İçindekiler / Contents

DAVET
INVITATION 2

KURULLAR
COMMITTEES 3

BİLİMSEL PROGRAM
SCIENTIFIC PROGRAMME 4

DAVETLİ KONUŞMACI ÖZETLERİ
INVITED SPEAKERS ABSTRACTS 9

BİLDİRİLER
ABSTRACTS 276

STAND PLANI / SPONSORLAR
EXHIBITION PLAN / SPONSORS 311

İNDEKS
INDEX 314

Değerli Meslektaşlarımız,

Küçük Hayvan Veteriner Hekimleri Derneği'nin 02 Kasım - 04 Kasım 2018 tarihleri arasında İstanbul Grand Cevahir Hotel Convention Center 'da düzenleyeceği 13. KHVHD Uluslararası Sürekli Eğitim Kongremize sizleri davet etmekten mutluluk ve onur duymaktayız.

Dünya Küçük Hayvan Veteriner Hekimleri Derneği (WSAVA) ve Avrupa Küçük Hayvan Veteriner Hekimleri Dernekler Federasyonu (FECAVA) üyeliği bulunan derneğimizin organizasyon komitesi, her sene olduğu gibi bu yıl da tüm dünyadan ve ülkemizden bir araya gelecek olan seçkin konuşmacıların yer aldığı bilimsel bir program hazırlıyor.

Klinisyen veteriner hekimlerin ihtiyaçlarına yönelik, en güncel bilgi ve birikimlerin paylaşılacağı, vakalar üzerinden hazırlanmış, görsel açıdan zengin sunumların ve workshopların yer aldığı sürekli eğitim niteliğindeki kongremizin bu yıl da geçmiş dönemlerdeki gibi siz kıymetli meslektaşlarımıza layık olacağına inanıyoruz. Sunumlar her sene olduğu gibi İngilizce-Türkçe anında tercüme eşliğinde gerçekleşecektir. Ayrıca samimi bir eğlence ortamında gerçekleşecek olan "Gala Gecemiz" de sosyal birlikteliğimizi pekiştirecektir.

13. kez yine Kasım ayının başında, değerli katılımınızı ve yüksek ilginizi beklediğimiz, bilim, sevgi, arkadaşlık ve dostluk ortamında sizlerle birlikte olmaktan mutluluk duyacağız.

Saygılarımızla,

Küçük Hayvan Veteriner Hekimleri Derneği
13. Kongre Komitesi Adına Kongre Başkanı
Veteriner Hekim Dilek Öztürk

Dear colleagues,

We are very pleased and honored to invite you to the 13th TSAVA International Continuing Education Congress which will be organized by the Turkish Small Animal Veterinary Association between November 02 - November 4, 2018 at Grand Cevahir Hotel & Convention Center, Istanbul.

The organization committee of TSAVA, which is a member of the World Small Animal Veterinary Association (WSAVA) and the Federation of European Small Animal Veterinary Surgeons Associations (FECAVA), is preparing a scientific program with famous speakers coming together from all over the world and from Turkey as it is every year.

We believe that the most current information and experience will be shared with the needs of the clinician veterinarians. The presentations will take place in English-Turkish translation as every year. It will also reinforce our social partnership in the "Gala Night" which will take place in a sincere atmosphere.

For the 13th time, at the beginning of November, we will be happy to be with you in the environment of science, love and friendship, where we expect your valuable participation and high interest.

Respectfully,

Turkish Small Animal Veterinary Association
On behalf of the 13th Congress Committee
Congress President
Doctor of Veterinary Medicine Dilek Öztürk

KONGRE ORGANİZASYON KOMİTESİ / ORGANIZING COMMITTEE

KONGRE BAŞKANI / CONGRESS PRESIDENT
Dilek ÖZTÜRK

DERNEK BAŞKANI / TSAVA PRESIDENT
Erkut GÖREN

KONGRE ONURSAL BAŞKANI / CONGRESS HONORARY PRESIDENT
Prof. Dr. Nilüfer AYTUĞ

KONGRE BAŞKAN YARDIMCISI / CONGRESS VICE PRESIDENT
Akın Ziya ÜNAL

KONGRE SEKRETERİ / CONGRESS SECRETARY
Sara Ece ULUTÜRK

KONGRE SAYMANI / CONGRESS GENERAL SECRETARY
Elif BAYOĞLU TEZGÖR

KONGRE DÜZENLEME KURULU / CONGRESS ORGANIZATION COMMITTEE
Ahmet Fazıl ATAK
Ali ERKAN
Ateş BARUT
Berna İLYAZ
Cem YURDAKUL
Ercan ÇOKÇEKEN
Ergun TUNÇAY
Erol ÖZTÜRK
Gizem TAKTAK
Gülcan ELMAS
Halil MAHZUNLAR
Hanife DÖLEN
İlknur BILGIÇ
İsmail ÖZKAPTAN
Kasım BERBER
Meltem KILIÇARSLAN
Merve ÖZBABA
Müjgan ÇEVIK AKSAY
Necla KÖSEOĞLU KÖPRÜLÜ
Ömer TUNCER
Seçkin ARMUTLU
Sefer KÜÇÜKER
Selçuk Önder ÖZKAN
Serkan BADAK
Talat GÜLBAY
Uğur BAZAN

KONGRE BİLİMSEL KOMİTESİ / CONGRESS SCIENTIFIC COMMITTEE

BİLİMSEL KURUL BAŞKANI / SCIENTIFIC COMMITTEE PRESIDENT
Prof. Dr. Ragıp KILIÇARSLAN

KONGRE ONURSAL BAŞKANI / CONGRESS HONORARY PRESIDENT
Prof. Dr. Nilüfer AYTUĞ

BİLİMSEL KURUL ÜYELERİ / SCIENTIFIC COMMITTEE MEMBERS
Prof. Dr. Alexander V. SANIN
Prof. Dr. Claudia SPADAVECCHIA
Prof. Dr. Ebru YALÇIN
Prof. Dr. Handan Vural AYDIN
Prof. Dr. Hasan BILGILI
Prof. Dr. Hüseyin YILMAZ
Prof. Dr. Kerem URAL
Prof. Dr. Mukaddes ÖZCAN
Prof. Dr. Murat FINDIK
Prof. Dr. Murat SARIERLER
Prof. Dr. Nilüfer AYTUĞ
Prof. Dr. Öznur ARSLAN
Prof. Dr. Richard FORD
Asst. Prof. Robert SHIEL
Prof. Dr. Ron OFRI
Prof. Dr. Serdar Seçkin ARUN
Prof. Dr. Utku BAKIREL
Asst. Prof. Viktor SZATMARI
Prof. Dr. Yalçın DEVECIOĞLU
Prof. Dr. Zeki YILMAZ
Prof. Dr. Zeynep PEKCAN
Doç. Dr. Banu DOKUZEYLÜL
Doç. Dr. Cenk YARDIMCI
Doç. Dr. Nusret APAYDIN
Dr. Ali ERKAN
Dr. Dip. Andrew BROWN
Dr. Ateş BARUT
Dr. Dip. Cedric TUTT
Dr. Dip. Claudio BUSSADORI
Dr. Dip. David DE LORENZI
Dr. Ece ÇERÇI
Dr. Dip. Elise ROBERTSON
Dr. Halil MAHZUNLAR
Dr. Haluk ÖMER
Dr. Dip. Jon BOWEN
Dr. Dip. Joshua MILGRAM
Dr. Levent BAYRAKTAR
Dr. Lora KOENHEMSI
Dr. Mehmet ALKAN
Dr. Müjgan ÇEVIK AKSAY
Dr. Dip. Paul FREEMAN

2 KASIM 2018 CUMA

08:00 - 16:00	KAYIT		
SAAT	**A SALONU**	**B SALONU**	**C SALONU**
09:15-10:00	Aşılar ve Aşılamalar, Protokoller ve Çelişkiler **Richard FORD**	Kedilerde Yangısal Diş Eti Hastalıkları **Cedric TUTT**	
10:00-10:45	Antikor Testi mi / Aşı Uygulamaları mı? Aşıların Yan Etkileri **Richard FORD**	Köpeklerde Ağız İçi Tümörler **Cedric TUTT**	
10:45-11:15	KAHVE ARASI		
11:15-12:00	Solunum Sistemi Hastalıklarında Sesleri Tanımak! Sorun Nerede? **Davide De LORENZI**	Köpeklerde Hipoadrenokortisizm **Robert SHIEL**	Uydu Sempozyumu - MSD Köpeklerde Dış Parazitler, Klinik Yansımaları, Tedavi ve Korunma Yöntemlerine Yakın Bakış **Guadalupe MIRO** **Nilüfer AYTUĞ**
12:00-12:45	Brakisefalik Sendromu Anlamak... **Davide De LORENZI**	Kedi ve Köpeklerde Akromegali ve Dirençli Diyabet **Robert SHIEL**	
12:45-14:15	ÖĞLE YEMEĞİ		
14:15-15:00	Bronkoskopi... Hasta Seçimi, Uygulama, Doğru Prosedürler **David De LORENZI**	Kedi Üst Solunum Yolu Hastalıklarında Klinik Yaklaşım Rhinoskopi'den Nasıl Faydalanırız? **Elise ROBERTSON**	Uydu Sempozyumu - VEDA Enfeksiyöz Hastalıklarda Tedaviye Alternatif Yaklaşımlar **Alexander SANIN**
15:00-15:45	Veteriner Hekimliğinde Kök Hücre Tedavisine Güncel Bakış **Ece ÇERÇİ**	Gastrointestinal Hastalıklarda Endoskopinin Yeri **Elise ROBERTSON**	
15:45-16:15	KAHVE ARASI		
16:15-17:00	Köpek ve Kedilerde Akciğer Radyografisi: Desen Tanıma **Murat SARIERLER**	Köpeklerde Humerus Distal Fragment Kırıklarının Sabitlenmesi **Joshua MILGRAM**	Sözel Sunumlar
17:00-17:45	Köpek ve Kedilerde Adım Adım Abdomen Radyografisi **Murat SARIERLER**	Brakisefalik Hastalarda Cerrahi Çözümü **Joshua MILGRAM**	Sözel Sunumlar
18:00	AÇILIŞ SEREMONİSİ		
21:00	Kayıt Yaptırmış Öğrencilerimiz İçin Sinema Gecesi		

3 KASIM 2018 CUMARTESİ

08:00 - 16:00	KAYIT		
SAAT	**A SALONU**	**B SALONU**	**C SALONU**
09:15-10:00	Endokrin Hastalıklar. Dahiliye Cerrahiye Karşı 1. Round ! **Nilüfer AYTUĞ** **Ateş BARUT**	Kırmızının Elli Tonu... Kırmızı Gözün Teşhis ve Tedavisi **Ron OFRI**	Kalp Yetmezliği Tanısında Son Güncellemeler, Tedavide Çok İlaç İyi midir? **Zeki YILMAZ**
10:00-10:45	Endokrin Hastalıklar. Dahiliye Cerrahiye Karşı 2. Round ! **Nilüfer AYTUĞ** **Ateş BARUT**	Prolobe Göz Buftalmoz ve Eksoftalmus Nasıl Ayırt Ederim? **Ron OFRI**	Kaslı Kalpler Sizi Korkutmasın Kedilerde Hipertrofik Kardiyomyopati **Zeki YILMAZ**
10:45-11:15	KAHVE ARASI		
11:15-12:00	Stressiz Nörolojik Muayene **Paul FREEMAN**	Ağrıyı Tanımak ve Ölçmek **Claudia SPADAVECCHIA**	Dispne: Sebebi Yakalamak Video Gösterimli Olgular... **Viktor SZATMARI**
12:00-12:45	Nörolojik Muayene Yaptık Şimdi Sıradaki? **Paul FREEMAN**	Ağrı Patofizyolojisi ve Perioperatif Ağrı Yönetimi **Claudia SPADACECCHIA**	Mitral Kapak Dejenerasyonunun Yönetiminde Yeni Yaklaşımlar **Viktor SZATMARI**
12:45-14:15	ÖĞLE YEMEĞİ		
14:15-15:00	Nöbet Yönetimi İçin En İyi İpuçları ve Pratik Tavsiyeler **Paul FREEMAN**	Köpeklerde Gürültü Fobisi **Jon BOWEN**	Heartworm Uzaklaştırma Kalp Pili İmplantasyonu Minimal İnvaziv Kardiyak Müdahaleler **Viktor SZATMARI**
15:00-15:45	Torakolumbar İntervertebral Disk Hernisinde Tedaviye Güncel Yaklaşımlar **Paul FREEMAN**	Köpeklerde Bilişsel İşlev Bozukluğu **Jon BOWEN**	Kalp Hastalarında Anestezinin Yönetimi **Zeynep PEKCAN**
15:45-16:15	KAHVE ARASI		
16:15-17:00	Olgularla Kollapsa Terapötik Yaklaşım **Andrew Brown**	Kedilerde Kapalı Alan İşaretleme **Jon BOWEN**	Kongenital Kardiyovasküler Hastalıklar İçin Girişimsel Kardiyoloji **Claudio BUSSADORI**
17:00-17:45	Kanamalı Hastaya Yaklaşım **Andrew Brown**	Davranış Bozukluğunda İlaç Kullanımı **Jon BOWEN**	Pulmoner Hipertansiyon **Claudio BUSSADORI**
20:00	GALA YEMEĞİ (PORTAXE RESTAURANT)		

NOVEMBER 2nd 2018, FRIDAY			
08:00 - 16:00	REGISTRATION		
TIME	MEETING ROOM A	MEETING ROOM B	MEETING ROOM C
09:15-10:00	Vaccines&Vaccination: Protocols and Controversies **Richard FORD**	Feline Inflammatory Oral Disease **Cedric TUTT**	
10:00-10:45	Antibody Testing vs. Vaccination Adverse Reactions Following Vaccination **Richard FORD**	Oral Tumours in Dogs **Cedric TUTT**	
10:45-11:15	COFFEE BREAK		
11:15-12:00	How to Recognize Clinical Signs in Respiratory Medicine **Davide De LORENZI**	Hypoadrenocorticism **Robert SHIEL**	Satellite Symposia - MSD External parasites in dogs, clinical images, treatment and prevention methods **Guadalupe MIRO** **Nilüfer AYTUĞ**
12:00-12:45	Update on Brachycephalic Upper Airway Disease **Davide De LORENZI**	Feline & Canine Acromegaly **Robert SHIEL**	
12:45-14:15	LUNCH		
14:15-15:00	Bronchoscopy in Small Animal Practice. Patient Selection and Correct Procedure **David De LORENZI**	Clinical Approach To Chronic Upper Respiratory Tract Disease in Cats - How Rhinoscopy Can Help **Elise ROBERTSON**	Satellite Symposia - VEDA Novel approach to the Treatment of the Viral and Invasive Diseases of Small Domestic Animals **Alexander SANIN**
15:00-15:45	Novel Approach to Stem Cell Therapy in Veterinary Medicine **Ece ÇERÇİ**	Upper and Lower GIT Endoscopy in Cat **Elise ROBERTSON**	Satellite Symposia - VEDA Novel approach to the Treatment of the Viral and Invasive Diseases of Small Domestic Animals **Alexander SANIN**
15:45-16:15	COFFEE BREAK		
16:15-17:00	Lung Radiography in Dogs and Cats: Pattern Recognition **Murat SARIERLER**	Pinning of the Distal Fragment in Canine Humeral Fractures **Joshua MILGRAM**	Oral Presentations
17:00-17:45	Step by Step Abdominal Radiography in Dogs and Cats **Murat SARIERLER**	Brachycephalic Syndrome **Joshua MILGRAM**	Oral Presentations
18:00	OPENING CEREMONY		
21:00	Movie Night for Registered Students		

NOVEMBER 3rd 2018, SATURDAY			
08:00 - 16:00	REGISTRATION		
TIME	MEETING ROOM A	MEETING ROOM B	MEETING ROOM C
09:15-10:00	Endocrine Cases Internal Medicine Vs. Surgery Round I **Nilüfer AYTUĞ** **Ateş BARUT**	Fifty shades of red... Tje diagnosis and treatment of the "red eye" **Ron OFRI**	Recent Updates in the Diagnosis of Heart Failure, Lots of Drug is Good for Treatment? **Zeki YILMAZ**
10:00-10:45	Endocrine Cases Internal Medicine Vs. Surgery Round II **Nilüfer AYTUĞ** **Ateş BARUT**	The "Bulging Eye": How Do I Know? How Do I Treat? **Ron OFRI**	Don't Affraid of Thick Heart Muscles! Feline Hypertrophic Cardiomyopathy **Zeki YILMAZ**
10:45-11:15	COFFEE BREAK		
11:15-12:00	How to Perform a Stress-Free Neurologicial Examination **Paul FREEMAN**	Recognizing and Measuring Pain **Claudia SPADAVECCHIA**	Dyspnea: How to Find its Cause? An Interactive Case-Based Video Sessions **Viktor SZATMARI**
12:00-12:45	"I've done the neuro exam - what now?" **Paul FREEMAN**	Pain Pathophysiology and Perioperative Pain Treatment **Claudia SPADACECCHIA**	What is New in the Management of Canine Mitral Valve Degeneration **Viktor SZATMARI**
12:45-14:15	LUNCH		
14:15-15:00	Top Tips for Seizure Management **Paul FREEMAN**	Noise phobia in dogs **Jon BOWEN**	Heartworm Removal Pacemaker Implantation Minimal Invasive Cardiac Interventions **Viktor SZATMARI**
15:00-15:45	Current thoughts on the Treatment of Canine Thoracolumbar Intervertebral Disc Herniation(IVDH) **Paul FREEMAN**	Cognitive Dysfunction in Dogs **Jon BOWEN**	Anesthesia Management in Heart Failure Animals **Zeynep PEKCAN**
15:45-16:15	COFFEE BREAK		
16:15-17:00	Approach to the Collapsed Patient **Andrew Brown**	Indoor Marking and Elimination Problems in Cats **Jon BOWEN**	Interventional Cardiology for Congenital Cardiovascular Diseases **Claudio BUSSADORI**
17:00-17:45	Approach to the Bleeding Patient **Andrew Brown**	The Use of Medication in Behavioural Cases **Jon BOWEN**	Pulmonary Hypertension **Claudio BUSSADORI**
20:00	GALA DINNER (PORTAXE RESTAURANT)		

2 KASIM 2018 CUMA
NOVEMBER 2nd 2018, FRIDAY

SAAT / TIME	KONU / SUBJECT	KONUŞMACI SPEAKER	SALON / MEETING ROOM
14:15-17:45	Olgu Tartışmalarıyla Diş Radyografisi	Cedric Tutt	Workshop Odası
	Dental Radiology		Workshop Room

4 KASIM 2018 PAZAR
NOVEMBER 4th 2018, SUNDAY

SAAT / TIME	KONU / SUBJECT	KONUŞMACI SPEAKER	SALON / MEETING ROOM
10:00-17:00	Temel Kırık Fiksasyon Teknikleri	Hasan Bilgili	Dernek Genel Merkezi
	Basic Fracture Fixation Techniques		TSAVA Headquarter

DAVETLİ KONUŞMACI ÖZETLERİ
2 KASIM 2018
A SALONU

INVITED SPEAKERS ABSTRACTS
NOVEMBER 2nd 2018
HALL A

2018 Aşılar ve Aşılama: Protokoller & Tartışmalar

Richard B. FORD
DVM, MS, ACVIM ve ACVPM (Hon) Diplomatı
North Carolina State University Raleigh, North Carolina (USA)

Bu sunum için verilen notlar, Amerikan Hayvan Hastanesi Derneği (Canine Aşılama Görev Gücü), Amerikan Feline Pratisyenler Birliği (Feline Aşı Danışma Kurulu) ve Dünya Küçük Hayvan Veteriner Hekimler Derneği (Aşı Rehberi Grubu) tarafından özetlenen en güncel tavsiyelere dayanmaktadır. Bazı önerilerde ince farklılıklar oluşmasına rağmen, aşağıdaki notlar klinik uygulamada kullanılan aşı protokollerinin geliştirilmesi veya revizyonu için pratik rehberliği kapsayan bir bakış açısını temsil etmektedir.

2017 yılında piyasaya sürülen ve 2018'de güncellenen Amerikan Hayvan Hastanesi Derneği Canine Aşılama Rehberi, internette mevcuttur, dünyadaki tüm veteriner hekimlere açıktır ve hiçbir ücret ödemeden erişilebilir. Canine Aşılama Kılavuzunun içeriğinin birkaç ilave konu nedeniyle iki kattan fazla olduğu belirtilmelidir:

- **Terapötik Biyoloji** (TREAT hastalığı biyolojik lisansı)
- Pratikte **Antikor Testi** (Aşılama)
- **Aşılamada gecikmiş** hastalar için protokoller
- **Aşının Kullanımı ve Depolanması** (önemli!)
- **Aşı Yan Etkileri** (diğer adıyla aşı advers olayı)…ve fazlası.

Veteriner hekimlikte aşıya ait ''çevre'' özellikle dinamiktir. Önümüzdeki yıllarda kesinlikle yeni aşılar tanıtılacak, mevcut aşıların seçimi ve kullanımı ile ilgili bilgiler gözden geçirilecek ve güncellenecek, aşılama protokolleri ile ilgili yeni sorular ortaya çıkacaktır. Bu nedenlerle 2017 AAHA Canine Aşılama Kılavuzları Online Eğitim Kaynağı (veya OER) olarak yayınlanmıştır. Bu web tabanlı, mobil kullanıma hazır format Aşılama Kılavuzlarının dağıtımı için tamamen yeni bir yaklaşımı temsil etmektedir. "Menü odaklı" web sitesi, evcil hayvan aşıları hakkındaki en güncel bilgilere hızlı erişim sağlar. Ek olarak online format, yeni bilgiler ve yeni aşıların kullanımı gibi ''gerçek zamanlı'' güncellemelere olanak sunmaktadır.

AAFP Feline Aşılama Kılavuzları (en son 2013'te yayınlanmıştır), gözden geçirme ve güncelleme ihtiyacı duyulmasına rağmen hala yürürlüktedir. Kediler için aşılama önerileri, aşıların kullanımı ve seçimi ile ilgili yeni bilgiler sunum sırasında anlatılacaktır.

Bir Hatırlatma… Köpek ve Kedi için Aşılama Kılavuzu sadece tavsiye niteliğindedir, zorunluluk değildir. Tek tek hayvanlar için protokoller değişebilir. Bununla birlikte okuyucuya hatırlatırım ki kuduz aşılama yasalarının uygulandığı devletlerde/yargı bölgelerinde/eyaletlerde veteriner hekimlerin yasayı bilmesi ve geçerli tüzüklerle tutarlı bir aşı protokolü takip etmesi gerekir.

NOT: *Köpek ve kedi için yayınlanmış aşı önerileri, mümkün oldukça, güncel bilimsel çalışmaların sonuçlarına dayanmaktadır. Bununla birlikte her zaman bütün önerileri destekleyecek bilimsel çalışma mevcut değildir. Bu sunum ve içeriğindeki kılavuzlarda yer alan öneriler, güvenilir bilim, uzman görüşü ve hatta immunoloji ve enfeksiyöz hastalıkların güncel bilgilerine dayanmaktadır. Ek olarak okuyucular, yayınlanmış Kılavuzlar ve aşı üreticileri tarafından ortaya konan öneriler arasındaki varyansları fark edebilirler. TABLO 1 ve 2'de yer alan bu tür varyanslar, tüm aşı üreticileri tarafından gözden geçirilmiştir; özetlenen tavsiyelerin güvenli, etkili ve bugünün en iyi bağışıklama uygulamaları ile tutarlı olmasına dikkat edilmiştir.*

TABLO 1: YAVRULAR & YETİŞKİN KÖPEKLER İÇİN AŞILAMA ÖNERİLERİ

CORE Aşılar	Uygulama	Güçlendirici Önerileri
Kombine ürün aşağıdaki gibi uygulanır: MLV veya Rekombinant Canine Distemper Virus + MLV Parvovirus + MLV Adenovirus-2 OPSİYON: Ayrıca MLV Canine Parainfluenza Virus da içerebilir.	En az 6 haftalık yaşta başlanıp, 16 haftalık oluncaya kadar 2 ile 4 hafta aralıklarla combine aşının sıralı dozları uygulanır. Örnek: 8 hafta, 12 hafta, 16 hafta ve maruziyet riskinin yüksek olduğu yerlerde 18-20 haftalık yaşta son bir doz. (YENİ)	İlk serideki son dozu takip eden 1 yıldan daha geç olmamak kaydıyla tek bir doz (kombine bir ürün) uygulayın. NOT: Herhangi 2 dozluk aşı arasında en az 2 hafta aralık önerilir. Her 3 yılda bir (ya da daha uzun) rapel uygulayın.
Rabies Virus (ölü) 1 yıllık & 3 yıllık aşılar mevcuttur. Bakınız: www.rabiesaware.org (websitesi Amerika Birleşik Devletleri için geçerli)	Tek bir doz kuduz aşısı genellikle 12 veya 16 haftalık yaşta uygulanır. (Devlet/Yerel/Eyalet yasaları geçerlidir)	İlk doz verildiğinde köpeğin kaç yaşında olduğuna bakılmaksızın, 1. dozun uygulanmasını takiben, 1 yıldan daha geç olmamak kaydı ile ikinci bir dozun uygulaması planlanır. Sonra…Her 3 yılda bir. (Devlet/Yerel/Eyalet yasaları geçerlidir)
NON-CORE Aşılar	**Uygulama**	**Güçlendirici Önerileri**
B. bronchiseptica + canine parainfluenza (CPiV) (sadece intranasal) (bazı IN ürünler de CAV-2 antijenini içerebilir)	12 veya 16 haftalıkken tek intranasal (IN) doz. (isteğe bağlı: bazı yazarlar 12 ve 16 haftalık olmak üzere 2 doz önermektedir). IN aşı en erken 3-4 haftalık yaşta uygulanabilir.	Maruz kalma riski devam ettiği takdirde, yılda bir kez uygulanan son dozdan 1 yıl sonra tek bir doz uygulayın. IN B. bronchiseptica + CPİV tercih edilir: hızlı başlangıç, 12 ay + DOI; mukozal bağışıklığı uyarır (enfeksiyon bölgesi)
B. bronchiseptica sadece (monovalent) **Üç (3) seçenek mevcuttur:** > Parenteral (ölü-bakteri) –veya- > Intranasal (avirulent canlı) -veya- > Intraoral (avirulent canlı).	Parenteral (SC): 2-4 hafta arayla iki doz gereklidir. Intranasal (IN): Üretici tek bir başlangıç doz önermektedir. **Intraoral:** Üretici tek bir başlangıç doz önermektedir.	Maruz kalma riski devam ettiği takdirde, uygulanan son dozdan 1 yıl sonra, daha sonra yılda bir kez tek bir doz uygulayın.
Leptospira spp. (ölü) 4-serovar **NOT:** *Rutin olarak 2-serovar Leptospirosis aşısının kullanımı önerilmez.*	Köpeğin yaşına bakılmaksızın 2 - 4 hafta aralıkla, 2 başlangıç dozu gereklidir. **NOT:** *Küçük Irk Köpekler (<20 kilo): CORE aşı serisi tamamlanana kadar başlangıç dozlarını geciktirmeyi düşünün.*	Maruz kalma riski devam ettiği takdirde, başlangıç 2 doz serisinin tamamlanmasını takiben 1 yıl sonra tek doz, daha sonra her yıl bir doz uygulayın.

Borellia burgdorferi (Lyme Hastalığı) Mevcut ise: - Rekombinant veya - Kimerik/Rekombinant veya - Ölü, tam hücreli	Köpeğin yaşına ve seçilen aşı tipine bakılmaksızın, 2-4 hafta aralıkla, 2 başlangıç dozu gereklidir. **NOT:** *Küçük Irk Köpekler (<20 kilo): CORE aşı serisi tamamlanana kadar başlangıç dozlarını geciktirmeyi düşünün.*	Maruz kalma riski devam ettiği takdirde, *başlangıç* 2 doz serisinin tamamlanmasını takiben 1 yıl sonra tek doz, daha sonra her yıl bir doz uygulayın.
Canine Influenza Virus (**H3N8**) (ölü) -ve- Canine Influenza Virus (**H3N2**) (ölü)	2 başlangıç dozu, 2-4 hafta arayla gereklidir.	Maruz kalma riski devam ettiği takdirde, *başlangıç* 2 doz serisinin tamamlanmasını takiben 1 yıl sonra tek doz, daha sonra her yıl bir doz uygulayın.

NOT: Canine coronavirus aşısı önerilmemektedir.
NOT: Genç köpekleri canine distemper virusa (CDV) karşı korumak için (8 haftadan az olmamak veya 12 haftalıktan büyük olmamak kaydıyla), zayıflatılmış Kızamık Virusu (MLV) aşısı mevcuttur. MV aşısı IM yolla uygulanmalıdır.

Geç Kalınmış Aşılama

NOT: Köpeklerde rutin aşılamanın gecikmesi ile ilgili çalışmalar yayınlanmamıştır. Bu nedenle aşı üreticileri ''gecikmiş'' hastanın, geciktiğinden beri geçen süreye bakılmaksızın 2 sıralı inaktif aşı (Leptospira, Lyme, enjektabl B. Bronchiseptica) dozu almasını şart koşmuştur.

Bununla birlikte aşağıdaki öneriler uzman görüşünü temsil etmektedir ve geleneksel aşılama kılavuzlarına uyulmadığında köpeklerin bağışıklık kazanması için pratik bir yaklaşım sağlamayı amaçlamaktadır:

İlk aşı serisi sırasında gecikme: Çoğu uygulama başlangıç core aşı serisini genç köpeklere 3-4 hafta aralıklarla verirken, ilk dozlardan herhangi birinin aralığı 6 haftayı aşmışsa köpeklere en az 2 ilave doz, 3-4 hafta arayla uygulanmalıdır.

Aynısı non-core aşılanan köpekler için önerilen başlangıç 2 doz serisinde de geçerlidir. Dozlar arasındaki aralık 6 haftayı geçerse 3-4 hafta arayla 2 ilave doz uygulanmalıdır.

CORE aşı güçlendiricisinde gecikme: Geçen yılların sayısından bağımsız olarak tek bir doz kombine core aşı uygulayın.

KUDUZ Güçlendiricisinde Gecikme: *Kuduz güçlendiricisinde gecikme nedeniyle köpeklerin yeniden aşılanması konusu devletten devlete değişir ve tek devlet içinde de farklı olabilir. Pek çok devlet 2016 yılında yayınlanan Kuduz Özet tavsiyelerini takip eder; tek bir doz uygulayın, bundan sonra köpek ''aşılı'' (yani bağışıklık kazanmış) olarak kabul edilecektir.* ***NOT:*** *Kuduz Özeti Natl. Assoc Devlet Ulusal Sağlık Veteriner Hekimleri, Inc. tarafından yayınlanmıştır, yasal bir belge değildir. Veteriner hekimler kuduz aşılaması ile ilgili devlet, yerel yargı ya da eyaletteki gereklilikler ve yasalara aşina olmalıdırlar.*

Leptospirosis, Lyme ve/veya parenteral Bordetella güçlendiricisinde gecikme: Geçmiş dozu 2 yıl içinde almış köpeklere tek bir doz yeterlidir. 18 aylık aralığı aşan köpekler için başlangıç 2 doz serisi yeniden başlatılmalıdır.

İntranazal veya intraoral Bordetella güçlendiricisinde gecikme: Son dozun uygulanmasından bu yana geçen yılların sayısından bağımsız olarak tek bir doz uygulayın.

Canin Influenza Virus güçlendiricisinde gecikme: Bir önceki dozu 18 ay içinde olan köpekler tek bir doz alabilir. 18 aylık aralığı aşan köpekler için, başlangıç 2 doz serisi yeniden başlatılmalıdır.

TABLO 2: YAVRULAR & YETİŞKİN KEDİLER İÇİN AŞILAMA ÖNERİLERİ

CORE Aşılar	Uygulama	Güçlendirici Önerileri
MLV Panleukopenia + MLV Herpesvirus + MLV Calicivirus **NOT:** *2015 WSAVA ve Kedi Hastalıkları Avrupa Danışma Kurulu (2015), kediler için aşılama protokolleri uygulanırken ölü (adjuvan içeren) aşıların kullanılmasından kaçınılmasını önermektedir.*	8-16 haftalık yaşta 3 doz önerilir. **Örnek:** 8 hafta, 12 hafta ve 16 haftalık…maruziyet riskinin yüksek olduğu yerlerde *20 haftalık yaşta ilave bir doz önerilebilir.*	Başlangıç serisindeki son dozu takiben 1 yıldan geç olmamak kaydıyla tek bir doz (kombine ürün) uygulayın. Her 3 yılda bir güçlendirici uygulayın.
- Rekombinant Rabies [adjuvant-free] 1 yıllık & 3 yıllık ürünler mevcuttur. -veya- - Ölü Rabies (adjuvanlanmış) 1 yıllık & 3 yıllık ürünler mevcuttur. Bakınız: **www.rabiesaware.org** (websitesi Amerika Birleşik Devletleri için geçerlidir)	Tek bir doz genellikle 12 veya 16 haftalık yaşta uygulanır. (Devlet/Yerel/Eyalet yasaları geçerlidir)	*İlk dozun verildiği andaki kedinin yaşına bakılmaksızın,* 1. dozun uygulanmasını takiben 1 yıldan daha geç olmamak üzere ikinci bir doz uygulayın. Sonra…Her 3 yılda bir. (Devlet/Yerel/Eyalet yasaları geçerlidir)
NON-CORE Aşılar	**Uygulama**	**Güçlendirici Önerileri**
- Recombinant Feline Leukemia Virus (rFeLV) *[adjuvant-free]* *-veya-* *- Ölü Feline Leukemia Virus [adjuvanlanmış]*	Tüm yavru kediler için önerilir: En erken 8 haftalık yaşa kadar 1 doz, ardından 3-4 hafta sonra 2. doz uygulanır. 1 yıl sonra güçlendirici yapılır. 12 ve 16 haftalıkken 2 doz olarak uygulanan başlangıç serisinin ardından 1 yıl sonra güçlendiriciyi önerir.	Maruz kalma riski varsa, yılda bir kez tek bir doz uygulayın. (Bazı yazarlar maruziyet için ''düşük riskli'' kabul edilen kedilerde her 2 ya da 3 yılda bir yeniden aşılamayı önermektedirler.)
Chlamydia felis *(eskiden: Chlamydophila felis and Chlamydia psittaci)* *(hem adjuvan içermeyen hem de adjuvanlanmış ürünler mevcuttur.)*	Belirtildiyse 2 - 4 hafta arayla 2 başlangıç dozu.	Maruziyet riskinin devam ettiği yerlerde yıllık güçlendirici. Bu aşının kullanımı için endikasyonlar sınırlıdır.
Feline Bordetella bronchiseptica *Avirulent Canlı Intranasal SADECE (adjuvansız)*	Belirtildiyse en erken 4 haftalık yaşta tek bir intranasal (sadece IN) doz uygulanır.	Maruziyet riskinin olduğu her yıl güçlendirici. **NOT:** *Bu aşının kullanımı için endikasyonlar sınırlıdır.*

Virulent Systemic (VS) Calicivirus *ölü-adjuvanlı*	Belirtildiyse 2 - 4 hafta arayla 2 başlangıç dozu.	Üretici, maruz kalma riskinin sürdüğü yerlerde yıllık aşılamayı önermektedir. Hastalık prevalansı, yüksek yoğunluklu ev ortamlarında bile (örn. barınaklar) düşük kabul edilir. Bu aşının kullanımı için endikasyonlar sınırlıdır.

KEDİLERDE AŞILAMA (notlar)

NOT: İntranazal uygulama için spesifik olarak belirtilmedikçe, tüm kedi aşıları SC yol ile uygulanmalıdır.
NOT: Sınırlı kullanılabilirlik: Feline Enfeksiyöz Peritonit (FİP) aşısı, NON-Core olarak yeniden kategorize edilmiştir, ancak etkinliğinin bilinmemesi veya sınırlı olması nedeniyle çoğu yazar tarafından hala önerilmemektedir. Dünya Küçük Hayvan Veteriner Hekimler Derneği (Aşı Rehberi Grubu), FIP aşısının etkinliğinin kanıtlanmaması gerekçesiyle uygulanmasını önermemektedir.
NOT: FIV aşısının ABD ve Kanada pazarlarında satışı durdurulmuştur.
NOT: İnaktif (ölü), adjuvanlı aşıların uygulanma önerileri:
1. Hamile olgun kediler ve,
2. Retrovirus (FELV veya FIV) ile enfekte kediler (retrovirus pozitif kedilere rekombinant aşılar veya MLV uygulanmasının risklerini tanımlayan herhangi bir çalışma yayınlanmamıştır).

Geç Kalınmış Aşılama

Rutin aşılaması gecikmiş kedilerle ilgili bir çalışma yayınlanmamıştır. Aşağıdaki öneriler uzman görüşünü temsil etmektedir ve geleneksel aşılama kılavuzlarına uyulmadığı zaman kedilerin aşılanması için pratik bir yaklaşım sağlamayı amaçlamaktadır:

İlk aşı serisi sırasında gecikme: Uygulamaların çoğu başlangıç core aşı serisini yavru kedilerde 3-4 hafta ara ile önermektedir, ilk dozlardan herhangi biri arasında 6 haftayı aşan bir aralık verilmişse 3-4 hafta ara ile 2 ek doz yapılmalıdır. Aynı durum non-core aşıların yapıldığı kediler için önerilen başlangıç 2 doz serisinde de geçerlidir. Dozlar arasındaki aralık 6 haftayı aşarsa 3-4 hafta arayla 2 ek doz yapılmalıdır.

CORE aşı güçlendiricisinde gecikme: MODİFİYE CANLI VİRUS AŞISININ KULLANIMI, gecikmiş yılların sayısına bakılmaksızın tek doz kombine core aşı uygulayın.

Kuduz güçlendiricisinde gecikme: Kuduz güçlendiricisi gecikmiş olan kedilerin yeniden aşılanması konusu devletten devlete ve tek bir devlet içinde bile değişebilir. Pek çok devlet 2016'da yayınlanan tavsiyeleri takip etmektedir. Kuduz Özeti şunları söylüyor: Tek bir doz uygulamanın ardından kedi hemen bağışıklık kazanmış olarak kabul edilecektir. **NOT:** Kuduz Özeti Natl. Assoc Devlet Ulusal Sağlık Veteriner Hekimleri, Inc. tarafından yayınlanmıştır, yasal bir belge değildir. Veteriner hekimler kuduz aşılaması ile ilgili devlet, yerel yargı ya da eyaletteki gereklilikler ve yasalara aşina olmalıdırlar.

Feline Leukemia güçlendiricisinde gecikme: Bu karmaşıktır ... Yavru kedi ile karşılaştırıldığında, yetişkin kediler FeLV enfeksiyonu ile ilişkili gelişen ilerleyici hastalığa karşı önemli ölçüde daha dirençlidir. Bu nedenle konvansiyonel aralıklarda önemli fikir ayrılığı vardır (yıllık, iki yılda bir, üç yıllık tavsiyelerde bulunulur). Bir kedinin aşılama için 3 yıldan fazla gecikmesi durumunda ilk 2-doz serisinin yeniden başlatılması tavsiye edilebilir.

Güncelleme: Temmuz 2018

Çeviri: Müjgân ÇEVİK AKSAY

2018 Vaccines & Vaccination: Protocols & Controversies

Richard B. FORD
DVM, MS Diplomate ACVIM and ACVPM (Hon)
North Carolina State University Raleigh, North Carolina (USA)

The notes provided for this presentation are based on the most current recommendations outlined by the American Animal Hospital Association (Canine Vaccination Task Force), the American Association of Feline Practitioners (Feline Vaccination Advisory Board), and the World Small Animal Veterinary Association (Vaccine Guidelines Group). Although subtle differences in some recommendations will occur, the notes below represent a perspective that encompasses practical guidance for the development or revision of vaccination protocols used in clinical practice.

The American Animal Hospital Association Canine Vaccination Guidelines, released in 2017, and updated in 2018) are available on-line, they are available to all veterinarians throughout the world, and can be accessed at no cost. It should be noted that the content of the Canine Vaccination Guidelines has more than doubled, due to several additional topics included:

- **Therapeutic Biologics** (biologics licensed to TREAT disease)
- **Antibody Testing** (vs. Vaccination) in Practice
- Protocols for patients that are **Overdue for Vaccination**
- **Vaccine Handling and Storage** (important!)
- **Vaccine Adverse Reactions** (aka, "vaccine adverse events")…and more.

The vaccine "environment" in veterinary medicine is particularly dynamic. In the coming years, new vaccines will certainly be introduced, information regarding the use and selection of existing vaccines will be revised and updated, and new questions regarding vaccination protocols will surface. For these reasons, the 2017 AAHA Canine Vaccination Guidelines have been published as an Online Educational Resource (or, OER). This web-based, mobile-ready format represents a completely new approach to distributing Vaccination Guidelines. The "menu-driven" website enables fast access to the most current information on companion animal vaccines. In addition, the online format enables "real-time" updates as new information and new vaccines become available.

AAFP Feline Vaccination Guidelines (last published in 2013) are still in effect, although they are in need of review and update. Feline vaccination recommendations, and new information pertaining to the use and selection of vaccines for cats, will be addressed during the presentation.

A Reminder…Vaccination Guidelines for the Dog and Cat are recommendations only, not requirements. Protocols for individual animals may vary. The reader is reminded, however, in States/jurisdictions/provinces where rabies immunization laws are in place, veterinarians are expected to know the law and must follow a vaccination protocol that is consistent with applicable statutes.

NOTE: *Published vaccination recommendations for the dog and cat are based, whenever possible, on the results of current scientific studies. However, scientific studies are not always available to support all recommendations. In this lecture and in the Guidelines, recommendations are based on credible science, expert opinion, as well as current knowledge of immunology and infectious disease. In addition, readers may notice variances between recommendations put forward by vaccine manufacturers and published Guidelines. Any such variances included in TABLES 1 & 2 have been reviewed by all vaccine manufacturers; recommendations outlined are considered to be safe, effective, and consistent with best immunization practices today.*

TABLE 1: VACCINATION RECOMMENDATIONS for PUPPIES & DOGS

CORE Vaccines	Administration	Booster Recommendations
Combination product administered as: MLV or Recombinant Canine Distemper Virus + MLV Parvovirus + MLV Adenovirus-2 **OPTION:** May also include MLV Canine Parainfluenza Virus.	Beginning as early as 6 weeks of age, administer sequential doses of a combination vaccine at an intervals of 2 to 4 weeks until at least 16 weeks of age. Example: 8 weeks; and 12 weeks; 16 weeks, AND, a final dose at 18 to 20 weeks of age as indicated where the risk of exposure is high. **(NEW)**	Administer a single dose (of a combination product) not later than 1 year following the last dose in the initial series. **NOTE:** ***a minimum interval of 2 weeks between any 2 doses of vaccine is recommended.*** Administer subsequent boosters every 3 years (or longer).
Rabies Virus (killed) 1-Year & 3-Year vaccines are available. See: **www.rabiesaware.org** (website applies to the United States)	A single dose of rabies vaccine is usually administered 12 or 16 weeks of age. (State/Local/Provincial law applies)	Schedule a second dose to be administered not later than 1 year following administration of the 1st dose, regardless of the dog's age at the time the *initial* dose is given. Then…every 3 years thereafter. (State/Local/Provincial law applies)
NON-CORE Vaccines	**Administration**	**Booster Recommendations**
B. bronchiseptica + canine parainfluenza (CPiV) (intranasal only) (some IN products may also contain CAV-2 antigen)	Single intranasal (IN) dose at 12 or 16 weeks of age. (optional: some authors recommend 2 doses at 12 and 16 weeks of age). IN vaccine may be administered as early as 3 to 4 weeks of age.	Where risk of exposure is sustained, administer a single dose 1 year following the last dose administered then annually thereafter. IN vaccine with B. bronchiseptica + CPiV is preferred: rapid onset, 12 month + DOI; induces mucosal immunity (site of infection).
B. bronchiseptica **only** (monovalent) **Three (3) options are available:** > Parenteral (killed-bacterin) –or- > Intranasal (avirulent live) -or- > Intraoral (avirulent live).	Parenteral (SQ): Two doses are required, 2 to 4 weeks apart. Intranasal (IN): The manufacturer recommends a single initial dose. Intraoral: The manufacturer recommends a single initial dose.	Where risk of exposure is sustained, administer a single dose 1 year following the last dose administered, then annually thereafter.
Leptospira spp. (killed) 4-serovar **NOTE:** *routine use of a 2-serovar Leptospirosis vaccine is not recommended.*	2 initial doses, 2 to 4 weeks, are required regardless of the dog's age. **NOTE:** *Small Breed Dogs (< 20 pounds): consider delaying initial doses until the CORE vaccine series has been completed.*	Where risk of exposure is sustained, administer a single dose 1 year following completion of the initial 2-dose series, then every year thereafter.

Borellia burgdorferi (Lyme Disease) Available as: - Recombinant, or - Chimeric/Recombinant, or - Killed, whole-cell	2 initial doses, 2 to 4 weeks, are required regardless of the dog's age and regardless of the type of vaccine selected. **NOTE:** *Small Breed Dogs (<20 pounds): consider delaying initial doses until the CORE vaccine series has been completed.*	Where risk of exposure is sustained, administer a single dose 1 year following completion of the initial 2-dose series, then every year thereafter.
Canine Influenza Virus **(H3N8)** (killed) -and- Canine Influenza Virus **(H3N2)** (killed)	2 initial doses, 2 to 4 weeks apart are required.	Where risk of exposure is sustained, administer a single dose 1 year following completion of the initial 2-dose series, then every year thereafter.

NOTE: Canine coronavirus vaccination is not recommended.
NOTE: An attenuated (MLV) Measles Virus (MV) vaccine is available for administration to young dogs (not less than 8 weeks of age nor older than 12 weeks of age) to protect young dogs against canine distemper virus (CDV). MV vaccine must be administered by the IM route.

Overdue for Vaccination

NOTE: Studies focused on dogs that are overdue for routine vaccination have not been published. Vaccine manufacturers, therefore, have stipulated that the "overdue" patient should receive 2 sequential doses of inactivated vaccine (Leptospira, Lyme, CIV, injectable B. bronchiseptica) regardless of the time elapsed since the patient became overdue.

HOWEVER, the following recommendations represent expert opinion and are intended to provide a practical approach to immunizing dogs when conventional vaccination guidelines have not been followed:

Overdue during the initial vaccine series: While most practices administer the initial core vaccine series to young dogs at intervals of 3 to 4 weeks, dogs exceeding a 6-week interval between any of the initial doses should receive at least 2 additional doses, 3 to 4 weeks apart.

The same is true during the initial 2-dose series recommended for dogs receiving non-core vaccines. If the interval between doses exceeds 6 weeks, 2 additional doses, 3 to 4 weeks apart should be administered.

Overdue for CORE vaccine booster: administer a single dose of a combination core vaccine regardless of the number of years that have lapsed.

Overdue for RABIES booster: requirements for re-vaccination of dogs that are overdue for a rabies booster vary from State to State, and may vary within an individual State. Many States follow recommendations published in the 2016 *Rabies Compendium that states:* administer a single dose, after which the dog will be considered *immediately* "currently vaccinated" (ie, immunized). NOTE: *the Rabies Compendium*, as published by the Natl Assoc. of State Public Health Veterinarians, Inc., is NOT a legal document. Veterinarians must be familiar with rabies immunization requirements and laws within the State, local jurisdiction, or Province in which they practice.)

Overdue for Leptospirosis, Lyme and/or parenteral Bordetella booster: dogs that are within 2 years of a previous dose may receive a single dose. Dogs exceeding an 18-month interval should *re-start* the initial 2-dose series.

Overdue for intranasal or intraoral Bordetella booster: administer a single dose *regardless of the number of years that have lapsed since the last dose was administered.*

Overdue for Canine Influenza Virus booster: dogs that are within 18 months of a previous dose may receive a single dose. Dogs exceeding an 18-month interval should re-start the initial 2-dose series.

TABLE 2: VACCINATION RECOMMENDATIONS for CATS & KITTENS

CORE Vaccines	Administration	Booster Recommendations
MLV Panleukopenia + MLV Herpesvirus + MLV Calicivirus **NOT:** *2015 WSAVA ve Kedi Hastalıkları Avrupa Danışma Kurulu (2015), kediler için aşılama protokolleri uygulanırken ölü (adjuvan içeren) aşıların kullanılmasından kaçınılmasını önermektedir.*	8-16 haftalık yaşta 3 doz önerilir. **Örnek:** 8 hafta, 12 hafta ve 16 haftalık…maruziyet riskinin yüksek olduğu yerlerde *20 haftalık yaşta ilave bir doz önerilebilir.*	Başlangıç serisindeki son dozu takiben 1 yıldan geç olmamak kaydıyla tek bir doz (kombine ürün) uygulayın. Her 3 yılda bir güçlendirici uygulayın.
- Rekombinant Rabies [adjuvant-free] 1 yıllık & 3 yıllık ürünler mevcuttur. -veya- - Ölü Rabies (adjuvanlanmış) 1 yıllık & 3 yıllık ürünler mevcuttur. Bakınız: **www.rabiesaware.org** (websitesi Amerika Birleşik Devletleri için geçerlidir)	Tek bir doz genellikle 12 veya 16 haftalık yaşta uygulanır. (Devlet/Yerel/Eyalet yasaları geçerlidir)	*İlk dozun verildiği andaki kedinin yaşına bakılmaksızın,* 1. dozun uygulanmasını takiben 1 yıldan daha geç olmamak üzere ikinci bir doz uygulayın. Sonra…Her 3 yılda bir. (Devlet/Yerel/Eyalet yasaları geçerlidir)
NON-CORE Vaccines	**Administration**	**Booster Recommendations**
- Recombinant Feline Leukemia Virus (rFeLV) [adjuvant-free] -or- - Killed Feline Leukemia Virus [adjuvanted]	Recommended for all kittens: Administer 1 dose as early as 8 weeks of age followed by a 2nd dose 3-4 weeks later. Booster 1 year later. The Au recommends 2 doses at 12 and 16 weeks of age followed by a booster 1 year after completion of the initial series.	Where risk of exposure exists…administer a single dose annually thereafter. (some authors recommend revaccination every 2 or 3 years for cats considered to be at "low risk" for exposure).
Chlamydia felis (formerly: *Chlamydophila felis and Chlamydia psittaci*) (both adjuvant-free and adjuvanted products are available)	2 initial doses 3 to 4 weeks apart, if indicated.	Booster annually where exposure risk is sustained. Indications for use of this vaccine are limited.
Feline Bordetella bronchiseptica Avirulent Live Intranasal ONLY (non-adjuvanted)	A single intranasal (IN only) dose administered as early as 4 weeks of age, if indicated.	Booster annually where the risk of exposure is present. **NOTE:** *indications for use of this vaccine are limited.*

Virulent Systemic (VS) Calicivirus Killed-adjuvanted	2 initial doses 2 to 4 weeks apart, if indicated	The manufacturer recommends annual vaccination where exposure risk is sustained. Disease prevalence is considered low, even within high-density housing environments (eg, shelters). Indications for use of this vaccine are limited.

FELINE VACCINATION (notes)

NOTE: Unless specifically indicated for intranasal administration, all feline vaccines should be administered by the SQ route.
NOTE: Limited Availability: The Feline Infectious Peritonitis (FIP) vaccine has been re-categorized as NON-Core, but is still not recommended by most authors due to limited or no known efficacy. The World Small Animal Veterinary Association (Vaccine Guidelines Group) does not recommend administration of either the FIP vaccine on grounds of low to no demonstrated efficacy.
NOTE: The FIV Vaccine has been discontinued in the US and Canadian markets.
NOTE: Inactivated (killed), adjuvanted vaccines are recommended for administration to:

1. Pregnant queens, and
2. Retrovirus (FeLV or FIV) infected cats (no studies have been published that define the risk of administering MLV or recombinant vaccines to retrovirus + cats).

Overdue for Vaccination

Studies focused on cats that are overdue for routine vaccination have not been published. The following recommendations represent expert opinion and are intended to provide a practical approach to immunizing cats when conventional vaccination guidelines have not been followed:

Overdue during the initial vaccine series: While most practices administer the initial core vaccine series to kittens at intervals of 3 to 4 weeks, cats exceeding a 6-week interval between any of the initial doses should receive 2 additional doses, 3 to 4 weeks apart.

The same is true during the initial 2-dose series recommended for cats receiving non-core vaccines. If the interval between doses exceeds 6 weeks, 2 additional doses, 3 to 4 weeks apart should be administered.

Overdue for CORE vaccine booster: ASSUMING USE OF A MODIFIED-LIVE VIRUS VACCINE, administer a single dose of a combination core vaccine regardless of the number of years that have lapsed.

Overdue for RABIES booster: requirements for re-vaccination of cats that are overdue for a rabies booster vary from State to State, and may vary within an individual State. Many States follow recommendations published in the 2016. Rabies Compendium that states: administer a single dose, after which the cat will be considered immediately immunized. NOTE: the Rabies Compendium, as published by the Natl Assoc. of State Public Health Veterinarians, Inc., is NOT a legal document. Veterinarians must be familiar with rabies immunization requirements and laws within the State, local jurisdiction, or Province in which they practice. See: **www.rabiesaware.org**

Overdue for Feline Leukemia booster: this is complicated…compared to kittens, adult cats are significantly more resistant to developing progressive disease associated with FeLV infection. For this reason, significant differences of opinion exist with respect to conventional intervals (annual, biennial, triennial recommendations exist). It would be reasonable to recommend that the initial 2-dose series should be restarted in the event a cat is more than 3 years overdue for vaccination.

Updated: July 2018

Antikor Testi ve Aşılama
Klinik Pratikte Uygulamalar

Richard B. FORD
DVM, MS Diplomate ACVIM and ACVPM (Hon)
North Carolina State University Raleigh, North Carolina (USA)

Kedi ve köpeklerde aşılama kılavuzunun yayınlanması -aşıların seçimi ve kullanımı konusunda yararlı bilgiler sağlanması amaçlı- pratikte bu aşılama tavsiyelerinin uygulanması ile ilgili tartışmaları da beraberinde getirdi.

Kedi ve köpek sahiplerinin evcil hayvanlarının aşırı aşılanması hakkında dile getirdikleri endişeleri, çocukların fazla aşılanması ile ilişkili asılsız riskleri (Otizm-Spektrum Bozuklukları), veteriner pratiğe ''taşımaları'' ile ilgilidir. Günümüzde bir sahibin ''bağışıklığı arttırıcı'' rutin aşılama önerilerini kabul etmek yerine, özel olarak antikor titresi talep etmesi nadir değildir.

Ve böylece; antikor testine daha fazla odaklanmakla birlikte veteriner hekimler, henüz ele alınması gereken birkaç temel soruyla ayrılmıştır:

- Titre göstergeleri için endikasyonlar nelerdir?
- Karşılık gelen endikasyon için test sonuçlarının gerçek anlamı nedir?

TİTRE & İMMUNİTE KORELASYONU

Antikor titre ve test kitlerini yapan laboratuvarlar, tipik olarak sonuçları negatif veya pozitif olarak kaydeder ve sonucun öneminin kısa bir açıklamasını eklerler. Bununla birlikte şu sorular kalır:

- Pozitif bir antikor titresi (veya test kiti sonucu) bir hastada koruyucu bağışıklık ile ne kadar iyi ilişkilidir?
- Bir negatif titre (veya test kiti sonucu) bir hastadaki duyarlılıkla ne kadar iyi ilişkilidir?

Antikor titreleri yorumlanırken, birkaç belirgin unsur olmalıdır:

1. **Koruyucu bağışıklığın tek gerçek testi,** aşılanmış hayvanlar sağlıklı kalırken, aşılanmamışların (kontroller) **virulan bir patojenle enfeksiyona maruz kalmasını (uyarılma, bağışıklık)** ve klinik hastalık göstermesini içerir.

2. **Yorumlanan antikor test sonuçları, sonuçların neyi temsil ettiğinin ya da etmediğinin anlaşılmasına bağlıdır.** Klinik ortamda antikor seviyeleri çeşitli ve farklı klinik uygulamalar sunar (''Hepsi PIE hakkındadır''...Aşağıya bakınız).

3. **İmmunoglobulin (Ig) olarak da adlandırılan farklı antikor sınıfları, özel fonksiyonlara sahiptir** (IgA, IgG, IgE veya IgM olarak belirlenmiş ve kategorize edilmiştir). Veteriner hekimlikte koruyucu bağışıklığı değerlendirmek için kullanılan antikor titrelerini tipik olarak IgG sınıfı temsil eder.

4. Antikor seviyelerini ölçmek için (kalitatif veya yarı kantitatif) bir klinik test kiti kullanıldığında, **sonuçlar ya pozitif (korunmayı belirtir) ya da negatif (duyarlılığı gösterir) olarak rapor edilir** ve tanımlanmış bir antikor eşiğinin doğru şekilde temsil edilmesi için virus nötralizasyon (VN) veya hemaglutinasyon inhibisyonu (HI) gibi **altın standart laboratuvar testleri ile ilişkilendirilmesi gerekir.**

Günümüzde canine distemper (CDV), canine parvovirus (CPV), canine adenovirus (CAV) ve feline parvovirus (panleukopeni, FPV) için klinik antikor test kitleri altın standart testleri ile iyi korelasyon göstermektedir. Bu nedenle bu klinik testleri doğru yapıldığında:

- ***Pozitif*** bir test sonucu hastanın DİSTEMPER-ADENOVİRUS-PARVOVİRUS'a karşı ***koruyucu antikor seviyesine sahip*** olduğunu gösterir.

- ***Negatif*** bir test sonucu hastanın dolaşımda ***koruyucu antikor düzeylerine sahip olmadığını gösterir…***

Dikkat edilecek bir not: Negatif bir test sonucu mutlaka duyarlılığı tanımlamaz. Okumaya devam...

''PIE''

Herhangi bir POZİTİF Antikor Test sonucu, belirli antijen (virus ya da bakteri) ile ilişkili hastalık temelinde yorumlanmalıdır:

- **Koruma-Protection (P):** Hepsi değil ama bazı antikor sonuçları koruma (örn. canine ve feline parvovirus; canine distemper) ile iyi ilişkilidir. Parvovirus antikoru için "pozitif" antikor titresi veya test sonucu olan bir hasta korunmuş kabul edilebilir.

- **Enfeksiyon-Infection (I):** Öte yandan antikor varlığı aktif enfeksiyonun (örn. feline immunodeficiency virus) kanıtlarını temsil edebilir.

- **Maruziyet- Exposure (E):** Diğer antikor test sonuçları, bir enfeksiyöz ajana (örn. Ehrlichiosis) veya aşıya (örn. kuduz) maruz kalındığını ve herhangi bir koruma ya da aktif enfeksiyonu öngörmediğini gösterir.

Klinik Uygulamada ANTİKOR TEST SINIRLAMALARI

Serokonversiyon, aşılamayı takip eden antikor cevabı, kedilere ve köpeklere uygulanan aşıların çoğu için belirlenebilir. Bununla birlikte antikor gelişimi **koruyucu bağışıklığa** mutlaka eşit değildir.

Aşağıdaki örnekleri göz önünde bulundurun:

Feline Calicivirus & Herpesvirus

Point-of-Care antikor test kitleri Canine Parvovirus ve Canine Distemper virus (ve kedilerde Feline Parvovirus) için test edilen köpeklerde güvenilir sonuçlar sağlamasına rağmen... Diğer "core" aşılar için antikor testi sonuçları daha az güvenilirdir.

- Feline herpesvirus (HPV) ve feline calicivirus (FCV) aşılaması sonrasında **antikor test sonuçları** *pozitif olsa bile, sonuçlar koruyucu bağışıklık ile iyi korelasyon göstermez;* bu sonuçların genellikle tek bir kedinin aşılama kararlarını verirken kullanılması önerilmez.

- FHV-1 için **altın standart antikor testi** ve koruma arasındaki korelasyon *kayda değerdir;* **hücre aracılı immunite** FHV-1'e karşı korumada daha iyi bir korelasyondur...Ancak ticari CMI testlerin elde edilmesi kolay değildir...Ve sonuçların yorumlanmasıyla ilgili yepyeni bir sınırlama seviyesi vardır.

- FCV (VN) için **altın standart test** ve koruma arasındaki korelasyon oldukça iyidir.

Kuduz

- **Floresan antikor virus nötralizasyon** (FAVN) ile belirlenen kuduz antikor titreleri, sadece sınırlı sayıda sertifikalı laboratuvarda mevcuttur. Şunu vurgulamakta yarar var ki, ABD genelinde bir kuduz virüsü antikor titresi, *yeniden aşılama yerine yasal bir bağışıklık indeksi olarak kullanılamaz.*

ANTİKOR TESTİ ENDİKASYONLARI

Aşağıdaki endikasyonlar CAV-1, CDV, CPV ve FPV antikor testleri için uygulanır, çünkü bu sonuçlar altın standart testle iyi korelasyon gösterir:

1. Core (Gerekli, Çekirdek) Aşıların İlk Uygulanması Sonrası İmmun Yanıtın Değerlendirilmesi

Şayet bir hasta sahibi, genç bir köpek/kedinin ilk aşılama serisine (genellikle 3 doz) yanıt verip vermediğini belirlemek isterse, klinik test kitleri cevap vermeyenlere karşı cevap verenleri tanımlamak için mükemmeldir ve böylece duyarlılık sürdürülür.

2. Aşılananlarda Enfeksiyon Yönetimi

İyi aşılanmış bir kedi veya köpeğin parvovirus enfeksiyonunun tedavisi ile karşılaşan veteriner hekimler için,

enfekte hayvanın ilk aşılama serisinden sonra koruyucu bağışıklık geliştirip geliştirmediğinin hızlı bir şekilde belirlenmesinde antikor testi kullanılabilir.

- *Pozitif bir antikor testi,* aşılanmış hastanın bir duyarlılık periyodu sırasında (örn., MDA varlığında) enfekte olduğunu gösterir.

- Negatif test sonucuna sahip hastalar, duyarlı (genetik) yanıt vermeyen (veya düşük yanıt veren) olabilirler.

- Antikor testi, aşının indüklediği serokonversiyonu, enfeksiyonun neden olduğu durumdan ayırt etmemektedir.

3. Yeniden Aşılama Yerine Antikor Düzeyinin Belirlenmesi

Bilinen veya şüphelenilen, ciddi bir aşı advers olayı (reaksiyonu) öyküsü olan hastalar arasında, antikor seviyesinin değerlendirilmesi, hastanın daha önce aşılamaya karşı koruyucu bir bağışıklık yanıtı geliştirip geliştirmediğini belirleyecektir. Test sonucu pozitif olan hastalar yeniden aşılama ve potansiyel advers etki riskinden kaçınabilirler.

Öte yandan aşıya bağlı ciddi advers etki hikayesi olan bir hasta, antikor için test edildiğinde, negatif bir test sonucuna sahipse, aşının uygulanıp uygulanmamasına karar vermek daha karmaşıktır, çünkü:

… Önceden aşılanmış hayvanlar arasında, immun "hafıza" (B-lenfositler) azalan antikor seviyelerine rağmen yıllarca sürdürülebilmektedir. Patojenik bir virüse maruz kalma (ör. distemper veya parvovirus), hızlı ve koruyucu bir anamnestik yanıtla sonuçlanabilir.

… Bir aşının advers reaksiyon öyküsü, gelecekteki riski öngörmemektedir.

… Bireyin antikor statüsüne bakılmaksızın (örn. kuduz), bağışıklık kazandırma isteğe bağlı olmayabilir.

4. Aşı Geçmişi Bilinmeyen Yetişkin Köpek & Kedilerin Değerlendirilmesi

Bilinen bir aşı öyküsü olmayan yetişkin bir köpeği / kediyi sahiplenen kişiler, serolojik olarak koruyucu bağışıklık seviyesi belirlenebilirse aşıdan kaçınmayı seçebilirler.

5. Yıllık Yeniden Aşılama Yerine Antikor Testi

Core aşıların yetişkin köpek ve kedilerde uygulanması konusunda uluslararası kılavuzlar, core antijenler için (CAV-1/CDV/CPV ve FCV/FHV/FPV) her 3 yılda birden daha sık olmayacak şekilde yeniden aşılama yapılmasını önermektedir. Bununla birlikte, kuduz aşısı ile ilgili olarak, veteriner hekimler eyalet veya yerel yasalara uymak zorundadır.

6. Barınaklara Giren Hayvanlar Arasında Enfeksiyon Riskinin Yönetimi

Barınaklara verilen genç hayvanların bağışıklık durumu genellikle bilinmemektedir. Barınaklardaki köpek ve kediler arasında enfeksiyon riski yüksek olduğundan, bir hayvanın giriş sırasında antikor durumunun belirlenmesi, pozitif bir test sonucu elde edilene kadar duyarlı kabul edilen hayvanların aşılanmasına ve ayrılmasına (koruyucu) imkan verir.

7. Bir Hayvan Barınağında Salgınların Yönetimi

Antikor test kitleri, CDV, CPV veya FPV içeren enfeksiyöz hastalık salgınlarıyla karşılaştıklarında barınaklara yönetim avantajı sunar. Pozitif (korunmuş) test sonucuna sahip hayvanların tespit edilip, negatif (duyarlı) sonuçlulardan ayrılması gereksiz ötenaziyi önler.

Mümkün olduğunda duyarlı hayvanlar salgınların yayılmasını sınırlamak için genel popülasyondan izole edilmelidirler. İzole, seronegatif hayatta kalanlar, enfeksiyöz ajanın inkübasyon periyodu geçtikten sonra kabul edilebilir veya yerleştirilebilirler (CPV ve FPV için 2 hafta; CDV için 6 hafta).

Core Aşı Yönetimi & Antikor Testi

- Mevcut aşı kılavuzları yavru köpeklerde 14-16 haftalık yaşta ve yavru kedilerde 16 haftalık yaşta core aşı yapılmasını önermektedir.

• Antikor titreleri ilk aşılama serisinin tamamlanmasından en erken 2-4 hafta sonra belirlenebilir (18 veya 20 haftalık yaşta test yapılabilir anlamına gelir).
• Yavru bir köpek ya da kedi 18 haftalık yaşta seronegatif ise son dozu takip eden 2 haftadan az olmamak kaydıyla yeniden aşılanmalıdır. Antikor testi son aşı dozunun uygulanmasından en erken 2 hafta sonra yapılabilir.

ANTİKOR TEST SONUÇLARININ YORUMU

Aşağıdaki yorumlar, yetkili bir tanısal laboratuvar tarafından rapor edilen veya klinikte test kitinden elde edilen CAV-1, CDV, CPV ve FPV antikor test sonuçları için geçerlidir:

1. **Pozitif** test sonucuna sahip **aşılanmamış ancak sağlıklı köpek veya kedi,** önceden enfeksiyona maruz kalmış ve iyileşmiştir; hasta **koruyucu bağışıklığa** sahiptir.

2. **Pozitif** test sonucuna sahip **önceden aşılanmış köpek veya kedi koruyucu bağışıklık** ile iyi korelasyon gösterir.

3. **Negatif** test sonucuna sahip **önceden aşılanmış köpek veya kedi** yaş ve önceki aşılama tarihine göre yorumlanmalıdır.

• **Korunmuş hastada negatif** test sonucu: Zaman içinde, ilk aşılaması yapılmış ancak tekrar aşılaması yapılmamış (veya doğal olarak maruz kalmamış) yetişkin köpek ve kedilerde, antikor düzeyleri negatif seviyelere düşebilir. Bununla birlikte bellek hücreleri (B-lenfositler) antikordan daha uzun ömürlüdür. Virulan virüse maruz kalmanın hastanın antikor yanıtını hızla arttırması beklenir ve eğer maruz kalırsa virüsün enfeksiyonu önlenir.
İnceleyen kişi CMI'nin rolü hakkında endişelidir... Çünkü bu konuya değinilmemiştir: 1) Kolayca veya rutin olarak ölçülemez ve 2) CMI'nin rolü öncelikle enfeksiyon meydana geldiğinde iyileşmeyi desteklemeyle ilişkilidir ... HI (Antikor) bu akut viral enfeksiyonlara karşı enfeksiyonu önlemede kritik öneme sahiptir.

• **Duyarlı hastada negatif** test sonucu: İlk core aşılama serisini takiben yavru köpek ya da kedide antikor negatif ise enfeksiyona karşı duyarlı olarak kabul edilir. Bu hastalar (genetik) yanıt vermeyenler (ya da düşük yanıt verenler) olabilirler veya MDA varlığında seviyelerin karıştığı dönemde aşılandılar.

Tablo 1. İmmünolojik Korumanın Belirlenmesine Yönelik Testler

Virus	Uygun Testler
Kuduz	Kuduz antikor titreleri FAVN ile belirlenir. Test sonuçları, yeniden aşılama yerine bağışıklık indeksi olarak kullanılamaz.
CANINE	
Adenovirus	Klinik titre test sonuçları altın standart test (VN) ile iyi korelasyon göstermektedir.
Distemper virus	Klinik titre test sonuçları altın standart test (VN) ile iyi korelasyon göstermektedir.
Parvovirus	Klinik titre test sonuçları altın standart test (HI) ile iyi korelasyon göstermektedir.
FELINE	
Calicivirus	Altın standart test (VN) ve koruma arasındaki korelasyon sadece tutarlıdır.
Herpesvirus	Altın standart test (VN) ve koruma arasındaki korelasyon sadece tutarlıdır; hücre aracılı immunite, korumanın korelasyonundan daha iyidir.
Parvovirus	Klinik titre test sonuçları altın standart test (HI) ile iyi korelasyon göstermektedir.

Tablo 2. Klinik Antikor Titre Test Kitleri (KALİTATİF TEST)

	TiterCHEK	VacciCheck Antikor Test Kiti
Üretici Firma	Synbiotics Corporation (synbiotics.com)	Biogal Galed Laboratories (biogal.co.il)
Canine Antikor	CDV ve CPV	CAV, CDV ve CPV
Feline Antikor	Mevcut değil	FCV, FHV ve FPV
Numune	Serum veya plazma (hemolizli örnek kullanabilirsiniz)	Serum, plazma veya tam kan (hemolizli örnek kullanabilirsiniz)
Test Zamanı	15–20 dak. (minimum)	21 dak. (minimum)
Sonuçlar	Kalitatif: Olumlu veya olumsuz	Kalitatif (renge dayalı "yarı kantitatif" olarak pazarlanır): Negatif, düşük pozitif, anlamlı pozitif veya yüksek pozitif.

CAV = canine adenovirus; CDV = canine distemper; CPV = canine parvovirus; DOI = immunite süresi; FCV = feline calicivirus; FHV = feline herpesvirus; FAVN = fluorescent antibody virus neutralization; FPV = feline parvovirus (panleukopenia); HI = hemagluttination inhibition; Ig = immunoglobulin; MDA = maternal kaynaklı antikor; VN = virus neutralization (VN)

Güncelleme: Mayıs 2018

Çeviri: Müjgân ÇEVİK AKSAY

Antibody Testing vs. Vaccination Applications in Clinical Practice

Richard B. FORD
DVM, MS Diplomate ACVIM and ACVPM (Hon)
North Carolina State University Raleigh, North Carolina (USA)

The publication of vaccination guidelines for dogs and cats—intended to provide useful insights on the selection and use of vaccines—also elicited some degree of controversy regarding implementation of these vaccination recommendations in practice.

Owner concerns over the unsubstantiated risk associated with over-vaccination of children (Autism-Spectrum Disorders) are "overflowing" into veterinary practice as dog and cat owners express concerns about risk associated with over-vaccinating pets. It's not uncommon today for an owner to specifically request an antibody titer rather than accept recommendations for a routine vaccine 'booster'.

And, so it is. With the increased focus on antibody testing, veterinarians are left with a couple of fundamental questions yet to be addressed:

- What are the **indications** for performing titers?
- What do the **test results** really mean for the corresponding indication?

CORRELATION OF TITERS & IMMUNITY

Laboratories that perform antibody titers and antibody test kits typically record results as positive or negative, and include a brief description of the result's significance. However, the questions remain:

- How well does a positive antibody titer (or test kit result) correlate with protective immunity in a patient?
- How well does a negative titer (or test kit result) correlate with susceptibility in a patient?

When interpreting antibody titers, a few facts must be clear:

1. **The only true test of protective immunity involves exposure (challenge) to a virulent pathogen** in which nonvaccinates (controls) are infected and manifest clinical illness while vaccinated animals remain healthy. Animal vaccines are licensed based on this premise.

2. **Interpreting antibody test results depends on understanding what results do and do not represent.** In the clinical setting, antibody levels offer diverse and distinct clinical applications ("It's All About PIE"…see below).

3. **Different classes of antibody, also called immunoglobulin (Ig), have specialized functions** (identified and categorized as IgA, IgG, IgE, or IgM). In veterinary medicine, the antibody titers used to assess protective immunity typically represent the IgG class.

4. When using an in-clinic test kit to measure (qualitative or semiquantitative) antibody levels, **results are reported as either positive (indicates protection) or negative (indicates susceptibility) and must be correlated with gold standard laboratory tests,** such as virus neutralization (VN) or hemagluttination inhibition (HI), in order to accurately represent a defined threshold of antibody

Today, in-clinic Antibody Test kits for canine distemper (CDV), canine parvovirus (CPV), canine adenovirus (CAV), and feline parvovirus (panleukopenia, FPV) correlate well with appropriate gold standard tests. Therefore, when these in-clinic tests are performed properly:

- A **positive** test result indicates the patient **does have protective levels** of antibody against the DISTEMPER-ADENOVIRUS-PARVOVIRUS

- A negative test result indicates the patient **does not have protective levels** of circulating antibody…

- A note of caution: a negative test result, however, does **not** necessarily define **susceptibility.** Read on…

"PIE"

Any POSITIVE Antibody Test result must be interpreted on the basis of the disease associated with the particular antigen (virus or bacteria):

- **Protection (P):** Some, but not all, antibody results correlate well with protection (eg, canine and feline parvovirus; canine distemper). A patient with a "positive" antibody titer, or test result, for parvovirus antibody can be considered protected.

- **Infection (I):** On the other hand, antibody presence can represent evidence of active **infection** (eg, feline immunodeficiency virus).

- **Exposure (E):** Other antibody test results indicate prior **exposure** to an infectious agent (eg, Ehrlichiosis) or vaccine (eg, rabies) and do not predict either protection or active infection.

LIMITATIONS to ANTIBODY TESTING in Clinical Practice

Seroconversion, the antibody response that follows vaccination, can be determined for most vaccines administered to dogs and cats. However, the development of antibody does not necessarily equate to **protective immunity.**

Consider the following examples:

Feline Calicivirus & Herpesvirus

Although Point-of-Care antibody test kits provide reliable results for dogs tested for Canine Parvovirus and Canine Distemper virus (and cats, for Feline Parvovirus)…Antibody test results for other 'core' vaccines is less reliable.

- Even if **antibody test results** are *positive* after felines herpesvirus (FHV) and feline calicivirus (FCV) vaccination, results *do not correlate well with protective immunity;* these results are not generally recommended for use when making vaccination decisions for an individual cat.

- The correlation between the **gold standard antibody test** for FHV-1 (VN) and protection is only fair; **cell-mediated immunity** is a better correlate of protection against FHV-1.. but, commercial CMI tests are not easy to obtain…and they have a whole new level of limitations associated with interpretation of results.

- The correlation between the **gold standard test** for FCV (VN) and protection is fair to good.

Rabies

- Rabies antibody titers, as determined by **fluorescent antibody virus neutralization** (FAVN), are only available through a limited number of certificated laboratories. It is important to note that, throughout the United States, a rabies virus antibody titer *cannot be used as a legal index of immunity in lieu of revaccination*.

INDICATIONS FOR ANTIBODY TESTING

The following indications apply to antibody tests for CAV-1, CDV, CPV, and FPV because these results correlate well with gold standard testing:

1. **Evaluation of Immune Response Following Initial Administration of Core Vaccines**

If a client would like to determine whether a young dog/cat responded to the initial vaccination series (usually 3 doses), in-clinic test kits provide an excellent means of identifying those that did respond versus those that did not and, therefore, remain susceptible.

2. **Management of Infection among Vaccinates**

For veterinarians faced with treating confirmed parvovirus infection in a well vaccinated dog or cat, antibody

testing can be used to rapidly determine whether the affected animal developed a protective immune response following the initial vaccination series.

- *A positive antibody test* suggests the vaccinated patient was infected during a period of susceptibility (eg, in the presence of MDA).
- Patients with a *negative test result* are likely to be susceptible (genetic) non-responders (or low-responders).
- The antibody test does not distinguish vaccine-induced seroconversion from that caused by infection.

3. **Determination of Antibody Level in Lieu of Revaccination**

Among patients with a history of a known, or suspected, serious vaccine adverse event (reaction), evaluating the level of antibody will determine whether the patient has previously developed a protective immune response to vaccination. Patients with a positive test result can avoid revaccination and potential risk for an adverse event.

If, on the other hand, a patient with a history of a serious vaccine adverse event is tested for antibody and has a negative test result, the decision whether or not to administer vaccine is more complicated because:

…among previously vaccinated animals, immune "memory" (B-lymphocytes) can be sustained for many years despite declining antibody levels. Exposure to a pathogenic virus (eg, distemper or parvovirus) can result in a rapid and protective anamnestic response.

…prior history of a vaccine adverse reaction is not predictive of future risk.
…immunization may not be optional, regardless of the antibody status of the individual (eg, rabies).

4. **Assessment of Adult Dogs & Cats with an Unknown Vaccination History**

Clientele who have adopted an adult dog/cat that has no known vaccine history may elect to avoid vaccination if a protective level of immunity can be determined serologically.

5. **Antibody Testing in Lieu of Annual Revaccination**

International guidelines for administration of core vaccines to adult dogs and cats consistently recommend revaccination schedules of no more *often* than every 3 years for core antigens (CAV-1/CDV/CPV and FCV/FHV/FPV). However, with regard to rabies vaccination, veterinarians must follow state or local laws.

6. **Management of Infection Risk among Animals Entering a Shelter**

Immunization status of young animals presented to animal shelters is often unknown. Because the infection risk among shelter-housed dogs and cats is high, determining the antibody status of an animal at time of entry allows vaccination and separation (foster) of animals deemed *susceptible* until a *positive* test result is obtained.

7. **Management of Outbreaks within an Animal Shelter**

Antibody test kits offer shelters a management advantage when faced with an infectious disease outbreak involving CDV, CPV, or FPV. Identifying and separating animals with *positive* (protected) test results from those with *negative* (susceptible) results avoids unnecessary euthanasia.

When feasible, susceptible animals should be isolated from the general population, which limits propagation of the outbreak. Isolated, seronegative survivors can be placed or adopted once the incubation period for the infectious agent has passed (2 weeks for CPV and FPV; 6 weeks for CDV).

Core Vaccine Administration & Antibody Testing

- Current vaccination guidelines recommend administration of core vaccines at 14 to 16 weeks of age in puppies and 16 weeks of age in kittens.
- Antibody titers may be determined as early as 2 to 4 weeks following completion of the initial vaccination series (which would mean testing at 18 or 20 weeks of age).
- A puppy or kitten that is **seronegative** at 18 weeks of age should be revaccinated not less than 2 weeks following the last dose. Antibody testing can be performed as early as 2 weeks following administration of the last vaccine dose.

INTERPRETATION OF ANTIBODY TEST RESULTS

The following interpretations apply to antibody test results for CAV-1, CDV, CPV, and FPV, reported by a reputable diagnostic laboratory or obtained from an in-clinic test kit:

1. A ***positive*** antibody test result in an **unvaccinated, but healthy dog or cat** suggests prior exposure to and recovery from infection; the patient has **protective immunity**.

2. A ***positive*** antibody test result in a **previously vaccinated dog or cat** correlates well with **protective immunity.**

3. A ***negative*** antibody test result in a **previously vaccinated dog or cat** must be interpreted on the basis of age and prior vaccination history.

- ***Negative*** test result in **protected patient:** Over time, antibody levels in a previously vaccinated adult dog or cat that is not revaccinated (or naturally exposed) may fall to negative levels. The memory cells (B-lymphocytes), however, can persist longer than antibody. Exposure to virulent virus is expected to rapidly boost the patient's antibody response and prevent infection to the virus if exposed.
The reviewer is concerned about the role of CMI…this is not addressed because: 1) it is not easily or routinely measured, and 2) CMI's role is primarily associated with promoting recovery once infection has occurred…HI (Antibody) is critical in preventing infection against these acute viral infections.

- ***Negative*** test result in **susceptible patient:** A puppy or kitten that is antibody negative following administration of initial core vaccine series is considered susceptible to infection if exposed. These patients may be (genetic) non-responders (or low-responders) or received the vaccine during a period when interfering levels of MDA were present.

Table 1. Tests to Determine Immunologic Protection

.

Virus	Appropriate Tests
Rabies	Rabies antibody titers are determined by FAVN. Test results cannot be used as an index of immunity in lieu of revaccination.
CANINE	
Adenovirus	In-clinic titer test results correlate *well* with gold standard testing (VN).
Distemper virus	In-clinic titer test results correlate *well* with gold standard testing (VN).
Parvovirus	In-clinic titer test results correlate *well* with gold standard testing (HI).
FELINE	
Calicivirus	The correlation between gold standard testing (VN) and protection is only *fair*.
Herpesvirus	The correlation between gold standard testing (VN) and protection is only *fair*; cell-mediated immunity is a *better* correlate of protection.
Parvovirus	In-clinic titer test results correlate *well* with gold standard testing (HI).

	TiterCHEK	VacciCheck Antibody Test Kit
Manufacturer	Synbiotics Corporation (synbiotics.com)	Biogal Galed Laboratories (biogal.co.il)
Canine Antibody	CDV and CPV	CAV, CDV, and CPV
Feline Antibody	Not Available	FCV, FHV, and FPV
Sample	Serum or plasma (can use hemolyzed sample)	Serum, plasma, or whole blood (can use hemolyzed sample)
Test Time	15–20 min (minimum) 2	1 min (minimum)
Results	Qualitative: Positive or negative	Qualitative (is marketed as "semiquantitative" based on color): Negative, low positive, significant positive, or high positive.

References

1. Greene CE, Levy J. Immunoprophylaxis. In Greene CE (ed): *Infectious Diseases of the Dog and Cat,* 4th ed. St. Louis: Elsevier-Saunders, 2012, pp 1163-1205.

2. Greene CE, Vandevelde M. Canine distemper. In Greene CE (ed): *Infectious Diseases of the Dog and Cat,* 4th ed. St. Louis: Elsevier-Saunders, 2012, pp 25-42.

3. Gill M, Srinivas J, Morozov I, et al. Three-year duration of immunity for canine distemper, adenovirus, and parvovirus after vaccination with a multivalent canine vaccine. *Intern J Appl Res Vet Med* 2004; 2(4):227-234.

4. Schultz RD, Conklin S. The immune system and vaccine challenges for the 21st century. *Comp Cont Ed Pract Vet* 1988; 20:5-18.

5. Schultz RD, Ford RB, Olsen J, Scott F. Titer testing and vaccination: A new look at traditional practices. *Roundtable Discussion*. Lenexa, Kansas: Veterinary Healthcare Communications, 2002, pp 1-16.

6. Twark L, Dodds WJ. Clinical use of serum parvovirus and distemper virus antibody titers for determining revaccination strategies in healthy dogs. *JAVMA* 2000; 217:1021-1024.

7. Waner T, Mazar S, Keren-Kornblatt E. Application of a dot enzyme-linked immunosorbent assay for evaluation of the immune status to canine parvovirus and distemper virus in adult dogs before revaccination. *J Vet Diagn Invest* 2006; 18(3):267-270.

Updated: May 2018

AŞILAMAYI TAKİBEN ADVERS REAKSİYONLAR

Richard B. FORD
DVM, MS Diplomate ACVIM and ACVPM (Hon)
North Carolina State University Raleigh, North Carolina (USA)

Evcil hayvan aşılarının tanıtımından bu yana, aşıları daha etkili ve güvenli hale getirmek için sürekli çaba sarf edilmiştir. Günümüzde aşılama protokolleri hayvan sahiplerine hizmetin maliyeti ve mevcut ürünlerin kalitesi konusunda olağanüstü değer sağlamaktadır. Bununla birlikte daha fazla aşının tanıtımı için çaba sarf edilmektedir... Aşı büyük ölçüde önlenebilir hastalıklar gibi mesleğin ihtiyaçlarını karşılamak için ortaya çıkmıştır. Bugün ABD ve Kanada'da veteriner hekimler 110'dan fazla köpek aşısına ve yaklaşık 70 kadar kedi aşısına ulaşmaktalar. Aşı ''menüsü'' günümüzde geçmiştekinden daha geniştir ve daha fazlası beklenmektedir.

Çoğunlukla hastalarımız immunizasyondan önemli ölçüde yarar sağlarlar. Çoğu, en azından olumsuz sonuçlara yol açmadan aşı uygulamasından sonra olumlu yanıt vermektedir. Bununla birlikte, biyolojik bir ürünle (örn. aşı) herhangi bir hastanın aşılanması bazı riskler taşır. Bu risk, aynı randevuda, özellikle küçük cins köpeklerde, birkaç aşının aynı anda uygulanması sonucu büyük olasılıkla artmaktadır.

Bugün veteriner hekimler önemli kararlarla karşı karşıya kalmaktadır: (1) Daha önce görülmemiş sayıda lisanslı aşı arasından seçim yapmak, (2) Enfeksiyon ve maruz kalma riski arttı (*evcil hayvan günlük bakım tesisleri, köpek parkları, atikliğe bağlı olaylar, evcil hayvan dostu mağazalar ve oteller, evcil hayvan seyahatlerinin artması*) ve (3) Bir aşının advers reaksiyon riskini en aza indirirken koruma düzeyini artırma isteği.

Geçtiğimiz birkaç yıl, pek çok ülkeden yüzlerce veteriner hekimle konuşma, uygulamada aşı seçiminin ürünün arkasındaki bilimden ziyade, ürünün maliyetine dayandığını ortaya koymuştur. Bununla birlikte aşı tedavisi emtia gibi olmayabilir, aslında en iyisi hastanın, hasta sahibinin ilgisidir...Veya veteriner hekimin.

Aşı teknolojisinde önemli ilerlemeler, bireysel ürünlerin güvenlik ve etkinliğinin anlaşılmasının önemini vurgular, hatta aynı ajana karşı koruma için belirtilenlerin farkını ortaya koyar. Aşağıdaki bölümde aşı güvenliği, aşı ile ilişkili yaralanmaların tanınması ve aşılama sonrası oluşan yan etkilerin önlenmesi ve tedavi edilmesi için mevcut stratejiler ele alınmaktadır. Ekteki sunum bu reaksiyonların nasıl ortaya çıktığını ve bir reaksiyonun meydana gelmesi durumunda ne yapılması gerektiğini belirtmektedir.

NOT: ABD ve Kanada'da, reaksiyona bir aşının neden olduğu biliniyor ya da sadece şüpheleniliyorsa bile aşının yan etkilerini rapor etme zorunluluğu yoktur. Her ne kadar bunu yapmaya teşvik olsa da resmi raporlar, veteriner hekimlerden Kanada Gıda Denetim Ajansı (CFIA) (veya ABD Tarım Bakanlığı'na) nadiren dosyalanır. Bilinen veya şüphelenilen reaksiyonları rapor eden veteriner hekimler doğrudan üreticiyle iletişim kurma eğilimindedirler (tavsiye edilen). Bununla birlikte ne ruhsatlandırma birimleri ne de aşı üreticilerinin, veteriner hekimleri advers olayların tipi ve sayısı konusunda ek bilgilendirme yükümlülüğü bulunmamaktadır. Sonuç: Günümüzde *veteriner hekimler için evcil hayvanlarda aşı yan etkilerinin belgesi ya da spesifik gözlenmesi konusunda bir veri mevcut değildir.*

Tanımlama

Bir aşı advers olayı (AE), "ürünle ilişkili olup olmadığına bakılmaksızın, olumsuz ve kasıtsız, herhangi bir veteriner aşı (ları) kullanımından sonra gerçekleşen gözlem" olarak tanımlanabilir. Bu tanım aşının bağışıklık kazandırmadaki başarısızlığını veya etki eksikliğini (LoE) içerir. Etki eksikliğine, veteriner biyolojisinin ürün etiket iddialarına dayalı beklenen etkinlik seviyesini sağlamadığı herhangi bir advers olay ve ürün etiketinde açıklanan hassasiyet ve spesifite derecesini sağlamayan tanı test kiti dâhildir.

NOT: Bir aşı advers olayı, doğrudan aşıya bağlı olabilir ya da olmayabilir, aşının kullanımı ile ilişkili herhangi bir yaralanma, toksisite veya duyarlılık reaksiyonunu içerir. Başka bir deyişle, aşı uygulamasıyla ilişkili bilinen veya şüphelenilen reaksiyonları rapor etmek uygundur.

ANCAK… Aşılar biyolojik ürünlerdir ve bu nedenle küçük reaksiyonları, birkaç saatten birkaç güne kadar sürdürebilirler. Kendi kendini sınırlayan bu yan etkiler nadiren ciddi advers olaylara dönüşürler. Bu sebeple veteriner hekimler aşılanan hayvanın, ırk/boyut ya da aşı(lar)'dan bağımsız olarak, aşıyı takiben 2 ve muhtemelen 3 güne

kadar geçici yan etkiler gösterebileceğini hasta sahiplerine bildirmeye teşvik edilirler. Yaygın olarak görülen yan etkiler şunlardır; iştah azalması, iştah kaybı (son 1 veya 2 besleme için), enjeksiyon tarafında ağrı, uyuşukluk (aktivite eksikliği), yürüme / koşmada isteksizlik (huzursuzluk?) veya hafif ateş. Tedavi genellikle gerekli değildir; bununla birlikte, bazı veteriner hekimler, beklenen minör reaksiyonları hafifletmek için aşılama öncesinde veya sırasında verilen kısa süreli tedaviyi (örn. Non-steroidal antiinflamatuar ilaç) rapor etmektedirler. Fiziksel / davranışsal olayların giderek kötüleştiği veya 2-3 günden fazla sürdüğü durumlarda, hasta sahibinin veteriner hekime başvurması tavsiye edilir. Hasta sahibine, kusma, ishal, nöbet, kollaps, yüz şişmesi veya solunum güçlüğü gibi sistemik hastalık belirtileri gelişirse hekime başvurması önerilmelidir.

Aşı Sonrası Olumsuz Olaylar

Veteriner hekimlikte aşı yan etkilerinin gerçek prevalansı bilinmemektedir. Aşağıdaki tablo kapsamlı değildir, ancak bilinen ve şüphelenilen olay kategorilerinin bir özetini temsil eder.

OLAY	Örnekler	Köpek	Kedi
Geçici enjeksiyon bölgesi reaksiyonları	Apse, granüloma veya seroma, enjeksiyon bölgesi ağrısı, kaşıntı, lokal şişlik nedeniyle görülebilir veya palpe edilebilir yumrular.	Evet	Evet
Enjeksiyon bölgesinde sürekli reaksiyonlar	Kalıcı tüy dökülmesi (genellikle iskemik vaskülit ile ilişkili), cilt renginde s olma, deride f okal n ekroz (‘Kuduz aşısı’ iskemik vasküliti olarak da adlandırılır). Granüloma (aşılama sonrası ‘yumrular’)	Evet	Hayır (Evet, granülom oluşumunda)
Geçici spesifik olmayan sistemik etkiler	Letarji, anoreksi, ateş, bölgesel lenfadenomegali, lokalize olmayan ağrı/huzursuzluk, ishal, kusma, ensefalitis, polinöritis, arthritis, nöbet, davranışsal değişiklikler.	Evet	Evet

Alerjik (hipersensitivite) ve immun aracılı reaksiyonlar	**Type 1 (akut anafilaksi):** Angioedema (özellikle baş ve kulakları etkileyen akut başlangıçlı şişlik), ürtiker (kurdeşen), anafilaksi (şok) ve ölüm.	Evet	Evet
	Type 2 (sitotoksik): İmmun aracılı hemolitik anemi; immun aracılı trombositopeni (sadece şüpheli; nedensel ilişkisi kedi veya köpeklerde doğrulanmamıştır. NOT: ''Risk'', önceden tanı ve iyileşme öyküsü olan hastada immun aracılı hastalığın yeniden aktivasyonu olabilir…BU HASTALARDA GENELLİKLE GÜÇLENDİRİCİ (BOOSTER) TAVSİYE EDİLMEZ…Yerine antikor testini düşünün).	??	??
	Type 3 (immune-complex): Kutanöz iskemik vaskülopatide (genellikle kuduz aşısına bağlanır) enjeksiyon bölgesinde veya kulak uçları, pati yastıkları, kuyruk, scrotum gibi uzak yerlerde (''uydu lezyonları'') meydana gelir; tanımlanmamış immun aracılı hastalıklarla (poliartrit, glomerulonefrit) ilgili kedilerde nedensellik şüphesi var ama onaylanmadı.	Evet	??
	Type 4 (gecikmiş tip hipersensitivite): Daha az açık bir şekilde tarif edilmiştir; hücre aracılı immün tepkileri (antikordan ziyade) ve pro-inflamatuar sitokinlerin salınımı ile ilişkilidir. Büyük olasılıkla granülom oluşumu ve muhtemelen kedilerde enjeksiyona bağlı sarkoma oluşumu ile ilişkilidir.	??	??
Bağışıklık kazandırmada başarısızlık	Maternal antikorların (MDA) müdahalesi en yaygın neden olarak kabul edilir; aşının, üretici tarafından reçetelenenden daha düşük bir hacimde / dozda uygulanması; genetik olarak ''yanıt vermeme'' veya ''düşük yanıt verme''; aşı antijeninin inaktivasyonu (örn. 2 saatten daha uzun süre oda sıcaklığında bekletilen CDV aşısına izin verilmesi), aynı şırınganın içinde uyumsuz aşıların karıştırılması.	Evet	Evet

Çeviri: Müjgan ÇEVİK AKSAY

ADVERSE REACTIONS FOLLOWING VACCINATION

Richard B. FORD
DVM, MS Diplomate ACVIM and ACVPM (Hon)
North Carolina State University Raleigh, North Carolina (USA)

Since companion animal vaccines were introduced, there has been a continuing effort to make vaccines safer and more efficacious. Vaccination protocols in place today provide animal owners with exceptional value for the cost of the service and the quality of the products available. However, there has also been a continuing effort to introduce more vaccine…largely to meet the needs of the profession as vaccine-preventable diseases have emerged. Today, in the US and Canada, veterinarians have access to over 110 canine vaccines and about 70 vaccines for the cat. The vaccine "menu" is the larger today than any time in the past; and more are expected.

For the most part, our patients derive considerable benefit from immunization. Most respond favorably following vaccine administration with minimal to no adverse consequences. However, inoculating any patient with a biological product (ie, a vaccine) carries some risk. That risk is likely increased with simultaneous administration of several vaccines at the same appointment, especially in small breed dogs.

Veterinarians today are faced with important decisions: (1) selecting from among an unprecedented number of licensed vaccines, (2) increased risk for exposure and infection (pet day-care facilities; dog parks, agility events, pet friendly stores and hotels, increasing pet travel), and (3) the desire to maximize protection while minimizing risk of causing a vaccine adverse reaction.

In speaking with hundreds of veterinarians in several countries over the past few years, it is apparent that vaccine selection in practice is more likely to be based on the *cost* of the product rather than the *science behind the product.* However, treating vaccines as commodities may not, in fact, be in the best interest of the patient, the client…or the veterinarian.

Significant advances in vaccine technology, safety, and efficacy highlight the importance of understanding how individual products, even those indicated for protection against the same agent, differ. The following section addresses vaccine safety, recognition of vaccine-associated injury, and current strategies for treating and preventing adverse events following vaccination. The accompanying presentation illustrates how these reactions manifest, and what actions are indicated if a reaction does occur.

NOTE: In the US and Canada, there is no mandate to report a vaccine adverse reaction, whether the reaction is known to have been caused by a vaccine or merely suspected to have been. Although encouraged to do so, formal reports from veterinarians to the Canadian Food Inspection Agency (CFIA) (or to the US Dept of Agriculture (USDA) in the US)… are seldom filed. Veterinarians who do report known, or suspected, reactions, tend to contact the manufacturer directly (which is recommended). However, neither the licensing agencies nor the vaccine manufactures are under obligation to provide a veterinarian with additional information regarding either the number or type of vaccine adverse events. The result: Today, there are *no data available to veterinarians that specifically address surveillance or documentation of vaccine adverse reactions in companion animals.*

Definition

A vaccine adverse event (AE) can be defined as "any observation in animals, whether or not it is considered to be product related, that is unfavorable and unintended and that occurs after any use of veterinary vaccine(s)." This definition does include failure of the vaccine to immunize, or Lack of Efficacy (LoE), which includes…Any Adverse Event whereby the veterinary biologic does not provide the expected level of efficacy based on the product label claims, including a diagnostic test kit that fails to provide the level of sensitivity and specificity described on the product label.

NOTE: A vaccine adverse event includes any injury, toxicity, or sensitivity reaction associated with the use of a vaccine, whether or not the event can be directly attributed to the vaccine. In other words, it is appropriate to report any known, or suspected, reaction associated with vaccine administration.

HOWEVER……vaccines are biological products and, as such, can provoke minor reactions lasting from a few hours to as long as a few days. Rarely do these self-limiting side effects escalate into serious adverse events. For this reason, veterinarians are encouraged to inform clientele that their pet, regardless of breed/size, or vaccine(s) administered, may manifest transient side effects for up to 2, and possibly 3, days following vaccination. Side-effects commonly observed include: reduced appetite, loss of appetite (lasting for 1 or 2 feedings), pain at the injection side, lethargy (lack of activity), reluctance to walk/run (discomfort?), or mild fever. Treatment is not generally necessary; however, some veterinarians do report administering short-term treatment (e.g., a non-steroidal anti-inflammatory drug) given either before or at the time of vaccination to mitigate expected minor reactions.

It is recommended that clientele be advised to contact the practice in the event any physical/behavioral manifestations progressively worsen or continue beyond 2 to 3 days. Clientele should be advised to contact the practice at any time if signs of systemic illness, such as vomiting, diarrhea, seizures, collapse, facial swelling, or difficulty breathing, develop.

Adverse Events Following Vaccination

The actual prevalence of vaccine adverse events in veterinary medicine is unknown. The table that follows is not comprehensive but does represent a summary of known and suspected event categories.

EVENT	Examples	Do	Cat
Transient injection-site reactions	Visible or palpable lumps caused by abscess, granuloma, or seroma, injection-site pain, pruritus, local swelling.	Yes	Yes
Sustained injection-site reactions	Permanent hair loss (generally associated with ischemic vasculitis), discoloration of skin, focal necrosis of skin. (also called 'rabies vaccine ischemic vasculitis). Granuloma (post vaccination 'lumps').	Yes	No (Yes, for granuloma formation)
Transient non-specific systemic effects	Lethargy, anorexia, fever, regional lymphadenomegaly, non-localizable soreness/discomfort, diarrhea, vomiting, encephalitis, polyneuritis, arthritis, seizures, behavioral changes.	Yes	Yes
Allergic (hypersensitivity) and immune-mediated reactions	**Type 1 (acute anaphylaxis):** Angioedema (acute-onset swelling affecting especially the head and ears), urticaria (hives), anaphylaxis (shock), and death.	Yes	Yes
	Type 2 (cytotoxic): Immune-mediated hemolytic anemia; immune-mediated thrombocytopenia (suspected only; causality has not been confirmed in either dogs or cats. **NOTE**: the "risk" may be re-activation of immune-mediated disease in the patient with a history of prior diagnosis and recovery *…IN THESE PATIENTS, ADMINISTRATION OF A BOOSTER DOSE IS NOT GENERALLY*	??	??

	RECOMMENDED…consider Antibody Testing instead).		
	Type 3 (immune-complex): Cutaneous ischemic vasculopathy (often attributed to rabies vaccine) that can occur at the injection-site or a distant location (“satellite lesions”) such as the ear-tips, foot pads, tail, scrotum; undefined immune-mediated diseases (polyarthritis, glomerulonephritis). Causality in cats is suspected but has not been confirmed.	Yes	??
	Type 4 (delayed-type hypersensitivity): Less clearly described; associated with cell-mediated immune responses (rather than antibody) and the release of pro-inflammatory cytokines. Likely associated with granuloma formation and possibly feline injection-site sarcoma formation.	??	??
Failure to immunize	Interference from maternally derived antibody (MDA) is considered the most common cause; administration of vaccine at a volume/dose less than that prescribed by the manufacturer; genetically predisposed "non-responder" or “low responder”; inactivation of vaccine antigen (eg, allowing reconstituted CDV vaccine to stand at room temperature for more than 2 hours), mixing of incompatible vaccines in the same syringe.	Yes	Yes

Tumorigenesis	Malignant transformation of mesenchymal cells in susceptible patients, especially Feline Injection-Site Sarcoma. Provocation of tumorigenesis is likely associated with chronic inflammation…	(rare)	Yes
Multi-systemic infectious/inflammatory disorder	Described in young Weimeraner dogs. The syndrome is not well characterized. May be linked to a poorly characterized immune deficiency in the breed.	Yes	No
Transient immune suppression	When combination vaccines containing MLV CDV and CAV-1 or CAV-2, along with other vaccines, are first administered to puppies, transient suppression of cell-mediated immunity may occur as early as 3 days post-vaccination, and can persist for 7 or more days.	Yes	Not reported
Reactions caused by the incorrect or inappropriate administration of vaccine	In addition to serious injection-site abscesses, fatalities have been reported following subcutaneous administration of avirulent-live *Bordetella bronchiseptica* bacterin (intended for intranasal administration); inadvertent or intentional administration of vaccine by the intravenous route.	Yes	Not reported
Reactions associated with residual virulence of attenuated vaccine	Post-vaccinal cough and/or sneezing associated with intranasal administration of attenuated vaccine (eg, *B. bronchiseptica* + parainfluenza virus or feline *B. bronchiseptica*, feline herpesvirus-1 + calicivirus). NOTE: This is **not** vaccine “reversion to virulence”	Yes	Yes

Vaccine-induced interference with diagnostic tests	Examples include: false-positive PCR test results for parvovirus antigen in feces in dogs recently vaccinated with a MLV parvovirus vaccine; false-positive antibody (FIV) test results following FIV vaccination in cats; vaccine-induced leptospirosis antibody titer may interfere with the diagnostic microscopic agglutination test (MIC).	Yes	Yes
Reversion of vaccine virus to a virulent pathogen	Although often discussed in the literature, true reversion to virulence (vaccine-induced clinical infection) is considered rare to non-existent following administration of currently licensed vaccines as long as the vaccines are used in the species for which they were licensed. The potential for reversion to virulence exists when using attenuated (MLV) canine/feline vaccine in a wild, hybrid, or exotic animal.	No	No

Additional Reading

1. Srivastav A, Kass PH, McGill LD, et al. Comparative vaccine-specific and other injectable-specific risks of injection-site sarcomas in cats. *J Am Vet Med Assoc.* 241: 597-602, 2012.

2. Greene CE and Levy JK. Immunoprophylaxis. Capt 100, in CE Greene (ed): *Infectious Diseases of the Dog and Cat.* 4th Ed. Elsevier-Saunders, St Louis, pp. 1163-1205, 2012.

3. Moore GE and HogenEsch H. Adverse vaccinal events in dogs and cats. *Vet Clin N Am: Small Anim Pract* 40:393-407, 2010.

4. Moore GE, Guptill LF, Ward MP, et al. Adverse events diagnosed within three days of vaccine administration in dogs. *J Am Vet Med Assoc*. 227:1102–1108, 2005.

5. Ford RB. Feline injection-site sarcoma: then and now. *Today's Vet Pract* 3:54-57, 2013.

6. Moore GE, DeSantis-Kerr AC, Guptill L, et al. Adverse events after vaccine administration in cats: 2,560 cases (2002-2005). *J Am Vet Med Assoc*. 231:94-100, 2007.

7. Ford RB: Vaccine adverse events: acute allergic angioedema. *Today's Vet Pract* 3(1):53-55, 2013.

8. Day MJ *et al*. A kinetic study of histopathological changes in the subcutis of cats injected with non-adjuvanted and adjuvanted multi-component vaccines. Vaccine. 2007

9. Shaw SC, Kent MS, Gordon IK, Collins CJ, Greasby TA, Beckett LA, Hammond GM, Skorupski KA. Temporal changes in characteristics of injection-site sarcomas in cats: 392 cases (1990-2006). *J Am Vet Med Assoc.* 234:376-80, 2009.

10. Day MJ, Horzinek MC, Schultz RD and Squires RA. Guideline for the vaccination for dogs and cats. *J Sm Anim Pract.* 57: E1-E45, January 2016.

11. Hartmann K, Day MJ, Thiry E, et al. Feline injection-site sarcoma: ABCE guidelines on prevention and management. *J Feline Med Surg.* 17(7):606-613, 2015.

Solunum sistemi hastalıklarının klinik belirtilerini nasıl tespit ederim?

Davide De LORENZI
DVM, PhD, SCMPA, DECVCP Veterinerlik Hastanesi "I Portoni Rossi" Via Roma 57/a - 40069 Zola Predosa (BO) Italya

Solunum sisteminin anatomisi; birincil hedefi pulmoner alveoller seviyesinde oksijen iletimi ve karbondioksit değişimi olan bir dizi hava kanallarından oluşur.

Ventilasyon sırasında hava solunum yollarından burun delikleri, nazal kavite, nasofarenks, larenks ve bronş dallarını içerir buradan dışarı akar, solunum kasları akciğer elastikiyetinin üstesinden gelmek, hava molekülleri ve duvar arasındaki sürtünme direncine karşı hava akımı oluşturmak için çalışır.

Normal, rahat solunum sırasında inspirasyon göğüs duvarının belli belirsiz hareketini içermelidir. Eksternal intercostal kasların ve diyaframın kontraksiyonundan oluşmalıdır. Bu hareketler deneyimsiz gözlemci için farkedilemez. Göğüs duvarı ve servikal solunum kaslarının yakından gözlemlenmesi ve palpasyonu bile sadece minimal kontraksiyonları ortaya çıkarır.
Normal ekspirasyon pasiftir ve kassal efor olmaksızın normal akciğerlerin elastik geri itmesi sonucu meydana gelir.

Solunum güçlüğü çeken hayvanlar çoğunlukla optimum oksijenlenmeyi sağlayan ve hava akışına direnci en aza indiren spesifik duruşlar alırlar. Fiziksel muayene solunum sağlığının değerlendirilmesinde son derece önemlidir. Sadece hayvanın nasıl soluduğunu izleyerek çok şey öğrenebiliriz. Bu sebeple hastaya yaklaşmadan önce hasta sahibi ile konuşurken hayvanı gözlemlemek için girişimde bulunulmalıdır.

Artan solunum yüklenmesi bir çok farklı koşuldan dolayı meydana gelmiş olabilir. Burun delikleri farenks, larenks, trakea veya bronşlarda hava yolları lümeninin herhangi bir derecede daralması, azalan akciğer uyarımı, torasik hacimin artması ya da diyaframın pozisyonu, işleyişini değiştiren abdominal anormal içerikler olabilir. Bu sistemin herhangi bir bileşeni bu suretle değiştirildiğinde solunum sisteminin işini azaltmak için ayarlamalar yapılır. Nefes almak için artan çabayı fark eden hayvan sahibi daha sonra hayvanı tedavi ettirmek ister. Erken müdahale ile solunum yollarının kesit alanını artırarak hava yolu direncini azaltma girişimlerini içerir. Bu farenks, larenksin fleksiyonu azaltmak ve solnum yollarını daraltan (örn:yutma) davranışlardan kaçınmak suretiyle boş ve boynu düz tutarak yapılır. Ağzın açılması orofarengeal hava yolunun çapını büyük ölçüde artırır. Bu vücut duruşunu köpeklerde kolayca yapılabilirken kedilerde daha zordur. Burun tıkanıklığına rağmen burundan nefes alma çabası bazen hipoventilasyon ve yetmezliğe kadar gidecektir. Postural düzeltmeler ön ayakları bedenden uzaklaştırarak tutma ya da ayağa kalkma davranışlarını içerir (ortonopne adı verilir). Bu pozisyon göğüs duvarının her iki tarafının en iyi şekilde hareket etmesini sağlar ve abdominal içerikleri diyaframa karşı sıkıştırır. Bu diyafram çalışmalarının mekanik avantajını optimize eder.

Solunumunda, nazal ve faringeal dilatör kasların yanı sıra ilave aksesuvar göğüs duvarı kaslarının alınması da eşlik edebilir: Burun kanatlarinin abduksiyonu bu nedenle , solunum yükünün arttığının postural ayarlamalarin ötesinde ilk belirtisidir. Genel hastalık kategorileri ile ya da solunum yolunda spesifik lokasyonda özellikle sınırlayıcı solunum modelinden tıkanmış solunum modeline genellikle ayırdığımız belli solunum şekillerinde oluşabilirler.

Tıkanmış solunum modeli
Hava yolunu tıkanmış lezyon birincil etkili hava yolu pasajının yarıçapının birincil azalmasına bağlı olarak hava akışının direncinin artmasıdır. Özellikle hava akışına giden hava yolu direnci, hava yolunun yarıçapı ile dördüncü güç arasında ters orantılıdır. Hava yolunun bir bölümünün yarıçapı yarı yarıya azaldığında hava akışı faktör 16 tarafından hava yoluna doğru azalacaktır. Direnç artışına yanıt olarak, insprator kaslar, her bir kırılma periyodu boyunca uzun süre büzülür, uzamış insprasyon sonucu uzun bir zaman geçmesine rağmen solunum hızıda anlamlı olarak yükselmeyebilir. Dinamik üst solunum yolu tıkanıklığında (larengeal paraliz) eksprasyon genellikle normaldir, çünkü hava yolu basıncı üst solunum yolunu açar, sabit üst hava yolu tıkanıklığı (larengeal kitle) olan hayvanlar ise hem ekspirasyon hem de inspirasyonda problem yaşarlar.

Alt solunum yolu tıkanıklığı yaşayan hayvanlarda (köpeklerde kronik bronşit ve kedilerde astım) karın kasları da işin içine girerek ekspirasyon hızlanır. Bu hastalarda sıklıkla solunum yüksek akciğer hacminde ve düşük solunum sıklığındadır. Bu radikal çekiş egzersizleri arttırarak hava yolu direncini azaltmaya yardımcı olur.

Kısıtlayıcı solunum modeli
Kısıtlayıcı solunum modeli, akciğer parankimindeki değişiklik ve ya plöral, göğüs duvarı ve ya solunum kas fonksiyonlarında bozulma nedeniyle akciğerin genişlemesinin sınırlanması sonucu oluşur. Çoğu hayvan akciğeri genişletme yeteneğinde önemli bir bozulma olana kadar bariz bir solunum yolu rahatsızlığı sergilemezler.
Gözlemlenen solunum işaretleri akciğerdeki vital kapasitenin ikincil olarak azalması en uç inspirasyonda elde edilebilecek maksimum tidal hacimdeki azalmanın sonucu meydana gelir. Azalan akciğer uyarımı sonucu belirgin şekilde normal tidal solunum için yeterince negatif intratorasik basınç yaratarak kasların daha çok çalışması sonucu artan bir solunum oluşur. Soluk alım hızını küçültmek için hastada akciğer uyarımı azalarak tidal volum düşer ve ventilasyon dakikası sadece solunum sayısı arttırılarak yönetilebilir. Tüm bu sebeplerden dolayı kısıtlayıcı akciğer hastalığı olan hastalar, artan bir çaba ile birleştiğinde artan solunum hızıyla karakterize edilen bir solunum şekline sahiptir, fakat yüzeysel soluk alımıyla düşük tidal hacme sahiptir.

Paradoksal solunum
Soluk almada ki dramatik artış, solunum kaslarının yorgunluğuna ve yakın zamanda solunum yetmezliğine neden olabilir.

Normal inspirasyon sırasında kaburgalarını kraniyal ve lateral olarak hareket ettirirken, karın diyaframa kuvvetli bir şekilde hareket ettiğinde, karın hafifçe dışarı doğru hareket ederken bu yapı artık göğüs duvarı kasları tarafından tam olarak kontrakte edilemez.Bu nedenle kaudal göğüs kafesi bu seviyede toraks hacmini artırmaktan ziyade her bir inspirator çaba ile içeriye doğru kollabe olur. Karın içeriği diyafram fiberlerinin kısalması ve kaudal kaburgaların kontraksiyonu ile kaudele itilir. Ve abdomenin inspirasyon sırasında hacminin artığı görülür.

Bu çatışan hareketler paradoksaldır çünkü göğüs boşluğunun etkili genişlemesine karşı çıkıp solunum yetmezliğini kötüleştirir.

Defansif Refleks ve solunum sesleri
Birkaç koruyucu refleks ve bazı tipik solunum gürültüleri bazen solunum hastalıkları ile ilişkilidir. Klinisyenin bu semptomları doğru bir şekilde tanıması, spesifik bir hastalık olmasa bile, en azından hastalığın oluştuğu anatomik alanı tanımlamasına yardımcı olabilir.

- Öksürük: Şiddetli bir bronş ve trakeal hava atılımıdır ve larinks, trakea, karina, bronşların mukozasında "öksürük reseptörleri" uyarılmasını takiben bir refleks aktivitesidir. Bu reflex prensip olarak alveolları ve alt solunum sistemini korumak için bir defans mekanizmasıdır. İnhale edilmiş iritanlar, mucus, akçigerdeki mekanik ve pozisyonel değişiklikler öksürük reseptörlerini stimule ederler. Tek bir öksürük, kapalı glottise karşı zorlu bir ekspirasyonun ardından hızlı ve derin bir inspirasyon, daha sonra glottinin ani açılmasını, havayı ve öksürüğü uyaran herhangi bir maddeyi dışarı atmak için süren ekspiratuar çaba ile oluşur. Bu basit örnek insanlarda ve hayvanlarda pek çok çeşitte olabilir ve aynı zamanda ani bir öksürük olarak da tekrarlayabilir. Larinksin doğrudan uyarılması, önceki inspirasyon olmaksızın öksürük olan ekspiratuar refleks ile sonuçlanır.

- Hapşırık: Hapşırık da öksürük gibi solunum mukozasını koruyan bir reflkestir. Nazal mukozanın stimulasyonu tarafından uyarılmış bir tepkidir. Refleks istemsizdir ve derin bir insprasyonla burundan başlar.
- Bu refleks aslında hasta sahibi tarafından hapşırık olarak doğru tanımlanabilirse insan ,kedi ve köpekte oldukça benzerdir.
- Ters aksırık: Bu 1-2 dakikalık periyotlarda süren, boynu uzatma, şişkin gözler ve dirseklerin abdüksiyonu ile karakterize şiddetli inspirator dispine halidir. Bu köpeklerde bilinen ve hatta kedilerde de benzer bir refleks ve ses şeklinde iken köpeklere nazaran daha az belli olur. Belirtiler alarm verene ve şiddetli dispine görülene kadar hasta sahibi problemin aciliyetini anlayamaz. Hasta sahibi için hastalığın belirtilerini bir insanda görmediği zaman tanımlaması oldukça zordur. Anamnezi alan kişi için belirtilerin anlatılması ve seslerin mimiklerle benzetilebilmesi oldukça yardımcı olur.
- Horultulu solunum : Burun boşlukları, burun pasajı ve nazofarenksin pasıyla, tıkanması sonucu çıkan inspirator horultu sesidir.
- Hırıltı: (Gırtlak kökenli) Larenks ve trakeanın parsiyal tıkanıklığına bağlı yüksek sesli inspirator sestir.

Çeviri: Gizem Taktak - Burcu İnce

How to recognize clinical signs in respiratory medicine?

Davide De LORENZI
DVM, PhD, SCMPA, DECVCP Veterinary Hospital "I Portoni Rossi" Via Roma 57/a - 40069 Zola Predosa (BO) Italy

The anatomy of the respiratory tract is composed of a series of air passages with the primary goal of oxygen delivery and carbon dioxide exchange at the level of pulmonary alveoli. During ventilation, air flows in and out from airways (nares, nasal cavities, nasopharynx, larynx, trachea and bronchial three) and the respiratory muscles perform work to overcome lung elasticity and to generate airflow against frictional resistance between the air molecules and the wall of airways.

During normal quiet breathing, inspiration should involve a barely perceptible movement of the chest wall, resulting from contraction of the external intercostal muscles and diaphragm. These movements are unnoticeable to the untrained observer. Even close observation or palpation of the chest wall and cervical respiratory muscles reveals only minimal contractions.

Normal expiration is passive and occurs without any muscular effort as it results from the elastic recoil of the normal lungs.

Animals with difficulty breathing often assume specific postures that optimize oxygenation and minimize resistance to air flow and the physical examination is extremely important in assessing respiratory health. Much can be learned simply by watching how the animal breaths; for this reason before approaching the patient an attempt should be made to observe the animal while talking to the owner.

Increased respiratory loading can occur due to several different conditions: narrowing of the airway lumen at any level (nares, pharynx, larynx, trachea, or bronchi); decreased lungs compliance; increased volume of thoracic contents; or abnormal abdominal contents that change the position and mechanics of the diaphragm. When any component of this system is thus altered, adjustments are made to reduce the work of breathing; the increased effort required to breathe is noticed by the pet owner, who then seeks treatment for the animal. Early adjustments include attempts to decrease airway resistance by increasing the cross-sectional area of the airways; this is done by straightening the head and neck to reduce flexion of the pharynx and larynx and by avoiding behaviors that narrow the airways (e.g., swallowing). Opening the mouth greatly increases the oropharyngeal airway diameter. This adjustment is made readily by dogs, but much less readily by cats, in whom the effort to breathe through the nose despite nasal obstruction will sometimes continue even to the point of frank hypoventilation and failure. Postural adjustments can include adopting a sitting or standing position with forelimbs abducted (so called *orthopnoea*). This position allows optimal movement of both sides of the chest wall and compresses the abdominal contents against the diaphragm this optimizing the mechanical advantage of the diaphragmatic work.

This labored breathing may be accompanied by recruitment of additional accessory chest wall muscles as well as nasal and pharyngeal dilator muscles: the abduction of the alae nasi, therefore, is often the first indication beyond postural adjustments that respiratory workload has increased.

Certain breathing patterns can be associated with broad diseases categories or a specific location in the respiratory tract; in particular we can usually differentiate an *obstructive respiratory pattern from a restrictive respiratory pattern.*

Obstructive respiratory pattern
Obstructive lesions in airways increase resistance to airflow primarily by decreasing the radius of the affected air passages; in particular, the airway resistance to the airflow is inversely proportional to the radius of the airway to the fourth power. It is clear that if the radius of a section of the airway decreases by half, flow through the airway decreases by a factor of 16 (1/24 = 1/16). In response to increasing resistance, the inspiratory muscles contract for a longer time during each breath cycle, prolonging inspiration although most of the time the respiratory rate may not be significantly elevated above normal. In animals with dynamic upper airway obstruction (e.g., laryngeal paralysis) expiration is often fairly normal because airway pressure blows open the upper airway while animals with fixed upper airway obstructions (e.g., laryngeal mass) tend to have problems with both inspiration and expiration.

In animal suffering from lower airway obstruction (chronic bronchitis in dogs or asthma in cats) the expiration becomes active, with an important recruitment of the abdominal muscles; these patients often breathe at high lung volume and low respiratory frequency. This helps to reduce airways' resistance by increasing radial traction exercised on them.

Restrictive respiratory pattern

Restrictive respiratory pattern is caused by a limitation of the expansion of the lung because of alterations in the lung parenchyma itself or because of impairment in the pleural, chest wall or respiratory muscle functions. Most animals do not exhibit obvious respiratory embarrassment until there is a significant impairment of the ability to expand the lungs. The observed respiratory signs occur secondary to a decrease in lung vital capacity, caused by the reduction in maximum tidal volume that can be achieved at peak inspiration. Decreased lung compliance results in a significant increase in the amount of work required by the muscles of respiration to generate enough negative intrathoracic pressure for a normal tidal respiration. In order to minimize the work of breathing, tidal volume is decreased in a patient with reduced lung compliance, and minute ventilation can only be maintained by increasing the respiratory rate. For this reason, patients with a restrictive pulmonary disease tend to have a respiratory pattern characterized by an increased respiratory rate accompanied by increased effort, but with shallow breaths that have a low tidal volume.

Paradoxical breathing

A dramatic increase in the work of breathing can results in respiratory muscle fatigue and imminent respiratory failure. During normal inspiration, the ribs move cranially and laterally whilst the abdomen moves slightly outward; when the diaphragm is contracting forcefully because of increased drive, this contraction is no longer fully counteracted by the external chest wall muscles. Thus the caudal ribcage actually collapses inward with each inspiratory effort, reducing rather than increasing the volume of the thorax at this level. The abdominal contents are displaced caudally by the shortening of the diaphragm's fibers and the contraction of the caudal ribs, and the abdomen may be seen to increase in volume during inspiration.

These conflicting movements are termed paradoxical because they oppose effective expansion of the thoracic cavity and worsen respiratory failure.

Defensive reflexes and respiratory noises

Several protective reflexes and some typical respiratory noises are sometimes associated with respiratory diseases. To correctly recognize these symptoms can help the clinician in identifying, if not a specific disease, at least the anatomic area where the disease arises.

-Cough: is a violent expulsion of bronchial and tracheal air, and is a reflex activity following stimulation of “cough receptors” in the mucosa of the larynx, trachea, carina, and bronchi. The reflex is principally a defense mechanism that protects the lower respiratory tract and the alveoli. Inhaled irritants, mucus, and both mechanical and positional changes in the lung stimulate the cough receptors. A single cough consists of a rapid, deep inspiration followed by a forced expiration against a closed glottis, and then sudden opening of the glottis with continued expiratory effort to expel air and any substance stimulating the cough. This basic pattern can have many variants in both man and animals, and it may be repeated to produce a sudden outburst of coughing. Direct stimulation of the larynx results in the expiratory reflex, which is a cough without prior inspiration.

-Sneeze: sneezing, like coughing, is a reflex for protection of the respiratory mucosa. It is evoked by stimulation of the nasal mucosa. The reflex is involuntary and starts with a deep inspiration that is followed by an explosive expiration through the nose. This reflex is essentially similar in humans, cats, and dogs and is therefore correctly recognized and named by the owner as sneezing.

-Reverse sneeze: It consists of 1 to 2 minute periods of severe inspiratory dyspnea characterized by repeated short snoring sounds, extension of the neck, bulging of the eyes, and abduction of the elbows. It is a familiar sign in dogs and although cats have a similar reflex, the sound and the manifestation are modest compared to those in dogs. Since the symptom is alarming and severe dyspnea is obvious, owners may quite understandably present the problem as an emergency. The symptom is difficult for owners to describe and since it does not occur in humans, it is very helpful if the person taking the history recognizes the signs and can mimic the sound.

-Stertor: Inspiratory snoring noise associated with partial occlusion of the nasal passages, choanae or nasopharynx.

-Stridor: High-pitched inspiratory noise associated with partial occlusion of the larynx or trachea.

Further Readings:

Hendricks JC. Respiratory Muscle Fatigue and Failure. In: King LG ed. Textbook of Respiratory Disease in Dogs and Cats. St. Louis; WB Saunders, 2004; 61-65.
Good JM; King LG. Clinical approach to respiratory distress. In: Fuentes LV; Johnson LJ; Dennis S eds. BSAVA Manual of Canine and Feline Cardiorespiratory Medicine, 2nd edition, 2012; 1-10.
Miller CJ. Approach to the respiratory patient. In: Johnson LR ed. Veterinary Clinics of North America Small Animal Practice – Respiratory Phisiology, Diagnostic and Disease. Philadelphia; WB Saunders, 2007; 861-878.

Brahisefalik ırklarda üst solunum yolu hastalıkları güncellemeleri

Davide De LORENZI
DVM, PhD, SCMPA, DECVCP Veterinary Hospital "I Portoni Rossi" Via Roma 57/a - 40069 Zola Predosa (BO) Italya

Brahisefalik hava yolu sendromu kalıtsal anomelilerin sonucu olarak klinik belirtilerin ortaya çıktığı bir sendromdur. Bu anomaliler daralmış burun deliklerini de içeren yumuşak damak sarkması gibi birincil anomaliler, larenks keselerinin dışa doğru dönmüş olmasından tamamen kollapsına göre değişen ikincil anomalileri içerir. Ek olarak bazı ırklarda klinik belirtileri daha da kötüleştiren trakeal hipoplazi ve bronkial kolapsda eşlik edebilir.

Brachycephaly'yi oluşturan kesin doğrulama net olarak tanımlanmamıştır fakat ingiliz, Fransız Bulldog, Boston Teriyeri,Pug, Pekinez, Shih-Tzu gibi brahisefalik ırklarda genellikle bu belirtiler göz önünde bulundurulur.

Brahisefalik hava yolu sendromu klinik belirtilerin şiddetine göre belirlenmez daha doğrusu genişleyen spektrumda orta seviye üst solunum seslerinin artışından akut üst solunum yolları tıkanıklığı ve solunum güçlüğüne kadar ki durumları içerir. Brakisefalik hayvanların yeterli havalandırmayı sağlaması için burun ve nazofarenks seviyesinde artmış üst hava yolu direncinin üstesinden gelmek için daha büyük negatif hava yolu basıncı oluşturması gerekir. Artmış negatif basınç burunda ve oral kavitede hiperplazi ve mukoz membranlarda inflamasyona öncülük eder. Fazla farengeal mukozanın varlığı ve yumuşak damak uzaması bu değişikliklerin belirtileri olabilir. Dar geçitlerden geçen yüksek hızlı hava akışı, yüksek perdeli hırıltılı solunum veya ıslık sesi olan hırıltılı ile sonuçlanır. Uzatılmış yumuşak bir damağın rima glottidis üzerine hareketi, tipik stertor (hırıltılı solunum) veya horlama sesini yaratır. Kronik olarak artmış negatif inspirator basınç laringeal kıkırdakların zayıflamasına yol açarak laringeal kollapsı kolaylaştırır

Klinik belirtiler
Brahisefalik sendromlu hastalarda genellikle şiddetli dispine olur. Bu nedenle, ilk muayene tercihen zaptı rapt veya anestezi olmadan gerçekleştirilmelidir.Brahisefalik köpeklerin çoğu, 2 ile 4 yaşları arasında, bulldoglar ise 1-2 yaş arasında bile ortaya çıkıp kötüleşen klinik belirtiler gösterirler. Klinik olarak etkilenmiş köpekler inspirasyonda hırıltı, daha az rastlanan gırtlaktan gelen sesli nefes alışı, geğirme, devam eden öksürme, yutkunmada ya da uyumada güçlük, dispine , siyanoz ve hipertermi. Bu köpekler genellikle egzersiz, heyecan ve stres yaptıktan sonra ve ya ortam ısısı ve nemi arttığında daha da kötüleşirler.

Yumuşak damakla ilgili ve larengeal kesecikler genellikle inspirator ve ekspirator dispinenin öncüsüdür ve şiddeti üst hava yolu patolojisinin derecesine bağlıdır. Solunum yolunda gözlenen ne olursa olsun, kesin tanı sadece bir üst hava yolu muayenesi ile sağlanabilir.

Tanı
Brahisefalik hava yolu sendromunda (BHS) ayırıcı tanı için labaratuvar tanısına nadiren ihtiyaç duyulur. Tam kan sayımı, serum kimya profili ve idrar tahlili sonuçlarında BHS'a atfedilebilecek herhangi bir anormallik beklenmemektedir. Bu testler BHS gösteren hayvanın kontamine hastalıklarını ve preanestezik değerlendirmesinde bize yol gösterir. Kronik hipoksiye bağlı polisitemi ve serum laktat konsantrasyonu doku hipoksisi yüzünden artmıştır.

Boyun ve göğüs röntgeni yumuşak damağın uzunluğunun değerlendirilmesinde, hipoplastik trakea ve akçiğerlerde lobar atalektazi, aspirasyon pnömanisi ve bronşiektazi gibi sekonder değişikleri tespit etmek için alınır.
Üst hava yolu muayenesinde yumuşak damak, tonsiller, larengeal kesecikler ve larengeal fonksiyonu kapsarken, alt hava yolu muayenesinde trakea, ana ve lobar bronşları kapsamalıdır.

Farenkoskopi ve larenkoskopi için gerekli ekipman, bir oral spekulum ve standart entübasyonlu laringoskopu içerir. Varsa, bu yapıları görüntülemek ve görüntüleri veya filmleri kaydetmek için sert bir endoskop da kullanılabilir; Endoskop ayrıca trakeanın proksimal bölgesini incelemek için de kullanılabilir.

Anestezi indüksiyonundan sonra, ağız boşluğu üst ve alt kaninlerin arasına yerleştirilmiş bir oral spekulumla açık tutulur ve dil kavranıp ve kaninlerin arasından ileri doğru çekilir. Daha sonra endoskop kaninlerin arasından ağızın içine doğru itilir. Yumuşak damak ve larenks ile ilişkisi değerlendirilir ve orofarengeal alanın tam olarak incelenmesi tamamlanır.Normal bir köpekte, yumuşak damak dilin arka kısmı bastırıldığında epiglotisin ucuna

sadece rostral son vermelidir. Çoğu brahisefalik ırk köpekte fazla uzun yumuşak damak larenksi kapatmış, daha kötüsü epiglottise kadar uzamış ve epiglottisin ventral yüzünü kaplamıştır.

Vokal kordlar ve ventriküler bantlar arasındaki pozisyonlarında, laringeal kesecikler normal olarak görülmez. Dışa çekildiğinde, kesecikler sadece vokal kordlara rostral olan ve sıklıkla gizleyen doku kütleleri olarak görünür. Akut şekilde dışa atılan kesecikler sıklıkla beyaz, parlak ve ödemli olurken, kronik olarak çevrilmiş keseciklerin pembe veya kırmızı ve görünüşte etli olması daha olasıdır.

Kronik üst hava yolu tıkanıklığı, inspirasyonda eforun artmasına neden olur ve anormal düşük hava yolu basıncı larengeal kıkırdakların yumuşaması ve sertliğini kaybetmesine sebep olur.(larengeal kollaps)

Larengeal keseciklerin ters dönmesi larengeal kollaps patojenitesinin ilk adımı olarak değerlendirilir. (1. evre) Bu durum 2. evreye ilerledikçe kuniform durum mediyal olarak döner ve larenkoskop sırasında aritenoyidlerin abdüksiyonu sadece minimaldir ya da hiç oluşmaz. 3. evrede tam destek kaybı meydana gelir ve böylece kornukulat kıkırdak ve kuniform medialle hatta üst üste binebilir. Glotis sadece kollabe olmuş aritenoidler arasından bir yarık olarak görülebilir olduğunda ayrılmış rima glotis hala görünür ve şiddetliyse kolaps orta seviye kabul edilir.

Bir çalışma öneriyor ki brahisefalik ırklarda bronkial kollaps ortak bir bulgudur ve daha esnek kıkırdaklı genç yavrulardaki abartılı respirator eforun sonucu larengeal kollaps belirgin olarak daha çok şiddetli bronkial kollapsla beraberdir.
Endoskopla tespit edilebilen bronşiyal anomaliler köpeklerin 40'ından 35'inde (%87.5) tanımlanır. Tüm etkilenmiş köpekler, farklı solunum fazlarında bronş çapının önemli farklılıkları yoktur (nondinamik, tam kollebe). Genel olarak kollebe bronşların ötesinde Aincelenen segmental ve postgmental bronşlar normal şekil ve görünüme sahiptir.
Bronşiyal kollaps, kraniyal sol akciğer lob torsiyonuna Pug predispozisyonu açıklayabilir.
Akciğer lob torsiyonu, uzun aksi boyunca akciğer lobunun hilustaki bronkovasküler pedikülün bükülmesiyle rotasyon olarak tanımlanan hayati tehlikesi olan bir durumdur. Sol kraniyal akciğer lobunun torsiyonunu etkileyen faktörler Puglarda henüz bilinmemektedir.

Bronşiyal kollapstan kaynaklanan akciğer lob atelektazisinin akciğer lobları arasındaki hareketliliği değiştirebileceği ve hareket kabiliyetlerini birbirlerine göre arttırabileceği, bu nedenle torsiyonun loblaşma ve bu cinste sol kraniyal akciğer lob torsiyonunun sıklığını açıklayabileceği hipotezi öne sürülmüştür.

Tedavi
Krizdeki köpeklerin acil tıbbi tedavisi, dispne veya siyanozun giderilmesi, stres ve hiperterminin azaltılmasına göre yapılır. IV girişi strese sokmadan en kısa sürede yapılmalıdır. Köpekler akut streste soğuk, kuru bir ortamda oksijen takviyesi yapılmalıdır. Daha ağır vakalarda oksijen intranazal katater uygulaması ve ya endotrakeal intubasyon uygulanmalıdır. Asepromazinli sedasyon ve kısa etkili kortizon üst solunum yolunda ki yangı ve şişmeyi azaltmak için kullanılabilir.
Daralmış burun deliklerinin cerrahi müdahelesi nasal vestibül açılmasının artırılmasını amaçlar. Burun kanatlarında kama ensizyon tercih edilen düzeltme yöntemidir ve burun kanatlarındaki bu kama görünümü piramid şeklinde kesilip alınan doku parçasını içerir. Kamanın tepe noktası, kanadın serbest medial kesitinin, yarı çapını arttırmak için yanal olarak döndüğü bir dönme noktasıdır. Hemoraji çok sıktır ve genellikle direk basınçla ve dikişlerin atılmasıyla geçer. Kamanın uçları 3.0 ya da 4.0 emilebilir iplikle iki üç basit ayrı dikiş atılarak birleştirilir.
Epiglotis ile girişimi önlemek için uzun bir yumuşak damak doğru uzunlukta kısaltılmalıdır. Doğru uzunluğun belirlenmesi için, epiglotisin ucu veya bademciklerin ortası kaudal yer işareti olarak kullanılabilir.Yumuşak damak fasla olan dokuların kesilip kısaltılması ve hızlı emilebilir dikiş materyaliyle dikilmelidir. Adım adım kesmek ve sürekli bir dikiş hemorajiyi kontrol eder ve operasyon hattının daha iyi görünmesini sağlar. Yumuşak damak ayrıca lazer tekniği kullanılarak kesilebilir. Kısa etkili steroidler entübasyonun ve cerrahi müdahalenin sonucu olan postoperatif şişmeyi engellemeye yardımcı olması için kısa etkili steroidler kullanılabilir. Ağır vakalarda trantrakeal entübasyon gerekebilir.

Hasta sahibinin bilgilendirilmesi oldukça önemlidir. Ameliyattan sonra hastanın daha iyi olabileceği ama asla tam anlamıyla normal olmayacakları konusunda hasta sahipleri mutlaka uyarılmalıdır. Bu nedenle, hava yolu hasarlı olan bu hayvanlar için uygun ortamı sağlamaları gerekmektedir: Hayvana yönelik stresten mümkün olduğunca kaçınılmalı ve aktivite orta düzeyde tutulmalıdır. Son olarak, hayvan serin bir ortamda tutulmalı ve ideal bir vücut ağırlığı korunmalıdır.

Çeviri: Gizem Taktak

Update on brachycephalic upper airway disease

Davide De LORENZI
DVM, PhD, SCMPA, DECVCP Veterinary Hospital "I Portoni Rossi" Via Roma 57/a - 40069 Zola Predosa (BO) Italy

Introduction
Brachycephalic airway syndrome (BAS) refers to clinical signs resulting from inherited anatomic abnormalities found in canine and feline breeds with brachycephalic skull conformation. These abnormalities include stenotic nares and an elongated soft palate as primary abnormalities and varied degrees of laryngeal collapse, ranging from eversion of laryngeal saccules to complete laryngeal collapse, as a secondary abnormality. In addition, some breeds present with tracheal hypoplasia and bronchial collapse which may further exacerbate clinical signs.
The precise conformation that constitutes brachycephaly has not been rigorously defined, but breeds usually considered to be brachycephalic include English and French Bulldogs, Boston Terriers, Pugs, Pekingese, and Shih-Tzus.

The term brachycephalic airway syndrome (BAS) does not indicate the severity of clinical signs; rather, it represents a spectrum extending from mild increased upper respiratory noise to acute upper airway obstruction and resulting respiratory distress. Brachycephalic animals need to generate greater negative airway pressure to overcome increased upper airway resistance at the level of the nares and nasopharynx to maintain adequate ventilation. Increased negative pressure leads to hyperplasia and inflammation of mucous membranes in the nasal and oral cavities and in the pharynx. The presence of redundant pharyngeal mucosa and elongation of the soft palate may be manifestations of these changes. High-velocity airflow through narrowed passages results in stridor, which is a high-pitched wheezing or whistling noise. Movement of an elongated soft palate over the rima glottidis creates the typical stertor or snoring sound. Chronically exaggerated negative inspiratory pressure can lead to weakening of laryngeal cartilages, facilitating laryngeal collapse.

Clinical signs
Patients with brachycephalic syndrome often have severe dyspnea. Therefore, the initial examination should preferably be performed without restraint or anesthesia. Most brachycephalic dogs are evaluated between 2 and 4 year of age due to worsening clinical signs even if bulldogs tend to present between 1 o 2 years of age. Clinically affected dogs present for inspiratory stertor, less commonly stridor, gagging, productive coughing, difficulty swallowing or sleeping, dyspnea, cyanosis and hyperthermia. These dogs are often worse after exercise, excitement or stress or with environmental temperature or humidity.

Involvement of the soft palate and laryngeal saccules often leads to inspiratory and expiratory dyspnea, the severity of which depends on the degree of additional upper airway pathology.
Regardless of the respiratory pattern observed, definitive diagnosis can be established only with an upper airway examination.

Diagnosis
Laboratory data are rarely needed for definitive diagnosis of BAS. Although no abnormalities attributable to BAS are expected on complete blood count, serum chemistry profile, and urinalysis results, these tests may help rule out concomitant disease and aid in the preanesthetic evaluation of animals presenting with BAS. Polycythemia secondary to chronic hypoxemia may be seen and serum lactate concentrations may be elevated because of tissue hypoxia.

Neck and chest radiographs are taken to estimate elongated soft palate, hypoplastic trachea and secondary changes to the lungs such as lobar atelectasis, aspiration pneumonia and bronchiectasis.
The upper airway examination should evaluate the soft palate, tonsils, laryngeal saccules, and laryngeal function while lower airway examination should include trachea, principal and lobar bronchi.

The equipment needed for pharyngoscopy and laryngoscopy include an oral speculum and a standard intubating laryngoscope. If available, a rigid endoscope can also be used to view these structures and to record images or films; the endoscope can be also used to inspect the proximal tract of the trachea.

After induction of anesthesia the oral cavity is held open with an oral speculum placed between the upper and the lower canines and the tongue is grasped and pulled forward between the canines. The endoscope is then inserted between the canines into the oral cavity. The soft palate and its relation to the larynx is evaluated and a complete examination of the oropharyngeal area is completed. In a normal dog the soft palate should end just rostral to the tip of the epiglottis when the back of the tongue is depressed. In many brachycephalic dogs, the **overlong soft palate** obstructs the view of the larynx, either extending into the glottis or covering the ventral surface of the epiglottis completely.

In their position between the vocal cords and the ventricular bands, the laryngeal saccules are not normally seen. When everted, the saccules appear as tissue masses just rostral to, and often obscuring, the vocal cords. Acutely **everted saccules** are often white, glistening and oedematous, while chronically everted saccules are more likely to be pink or red and fleshy in appearance.

Chronic upper airway obstruction results in increased inspiratory effort and abnormally low airway pressures that may cause the laryngeal cartilages to tire and lose their rigidity (**laryngeal collapse**).
Eversion of the laryngeal saccules is considered to be the first step in the pathogenesis of laryngeal collapse (stage 1). As the condition progresses to stage 2 the cuneiform processes rotate medially, and there may be only minimal or no abduction of the arytenoids when viewed during laryngoscopy. In stage 3 complete loss of support occurs so that the corniculati and cuneiform processes may abut each other medially or even overlap. The collapse is considered moderate if a distinct rima glottis is still visible, and severe when the glottis is only visible as a slit between the collapsed arytenoids processes.

One study suggests that **bronchial collapse** is a common finding in brachiocephalic breeds and that laryngeal collapse is significantly correlated with more severe bronchial collapse, which may be the result of exaggerated respiratory efforts in young puppies with more pliable cartilages.

Endoscopically detectable bronchial abnormalities were recognized in 35 of 40 (87.5%) dogs. In all affected dogs, the bronchial diameter did not have substantial variations during the different respiratory phases (nondynamic, fixed collapse). In general, the segmental and subsegmental bronchi examined beyond the collapsed bronchus had a normal shape and appearance.

Bronchial collapse could explain the predisposition of Pugs to cranial left lung lobe torsion. Lung lobe torsion is an uncommon life-threatening condition defined as the rotation of a lung lobe along its long axis with twisting of the bronchovascular pedicle at the hilus. Factors contributing to torsion of the left cranial lung lobe in Pugs are not known. It was hypothesized that lung lobe atelectasis resulting from bronchial collapse may alter the spatial association among the lung lobes and may increase their mobility relative to one another, leading to lobe torsion and thus explaining the particular frequency of left cranial lung lobe torsion in this breed.

Therapy
Emergency medical therapy of dogs in crisis focuses on relief of dyspnea or cyanosis and reduction of stress and hyperthermia. An IV access is recommended as soon as possible without causing additional stress. Dogs in acute distress should be placed in a cool, dry environment with supplemental oxygen initially with flow-by technique. In more severe cases oxygen can be administered by intranasal catheter or endotracheal intubation. Sedation with Acepromazine and administration of short acting corticosteroids can be used to reduce upper airway swelling.
Surgical correction of naris stenosis aims at increasing the opening into the nasal vestibule. Alar wing wedge excision is the preferred method of correction and consists of removal of a pyramid-shaped section of tissue that has the appearance of a wedge on the surface of the alar wing. The apex of the wedge represents a pivot point around which the free medial section of the wing is rotated laterally to increase the naris diameter. Hemorrhage is common and usually subsides with direct pressure and placement of sutures. The edges of the wedge are opposed by placing two to three simple interrupted sutures using 3-0 or 4-0 absorbable suture.

An elongated soft palate should be shortened to the correct length to prevent interference with the epiglottis. To determine the correct length, the tip of the epiglottis or middle of the tonsils can be used as the caudal landmark. The soft palate can be shortened by cutting the excess tissue and suturing it with a rapidly absorbable material. Stepwise cutting and continuous suturing control hemorrhage and improve visibility during surgery. The soft palate can also be cut using a laser technique. Short-acting steroids may help prevent life-threatening postoperative swelling resulting from intubation and surgical manipulation. In critical cases, transtracheal intubation may be required.

Client education is very important. Owners need to be aware that, while their animal may be improved postoperatively it can never be considered normal. They therefore need to provide the appropriate environment for an animal with a compromised airway: stress to the animal should be avoided as much as possible and activity should be kept at moderate levels. Finally, the animal should be kept in a cool environment and an ideal bodyweight maintained.

Suggested readings

Trappler M; Moore KW. Canine brachycephalic airway syndrome: pathophysiology, diagnosis, and nonsurgical management. Compendium: Continuing Education for Veterinarians 2011; 33(5): E1- 5

Trappler M; Moore KW. Canine brachycephalic airway syndrome: surgical management. Compendium: Continuing Education for Veterinarians 2011; 33(5): E1- 8

Küçük hayvan pratiğinde bronkoskopi. Hasta seçimi ve doğru yaklaşım.

Davide De LORENZI
DVM, PhD, SCMPA, DECVCP Veterinary Hospital "I Portoni Rossi" Via Roma 57/a - 40069 Zola Predosa (BO) Italya

Esnek endoskoplar rutin olarak üst ve alt solunum yolunu görüntülemekte ve numune almakta kullanılır. Trakealbronkoskopi solunum yolu lumen ve mukozasını görüntülerken bronkial fırçalama, biyopsi, bronkoalveolar lavaj gibi çeşitli örneklerin alınmasını sağlayan tanı yöntemidir. Trakealbronkoskopi yabancı cisim ya da aspire edilmiş materyallerin olduğu vakalarda da terapötik bir müdaheleye dönüşür.

Kedi ve köpekler eğer akut ve kronik öksürük, hemoptizi (ağız yoluyla kan gelmesi), hırıltı ya da dispne başka yollarla teşhis edilmediyse trakealbronkoskopi için adaydır. Hipoksiyi kötüleştiren genel anestezi durumu gibi mevcut solunum hastalığını şiddetlendirebilecek durumlar bronkoskopinin kontraendikasyonlarındandır. Eğer hayvanın kardiyovasküler durumu stabil değilse bronkoskopik muayene yapılmamalıdır. Stabil olmayan astım hastaları da bu işlem için uygun adaylar değildirler.

Esnek ve sert bronkoskoplar trakebronkial bölgenin muayenesinde kullanılabilir. Esnek fiberoptik bir bronkoskop daha çok yönlüdür, elle çalıştırılan bir kontrol ünitesinden ve arzu edilen yere ulaşabilecek şekilde yönlendirilebilen distal yön değiştiren bantlı bir yerleştirme tüpünden oluşur. Kontrol ünitesi görüntüleri netlemeye, distal uçu bükmek ve uygulama kanalına erişim sağlamak için kullanılır. Yerleştirme borusu uçtan uca çalışan kabloların, oksijenin geçtiği sıvıların emildiği ve damlatıldığı kanallar olmak üzere cam elyafı ve ya demet tellerini barındırır.
Yerleştirme tüpünün uzunluğu, 3.5 ila 6 mm'lik bir dış çapa sahip, 55 cm ila 85 cm arasında değişmektedir. Daha büyük köpeklerin bronşlarını muayene etmek için daha uzun veteriner bronkoskopları (85 cm) vardır. Gastroskop (8 mm çapında, 100 cm uzunluğunda) daha büyük köpeklerde kullanılabilir. Genellikle küçük hayvan pratiğinde kullanılan çok yönlü bronkoskopun çapı 4.8 mm ile 5 mm çapındadır. En küçük bronkoskop (3.5 çapında) kediler ve küçük köpeklerde kullanışlıdır ama küçük bronkoskop biyopsi forsepti gibi enstrümanların kullanımını kısıtlar.
Hafif bir anestezi (propofol ya da kısa etkili barbituratlar) larenksin fonksiyonlarını değerlendirmek için önerilir. Orofarenks, larenks, ve üst trakea muayene edildikten sonra hasta entübe edilir ve inhalasyon anestezi ile devam edilebilir. T – Parçası endotrakeal tüp ile anestezi makinasının tüpü arasına yerleştirilebilir. Bu durumda, hastanın daha fazla havalandırma ve oksijen kaynağı kontrolü vardır. Kedilerde ve bazı küçük köpeklerde, bronkoskopi uygun boyutlu bir endotrakeal tüpün lümeni, yeterli miktarda oksijen ve gaz anestezisinin iletimini eş zamanlı derecede önleyerek tıkayabilir. Bu durumlarda enjekte edilebilir ajanlar seçilmezse, inceleme ve tanı örneklemesi birkaç kısa segmentte yapılmalıdır.Görsel inceleme sırasında, bronkoskop endotrakeal tüpün lümenini tıkarsa, bronkoskopun çalışma kanalı yoluyla hastaya oksijen verilmelidir.

Köpeklerde, hava yolunun 'yol haritası' Amis ve McKiernan tarafından hava ile kurutulmuş köpek akciğerlerinin ve sağlıklı anestezi altındaki köpeklerin bronkoskopik değerlendirilmesi yoluyla düzenlenmiştir. Çoğu yazar kediler için de genel bir rehber gibi anatomik harita olarak kabul eder ve kedi anatomisindeki ince farklılıklar tanımlanmıştır. Önerilen Amis / McKlernan sisteminde, lober bronşlar, üzerinde bulundukları bronş ağacının yanı sıra ana bronştan köken aldığı sıraya göre tanımlanır. Segmental bronşlar yönelimleri yönünden ve lober bronşustan köken alma sırasına göre tanımlanır.(Açıklama için 1. fotoğrafa bakın)

Fotoğraf 1: Tr: Trakea; RPB sağ ana bronş , LPB; sol ana bronş ; RB1: sağ kranial lob bronşu ; RB3 sağ yardımcı lob bronşu ; RB4 : sağ kaudal lob bronşu ; LB1 : sol kranial lob bronşu; LB1D1 :LB1 'in ilk dorsal segmental bronşu LB1V1: LB1'in ilk ventral segmental bronşu LB2 sol kaudal lob bronşu

Belli bir hastada lobar, segmental ve postsegmental bronşunların görselleştirilebilme derecesi, hasta büyüklüğü, bronkoskop çapı ve uzunluğu, klinisyenin becerisine bağlıdır. Dorsal trakeal membran, dorsal duvara sıkıca sabitlenmiş, dar ve dar bir doku bandı olarak görülebilir.
Bu membran alanın dorsal / ventral yönlenmesini işaretlemekte yardımcı olur. Karina keskin bir bölünme olarak görünür, sağ /sol ana bronşlara giden normal girişler düzgün, yuvarlak ve iyi tanımlanmış; sağ bronş genellikle trakeanın doğrudan bir devamı olarak ortaya çıkar. Hava yolunun dallanması hızlıca daha karmaşık olur ve boyutu endoskopun girişini engeller fakat tüm normal dallanmalar iyi tanımlanmış, yuvarlak, açık olarak görülür.
Klinisyen, hava yolunun anatomik konumunu herhangi bir zamanda yitirirse, endoskopu karina seviyesine geri döndürüp ve yeniden oryantasyonu sağlamak için buradaki incelemeye devam etmelidir. Bronkoskopi sırasında yer, normal veya depresif hareket, mukozal düzensizlikler, hava yolu çökmesi, karinanın körlenmesi, kompresyon,

asimetri ve anormal sekresyonların varlığı gibi anormallikler kaydedilir. Daha sonra, ikinci geçiş sırasında, çeşitli inceleme türleri için, belirtilmişse, örnekler alınabilir.

BAL, alt solunum yolundan alveoleri kaplayan belirgin hücreleri elde etmek için uygulanan bir tanı prosedürüdür. Bu prosedür bronkoskopi uygulanan her türlü hastaya yapılabilir. Bronkoskopi muayenesinden sonra lavaj yapılacak loblar seçilir. Eğer biyopsi ve fırçalama yapılacaksa bu işlemler BAL'dan sonra yapılmalıdır çünkü bu işlemler Bal 'ın sonucunu değiştirir. Eğer bronkoskopi muayenesi ya da radyolojik bulgulara göre lokal bir anomali varsa BAL, söz konusu olan lob ve loblarda gerçekleştirilebilir fakat eğer hastalık yaygınsa herhangi bir lob lavajlanabilir ben genellikle sağ median lobu tercih ederim.

Endoskop sıkıştığında, çalışma kanalına bir miktar önceden çekilmiş % 0.9 steril tuz çözeltisi dolu bir şırınga takın. İlk önce izotoniği bolus olarak itin ve infüzyon tamamlandığında sıvıyı tekrar geri çekin. Bu işlem sırasında aynı şırıngayı kullanıp çalışma kanalından aspire edebilirsiniz ya da daha iyisi bronkoskopun emme portuna bir emme kapanı takabilirsiniz. Vakum, emme kapağına bağlanır ve endoskopun emme özelliği, çalışma kanalı içinden bolus enjeksiyonundan hemen sonra infüze edilen sıvıyı geri kazanmak için kullanılır.Emme tuzağının ana avantajı, şırıngaların tekrar tekrar değiştirilmesi veya boşaltılması gerekmeden sıvı geri çekildiği zaman daha fazla verim sağlanmasıdır. Emme çok kuvvetli bir şekilde yapılmamalıdır çünkü hava yolu çökmesine ve alınan hücrelere zarar verebilir. Alınan sıvı genellikle infüze edilen hacmin % 50'sidir. Az sıvı alınması, endoskopun yetersiz sıkışması, sıvının alınması sırasında aşırı emilim veya hava yolu çökmesi nedeniyle ortaya çıkabilir.

Çeşitli teknik faktörler potansiyel olarak BAL sıvısında toplam ve diferansiyel hücre sayımlarını etkileyebilir: Damlatılan sıvı miktarı, damlatılan sıvı miktarının sayısı, sıvı geri çekilirken ki yöntem, konsantrasyon tekniği ve sayılan hücre sayısı. Güvenilir ve karşılaştırılabilir sonuçlar elde etmek için standart bir teknik çok önemlidir. BAL tarafından alınan numuneler sitoloji, kültür, PCR , virus izolasyonu ve spesifik antijen değerlendirmesi gibi özel tanı yöntemleri için uygundur.

Biyopsi, hava yolu lümenindeki nodüller veya kitleler için endikedir. Örnek toplama teknik olarak zordur çünkü hava yollarının anatomisi, endoskobu ve biyopsi forsepsini lezyona paralel olarak yönlendirir. Numune büyüklüğü, çalışma kanalından geçen forseps büyüklüğüyle de sınırlıdır; alınan parçalar genellikle küçüktür ve geri çekme anında ezilme yapısına sahiptir. Tüm bu riskler doğrultusunda brankoskpik biyopsi bronkoskopik tanı örnekleme tekniklerinden en az yapılanıdır.

Çeviri: Gizem TAKTAK

Bronchoscopy in small animal practice. Patient selection and correct procedure

Davide De LORENZI
DVM, PhD, SCMPA, DECVCP Veterinary Hospital "I Portoni Rossi" Via Roma 57/a - 40069 Zola Predosa (BO) Italy

Flexible endoscopy is routinely used to visualize and sample the upper and lower respiratory tract. Tracheobronchoscopy is a diagnostic procedure that allows direct visualization of the lumen and mucosa of the respiratory tree and also facilitates sampling by means of bronchial brushing, biopsy, and bronchoalveolar lavage (BAL). In cases of foreign bodies or aspirated material, tracheobronchoscopy may become a therapeutic intervention.

Dogs and cats are candidates for tracheobronchoscopy if acute or chronic clinical signs of cough, hemoptysis, stridor, or dyspnea have not been diagnosed by other means. Contraindications to bronchoscopy are those that may exacerbate the existing respiratory disease, such as general anesthesia worsening hypoxemia. If the animal is cardiovascularly unstable, bronchoscopic examination should not be performed. Unstable asthmatic patients are not good candidates for this procedure.

Flexible and rigid bronchoscopes can be used to examine the tracheobronchial tree. A flexible fiberoptic bronchoscope is more versatile and consists of a hand-operated control unit and an insertion tube with a distal deflectable tip, which can guide the scope into a desired location. The control unit is used to focus the image, flex the distal tip, and provide access to the operating channel. The insertion tube houses glass fiber bundles; wires to deflect the tip; and an operating channel through which instruments are passed, oxygen is insufflated, and liquids are suctioned and instilled. The length of the insertion tube varies between 55 cm and 85 cm, with an outer diameter of 3.5 to 6 mm. There are longer veterinary bronchoscopes (85 cm) that facilitate examination of the bronchi of larger dogs. A gastroscope (8 mm in diameter, 100 cm long) can also be used in larger dogs. Generally, the most versatile bronchoscope in small animal practice has an outer diameter of 4.8 to 5.0 mm. The very small scopes (3.5 mm in diameter) are useful in cats and small dogs, but the scope size limits the use of instruments such as biopsy forceps.

Light anesthesia (propofol or short-acting barbiturates) is recommended for evaluation of laryngeal function. After examination of the oropharynx, larynx, and upper trachea, patients may be intubated and controlled with inhalant anesthesia. A T-piece can be inserted between the endotracheal tube and the tubing of the anesthesia machine. In this situation, there is greater control of ventilation and oxygen supply to the patient. In cats and some small dogs, the bronchoscope may occlude the lumen of an appropriate-sized endotracheal tube sufficiently to prevent simultaneous adequate delivery of oxygen and gas anesthesia. If injectable agents are not chosen in these cases, the examination and diagnostic sampling must be performed in several brief segments. During visual examination, while the bronchoscope occludes the lumen of the endotracheal tube, oxygen must be delivered to the patient through the working channel of the bronchoscope.

In dogs, the "roadmap" of the airways has been established by Amis and McKiernan through bronchoscopic evaluation of air-dried canine lungs and healthy anesthetized dogs. Most authors accept this anatomic map as a general guideline for use in the cat, and subtle differences in feline anatomy have been described.

In the proposed Amis/McKlernan system, lobar bronchi are identified on the basis of the side of the bronchial tree on which they are found and the order in which they originate from the principal bronchus. Segmental bronchi are identified by their orientation in direction and order of origination from the lobar bronchus (see Figure 1 for explanation).

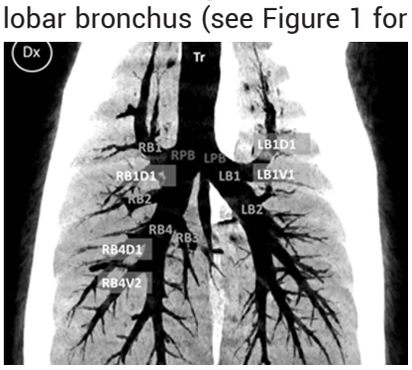

Figure 1: Tr: trachea; RPB: right principal bronchus; LPB: left principal bronchus; RB1: right cranial lobe bronchus; RB2: right median lobe bronchus; RB3: right accessory lobe bronchus; RB4: right caudal lobe bronchus; LB1: left cranial lobe bronchus; LB1D1 first dorsal segmental bronchus of LB1; LB1V1: first ventral segmental bronchus of LB1; LB2: left caudal lobe bronchus

The extent to which lobar, segmental, and subsegmental bronchi can be visualized in a given patient depends upon patient size, bronchoscope diameter and length, and clinician skill. The dorsal tracheal membrane is visible as a tight, narrow band of tissue firmly fixed to the dorsal wall.

This membrane is helpful in marking the dorsal/ventral orientation of the field. The carina appears as a sharp division, and the normal entrances to the right and left principal bronchi are smooth, round, and well defined; the right bronchus often appears as a direct continuation of the trachea. Branching of the airways quickly becomes more complex, and size may preclude entry of the endoscope, but all normal branches seen have a well-defined, round, patent orifice.

Should the clinician lose track of the anatomic location of the scope at any time, back the endoscope to the level of the carina and resume the examination from there to provide reorientation. During bronchoscopy, abnormalities are recorded, including location, normal or depressed movement, mucosal irregularities, airway collapse, blunting of the carina, compression, asymmetry, and presence of abnormal secretions. Then, during the second pass, samples can be retrieved, if indicated, for various types of examination.

BAL is a diagnostic procedure used to obtain specimens from the lower airways, particularly cells lining the alveoli. This procedure should be considered for any patient undergoing bronchoscopy. Lobes for lavage are selected after bronchoscopic examination. If biopsy or brushing is to be performed, it should be performed after BAL because these procedures can alter results of BAL. If there is local abnormality, based on bronchoscopic examination or radiological findings, BAL can be performed on the lobe or lobes in question but, if the disease is diffuse, any lobe can be lavaged even if I prefer the right median lobe (RB2).

Once the endoscope is wedged, attach a syringe preloaded with the chosen amount of sterile 0.9% saline solution to the working channel. Push the saline as a bolus and begin recovery of fluid as soon as infusion is complete; you can use the same syringe to forcefully aspirate the working channel or, better, you can attach a suction trap to the suction port of the bronchoscope. Vacuum suction is attached to the suction trap, and the endoscope's suction feature is used to recover the infused fluid immediately after bolus injection through the working channel. The main advantage of suction trap is that it allows for a greater yield on fluid recovery, without the need for repeated changing or evacuating of syringes. Suction should not be carried out too vigorously because it can cause airway collapse and damage to the cells retrieved. Yields are usually 50% of volumes infused. Lower yields may be caused by inadequate wedging of the scope, overzealous suction when retrieving the fluid, or airway collapse.
Several technical factors can potentially affect total and differential cell counts in BAL fluid: the quantity of instilled fluid, number of instilled aliquots, retrieval method, concentration technique, and number of cells counted. A standardized technique is of paramount importance to obtain reliable and comparable results. Samples retrieved by BAL are appropriate for cytology, culture, or special diagnostics, such as PCR, virus isolation, or specific antigen assays.
Biopsy is indicated for nodules or masses within the airway lumen. Sample collection is technically difficult because the anatomy of the airways orients the endoscope and biopsy forceps parallel to the lesion. Sample size is also limited by the size of forceps that passes through the working channel; retrieved pieces are usually small and are subject to crush artifact at the time of acquisition. Because of these challenges, bronchoscopic biopsy is the least commonly performed bronchoscopic diagnostic sampling technique.

Suggested readings

Amis TC; McKiernan BC. Systematic identification of endobronchial anatomy during bronchoscopy m the dog. American Journal of Veterinary Researches 1986; 47:2649- 2657.
Caccamo R; Twedt DC; Buracco P; et al. Endoscopic bronchial anatomy in the cat. Journal of Feline Medicine and Surgery 2007; 9(2):140–9.

McKiernan BC. Bronchoscopy. In: McCarthy TC, editor. Veterinary endoscopy for the small animal practitioner. St. Louis: Elsevier Saunders; 2005; 201–227.

Johnson L. Small animal bronchoscopy. Veterinary Clinics of North America - Small Animal Practice 2001; 31(4):691–705.

De Lorenzi D; Masserdotti C; Bertoncello D; et al. Differential cell counts in canine cytocentrifuged bronchoalveolar lavage fluid: a study on reliable enumeration of each cell type. Veterinary Clinical Pathology 2009 Dec; 38(4):532-6.

Veteriner Hekimliğinde Kök Hücre Tedavisine Güncel Bakış

Ece ÇERÇİ, Hatice ERDOST
Uludağ Üniversitesi, Veteriner Fakültesi, Histoloji ve Embriyoloji Anabilim Dalı, 16059, Görükle//Bursa/ Türkiye

Özet
Canlı vücudunda bulunan, kendini yenileyebilen ve aynı zamanda vücudun ihtiyacına göre farklılaşarak diğer doku hücrelerine dönüşebilen hücreler ''Kök Hücre'' olarak tanımlanır. Farklılaşmamış olan kök hücreler, diğer hücrelerden farklı olarak başlangıçtaki hücrenin karakteristik özelliklerini taşır. En az bir benzer hücre oluşturabilme yeteneği yanında (self-renewal); tek bir hücreden birden fazla hücre serisine farklılaşabilme yeteneğine de (multi-lineage differentiation) sahiptirler ve bir dokunun işlevsel olarak yeniden yapılandırılmasında etkilidirler. Kök hücreler, genlerin kontrolü altında aldıkları sinyale göre birçok dokuya kaynaklık edebilmelerine rağmen, özelleşmiş bir hücrenin işlevini yerine getiremezler. İn-vivo ve in-vitro ortamda kök hücreler uzun zaman çoğalabilirler.

Kök hücre çalışmalarının temelleri Erns Haeckel tarafından 1868 yılına dayanmaktadır. Takiben 1909 yılında Alexender Maximow tarafından kök hücrelerin farklılaşabileceği öne sürülmüştür. 1960'lı yılların sonunda çalışmalar hız kazanmış, kemik iliği mezenkimal kök hücreleri; kordon kanında yetişkin hematopoetik kök hücreler, nöral kök hücreler bulunmuştur. 2001 yılında Zuk ve ark. tarafından insan yağ dokusundan erişkin kök hücreleri izole edilmiş ve bu hücreler erişkin memeli canlıların farklılaşabilme potansiyeline sahip kök hücre kaynağı taşıdığını ortaya konmuştur.

Kök hücreler; embriyonik kök hücrelerden ve embriyonik olmayan kök hücrelerden elde edilebilir. Embriyonik olmayan kök hücreler fötal kök hücrelerinden, kadavradan, göbek kordonundan, plasentadan, kemik iliğinden, yağ dokudan, birçok organda bulunan kök hücrelerden (somatik kök hücreler) elde edilebilir. Ancak embriyonik kök hücreler immünolojik olarak sorunlu ve etik anlamda pek çok sorun içermektedir. Erişkin kök hücrelerin ise pek çok hastalık için tedavi edici özellikler taşıdığı bilinmektedir.

Kök hücreler; insanlar ve klinisyenler için bir ilaç olarak birçok hastalıkta umut vericidir. Vücudumuzda çok sayıda bulunan farklılaşmış hücreler ciddi hasar görmüş ya da hastalanmış ise doğal yollarla yenilenemezler. "Hücre tedavisi" olarak adlandırılan hastalıklı hücrenin sağlıklı hücre ile yer değiştirmesi işlemi organ nakline benzemekte olup, farklılık ise bir organ yerine hücrenin nakledilmesidir.

Dejeneratif doku hasarlı her hastalık potansiyel kök hücre tedavisinde (Parkinson ve Alzheimer hastalığı, omur ilik hasarı, felç, özafagus travmaları veya özafagus yanıkları, yaralanma ve travmalar, kalp hastalığı, kemik hasarı, Tip 1 diyabet, osteoartrit, romatoid artrit, kas distrofisi, tendo ve ligament hasarları ve karaciğer hastalığı) başarılı olarak kullanmaktadır. Bununla birlikte kök hücrelerin karaciğer hastalığı, koroner hastalıklar, otoimmün ve metabolik hastalıklar, kronik enflamatuar hastalıklar (amiloidoz vb.) ve diğer ilerlemiş kanser türlerinin tedavisindeki iyileştirici etkisi için yeni klinik uygulamalarla ilgili araştırmalar yapılmaktadır. Örneğin; direk kemik iliği kök hücrelerinin transplantasyonu dışında, bir hastanın kendi kordon kanı ya da kemik iliği hücrelerinde genetik değişiklik yaparak oluşturulan gen tedavisinin yararlı olabileceği düşünülmektedir. Uluslararası anlamda; kök hücreler ile rutin tedavi yöntemleri oluşturmak için çok sayıda deneysel ve klinik araştırmalar yapılmaktadır.

Sonuç olarak; geçmişte sonuçsuz kalan birçok klinik vaka için kök hücreler potansiyel bir tedavi kaynağıdır. Gelecekte daha fazla hastalık için canlının kendi hücresel formuna ve genetiğine uyumlu olan radikal kök hücre tedavi yöntemleri geliştirilecektir

Novel Approach to Stem Cell Therapu in Veterinary Medicine

Ece ÇERÇİ, Hatice ERDOST
Faculty of Veterinary Medicine, University of Uludag, Department of Histology – Embryology, 16059 Gorukle, Bursa, Turkey

Abstract
Cells that are found in the living body, which can renew themselves and can also be transformed into other tissue cells by differentiating according to the needs of the body, which are defined as "Stem Cells". The undifferentiated stem cells, unlike the other cells, carry the characteristics of the starting cell, self-renewal as well as the ability to form at least one similar cell and, they have a multi-lineage differentiation ability from a single cell to multiple cell series and, they are effective in functionally restructuring. Stem cells can not function as a specialized cell, although they can source many tissues according to the signals they receive under the control of the genes. In vivo and in vitro, stem cells can proliferate for a long time.

The basis of stem cell studies is based on 1868 by Erns Haeckel. Subsequently, in 1909, Alexender Maximow suggested that stem cells; bone marrow mesenchymal stem cells; adult hematopoietic stem cells and neural stem cells were found in the cord blood. In 2001, Zuk et al. have been isolated adult stem cells from human fat tissue that adult mammalian stem cell source is have a differentiating potency.

Stem cells can be supplied from embryonic stem cells and non-embryonic stem cells. Non-embryonic stem cells can be obtained from stem cells (somatic stem cells) which they found in many organs from fetal stem cells, cadaver, umbilical cord, placenta, bone marrow, fat tissue. However, embryonic stem cells are immunologically problematic and contain many ethical issues. Adult stem cells are known to have therapeutic properties for many diseases.

Stem cells are promising perspectives in many diseases as a medicine for people and clinicians now. The differentiated cells, which are found in large numbers in our body, can not be renewed naturally if they are seriously damaged or become ill. The process of replacing a diseased cell called "cell therapy" with a healthy cell is similar to organ transplantation, the only difference being the transfer of the cell to an organ.

Every degenerative tissue-damaged disease is treated with potential stem cell treatment (Parkinson and Alzheimer's disease, spinal cord injury, stroke, esophageal trauma or esophageal burns, injuries and traumas, heart disease, bone damage, Type 1 diabetes, osteoarthritis, rheumatoid arthritis, muscle dystrophy, tendon and ligament injuries and liver disease). Researches are properly conducted on new clinical applications for the therapeutic effect of stem cells in the treatment of liver disease, coronary diseases, autoimmune and metabolic diseases, chronic inflammatory diseases (amyloidosis etc.) and other advanced types of cancer. For instance; except bone marrow stem cell transplantation, gene therapy has been directly transplanted to patients to constitute genetic modification of a patient's own cord blood or bone marrow cells is thought to be beneficial. Internationally; numerous experimental and clinical studies have been carried out to establish routine treatment methods with stem cells.

In conclusion; stem cells are a potential therapeutic source for many clinical cases that have failed in the past. In the future, for more diseases, radical stem cell treatment modalities will be developed that are compatible with the organism's own cellular form and genotype.

Köpek ve Kedilerde Akciğer Radyografisi-Desen Tanıma

Murat SARIERLER
Prof.Dr.
Adnan Menderes Üniversitesi Veteriner Fakültesi Cerrahi Anabilim Dalı, IŞIKLI/AYDIN

Akciğer Desenleri
Köpek ve kedilerde akciğer radyografilerinin yorumlanması genellikle zordur. Doğru yorumlama için gerekli en önemli unsurlardan birisi yüksek kaliteli röntgen çekimidir. Hastanın kötü pozisyonlandırılması, düşük ya da yüksek doz uygulamaları ya da röntgenin ekspirasyonda çekilmesi hatalı yorumlamalara sebep olabilir. Akciğer radyografilerini yorumlarken desen tanımlama sistemi, farklı hastalıkların akciğer paranşimi içerisindeki farklı anatomik yapıları etkilediği görüşüne dayanmaktadır. Röntgenin kalitesinden emin olduktan sonra sıra hangi desenin baskın olduğunu belirlemeye gelir. Bu aşamada filmin dikkatsizce incelenmesi bazı bulguların gözden kaçmasına sebep olabilirken, filmin gereğinden fazla incelenmesi de hatalı pozitif sonuçların ortaya çıkmasına sebep olabilir. Baskın desen, dağılımı (fokal, lobar, multifokal ya da diffuz) lokalizasyonu (cranioventral, caudodorsal vs..) belirlendikten sonra bu desenle ilgili ayırıcı tanı listesi incelenir. Bu listedeki hastalıklar, signalement, anamnez, klinik muayene bulguları, laboratuvar bulguları ve diğer radyografik bulgular çerçevesinde değerlendirilir. Bununla birlikte pek çok hastalığın birden fazla yapıyı aynı anda etkileyebileceği ve hastalığın bir bölümden diğerine geçiş yapabileceği unutulmamalıdır.

Desen tanımaya geçmeden önce radyografik tekniğin uygun olup olmadığı değerlendirilmelidir (inspirasyon radyografisi, uygun doz, uygun pozisyon ve uygun sayıda röntgen). Bu kriterlerin hepsi uygun ise değerlendirme yapılmalıdır.

Temel olarak 4 çeşit akciğer deseni vardır:
Vasküler, Alveoler, bronşial ve İnterstisyel. İnterstisyel desen şekilli (nodüler) ve şekilsiz olmak üzere iki bölümde incelenir.

1. Vasküler Desen- Pulmoner kan damarlarının boyut, şekil, dağılım veya sayı değişikliklerinden kaynaklanır. Arterler, venler, ya da her ikisi birden değişikliğe uğrayabilir. Bu değişiklik, damarların sayı ve boyutlarında azalma (hipovasküler desen) ya da artış (hipervasküler desen) şeklinde olabilir. Hipovasküler desende etkilenen akciğer bölümü normalden daha siyah görünür ve en sık karşılaşılan nedenleri pulmoner tromboemboli, hipovolemi (dehidrasyon, hemorajik şok, anemi) Addison hastalığı ve sağdan sola şant (Fallot Tetralojisi) 'tır. Hipervasküler desende ise etkilenen akciğer bölümü daha beyaz görünür ve vasküler yapılar daha belirgindir. En sık karşılaşılan nedenleri arasında soldan sağa şantlar (Patent duktus arteriosus), periferal arteriovenöz fistül, pnömoni, sol kalp yetmezliğine bağlı pasif konjesyon (venler genellikle arterlerden daha büyüktür), pulmoner hipertansiyon ve dirofilariosis sayılabilir. Venler normal boyuttayken arterlerin genişlemesi çoğunlukla Dirofilariosis'ten, arterler normalken venlerin genişlemesi ise çoğunlukla sol kalp yetmezliğinden kaynaklanır.

2. Bronşiel Desen- Bu desen, peribronşiel hücre, sıvı ya da fibrotik infiltrasyon, ya da bronşiel mukozal ya da submukozal kalınlaşmadan kaynaklanır. Böylece duvar kalınlığı, lümen çapı veya bronş opasitesi değişiklikleri görülür. En yaygın nedenleri; astım, kedi astımı, trakeobronşit, trakeal/bronşiyal kollaps sendromu, enfeksiyon (bakteriyel, viral, mikotik ya da paraziter)'dur. Normal bronşial duvarlar incedirler, tracheal bifurkasyon bölgesi yakınlarında iyi görünürler ve perifere gidildikçe incelerek gözden kaybolurlar. Dolayısıyla, kalınlaşmış, mineralize olmuş veya aşırı sıvı ile çevrili veya sekresyon içermiyorlarsa periferik akciğer alanlarında iyi görülemezler. Kalınlaşmış bronşlar enine kesitlerde kalın halkalar (çörek) şeklinde, uzunlamasına görüntülerde ise birbirine paralel çizgiler halinde (tramvay ya da demiryolu hattı) görülürler. Genişlemiş çap ve düzensiz şekilleri olan bronşlar (bronşektazi) tipik olarak kronik yangıdan kaynaklanır. Hastalık sadece bronşları etkilemişse, vasküler yapıların görüntülerinde bir değişiklik olmaz ve rahatça görülebilirler.

3. Alveoler Desen- Alveoler boşluklardaki havanın ödem, hemoraji, eksudat ya da hücrelerle yer değiştirmesi (konsolidasyon) ya da akciğer kollapsı (atelektazi) sonucu kaybolması ile şekillenir. İlgili akciğer bölgesinde opasitesi artış görülür. En belirgin bulgusu, hava bronkogramıdır. Bu durum sıvı ya da hücrelerin görüntüsünün damarları gizlemesi ve sadece hava ile dolu bronşların görülmesi sonucu oluşur. Alveolar desen, akciğerlerde yumuşak doku opasitesi oluşturabilen ve pulmoner yumuşak doku yapılarını tamamen gizleyebilen tek akciğer desenidir. Alveoler desen, bir akciğer lobunun bir kısmını ya da tamamını kapsayabilir. Alveoler desen oluşumuna sebep olan hastalıklar arasında pulmoner ödem (kardiyojenik ve nonkardiyojenik), intrapulmoner hemoraji, çeşitli

tiplerdeki pnömoni sonucu oluşan eksudat, aspirasyon pnömonisi, atelektazi ve neoplazi sayılabilir.

4. İnterstisyel Desen- İnterstisyum, alveolar septumu ve çevresini oluşturan bir destek dokudur ve kan damarlarını, lenfatik damarları br bronşları destekler. Bu desen, transudat, eksudat ya da hücresel materyallerin akciğerlerin bağ dokusu aralarında biriktiğini ifade eder. Birisi akciğerlerde genel bir opasite artışı şeklinde (şekilsiz İnterstisyel desen) ve diğeri de nodüler (noduler interstisyel desen) olmak üzere iki tip interstisyel desen vardır:

a. Şekilsiz İnterstisyel Desen: Hemen hemen tüm pulmoner hastalıklar interstisyumu bir dereceye kadar içerir ve bu durum da bu deseni en yaygın ve en az spesifik akciğer deseni haline getirmektedir. Bu desenin teşhisi genellikle diğer akciğer desenlerini elimine ettikten sonra yapılır. Şekilsiz interstisyel desen oluşturan hastalıklarla alveoler desen oluşturan hastalıklar çoğunlukla benzerdir. Her iki desen çoğunlukla aynı anda görünebilir. Bu desende akciğerlerde yumuşak doku opasitesinde artış gözlenir. Kirli akciğer deseni olarak da tanımlanır, bunun nedeni intratorasik yapıların kenarları (Örneğin pulmoner damarlar, kardiak siluet, diafram, caudal vena cava) görülebilir kalmakla birlikte sanki buzlu cam arkasından bakıyormuşsunuz gibi daha az belirgindirler. Şekilsiz İnterstisyel desen oluşturan hastalıkların başlıcaları; pnömoni, ödem (kardiyojenik, nonkardiyojenik), hemoraji, neoplazi, fibrozis ve artefaktlar (obezite, ekspirasyon, düşük doz ya da gereğinden kısa süreli banyo işlemi).

b. Şekilli (Noduler) İnterstisyel Desen: Radyografik olarak farklı boyutlarda, dairesel yumuşak doku nodülleri ya da kitleleri görülür. Bu lezyonlar gaz içeriyorsa kaviter bir lezyon olarak değerlendirilir. Kitlenin tanısı için ince iğne biyopsi gereklidir. Çeşitli tümörlerin pulmoner metastazlarında farklı boyut ve lokasyonlarda yumuşak doku opasiteleri görülürken, fungal pnömonide görülen yumuşak doku opasiteleri çoğunlukla benzer boyutlardadırlar. Primer akciğer tümörlerinde ise genellikle tek bir yumuşak doku opasitesi görülür.

Kaynaklar

1. Muhlbauer, MC and Kneller, SK. (2013). Thorax in Radiography of the dog and cat: Guide to makeing anf Interpreting Radiographs. Pp: 12-27. Wiley Blackwell, Iowa 50014-8300, USA

2. Schwarz, T and Johnson, V. (2008). BSAVA manual of canine and feline thoracic imaging. 2008;242-260. British Small Animal Veterinary Association.

3. Kealy,J.K., McAllister, H., Graham, J.P.(2011), The Thorax: in Diagnostic Radiology and Ultrasonography of the Dog and Cat, , 5th Ed., Saunders, Elsevier, St. Louis, Missouri.

4. Thrall, D. (2013). The Thoracic Cavity: Canine, Feline, and Equine in Textbook of veterinary diagnostic radiology, Sixth edition, Saunders, Elsevier, St. Louis, Missouri

5. Graham, J., (2002). Diagnostic imaging of dogs and cats. Nestlé Purina PetCare Company: Checkerboard Square, Saint Louis, Missouri, 63188.

6. Biller, DS (2008). Panicking About Pulmonary Patterns, British Small Animal Veterinary Congress

Lung Radiography in Dogs and Cats: Pattern Recognition

Murat SARIERLER
Prof.Dr.
Adnan Menderes University, Faculty of Veterinary Meidcine, Department of Surgery, AYDIN/ TURKEY

Interpretation of lung radiographs in dogs and cat is often challenging. One of the most important factors for correct interpretation is high-quality X-ray film. Improper positioning of the patient, improper exposures, or taken radiographs during expiration may cause incorrect interpretation. The concept of pulmonary patterns for the interpratation of lungs in dogs and cats, is based on the assumption that different diseases affect different anatomical structures within the lung parenchyma. Following the assesment of thoracic radiographs for technical quality, and you are sure of the quality of the x-ray, it comes to establishment of which pulmonary pattern is predominant. Carelessly examination of X-ray may bring to overlook some of the findings, hovewer, over-reading of radiographs can also lead to false positive diagnoses. Once the predominant pulmonary pattern, it's distribution (focal, lobar, multifocal or diffuse) and the location (cranioventral, caudodorsal etc.) is established, differential diagnoses list for this pattern can be evaluated. Diseases in this list are evaluated based on signalment, history, clinical examination findings, laboratory data and other radiographic findings. Nevertheless, it should not be forgotten that many diseases involve several and varying components of the lungs in same time, and disease in transition can move from one component to the other.

Before the pattern recognition, it should be evaluated whether radiographic technique is appropriate (inspiration radiographs, propore exposure, proper position and proper number films). If all of these criteria are met, the film can be evaluated.
There are 4 pulmonary patterns described. These are vascular, alveolar, bronchial and interstitial patterns. Interstitial patterns are divided into structured (nodular) and unstructured patterns.

1. Vascular pattern – This pattern is caused by an alterations in size, shape, distribution, or number of pulmonary vessels. Pulmonary arteries, veins or both could be affected. These changes could be either a reduction in size or number of vessels (hypovascular pattern) or an increase in size or number (hypervascular pattern). In the case of hypovascular pattern, the affected lung portion look hyperlucent (too black), and the most important diseases caused this pattern are; pulmonary thromboembolism, hypovolemia (dehydration, hemorrhagic shock or anemia), Addison's disease and right-to-left shunts (tetralogy of Fallot). Hypervascular patern cause an overall increase in soft tissue opacity of the lungs (too white) and vascular structures are more prominent. A hypervascular pattern may be caused by left- to-rıght shunt (patent ductus arteriosus-PDA), perıpheral arteriovenous fıstula, pneumonia, passive congestion due to left heart failure (Veins generally larger than arteries), pulmonary hypertension and dirofilariosis. Enlarged arteries with normal-size veins most commonly result from heartworm disease. Enlarged veins with normal-size arteries usually is due to left heart failure.

2. Bronchial pattern- This pattern is caused by fluid and/or cellular material in the peribronchial tissue, or bronchial mucosal and submucosal thickening. Thus, changes in wall thickness, luminal diameter or bronchial opacity are observed. Most common reasons of this pattern are tracheobronchitis, tracheal/ bronchial collaps syndrome and infection (bacterial, viral, mycotic or parasitic). Normal bronchial walls are thin and not well visualized in peripheral lung fields unless thickened, mineralized, or
surrounded by excessive fluid or contain secretions. Thickened bronchi viewed on-end appear as thick rings "donuts" , and often they do not taper normally, appearing as parallel lines in profile "tram lines" or "railroad tracks". Bronchi with enlarged diameters and irregular shapes (bronchiectasis) typically result from chronic inflammation. Vascular margins usually remain sharp and well-defined if lung disease is confined to bronchi.

3. Alveolar Pattern – This pattern is caused by displacement of air in alveoli by oedema, haemorrhage, exudate or cells (consolidation), or is lost due to lung collapse (atelectasis). Increased soft tissue opacity in affected lungs observe. Most prominent features of Alveolar pattern is air bronchograms. Appear as linear, gas opacity, branching structures that are sharply distinct from nonaerated, soft-tissue-opacity lung, caused by air remaining in bronchi after alveoli are filled. Alveolar pattern is only lung pattern that can produce soft tissue opacity in lungs and completely obscure pulmonary soft tissue structures. patterns may involve the parts of a lung lobe or the entire lung lobe. Some diseases that cause alveolar pattern are onary oedema (both cardiogenic and non-cardiogenic), intrapulmonary haemorrhage, exudate occurring as a result of various forms of pneumonia, aspiration pneumonia, atelectasis and neoplasia.

4. Interstisyel Desen – The interstitium is the tissue that forms the alveolar septa and surrounds and supports the blood vessels, lymphatics and bronchi. Interstitial opacities reflect exudates, transudates, or cellular material within the connective tissue of the lung and the septa. Two different interstitial patterns are a general increase in lung opacity (unstructured interstitial pattern) or a discrete structures (nodular interstitial pattern):

a. Unstructured İnterstitial Pattern: Nearly all pulmonary diseases involve the interstitium to some degree, making this the most common and least specific lung pattern. Diagnosis of an unstructured interstitial lung pattern usually is made after eliminating other lung patterns. The diseases that form the unstructered interstitial pattern and those that form the alveolar pattern are mostly similar. Both patterns may appear concurrently. In this pattern, there is increased soft tissue opacity in the lungs. Interstitial lung patterns have been described as "dirty lungs" because margins of intrathoracic structures (e.g., pulmonary vessels, cardiac silhouette, diaphragm, caudal vena cava) remain visible, but are less distinct. Most common diseases that produced unstructured interstitial lung pattern are; pneumonia, oedema (cardiogenic, non-cardiogenic), haemorrhage; neoplasia, fibrosis, artefactual (obesity, expiration, underexposure, underdevelopment).

b. Structured (Nodular) Interstitial Pattern: Radiographic signs of this pattern are spherical soft tissue nodules or masses of various sizes. If the nodule or mass contains gas it is considered cavitated. Diagnose the cause of the structured interstitial pattern using fine needle aspirates. While soft tissue nodules related with pulmonary metastases are various sizes and locations, fungal pneumonia related soft tissue nodules often of similar size.

References

1. Muhlbauer, MC and Kneller, SK. (2013). Thorax in Radiography of the dog and cat: Guide to makeing anf Interpreting Radiographs. Pp: 12-27. Wiley Blackwell, Iowa 50014-8300, USA

2. Schwarz, T and Johnson, V. (2008). BSAVA manual of canine and feline thoracic imaging. 2008;242-260. British Small Animal Veterinary Association.

3. Kealy,J.K., McAllister, H., Graham, J.P.(2011), The Thorax: in Diagnostic Radiology and Ultrasonography of the Dog and Cat, , 5th Ed., Saunders, Elsevier, St. Louis, Missouri.

4. Thrall, D. (2013). The Thoracic Cavity: Canine, Feline, and Equine in Textbook of veterinary diagnostic radiology, Sixth edition, Saunders, Elsevier, St. Louis, Missouri

5. Graham, J., (2002). Diagnostic imaging of dogs and cats. Nestlé Purina PetCare Company: Checkerboard Square, Saint Louis, Missouri, 63188.

6. Biller, DS (2008). Panicking About Pulmonary Patterns, British Small Animal Veterinary Congress

Köpek ve Kedilerde Adım Adım Abdomen Radyografisi

Murat SARIERLER
Prof.Dr.
Adnan Menderes Üniversitesi Veteriner Fakültesi Cerrahi Anabilim Dalı, IŞIKLI/AYDIN

Köpek ve kedilerde abdomen bölgesi, en sık radyografik muayenesine başvurulan anatomik bölgelerden biridir. Klinik bulgular ya da laboratuvar bulguları abdominal bir hastalık varlığını işaret ettiğinde abdominal radyografi endikedir.

İyi bir değerlendirme için kaliteli röntgen çekimi şarttır. Abdomenin en kalın yeri 10 cm den fazla ise grid kullanılması önerilir. Işınlama süresi mümkün olan en kısa sürede tutulmalıdır, bazen 0.1 sn de de tatmin edici sonuçlar alınabilse de 0.03 sn ya da daha kısa sürelerde daha iyi görüntüler elde edilir. Düşük kVp, yüksek mAs kullanılmalıdır. Yüksek kVp kullanımı, abdominal kontrastı azalır ve sanki bir hastalık varmış izlenimi yaratabilir. Röntgenler mümkün olduğunca ekspirasyonun sonunda çekilmelidir. İki ortogonal radyografı doğru değerlendirme için kaçınılmazdır. Genellikle sağ lateral ve ventrodorsal (VD) radyografiler tercih edilir. Sağ lateral radyografı, hastanın sağ tarafına yattığını ifade eder.

Abdominal radyografiler öncelikle teknik yeterlik (Pozisyon ve doz) açısından kontrol edilmelidir. Röntgenlerin doğru bir şekilde yorumlanabilmesi, iyi bir radyografik anatomi bilgisi gerektirir.

Tüm abdomen dikkatli bir şekilde incelenmelidir. Görülen lezyonların yeri, sınırları, sayı, opasite, boyut ve şekil (röntgen bulguları) bakımından değerlendirilmelidir.

İncelemeye peritoneal ve retroperitoneal boşluklar ile başlanabilir. Retroperitoneal boşluk, sublumbar kaslarla peritoneum arasında yer alan boşluktur. Peritoneal ve retroperitoneal boşluklardaki kontrast kaybı ile serbest sıvı ya da gaz varlığı dikkatlice incelenmelidir. Peritoneal boşlukda sıvı varlığı, yumuşak doku-yağ arasındaki opasite farkını ortadan kaldırır ve böylece kontrast kaybı şekillenir.

Mide cranial abdomende, karaciğerin arkasında yer alır. Midenin radyografik görünümündeki farklılıklar, hayvanın türüne, boyutuna ve vücut yapısına, kullanılan radyografik pozisyona, mide içeriğine ve midenin dolgunluğuna bağlıdır. Mide pozisyon, boyut, şekil, içerik ve kenarlarının görünümü açısından değerlendirilir. Gastrik aksis, fundustan gövde ve pilorusa uzanan hayali bir çizgidir. Gastrik aksis, köpeklerde craniodorsal-caudoventral yönde hafif oblik olmalıdır. Şematik olarak bu eksen omurgaya dik ya da 10.kostalara paralel konumda olmalıdır. Ancak bu durum, köpeklerin toraks yapılarına göre varyasyonlar gösterebilir. Midenin cranial ve caudale deplasmanı çoğunlukla karaciğerin boyut ve pozisyonuyla ilgilidir, ancak cranial deplasmanı büyük intra-abdominal kitlelerden de kaynaklanabilir.

İnce barsaklar, lateral radyografilerde, midenin caudali ile idrar kesesinin craniali arasında uzanırken, orta-ventral abdomenin büyük bir kısmını işgal ederler. Duodenumun pozisyonu, jejunum ve ileuma oranla daha sabittir ve bu nedenle röntgenlerde daha kolay tanınabilir. Duodenum aynı zamanda jejunum ve ileumdan hafıfçe daha geniştir. VD röntgenlerde, cecum L2-4 düzeyinde orta hattın sağında yer alır. Jejunum ve ileum radyografik olarak ayırd edilemezler. Normalde kedilerde ince barsaklarda gaz ya hiç olmaz ya da çok az olur. Köpeklerde ise ince barsaklarda genellikle gaz olur ancak uniform bir şekilde gaz ile dolu olmamalıdırlar. Normal ince barsakların çapı, lumbal vertebraların endplate genişliklerinden daha küçük, 12. kostanın genişliğinin 2 katından daha dar olmalı, diğer ince barsak segmentlerinin çapının 2 katından daha geniş olmamalı ve kedilerde 1,2 cm' i geçmemelidir. İnce barsaklar son kostanın genişliğinin 1.6 katından daha geniş ya da L5'in orta bölgesinin genişliğinin 1,6 katını aşarsa patolojik olarak dilate olarak tanımlanır. Eğer L5'in orta bölgesinin genişliğinin 2 katını aşarsa, büyük olasılıkla obstrüksiyon mevcuttur.

Kalın barsakların görüntülenmesi için abdomen radyografilerinin pelvis ve perianal bölgeyi kapsaması gerekir ki bu durumda bazen büyük köpeklerde ilave röntgenler çekmek gerekebilir. Sekum, köpeklerde genellikle orta abdomende ve orta hattın sağında yer alır. Sekumun şekli hem VD hem de lateral radyografilerde "," ya da "C" şeklindedir. Köpeklerde çoğunlukla gaz dolu olan sekum röntgenlerde görülürken, kedilerde ise daha küçük olması ve gaz içermemesi nedeniyle çoğunlukla röntgenlerde görülmez. Normal kalın bağırsakların genişliği, ince bağırsakların çapının 3 katından, ya da L7 nin uzunluğundan daha geniş olmamalıdır.

Karaciğer, abdomendeki en büyük solid organdır. Karaciğerin boyutunun değerlendirilmesinde mide ekseninin pozisyonu yardımcı olur. Normalde omurgaya dik ya da kostalara (10.kosta) paralel konumda olmalıdır. Bu eksen VD filmlerde de omurgaya dik olmalıdır. Lateral filmlerde, karaciğerin caudal sınırı, kostal kemerin dışına taşmamalı ve kenarları keskin olmalıdır. Karaciğer sınırlarının yuvarlaklaşması, hepatomegali, için daha güvenilir bir indikatördür.

Safra kesesi, köpeklerde sağ medial ve quadrate lobun arasında, orta hattın hemen sağında cranioventrale doğru uzanır. Kedilerde de safra kesesi benzer lokasyondadır ancak sağ medial lob tarafından çevrelenir. Kontrastsız çekilen radyografilerde normal safra kesesi, karaciğerle aynı opasiteye sahip olduğu için görüntülenemez.

Normal pankreas, köpeklerde radyografik olarak görüntülenemez. Aşırı kilolu kedilerde bazen mide, dalak ve sol böbrek tarafından oluşturulan üçgen bölge içerisinde, VD radyografilerde de dalağın medialinde zayıf tanımlı, yumuşak doku opasitesinde bir yapı olarak görülebilir. Pankreasın normal yerinin bilinmesi, pankreas büyümeleri sonucunda şekillenebilecek olan organ deplasmanlarını tanımak için önemlidir. Pankreas bölgesinde gözlenen peritoneal detay kaybı, düzensiz pankreatik bölge, fokal mineral opasiteleri, descending duodenumun kitle etkisiyle yer değiştirmesi ve bölgesel ince barsaklarda özellikle de descending duodenumda kalıcı olarak gaz birikimi pankreas hastalıklarını akla getirmelidir.

Dalak, uzun, düz bir organdır, düzgün yüzeyleri vardır ve kenarları keskin açılar oluşturur. Dalak, sağ lateral abdomen radyografilerinde genellikle görülebilir. Dalak, boyut, pozisyon, şekil, kenarları ve opasite açısından değerlendirilir. Köpek ve kedilerde VD radyografilerde dalağın caput kısmı, midenin fundusunun caudolaterali, sol böbreğin craniolaterali ve sol abdominal duvar arasında görülür. Kedilerde lateral röntgende, dalağın caput kısmı dorsal abdomende, midenin fundusunun caudal ve dorsalinde görülebilir. Bu durum köpeklerde daha nadirdir. Kedilerde dalak köpeklere oranla daha kısadır bu nedenle gövde ve kuyruk kısmı lateral radyografilerde genellikle görülmez. Görüldüğü taktirde splenomegaliden şüphelenilmelidir. Köpeklerde dalağın gövde ve kuyruk kısımları lateral radyografilerde, karaciğerin caudal ventral sınırı ile idrar kesesinin apeksi arasında herhangi bir yerde üçgen şekilli yumuşak doku opasitesi halinde görülebilir. Normal boyutlarının çok değişken olması nedeniyle, radyografik olarak dalağın boyutunun belirlenmesi çok sübjektiftir. Generalize splenomegali, lateral radyografilerde; kalınlaşma, yuvarlaklaşma, küt kenarlar ve jejunumun dorsale ve caudale deplasmanı ile sonuçlanır.

Adrenal bezler retroperitoneal yapılardır, her bir böbreğin craniomedial kısmında, genellikle 2. ve 3. lumbal vertebraların ventralinde yer alırlar. Ancak bazen T12-T13 intervertebral aralığa da uzanabilirler. Köpeklerde sağ adrenal bez, soldakine oranla biraz daha önde yer alır. Adrenal bezler sadece büyüdüklerinde ya da mineralize olduklarında radyografik olarak görülebilirler.

Böbreklerin görüntülenmesinde direkt radyografı yeterli olmayabilir. Köpeklerde direkt abdominal radyografilerin %50'sinde görülebilseler de, abdominal radyografiler, sayı, boyut, şekil, simetri, lokasyon ve opasite değerlendirmesi için yeterlidir. Böbrekler retroperitoneal boşlukta yer alırlar ve yağ doku ile çevrelenirler. Böbrekleri çevreleyen retroperitoneal yağ, görüntüleme için önemlidir. Çok zayıf bireylerde ya da retroperitoneal sıvı olan hastalarda kontrast yetersizliği nedeniyle böbrekler görüntülenemez. Sağ böbrek biraz daha cranialde T12-L1 (13. kosta) düzeyinde, sol böbrek ise biraz daha caudalde L1-L3 düzeyinde yer alır ve daha iyi görüntülenir. Kedilerde böbrekler köpeklere oranla daha iyi görüntülenir. Kedilerin böbrekleri yuvarlak ya da ovaldir ve tipik olarak L1-L4 arasında yer alırlar. Sağ böbrek biraz daha cranialde ya da sol böbrekle aynı seviyede bulunabilir. Süperpozisyonu engellediği için VD radyografiler daha iyidir. Köpeklerde böbreğin cranial-caudal boyutu, L2 nin cranial-caudal boyutunun 2,5-3,5 katı, kedilerde ise 1,9-2,6 katıdır. Direkt radyografilerde üreterler normalde görülmezler. Bazen aşırı miktarda retroperitoneal yağ bulunan hastalarda caudale doğru uzanan, ince, linear yumuşak doku opasiteleri şeklinde görülebilirler.

İdrar kesesi bir miktar idrar içerdiği zamanlarda direkt radyografilerde görülebilirler. İdrar kesesinin direkt radyografisi, boyut, pozisyon, şekil, kenarları ve opasitesinin değerlendirilmesi açısından yararlıdır. Normal idrar kesesi, homojen sıvı opasitesindedir, boyut ve şekli değişkendir ve kısmen pelvik kanal içerisinde yer alabilir.
Normal üretrayı, direkt radyografilerde görüntülemek oldukça zordur.

Normal uterus ve ovaryumlar, gebe olmayan kedi ve köpeklerde direkt radyografilerde görülmezler. Ancak obez hastalarda, aşırı intraabdominal yağ varlığında, lateral radyografilerde bazen uterusun corpusu, idrar kesesi ve kolon arasında görülebilir.

Direkt radyografiler, prostat bezinin boyut, şekil ve opasitesinin değerlendirilmesinde kullanılabilir. Normal prostat bezi, çevresindeki organlarla özellikle de idrar kesesi ile olan ilişkisi sayesinde tanınır. Yeterli miktarda intraabdominal yağ varlığı görünürlüğünü artırır. Bu durumda cranialinde idrar kesesi, caudalinde ise prostatın bulunduğu üçgen şeklinde bir yağ dokusu görünebilir. Prostatın caudal sınırı çoğunlukla görülmez. Prostatın lokalizasyonu idrar kesesinin doluluk oranına göre değişir. Kedilerde normal prostat radyografik olarak görülmez. Sonuç olarak köpek ve kedilerde abdominal radyografileri doğru yorumlamak çok önemlidir. Abdominal radyografilerden en iyi bilgiyi elde etmek, iyi bir radyografik anatomi bilgisine, doğru röntgen çekim tekniklerine (hastanın uygun şekilde hazırlanması, optimal çekim teknikleri ile hastanın zaptı ve pozisyonu) ve filmleri dikkatli bir şekilde değerlendirmeye bağlıdır.

Kaynaklar

1. O'brien, R., Barr, FJ (2009). BSAVA Manual of Canine and Feline Abdominal Imaging. British Small Animal Veterinary Association.

2. Muhlbauer, MC and Kneller, SK. (2013). Thorax in Radiography of the dog and cat: Guide to making anf Interpreting Radiographs. Pp: 12-27. Wiley Blackwell, Iowa 50014-8300, USA

3. Warren-Smith, C., Lamb, C. Abdominal radiography in small animals. In Practice 2012; 34: 454-461

4. Kealy,J.K., McAllister, H., Graham, J.P.(2011), The Abdomen: in Diagnostic Radiology and Ultrasonography of the Dog and Cat, 5th Ed., Saunders, Elsevier, St. Louis, Missouri.

5. Thrall, D. (2013). The Abdominal Cavity: Canine and Feline in Textbook of veterinary diagnostic radiology, Sixth edition, Saunders, Elsevier, St. Louis, Missouri

6. Armbrust, L., Grauer, GF. (2015). Imaging the urinary tract. Clinician brief, november, 85-94.

7. Graham, J., (2002). Diagnostic imaging of dogs and cats. Nestlé Purina PetCare Company: Checkerboard Square, Saint Louis, Missouri, 63188.

Step by Step Abdominal Radiography in Dogs and Cats

Murat SARIERLER
Prof.Dr.
Adnan Menderes University, Faculty of Veterinary Meidcine, Department of Surgery, AYDIN/TURKEY

Radiographic examination of the abdomen is one of the more common radiographic examinations performed in dogs and cats. Abdominal radiography is also indicated when clinical findings or laboratory findings indicate an abdominal disorder.

High quality x-rays are necessary for proper interpretation. Use of a grid is recommended when the abdomen exceeds 10 cm thick. The exposure time should be kept as short as possible, although sometimes satisfactory results can be obtained in 0.1 second, better images are obtained in 0.03 second or less. Low kVp–high mAs technique should be used. High kVp settings will reduce abdominal contrast and could mimic the appearance of peritoneal disease. The radiographs should be exposed at the end of expiration. Two orthogonal radiographs are necessary for the abdomen. Usually right lateral and ventrodorsal (VD) radiographs are preferred. Right lateral means an abdominal radiograph acquired an animal on the right side down.

Abdominal radiographs first must be evaluated for technical adequacy (positioning and exposure). The ability to interpret radiographs correctly depends on knowledge of good radiographic anatomy.

The entire abdomen should be evalated carefully. The abnormalities/lesions seen should be described carefully including their location, margins, number, opacity, size, and shape (Roentgen signs).

The evaluation of the abdomen can be started with peritoneal and retroperitoneal spaces. The retroperitoneal space is the area that lies between the sublumbar muscles and the peritoneum. The presence of free fluid or gas and also loss of contrast within the peritoneal and retroperitoneal cavity must be carefully examined. Presence of fluid within the peritoneal cavity causes a loss of the differential opacity interface between soft tissue and fat and therefore a loss of contrast between organs.

The stomach is located in the cranial abdomen, caudal to the liver. Variations in the stomach appearance in the dog based on the species, size and body conformation of the animal, the radiographic view used, the gastric contents and the degree of gastric distension. Stomach is evaluated for position, size, shape, content, and margination. On the lateral view, the gastric axis is an imaginary line from the fundus through the body and pylorus. In dogs, this axis should be moderately oblique in a craniodorsal to caudoventral direction. Schematically, this axis is perpendicular to the vertebral column and roughly parallel to the 10th pair of ribs. The orientation of the gastric axis vary depending on the thoracic conformation of the animal. The cranial and caudal displacement of the stomach is mostly related to the size and position of the liver, but the cranial displacement may also originate from large intra-abdominal masses.

On the lateral radiograph, the small intestine occupies most of the mid-ventral abdomen, lying caudal to the stomach and cranial to the bladder. The duodenum relatively fixed in position compared with the jejunum and ileum, so it may occasionally be recognized on a plain radiograph from its characteristic position. The duodenum is slightly wider then the jejunum and ileum. On a VD view, the caecum lies on the right at the level of the L2-4. The jejunum and ileum are radiographically indistinguishable. Normal feline small intestine contains little or no gas. Normal canine intestine contains a variable quantity of gas but should not be uniformly gas filled. The normal small intestinal width, should be less than the depth of the endplate of a lumbar vertebral body, less than twice the width of the 12th rib, not exceeding twice the width of other small intestinal loops, and not exceeding 1.2 cm wide in the cat. Small intestine in the dog has been described as being pathologically dilated when it exceeds four times the width of the last rib or is more than 1.6 times the mid-body depth of the L5 vertebra. If the small intestinal diameter exceeds twice the mid-body depth of L5 vertebra, there is a high likelihood that an obstruction is present.

To examine the large intestine, lateral and VD radiographs of the abdomen are performed to include the pelvis and perianal region. This may require additional views in large dogs. The caecum is generally located in the mid-abdomen and to the right of the midline in dogs. The shape of the caecum may resemble a comma or 'C' shape in

both the lateral and VD views. In dogs, the caecum is often filled with gas, so it can be seen on radiographs, however in cats, it is smaller and not gas-filled, therefore, it is generally not visible radiographically. Large intestines width should not be greater than three times the width of the small intestines or the length of the L7.

The liver is the largest solid organ in the abdomen. Liver is evaluated for size, shape, margination, position, and opacity. Gastric axis aids in evaluation of liver size. The gastric axis is perpendicular to the vertebral column and roughly parallel to the 10th pair of ribs. On a VD film, this line should be perpendicular to the spine. On laterak radiographs, caudal border of liver should not extends beyond costal arch. And caudal margin of the liver should be sharp. Rounding of hepatic margins is a more reliable indicator of hepatomegaly.

The canine gall bladder lies just to the right of midline cranioventrally between the right medial and quadrate lobes. The feline gall bladder is in a similar location, but it is surrounded by the right medial lobe. The normal gall bladder is not visualized as a separate structure on noncontrast films because it has the same radiographic soft tissue density as liver.

The normal pancreas is not visible radiographically in the dog. May be visible in overweight cats as a poorly-defined, soft tissue opacity structure within triangle formed by stomach, spleen, and left kidney and medial to the spleen on the VD projection. Knowledge of the normal location of the pancreas is important for recognize organ displacements as a result of pancreatic enlargement. The loss of peritoneal detail in the pancreatic region, irregular pancreatic region, focal mineral opacities, displacement of the descending duodenum because of mass effect, and persistent gas accumulation, especially in the descending duodenum will be suggest pancreatic diseases.
The spleen is an elongated flat organ with smooth surfaces and borders that form acute angles. The spleen is usually seen on plain radiographs of the abdomen made in right lateral recumbency. Spleen is evaluated for size, position, shape, margination, and opacity. On VD radiographs, the head of the spleen appears between left body wall, caudolateral to the gastric fundus and craniolateral to the left kidney, in both the dog and the cat. On the lateral view in the cat, the head of the spleen may be visualized on dorsal abdomen, caudal and dorsal to the gastric fundus. This is less common in the dog. In addition, the spleen is proportionately shorter in the cat than in the dog, therefore, the tail and body of the spleen are usually not seen on the lateral view in cats. If the tail of the spleen is visible in the ventral abdomen on a lateral film of a cat, then splenomegaly is indicated. The body and tail of the spleen may be visible on the lateral view in dogs as a triangular soft tissue opacity located anywhere between the caudal ventral margin of the liver and the apex of the urinary bladder. Radiographic assessment of splenic size is very subjective because its normal size varies widely. Generalized splenomegaly results in thickened, rounded, blunted margins, and dorsal and caudal displacement of the jejunum on lateral views.

The adrenal glands are paired retroperitoneal structures lie on the craniomedial aspect of each kidney, usually located ventral to the second and third lumbar vertebrae, but occasionally they may be located as far cranially as the line of the T12-T13 intervertebral space in dogs. In dogs, the right adrenal gland is more cranially positioned than the left. Adrenal glands are seen radiographically only when enlarged or mineralized.

Plain radiographic evaluation of the feline and canine kidneys is limited. Although, they are clearly seen in approximately 50% of plain studies of the abdomen of the dog, kidney number, size, shape, symmetry, location and opacity may be adequately assessed. The kidneys are located in the retroperitoneal space and outlined by surrounding fat. Surrounding retroperitoneal fat is necessary for visualization because the more radiolucent fat contrasts with the renal soft tissue silhouette and separates it from adjacent viscera. Visualization of the kidneys in a thin patient, or in patients with retroperitoneal fluid, is nearly impossible because of lack of contrast. The right kidney is located more cranially, usually at the level of T12 to L1 (13th rib), but the left kidney is located more caudally, typically at the level of L1-L3, and is more consistently visualized. Radiographic visualization feline kidneys is more consistent than in the dog. Feline kidneys are round or oval and are located typically between L1 and L4, either at the same level or with the right kidney in a more cranial position. Renal length in the dog ranges from 2.5-3.5 times the length of L2 and in the cats ranges from 1.9-2.6 times the length of L2.

The ureters are not normally visualized on plain abdominal radiographs because of their small size. On rare occasions, the ureters may be seen as thin, linear soft tissue opacities running caudally through the retroperitoneal space in dogs and cats with large amounts of retroperitoneal fat.

The bladder is seen on plain radiographs when contains some urine. Survey radiographs of the urinary bladder are helpful for evaluation of size, position, shape, margination, and opacity of urinary bladder. The normal urinary bladder is in homogenous fluid opacity, variable in size and shape, and may be partially located within the pelvic canal.

The normal urethra of dogs and cats is difficult to visualize on survey radiography.

The normal uterus and ovaries are not seen on survey radiographs in non-pregnant dogs and cats. However, the body of the uterus may sometimes be seen between the bladder neck and colon in obese animals.

Survey radiography can be used to evaluate the size, shape, and opacity of the prostate gland. The normal prostate gland is recognized by its relationship to the surrounding organs, in particular the urinary bladder. Its visibility depends on the amount of surrounding fat. A triangle of fat is usually seen ventrally between the urinary bladder cranially and the prostate gland caudally. Often the caudal margin of the prostate gland is not seen. The localisation of the prostate gland varies depending on the degree of distension of the bladder. The normal prostate gland in the cat is not visualized radiographically.

As a result, it is very important to interpret abdominal radiographs correctly in dogs and cats. Obtaining the best information from the abdominal radiographs depends on good radiographic anatomy knowledge, accurate radiographic techniques (proper patient preparation, optimal exposure techniques, patient restraint and positioning..) and correct evaluation of films.

References

1. O'brien, R., Barr, FJ (2009). BSAVA Manual of Canine and Feline Abdominal Imaging. British Small Animal Veterinary Association.

2. Muhlbauer, MC and Kneller, SK. (2013). Thorax in Radiography of the dog and cat: Guide to making anf Interpreting Radiographs. Pp: 12-27. Wiley Blackwell, Iowa 50014-8300, USA

3. Warren-Smith, C., Lamb, C. Abdominal radiography in small animals. In Practice 2012; 34: 454-461

4. Kealy,J.K., McAllister, H., Graham, J.P.(2011), The Abdomen: in Diagnostic Radiology and Ultrasonography of the Dog and Cat, 5th Ed., Saunders, Elsevier, St. Louis, Missouri.

5. Thrall, D. (2013). The Abdominal Cavity: Canine and Feline in Textbook of veterinary diagnostic radiology, Sixth edition, Saunders, Elsevier, St. Louis, Missouri

6. Armbrust, L., Grauer, GF. (2015). Imaging the urinary tract. Clinician brief, november, 85-94.

7. Graham, J., (2002). Diagnostic imaging of dogs and cats. Nestlé Purina PetCare Company: Checkerboard Square, Saint Louis, Missouri, 63188.

DAVETLİ KONUŞMACI ÖZETLERİ
2 KASIM 2018
B SALONU

INVITED SPEAKERS ABSTRACTS
NOVEMBER 2nd 2018
HALL B

Kedilerdeki enflamatuar (iltihabi) oral (ağıziçi) hastalıklar

Cedric TUTT
EVDC Diplomatı, Pretoria Üniversitesi

Kedilerde en sık rastlanılan oral enflamatuar hastalık, bakteri plağı yüzünden başlayan gingivitistir (dişeti iltihabı). Gingiva (dişeti), serbest ve yapışık olmak üzere ikiye ayrılır. Yapışık dişeti, dişeti altı dokusu ve periost aracılığıyla tutunduğu alveol kemiği ile ayrılmaz bir bütün oluşturur. Bağlantı epiteli içerisindeki hemidesmozomlar yoluyla da dişe sıkıca bağlanır. Dişeti düzenli aralıklarla dişlerin sürmesi ile delinir ve oluşan serbest dişeti her dişin boynunu bir yaka gibi sarar ve mine tabakasından bir cep (sulcus) ile ayrılır. Normal cep derinliği 1mm'den daha azdır. Dişlerin olmadığı yerde, serbest dişeti de bulunmamaktadır.

Dişeti cebinde, hücresel elemanlardan (bakteri, deskuamöz epitel hücreleri ve lökositler), elektrolitlerden (Na, K ve Ca) ve organik bileşenlerden (karbonhidratlar, proteinler ve antibakteriyel faktörler ile endotoksinleri içeren diğerleri) oluşan dişeti sıvısı (GCF) bulunur. Klinikte normal görünen dişeti, histolojik olarak iltihabi yapıdadır. GCF miktarı dişeti iltihabının varlığında ve dişeti cerrahisi sonrasında daha fazladır. Metranidazol ve tetrasiklinler, GCF içerisine geçebildiklerinden dişeti tedavilerinde kullanılabilirler. Lökositler cep içerisine göç ederek koruyucu rol oynarlar (%91 PMN' e karşılık %8 mononükleer). Lökositler, dişetleri klinik olarak normal görünen spesifik bir patojeni bulunmayan hayvanlarda (SPF) da görülmektedir. (Clinical Periodontology 12 ed page 215-217.)

Dişeti iltihabının erken belirtileri en kolay ve en objektif şekilde, hafif sondalama sonucu oluşan kanama ile saptanır. Bu işlem, dişeti renginin değişmesi ve diğer dişeti iltihabı belirtilerine göre daha doğrudur. Sondalama sonucu kanamanın olmaması , gelecekte ataşman kaybının olmayacağının işaretidir. (Clinical Periodontology 12 ed page 214-223.)

Bakteri, tükürük proteinleri, yiyecek artıkları ve diğer yan ürünlerden oluşan plak diş üzerine yapışır. Uzaklaştırılmadığında, yapışık dişetinin iltihabı ile başlayan bir bağışık (immune) reaksiyon ortaya çıkar. Plak uzaklaştırılırsa dişeti normale döner. Plağın uzaklaştırılamadığı bölgelerde, gingivitis (dişeti iltihabı) en hafifinden en ağırına kadar farklı derecelerde gelişir ve sonunda periodontitis (ataşman ve kemik kaybına neden olan diş çevresi dokuların iltihabı) ortaya çıkar. Her ne kadar periodontitis, periodonsiyumun gözle görünür halini tanımlamak için kullanılsa da, şiddeti ve yaygınlığı sondalama ile belirlenir, radyografik olarakta kesinleştirilir. Nekroz olmuş pulpadan kaynaklanan periapikal ve periradiküler periodontitis genelde klinik olarak gözle saptanmaz. Hayvanların diş ile ağız kontrolleri ve tedavileri yapılırken, rutin olarak, tüm ağız radyografilerinin alınmasının sebeplerinden biri de periapikal lezyonların, ancak radyografik tetkiklerle tespit edilebilmeleridir.

Üst kanin çekimini takiben oluşan travmatik dudak iltihabı.
Maksiller kanin çekimi sıklıkla alveol kemiğinin bir kısmının çıkarılmasını gerektirir. O bölgede alveol kabarıklığı kaldırıldığında, üst dudak orta hatta doğru kayar ve alt kanin tarafından sıkıştırılır. Dudaktaki bu kronik travma eozinofilik granuloma/plak ile sonuçlanır. İdealde bu bölgedeki alveol, olabildiğince korunarak "dudak tutucu" olarak görev yapması, böylece alt kaninden uzak kalması sağlanır. Alveolektomini mutlaka yapılması gereken durumlarda, dudak travmasını en aza indirmek için aynı taraftaki alt kanin kronu möllenerek şekillendirilir. Ardından dişe koruyucu bir cila sürülür. Mölleme sırasında istenmeyen bir pulpa açılması olmaması için radyografik olarak mölleme öncesinde mine ve dentin kalınlıkları belirlenmelidir.

Eosinophilic granuloma complex
Kemirgen ülser. Dış parazitten muzdarip olan, yada sebepsiz stresse giren bazı kediler kendilerini aşırı şekilde temizlerler. Her iki durumda da, kronik travmaya bağlı olarak üst dudakta kemirgen ülserler gelişebilir. Tedavisi, öncelikle dış parazitlerin yok edilmesi ve eosinofilik plak lezyonunun histolojik olarak tanısı koyulduktan sonra bir seri kortikosteroid verilerek yapılır. Verilecek doz azalan şekilde olmalı, tedaviye verilen cevap değerlendirilerek, dozun azaltılması ve tedavinin sonlandırılması belirlenmelidir.
Aşırı temizlenme, sert damak mukozasında dönemsel kanama ile ortaya çıkan kronik ülserleşmiş travmalara da neden olabilir. Kedi muayeneye geldiğinde, kanama bitmiş olabilir. Bu durum kafa karıştırabilir. Bu dönemsel kanamalar, palatal arterlerin, lingual papilla tarafından kesilmesi ile oluşabilir. Tedavisi, sebebi psikosomatik veya allerjen uyaranlar da olsa yalamanın engellenmesi/ortadan kaldırılmasını içerir. Kanamanın şiddetli olduğu bazı durumlarda, travma bölgesine yakın palatinal arterin bağlanması yoluna gidildiği olmuştur. Etiyolojinin ortadan

kaldırılması arterin bağlanmasına tercih edilir.

Traumatic ulsero-proliferative alveolar mucositis'e
Birçok safkan kedide olduğu kadar çapraz eşleştirme ile üretilmiş evcil kedilerde rastlanmıştır.

Etkilenen hayvanlarda, üst carnassial (molar mı?) dişler ve 3. Premolar (P3 ve P4) ana tüberkülleri palatal eğim gösterir. Bu durum sıklıkla alt çenelerin daralması ile bağlantılıdır. Sonucunda, üst dişler alt 4. Premolar ve 1. Moların dişetine veya alveol mukozasına temas ederler. Hafif vakalarda dişeti ve alveol mukozasında kızarıklık, ciddi vakalarda ülserasyon ve proliferasyonlar olacaktır.

Bu lezyonlar Gracis tarafından tarif edilen pyo-granulomatous lezyonlarla karıştırılmamalıdır. Zaman zaman, dişeti ve alveol mukozasında, belirgin çekilmeler görülebilir. Hafif ve orta şiddetteki lezyonların tedavisi için o bölgedeki ülsero-proliferatif yumuşak dokuların temizlenmesi ve neden olan maksiller dişlerin möllenerek şekil verilmesi (odontoplasty) gerekir. Bu amaçla, kron boylarının kısaltılması, alt ve üst dişler arasındaki teması kaldırabilmek amacıyla maksiller dişlerin (P3 ve P4) palatal yüzeylerinin aşındırılması gerekir. Bu aşındırma işlemi dentin kalınlığı radyografik olarak saptandıktan ve sonrasında akıcı kıvamda (içerisinde filler olmayan) bir dolgu maddesi ile dişlerin üzerleri örtülerek yapılmalıdır. Post-op yeniden değerlendirmelere ihtiyaç olup, takip ve tedavileri gerekebilir.

Juvenile periodontitis
Süt dişlerinin düşmesi ve daimi dişlerin sürmesini takip eden bir lezyon olarak görülmektedir. Bazı vakalarda, periodontitis ile birlikte dişetinde büyüme gözlenir. Dişeti çekilmesi, kemik kaybı, dişlerde sallanma ve sıklıkla dişlerin dökülmesiyle kendini gösterir. Bu vakaların tedavisi; etkilenen dişlerin çekimi, kısmi gingivektomi/ gingivoplasti ve proflaksi ile yapılır. Duruma göre yeni çekimler, antibiyotik ve analjezik tedavileri de gerekebilir.

Stomatitis
Stomatitis, tek odaklı, çok odaklı veya yaygın olabilir. Genelde oral kavite içerisinde, dişin üzerindeki plağın yumuşak dokulara (yanak ve dudak gibi) temas ettiği belirli bölgelerde iltihabi olarak görülür. Bunlar; kronik ülseratif paradontal stomatitis (CUPS) olarak adlandırılır, öpücük lezyonları olarak tanımlanır ve boylarından büyük ağrıya neden olabilirler.

Oral kavitedeki yumuşak dokuların enflamasyonu olan stomatitis; dişeti iltihabı, caudal oral stomatitis, sublingual dokuların iltihabı, buccal stomatitis, glosso-palatine katlantıların iltihabı ve tonsillerin yerleştiği bölgenin iltihabını içerir (faucitis).

Limfositik plasmasitik gingivo-stomatitis kompleks (LPGC), yassı hücreli (skuamöz) veya kronik gingiva-stomatitis olasılığını elemek için gönderilen biyopsilerin histopatolojik tanımı için kullanılır. Bu hastalıkta, sadece dişeti iltihaplanmayıp, ağızın arka kısımları (caudal oral stomatitis) ve bazı vakalarda glossopalatine katlantıların medialindeki fauces bölgelerine de yayılabilir. Dikkat: Faucitis kedilerde nadir görülür.

Bu hastalığın gerçek nedeni bilinmemektedir. Çoğu vaka, inatçı FCV enfeksiyonları ile bağlantılıdır. Ancak, FIV enfeksiyonu olan birçok kedi de bu hastalığa yatkınlık gösterebilir. Böyle vakalarda, bir miktar plak ve diştaşı olsa da mevcut iltihap ile orantılı değildir. Kedinin, bağışıklık sistemindeki bir düzensizlik yüzünden, plağa, bakteriye veya ağızdaki diğer iltihabi ajanlara karşı abartılı bir bağışıklık cevabı verdiği düşünülmektedir.

Bu aşırı derecede ağrılı bir hastalık olup, kediler sıklıkla, yemek yemede zorlanma, aşırı salya akıtma, patilerini ağızlarına götürme ve diğer ağız ağrısı belirtileri gösterirler. İştah kaybına bağlı kilolarında azalma olabilir. Kendilerini etkili bir şekilde temizleyemezler ve bazılarının ağızlarından gelen fibröz yapıdaki tükrük ve iltihabi sıvı nedeniyle tüyleri kirlenmiş durumdadır (soiled coat) .

Her ne kadar FeLV ve FIV'si olan kedilerin çoğunluğunun kronik gingivostomatitis'i olsa da, kedilere bu virüslerin verilmesiyle bu kronik hastalığı oluşturmak mümkün değildir.

Dişlerin küretaj ile temizlenmesi ve parlatılması, evde yapılan düzenli bakım, antibiyotik ve antienflamatuarlar tedavide kullanılabilir. Tedaviye verilen cevap değişkenlik gösterebilir. Birçok kedi, küretaja, antibiyotik ve antienflamatuarlara cevap vermez. Kronik gingivostomatitisli vakaların çoğunda, kanin dişlerin arkasındaki dişler, hatta bazı vakalarda dişlerin tamamı çekilerek tedavileri gerçekleştirilir. Uzun süreli antibiyotik ve ağrı kesicilere ihtiyaç duyulabilir. Siklosporinlerin ve sığır lactoferinlerin fayda sağladığı da gösterilmiştir. Erken dönemde dişlerin

çekimine kara verilirse, ağrı ve ızdırap erkenden azaltılmış olur.
Klorheksidin ağız gargaraları çok etkili olup, günde 2 kez kullanıldığında bazı vakalarda enflamasyonu belirgin şekilde azaltır. Klorheksidin ağız gargaraları, diş çekimlerinden sonra da kullanılmalı, hastalığa yakalanmış kedilerde, sıklıkla, hayat boyu kullanılmaktadır.
Klorheksidin ağız gargaraları evdeki diş bakımının bir parçası olup kedilerdeki ağız hastalıklarının tedavisinin de esasını teşkil eder. Bir şırınga yardımıyla, günde 1 veya 2 kez uygulanır.
Kedilerin, evde bakımının yeterli yapılmaması, daha düzenli profesyonel diş temizliği yaptırması sonucunu doğuracaktır.

Çeviri: Hasan Basri Kırbaş

Feline Inflammatory Oral Diseases

Cedric TUTT
Diplomate EVDC,
University of Pretoira

The most common oral inflammatory disease in cats is plaque induced and manifests as gingivitis. The gingiva is divided into free and attached gingiva. Attached gingiva is firmly integral with the subgingival tissue and the periosteum, via which it is attached to the alveolar bone. The attached gingiva is also firmly attached via the junctional epithelium to the tooth by hemidesmosomes. The gingiva is periodically perforated by the teeth and free gingiva develops around each tooth forming a collar which is separated from the enamel by a sulcus. Normal sulcular depth is less than 1mm. Where teeth do not develop, free gingiva is absent.

The sulcus contains Gingival Crevicular Fluid (GCF) (an inflammatory exudate by classification) comprised of: cellular elements (bacteria, desquamated epithelial cells and leukocytes); electrolytes (Na, K and Ca); and organic compounds (carbohydrates, proteins and others including antibacterial factors and endotoxins). Clinically normal gingiva has been shown to be histologically inflamed. The amount of GCF is greater in the presence of inflammation and after periodontal surgery. Metronidazole and tetracyclines pass into the GCF and can therefore be considered for use in periodontal treatment. Leucocytes migrate into the sulcus and play a protective role - PMN 91% vs mononuclear 8%. Leucocytes are found in sulcus of SPF animals, whose gingiva appear clinically normal.
(Clinical Periodontology 12 ed page 215-217.)

Early signs of gingivitis are most easily and objectively evidenced by bleeding on gentle probing. This is more accurate than changes in gingival colour and other signs of gingival inflammation. The absence of bleeding on probing is a good negative predictor of future attachment loss. (Clinical Periodontology 12 ed page 214-223.)

Plaque, comprised of: bacteria, salivary proteins, food debris and other by-products adheres to the tooth surface and when not removed elicits an immune response that initially will cause inflammation of the attached gingiva. If the plaque is removed, the gingiva will return to health. Where plaque remains, gingivitis can move through the grades of severity from Initial to Advanced and then to periodontitis. Although periodontitis is commonly used to describe the visible condition of the periodontium, severity and extent can be determined by probing and confirmed radiographically. There is a form of periodontitis, viz. periapical or peri-radicular periodontitis that is associated with necrotic pulp and is commonly not visible clinically. The lesions are diagnosed on radiographic examination, which is one of the reasons why full-mouth radiographs should be obtained routinely when animals are undergoing dental and oral examinations and treatment.

Traumatic cheilitis post maxillary canine extraction. A partial alveolectomy is often performed to facilitate extraction of the maxillary canine tooth. The alveolar bulge (canine juga) is removed causing the upper lip to move medially where it becomes trapped by the mandibular canine. The chronic trauma to the lip can result in an eosinophilic granuloma / plaque. Ideally, as much of the canine juga should be maintained as possible, to act as the “lip retainer”, keeping it out of contact with the mandibular canine tooth. Where alveolectomy is essential, odontoplasty of the ipsilateral mandibular canine crown, followed by sealing with a varnish, should be performed to minimize lip trauma. The thickness of enamel and dentine and proximity of the pulp to the incisal edge of the crown, must be determined radiographically prior to commencement of odontoplasty to prevent inadvertent pulp exposure.

Eosinophilic granuloma complex.
Indolent (Rodent) ulcer. Some cats which suffer from flea infestation will groom excessively, as will cats that are unduly stressed. In both situations, rodent ulcers may develop on the upper lip due to the chronic trauma. Treatment is primarily aimed at eradication of the fleas and a course of corticosteroids after histological confirmation of the eosinophilic plaque lesion. A tapering dose should be prescribed and response to treatment should be evaluated to determine when the treatment can be decreased and finally terminated.
Excessive grooming can also result in chronic ulcerative trauma to the hard palate mucosa, manifested by bleeding episodes. Often bleeding has ceased by the time the cat is presented for examination, making it a bit of an enigma. It would appear that the palatine arteries may become lacerated by the lingual papillae, causing the episodic bleeding. Treatment includes removal / elimination of the cause of the licking, whether this be due to psychosomatic or allergenic stimuli. In some situations, where severe bleeding has occurred, ligation of the

palatine arteries proximal to the trauma site has been performed. Elimination of the aetiology would be favoured over palatine artery ligation!

Traumatic ulcero-proliferative alveolar mucositis has been diagnosed in many pure breeds of cats as well as in domestic cross-bred cats. In affected animals, the maxillary carnassial teeth and Premolar 3 (P3&P4) have palatal inclination of the main cusp. This is often associated with narrowing of the space between the mandibles caudally (causing the mandibles to be closer together than they should be), resulting in the maxillary teeth contacting the gingiva of the mandibular P4&M1 and in severe cases the gingiva and alveolar mucosa of these teeth. In mild cases, there will be erythema of the gingiva and or alveolar mucosa, but in severe cases there is ulceration and there may also be proliferation of these tissues. The lesions should not be confused with the pyo-granulomatous lesions described by Gracis. From time-to-time marked gingivo-alveolar mucosal recession and or alveolar bone recession may be seen. The treatment of mild to moderate lesions is debridement of the ulcero-proliferative soft tissues and odontoplasty of the crowns of the associated maxillary teeth. This requires crown height reduction as well as increasing the space between the maxillary teeth and the mandibles by removing some of the palatal aspect of the maxillary P3&P4 crowns. This is only performed after the thickness of dentine has been radiographically established and thereafter the teeth are sealed with an unfilled resin. Post-operative re-evaluation is required and follow-up treatment may be necessary.

Juvenile periodontitis

Juvenile periodontitis appears to be a lesion that follows on from shedding of the deciduous teeth and eruption of the secondary teeth. In some cases, there is marked gingival enlargement with periodontitis, characterised by gingival and bony recession with mobility of the teeth and often evidence of teeth having been shed. The treatment in these cases is extraction of the compromised teeth, partial gingivectomy / gingivoplasty and prophylaxis. Further extractions may be required and antibiotic and analgesic therapy may be required as well.

Stomatitis

Stomatitis may be focal, multi-focal or diffuse. There are often distinct sites within the oral cavity which are inflamed and they are commonly where the soft tissues (e.g. cheeks and tongue) make contact with plaque on the teeth. These are called CUPS (Chronic Ulcerative Paradontal Stomatitis) lesions and may be referred to as "kissing lesions" and can cause pain disproportional to the size of the lesions.

Stomatitis, inflammation of the oral cavity soft tissues includes: gingivitis, caudal oral stomatitis, glossitis, inflammation of the sublingual tissues, buccal stomatitis, inflammation of the glosso-palatine folds and faucitis (inflammation of the region housing the tonsils). Lymphocytic plasmacytic gingivo-stomatitis complex (LPGC) is a commonly received histopathological description of biopsies submitted for elimination of squamous cell carcinoma (SCC) or chronic gingivo-stomatitis. In this disease, not only do the gingiva become inflamed, but inflammation extends to affect other areas of the mouth as well, particularly at the back of the mouth (caudal oral stomatitis) and in some cases involves the area called the 'fauces' (found medial to the 'glossopalatine folds'). NB Faucitis is rare in cats.

The exact cause of this disease is still unknown. Most cases are associated with persistent FCV infection, and many cats positive for FIV infection may be predisposed to this as well. In these cases however, while dental plaque and some calculus may be present, the amount of inflammation is disproportionate. It is thought that some immune dysregulation may be involved in the disease where the cat's immune system may be responding in an exaggerated manner to the presence of plaque, bacteria or other infectious agents in the mouth.

This is an extremely painful disease and cats will often have difficulty eating, hypersalivate (drool), paw at the mouth and show other signs of mouth pain. They may lose weight due to the reduced appetite. They do not groom themselves efficiently and some will have a soiled coat as a result of the oral discharge (ropy saliva and pus).

Although the majority of cats positive for FeLV and FIV will have chronic gingivostomatitis, the chronic disease cannot be reproduced routinely by infecting cats with these viruses.

Various treatments may be used including initial scaling and polishing of the teeth, adequate compliant dental home care, antibiotics and anti-inflammatories. The response to therapy is variable and many cats do not respond to scale and polish and antibiotic and anti-inflammatory medication. The treatment of choice in almost all cases of chronic gingivostomatitis is extraction of all teeth behind the canine teeth and in some cases, all the teeth. Long-term treatment with antibiotic and pain medication may be required. The use of cyclosporine has shown

some benefit as has oral application of bovine lactoferrin. Electing to have teeth extracted early may result in earlier resolution and relief of pain and suffering.

Treatment with a chlorhexidine oral rinse is very effective and in some cases the inflammation can be radically reduced with twice daily oral rinse administration. Chlorhexidine oral rinse should also be used after the tooth extraction surgery has been performed and is often used life-long in affected cats.

Chlorhexidine oral rinse is an integral part of dental home care and is the mainstay of some cat oral disease treatment protocols. It is administered to the cat using a syringe either once or twice daily.
Inadequate dental home care will result in the cat requiring professional tooth cleaning on a more regular basis.

References:
Caranza's Clinical Periodontology 12 Edition

Therapeutic Management of Feline Chronic Gingivostomatitis: A Systematic Review of the Literature Jenna N. Winer1, Boaz Arzi2* and Frank J. M. Verstraete2

Front. Vet. Sci., 18 July 2016 | http://dx.doi.org/10.3389/fvets.2016.00054

Feline Stomatitis: Medical Therapy for Refractory Cases

John R. Lewis

Veterinary Practice News Published: 2014.10.22 10:58 AM

PERIODONTAL DISEASE IN CATS
Back to basics – with an eye on the future
Rachel Perry and Cedric Tutt
JSFM Volume 17 • Issue 1 • January 2015

Köpeklerde Oral Tümörler

Cedric TUTT
EVDC Diplomatı, Pretoria Üniversitesi

Tümor, "şişkinlik" anlamına gelir ve bening veya malign anormal üremeyi ifade eder. Ağız içi tümörleri bening ve malign ve odontogenik kökenlı olup olmadıklarına göre ayrılırlar. Epulıs ise gingivadan kaynaklı anormal olarak üremedir.

Herhangi bir ağız içi tümörün başarılı bir şekilde yönetimi, tedaviye geçmeden önce yapılacak olan doğru histopatolojik teşhistir. Histopatolojık teşhisin doğruluğu tümorden elde edilen yeterli miktarda örneğin alınması, doğru bir şekilde iletilmesi ve oral patolojide uzman bir patologun dokuyu incelemesi ile olur.

Biyopsi prosedürüne geçmeden önce hasta tam bir fiziki ve oral muayeneden geçmelidir. Oral lezyon, dikkatlice incelenerek, tanımlanmalı lokasyon, şekil ve büyüklük, herhangi bir ülserasyon, nekroz veya eklenecek ayrıntılar örnegin lezyon civarında kayıp bir diş belirtilmelidir.

Bölgesel lenf yumruları dikkatlice palpe edilmelidir, düzensiz bir büyüme veya mobilizyonu olmayan bir kitle varsa (dokuya fıksazyon/yapışma) mutlaka not edilmelidir. Son olarak tam bir fiziki muayene ile herhangi bir uzak metastaz veya başka bir problem var mı anlaşılmaya çalışılmalıdır.Kan tahlilleri (hemogram, biyokimya analizler), idrar analizi ve göğüs röntgeni pre-biyopsi öncesi yapılması gereken uygulamalardandır. Eğer yapılabiliyorsa toraks ve abdomen CT de önerilmektedir.

Oral Biyopsi Alma
Oral biyopsi almak için önerilen yöntem insizyonel biyopsi materyalini lezyonun sınırlarından almaktır. Böylece hiçbir marjinal doku düzlemi atlanmaz. Biyopsi atravmatik olarak yapılmalı ve neoplastik hücrelere zarar verilmemelidir. Büyük tümörlerde birden fazla yerden örnek alınmalıdır.
Eğer radyolojik olarak tümörün kemik metastazı varsa etkilenen kemik dokusundan da örnek alınması gerekmektedir. Oral biyopsi genel aneztesi altında ve endotrakeal tüp takılı olarak yapılmalıdır. Bu şartlar altında eğer uygunsa varolan diğer dental patolojiler de belirlenmelidir. Neoplasmın bulunduğu alan intra oral olarak x ray ile görüntülenmeli ve detaylı görüntü elde edilmelidir.

Oral biyopsi sırasında genel anestezi altındaki hastaya uygunsa CT ve kontrast CT çekilmelidir.

WHO klasifikasyon ve derecelendirme

T0

Herhangi bir neoplasi kanıtı yok

Tis

Carcinoma in situ

Primer Tümör

T1

Tümör çapı < 2 cm (T 1a kemik invazyonu yok ve T 1b kemik invazyonu yok)

T2

Tümör çapı 2-4 cm (T 2a kemik invazyonu yok ve T 2b kemik invazyonu yok)

T3

Tümör çapı > 4 cm (T 3a kemik invazyonu yok ve T 3b kemik invazyonu yok)

Nodül

N0

Bölgesel lenf nodu etkilenimi yok.

N1

Hareketli ipsilateral bölgesel lenf nodülü (N 1a tümör hücresi yok ve N1b tümör hücresi yok)

N2

Hareketli kontralateral veya bilateral bölgesel lenf nodülü (N 2a tümör hücresi yok ve N 2b tümör hücresi)

N3

Fikse bölgesel lenf nodülü

Metastaz

M0

Herhangi bir metastaz kanıtı yok

M1

Belirtilen bölge ile uzak metastaz kanıtı

Oral üremeler / tümörler

"Epulis / epulides"

Epulis terimi çeşitli oral tümörlerin adlandırılması için kullanılırsa da aslında epulis, gingival üreme olarak tanımlanmaktadır.

Bu fibromatoz ve ossifiye epulidler aslında periferik odontojenik fibromlardır (periodontal ligament'ten kaynaklanan) ve dişin ve alveolusun tam cerrahi eksizyonu ile tedavi edilebilir.

Diğer taraftan, akantomatöz ameloblastoma (AA) (köpeklerin akantomatöz epulisi), periferik bir ameloblastomadır ve lokal olarak agresif / invazivdir fakat genellikle metastaz yapmaz. Cerrahi eksizyon genellikle en uygun tedavi olarak kabul edilir.Ancak tümörün cerrahi sınırlarda geniş ve temiz bir şekilde uzaklaştırması gereklidir. Akantamatöz tümörler radyoterapiye duyarlıdır ve ayrıca intralezyonel Bleomisin kullanılarak yapılan lokal kemoterapiye de cevap verir.Yine de iyi bir cerrahi eksizyon en iyi tedavi yöntemi olarak önerilmektedir.

Bazı AA'ların radyasyondan sonra karsinomaya dönüştüğü gösterilmiştir. Santral akantomatöz ameloblastom, çene içinde derinlerde ortaya çıkan ve sıklıkla kemikte kist benzeri yapılar ile ilişkili olan bir varyasyondur. Çene içindeki lezyonların derinliği nedeniyle daha büyük eksizyonlar gereklidir.

Dişlerde gingival genişleme, dişlerdeki plaklarla tetiklenebilir ve sıkı bir ev diş hijyeni uygulamalarına uyulursa nüks olmayabilir.

Oral malignansiler
Odontojenik olmayan oral maligniteler, biyopsi, lenf nodu analizi ve metastatik taramanın sonuçlarına göre vaka bazında en iyi şekilde tedavi edilir. Zaten metastaz yapmış olan tümörler açıkça daha kötü bir prognoz taşıyacaktır. Cerrahi eksizyon en sık belirtilen ve en pratik tedavi yöntemi olmaya devam etmektedir. Çoğu durumda, nihai amaç hastayı tedavi etmektir; bu yeterli eksizyon, tümörsüz kenar boşlukları ve metastatik hastalığın yokluğu ile sağlanır. Hastalığın kapsamı bunu mümkün kılmazsa, semptomların mümkün olduğunca baskılanması amacı ile palyatif cerrahi yapılabilir.

Cerrahi sınırların uygun genişlikte olması başarılı bir yönetim için çok önemlidir. Tümörün tipi, büyüklüğü ve hasta sahibinin beklentisi cerrahinin, marginal, en blok veya radikal eksizyon ile yapılıp yapılamayacağını belirler.Hasta sahibinin bu konuda bilgilendirilip, eğitilmeleri gereklidir. Hasta sahipleri olası aksaklıklardan, estetik sonuçlardan, yanlış anlamalar ve sürprizlerden kaçınmak için uzun vadeli prognozdan haberdar edilmelidir. Köpek sahiplerinin çoğu köpeklerin büyük rezeksiyon cerrahisini takiben ne kadar iyi bir şekilde yaşayabildiklerinden haberdar değildirler.

Ağız cerrahının ve onkoloğun çabalarının, hasta için en güncel ve başarılı tedavi seçeneklerinin hastaya sunulduğunun hasta sahibi açısından bilinmesini kooordine etmek çok önemlidir..
Bazı tümörlerde radyasyon, kemoterapi veya immünoterapi ile yardımcı tedavi, cerrahiyi takiben başarılı bir prognozu geliştirebilir.

Odontojenik tümörler ve kistler
Odontojenik tümörler yumuşak doku kitleleri olarak ya da mine, dentin, sementum ve pulpa dahil olmak üzere diğer diş doku bileşenlerini de içerebilirler. Bazı odontojenik tümörlerin kemiği istila ettiği bilinmektedir ve bu tümörler için blok veya radikal eksizyon belirtilmektedir.

Odontoma - kompleks ve bileşik, köpeklerde nadiren bulunur. Kompleks formda, diş doku bileşenleri bulunurken, bileşik formunda tümör içinde küçük diş benzeri yapılar bulunur. Bu iyi huylu hamartomları, küratif olarak tedavi etmek için marjinal eksizyon gereklidir.

Diş taşıyan kistler, genellikle genç yetişkin köpeklerde sıklıkla teşhis edilir ve genellikle gömülü veya çıkmamış dişlerle ilişkilidir. Diş taşıyan kistler herhangi bir cinste ortaya çıkabilir ancak brachycephalic cinslerinde daha sık rastlanır. Ve çoğunlukla mandibular dişlerde birinci premoların hemen arkasında bulunurlar.
Dişleri eksik olan, özellikle brachycephalic ırklarda mandibular birinci premolar dişlerin eksik olduğu alanlar radyografiye tabi tutulmalı ve eğer dişler etkilendiyse, bunlar çıkarılmalıdır.

Diş taşıyan kistlerin tedavisi, kist duvarı / epitelyal astarın cerrahi debridmanını ve ayrıca rahatsız edici dişin çıkarılmasını içerir. Pıhtılaşan kan birkaç ay içinde yeni kemiğe dönüştürüleceğinden kemik büyütme gerekli değildir.

Neoplastik olmayan oral üremeler
Neoplastik olmayan oral üremeler köpeklerde yaygındır ve gingival hiperplazi, enflamatuar lezyonlar ve çeşitli kist tipleri gibi klinik formlar içerirler. Bunları histopatolojik doğrulama ile doğru bir şekilde teşhis etmek zorunludur. Tüm oral üremelerde biyopsi yapılmalı ve biyopsi sonuçlarına göre kesin tedavi yapılmalıdır. Biyopsi sonucu klinik tabloyu doğrulamazsa, kesin cerrahiden önce ikinci bir görüş alınmalıdır.

Kötü huylu tümörler
Kötü huylu melanom (MM)
Bu köpeklerde en yaygın ağız tümörüdür (ortalama yaş 12). Değişken miktarlarda pigment ile melanotik olabilirler veya amelanotik olabilirler, bu durumda pigment yoktur. Diferansiyel (IMH) boyalar, bu tümörün her iki formu için pozitif bir tanı koymak için gereklidir. Tümör lokal invaziv olup, olguların üçte ikisinde lokal lenf nodlarına ve akciğerlere yayılır. Prognoz, çok iyi veya kötü olabilir. Ancak cerrahi yaklaşım, radyasyon tedavisi ve "melanoma aşısı" nın prognoza olumlu katkıları olur.

Bu lezyonlar genellikle rutin oral muayeneler sırasında rastlantısal bulgulardır ve teşhis edildiklerinde genellikle ilerlemiş olur. Görünümleri, başlangıçta pürüzsüzdür ancak daha sonra ülserleşir ve ağırlıklı olarak geniş kaideli ve sapsızdırlar. Bazı ırklarda pigmentli melonomlar daha sık olarak görülmektedirler.

Skuamöz hücreli karsinom (SCC)
Bu köpeklerde ikinci en yaygın oral tümördür (ortalama yaş 8) ve kedilerde en yaygın oral tümördür. Lezyonlar tonsillar veya tonsillar olmayan olabilir ve dili de etkileyebilir. Ağızda daha kaudalde bulunan lezyonlarda, prognoz daha kötüdür. Mandibula veya maksillanın rostal kısmında ya da dilin rostral yarısında şekillenen lezyonlar çok daha iyi prognoz taşır ve kesin sınırlarla eksizyonlar tedavi edici olabilir. Hızlandırılmış radyasyon protokollerinin, inoperabl tonsil / faringeal SCC'li köpeklerde faydalı olduğu bulunmuştur, ancak bu hizmeti sunan tesisler nadirdir. Büyük şehirlerde yaşayan hayvanlarda oral SCC prevalansı daha fazladır ve durum yüksek hava kirliliği seviyelerine bağlı olabilir. Sigara içenlerle yaşayan kedilerde , oral SCC riski daha fazladır. SCC kaburgalara metastaz yapabilir. Bu lezyonlar ülsero-proliferatif olabilir ve çenelerinin geniş bölgelerini tahrip edebilir, dişleri bozabilir ve bazı durumlarda çene kırılmasına neden olabilir.

Fibrosarkom (FSA)
Köpeklerde üçüncü en yaygın oral tümör (ortalama yaş 9). Bu tümörlerin cerrahi eksizyonu tercih edilen tedavi olmasına rağmen, cerrahi sınırların "tümörsüz" olduğu bildirilse bile yeniden büyüme çok yaygındır. Bazı FSA'ların biyolojik olarak yüksek dereceli, ancak histolojik olarak düşük dereceli olduğu görülmektedir. Bunlara daha agresif ve daha hızlı müdahale gerektirir. FSA'lar nadiren akciğerlere metastaz yaparlar. FSA'ların çeşitli kökenleri vardır: Nörofibroma, rabdomiyom - bunları ayırt etmek için immünohistokimyasal boyamaları gerektirir. Çoğu kötü bir prognoz taşır.
Bu lezyonlar genellikle damak üzerinde sapsız lezyonlar olarak bulunurlar; pürüzsüz ve çevreledikleri dokudan daha açık renktedirler.

Lenfosarcoma
Lenfomalar ağız boşluğunda meydana gelebilir ve kemik değişikliklerine ve diş hareketliliğine yol açabilirler. Epiteliyotropik T hücreli lenfomalar (ETCL), alimenter lenfomaların oral tutulumlarıdır ve tedaviye oldukça dirençlidir.
ETCL lezyonları periodontitis ve kronik gingivostomatit olarak görünürler. Lezyonlar muko-cutaneal bileşene kadar uzanabilir ve bazı durumlarda lezyonlar kanın ekstravasküler olarak birikmesi nedeniyle mavi renkte olabilir.

Osteosarkom
Yaygın olarak görülmezler. Çok genç hayvanları etkileyebilir. Bazıları "kistik" tir.

Köpeklerin bulaşıcı zührevi tümörleri (TVT)
Bu tümörler nadirdir ancak TVT'nin yaygın olduğu coğrafi bölgelerdeki diferansiyel listesinde yer almalıdır.
Papilomatosis
Papillomalar ağız boşluğunda ve bağışıklık sistemi baskılanmış hayvanların dudaklarında bulunabilir. Bunlar geniş ve ikincil olarak yemek yerken rahatsızlığa neden olabilir.

Mastcell tümör
Dudaklarda oluşabilir ve geniş cerrahi sınırlar ve lokal cerrahi rekonstrüksiyon gerektirir.

Çeviri: Emel Başaran

Oral tumours in dogs

Cedric TUTT
Diplomate EVDC,
University of Pretoira

Tumour, means “swelling” – an abnormal growth which may be benign or malignant. Tumours in the oral cavity are divided into benign or malignant and whether or not they are of odontogenic origin. An epulis is an abnormal growth arising from the gingiva.

The successful management of any oral tumour depends on an accurate histopathological diagnosis prior to definitive treatment. An accurate histopathological diagnosis requires a representative sample of the tumour, good sample handling and a pathologist well versed in oral pathology to evaluate it.

Prior to the biopsy procedure, the patient should receive a thorough physical and oral examination. The oral lesion should be carefully inspected and described in terms of its location, size, shape, presence of ulceration, necrosis, and additional associated findings such as loose teeth in the tumour area. The regional lymph nodes should be carefully palpated, and irregular enlargements or lack of mobility (suggesting tissue fixation / adhesion) must be noted. Finally, a thorough physical examination of the entire patient should be performed to detect signs of distant metastases or other problems. Blood tests (CBC and blood biochemistry analysis), urinalysis, and chest x-rays are also indicated to complete a pre-biopsy workup. When available, Computed Tomographic examination of the thorax and abdomen should be performed to aid staging.

Obtaining an oral biopsy
The recommended method for obtaining an oral biopsy sample is an incisional biopsy taken from the within the boundaries of the tumour so that no marginal tissue planes are violated by the biopsy procedure. The biopsy sample should be taken atraumatically to restrict exfoliation of neoplastic cells. In larger tumours, it is best to obtain multiple samples from different locations within the mass. When there is radiographic evidence of bone invasion by the tumour, a sample of affected bone should be collected as well. Oral biopsy procedures should be performed under general anaesthesia maintained with a cuffed endotracheal tube. At the time of biopsy, existing dental pathology should be addressed if possible. The area suspected of containing the neoplasm should be radiographed, using intra-oral dental radiographs because of their superior detail.

At the time of oral biopsy, while the patient is under general anaesthesia, survey and contrast CT should be performed if these modalities are accessible.

WHO classification and staging

T0

No evidence of neoplasia

Tis

Carcinoma in situ

Primary Tumour

T1

Tumour diameter < 2 cm (T 1a no bony invasion and T 1b bony invasion)

T2

Tumour diameter 2-4 cm (T 2a no bony invasion and T 2b bony invasion)

T3

Tumour diameter > 4 cm (T 3a no bony invasion and T 3b bony invasion)

Node

N0

No evidence of regional lymph node involvement

N1

Movable ipsilateral regional lymph node (N 1a no tumour cells and N 1b tumour cells)

N2

Movable contralateral or bilateral regional lymph node (N 2a no tumour cells and N 2b tumour cells)

N3

Fixed regional lymph node

Metastasis

M0

No evidence of metastasis

M1

Evidence of distant metastasis with site specified
Oral growths / tumours

"Epulis / epulides"
The term epulis has been applied to a variety of oral tumours, but an epulis is defined as a gingival growth. The so-called fibromatous and ossifying epulides are actually peripheral odontogenic fibromas (arising from the periodontal ligament) and are curable with complete surgical excision of the tooth and its alveolus. The acanthomatous ameloblastoma (AA) (acanthomatous epulis of dogs), on the other hand, is a peripheral ameloblastoma and is locally aggressive / invasive but does not usually metastasize. The "acanthomatous epulis" can also be cured by surgical resection, but wide clean tissue margins are necessary to obtain complete excision. This tumour is also radiosensitive as well as sensitive to localized chemotherapy using intralesional Bleomycin, but surgical excision is generally considered the most appropriate treatment. Some AA have been shown to transform to carcinoma after radiation. Central acanthomatous ameloblastoma is a variation which arises deep within the jaw and is often associated with cyst-like structures in the bone. Larger excisions are required due to the depth of the lesions within the jaw.
Gingival enlargement may be triggered by plaque on the teeth and once excised should not recur if strict home dental hygiene regimens are adhered to.

Oral malignancies
Non-odontogenic oral malignancies are best treated on a case-by-case basis based on the results of biopsy, lymph node analysis, and metastatic screening. Tumours that have already metastasized will obviously carry a poorer prognosis. Surgical excision remains the most frequently indicated and most practical method of treatment. In most cases, the ultimate goal is to cure the patient; this is achieved by adequate excision, tumour-free margins, and the absence of metastatic disease. If the extent of disease makes this impossible, palliative surgery can be performed to provide relief from symptoms for as long as possible.
The appropriate width of the surgical margins is paramount for success. The tumour type, size, and client expectations will determine if a marginal, en bloc, or radical excision is indicated. Client education is imperative.

Clients must be informed of the possible complications, the aesthetic consequences, and the long-term prognosis to avoid misunderstandings and surprises. Owners are often not aware of how well most dogs do following major resection surgery.
It is often beneficial to coordinate the efforts of the oral surgeon and an oncologist to offer the patient owner the most up-to-date treatment options for the best possible outcome. In some tumours, adjunctive therapy with radiation, chemotherapy, or immunotherapy can improve the prognosis for success following surgery.

Odontogenic tumours and cysts
Odontogenic tumours can present as soft tissue masses, or can also involve other dental tissue components, including enamel, dentin, cementum, and pulp. Some of the odontogenic tumours are known to invade bone, and for these tumours en bloc or radical excision is indicated.
Odontoma – complex and compound are rarely found in dogs. In the complex form, dental tissue components are found, while in the compound form small tooth-like structures are found within the tumour. These benign hamartomas require marginal excision to be curative.
Dentigerous cysts are often diagnosed in young adult dogs and commonly are associated with embedded or impacted teeth. Dentigerous cysts can occur in any breed but are overrepresented in Brachycephalic breeds and are most commonly located just behind the mandibular canines involving the mandibular first premolars. Any areas with missing teeth, especially missing mandibular first premolar teeth in brachycephalic breeds, should be radiographed and if the teeth are found to be impacted they should be extracted. The treatment for dentigerous cysts involves surgical debridement of the cyst-wall / epithelial lining as well as removal of the offending tooth. Bone augmentation is not required as the blood clot will be converted to new bone within a few months.

Non-neoplastic oral growths
Non-neoplastic oral growths are common in the dog and include such clinical entities as gingival hyperplasia, inflammatory lesions, and various types of cysts. It is imperative to accurately diagnose these with histopathological confirmation. All oral growths should be biopsied and definitive treatment should be rendered based on the results of that biopsy. If the biopsy result does not confirm the clinical picture, a second opinion should be sought prior to definitive surgery.

Malignant oral tumours
Malignant melanoma (MM)
This is the most prevalent oral tumour in dogs (mean age 12 years). They may be melanotic with variable amounts of pigment or they may be amelanotic, in which case they lack pigment. Differential (IMH) stains are required to make a positive diagnosis for both forms of this tumour. The tumour is locally invasive and spreads to the local lymph nodes and lungs, in two thirds of cases. Prognosis is very guarded to poor but with surgery, radiation therapy and use of the "melanoma vaccine" a guarded to good prognosis can be given.
These lesions are often incidental findings during routine oral examinations, by which time that are usually advanced. Presentation is characterised by pigmented or unpigmented lesions that are initially smooth but later ulcerate and they are predominantly sessile. Some breeds with pigmented oral tissues appear to be over represented.

Squamous cell carcinoma (SCC)
This is the second most prevalent oral tumour in dogs (mean age 8 years) and the most prevalent oral tumour in cats. Lesions may be tonsillar or non-tonsillar and may affect the tongue too. The more caudal in the mouth the lesion is located, the poorer the prognosis. Lesions in the rostral part of the mandibles or maxilla or the rostral half of the tongue, carry a much better prognosis and excision with clear margins may indeed be curative. Accelerated radiation protocols have been found to be beneficial in dogs with inoperable tonsillar / pharyngeal SCC, but facilities which offer this service are uncommon. The prevalence of oral SCC is greater in animals living in major cities which may be due to higher levels of air pollution. Cats which live in smoking households are at greater risk of oral SCC. SCC may metastasise to the ribs.
These lesions may be ulcero-proliferative and can destroy extensive areas of the jaws, disrupting teeth and in some situations, result in fracture of the jaw.

Fibrosarcoma (FSA)
Third most prevalent oral tumour in dogs (mean age of 9 years). Although surgical excision of these tumours is the preferred treatment, regrowth is very common, even when the surgical margins were reported to be "tumour free". Some FSA's appear to be biologically high grade but histologically low grade. These require more aggressive and quicker intervention. FSAs rarely metastasise to the lungs. FSAs have numerous origins: neurofibroma,

rhabdomyoma - necessitating immunohistochemical stains to differentiate them. Most carry a poor prognosis. These lesions usually present as sessile lesions on the palate; smooth and slightly paler than surrounding tissue.

Lymphosarcoma
Lymphomas may occur in the oral cavity and can lead to bony changes and movement of teeth.
Epitheliotropic T-cell lymphomas (ETCL) are oral manifestations of an alimentary tumour and are highly resistant to treatment.
ETCL lesions present as chronic gingivostomatitis with periodontitis. The lesions can extend to the muco-cutaneal junction and in some cases the lesions have a blueish tinge due to extravascular pooling of blood.

Osteosarcoma
Uncommon and can affect very young animals. Some are “cystic”.

Transmissible venereal tumors (TVT) of dogs
These tumours are rare but must be on the differential list in geographic areas where TVT are prevalent.

Papillomatosis
Papillomas may present in the oral cavity and on the lips of immunocompromised animals. These can be extensive and secondarily infected leading to discomfort when eating.

Mastcell tuours
May occur on the lips and require wide surgical margins and local surgical reconstruction

Canine Hypoadrenocorticism

Robert SHIEL
University College Dublin

Hipadenokortisizm köpeklerin nispeten nadir görülen bir bozukluğudur. Sekonder hipoadrenokortizmde, adrenokortikotropik hormon (ACTH) eksikliği glukokortikoid yetersizliği ile sonuçlanır. Primer hipoadrenokortizm (Addison hastalığı) daha yaygındır ve hem mineralokortikoid hem de glukokortikoid eksikliğine neden olabilir. Genellikle adrenal bezlerin dolaylı olarak immün tahribatına bağlanır. Addison hastalığı, ister geçici ister kalıcı olsun, hiperadrenokortizmin mitotan veya trilostanla tedavisinin potansiyel bir komplikasyonudur. Doğal olarak meydana gelen Addison hastalığında, köpeklerin çoğu hem mineralokortikoid hem de glukokortikoid eksikliğinin kanıtı ile birlikte bulunurlar. Bununla birlikte, vakaların yaklaşık % 10'u tek başına glukokortikoid eksikliği (atipik Addison's) kanıtı ile görülmektedir. Bu vakalar sonunda açıkta kalan mineralokortikoid eksikliğine yol açabilir, onların varlıkları yakın zamanda sorgulanmış ve hipoaldosteronizm karşısında normokalemiyi korumaya yönelik alternatif bir mekanizma önerilmiştir. Glukokortikoid eksikliğinden önce gelen mineralokortikoid eksikliği nadirdir. Addison hastalığı genç ile orta yaşlı köpekleri etkileme eğilimindedir. Dişi köpeklerde daha sık görülür. Standart Poodles, West Highland Beyaz Teriyeri, Portekiz su köpekleri, Great Danua, Rottweiler ve Sakallı Collie'ler predispose ırklardır.

Klinik görünüm ve tanı

Köpekler tipik olarak, en azından başlangıçta semptomatik tedaviye yanıt veren ağrılı, uyuşukluk / depresyon, kilo kaybı, aralıklı gastrointestinal belirtiler, halsizlik ve dehidratasyon öyküsü ile başvururlar. Anlaşılmaz doğasından dolayı Addison hastalığından başlangıçta nadiren şüpheleniliyor. Bu işaretler tipik olarak giderek daha da kötüleşir ve nihayetinde çoğu akut addison krizinde görülür. Bu köpekler aşırı zayıflık veya kollaps, hipovolemi, uzun süreli kapiller dolum zamanı, zayıf nabız ve uygunsuz kalp hızının gösterdiği gibi orta ve şiddetli şok sergilerler. Diğer olası belirtiler arasında poliüri / polidipsi, titreme, belirsiz karın ağrısı, melaena (ciddi olabilir) ve bazen hematemez. Akut belirtilerin başlangıcını stresli bir olay hızlandırabilir. Klinik bulguların hiçbiri hipoadrenokortizm için patognomonik değildir, ancak stresin şiddetlendirdiği ve spesifik olmayan tedaviye cevap veren hastalığın ağrılı / inatçı doğası sıklıkla klinisyenleri hipoadrenokortizm olasılığına yönlendirir. Çoğu, yoğun medikal tedavi gerektiren istikrarsız bir durumda bulunur. Atipik (veya ikincil) hipoadrenokortizmli hayvanlar nadiren hastalanırlar. Atipik olgularda çeşitli uyuşukluk / depresyon, kusma, ishal ve yetersizlik kombinasyonu görülebilir. Ara sıra köpekler, megaoözofagus ve regurjitasyon ile primer şikayet ya da kas krampları gibi diğer nöromusküler belirtilerle karşımıza çıkarlar. Hipoglisemiden kaynaklanan klinik bulgulara dair birkaç vaka bildirilmiştir.

En yaygın biyokimyasal anormallik (vakaların>% 90'ı) hiperkalazi ve hiponatremi olup, sodyum: potasyum oranı 23: 1'den daha azdır. Hipokloemia da yaygındır. Bu elektrolit anormalliklerine genellikle şiddetli, asidoz ve daha az sıklıkla hafif hiperkalsemi olabilen azotaemia eşlik eder. Hipoalbuminemi sıklıkla görülür ve hipokolesterolemi ve hafif hipoglisemi olabilir. Karaciğer enzimlerindeki hafif spesifik olmayan artışlar, muhtemelen dolaşım bozukluğu ve hipoksik hepatosellüler hasara bağlı olarak da ortaya çıkabilir. Bununla birlikte, bunlar belirli bir tanısal değere sahip değildir. Daha önemlisi, Addison hastalığının hem hipoglisemi hem de hiperkalseminin potansiyel bir farkı olarak görülmesidir. Hiperkalazi hipoadrenokortizmanın ayırt edici özelliklerinden biridir ve klinik olarak en önemli anormalliklerden biri olabilir. Yaklaşık 7.5-8 mmol / L'den büyük dolaşımdaki potasyum konsantrasyonları kardiyak aritmilerle ilişkili olabilir ve daha fazla artış ölümcül olabilir. Hiperkalaemia, böbrek hastalığı, şiddetli, gastrointestinal hastalık, şilotorakslı köpeklerde ve hamilelik sırasında diğer bozukluklarda ortaya çıkabilir. Son derece düşük sodyum: potasyum oranları (<15), diğer bozukluklara göre hipoadrenokortisizm ile daha sık ilişkilidir. Atipik vakalar başlangıçta referans aralığında dolaşan elektrolit konsantrasyonlarına sahiptir. Hematolojik anormallikler lenfositoz ve eozinofili içerir. Açık bir anormallik olmasa bile, referans aralığındaki eozinofil ve lenfosit sayıları, klinisyeni, ağır hasta bir hayvanda (lenfopeni ve eozinopeni daha tipik bulgular) anormal olması nedeniyle hipoadrenokortizma olasılığına karşı uyarmalıdır. Hipoadrenokortisizm, sıklıkla, kronik hipokortizoleminin bir sonucu olarak, hafif normositik normokromik anemi ile ilişkilidir. Eğer gastrointestinal kanama meydana gelirse, o zaman bir rejeneratif anemi mevcut olabilir;her ne kadar az duyarlı olsa da.

Hipoadrenokortizma teşhisinin doğrulanması, geleneksel olarak, ACTH uygulamasına minimal bir kortizol cevabının gösterilmesini gerektirir. Test sonuçlarının yorumlanmasında ana potansiyel faktör, genellikle önceden glukokortikoid / progestagen tedavisine bağlı olarak iyatrojenik adrenal süpresyondur. Yaygın olarak

yapılmamasına rağmen, birincil hipoadrenokortizmide dolaşımdaki aldosteron konsantrasyonları azalır ve ACTH uygulamasını takiben tipik olarak çok az veya hiç artış göstermez. Deksametazon dışındaki glukokortikoidlerin zaten kullanılmış olması durumunda, aldosteron konsantrasyonlarının ölçümü de değerli olabilir. Bazal kortizol konsantrasyonları hipoadrenokortizma teşhisini elemek için kullanılabilir. 55 nmol / L'nin altındaki bazal kortizol değeri mükemmel duyarlılığa sahiptir ancak mükemmel özgüllüğünden daha azdır. Bu nedenle,> 55 nmol / L değerleri olan köpeklerin, ACTH stimülasyonu ile kesin bir tanı tercih edilmesine rağmen, hipoadrenokortizmaya sahip olma olasılıkları çok düşüktür. Endojen ACTH ölçümü, hipoadrenokortizmi teşhis etmede tek başına yararlı değildir, ancak glikokortikoid tedavisini sağlayan ikincil hastalığı primer ayırt etmeye yardımcı olabilir. Endojen ACTH oldukça kararsızdır ve örnek işleme önlemlerine uyulmalıdır. Kortizol-ACTH ve aldosteron-renin oranlarının ölçülmesi de yararlı olabilir ve dinamik bir adrenal fonksiyon testi gerçekleştirme ihtiyacını ortadan kaldırır.

Tedavi

Addison hastalığında genellikle gerçek bir tıbbi acil durumdur ve hızlı tanımlama ve tedavi gereklidir. Akut hipoadrenokortizmin tedavisi öncelikle;

• Dolaşımdaki kan hacminin geri yüklenmesi
• Elektrolit ve asit bazlı anormalliklerin düzeltilmesi
• Glukokortikoid takviyesi

Acil tedavi Tablo 1'de özetlenmiştir.

İntravenöz sıvı tedavisi ile hızlı kan hacmi değişimi tedavinin en önemli kısmıdır. Sodyum konsantrasyonlarının çok hızlı artması durumunda ortaya çıkan nörolojik komplikasyonları önlemek için şiddetli hiponatremik hayvanlarda verilecek sıvıyı akılcı kullanmak gerekir. Sıvı tedavisi köpek iyi yemeğe başladığında, rehidre edildiğinde, idrar üretimi normale döndüğünde ve elektrolit anormallikleri ve azotaemia düzeltildiğinde geri çekilebilir. Elektrolit anormalliklerinin önemli ölçüde iyileştirilmesi, genellikle, belirli bir mineralocorticoid replasmanına ihtiyaç duyulmadan, sıvı tedavisi başlatıldıktan sonra ortaya çıkar. Bununla birlikte, glukokortikoidlerin mineralocorticoid aktivitesi ile uygulanması, diğer yöntemlerle hiperkalaemia tedavisine olan ihtiyacı azaltmakta ve tek başına glukokortikoidler kullanıldığında hayvanın daha hızlı toparlanmasına yol açmaktadır. Tercih edilen ilaç hidrokortizon sodyum süksinat / fosfattır. Akut hipoadrenal krizde bulunan bir köpekte acil tedaviye verilen klinik yanıt genellikle dramatiktir ve uzun süreli oral tedavi, mineralocorticoid ve glukokortikoid takviyesi ile tolere edilir edilmez başlamalıdır.

Oral fludrokortizon asetat kullanılarak yapılan mineralocorticoid terapi, 0.015 mg / kg / gün ile başlanmalıdır. Elektrolitlerin takibi başlangıçta haftalık olarak yapılmalı ve dozaj buna göre ayarlanmalıdır. Köpeklerin çoğu günde bir kere ile başarılı bir şekilde tedavi edilebilir, ancak bazıları referans aralıklarında elektrolit konsantrasyonlarını korumak için günde iki kez tedaviye ihtiyaç duyacaktır. Fludrokortizon bazı glukokortikoid aktiviteye sahiptir ve hayvan stabil olduğunda, ek takviye gerekli olmayabilir. Mineralocorticoid replasmanının sağlanmasında alternatif bir yöntem, desoksikortikosteron pivalatın (DOCP) kullanılmasıdır. Bu preparat, intramuskuler enjeksiyon ile yaklaşık 2.2 mg / kg'lık bir dozda uygulanır ve ortalama 25 gün boyunca mineralocorticoid aktivitesi sağlar. Bazı köpeklerde daha düşük dozlar olabilir. Oral takviyede olduğu gibi, izleme kan elektrolit ölçümlerine dayanmaktadır.

Oral glukokortikoid tedavisi, hasta stabilize edildikten ve kusma olmadıkça da başlamalıdır. Prednizolon yaygın olarak bulunabilen ve ucuz olan, kullanmak için uygun bir ilaçtır. İlk tedavi günde 0.5 mg / kg olarak kullanılmalıdır, ancak bu genellikle oldukça hızlı bir şekilde azaltılabilir. Dozda ayarlamalar klinik yanıta ve yan etkilerin varlığına dayanmalıdır. Oral glukokortikoid terapi, ikincil ve atipik vakaları tedavi etmek için kullanılan tek ilaçtır. Bununla birlikte, atipik durumlarda dikkatli olunmalıdır, çünkü zamanla mineralkortikoid takviyesi gerekebilir.

Intravenous sıvılar	
Ideal:	0.9% izotonik sodyum klorür 10-30 ml/kg/saat ilk 1-2 saat (60-80 ml/kg/saat ekadar gerekli ise) 5–7,5 ml / kg / saatten az olmayacak şekilde.. Sodyumun ilk 24 saatte 10-12 mmol / L'den fazla artmaması sağlanacak
Alternativ:	Hipoglisemik ise glikoz -% 2,5 dekstroz infüzyonu kullanın (her bir litre sıvıya 50 ml% 50 dekstroz ekleyin)
Glucocorticoid preparations	
Ideal:	Hydrocortisone sodium succinate/phosphate 0.5 - 0.625 mg/kg/saat i.v infüzyon
Alternativ:	Dexamethasone 0.1-2.0 mg/kg damar içi bolus. 2-6 saate bir tekrarlanabilir.

Çeviri: Necla Köseoğlu Köprülü

Canine hypoadrenocorticism

Robert SHIEL
University College Dublin

Hypoadrenocorticism is a relatively uncommon disorder of dogs. In secondary hypoadrenocorticism, a deficiency of adrenocorticotropic hormone (ACTH) results in glucocorticoid insufficiency. Primary hypoadrenocorticism (Addison's disease) is more common and can give rise to both mineralocorticoid and glucocorticoid deficiency. It is usually attributed to immune-mediated destruction of the adrenal glands. Addison's disease, either temporary or permanent, is a potential complication of treatment of hyperadrenocorticism with mitotane or trilostane. In naturally occurring Addison's disease, most dogs present with evidence of both mineralocorticoid and glucocorticoid deficiency. However, approximately 10 % of cases present with evidence of glucocorticoid deficiency alone (atypical Addison's). Whilst these cases may eventually progress to overt mineralocorticoid deficiency, their existence has recently been questioned and an alternate mechanism of maintaining normokalaemia in the face of hypoaldosteronism suggested. Mineralocorticoid deficiency preceding glucocorticoid deficiency is rare. Addison's disease tends to affect young to middle-aged dogs. It is more common in females. Standard poodles, West Highland white terriers, Portuguese water dogs, great Danes, Rottweilers and bearded collies are predisposed.

Clinical presentation and diagnosis

Dogs typically present with a waxing, waning history of lethargy/depression, weight loss, intermittent gastrointestinal signs, weakness and dehydration that respond, at least initially, to symptomatic therapy. Because of its vague nature, Addison's disease is rarely suspected initially. The signs typically progressively worsen and eventually most present in an acute addisonian crisis. These dogs exhibit moderate to severe shock as evidenced by extreme weakness or collapse, hypovolaemia, prolonged capillary refill time, weak pulse and inappropriately low heart rate. Other possible signs include polyuria/polydipsia, shaking, vague abdominal pain, melaena (which may be severe) and occasionally haematemesis. The onset of acute signs may be precipitated by a stressful incident. None of the clinical signs are pathognomonic for hypoadrenocorticism but the waxing/waning nature of the illness that is exacerbated by stress and that responds to non-specific therapy often alerts clinicians to the possibility of hypoadrenocorticism. Many present in an overtly unstable condition requiring intensive medical therapy. Animals presenting with atypical (or secondary) hypoadrenocorticism are rarely severely ill. Atypical cases may present with a varying combination of lethargy/depression, vomiting and diarrhoea and inappetance. Occasional dogs present with megaoesophagus and regurgitation as the primary complaint or other neuromuscular signs such as muscle cramping. A few case reports of clinical signs resulting from hypoglycaemia have been described.

The most common biochemical abnormality (> 90 % of cases) is hyperkalaemia and hyponatraemia resulting in a sodium:potassium ratio of less than 23:1. Hypochloraemia is also common. These electrolyte abnormalities are usually accompanied by azotaemia, which can be severe, acidosis and, less commonly, mild hypercalcaemia. Hypoalbuminaemia is frequently seen, and there may be hypocholesterolaemia and mild hypoglycaemia. Mild non-specific increases in the liver enzymes can also occur probably due to circulatory collapse and hypoxic hepatocellular damage. However, these are of no particular diagnostic value. Of more importance is the possibility of Addison's disease as a potential differential of both hypoglycaemia and hypercalcaemia. Hyperkalaemia is one of the hallmarks of hypoadrenocorticism and can be one of the most clinically significant abnormalities. Circulating potassium concentrations greater than approximately 7.5-8 mmol/L may be associated with cardiac arrhythmias and further increases can become fatal. Hyperkalaemia can occur in other disorders including renal disease, severe, gastrointestinal disease, in dogs with chylothorax and during pregnancy. Extremely low sodium:potassium ratios (< 15) are more commonly associated with hypoadrenocorticism than with other disorders. Atypical cases initially have reference interval circulating electrolyte concentrations.Haematological abnormalities include lymphocytosis and eosinophilia. Even without obvious abnormalities, maintenance of reference interval eosinophil and lymphocyte numbers should alert the clinician to the possibility of hypoadrenocorticism as they are unusual in a severely ill animal (in which lymphopenia and eosinopenia are both more typical findings). Hypoadrenocorticism is frequently associated with mild normocytic normochromic anaemia, presumably as a consequence of chronic hypocortisolaemia. If gastrointestinal haemorrhage has occurred then a corresponding regenerative anaemia may be present, although it is likely to be poorly responsive.

Confirmation of the diagnosis of hypoadrenocorticism has traditionally required the demonstration of a minimal cortisol response to exogenous ACTH administration. The main potential complicating factor in interpretation of test results is iatrogenic adrenal suppression, usually due to prior glucocorticoid/progestagen therapy. Although not commonly performed, resting circulating aldosterone concentrations are reduced in primary hypoadrenocorticism and typically show little or no increase following ACTH administration. Measurement of aldosterone concentrations may also be valuable if glucocorticoids, other than dexamethasone, have already been used. Basal cortisol concentrations can be used to exclude a diagnosis of hypoadrenocorticism. A basal cortisol value below 55 nmol/L has excellent sensitivity but less than perfect specificity. As such, dog with values > 55 nmol/L are highly unlikely to have hypoadrenocorticism, although overall a definitive diagnosis by ACTH stimulation is preferred. Endogenous ACTH measurement is not helpful alone in diagnosing hypoadrenocorticism but may help differentiate primary from secondary disease providing glucocorticoid therapy has not yet been instituted. Endogenous ACTH is highly labile and strict sample handling precautions must be observed. Measurement of the cortisol-to-ACTH and the aldosterone-to-renin ratios may also be helpful and obviates the need to perform a dynamic adrenal function test.

Treatment

Addison's disease is usually a true medical emergency, and rapid identification and treatment is required. Treatment of acute hypoadrenocorticism is primarily directed at

- Restoring circulating blood volume
- Correcting electrolyte and acid-base abnormalities
- Glucocorticoid supplementation.

The emergency treatment is summarised in Table 1.

Rapid blood volume replacement with intravenous fluid therapy is the single most important component of treatment. Judicious use of fluids is required in severely hyponatraemic animals in order to avoid neurological complications arising if sodium concentrations increase too quickly. Fluid therapy can be withdrawn when the dog is eating well, rehydrated, urine production has returned to normal, and the electrolyte abnormalities and azotaemia are corrected. Considerable improvement of the electrolyte abnormalities usually occurs once fluid therapy has been instituted without the need for specific mineralocorticoid replacement. However, administration of glucocorticoids with mineralocorticoid activity certainly decreases the need for treatment of hyperkalaemia by other methods and leads to a more rapid recovery of the animal than when glucocorticoids alone are used. The drug of choice is hydrocortisone sodium succinate/phosphate. The clinical response to emergency therapy in a dog presenting in an acute hypoadrenal crisis is usually dramatic and long-term oral therapy with mineralocorticoid and glucocorticoid supplementation should be started as soon as tolerated.

Mineralocorticoid therapy using oral fludrocortisone acetate should be started at 0.015 mg/kg/day. Monitoring of electrolytes should be performed weekly initially and the dosage adjusted accordingly. Most dogs can be successfully treated on once daily therapy but some will require twice daily treatment to maintain electrolyte concentrations within the reference intervals. Fludrocortisone possesses some glucocorticoid activity and additional supplementation may not be required once the animal is stable. An alternative method of providing mineralocorticoid replacement is the use of desoxycorticosterone pivalate (DOCP). This preparation is administered at a dose of approximately 2.2 mg/kg by intramuscular injection and provides mineralocorticoid activity for an average of 25 days. Lower doses may be possible in some dogs. As with oral supplementation, monitoring is based on blood electrolyte measurements.

Oral glucocorticoid therapy should also start as soon as the patient has been stabilised and is not vomiting. Prednisolone is an appropriate drug to use, being widely available and inexpensive. Initial therapy at 0.5 mg/kg once daily should be used, but this can usually be reduced quite quickly. Adjustments in the dose should be based on clinical response and the presence of side effects. Oral glucocorticoid therapy is the sole drug used to treat secondary and atypical cases. However, care should be taken with atypical cases as mineralocorticoid supplementation may be required with time.

Intravenous fluids	
Ideally: 0	.9% Saline 10-30 ml/kg/hour for first 1-2 hours (up to 60-80 ml/kg/hr if necessary) Decrease to no more than 5–7.5 ml/kg/hour ensuring sodium does not increase by more than 10-12 mmol/L in first 24 hours
Alternative: G	lucose if hypoglycaemic – use 2.5 % dextrose infusion (add 50 ml of 50 % dextrose to each litre of fluids
Glucocorticoid preparations	
Ideally: H	ydrocortisone sodium succinate/phosphate 0.5 - 0.625 mg/kg/hour as an intravenous infusion
Alternative: D	examethasone 0.1-2.0 mg/kg as a n intravenous bolus. C an b e repeated after 2-6 hours

Table 1. Initial emergency therapy for the dog with acute hypoadrenocortical crisis.

Büyüme Hormonu Bozuklukları

Robert SHIEL
University College Dublin

Kedi akromegali (hipersomatotropizm)

Geçmişi
Feline hipersomatotropizm (akromegali) bir zamanlar nadir görülen bir bozukluk olarak kabul edildi. 2005'ten önce, hakemli literatürde 30'dan az vaka bildirilmiştir. Buna karşılık, son çalışmalar, hipersomatotropizmin, diabetes mellituslu tüm kedilerin yaklaşık% 25'inde bulunduğunu tahmin etmektedir. Görünürde ki bu belirgin yükselişin daha önce az tanınan bir hastalığın tanımlanmasını mı yoksa bozukluğun gerçekten daha yaygın hale gelip gelmediğini mi gösterdiği belirsizdir.

Patogenez
Kedilerde hipersomatotropizm in en sık nedeni, ön hipofiz bezinin pars distalisinde büyüme hormonu üreten bir tümörden kaynaklanır. Hipersomatotropizm, büyüme hormonu (GH) salınımının çokluğu, sıklığı ve süresi ile karakterizedir. Büyüme hormonunun biyolojik etkileri doğrudan ve dolaylı etkilere bağlıdır. Doğrudan etkiler büyük ölçüde kataboliktir ve lipoliz stimülasyonunu ve insülin antagonizmasını içerir. Aksine, dolaylı etkilere, GH stimülasyonuna yanıt olarak karaciğerde sentezlenen bir peptit olan insülin benzeri büyüme faktörü-1 (IGF-1) aracılık eder. IGF-1'in etkileri arasında artmış iskelet ve yumuşak doku büyümesi bulunur. Klinik belirtiler, bu katabolik ve anabolik etkilerin, sekunder diabetusmellitusun veya hipofiz tümörünün lokal genişlemesinin bir kombinasyonuna ilişkindir.

Belirtiler ve geçmişi
Akromegali en sık olarak orta yaştan, yaşlı kedilere kadar yaygındır. Erkek kediler, yakın tarihli bir çalışmada erkek bütün olarak veya kastre edilmiş olarak bildirilen 319 diyabetik akromegalik kedinin % 73.5'i ile temsil edildi. (Niessen et al 2015). Görülen bir ırk predispoziyonu yoktur.

Etkilenen kedilerin sahipleri tarafından bildirilen klinik belirtiler arasında poliüri, polidipsi, polifhagia, kilo alımı, topallık, nörolojik işaretler, patilerin genişlemesi, geniş yüz özellikleri ya da tabanına basarak bir duruş(plantigrade) sayılabilir. Bu özelliklerin çoğu eşzamanlı diyabet mellitus ile ilgilidir. Fiziksel görünüşün değişmesi yavaş yavaş gelişir ve birçok kişi bu değişikliklerden habersizdir. Daha önce çekilen fotoğraflarla fiziksel görünümün karşılaştırılması yararlıdır. Tipik olarak, zayıf kontrollü diyabet mellitus öyküsü mevcuttur, ancak bu zayıf kontrole rağmen kilo alımı mevcuttur. Bu, hipersomatotropizmi diğer kötü kontrol edilen diyabetin nedenlerinin çoğundan ayırt etmeye yardımcı olur. İşaretli insülin direnci, eş zamanlı olan hipersomatotropizm ve diabetes mellitus ile kedilerde klasik olarak tarif edilmektedir. Etkilenen kedilerde diyabeti tedavi etmek için daha yüksek medyan insülin dozları gerekli olmasına rağmen (hipersomatotropizm olmaksızın diyabetli kedilerde 10U / kg q12h'ye karşı 3U / kg q12h), etkilenen tüm kediler insülin gereksinimlerinde belirgin bir artışa sahip değildir (aralık 2-35U / kg q12h) Bu nedenle hipersomatotropizmin çoğu kedilerdeki diabetes mellitus ile ayırcısı olur. Diabetes mellitus olmaksızın nadir görülen hipersomatotropizm vakaları bildirilmiştir. Eşzamanlı diyabetes mellitus olmaksızın az sayıda akromegalili kedi tanımlanmıştır. Muhtemelen bu kediler hastalık sürecinde erken teşhis edilmiştir.

Fiziksel Muayene
"Akromegali" terimi, Yunanca akros, yani ekstremite ve büyük anlamıyla megaliden türetilmiştir. Etkilenen kedilerde bu, geniş yüz özellikleri, kafa içi boşlukların genişlemesi, kafatasının kemik bileşenlerinin kalınlaşması, prognati, makroglossi, baş ve boyunda yumuşak doku şişmesi ve pençelerin genişlemesi ile kendini gösterir. Diğer IGF-1 aracılı etkileri,kilo alımı, obezite ve organomegali olabilir. Etkilenen kedilerde çeşitli kardiyak anormallikler bildirilmiştir ve bazı durumlarda akromegali potansiyel hipertrofik kardiyomiyopati nedenidir. Üfürümler, hızlı ritimler, aritmiler ve konjestif kalp yetmezliği bulguları gibi fizik muayene bulguları görülebilir. Bununla birlikte, tüm yaşlı kedilerde kalp hastalığı yaygın olduğundan, akromegali ve kalp hastalığı arasındaki kesin bağlantıyı belirlemek için daha büyük çalışmalara gereksinim olacaktır. Aynı şekilde, akromegali ve hipertansiyon arasındaki ilişki belirsizdir. Solunum bulguları öncelikle makroglossi ve artmış faringeal yumuşak doku kitlesi ile ilişkili üst hava yolu obstrüksiyonu ile ilgilidir. Bu gibi durumlarda, inspiratuar tıkanma gürültüsü (stridor) ve efor görülebilir. Solunum bulguları, pulmoner ödem veya konjestif kalp yetmezliğine bağlı plevral efüzyon nedeniyle de gelişebilir.

Renomegali fizik muayenede belli olabilir. Etkilenen kedilerin böbreklerinde birçok histo-patolojik anormallik saptanmasına rağmen, böbrek yetmezliğinin daha yaygın olup olmadığı belirsizdir. Hipersomatotropizmi olan kedilerde şiddetli topallık gelişebilir. Bu başlangıçta eklem kıkırdağı, kemik ve eklem kapsülü yumuşak dokularının aşırı büyümesi ile ilişkilidir. Zamanla, bu yapısal anormallikler ciddi dejeneratif eklem hastalığına ve ağrısına yol açabilir. Diabetes mellitus ile ilişkili bir diksiyon duruşu (tabana basış plantigrade) da bulunabilir. Büyük bir hipofiz kitlesi üstte yatan nöral dokuları sıkıştırır veya infiltre ederse nörolojik belirtiler gelişebilir. Bununla birlikte, çoğu durumda, tümör başlangıçta küçüktür ve nörolojik belirtiler nadirdir. İlişkili nörolojik belirtiler belirsizdir ve yanlış diyabetes mellitus kontrolüne bağlanabilir. Değişmiş davranış ve iştah azalması sık gözlenmektedir. Son yıllarda, hipersomatotropizm kedilerde akromegalinin minimal fiziksel özelliklerine sahip bir diyabetes mellitus nedeni olarak kabul edilmiştir. Bu nedenle, fiziksel değişiklikler belirgin olmasa bile, tüm diyabetik kedilerde hipersomatotropizm düşünülmelidir.

Tanı

Kedilerde hipersomatotropizmi düşündüren rutin klinik ve patolojik değişiklikler yoktur. Hiperglisemi, hiperkolesterol ve artmış karaciğer enzim aktiviteleri gibi zayıf kontrollü diyabet mellitus ile ilişkili değişiklikler yaygındır.
Kedilerde hipersomatotropizm tanısı için altın standart doğrulama testi yoktur. Sonuç olarak, çoğu durumda tanı, klinik şüphe, IGF-1 konsantrasyonunun ölçülmesi ve tanısal görüntüleme kombinasyonuna dayanır. Serum IGF-1 konsantrasyonunun ölçümü, kedilerde hipersomatotropizm tanısı için temel yöntemdir. Tahlil performansı değişkendir ve herhangi bir testin kedi için spesifik olarak doğrulanması esastır. Bir serum IGF-1 konsantrasyonunun pozitif prediktif değeri 1,000ng / mL'den büyüktür yaklaşık % 95'tir. Bu değerin üzerinde serum IGF-1 konsantrasyonu olan 63 diyabetik kedinin 60'ında hipofiz tümörü veya hipofiz tümörü ile uyumlu post-mortem bulgular vardı. Testin duyarlılığı bilinmemektedir. Bununla birlikte, özellikle de şüpheli klinik belirtiler varsa, serum IGF-1 konsantrasyonları referans aralığın üst yarısı içindeyse akromegali dışlanmamalıdır. Serum IGF-1 konsantrasyonları diyabetes mellitus tanısı sırasında ölçülmemelidir. IGF-1 üretimi için portal insülin gereklidir.

IGF-1 konsantrasyonlarının ölçümü tipik olarak insülin uygulamasının en az 2-3 hafta sonrasına kadar gerçekleştirilmez.

Kedi hipersomatotropizm tanısında büyüme hormonu ölçümünün rolü bilinmemektedir. Bir kedi tahlili kedide kullanım için onaylanmıştır. Mükemmel duyarlılık ve özgüllük rapor edilmiştir. Bununla birlikte, bu testin değerini klinik uygulamada doğrulamak için daha büyük çalışmalar gerekli olacaktır. Beynin bilgisayarlı tomografisi veya manyetik rezonans görüntülemesi, hipofiz kitlesinin varlığını doğrulamak için kullanılabilir. Kitlenin yokluğu, bozukluğu dışlamaz.

Tedavi

Kedi hipersomatotropizmini tedavi etmek için üç temel yöntem vardır:

1. Radyasyon tedavisi
2. Hipofizektomi
3. İlaç tedavisi

1. Radyasyon tedavisi.

Etkilenen kedilerde radyasyona yanıt değişkendir. Çoğu durumda, insülin direncinin azalması ve glisemik kontrolün iyileştirilmesi ile karakterize olan iyi bir klinik yanıt görülmektedir. Böyle başarılı vakalarda, tümör boyutunda gözle görülür bir azalma ve büyüme hormonu konsantrasyonunun azalması belirgindir. Bazı durumlarda diyabetik remisyon oluşabilir. Serum IGF-1 konsantrasyonları genellikle yüksek kalır ve yumuşak doku ve iskelet aşırı büyümesi ile ilgili özellikler devam eder. Ne yazık ki, tüm kediler cevap vermez ve bazı durumlarda tepki sürekli değildir. Ayrıca, prosedürün maliyeti ve kullanılabilirliği ile tekrarlayan genel anestezi ve hastaneye yatış gereksinimi, bu seçeneği bazı hasta sahibleri için daha az çekici kılmaktadır.

2. Hipofizektomi

Cerrahi, insan tıbbında tercih edilen tedavi yöntemidir ve giderek artan sayıda veteriner kliniklerinede sunulmaktadır. Hipofisektomi yaygın olarak hipofiz neoplazili köpeklerde bildirilmesine karşın, kedilerde raporlar daha az sıklıkta. Hem büyüme hormonu hem de IGF-1 konsantrasyonlarının normalleşmesi ve diyabetik durumun iyileşmesi ile birlikte başarılı cerrahi bildirilmiştir. Bununla birlikte, geçici DDAVP uygulaması ve kortizon ve levotiroksinin ömür boyu uygulanması gereklidi.

3. İlaç tedavisi.

Çeşitli ilaç tedavi türleri, teoride, kedilerde akromegali tedavisine faydalı olabilir. Bununla birlikte, veteriner literatüründeki raporlar nadirdir ve küçük vaka serileriyle sınırlıdır. Somatostatin analogları bupasireotid kullanımı denenmiştir. Günde iki kez bu ilacın kısa süreli uygulanmasını takiben kedilerde azalmış büyüme hormonu ve IGF-1 konsantrasyonları bildirilmiştir. İnsülin direncinde ilişkili bir azalma gözlenmiştir. Uzun süreli bir pasireotid formülasyonu (ayda bir kez) küçük bir kedi vakaları dizisinde umut vermiştir. Bu terapilerin hiçbiri küçük hayvan uygulamalarında yaygın olarak kullanılmaz.

Cerrahi ve radyasyonun yüksek maliyeti ve tıbbi tedaviye zayıf yanıt nedeniyle, akromegali tedavisinin yapılmadığı nadir değildir. Bu gibi durumlarda, yüksek dozda insülin kullanımı gerekliliğine rağmen tedaviye uzun süreli bir cevap gözlenebilir. Günde iki doz önerilir.

Prognoz

Akromegalili kedilerin hayatta kalmaları değişkendir. Kedilerde tedavi olmaksızın birkaç yıl yaşadıkları rapor edilmiştir. Renal ve kardiyak hastalık, birkaç kedide ölüm nedenleri olarak listelenir, ancak akromegali'nin gelişimlerine katkıda bulunma derecesi belirsizdir. Dejeneratif eklem hastalığı ile ilişkili sakatlık ötenazi gerektirebilir.

Köpek akromegali:

Köpeklerde ve kedilerde hipersomatotropizmin patogenezinin farklı olduğuna dikkat edilmelidir. Köpeklerde, akromegali tipik olarak, üreme döngüsünün diostrus fazları sırasında meme bezi tarafından progesteron kaynaklı büyüme hormonu üretimi ile ilişkilidir. Bu nedenle, ovariohisterektomi ile tedavi genellikle önerilir. Köpeklerde primer hipofiz tümörleri nadir bir akromegali nedenidir. Artan büyüme hormonu salgılanması, hipofiz hücrelerinin farklılaşmasından dolayı bu türdeki primer hipotiroidizm ile de ilişkilendirilmiştir.

Çeviri: Necla Köseoğlu Köprülü

Disorders of Growth Hormone

Robert SHIEL
University College Dublin

Feline acromegaly (hypersomatotropism).
Background.
Feline hypersomatotropism (acromegaly) was once considered a rare disorder. Prior to 2005, less than 30 cases had been reported in peer-reviewed literature. By contrast, recent studies have estimated that hypersomatotropism is present in approximately 25% of all cats with diabetes mellitus. It is uncertain if this apparent rise in prevalence represents the identification of a previously under-recognised disease, or if the disorder is truly becoming more common.

Pathogenesis.
Hypersomatotropism in cats is most commonly caused by a growth hormone growth hormone producing tumour within the pars distalis of the anterior pituitary gland. Hypersomatropism is characterised by an increase in the amplitude, frequency and duration of growth hormone (GH) pulsatile release. The biological effects of growth hormone are due to direct and indirect actions. Direct effects are largely catabolic, and include stimulation of lipolysis and insulin antagonism. By contrast, the indirect effects are mediated by insulin-like growth factor-1 (IGF-1), a peptide synthesised in the liver in response to GH stimulation. Effects of IGF-1 include increased skeletal and soft tissue growth. Clinical signs relate to a combination of these catabolic and anabolic effects, secondary diabetes mellitus, or to local expansion of the pituitary tumour.

Signalment and history.
Acromegaly is most common in middle aged to older cats. Male cats appear overrepresented, with 73.5% of 319 diabetic acromegalic cats reported as male entire or castrated in a recent study (Niessen et al 2015). There is no apparent breed predisposition.

Clinical signs reported by owners of affected cats include polyuria, polydipsia, polyphagia, weight gain, lameness, neurological signs, enlargement of the paws, broad facial features or a plantigrade stance. Many of these features relate to concurrent diabetes mellitus.
The alteration of physical appearance develops gradually, and many owners are unaware of these changes. Comparison of physical appearance with previously taken photographs is useful. Typically, a history of poorly controlled diabetes mellitus is present; however, weight gain is present despite this poor control. This helps to differentiate hypersomatotropism from most other causes of poorly controlled diabetes. Marked insulin resistance is classically described in cats with concurrent hypersomatotropism and diabetes mellitus. Although higher median insulin doses are required to treat diabetes in affected cats (10U/kg q12h versus 3U/kg q12h in diabetic cats without hypersomatotropism), not all affected cats have a marked increase in insulin requirements (range 2-35U/kg q12h). Therefore, hypersomatotropism remains a differential in most cats with diabetes mellitus. Rare cases of hypersomatotropism without diabetes mellitus have been reported. A small number of acromegalic cats have been identified without concurrent diabetes mellitus. Presumably these cats were identified early in the disease process.

Physical examination.
The term “acromegaly” is derived from Greek terms akros, meaning extremity, and megaly, meaning large. In affected cats, this manifests as broad facial features, with widening of the interdental spaces, thickening of the bony components of the skull, prognathism, macroglossia, soft tissue swelling of the head and neck, and enlargement of the paws. Other IGF-1 mediated effects, including weight gain, obesity and organomegaly may be apparent. Several cardiac abnormalities have been reported in affected cats, and acromegaly is listed as a potential cause of hypertrophic cardiomyopathy in some cases. Physical examination findings including murmurs, gallop rhythms, arrhythmias and signs of congestive heart failure may occur. However, as cardiac disease is common in all older cats, larger studies will be required to determine the precise link between acromegaly and heart disease. Likewise, the association between acromegaly and hypertension is unclear.

Respiratory signs primarily relate to upper airway obstruction, associated with macroglossia and increased pharyngeal soft tissue mass. In such cases, an inspiratory obstructive noise (stridor) and effort may be apparent. Respiratory signs can also develop due to pulmonary oedema or pleural effusion related to congestive heart failure. Renomegaly may be apparent on physical examination. Although several histolopathological abnormalities have been identified in the kidneys of affected cats, it is unclear if renal failure is more common. Severe lameness may develop in cats with hypersomatotropism. This is initially related to overgrowth of articular cartilage, bone and joint capsule soft tissues. With time, these structural abnormalities can lead to severe degenerative joint disease and pain. A plantigrade stance, related to diabetes mellitus, may also be present. Neurological signs may be develop if a large pituitary mass compresses or infiltrates overlying neural tissue. However, in most cases, the tumour is initially small and neurological signs are rare. Associated neurological signs are vague, and may be incorrectly attributed to poor control of diabetes mellitus. Obtundation, altered behaviour and decreased appetite are most commonly observed.

In recent years, hypersomatotropism has been recognised as a cause of diabetes mellitus in cats with minimal physical characteristics of acromegaly. Therefore, hypersomatotropism should be considered in all diabetic cats, even if physical changes are not obvious.

Diagnosis.
There are no routine clinicopathologic changes that are suggestive of hypersomatotropism in cats. Changes associated with poorly-controlled diabetes mellitus, such as hyperglycaemia, hypercholesterolaema, and increased liver enzyme activities are common.

There is no gold standard confirmatory test for the diagnosis of feline hypersomatotropism. As a result, in most cases the diagnosis is based upon a combination of clinical suspicion, measurement of IGF-1 concentration, and diagnostic imaging. The measurement of serum IGF-1 concentration is the principal method for the diagnosis of hypersomatotropism in cats. Assay performance is variable, and it is essential that any assay is validated specifically for use in the cat. The positive predictive value of a serum IGF-1 concentration greater than 1,000ng/mL is approximately 95%; 60 of 63 diabetic cats with a serum IGF-1 concentration above this value had evidence of a pituitary mass or post-mortem findings consistent with a pituitary tumour. The sensitivity of the test is not known; however, acromegaly should not be excluded if serum IGF-1 concentrations are within the upper half of the reference interval, particularly if suspicious clinical signs are present. Serum IGF-1 concentrations should not be measured at the time of diagnosis of diabetes mellitus. Portal insulin is necessary for IGF-1 production. Measurement of IGF-1 concentrations is typically not performed until after at least 2-3 weeks of insulin administration.

The role of growth hormone measurement in the diagnosis of feline hypersomatotropism is not known. An ovine assay has been validated for use in the cat. Excellent sensitivity and specificity were reported. However, larger studies would be necessary to confirm the value of this test in clinical practice. Computed tomography or magnetic resonance imaging of the brain may be used to confirm the presence of a pituitary mass. Absence of a mass does not exclude the disorder.

Treatment.
There are three primary methods of treating feline hypersomatotropism:

1. Radiation therapy
2. Hypophysectomy
3. Medical therapy

1. Radiation therapy.
The response to radiation in affected cats is variable. A good clinical response is seen in most cases, characterised by decreased insulin resistance and improved glycaemic control. In such successful cases, a visible reduction in tumour size and decreased growth hormone concentration are evident. Diabetic remission can occur in some cases. Serum IGF-1 concentrations often remain elevated, and the features related to soft tissue and skeletal overgrowth persist. Unfortunately, not all cats respond, and in some cases the response is not sustained. In addition, the cost and availability of the procedure, and the requirement for repeated general anaesthesia and hospitalisation, make this option less appealing to some clients.

2. Hypophysectomy.
Surgery is the treatment of choice in human medicine, and is being offered at a growing number of veterinary referral centres. Although hypophysectomy is commonly reported in dogs with pituitary neoplasia, reports in cats are much less frequent. Successful surgery has been reported, with normalisation of both growth hormone and IGF-1 concentrations, as well as resolution of the diabetic state. However, temporary administration of DDAVP, and lifelong administration of cortisone and levothyroxine were necessary.

3. Medical therapy.
Several types of medical therapy could, in theory, be beneficial for the treatment of acromegaly in cats. However, reports in the veterinary literature are infrequent, and limited to small case series.
The use of somatostatin analogues such pasireotide, has been attempted. Decreased growth hormone and IGF-1 concentrations have been reported in cats following short-term administration of this drug twice daily. An associated decrease in insulin resistance was observed. A long acting formulation of pasireotide (once monthly) has shown promise in a small case series of cats. None of these therapies are commonly used in small animal practice.

Due to the high cost of surgery and radiation, and poor response to medical therapy, it is not uncommon that acromegaly is left untreated. In such cases, a prolonged response to treatment can be observed despite the requirement to use high doses of insulin. Twice daily dosing is recommended.

Prognosis.
The survival of cats with acromegaly is variable. Reported survival times of several years have been reported in cats, even without treatment. Renal and cardiac disease are listed as causes of death in several cats, but it is unclear the degree to which acromegaly contributes to their development. Lameness associated with degenerative joint disease may necessitate euthanasia.

Canine acromegaly:
It should be noted that the pathogenesis of hypersomatotropism in dogs and cats differs. In dogs, acromegaly is typically associated with progesterone-induced growth hormone production by the mammary gland, during the dioestrus phases of the reproductive cycle. Therefore, treatment with ovariohysterectomy is commonly recommended. In dogs, primary pituitary tumours are a rare cause of acromegaly. Increased growth hormone secretion has also been associated with primary hypothyroidism in this species, due to altered differentiation of pituitary cells.

Kedilerde Kronik Üst Solunum Yolu Hastalıklarında Klinik Yaklaşım – Rinoskopi Kullanımı

Dr. Elise ROBERTSON
BS BVetMed MACVSc(Feline) DipABVP(Feline) FHEA MRCVS
American Board Certified Diplomate Feline Practice Fellow Higher Education Academy
Feline Vet & Endoscopy Vet Referrals Brighton, UK

Bulgular, Anamnez ve Fiziksel Muayene
Herhangi bir endoskopik muayene yapmadan önce; hastanın detaylı bir şekilde muayenesinin yapılması ve kliniksel anamnezinin alınması hastalığın lokalizasyonu için önemlidir. Genel muayene tetkiklerine ek olarak (hematoloji, biyokimya, eletrolitler ve idrar analizi), hastanın genel sağlığı ve anestezik riske karşı değerlendirilmelidir. Değerlendirmenin derinliği her hastaya göre farklılık gösterebilir fakat her hasta için kapsamlı bir anmenez ve detaylı bir fiziksel muayene uygulanmalıdır.

Rinoskopi için; kronik ve/veya akut öksürme, nazal akıntı, epistaksis, anormal solunum sesleri örneğin stertor (nazofaringeal) ve/veya hırıltı gibi (laringeal) bulgular olmalıdır. Fiziksel muayenede nazal kanalda havanın gelmesi (azalma veya normal, unilateral veya bilateral değişikliği); damak ve fasiyal kemiklerin ağrı, şişkinlik açısından palpasyonu, ipsilateral epifora, ipsilateral eksoftalmus veya kemik lizisi şekilinde bulgular muayene edilir. 1,2 Tam bir oral muayene dental ve orafarangeal muayeneyi de içermelidir. Eğer dental bir hastalık varsa, dental radiyografi uygulanmalı ve özellikle 104,204,108 ve 208'inci dişlere dikkat etmek gereklidir. Zayıflık, bilinç kaybı, görme bozukluğu gibi bulgularda kraniyal sinirler ve serebral disfonksiyon açısından nörolojik muayene yapılmalıdır. Özellikle endemik alanlardan (Kanada,USA,Avustralya) yolculuk yapan vakalarda, Cryptococcosis şüphesi varsa; nasal sekresyondandan sitoloji ve Latex Cryptococcal Antijen Testi (LCAT) uygulanmalıdır. Kulak kanallarına otoskopik muayene de uygulanabilir.

Epistaksis bulgusu olan kedilere koagulasyon profili (platelet sayımı, PT/PTT ve/veya mukozal kanama süresi-MBT) bakılmalı ve kan basınç seviyeleri ölçülmelidir.
Superfisayal alınan nazal swablarda bakteri kültür ve antimikrobiyal ekim yeterisiz sonuçlar vermekte ve genellikle kullanılamaktadır.3 Çıkan sonuçlar genellikle normal intranazal bakteriyel flora olmakta ve yorumlanması güç olmaktadır. Diğerleri, kültür ve duyarlılık testinin sonuçlarının antibakteriyel tedaviye rehberlik etmede yararlı olabileceğini öne sürmektedir.3 Nazal biyopsi örneklerinin kültürleri, derin mukoza enfeksiyonları için daha fazla temsili olabilir, ancak bu kesin olarak kanıtlanmamıştır.
FHV-1 veya FCV virüs izolasyonu ve nükleik asit amplifikasyon teknikleri sıklıkla bu organizmalar tarafından enfeksiyonu etkilemek için kullanılır. FHV-1 PCR analizleri yaygın olarak bulunmakta ve felin kalisivirüs reversi transkriptaz PCR analizleri de bulunmaktadır. Fakat, FHV-1 için PCR analizlerinin hiçbirinin doğal suş ve aşı virüsü arasında ayrım olmadığı gösterilmiştir. Ek olarak, test hassasiyeti (tespit limitleri ve oranlar) testler ve laboratuvarlar arasında büyük farklılıklar gösterir. Bu enfeksiyöz ajanlar, sağlıklı kedilerde ve klinik olarak hasta olmayan kedilerde de tespit edilebilir. Bu nedenle, bu tahliller için tahmini pozitif değer düşüktür ve bu yüzden teşhisi kronik nazal hastalığı olan kedilerde maliyet değeri açısından test yapmak düşündürücüdür.

Nazal boşluk, sinüsler ve nazofarinks muayenesinin tamamlamak için; radyografı, CT/MRI, dental radyografı ve rinoskopi gibi görüntüleme teknikleri içermelidir.

Rijit Endoskopiye Giriş
Kedilerde rinoskopi uygulamasından önce, endoskopi yapacak hekimin tecrübeli endoskopistler tarafından hazırlanan veteriner laboratuvar kurslarında oldukça pratik yapmalıdır.

Rijit Endoskopi Nedir?
Basit terimlerce rijit endoskopi ışık ve görüntüyü geçiren bir dizi cam lense sahip uzun ince paslanmaz çelikten oluşan bir borudur. 1,2 Işık transmisyonu endoskop ucun takılan ekstrakorpal bir ışık kaynağı ile sağlanır. Görüntü direkt olarak operatör gözüyle bakılabilir veya bir video monitör sayesinde video kamera şeklinde bakılabilir ve elde edilen görüntüler arşivleme sisteminde depolanabilir.

Laringoskopi
Üst solunum yolu muayenesi laringoskopi ile başlar. Laringeal yapı (anatomi) ve fonksiyonu, solunum fazlarına göre dikkat edilmeli ve ilişkilendirilmelidir. Bu uygulama anestezi paneli ışığında yapılmalıdır. Laringoskopi sırasında bir asistan tarafından solunumun hangi fazda olduğunun belirtilmesi; laringeal paralizisinde şekillenen

paradoksiyal hareket ve normal laringeal hareketin karıştırılmaması için önemlidir.

Kaudal (Fleksıbıl) Nazofarengoskopi:
Prosedürün başlangıcında, kitlesel lezyonları, nazofarenksiyal stenozu veya yabancı cisimleri ekarte edebilmek için yumuşak damak arkasından retrofleks bir inceleme yapılmalıdır. Bir diş aynası ve parlak ışık bazen bu bölgenin bir görüntüsünü sağlamak için kullanılabilir veya ışık kaynağına sahip özel bir cihaz ve mesleki satıcıdan elde edilen fleksıbıl bir ayna kullanılabilir.

Biyopsi kanallı bir 4.0mm-5.0 mm çapında 2-yollu defleksiyon endoskopu, en küçük köpekler veya kedilerin hepsinde nazofarenkse erişebilir.

Nazal Yıkama, kültür ve sitoloji
Güçlü bir nazal yıkama, kitle lezyonlarını veya yabancı cisimleri yerinden çıkarmak için yararlı olabilir. Nazal yıkamadan elde edilen sıvının sitolojisi çoğu durumda çok yüzeysel ve sınırlı bir değerdir. Özellikle neoplastik durumlarda sitolojide sadece inflamatuar hücrelerin bulunmasını takiben rinitis olarak yanlış tanı konulabilir.4,5 Sitoloji, nazal kriptokokkoz ve kolay parçalanabilen tümörler (örn, Lenfoma) gibi hastalıklar için yüksek derecede diagnostik olabilir.

Rostral (Rijit) Rinoskopi
Bu prosedür, çoğu kedide kılıflı 1.9 mm x 30 derecelik bir endeskop kullanılarak kolayca yapılabilir.

Bu cihaz, sürekli sıvı girişi sağlamak için ve görünüm alanından kan, mukus ya da diğer doku kalıntılarını uzaklaştırabilmek için iki yönlü valfa sahiptir. Sürekli sıvı irigasyonunun bir başka avantajı, havaya kıyasla daha kuvvetli bir ortam yaratabilmesi ve doku büyütme oranını artırmasıdır.1Hem dorsal hem de ventral nazal meatinin tamamı, etmoidal türbinatların seviyesinde yeterince uygun olarak incelenebilir.
Hastanın Hazırlanması
Hastanın sternal pozisyonda yerleştirilmesi, izleme monitörüne göre daha "doğal" konumda olmasını sağlar. Baş bir kum torbası, inkontinans yastığı ile korunan köpük takoz veya katlanmış bir havlu ile yukarda kalacak şekilde desteklenmelidir. Kesilmiş bir iğne kapağı6,7; burundan infüz edilen sıvıların ağızdan dışarıya doğru yönlendiren bir spekulum olarak kullanılır.

Endoskop kılıfının valflarının birine 1 litrelik steril salin serum asılarak bağlanır. Başka bir verme seti, çıkış valfına takılarak drenaj edilen sıvının bir torbaya veya kaba boşaltılabilir. Endoskop ünitesi, ışık kılavuz kablosu zemine doğru bakacak şekilde "tabanca" pozisyonunda tutulur. Sürekli sıvı irrigasyonu, yapıları büyütmeye yardımcı olacak, aynı zamanda görüntüyü bozabilecek akıntı ve kanamayı ortadan kaldıracaktır. Salin akışının kontrolü, en iyi kılıf üzerindeki sıvı giriş parçasını kullanılarak yapılır.

Biyopsi
Operatör, bir çift 3 mm'lik sert biyopsi forsepsi kullanarak biyopsi toplayabilir. Bunlar önceden ölçülmüş bir derinliğe yerleştirilebilir (burun ucundan gözün medial kantuğuna kadar ölçülen uzunluğun aşılmaması). Kemik fragmanları / spikülleri olan burun örnekleri, çoğu zaman doğru bir tanısal yorumlama için gerekli olan derin örnekleme tekniğini temsil eder. Numuneler, histopatoloji (+/- PARR), bakteri kültürü ve duyarlılığı ve belirtilmesi halinde aspergillosis kültürü için sunulmalıdır.

Komplikasyonlar
Hemoraji, anterior rinoskopinin en yaygın komplikasyonudur, ancak nadiren uzun süreli veya önem teşkil eder. Sıvının aspirasyonu için uygun boyutta bir endotrakeal tüp yerleştirilerek yumuşak damağın serbest kenarından ve ağızdan dışarı doğru sıvı akışı için yeterli alan bırakılarak önlenebilir.
Sonuç
Sonuç olarak, oterin rijit endoskopiyi kullanma deneyimi, üst solunum yolları için geleneksel diagnostik ve cerrahi müdahalelere kolay ve faydalı minimal invazif bir alternatif sağlamıştır. Endoskopi, klinisyenin tanı ve tedavi araçları içinde çok değerli ve çok yönlü bir parçası olabilir.

Önerilen Çalışmalar:
1. Sobel, D. Upper Respiratory tract endoscopy in the cat: a minimally invasive approach to diagnostics and therapeutics J Feline Med Surg. 2013 Nov;15(11):1007-17.

2. Lhermette, P, Sobel, D. Rigid Endoscopy: Rhinoscopy. In Lhermette P, Sobel D, editors: BSAVA Manual of Canine

and Feline Endoscopy and Endoscurgery, Quedgeley, 2008, British Small Animal Veterinary Association.

3. Johnson, L.R., Foley, J.E., De Cock, H.E.V., Clarke, H.E., Maggs, D.J. Assessment of infectious organisms associated with chronic rhinosinusitis in cats, J Am Vet Med Assoc 227, 2005, 579–585.

4. Michiels, L., Day, M.J., Snaps, M., Hansen, P., Clercx, C. A retrospective study of non-specific rhinitis in 22 cats and the value of nasal cytology and histopathology, J Feline Med Surg 5, 2003, 279–285

5. Caniatti, M., Roccabianca, P., Ghisleni, G., Mortellaro, C.M., Romussi, S., Mandelli, G. Evaluation of brush cytology in the diagnosis of chronic intranasal disease in cats, J Sm Anim Pract 39, 1998, 73–77

6. Barton-Lamb AL, Martin-Flores M, Scrivani PV, Bezuidenhout AJ, Loew E, Erb HN, Ludders JWEvaluation of maxillary arterial blood flow in anesthetized cats with the mouth closed and open.Vet J. 2013 Feb 7.

7. Stiles J, Weil AB, Packer RA, Lantz GC. Post-anesthetic cortical blindness in cats: twenty cases. Vet J. 2012;193(2):367-73. Epub 2012/03/03.

Çeviri: Hacer Kofalı

Clinical Approach To Chronic Upper Respiratory Tract Disease in Cats - How Rhinoscopy Can Help

Dr. Elise ROBERTSON
BS BVetMed MACVSc(Feline) DipABVP(Feline) FHEA MRCVS
American Board Certified Diplomate Feline Practice Fellow Higher Education Academy
Feline Vet & Endoscopy Vet Referrals Brighton, UK

Indications, History and Physical Examination

Before conducting any endoscopic examination, it's essential to first acquire a detailed clinical history and thorough patient examination to accurately localize the disease process. Additional general screening tests (e.g. haematology, biochemistry, electrolytes and urinalysis) can also be performed to establish the general health and potential anaesthetic risk of the patient. The depth of evaluation will vary depending on the case; however, every case should receive a comprehensive history and full clinical examination.

The indications for rhinoscopy include: chronic and/or recurring sneezing and reverse sneezing, nasal discharge, epistaxis, abnormal respiratory sounds such as stertor (nasopharyngeal) and/or stridor (laryngeal). Physical examination should therefore include an assessment of nasal air ow (decreased or normal, unilateral or bilateral change) and palpation of the palate and facial bones for pain, swelling, ipsilateral epiphora, ipsilateral exopthalmos or evidence of bony lysis.1,2 A full oral examination should ideally include a dental assessment and oropharyngeal examination. If dental disease is suspected, dental radiography may be indicated, paying special attention teeth 104, 204, 108 and 208. Neurological examination should focus on cranial nerve evaluation and also detecting signs of cerebral dysfunction such as weakness, decreased conscious proprioception, and visual deficits indicative of invasive disease. If clinically suspicious of Cryptococcosis, cytology slides of nasal secretions and Latex Cryptococcal Antigen Testing (LCAT) should be submitted, especially in those patients travelling from endemic areas (e.g. Canada, Australia, USA). A thorough otoscopic examination should be performed of the external ear canals.

Cats with epistaxis should have a coagulation profile (e.g., platelet count, PT/PTT and/or a mucosal bleeding time-**MBT**) performed and their blood pressure checked prior to starting as these patients may have an increased risk of bleeding.

Bacterial culture and antimicrobial susceptibility testing of superficial nasal swabs are often unrewarding and not generally recommended.3 Results typically yield normal intranasal bacterial flora and are difficult to interpret. Others suggest that results of culture and sensitivity testing may be useful in guiding antibacterial therapy.3 Cultures of nasal biopsy samples may be more representative for deep mucosal infections, but this has not been definitively proven.

FHV-1 or FCV virus isolation and nucleic acid amplification techniques are often used to implicate infection by these organisms. FHV-1 PCR assays are widely available and feline calicivirus reverse transcriptase PCR assays are also available. However, none of the PCR assays for FHV-1 have been shown to distinguish between wild-type virus and vaccine virus. Additionally, test sensitivity (detection limits and rates) varies greatly between the tests and laboratories. These infectious agents can be detected in healthy cats as well as in clinically ill cats. Thus, the positive predictive value for these assays is low and thus diagnostic: cost value is questionable in those cats with chronic nasal disease.

For a complete evaluation of the nasal cavity, sinuses and nasopharynx the assessment should include imaging such as (radiographs), CT/MRI, dental radiography, and rhinoscopy.

Introduction to Rigid Endoscopy

The novice endoscopist should strongly consider participating in hands-on wet lab courses, provided by experienced endoscopists, before attempting rigid rhinoscopy in the cat. This will ensure a level of competence that justifies the potentially high learning curve and initial investment in providing this type of service.

What is a Rigid Endoscope?
In simple terms, a rigid endoscope is a long slender stainless steel tube with a series of solid glass rod lenses which

allow for the transmission of light and image.1,2 Light transmission is achieved from the use of an extracorporeal light source attached to the optical end of the endoscope. The image is then viewed via an oculus, or eye-piece, directly to the operator's eye or a video camera which can be transmitted to a video monitor and stored in an archiving system.

Laryngoscopy
Upper airway examination begins with laryngoscopy on induction. Laryngeal structure (i.e. anatomy) and function should be assessed in relation to phase of respiration. This examination should be assessed under a light plane of anaesthesia. It is vital for an assistant to 'announce' the phase of respiration and to not confuse normal movement to paradoxical movement found in complete laryngeal paralysis.

Caudal (Flexible) Nasopharyngoscopy:
At the beginning of the procedure, a retroflexed examination behind the soft palate should be performed in attempt to exclude mass lesions, nasopharyngeal stenosis or foreign bodies. A dental mirror and bright light can sometimes provide an image of this region, or a specialised instrument with light source and a flexible mirror can be obtained from commercial vendors.

A 4.0mm-5.0 mm diameter 2-way deflection endoscope with biopsy channel can access the nasopharynx in all but the smallest dogs or cats.

Nasal flushing, culture and cytology
Vigorous nasal flushing can be useful to dislodge mass lesions or foreign bodies. Cytology of nasal flush fluid is likely to be very superficial and of limited value in most cases. In particular, neoplastic conditions may be misdiagnosed as rhinitis following the finding of inflammatory cells only on cytology.4,5 Cytology can, however, be highly diagnostic for diseases such as nasal cryptococcosis and friable tumours (e.g. lymphoma).

Rostral (Rigid) Rhinoscopy
This procedure can be performed quite easily on most feline patients using a 1.9mm x 30 degree telescope with sheath.

This instrument has two-way stopcocks for continuous fluid ingress and egress which removes blood, mucus or other tissue debris from the field of view. Another advantage of continuous fluid irrigation is that it can act as a superior medium and enhance tissue magnification compared to that of air.1 The entirety of both the dorsal and ventral nasal meati can be examined adequately to the level of the ethmoid turbinates.

Patient Preparation
Sternal recumbency places the patient is in a more 'natural' position in relation to the viewing monitor. The head is propped up with either a sandbag, wedge foam protected with an incontinence pad, or rolled towel. A cut down needle cap6,7 is used as a speculum to allow for evacuation of infused fluids from the nose, to be directed out of the mouth.

A 1L bag of sterile saline is hung and connected to one of the stopcocks of the endoscope sheath. Another giving set can be attached to the egress stopcock and allowed to drain into the wet table or into a bucket. The endoscope unit is held in a 'pistol' position with the light guide cable pointing towards the ground. Continuous irrigation as will help magnify structures as well as remove discharge and haemorrhage that can obscure the view. Control of saline flow is best managed using the control on the ingress port on the sheath.

Biopsy
The operator can collect biopsy using a pair of 3 mm rigid cupped biopsy forceps. These can be placed in a premeasured depth (not to exceed the length measured from the tip of nose to medial canthus of eye). Nasal samples with bone fragments/spicules represent deep sampling technique which is necessary in many cases for an accurate diagnostic interpretation. Samples should be submitted for histopathology (+/- PARR), bacterial culture & sensitivity and aspergillosis culture if indicated.

Complications
Haemorrhage is the commonest complication of anterior rhinoscopy but is rarely long lasting or significant. Aspiration of fluid can be prevented by fitting an appropriately sized endotracheal tube and leaving adequate space for the free flow of irrigant fluid over the free edge of the soft palate and out through the mouth.

Conclusion

In conclusion, the author's experience using rigid endoscopy has provided an easy and rewarding minimally invasive alternative to traditional diagnostic and surgical interventions for upper respiratory conditions. Endoscopy can be an extremely valuable and versatile part of clinician's diagnostic and therapeutic armamentarium.

Suggested Reading:

1. Sobel, D. Upper Respiratory tract endoscopy in the cat: a minimally invasive approach to diagnostics and therapeutics J Feline Med Surg. 2013 Nov;15(11):1007-17.

2. Lhermette, P, Sobel, D. Rigid Endoscopy: Rhinoscopy. In Lhermette P, Sobel D, editors: BSAVA Manual of Canine and Feline Endoscopy and Endoscurgery, Quedgeley, 2008, British Small Animal Veterinary Association.

3. Johnson, L.R., Foley, J.E., De Cock, H.E.V., Clarke, H.E., Maggs, D.J. Assessment of infectious organisms associated with chronic rhinosinusitis in cats, J Am Vet Med Assoc 227, 2005, 579–585.

4. Michiels, L., Day, M.J., Snaps, M., Hansen, P., Clercx, C. A retrospective study of non-specific rhinitis in 22 cats and the value of nasal cytology and histopathology, J Feline Med Surg 5, 2003, 279–285

5. Caniatti, M., Roccabianca, P., Ghisleni, G., Mortellaro, C.M., Romussi, S., Mandelli, G. Evaluation of brush cytology in the diagnosis of chronic intranasal disease in cats, J Sm Anim Pract 39, 1998, 73–77

6. Barton-Lamb AL, Martin-Flores M, Scrivani PV, Bezuidenhout AJ, Loew E, Erb HN, Ludders JWEvaluation of maxillary arterial blood flow in anesthetized cats with the mouth closed and open.Vet J. 2013 Feb 7.

7. Stiles J, Weil AB, Packer RA, Lantz GC. Post-anesthetic cortical blindness in cats: twenty cases. Vet J. 2012;193(2):367-73. Epub 2012/03/03.

GI Endoskopi: Minimal İnvazif Kedi Sahibleri İçin Minimal İnvazif Bir Seçenek

Dr. Elise ROBERTSON
BS BVetMed MACVSc(Feline) DipABVP(Feline) FHEA MRCVS
American Board Certified Diplomate Feline Practice Fellow Higher Education Academy
Feline Vet & Endoscopy Vet Referrals Brighton, UK

Felin gastrointestinal (GI) endoskopi, özellikle insan sağlık hizmet sistemi içinde bu prosedürün klinik yarar ve elverişliliğinin farkında olan kedi sahipleri tarafından yüksek talep görmektedir. Bu ders, endoskop seçiminin önemli yönlerini, klinik endikasyonları ve kedide kapsamlı ve diagnostik olarak anlamlı bir inceleme yapmak için gerekli temel teknikleri içeren GI esnek endoskopiye temel bir giriş sağlayacaktır.

Giriş:
Gastrointestinal endoskopi, GI sistemin oldukça kapsamlı bir inceleme elde etmek için minimal invazif bir yöntem sunar. Kronik veya tekrarlayan gastrointestinal sistem bulguları olan hastalarda (> 2 hafta) bir tanıya ulaşılmasında biyopsi örneklerinin alınması çoğu kez gereklidir. İlaveten endoskopi yabancı cisim geri alımı, özofagus darlığında dilatasyon tedavisi ve perkütanöz gastrostomi tüpü yerleştirilmesi için minimal invazif bir seçenek sağlar.

Hematoloji, biyokimya, elektrolitler, anthelmintik tedavisi, vitamin B12 değerlendirilmesi / takviyesi, fPLI / TLI ve abdominal görüntülemenin yeterli olmadığı gibi klinik bulguların, şekillenen hastalığı açıklamada ve yorumlamada yetersiz kaldığı durumlarda endoskopi; Araştırırken bir sonraki mantıklı adım olarak düşünülmelidir. Kedilerde kronik kilo kaybı, polifaji, hiporeksi / anoreksi veya kronik hipokobalaminemi olan olgularda özofagoskopi, gastroduodenoskopi, proksimal jejunoskopi, distal jejunoskopi, illeoskopi ve kolonoskopi mutlaka düşünülmelidir. Bu özellikle, belirgin distal ince bağırsak değerlendirmesi / biyopsilerinin gerekli olduğu doğrulanmış hipokokolaminemili olgular için geçerlidir.

Dünya Küçük Hayvan Veteriner Derneği (WSAVA) Uluslararası GI Standardizasyon Grubu ve Amerikan Veteriner Dahiliye Koleji (ACVIM); gastrointestinal belirtilerle başvuran köpek ve kedilerde çeşitli tanısal testlerin başarıyla yorumlanması için rehberlik ve standartlar sağlamak üzere ve ilaveten tedavi tecrübelerini, hasta yanıtı ve sonuç dahil olmak üzere çok sayıda beyanname yayınlamıştır.1,2 İlginçtir ki, inflamatuar bağırsak hastalığı (İBH) ve lenfosarkom (LSA) bu hastalarda sıklıkla kalan ayırıcı tanılardır. Klinik öykü ve gelişen bu kritik noktaya kadar olan bulgular, uygulayıcı için ya çok eczacılığa yol açan ya da invazif müdahaleler (örneğin, deneysel laparotomi) sunan klinik bir bilmece ortaya koymaktadır. Bu seçeneklerin her ikisinin de hem hasta hem de kedi sahipleri tarafından genellikle dirençle karşılanması şaşırtıcı değildir.

Çoğu hekim için biyopsilerin elde edilmesinde yaşanan en büyük sorun, doğru anatomik yerde ve yeterli derinlikte doku örneklerinin nasıl elde edileceğidir. 10-15 yılın üstündedir; yeterli kalınlıkta biyopsiler veya endoskopik biyopsi örnekleri elde edilip edilmeyeceği, tartışma konusu olmuştur. Endoskopik biyopsilerin yararları arasında; mukozal değişikliklerin ve lezyonların doğrudan görüntülenmesi ve doküman halinde yedeklenebilmesi, bu değişikliklerin biyolojilerini ve doğrudan erişimine olanak sağlama, her bir anatomik bölgeden çok sayıda doku örneğinin toplanması ve prosedürden sonra gecikmeden anti-enflamatuar veya kemoterapiye başlanması bulunmaktadır.3

Maalesef endoskopi; fonksiyonel hastalıklar (örneğin; dismotilite, beslenmeye bağlı hipersensitivite, antibiyotiğe duyarlı hastalıklar, vb), Gİ sistem dışındaki lezyonlar (karaciğer, pankreas, vb) ve jejenumun tümünün tam olarak değerlendirilmesi gibi durumlarda, bazı sınırlamalara sahiptir. Bir gastrointestinal sistem araştırmasına endoskopinin uygulanması ile ilgili; kapsamlı bir inceleme yapmak için yeterli / uygun büyüklükte ekipmanın bulunmaması, operatör eğitiminin yetersiz olması ve cihazı gastrointestinal yoldan kanalda nasıl yönlendirileceğinin anlaşılması ve / veya normal-anormal yapıyı ayırt etmedeki güven gibi klinik zorluklar bahsedilmiştir. Kedilerde GI endoskopi, köpeklere göre daha fazla talep edildiğinden; hayvanın küçük boyutu ve anestezi toleransının azalması nedeniyle endoskopist performansının da yüksek düzeyde bir yeterliliğe sahip olması gerekmektedir.

1)Genel anestezi 2) Barsak perforasyonu 3) Kanama 4) Tanı amaçlı olmayan örnekler (örnek derinliği ve endoskopun uzunluğu lezyon açısından ilişkilendirmek için) bu oluşabilecek teorik riskler hasta sahibine bahsedilmelidir. Bu riskler nadir olarak kabul edilir.

Ekipman:
Kedilerde üst ve alt GI muayenesi yapmak için uygun esnek bir endoskop, en az 100 cm uzunluğunda, 8.0mm diyameterden büyük olmamalı ve dört yönlü uç sapmasına sahip olmalıdır. Oriental kedilerinde antral kanal, pilor ve ileokolik sfinkterin diğer cinslere göre daha dar olduğu ve daha küçük çaplı bir endoskop (<6.0mm) kullanmak faydalıdır.

Yeterli ölçüde biyopsi elde etmek için, cihaz kanalı en az 2.2 mm, tercihen ≥ 2.5 mm olmalıdır. Özellikle veteriner kullanımı için tasarlanmış ve çoğu kedi için uygun olan en son endoskop modeli, çapı 2.8 mm olan bir cihaz kanalına sahip, 7.9mm dış çap x 1.40m videoendoskoptur.

Anestezi:
GI endoskopisi için genel anestezi gereklidir ve gastroözofageal reflü riski nedeniyle kaflı endotrakeal tüp ile entübasyon yapmak zorunludur. Bazı anestetik ajanlar, bağırsak hareketliliğini ve sfinkter fonksiyonunu etkileyerek kardiya ve pilorusun geçişini potansiyel olarak daha zor hale getirir.5 Atropin ve diğer antikolinerjik ilaçlar, kalp hızını arttırmak için gerekli olmadıkça; gastrik motiliteyi değiştirebilir ve pilorik tonu arttırabildiği için kullanılmamalıdır. Saf opioid agonistleri ayrıca pilorik tonu artırabilir ve ideal olarak kaçınılmalıdır. Anestezi sırasında sıvı desteği verilmeli; endoskopi bir acil durum prosedürü olarak yapılması gerekmedikçe, dehidre hayvanların anestezi öncesi rehidre edilmesi gerekir. Hipoproteinemik hastalarda uygun onkotik basıncı sağlamak için koloid uygulaması yapılmalıdır.
Üst GI endoskopisi sırasında anestezi monitorazisyonu, kalp atış hızı, solunum, kan basıncı ve nabız oksimetresi minimum değerlendirmesini içerir. İnsüflasyon sırasında midenin aşırı gerilmesi kardiyorespiratorik problemlere neden olabilir.

Biyopsiler
Endoskopik olarak elde edilen biyopsilerin kalitesi, spesifik bir mukozal lezyonun histopatolojik tanısı olasılığını büyük ölçüde etkilemektedir.1,2 Genelde anormal durumları güvenilir bir şekilde tespit etmek için, kedinin mide veya duodenal mukozasından en az altı yeterli numune toplanması gerekir.1,2 Yeterli biyopsi; iyi kalınlıkta bir mukoza olmalı ve eğer mümkünse en az üç veya dört bütünülüğü bozulmamış villusler bulundurmalıdır.2 Submukoza içeren örnekler tercih edilir. Bu gereklilikler, ince bağırsak çapından dolayı kedinin bağırsağından toplanmakta zorlanılabilir ve bu yüzden forseps ucunu mukozaya uygun bir açıda ve derinlikte yönlendirmek için sınırlı bir uygunluktadır.

Örneği aldıktan sonra, biyopsi forsepsi endoskoptan çıkarılır ve doku örneği, pençelerden dikkatli bir şekilde çıkarılır. Numuneyi içeren pençelerin izotonik salinle doldurulmuş bir kaba konması ve daha sonra forsepsin ucunu sallayarak numunenin "yıkanması", numune kap kenarlarından zarar görmemesine yardımcı olur. Örnekler, fiksatif içinde patoloji laboratuvarına gönderilerek mümkün olduğunca erken histopatolojisi yapılmalıdır. Patoloğa, eksiksiz bir anamnez ve makroskopik değerlendirme raporunun sunulması en iyi sonuçları almak için gerekilidir.

Maalesef, makroskopik görünüm ve sonlanan histolojik tanı arasında büyük bir fark vardır, bu nedenle tüm endoskopik muayenelerde biyopsilerin toplanması mutlaka önemle vurgulanmaktadır. Lenfoplazmositik İBH ve küçük hücreli lenfoma arasındaki farkı ayırt etmesi zor olduğundan; klinik olarak şüpheli vakalarda immünohistokimya ve PARR testi ile doğrulanmalıdır.7,8

Kolonoskopi
Kedilerde kalın bağırsak hastalığı yaygın olarak, kalın bağırsak ishali veya kabızlık ile sonuçlanır. Unutulmamalıdır ki, kusma; kalın bağırsak hastalığı olan kedilerde sık görülen bir başka şikayettir. Ayrıca, hematokezi, kalın bağırsak veya anorektal hastalıkta lokal problemlere bağlı olabilir ve genel koagülopatiden ayırt edilmelidir. Daha önce de belirtildiği gibi, sistemik hastalıklar açısından tüm bu problemlerde hematoloji, biyokimya, pıhtılaşma testi, fekal analiz ve diagnostik görüntüleme gibi kapsamlı bir araştırma yapılması gerekmektedir.

Kedilerde en yaygın anormal kalın bağırsak hastalığı bir tür kolittir. Bu kolon ile sınırlandırılabilir veya İBH'nin bir parçası veya tüm bağırsak yolunun küçük hücreli lenfoması olabilir.

Kolonik tümörler, özellikle lenfoma, inflamatuar kolit ile aynı görünebilir ve kesin tanı için histopatoloji ve PARR (+/- immünhistokimya) 7,8 ile ayırt edilmelidir. Kedilerdeki diğer kalın bağırsak tümörleri, hem daha odaklanmış hem de lümeni düzensiz proliferatif bir görünümle istila eden adenokarsinom ve leyomiyosarkomayı içerir. Kedilerde diğer nadir bulgular arasında ileokolik veya ileosekal intususepsiyon (genellikle endoskopiden önce ultrasonla teşhis edilir) veya rektal striktür sayılabilir.

Önerilen Çalışmalar:

1. Day, M. J, Bilzer, T., Mansell, J., et al. (2008) World Small Animal Veterinary Association Gastrointestinal Standardisation Group. Histopathological standards for the diagnosis of gastrointestinal inflammation in endoscopic biopsy samples from the dog and cat: a report from the World Small Animal Veterinary Association Gastrointestinal Standardisation Group. Journal of Comparative Pathology 138, S1-S43

2. WSAVA International Gastrointestinal Standardization Group: Washabau RJ, Day MJ, Willard MD, et al. (2010) ACVIM Concensus Statement: Endoscopic, Biopsy, and Histopathologic Guidelines for the Evaluation of Gastrointestinal Inflammation in Companion Animals. J Vet Intern Med. 24, 10-26.

3. Neiger, R., Robertson E., Stengal C. (2013) Gastrointestinal endoscopy in the cat: Diagnostics and therapeutics. J Fel Med Surg 15, 993-1005.

4. Stengal C., Robertson E., Neiger R. (2013) Gastrointestinal endoscopy in the cat: Equipment, techniques and normal findings. J Fel Med Surg 15, 977-991.

5. Smith AA, Posner LP, Goldstein RE et al. (2004) Evaluation of the Effects of premedication in gastroduodenoscopy in cats. JAVMA 225, 540-544

6. Sabattini, S., Bottero E., Turba M.E., et al. (2016) Differentiating feline inflammatory bowel disease from alimentary lymphoma in duodenal endoscopic biopsies Journal of Small Animal Practice 57, 396-401

7. Kiupel, M., Smedley, R. C., Pfent, C., et al. (2011) Diagnostic algorithm to differentiate lymphoma from inflammation in feline small intestinal biopsy samples. Veterinary Pathology 48, 212-222

8. Moore, P.F., Rodriguez-Bertos, A., Kass, P.H. (2012) Feline gastrointestinal lymphoma, mucosal architecture, immunophyenotype, and molecular clonality. Veterinary Pathology 49, 658-668

9. Washabau RJ, Hasler AH. (1997) Constipation, Obstipation, and Megacolon. In: August JR (ed) Consultations in feline Medicine, 3rd ed. Philadelphia, WB Sauders, pp 104-112.

Çeviri: Hacer Kofalı

GI Endoscopy: A Minimally Invasive Option For The Minimally Invasive Cat Owner

Dr. Elise ROBERTSON
BS BVetMed MACVSc(Feline) DipABVP(Feline) FHEA MRCVS
American Board Certified Diplomate Feline Practice Fellow Higher Education Academy
Feline Vet & Endoscopy Vet Referrals Brighton, UK

Feline gastrointestinal (GI) endoscopy is in high demand, particularly by cat owners already aware of the clinical benefits and availability of this procedure within the human heathcare system. This lecture will provide a basic introduction to GI flexible endoscopy including important aspects of endoscope selection, clinical indications, and basic techniques required to perform a thorough and diagnostically meaningful examination in the cat.

Introduction:
Gastrointestinal endoscopy offers a minimally invasive method for obtaining a relatively thorough examination of the GI. Procurement of biopsy samples is often necessary in achieving a diagnosis in patients presenting with chronic or recurrent gastrointestinal tract signs (>2 weeks). In addition, endoscopy also offers a minimally invasive option for foreign body retrieval, oesophageal stricture dilation therapy and percutaneous gastrostomy tube placement.

Endoscopy should be considered the next logical step when investigating those patients where haematology, biochemistry, electrolytes, anthelmintic therapy, B12 assessment/supplementation, fPLI/TLI, and abdominal imaging have failed to provide an explanation for presenting clinical signs. In cats, oesophagoscopy, gastroduodenoscopy, proximal jejunoscopy, distal jejunoscopy, illeoscopy and colonoscopy should always be considered in those cases presenting chronic weight loss, polyphagia, hyporexia/anorexia or chronic hypocobalaminemia. This is especially true for cases with confirmed hypocobalaminemia where significant distal small intestinal evaluation/biopsies are required.

The World Small Animal Veterinary Association (WSAVA) International GI Standardisation Group and the American College of Veterinary Internal Medicine (ACVIM) have published multiple statements to provide guidance and standards for performance and interpretation of various diagnostic tests in dogs and cats presenting with gastrointestinal signs, including treatment trials, patient response, and outcome.1,2 Interestingly, inflammatory bowel disease (IBD) and lymphosarcoma (LSA) are often the remaining differential diagnoses in these patients. The clinical history and findings up to this critical point seems to present a clinical conundrum for the practitioner resulting in either polypharmacy or offering invasive interventions (e.g. exploratory laparotomy). It's not unsurprisingly that both of these options are often met with resistance by both patient and cat owners.

For most practitioners, the most challenging question associated with obtaining biopsies is how to obtain tissue samples of adequate depth and at the correct anatomic location. Whether to obtain full thickness biopsies or endoscopic biopsy samples has been a subject of discussion over the past 10-15 years. Benefits of endoscopic biopsies include the ability to directly visualise and document mucosal changes and lesions, enabling direct access and biosies of these changes, to collect multiple tissue samples from each anatomic site, and to begin antiinflammatory or chemotherapy without delay after the procedure.3

Unfortunately, endoscopy has some limitations in that it rarely diagnoses functional diseases (e.g. dysmotility, dietary hypersensitivity, antibiotic-responsive disease, etc.), lesions outside the GI tract (liver, pancreas, etc.) nor allows for full evaluation of the entire jejunum.3 Other clinical challenges associated with implementing endoscopy into a GIT investigation include lack of appropriate/suitably-sized equipment to perform a thorough examination, insufficient operator training/understanding how to 'drive the 'scope' through the gastrointestinal tract, and/or confidence with identifying normal from abnormal. The endoscopist performing procedure should also have a high level of proficiency, as GI endoscopy in cats is more demanding in skill than in dogs, due to the small size of the animal and the decreased tolerance to anaesthesia.

Theoretical risks which should be communicated with the owner include: 1) general anaesthesia 2) bowel perforation 3) bleeding 4) non-diagnostic samples (depth of sample and length of endoscope in relation to lesion). Saying that, these risks are considered rare.

Equipment:
A flexible endoscope suitable for performing an upper and lower GI examination in cats should be no greater than 8.0mm in diameter, at least 100cm in length and must have four-way tip deflection. In Oriental lines, where the antral canal, pylorus and ileocolic sphincter are seemingly more narrow compared to other breeds will benefit from the use of a smaller diameter endoscope (<6.0mm).4

To obtain adequately sized biopsies, the instrumentation channel should be at least 2.2mm, preferably ≥ 2.5mm. The latest model of endoscopes specifically designed for veterinary use, and suitable for most cats, is a 7.9mm outer diameter x 1.40m videoendoscope with an instrumentation channel of 2.8mm in diameter.4

Anaesthesia:
General anaesthesia is required for GI endoscopy and intubation with a cuffed endotracheal tube is mandatory because of the risk of gastro-oesophageal reflux. Some anaesthetic agents affect intestinal motility and sphincter function making the passage of the cardia and pylorus potentially more difficult.5 Atropine and other anticholinergic drugs should not be used unless necessary to increase heart rate, as these drugs may alter gastric motility patterns and increase pyloric tone. Pure opioid agonists may also increase pyloric tone and should ideally be avoided. Fluid support should be given during anaesthesia; dehydrated animals need to be rehydrated before anaesthesia unless endoscopy needs to be performed as an emergency procedure. In hypoproteinaemic patients colloid administration should be considered to ensure reasonable oncotic pressure.

Anaesthesia monitoring during upper GI endoscopy includes at minimum assessment of heart rate, respiration, blood pressure and pulse oximetry. Overdistension of the stomach during insufflation can cause cardiorespiratory.

Biopsies
The quality of endoscopically obtained biopsies greatly influences the likelihood for an accurate histopathological diagnosis of a specific mucosal lesion.1,2 In general at least six adequate samples need to be collected from the feline gastric or duodenal mucosa to reliably detect abnormalities.1,2 An adequate biopsy should have a full thickness mucosa and at least three or four intact, if possible contiguous villi.2 Samples containing submucosa are preferred. These requirements can be challenging to meet in the feline intestine due to the small intestinal diameter and therefore limited feasibility to direct the forceps tip in to the mucosa at a suitable angle and depth. After obtaining the specimen, the biopsy forceps are removed from the endoscope and the tissue sample is carefully removed from the jaws. Placing the jaws containing the sample into a container filled with isotonic saline and then "washing-off" the sample by shaking the tip of the forceps helps to avoid damaging the edges of the cups Specimens should be submitted in fixative, to the pathology laboratory, as quickly as possible for histopathological examination. Submission of a complete history and macroscopic evaluation report to the pathologist is mandatory to obtain best results.

Unfortunately, there's often a big discrepancy between the macroscopic appearance and final histological diagnosis thus emphasising the absolute importance of collecting endoscopic biopsies during all endoscopic examinations. Differentiation between lymphoplasmacytic IBD and small-cell lymphoma is notoriously difficult and should be confirmed with immunohistochemistry and PARR testing in those clinically suspicious cases.7,8

Colonoscopy
Large intestinal disease in cats commonly results in large bowel diarrhoea or constipation. It must be remembered, that vomiting is another frequent complaint in cats with large bowel disease. Furthermore, haematochezia can be due to local problems in the large intestine or anorectal disease and must be differentiated from generalised coagulopathies. As mentioned previously, a thorough investigation for systemic diseases is warranted for all these problems including haematology, biochemistry, coagulation testing, faecal analysis and diagnostic imaging.

The commonest abnormal large intestinal disease in cats is some form of colitis. This can be limited to the colon or be part of IBD or even small cell lymphoma of the entire intestinal tract.

Colonic tumours, especially lymphoma, can look identical to inflammatory colitis and must be differentiated by histopathology and PARR (+/-immunohistochemistry)7,8, for definitive diagnosis. Other large intestinal tumours in cats include adenocarcinoma and leiomyosarcoma, both being more focal and often invading the lumen with an irregular proliferative appearance. Other rare findings in cats include ileocolic or ileocaecal intussusception (often diagnosed via ultrasound prior to endoscopy) or rectal stricture.

References:

1. Day, M. J, Bilzer, T., Mansell, J., et al. (2008) World Small Animal Veterinary Association Gastrointestinal Standardisation Group. Histopathological standards for the diagnosis of gastrointestinal inflammation in endoscopic biopsy samples from the dog and cat: a report from the World Small Animal Veterinary Association Gastrointestinal Standardisation Group. Journal of Comparative Pathology 138, S1-S43

2. WSAVA International Gastrointestinal Standardization Group: Washabau RJ, Day MJ, Willard MD, et al. (2010) ACVIM Concensus Statement: Endoscopic, Biopsy, and Histopathologic Guidelines for the Evaluation of Gastrointestinal Inflammation in Companion Animals. J Vet Intern Med. 24, 10-26.

3. Neiger, R., Robertson E., Stengal C. (2013) Gastrointestinal endoscopy in the cat: Diagnostics and therapeutics. J Fel Med Surg 15, 993-1005.

4. Stengal C., Robertson E., Neiger R. (2013) Gastrointestinal endoscopy in the cat: Equipment, techniques and normal findings. J Fel Med Surg 15, 977-991.

5. Smith AA, Posner LP, Goldstein RE et al. (2004) Evaluation of the Effects of premedication in gastroduodenoscopy in cats. JAVMA 225, 540-544

6. Sabattini, S., Bottero E., Turba M.E., et al. (2016) Differentiating feline inflammatory bowel disease from alimentary lymphoma in duodenal endoscopic biopsies Journal of Small Animal Practice 57, 396-401

7. Kiupel, M., Smedley, R. C., Pfent, C., et al. (2011) Diagnostic algorithm to differentiate lymphoma from inflammation in feline small intestinal biopsy samples. Veterinary Pathology 48, 212-222

8. Moore, P.F., Rodriguez-Bertos, A., Kass, P.H. (2012) Feline gastrointestinal lymphoma, mucosal architecture, immunophyenotype, and molecular clonality. Veterinary Pathology 49, 658-668

9. Washabau RJ, Hasler AH. (1997) Constipation, Obstipation, and Megacolon. In: August JR (ed) Consultations in feline Medicine, 3rd ed. Philadelphia, WB Sauders, pp 104-112.

Köpek Humeral Kırıklarda Distal Fragment Pinlenmesi

Joshua MILGRAM
BSc, BVSc (Hons), Dip ECVS
Koret School of Veterinary Medicine, Hebrew University of Jerusalem, Israel

Humeral kırıklar genellikle şiddetli travma sonucunda ve orta ya da distal üçte birde meydana gelir. Köpeklerde, humerus kırıklarının %39'unun humeral şaftta olduğu rapor edilmiştir. (42/107) Bu rapor köpeklerde suprakondilar kırıkların tüm humerus kırıklarının %15'ini oluşturduğunu göstermektedir. (16/ 107) Humerus kırıklarının epidemiyolojisinin incelendiği bir çalışmada köpeklerin humerus kırıklarında, distal şaft kırıklarının %7.2 (10/ 139) ve suprakondilar kırıkların %29,5 (41/ 139) olduğunun belirlendiği kayıtlara geçmiştir. Bu kırıkların büyük çoğunluğunu majör travmalar oluşturmaktadır.

IM pinleme, humeral kırıkların tamirinde izlenecek birçok stratejiden biridir. Bir rapora göre IM pinler tek başına, serklaj teliyle veya eksternal fiksatör ile kombinasyon şeklinde %29 kullanılmaktadır. (38/ 130) Pinler %54 oranında (24/ 44) hem vida veya tel ile hem de ESF ile kombine edilerek kullanılıyor. İkinci çalışmadaki köpeklerde suprakondilar ve distal şaft kırıklarında intramedullar pinler hem açık hem de kapalı yöntemle yerleştirilmektedir. Bu çalışmada pinler daha genç köpeklerde, plaka ve vidalar ise tercihen daha yaşlı köpeklerde kullanılmıştır. Ek olarak normograd ve retrograd pinlemenin ikisi de proksimal ve distal pinlemede tanımlanmıştır.

Distal humeral kırık tamirinde IM pin kullanılırken, pinin medial epikondül boyunca geçmesi ve pinin medial kondülüsün derinlerine kadar ilerleyip distal fradmente iyice tutunabilmesi için yeterince küçük çapta bir pinin kullanılması önerilir. Bu IM pinle tedavi metodu daha çok küçük kedi ve köpeklerin stabil kırıklarında önerilse de eksternal fiksasyon ile kombine şekilde kullanımı stabil olmayan humerus kırıklarında da tercih edilebilir.

Çapraz pinleme veya çapraz bir pinle beraber bir IM pin, suprakondilar kırıklar ve distal şaft onarımı için önerilir. Retrograd pin yerleştirme, bu kırıklarda daha kolay ve doğru olur, ayrıca bu kırıklarda normograd pinleme de tanımlanmıştır. Distal humeral fragmente retrograd pinleme uygulanırken, pinleri direkt distale, medullar kavitenin lateral ve medial epikondilar başlarında non-artikuler alana çıkacak şekilde, kondilusların abaksiyal tarafına gönderilmesi önerilir. Kırık yerine reddedildikten sonra medial pin proksimal metafize oturuncaya kadar ilerletilir.
IM pinin medial humeral epikondilus içerisine yerleştirilirken, implantın doğru yönlendirilmesi önemlidir. Yanlış bir şekilde, direkt implantlar dirsek ekleminde emilebilir veya yeterli kemik stabilizasyonu sağlanamaz. Ek olarak bu hassas, yumuşak dokunun yapısı dirsek eklemine bitişiktir ve pin bu yumuşak dokudan geçerse zarar verebilir. Distal humerusa giren retrograd veya normograd pinlerin güvenilirliği değerlendirilmemiştir. Sadece humeral IM pin yerleştirmenin güvenilirliğinin değerlendirildiği bir çalışma var. Bu çalışma da proksimal humeral fragmentlerdeki normograd ve retrograd IM pinler ile sınırlıdır. Yazarlar her üç gurupta da tüm pinlerin medial epikondulusun içinde distal sonda yer alacağını belirtmiştir. Pinler dirsek eklemine penetre olmadan pinlerin medial epikondulus içindeki sıkı tutuş gerçekleşmez.

IM pinin medial epikondilus içerisinden normograd ya da retrograd şekilde proksimal fragmente intraoperatif yerleştirilmesinde, implant sıklıkla gevşek yerleşimi veya maksimum derinlik girişimi artikular penetrasyona neden olur. Biz distal humeral fragmente pinlemeye başlarken, pinin bu fragmenti maksimum tutuşu için pinin fragmente maksimum girmesini tavsiye ediyoruz. Biz distal humeral fragmentte iki pinleme stratejisi belirledik. Bu çalışmanın amacı distal fragmentteki pinlemenin durumunun hem normograd hem de retrogradda takibinin yapılıp medial epikondilusta maksimum pin tutuşunun güvenilirliğinin değerlendirilmesidir.

Çeşitli yayınlarda medial epikondilusa konan implantların kesin lokasyonlarının anlaşılması için aynı anatomik yapıları tanımlamak için farklı terimler kullanılır. Takip eden açıklamada temel anatomik standart yayınlar ve tutarlı implant yerleştirme tanımlaması. Humeral kondilus, humerusun distal sonunda lokalize olmuştur ve radialden çıkıp fossa olekranonun distal artikular yüzeyine yapışır. Humeral kondilusun medial yüzeyinde trohlea ve medial epikondilus ihtiyatlı yapılar olarak tanımlanabilir. Trohlea kabaca dairesel ve artikular kıkırdak ile kaplıdır. Bu tartışmanın amacı epikondilusun kraniyal ve kaudal kısımlara ayrılmasıdır. Epikondilusun kraniyal bölümü, kaudal bölümüne açı yapan trohleanın medial kısmındaki kemik çıkıntısı, yalancı kaudal ve proksimal trohleadan oluşur. Her iki kısım da fleksor karpus ve digitilerin orijinine bağlanır. Medial epikondilusun kaudal kısmı distal humeral metafizin medial ramusuna denktir.

15-37 kg arası, melez köpekten yirmi çift ön ekstremite sonucu elde edildi. Üç guruptan birinde her çift ön bacaktan biri ayrıldı ve başka hiçbir gurupta aynı köpeğin sağ ve sol bacağını içermiyor. Humeral diyafizin orta ve distal üçüncü eklemine distal kırığın proksimal suprakondilar deliğinde sırasıyla (DF) gurubu ve suprakondilar kırık (SF) gurubuna transversal osteotomi yapıldı. Normograd gurupta sol humeri sağlam. DF ve SF'deki tüm sonuçlarda distal fragmentin retrograd pinlenmesi, dirsek tamamen fleksiyondayken uygulandı. Medial epikondilusta da medullar kanalın içine yerleştirilebilen en büyük çaplı pin seçildi. Pinleme, medial epikondilusun kaudal korteksini mümkün olduğunca dengeleme pini ile başladı. Pinin medullar kanalı takip etmesine izin verildi ve dirsek ekleminin hemen altındaki deriye gelinceye kadar ilerletildi. Bu uygulamadan sonra pinin çıktığı bölgenin etrafındaki yumuşak dokuya diseksiyon yapıldı. Trohleanın artikular kıkırdağında herhangi bir hasar rapor edilmemiştir. Kırık reddedildi ve proksimal humerustan çıkana kadar ilerletildi. NO (Normograd grup) da medial epikondilusun kaudal kısmının distal bölümünde örnek pinleme başladı. Pin, medial epikondilusun kaudal kısmına paralel yönlendirildi ve humerus içinde proksimal olarak, proksimal humerustan çıkana kadar ilerletildi. Pinin çıkış noktasının lokasyonu proksimal humerusun kraniyal kısmında infraspinatus kasının yapışma noktası olarak hesaplanır. Bu nokta eksen sisteminin orijini olarak, eksenin orijin noktası ile çıkış noktası arasındaki mesafe hem x hem y yönünde tespit edilir.

Sonuç olarak, distal diafizeal ve suprakondilar humeral kırıklar oluştuktan sonra distal humeral fragment içinde artikuler ve periartikuler yapıların penetre olduğu retrograd IM pinler takip eden tabloda özetlenmiştir.

	Muscle (Hit)	Detail	Nerve (Hit)	Detail	Bone (Hit)	Detail	Articular Cartilage (Hit)	Detail
Distal Fracture	7/8	6 FCU 2 DDF	0/8	-	1/8	Olecranon	2/8	Trochlea
Supra-condylar Fracture	8/8	8 FCU 1 DDF	1/8	Ulna Nerve	0/8	-	2/8	Trochlea

FCU= Flexor carpi ulnaris kası, DDF= Derin digital flexor kas

Pinin medial epikondilusun kaudal tarafından çıkışı fleksor carpi radialis kasının veya derin dijital fleksor kasının orijinine benzer. Bir retrograd örnekte diğer ili örnekte olduğu gibi trohlear kartilago ve ulnar sinir hasar gördü. Çıkış noktası ile eksen sisteminin orijini arasında bütün örneklerde mesafe +_ 1-3 mm, +_2.4 mm kraniyokaudal yönde proksimodistal yönde de _10.2 mm +_ 11.9mm.

Kasların sıkışmasına; IM pin, normograd olarak yerleştirilirken açık yaklaşımla yönlendirilmesi veya pinin humerus proksimalinden çıktığı yerden pinin distal sonuna kadar kemik boyunca gönderilmesi ile baş edilebilir. Bu kasların sıkışmasında herhangi bir hastalık gelişimi rapor edilmemiştir. Bu örnekte bazı dejeneratif eklem hastalıkları dirsek ekleminin tam fleksiyonunun önlenmesine neden olmuştur. Bu örnekte ulnar sinir hasarı meydana gelmiş ve dirseğin hareketinin kısıtlanmasına neden olmuştur. Tüm diğer retrograd örneklerde hem lateral hem de medialden geçen pinler ulnar sinire yakındır. Normograd açık ve kapalı teknik kullanılırken neyse ki sinir görülebilir ve medial pinleme sırasında geri çekilir. Biz daha distal parçalarda direk eklem kartilagosuna pinlemenin daha kolay olduğunu ve retrograd grupta da artikular kartilago hasar indeksinin aynı olduğunu gözlemledik.

Distal humerus kırıklarında IM pin daha ince olduğunuda daha iyi oturduğu ile ilgili bilgi yok, aksine humerusun medullar kavitesinde daha kalın ve daha proksimale gönderilir. En önemli ihtiyaç bir IM pinin medial epikondilusun kaudal kısmına maksimum tutuşudur. Ayrıca daha ince IM pinler medial epikondilusun kaudal kısmındaki ESF ile veya plaka ya da vida ile birlikte kullanıldığında avantajlıdır. Normograd bir IM pin, medial epikondilusun kaudal kısmının distal tarafında rehber olur, açık veya kapalı teknik kullanımı güvenilir ve maksimum pin tutuşu sağlar. Distal humeral fragmentte, distal fragmentin retrograd pinlemesi humeral kırıklarda önerilmez.

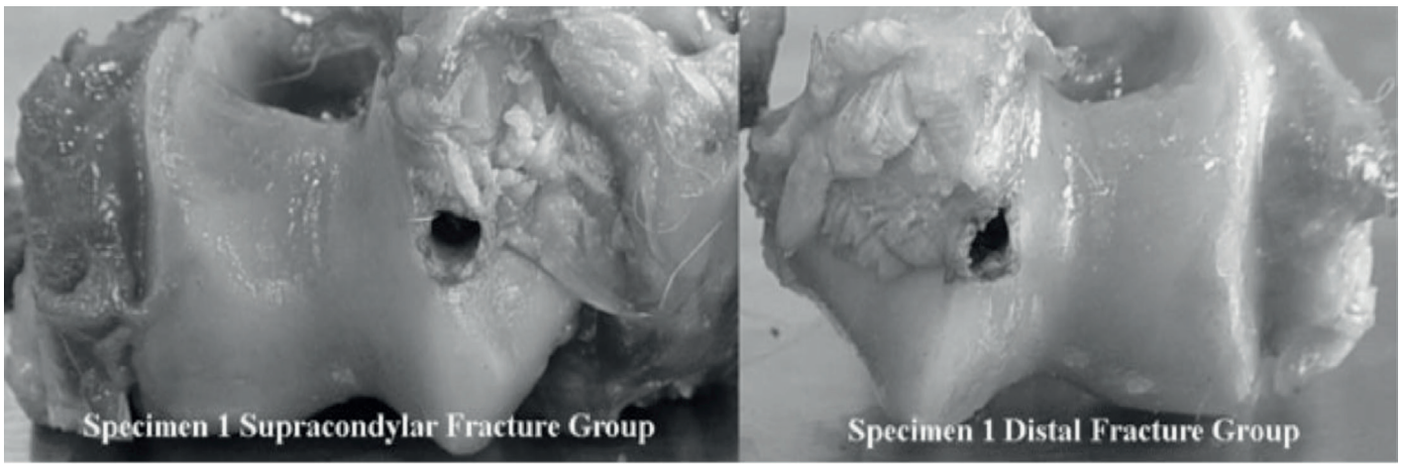

Örnek 1: Humerusun sağ ve sol distal tarafında, trohleanın artikular kıkırdağında pin lokasyonunun çıkış deliği.

References:
1. Turner TM: Fractures of the distal humerus, in: Johnson AL, Houlton J, Vannini R, (eds): AO Principles of fracture management in the dog and cat. AO Publishing , 2005, pp 217-228

2. Tomlinson JL: Fractures of the humerus, in: Slatter D, (ed): Textbook of Small Animal Surgery, (ed3). Philadelphia, Saunders, 2003, pp 1905-1918

3. Piermattei DL, Flo GL, DeChamp DE: Handbook of small animal orthopedics and fracture repair, (ed4). Saunders, Elsevier, 2006, pp 297- 324

4. Vannini R, Olmstead ML, Smeak DD: An epidemiological study of 151 distal humeral fractures in dogs and cats. JAAHA 24:531-536, 1988

5. Vannini R, Smeak DD, Olmstead ML: Evaluation of surgical repair of 135 distal humeral fractures in dogs and cats. JAAHA 24:537-545, 1988

6. Matthiesen DE, Walter H: Surgical management of distal humeral fractures. Comp Cont Edu 6: 1027-1036, 1984.

Çeviri: Duygu Sezer

Pinning of the Distal Fragment in Canine Humeral Fractures

Joshua MILGRAM
BSc, BVSc(Hons), Dip ECVS
Koret School of Veterinary Medicine, Hebrew University of Jerusalem, Israel

Humeral fractures generally occur in the middle and distal thirds of the bone and are the result of severe trauma. In dogs, fractures of the humeral shaft have been reported to occur in up to 39% (42/107) of humeral fractures. In this report supracondylar fractures constituted 15% (16/107) of all humeral fractures in dogs. In an epidemiological study in which humeral fractures were reviewed, distal shaft fractures accounted for 7.2% (10/139) and supracondylar fractures occurred in 29.5% (41/139) of humeral fractures in dogs. Major trauma was recorded in the majority of these fractures.

Intramedullary (IM) pinning is one of several strategies available for the repair of humeral fractures. IM pins were used alone or in combination with cerclage wires or external skeletal fıxator (ESF) in 29% (38/130) of repairs, in one report. Pins in combination with either screws or wire or an ESF were used in 54% (24/44) of distal shaft and supracondylar fractures in dogs in a second study. In this study pins were used in younger dogs with plate and screws preferred in older dogs. Intramedullary pins may be placed using either an open or a closed technique. In addition, both normograde and retrograde pinning of the proximal and distal fragments have been described. When using an IM pin for the repair of distal humeral fractures it is recommended that a pin with a diameter small enough to pass through the medial epicondyle be selected and that the pin be driven deeply into the medial condyle to firmly anchor the distal fragment. As a sole method of repair, however IM pinning is only recommended in stable humeral fractures in small dogs and cats, however, in combination with other methods of fıxation IM pins may be used in unstable humeral fractures

Cross pinning or an IM pin with a cross pin has been recommended for repair of distal shaft and supracondylar fractures. Retrograde pin placement in these fractures is described as being easier and more accurate, however, normograde pinning for these fractures has also been described. When performing retrograde pinning of the distal humeral fragment, it is recommended that the pins be directed distally within the medullary cavity of the lateral and medial epicondylar crests to exit in non articular areas, on the abaxial aspects of the condyles. After the fracture is reduced the medial pin is driven until it is seated in the proximal metaphysis.

When placing an IM pin into the medial humeral epicondyle it is important that the implant is orientated correctly. Incorrectly directed implants may penetrate the elbow joint or may not achieve sufficient bone purchase. In addition, there are sensitive soft tissue structures adjacent to the elbow joint which may be damaged by pins passing through the soft tissues. The safety of retrograding or normograding pins into the distal humerus has not been evaluated. Only one study has evaluated the safety of humeral IM pin placement. This study was limited to IM pins normograded and retrograded in the proximal humeral fragment. The authors were able to place the distal ends of all the pins in all three groups into the medial epicondyle. None of the pins penetrated the elbow joint, however, there is no quantification of the purchase of the pins within the medial epicondyle.

Intraoperative placement of an IM pin into the medial epicondyle by normograding or retrograding the proximal fragment is often limited by a poorly placed implant or by the concern that an attempt to maximize the depth of penetration will result in penetration of the articular cartilage. We speculated that initiating the pinning in the distal humeral fragment would maximize the pin purchase in this fragment. We evaluated two described strategies for the pinning of the distal humeral fragment. The aim of the study was to examine whether initiating pinning in the distal fragment, in either the normograde of retrograde direction, could be performed safely while maximizing pin purchase in the medial epicondyle.

Different terms have been used to describe the same anatomical structure in the various texts, which complicates the understanding of the exact location of implants inserted into the medial epicondyle. The following definitions are based on a standard anatomical text and are used consistently to describe implant placement. The humeral condyle is located at the distal end of the humerus and extends from the radial and olecranon fossae to the distal articular surface. On the medial side of the humeral condyle, the trochlea and medial epicondyle can be defined as discreet structures. The trochlea is roughly circular and covered with articular cartilage. For the purposes of this discussion the epicondyle is divided into cranial and caudal parts. The cranial part of the epicondyle is a

bony protuberance on the medial aspect of the trochlea while the caudal part of the epicondyle is angular and lies caudal and proximal to the trochlea. Both parts serve as the origin of flexors of the carpus and digits. The caudal part of the medial epicondyle is equivalent to the medial ramus of the distal humeral metaphysis.

Twelve pairs of forelimbs were harvested from cross-breed dogs weighing between 15kg and 37kg. One forelimb from each pair was allocated to one of three groups in such a way that no group contained the left and right limb of the same dog. A transverse osteotomy was created at the junction of the middle and distal thirds of the humeral diaphysis, and proximal to the supracondylar foramen in the distal fracture (DF) group and supracondylar fracture (SF) group, respectively. The humeri in the normograde group (NO) were left intact. In all specimens in the DF and SF groups, retrograde pinning of the distal fragment was performed with the elbow fully flexed. The largest diameter pin which could be placed into the medullary canal of the caudal part of the medial epicondyle was selected. The pinning was initiated with the pin aligned as far as possible with the caudal cortex of the medial epicondyle. The pin was allowed to follow the medullary canal and was driven distally until it exited the skin caudal to the elbow joint. A dissection of the soft tissues around the exit tract of the pin was then performed. Any damage to the articular cartilage of the trochlea was also noted. The fracture was then reduced and the pin was advanced until it exited the proximal humerus. In the NO specimens pinning was initiated on the distal aspect of the caudal part of the medial epicondyle. The pin was directed parallel to the caudal aspect of the medial epicondyle and driven proximally into the humerus until it exited the proximal humerus. The location of the exit point of the pin on the proximal humerus relative to a point chosen on the cranial aspect of the insertion of the infraspinatus muscle was calculated. This point served as the origin of a system of axes, and the distance of the exit point from the origin on the axes was determined in both the x and the y direction.

The results of the articular and periarticular structures penetrated when retrograding intramedullary pins, in the distal humeral fragment, after creating distal diaphyseal and supracondylar humeral fractures, are summarized in the following table.

	Muscle (Hit)	Detail	Nerve (Hit)	Detail	Bone (Hit)	Detail	Articular Cartilage (Hit)	Detail
Distal Fracture	7/8	6 FCU 2 DDF	0/8	-	1/8	Olecranon	2/8	Trochlea
Supra-condylar Fracture	8/8	8 FCU 1 DDF	1/8	Ulna Nerve	0/8	-	2/8	Trochlea

FCU= Flexor carpi ulnaris muscle, DDF= Deep digital flexor muscle

A pin exiting the caudal aspect of the medial epicondyle is likely to pass through the origin of either the flexor carpi radialis muscle or the deep digital flexor muscle. The ulna nerve was injured in one of the retrograded specimens and damage to the cartilage of the trochlea was seen in two specimens in each of the retrograded groups. The distance of the exit point from the origin of the system of axes for all specimens was -1.3mm ± 2.4mm in the craniocaudal direction and -10.2mm ± 11.9mm in the proximodistal direction.

Entrapment of muscles can be overcome by placing the IM pin in the normograde direction using an open approach, or by pulling the pin, where it exits the humerus proximally, until the distal end of the pin lies within the bone. The morbidity associated with the entrapment of these muscles is unreported. In one specimen, severe degenerative joint disease prevented full flexion of the elbow joint. Ulna nerve injury occurred in this specimen and the inability to flex the elbow may have contributed to this. In all the other retrograded specimens the pin passed either lateral or medial, and in close proximity to, the ulna nerve. When using an open normograde technique, however, the nerve was visualized and retracted medially during pinning. We speculated that in the more distal fractures it would be easier to direct the pins away from the joint cartilage, however, the incidence of articular cartilage damage was the same in both retrograded groups.

At present there is no data to support the use of a thinner, deeply seated, IM pin as opposed to a thicker IM

pin seated more proximally within the medullary cavity of the humerus, in distal humeral fractures. It is intuitive, however, that the more distal the fracture, the greater the need for an IM pin with maximum purchase within the caudal aspect of the medial epicondyle. A thinner IM pin placed within the caudal part of the medial epicondyle also has advantages when used in conjunction with an ESF or plate and screws. A normograded IM pin, initiated on the distal aspect of the caudal part of the medial epicondyle, using an open or closed technique is safe and provides maximum pin purchase in the distal humeral fragment. Retrograde pinning of the distal fragment in humeral fractures cannot be recommended.

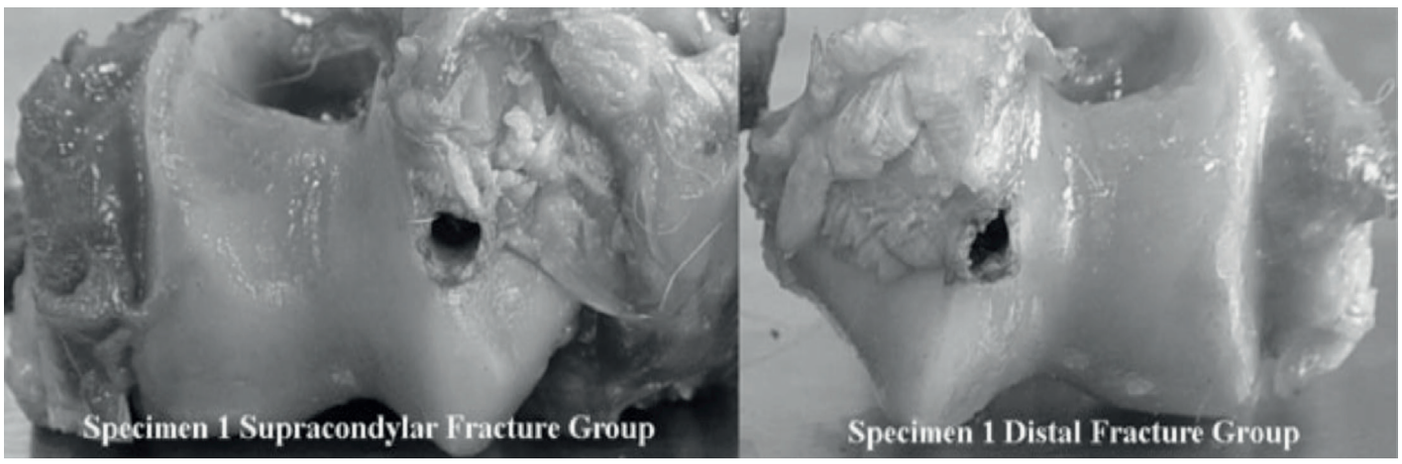

Fig 1: Location of pin exit hole in the articular cartilage of the trochlea on the distal aspect of the left and right humerus (Specimen 1).

References:

1. Turner TM: Fractures of the distal humerus, in: Johnson AL, Houlton J, Vannini R, (eds): AO Principles of fracture management in the dog and cat. AO Publishing , 2005, pp 217-228

2. Tomlinson JL: Fractures of the humerus, in: Slatter D, (ed): Textbook of Small Animal Surgery, (ed3). Philadelphia, Saunders, 2003, pp 1905-1918

3. Piermattei DL, Flo GL, DeChamp DE: Handbook of small animal orthopedics and fracture repair, (ed4). Saunders, Elsevier, 2006, pp 297- 324

4. Vannini R, Olmstead ML, Smeak DD: An epidemiological study of 151 distal humeral fractures in dogs and cats. JAAHA 24:531-536, 1988

5. Vannini R, Smeak DD, Olmstead ML: Evaluation of surgical repair of 135 distal humeral fractures in dogs and cats. JAAHA 24:537-545, 1988

6. Matthiesen DE, Walter H: Surgical management of distal humeral fractures. Comp Cont Edu 6: 1027-1036, 1984.

Brakisefalik Sendrom

Joshua MILGRAM
BSc, BVSc(Hons), Dip ECVS
Koret School of Veterinary Medicine, Hebrew University of Jerusalem, Israel

Brakisefalik ırkların artan popülaritesi ile birlikte üst hava yolunun tıkanmasına bağlı olarak solunum güçlüğü çeken brachiosefalik hasta sayısında da artış olmuştur. Brakisefalik Obstructive Airway Sendromu (BOAS), brakifalik köpeklerde üst hava yolundaki hava akımının tıkanmasına katkıda bulunan anatomik anormallikleri tanımlamak için kullanılır. BOAS'ın ana anatomik bileşenleri stenozlu burun delikleri ve sarkmış yumuşak damaktır, ancak trakeal hipoplazi ve nazofarengeal konkalar da birincil bileşen olarak düşünülebilir. Hava akımına karşı artan kronik dirençten kaynaklanan ikincil değişiklikler, dışa çekmiş laringeal keseler, tonsil eversiyonu ve laringeal kollapsı içerir. BOAS'dan muzdarip köpekler de, bu vakaların yönetimini son derece zorlaştıran çeşitli gastrointestinal rahatsızlıklar, uyku apnesi ve kardiyovasküler hastalıklarda görülebilir.

İngiliz Bulldog'lar çok daha gençken ortaya çıkmasına rağmen, bir köpekte BOAS görülme yaşı ortalama 4'tür. Tipik respiratuvar klinik bulgular arasında horlama, egzersiz intoleransı, ısı intoleransı ve dispne bulunur, ancak kas miktarı daha çok olan köpeklerde siyanoz ve kollaps atakları olabilir. Mevcut olabilecek gastrointestinal bulgular ise regürjitasyon, gastroözofageal reflü ve kusmadır.

BOAS'lı köpekler için tanı çalışmaları, hastalığın şiddetine ve klinik görünümüne bağlıdır. Çoğu durumda CBC, serum biyokimyası ve idrar tahlili gibi testlerle minimum teşhis verisi elde edilmektedir. Trakeal hastalık, pulmoner paranşimal değişiklikler, özefagus değişiklikleri, hiatal herni ve kardiyovasküler hastalık bulgularını ortaya koyabildiği için torasik radyografiler de önerilmektedir. Göz önünde bulundurulması gereken ek tanılar arasında abdominal radyografiler, abdominal ultrason, floroskopi, üst GI endoskopi, trakeoskopi ve bronkoskopi ile baş ve boyun BT yer alır.

Köpeklerde BAOS tanısı için hafif bir anestezi altında ağız yoluyla frenks ve larinksin gözle muayenesi gereklidir. Tüm farenks ve larinks, hem anatomik hem de fonksiyonel değişiklikler için değerlendirilmelidir. Ağız muayenesinde yumuşak damak uzunluğunun değerlendirilmesi, laringeal keselerin değerlendirilmesi, larinks ve rima glottis'in değerlendirilmesi yer almalıdır. Nazofarenksin retrofleks endoskopisi nazofaringeal inflamasyonu, kollapsını veya nazofarenkse (BOAS ile başvuran köpeklerin yaklaşık % 20'sinde belgelenen) nazal konkaların varlığını gösterebilir. BOAS tanısı yapılan köpeklerin bronkoskopik değerlendirilmesi, köpeklerin % 87'sinde kollaps veya stenoz olduğu bronkoskopik olarak saptanabilir, ki bu da laringeal kollaps ile ilişkili olduğunda durumun daha kötü olduğunu göstermiştir. Endoskopi aynı zamanda BOAS hastalarının % 80'ine varan özofagit, gastrit, reflü, hiatal herni ve pilor stenozunun varlığını ve ciddiyetini değerlendirmek için kullanılabilir, kötüleşen gastrointestinal bulgular kötüleşen respiratuvar klinik bulgularla orantılıdır.

Tıbbi ve cerrahi tedaviler tipik olarak BOAS'tan muzdarip köpekler için endikedir. Cerrahi girişim için en uygun zamanı belirleyen bir gösterge yoktur, ancak brakisefalik hava yolu hastalığının birincil bileşenlerinden herhangi biri veya klinik belirtileri bir hastanın, yaştan bağımsız olarak hastalığın cerrahi adayı olarak kabul edilmesi gerekir. BOAS'ın ilk basamak tıbbi tedavisi kilo verdirilme, heyecan kontrolü, gastrointestinal belirtiler için medikal tedavi ve altta yatan pulmoner parankimal hastalıkların tedavisini içerir. H2 blokerleri, proton pompa inhibitörleri ve promotilite ajanları (sisaprid, metoklopramid) ile tedavi, başarılı tedavisi yapılmış brakisefalili farklı hastalarda tanımlanmıştır. Cerrahi tedaviler, stenotik burunların genişlemesi, yumuşak damağın kısaltılması ve dışa açılmış laringeal keselerin çıkarılması yoluyla üst hava yolu obstrüksiyonunu hafifletmeyi amaçlamaktadır. Hem burun deliklerini genişletmek hem de sarkmış yumuşak damağın tedavisi için çok sayıda cerrahi teknik vardır. Çoğu durumda, kullanılan teknikler cerrahın tercih ve deneyimlerine dayanmaktadır.

Nazal daralmanın hava akışına çok büyük direnç etkisi olduğuna inanılmaktadır, bu nedenle stenotik kanalların genişlemesinin BOAS için cerrahinin en önemli başarısı olduğu düşünülmektedir. Burunların genişletilmesi operasyonunun genç yaşta yapılması tavsiye edilir ve kullanılan cerrahi teknikten bağımsız olarak solunum bulgularında belirgin iyileşme sağladığı gösterilmiştir. Yumuşak damak rezeksiyonu gibi diğer semptomların BOAS hastalarında ilk olarak düzeltilmesi önerilir. Dışa dönük laryngeal keselerin rezeksiyonu, bir kez önerilir ve laringeal kollaps durumunda gerekli olabilir, ancak prosedür teknik olarak zor olduğundan faydası duruma göre sorgulanmalıdır.

BOAS'lı olguları tedavi ederken en büyük zorluklardan biri perioperatif yönetimdir. İndüksiyondan önce 5 dakika süre ile ön oksijenasyonun, indüksiyon sırasında ve entübasyondan hemen önce SpO2'de hızlı bir düşüşü önlemeye yardımcı olduğu kanıtlanmıştır. Regürjitasyon ve kusma olasılığını azaltma için operasyon öncesi ilaç uygulamanın bir parçası olarak anti-emetik ve gastroprotektanların uygulanmasına dikkat edilmelidir. Ameliyatla ilişkili majör komplikasyonlar arasında yumuşak doku inflamasyonu, aspirasyon pnömonisi ve respiratuar arreste bağlı hava yolu obstrüksiyonu sayılabilir. Tüm hastalar anesteziden uyanma sırasında yoğun izlem ve 12-24 saat sonra solunum sıkıntısı belirtilerinin hızlı bir şekilde tanınmasını ve olası durumlarda geçici trakeostomi yapılması dahil olmakla birlikte uygun şekilde tedavi edilmesini gerektirir. Veterinerlik literatüründe, aspirasyon pnömonisi gibi sekonder ortaya çıkan bu kayıplarda % 4'lük bir peri-operatif mortalite oranı rapor edilmektedir.

Birçok hastada cerrahi sonrası klinik belirtilerin düzelmesi görülürken, hemen hemen tüm hayvanlar bir dereceye kadar üst hava yolu obstrüktif belirti göstermeye devam edecektir. Literatürde uzun dönem prognozun belirleyicileri ile ilgili olarak, daha önceki çalışmalarla çelişkili kanıtlar görülmemiş olup, hiçbir bileşenin hipoplastik trakea varlığı da dahil olmak üzere daha kötü bir prognozu sağlamadığı gösterilmiştir. Ciddi laringeal kollaps varlığının daha kötü bir prognoza sahip olduğu düşünülmektedir, ancak 3. evre laringeal kollaps olan hastalar da bile, stenotik burun delikleri, sarkık yumuşak damak ve dışa dönük laringeal kese tedavisini takiben klinik belirtilerin belirgin olarak iyileştiğini göstermiştir. Ne yazık ki, cerrahiden fayda alınamayacak veya kalıcı bir trakeostomi gibi kurtarma cerrahisini gerektiren ikincil değişikliklerin ilerlemesine sahip olabilecek bir köpek popülasyonu da vardır.

Laringeal kollaps, üst hava yolunun tamamen tıkanmasıyla sonuçlanabilen ilerleyici bir durumdur. Laringeal kollapsın aşamaları, larinksin ağız yoluyla görsel muayenesi sırasında görülen değişikliklerle açıklanır. Laringeal kollaps, en sık BOAS'da sekonder gelişen bir durum olmakla birlikte, kalıtsal laringeal kollaps da tanımlanmıştır.
Laringeal kollapsın kesin patofizyolojisi bilinmemektedir. BOAS ile ilişkili birincil anormalliklerden kaynaklanan negatif intraluminal kuvvet, kıkırdağın bu kuvvette direnç gösterme yeteneğini ortadan kaldırmasıyla çöküşün meydana geldiği öne sürülmüştür. Aynı zamanda daha küçük laringeal çapların, anormal şekilli laringeal kıkırdakların veya kondromalazinin, brakisefalik ırkları laringeal çökmeye yol açması da mümkündür. Klinik olarak laringeal kollaps, larinksin direkt gözle muayenesi altında görülen değişikliklere göre teşhis edilir ve derecelendirilir. Laringeal kollaps, laringeal keselerin evrelenmesiyle (Derece I) başlayan ve çivi formasyonlarının medial yer değiştirmesi (Derece II) ile ilerleyen ilerleyici bir hastalıktır. Boynuz şeklindeki uzanımların medial yer değiştirmesi ile yukarıdaki değişiklikler, Derece III laringeal kollaps olarak tanımlanmaktadır. Drece I ve II'de rima glottis'in ventrali tıkalılıdır ve III. Derece'de rima glottis'in dorsal ve ventral açıları tıkalıdır ve sadece hava akımı için dar bir açıklık kalır.

Laringeal çöküşün yönetimi tartışmalıdır ve çöküşün evresine bağlıdır. Erken teşhis cerrahi ve medikal tedaviye uygundur ve çoğu vaka parsiyel stafilektomi, nazal alarplasti, laringeal sakküler rezeksiyon, kilo kaybı, egzersiz kısıtlaması ve anti-inflamatuar ilaç kombinasyonuna iyi yanıt verir. Bu vakalar için prognoz, klinik belirtilerin cerrahi sonrasında nadiren tamamen çözülmesine rağmen iyi kabul edilir. Laringeal kollapsın ileri evrelerinin tedavisi için seçenekler tek taraflı aritenoid lateralizasyon, aryepiglottik katlama rezeksiyonu, kalıcı trakeostomi ve yönetim için tek seçenek olarak belirtilen ötenazi ile sınırlıdır. Şu anda, Derece II veya III laringeal kollapstan muzdarip köpekler için prognoz belirsizdir.

Son zamanlarda yapılan bir çalışma, çeşitli brakisefalik ırklarda krikoid kıkırdak şeklinin normal köpeklerinkinden farklı olduğunu göstermiştir. Brakisefalik köpeklerde krikoid kıkırdağın normalden daha oval olduğu ve bu da brakisefalik köpeklerde hava yolu direncinin daha fazla olduğunu göstermiştir. Bu aşamada, bu değişikliklerin genetik bir miras mı yoksa kazanılmış mı olduğu açık değildir, ancak daha dar bir krikoid konformasyon, BOAS'ın ek bir sebep olabilir. Biz krikoid kıkırdağın brakiefalik köpeklerdeki farklı konformasyonunun, onunla bağlanan aritenoid kıkırdakların yeri üzerinde büyük bir etkisi olacağını düşünüyoruz. Brakisefalik ırklardaki krikoid kıkırdak lateral olarak düzleşir ve bu da aritenoid kıkırdakların medial yer değiştirmesi ile sonuçlanır. Artetenoid kıkırdakları lateral olarak değiştirmek ve intraluminal laringeal stentlerin kısıtlılıklarını gidermek için, mezosefefalik köpeklerin krikoid morfolojisine dayanan bir ekstraluminal subkartilajinöz krikoid stent geliştirdik. Bu sunumda kadavra çalışmasının sonuçları ve klinik vakalardaki sonuçlar açıklanacaktır.

Çeviri: Yusuf Döner

Brachycephalic Syndrome

Joshua MILGRAM
BSc, BVSc(Hons), Dip ECVS
Koret School of Veterinary Medicine, Hebrew University of Jerusalem, Israel

With the increasing popularity of brachycephalic breeds there has been an increase in the number of brachycephalic patients presenting with difficulty in breathing due to obstruction of the upper airway. Brachycephalic Obstructive Airway Syndrome is used to describe the anatomic abnormalities that contribute to obstruction of the airflow in upper airway in brachycephalic dogs. The primary anatomic components of BOAS are stenotic nares and elongated soft palate, however, tracheal hypoplasia and nasopharyngeal turbinates can also be considered to be primary components. Secondary changes resulting from chronic increased resistance to airflow include everted laryngeal saccules, tonsillar eversion, and laryngeal collapse. Dogs suffering from BOAS may also suffer from various gastrointestinal conditions, sleep apnea, and cardiovascular disease, which make the management of these cases extremely challenging.

The average age of presentation in a dog with BOAS is 4 years, although English Bulldogs may present when they are much younger. Typical respiratory clinical signs include stertor, exercise intolerance, heat intolerance, and dyspnea, however, in more severe cased dogs may present with cyanosis and collapsing episodes. Gastrointestinal signs which may also be present include regurgitation, gastroesophageal reflux, and vomiting.

Diagnostic work up in for dogs with BOAS depends on the severity of the disease and clinical presentation. A minimum data base including CBC, serum chemistry, and urinalysis is warranted in most cases. Thoracic radiographs are also recommended as they may reveal evidence of tracheal disease, pulmonary parenchymal changes, esophageal changes, hiatal hernia, as well as cardiovascular disease. Additional diagnostics to consider include abdominal radiographs, abdominal ultrasound, fluoroscopy, upper GI endoscopy, tracheoscopy and bronchoscopy, and head and neck CT.

Observing the pharynx and larynx via the mouth while the dog is under a light plane of anesthesia is required for diagnosing BAOS. The entire pharynx and larynx should be evaluated for both anatomical and functional changes. Oral examination should include assessment of the length of the soft palate, assessment of the laryngeal saccules, and assessment of the larynx and rima glottidis. Retroflexed endoscopy of the nasopharynx may show nasopharyngeal inflammation, collapse, or the presence of nasal turbinates protruding into the nasopharynx (documented in about 20% of dogs presenting with BOAS). Bronchoscopic evaluation of dogs with BOAS presenting for surgery showed that 87% of dogs had some degree of bronchoscopically detectable collapse or stenosis, which was worse when associated with laryngeal collapse. Endoscopy can also be used to evaluate the presence and severity of esophagitis, gastritis, reflux, hiatal hernia, and pyloric stenosis, which have been found in up to 80% of BOAS patients, with worsened gastrointestinal signs correlated with worsened respiratory clinical signs.

Medical and surgical treatments are typically indicated for dogs suffering from BOAS. There are no set guidelines that dictate the optimal time for surgical intervention, however any patient diagnosed with any of the primary components of brachycephalic airway disease or any animal presenting with clinical manifestations the disease should be considered a surgical candidate, regardless of age. First line medical management of BOAS includes weight loss, control of excitement, medical treatment for gastrointestinal signs, and treatment of underlying pulmonary parenchymal disease. Treatment with H2 blockers, proton pump inhibitors, and promotility agents (cisapride, metoclopramide) have all been described in brachycephalic patients with varied success. Surgical treatments are aimed at relieving the upper airway obstruction through widening of the stenotic nares, shortening of the soft palate, and removal of everted laryngeal saccules. There are numerous techniques described for both widening the nares and treating the elongated palate. In most cases the techniques utilized are based on surgeon's preference and experience.

It is believed that the nasal passages provide the most resistance to airflow, so widening of stenotic nares is thought to be the most important aspect of surgery for BOAS. Widening of the nares at a young age is recommended, and has been shown to provide significant improvement in respiratory signs regardless of the surgical technique utilized. Correction of other primary components of BOAS, such as soft palate resection is recommended. Resection of

everted laryngeal saccules, was once recommended, and may be required in cases of laryngeal collapse, however, the procedure may be technically challenging and the benefits have been questioned.

Perioperative management is one of the greatest challenges when treating cases with BOAS. Pre-oxygenation for a period of 5 minutes prior to induction has been shown to help prevent a rapid drop in SpO2 during induction and just prior to intubation. Consideration should be given to the administration of anti-emetics and gastroprotectants as part of the pre-medication in hopes of decreasing the likelihood of regurgitation and vomiting. Major complications associated with surgery include airway obstruction secondary to soft tissue inflammation, aspiration pneumonia, and respiratory arrest. All patients require intensive monitoring during anesthetic recovery and the subsequent 12-24 hours to ensure that any signs of respiratory distress are quickly recognized and treated appropriately, including performing a temporary tracheostomy if needed. Veterinary literature reports an overall peri-operative mortality rate of 4% with most of these deaths occurring secondary to aspiration pneumonia.

While many patients have improvement of clinical signs following surgery, almost all animals will continue to exhibit some degree of upper airway obstructive signs. There has been conflicting evidence in the literature regarding determinants of long term prognosis with more recent studies showing that no single component confers a worse prognosis, including the presence of hypoplastic trachea. The presence of severe laryngeal collapse is thought to carry a worse long term prognosis, however even patients with stage 3 laryngeal collapse showed significant improvement of clinical signs following treatment of stenotic nares, elongated soft palate, and everted laryngeal saccules. Unfortunately, there is a population of dogs that may not benefit from surgery or may have progression of secondary changes that necessitates salvage surgery such as a permanent tracheostomy.

Laryngeal collapse is a progressive condition which may result in complete occlusion of the upper airway. The stages of laryngeal collapse are described by the changes seen during visual examination of the larynx via the mouth. Although laryngeal collapse is most commonly an acquired condition occurring secondary to BOAS, hereditary laryngeal collapse has been described.

The exact pathophysiology of laryngeal collapse is unknown. It has been proposed that collapse occurs when the negative intraluminal force, resulting from the primary abnormalities associated with BOAS overcome the ability of the cartilage to resist that force. It is also possible that smaller laryngeal diameters, abnormally shaped laryngeal cartilages, or chondromalacia predispose brachycephalic breeds to laryngeal collapse. Clinically laryngeal collapse is diagnosed and graded according to changes seen under direct visual examination of the larynx. Laryngeal collapse is a progressive disease which begins with eversion of the laryngeal saccules (Grade I) and progresses with the addition of medial displacement of the cuneiform processes (Grade II). The above changes with additional medial displacement of the corniculate processes is defined as Grade III laryngeal collapse. In Grade I and II the ventral aspect of the rima glottidis is occluded, and in Grade III both the dorsal and ventral aspects of the rima glottidis are occluded leaving only a narrow opening for air flow.

The management of laryngeal collapse is controversial, and depends on the stage of collapse. The early state is amenable to surgical and medical management, and most cases respond well to a combination of partial staphylectomy, nasal alarplasty, laryngeal saccule resection, weight loss, exercise restriction, and anti-inflammatory medication. The prognosis for these cases is considered to be good in spite of the fact that clinical signs rarely resolve completely following surgery. Options for treatment of advanced stages of laryngeal collapse are limited with unilateral arytenoid lateralization, aryepiglottic fold resection, permanent tracheostomy, and euthanasia cited as the only options for management. At present, the prognosis for dogs suffering from stage II or III laryngeal collapse is unclear.

A recent study demonstrated that the shape of the cricoid cartilage in several brachycephalic breeds differs from that of normal dogs. The cricoid cartilage was found to be significantly more oval in brachycephalic dogs, which is likely to further increase airway resistance in these dogs. At this stage it is remains unclear whether these changes are inherited or acquired, however, a narrower cricoid conformation could be an additional component of BOAS. We speculate that the different conformation of the cricoid cartilage in brachycephalic dogs, would have a profound effect on the location of the arytenoid cartilages that articulate with it. The cricoid cartilage in brachycephalic breeds is laterally flattened which would result in a medial displacement of the arytenoid cartilages. In an effort to displace the arytenoids cartilages laterally and to overcome the limitations of intraluminal laryngeal stents, we developed an extraluminal subcartilaginous cricoid stent, based on the cricoid morphology of mesocephalic dogs. The results of a cadaveric study as well as the outcome in clinical cases will be described.

References:

1. Lorinson D, Bright RM, White RAS. Brachycephalic airway obstruction syndrome: A review of 118 cases. Canine Practice.1997; 22:18–21.

2. Harvey CE. Inherited and congenital airway conditions. J Small Anim Pract.1989; 30:184-187.
3. Pink JJ, Doyle RS, Hughes JML, Tobin E, Bellenger CR. Laryngeal collapse in seven brachycephalic puppies. J Small Anim Pract.2006; 47:131-135.

4. Wykes PM. Canine laryngeal diseases part I: anatomy and disease syndromes. Compendium on Continuing Education for the Practicing Veterinarian.1983a; 5: 8-13.

5. Dupré G, Heidenreich D. Brachycephalic syndrome. Vet Clin North Am Small Anim Pract.2016; 42:691–707.

6. Rutherford L, Beever1 L, Bruce M, Haar G. Assessment of computed tomography derived cricoid cartilage and tracheal dimensions to evaluate degree of cricoid narrowing in brachycephalic dogs. Vet Radiol Ultrasound.2017; 58:634–646.

7. Torrez CV, Hunt GB. Results of surgical correction of abnormalities associated with brachycephalic airway obstruction syndrome in dogs in Australia. J Small Anim Pract.2006; 47:150–154.

DAVETLİ KONUŞMACI ÖZETLERİ
2 KASIM 2018
C SALONU

INVITED SPEAKERS ABSTRACTS
NOVEMBER 2nd 2018
HALL C

Küçük Evcil Hayvanların Viral ve İnvaziv Hastalıklarının Tedavisinde Yeni Bir Yaklaşım

Alexander V. SANIN
A.V. SANIN, Biyolojik Bilimler1 Doktoru A.N. NAROVLYANSKI Biyolojik Bilimler1 Doktoru, A.V. PRONIN, Biyolojik Bilimler1 Doktoru V.V. ANNIKOV, Veterinerlik Bilimler 2 Doktoru
1 Fahri akademisyen N. F. Gamaleya adını taşıyan Epidemiyoloji ve Mikrobiyoloji Ulusal Araştırma Merkezi, Moskova şehri;
2Saratov Devlet Tarım Üniversitesi, Saratov şehri, Rusya Federasyonu

Viral enfeksiyonlar, evcil hayvanların bulaşıcı hastalıklar patolojisinde önemli bir rol oynar. Bu tür enfeksiyonlarda hemen hemen her zaman bağışıklık sistemi ve iltihaplanmanın bastırılması eşlik ettiği için bunların tedavisinde kullanılan ilaçlar, sadece doğrudan antiviral bir etkiye sahip olmakla kalmaz, aynı zamanda konjenital ve hücre aracılı immüniteyi de arttırır (fagositoz ve antikor üretiminin uyarılması, sitotoksik lenfosit aktivitesinin artması, interferon indüklenmesi ve diğer sitokinlerin sentezi) ve ayrıca anti-enflamatuar ve/veya antioksidan aktiviteye sahiptir. Rusya Federasyonu'nda viral hastalıkların ve evcil hayvanların diğer bazı patolojik durumlarının tedavisine yönelik yeni bir yaklaşım, 1990'ların sonlarında geliştirilen doğal kökenli eşsiz bir tıbbi ürünün kullanılmasına dayanmaktadır. Kimyasal bileşimine göre, Sibirya köknar iğnelerinden ekstre edilen poliprenli fosfatların disodyum tuzudur. Bu preparat "Fosprenil" adıyla kayıtlıdır.

Kedilerde Gençlik Hastalığı (Panleukopenia) tedavisi
Kedilerde panleukopenia, klinik olarak ateş, hemorajik enterokolit ve şiddetli lökopeni ile karakterize akut viral bir enfeksiyondur. Özellikle yavru kedi ve genç kediler için tehlikelidir. Kediler arasında ölüm oranı %90'dır. Genç ve yetişkin hayvanlar arasında %60'a ulaşabilmektedir.
Hastalığın nedensel ajanı, öncelikle kemik iliğinin intestinal villus ve kriptlerinin, serebellar korteks hücrelerinin ve hematopoietik kök hücrelerinin (HSC) hızla bölünen hücrelerine saldıran zarfsız DNA içeren parvovirüsdür. Neticesinde, şiddetli panleukopeni, iç ülserler ve bol ishal, ciddi dehidratasyon ve anemi gelişir.
Önceki çalışmalarda, "Fosprenil" in birçok virüsün çoğalmasını engellediği ve ayrıca birçok viral enfeksiyon için tedavi protokollerinde terapötik bir etkiye sahip olduğu gösterilmiştir. Burada Fosprenil'in kedilerin panleykopeni tedavisinde terapötik etkinliğini gösteren bir çalışma anlatılmaktadır.

Çalışma, 2 ayrı gruba ayrılan, 3-6 aylık erkek ve dişi 12 yavru kedi üzerinde gerçekleştirilmiştir. Birinci grup yavru kedilere infüzyon ve semptomatik tedavi (hepatoprotektörler, antibiyotikler ve antihistaminikler) dahil standart protokole ilave olarak arka arkaya 5 gün boyunca 0,5-1,0 ml dozda, günde iki defa deri altına Fosprenil verildi. İkinci grup yavru kediler, sadece birinci gruba yapılanlara tamamen karşılık gelen standart protokole göre tedavi aldı.

Araştırma sonuçları; Fosprenil kullanımının tedavi süresini azalttığını gösterdi. Gözlem süresinin (5 gün) sonunda, ilk grubun yavrularının eritrosit sedimantasyon hızının yanı sıra lökositlerin seviyesini normalleştirdi.
Kan serumunun biyokimyasal analizi, C-reaktif protein olmadığını ve globulin fraksiyonlarının neden olduğu protein düzeylerinde artış olduğunu gösterdi.

Genel olarak, Fosprenil'in terapötik etkinliği ile ilgili elde edilen veriler; klinik iyileşme, komplikasyonların yokluğu, enflamatuar yanıtta hızlı azalma, reaktif hepatit belirtilerinin kaybolması ve humoral immünitenin aktivasyonunu göstermiştir. Bu durumda, Fosprenil'in klinik etkinliği, ilacın antiviral etkisinden ve aynı zamanda hematopoietik kök hücrelerin (HSC) kemik iliğinden periferik kanın mobilizasyonunu uyarma kabiliyetine bağlı olabilir. Bu lenfositopoezin hızlı iyileşmesine yardımcı olmaktadır.

Kedilerde Enfeksiyöz Peritonit tedavisinde yeni bir yaklaşım: iki klinik vaka üzerinde bir çalışma
Kedilerin enfeksiyöz peritoniti olan "ıslak" veya efüzyonlu iki klinik olgu araştırıldı. Kedilerde enfeksiyöz peritonit tanısı, klinik bulgular, ultrason sonuçları ve peritoneal sıvı muayenesi, kan analizi ve RT-PCR analizi temelinde yapıldı. Her iki olguda da abdominal efüzyon saptandı, RT-PCR pozitif, kan testinde globülin seviyesinde belirgin bir artış, albumin ve globulin oranlarında belirgin bir azalma, orta derecede anemi ve hiperbilirubinemi saptandı. Abdominal efüzyonlar viskoz bir kıvama sahipti, saman rengi idi ve çalkalanarak köpürtüldü.

Her iki hasta da Dr. İ.O. Pereslegin tarafından geliştirilen karmaşık tedavi protokolüne olumlu cevap verdi. Bu protokol, standart terapiye ek olarak, abdominal efüzyonun aspirasyonundan hemen sonra, önceden ısıtılmış Fosprenil'in karın boşluğuna verilmesi için son derece gerekli bir adımı içermiştir. Özellikle toplanan sıvı, Enfeksiyöz Peritonit Kedilerin "ıslak" formu için tipikti: Açık sarı, saman rengi, kokusuz, viskoz yeterince kuvvetli köpüklü, hafif mat, beyaz pullu, toplam sıvı hacmi (enjekte edilen tuzlu su çözeltisi dahil) yaklaşık 65 ml idi. Bu sıvının

çıkarılmasından hemen sonra 2 adet önceden ısıtılmış (40 ° C'ye kadar) 20 ml, 2 farklı şırınga ile: Tuzlu su ile Fosprenil (10:10) ve tuzlu suda %0.5 dioksijen

(10:10) karın boşluğuna enjekte edildi. Sonuç olarak, tedavi başlangıcından 10-14 gün sonra klinik belirtiler ortadan kalktı, kan normalize oldu, kedilerin enfeksiyöz peritoniti "ıslak" formunun teşhisinden 15 ve 52 ay sonra her iki kedi de hala hayatta. Kedilerden birine gözlem yapıldı: Şimdi, tedaviden 6 yıl aradan sonra, hala hayatta ve kendini iyi hissediyor.

Bu veriler, Dr. Al Legendre tarafından herpes virüsünün neden olduğu kedilerde üst solunum yolu enfeksiyonlarını tedavi etmek için veteriner hekimlikte kullanılan İmmün uyarıcı Poliprenil ilacının kullandığı "kuru" formun tedavi sonuçları ile tutarlıdır. İmmün uyarıcı Poliprenil, bu ABD'de Fosprenil ile aynı prensipte geliştirilen bir ilaçtır, tek farkı, Fosprenil için poliprenoller köknar iğnelerinden elde ediliyor, İmmün uyarıcı Poliprenil için poliprenoller ise dut yapraklarından elde edilir. Fosprenil, 1990 yılının başlarında ve İmmün uyarıcı Poliprenil ise 2003-2004'te geliştirilmiştir. Gösterildiği gibi, hem Fosprenil hem de İmmün uyarıcı Poliprenil Th1-sitokinlerin üretimi ile kanıtlandığı gibi virüsün bağışıklık evriminin üstesinden gelmeye ve hücresel bağışıklığı arttırmaya yardımcı olur. Fosprenil doğrudan antiviral etkinin varlığı için araştırılmıştır.

Fosprenilin doğrudan antiviral etkisinin mekanizmaları
Fosprenil'in doğrudan antiviral etkisi, virüslerin yaşam döngüsünün ana aşamalarının bir veya daha fazlasının doğrudan ihlali ile ortaya çıkar: Virüsün hücre yüzeyine emilmesi, virüsün penetrasyonu, viral proteinlerin oluşumu ve prenilasyonu veya glikosilasyonu.

1. Fosprenilinin hücre dışındaki viryonlara spesifik olmayan bağlantısı
Hemaglutinasyon reaksiyonunun duyarlı bir analizi, Fosprenil'in hücre dışındaki kene kaynaklı ensefalit virüsü virüsü (TBEV) partikülleri ile etkileştiğini, stabil kompleksler oluşturduğunu ve böylece hedef hücrelerin enfeksiyonunu önlediğini göstermiştir.

2. Hücreler üzerinde viral emilimin önlenmesi
Enfeksiyondan 1 saat sonra kültüre uygulandığında, Fosprenil, kuş gribi virüs H5N1'in sitopatojenik aktivitesini inhibe etti. Fosprenil virüsü ve konakçı hücrelerin viral nöraminidaz ile glikoproteinlerinin desidasyonunu önler, bu da viryonların yaşam döngüsünün sona erdiği viral partiküllerin konglomeralarının oluşumunu kolaylaştırır. Sialik asitler, proteinlere bağlanmalarının sadece fosforlanmış polipolenollerin varlığında meydana geldiği N-veya O-asil nöraminik asit türevleridir.

3. Viral proteinlerin sentezinin inhibisyonu
Fosprenilin, hassas bir hücre kültüründe BSE kapsidinin E proteininin birikmesini ve Toiler farelerinde kapsüllenen zarfsız ensefalomiyelit virüsünün VP3 proteininin sentezini inhibe ettiği gösterilmiştir. Ek olarak; Fosprenil, hücre kültürlerinde enfeksiyöz rinotracheitis, hepatit C ve adenovirüs virüslerinin yapısal proteinlerinin olgunlaşmasını inhibe etti.

4. Viral proteinlerin prenilasyonunun baskılanması
Prenilasyon, bir lipofilik izopren grubunun yeni sentezlenmiş bir viral protein ile birleştirildiği proteinlerin post-translasyonal modifikasyon işlemidir. Bu işlemin engellenmesi, viral partiküllerin kurulumunu ve üretimini bozar. Görünüşe göre, Fosprenilin viral preniltransferazları bir geri besleme döngüsü ile inhibe eder, bu da viryonların birleşmesinde bozulmaya ve kusurlu partiküllerin oluşumuna yol açar.

In vitro ve in vivo deneylerde, Fosprenilin'in hayvanların ve insanların patolojisinde önemli bir rol oynayan birçok DNA ve RNA virüsünün çoğalmasını engelleme kabiliyeti gözlenmiştir (Tablo).

Tablo. Fosprenil'in antiviral etkinliği

Kabuğun varlığı	1 zincirli RNA	1 zincirli DNA	2 zincirli DNA
evet	Ortomyxo virüsleri (influenza A virüsü, kuş gribi H5N1) Paramyxo Virüsler (köpek vebası virüsleri, kızamık, kabakulak) Coronavirüsler (kedilerin enfeksiyöz peritoniti, farelerin hepatiti) Togavirüsler (kene kaynaklı ensefalit virüsü, sarı humma, batı at ensefaliti, hepatit C) Rabdovirüsler (kuduz virüsü) Retrovirüsler (sığır lösemi virüsü, Rauscher lösemi, insan bağışıklık eksikliği - HIV)	-	Herpes virüsleri - herpes simpleksi, -Aujeszky hastalığı, - Marek Hastalığı, sitomegalovirüs Poksvirüsler (ectomelia virüsü)
hayır	Picornavirüsler (hepatit A virüsü, Tyler fare ensefalomiyelitis virüsü, Coxsackie virüsü) Kalisivirüsler	Parvovirüs (kedilerin parvoviral enterit ve kedi panlökopeni)	Adenovirüsler papavirüs (papilloma virüsü)

Fosprenil'in anti-inflamatuar etkisi
Fosprenil'in anti-enflamatuar etkinliği, 5-lipoksijenaz ve 15-lipoksijenaz inhibisyonunun hassas modelleri kullanılarak çalışılmıştır. Fosprenil'in 5-lipoksijenaz ve 15-lipoksijenaz üzerinde doz bağımlı inhibitör etki gösterdiği bulunmuştur. Birkaç deney protokolünde, Fosprenil'in aynı zamanda ana pro-inflamatuar sitokin olan makrofaj göç önleme faktörünün aktivitesinin regülasyonunu da bozduğu gösterilmiştir. Ön çalışmalarda Fosprenil'e dayanan yeni kompleks bileşik, dislipidemi, obezite ve pankreatit dahil olmak üzere, kediler ve köpeklerde metabolik sendromun başlıca semptomlarını önemli ölçüde azaltmıştır.

Sonuç: Şu anda, Fosprenil, Rusya'da bir dizi DNA ve RNA virüsüne karşı direk antiviral etkisi olduğu kanıtlanmış tek doğal veteriner preparatıdır. Fosprenil virüslerin yaşam döngüsünün çeşitli aşamalarını bozar, hücresel immün tepkisini düzenler ve viral bir enfeksiyonda enflamatuar yanıtları kontrol eder.

Küçük evcil hayvanların viral ve invazif hastalıklarının tedavisi ve aneminin kontrolünde yeni bir yaklaşım
Rusya'da evcil hayvanlarda invaziv hastalıkların tedavisine yeni bir yaklaşım, "Gamavit" adı altında kayıtlı benzersiz bir ilacın kullanımına dayanmaktadır. Aktif madde "Gamavita", denatüre edilmiş emülsiyonlaştırılmış plasenta (PDE) ve ortam içinde çözünmüş sodyum nükleatudur ve dengeli bir vitamin, amino asit ve tuz grubu içerir. "Gamavit", parazitik kan enfeksiyonları ve helmint enfeksiyonları, enfeksiyonlar, zehirlenmeler ve diğer patolojik durumların tedavisinde başarıyla kullanılan etkili bir biyostimülatör ve detoksikanttır.

1. Köpeklerde Babesiosis (Kene Kaynaklı Bir Enfeksiyon)
Çalışmaya, doğrulanmış bir babesiosis tanısı konan 1 ila 5 yaş arası 80 köpek dahil edildi. Bütün hayvanlar 2 eşit gruba ayrıldı.

Kontrol grubunun hastaları imidazan ve semptomatik preparatlar aldı. Esansiyel forte, %0.9 sodyum klorür çözeltisi veya %5 glukoz solüsyonu, intravenöz %5'lik askorbik asit çözeltisi, enrofloxacin %5. Deney grubundan köpekler ayrıca günde 2 kez vücut ağırlığının 1 kg'ı başına 0.5 ml'lik bir dozda "Gamavit" intravenöz olarak enjekte edildi. 0. günde bir kan testi, hemoglobin seviyesinde bir düşüş gösterdi (64.7 ± 0.2 g / l'ye kadar), kırmızı kan hücrelerinin sayısında (2.8 ± 0.1 × 1012/l) ve hematokritte (%24.4 ± 0.2) anlamlı bir düşüş. Tedavinin 3.gününde

deney grubunda, eritropoezin ana göstergelerinde hafif bir artış vardı. 7. günde, deney grubundaki köpeklerde hematopoezin tüm ana belirteçleri, ALT, AST, AP ve bilirubin düzeylerinin yanı sıra normal değerlere döndü. Bu nedenle, "Gamavit" 'in babesiosis tedavisine dahil edilmesi, aneminin hızlı bir şekilde azalmasına, kan sayımlarının restorasyonuna, karaciğer fonksiyonunun normale döndürülmesine ve köpeklerde klinik iyileşmenin hızlanmasına yol açmıştır.

2. Kedilerde Hemo Bartonella (hemoplazmoz):
Gemobartonellosis (hemoplazmozis) kedilerde, anemi, kaşeksi, septisemi ve ciddi zehirlenmelerle karakterize olan ve hayati organların fonksiyonlarının ihlallerine yol açan yaygın bir hastalıktır. Spesifik tedaviye ek olarak, hasta hayvanların tedavisi de, toksisiteyi ortadan kaldırmak, anemi ortadan kaldırmak ve kan seviyelerini normalize etmeyi amaçlamalıdır.

Çalışma: 2 eşit gruba ayrılan ciddi bir hemobartolozlu 16 kedi üzerinde gerçekleştirilmiştir. Standart terapiye (doksisiklin) ek olarak, grup I'deki tedavi protokolü; 10 gün boyunca günde bir kez sodyum klorür çözeltisi ile birlikte 0.2 ml / kg'lık bir dozda "Gamavita" intravenöz damlatılmasını içerdi. 10 gün sonra, Gamavit alan hastaların iştahları geri döndü, polidipsi, ayrıca diğer klinik semptomlar ortadan kalktı hemoglobin seviyesi düzeldi, eritrosit sedimantasyon hızı normalleşti, eritrosit sayısı normal seviyeye ulaştı. Bunun yanı sıra, bilirubin, ALT, toplam protein, kreatinin ve üre normal parametreleri de düzelmiştir. Kontrol grubunda, tüm bu göstergeler hala normal seviyenin altındaydı, 4 hasta öldü.

Böylece, kedilerde hemobartonella tedavisinde "Gamavit" 'in dahil edilmesi, aneminin hızlı bir şekilde ortadan kaldırılmasını, kan sayımlarının restorasyonunu, karaciğer ve böbrek fonksiyonunun normalleşmesini ve klinik iyileşmeyi hızlandırmıştır.

3. Kronik Böbrek Yetmezliği
Kronik böbrek yetmezliği (CRF) - kedilerde oldukça yaygın bir patoloji. Bu muayeneden geçen tüm yaşlı kedilerin 1 / 3'ünde bulundu. 9 klinik vakada elde edilen ön veriler, "Gamavit" in CRF tedavisi protokolüne dahil edilmesinin, 30 günlük tedaviden sonra ALT, AST, AP ve kreatinin düzeylerinin yanı sıra aneminin tüm bulgularının düzeltilmesini hızlandırdığını göstermiştir.

4. Deneysel bir anemi modeli
Gamavit'in çeşitli anemi türlerini tedavi ettiği gösterildiğinden, bu etki için olası bir mekanizma kurmaya çalıştık. Bu amaçla, eritrositlerin çürümesine neden olan hemolitik zehir phenylhydrazine (FGZ) 'nin neden olduğu toksik hemolitik aneminin bir fare modelini kullandık.
FHG'nin neden olduğu anemiden muzdarip farelere "Gamavit" veya çeşitli bileşenleri: PDE, sodyum nucleate veya medium 199 verildi. PHG uygulamasından sonra hemoglobin düzeyi, eritrosit sayısı ve hematokritin 7. günde keskin bir şekilde azaldığı ve 15. günde normun altında kaldığı gösterilmiştir. "Gamavit" 'in ya da sodyum nucleate'nin tanıtımı, bu göstergelerin 7. gün geri kazanılmasına yol açtı. Bunun dışında, Sodyum nükleat, sublettal dozla ışınlanmış farelerin dalaklarında eritroid endojen kolonilerin oluşumunu uyardı ve kemik iliğinin hematopoietik kök hücrelerinin proliferatif aktivitesini arttırdı.

FGZ'nin neden olduğu anemili farelerde kanın biyokimyasal kompozisyonunun incelenmesi, ALT ve AST aktivitesinde, alkalin fosfataz ve bilirubin seviyelerinde, kreatinin seviyesinde bir azalma saptamışlardır.
Bu nedenle, FGZ'nin neden olduğu anemi ile farelerde "Gamavit" yardımıyla hemopoiesis eritroid yolunun düzelmesi doğrudan "Gamavita" aktif farmasötik maddeler ile ilgilidir yani: Kümülatif olan sodyum nükleat ve denatüre emülsifiye plasenta ve muhtemelen karşılıklı olarak güçlendirici bir etki.
FHZ modelinde toksik aneminin gelişim mekanizması, eritropoietinin reseptörlerine bağlanmasının bloke edilmesiyle ilişkili olduğundan, JAK-STAT-kinazların sinyal yolunun ihlaline neden olur, en azından bazı anemi türlerinin, JAK-STAT yolunu aktive ederek Gamavit tedavisine yanıt verdiğine inanıyoruz.

Çeviri: Oben Akşemsettinoğlu

Novel approach to the treatment of the viral and invasive diseases of small domestic animals

Alexander V. SANIN
A.V. SANIN, D.B.Sc. 1, A.N. NAROVLYANSKY, D.B.Sc. 1, A.V. PRONIN, D.B.Sc. 1, V.V. ANNIKOV, D.V.M. 2
1Gamaleya Federal Scientific Research Center, Moscow;
2Saratov State Agrarian University, Saratov, Russian Federation

Viral infections play a major role in the infectious pathology of pets. Since such infections are almost always accompanied by immunosuppression and inflammation, drugs used in their therapy should not only exert a direct antiviral effect, but increase the innate and cell-mediated immunity (stimulating phagocytosis and antibody production, increasing the cytotoxic lymphocyte activity, inducing IFN and other cytokines synthesis), as well as possessing anti- inflammatory and/or antioxidant activity. Novel approach to the treatment of viral diseases and some other pathological conditions of pets in Russian Federation is based upon usage of the unique drug of natural origin developed in the late 1990s. By chemical composition it is the disodium salt of polyprenyl phosphate isolated from Ábies sibírica fır. The remedy is registered as Phosprenyl.

Treatment of feline panleukopenia
Feline panleukopenia is an acute viral infection clinically characterized by fever, hemorrhagic enterocolitis, and grave leukopenia. It is especially dangerous for kittens and young cats. Mortality among the kittens sums up to 90%, and among young and adult cats, it could be as high as 60%.

The causative agent is a non-enveloped DNA-containing parvovirus, which primarily attacks rapidly dividing cells of the villi and crypts of the intestinal mucosa, cells of the cerebellum cortex, and hematopoietic stem cells (HSC) of the bone marrow. As a result, severe panleukopenia develops, as well as the
internal ulceration and profuse diarrhea, severe dehydration, and anemia.

In previous studies, it has been shown that Phosprenyl (PP) inhibited the reproduction of many viruses, as well as have therapeutic effect in the treatment protocols of many viral infections. Described here is the study depicting the therapeutic efficacy of PP in the treatment of feline panleukopenia.

The study was done on 12 kittens aged 3-6 months, both males and females, divided into 2 equal groups. Kittens of the 1st group were inoculated with PP s/c, 2 times a day at a dose of 0.5-1.0 ml, for 5 consecutive days in addition to standard protocol including infusion and symptomatic therapy (hepatoprotectors, antibiotics, and antihistamine remedies). Kittens of the 2nd group were treated with only standard therapy protocol, completely similar to that in the 1st group.

The results of studies have shown that use of PP reduced the duration of treatment. By the end of the observation period (5 days) in the kittens of the 1st group normalization of the erythrocyte sedimentation rate occurred as well as of the white blood cells level.

Biochemical analysis of blood serum revealed the disappearance of CRP, and increase of the protein level, which was due to globulin fractions.

In total, the data obtained on the therapeutic efficacy of PP indicate clinical improvement, the absence of complications, a rapid decrease in inflammatory response, the disappearance of reactive hepatitis signs, and activation of humoral immunity. Clinical efficacy of PP in this case may be attributed to the antiviral action of the drug as well as to its known ability to stimulate HSC mobilization from bone marrow to peripheral blood. The latter contributes to rapid recovery of lymphopoiesis.

Novel approach to FIP therapy: study of 2 clinical cases
Studied were two clinical cases with 'wet' or effusive form of FIP. The diagnosis of FIP was made according to the clinical signs, results of the ultrasound and peritoneal fluid examination, blood analysis, and RT-PCR test for coronavirus.

Abdominal effusions were found in both cases, RT-PCR was positive, blood analysis revealed significantly elevated globulins level and dramatically decreased albumin:globulin ratio, as well as moderate anemia, and hyperbilirubinemia. Abdominal fluid was viscous, straw-coloured, frothed on shaking.

Both patients responded favourably to complex treatment protocol developed by Dr. I.O.Pereslegina. This protocol in addition to standard therapy included absolutely necessary step of inoculation of pre-warmed PP into the abdominal cavity immediately after abdominal fluid aspiration. In detail, the pumped liquid was characteristic of the wet form of FIP: light yellow, straw color, odorless, quite viscous, strongly foamed, slightly opalescent, with white flakes, the total volume of liquid (including injected saline) was about 65 ml. Immediately after pumping away this liquid, 2 pre-warmed (40°C) solutions of 20 ml each were introduced into the peritoneum with 2 different syringes: PP with saline (10:10), and dioxidine 0.5% with saline (10:10). As a result, 10 to 14 days following the beginning of the treatment clinical signs subsided, blood normalized, both cats were still alive, 15 and 52 months after diagnosis of 'wet' form of FIP was made. One of these cats was followed up: now, almost 6 years after this treatment it is still alive and well.

These data are in accordance with results of the dry form of FIP treatment by Dr.Al Legendre using Polyprenyl Immunostimulant (PI) drug used in veterinary medicine to treat feline upper respiratory tract infection secondary to herpes virus. PI is a drug developed in USA on the same principle as PP, the only difference being that polyprenols for PP are isolated from Abies needles, while polyprenols for PI are isolated from Morus leaves. PP was developed at the start of 1990s, while PI was developed in 2003-2004. Both PP and PI were shown to override viral evasion and upregulate cellular immunity as seen by production of Th1 cytokines. PP was further studied in respect to its direct antiviral activity.

Mechanisms of PP direct antiviral action

The direct antiviral effect of PP manifests itself by direct violation of one or more main stages of the life cycle of viruses: virus adsorption on the cell surface, cell penetration, assembly and prenylation or glycosylation of viral proteins.

1. Non-specific binding of PP with the virions outside the cell

In the sensitive hemagglutinating assay PP was shown to interact with the tick- borne encephalitis virus (TBEV) particles outside the cell, forming stable complexes and thereby preventing infection of the target cells.

2. Preventing of virus adsorption on cells

PP suppressed cytopathogenic activity of H5N1 avian flu virus when applied to the culture 1 hour before infection. PP prevents the desialation of virus glycoproteins and host cells by viral neuraminidase, contributing to the formation of conglomerates of viral particles, in which the life cycle of virions is terminated.
Sialic acids are N- or O-acyl derivatives of neuraminic acid, binding of which to the proteins occurs only in the presence of phosphorylated polyprenols.

3. Inhibition of viral proteins synthesis

PP was shown to inhibit the accumulation of TBEV capsid protein E in the susceptible cell culture, as well as synthesis of capsid protein VP3 of the non- enveloped Theiler murine encephalomyelitis virus. In addition, PP inhibited the maturation of the structural proteins of the viruses of infectious rhinotracheitis, hepatitis C, and adenovirus in cell cultures.

4. Suppression of viral proteins' prenylation

Prenylation is a process of post-translational modification of proteins in which the lipophilic isoprenic group joins the viral protein synthesized de novo. Inhibition of this process disrupts the assembly and production of virus particles. Apparently, PP inhibits viral prenyltransferases by the feedback-like loop, which leads to disruption of virions assembly and formation of defective particles.

Both in vitro and in vivo experiments revealed the ability of PP to suppress the reproduction of a number of DNA and RNA viruses that play an important role in animal and human pathology (table).

Table. Antiviral efficacy of Phosprenyl

presence of the envelope	1-chain RNA 1	-chain DNA 2	-chain DNA
yes	Orthomyxoviruses (influenza A virus, bird flu H5N1) - Paramyxoviruses (canine distemper virus, measles, mumps) Coronaviruses (feline infectious peritonitis – FIP, hepatitis mouse) Togaviruses (tick-borne encephalitis virus, yellow fever, Western horse encephalitis, hepatitis C) Rhabdoviruses (rabies virus) Retroviruses (bovine leukemia virus, Rauscher leukemia, human immunodeficiency - HIV)	H	erpes viruses - herpes simplex, - Aujeszky's disease, - Marek's disease, cytomegalovirus Poxviruses (ectromelia virus)
no	Picornaviruses (hepatitis A virus, Theiler murine encephalomyelitis virus, Coxsackie virus) Caliciviruses	Parvoviruses (parvovirus enteritis and feline panleukopenia)	Adenoviruses Papovavirus (papillomavirus)

PP anti-inflammatory activity

Anti-inflammatory efficacy of PP was studied using sensitive models of 5- lypoxigenase and 15-lypoxigenase activity inhibition. PP was found to exert dose- dependent inhibitory effect upon both 5-lypoxigenase and 15-lypoxigenase. In several experimental protocols PP was also shown to counter regulate activity of MIF (macrophage inhibitory factor), a major pro-inflammatory cytokine. PP-based novel complex compound in preliminary studies significantly reduced major symptoms of metabolic syndrome in cats and dogs, including dyslipidemia, obesity and pancreatitis.

Conclusion: PP is currently the only Russian veterinary drug of natural origin, which has proven direct antiviral activity against a number of DNA and RNA viruses. PP disrupts various stages of the life cycle of viruses, regulates cellular immune response and control inflammatory reactions in viral infection.

Novel approach to the treatment of the invasive diseases of small domestic animals and controlling anemia

Novel approach to the treatment of the invasive diseases of pets in RF is based upon usage of the unique drug registered as Gamavit. The active substances of Gamavit are placenta denatured emulsified (PDE) and sodium nucleinate dissolved in a medium 199 containing a balanced set of vitamins, amino acids and salts.

Gamavit is an effective biostimulator and detoxicant, successfully used in the treatment of blood parasitic and worm infestations, infections, intoxications and other pathological conditions.

1. Babesiosis in dogs

The study included 80 dogs with confirmed diagnosis of babesiosis, aged from 1 year to 5 years. All animals were divided into 2 equal groups.

Patients of the control group were treated with imidosan, and symptomatic drugs - essentiale forte, 0.9% sodium chloride solution or 5% glucose, intravenous 5% ascorbic acid, enrofloxacin 5%. Dogs of the experimental group were additionally inoculated with Gamavit 0.5 ml per 1 kg of body weight 2 times a day intravenously. Blood test on day 0 showed a decrease in hemoglobin (up to 64.7±0.2 g/l), a significant reduction in the number of red blood cells (2.8±0.1×1012/l), and hematocrit (24.4±0.2 %). On the 3rd day of therapy in the experimental group there was already some increase in the main indicators of erythropoiesis. By the 7th day all the main markers of hematopoiesis in dogs of the experimental group returned to the reference values, as well as ALT, AST, AP and bilirubin levels. Thus, the inclusion of Gamavit in the therapy of babesiosis leads to fast relief of anemia, recovery

of blood counts, normalization of liver function and accelerates the clinical recovery of the dogs.

2. Haemobartonellosis (Haemoplasmosis) in Cats:

Haemobartonellosis (haemoplasmosis) is a common feline disease characterized by anemia, cachexia, septicemia and grave intoxication, leading to impaired functions of vital organs. Treatment of sick animals in addition to specific therapy should be aimed also at eliminating toxicity, correcting anemia, and normalization of the blood counts.

The study was done on 16 cats with severe form of haemoplasmosis, divided into 2 equal groups. In addition to the standard therapy (doxycycline) the treatment protocol of Group I included Gamavit at a dose of 0.2 ml/kg i.v. by drops with sodium chloride solution once a day for 10 days. After 10 days patients treated with Gamavit had a good appetite, polydipsia disappeared as well as other clinical symptoms, the hemoglobin level was restored, erythrocyte sedimentation rate normalized, red blood cell count reached normal levels. Also reference values of bilirubin, ALT, total protein, creatinine and urea were restored. In the control groups all these indices were still below normal values, 4 patients died.

Thus, the inclusion of Gamavit in the therapy of haemoplasmosis in cats promotes fast correction of anemia, recovery of blood counts, normalization of liver and renal function and accelerated clinical recovery.

3. Chronic renal failure

Chronic renal failure (CRF) is a fairly common pathology in cats. It is detected in 1/3 of all surveyed older cats. Preliminary data obtained in 9 clinical cases prove that inclusion of Gamavit in the CRF therapy protocol significantly accelerated correction of all anemia signs, as well as ALT, AST, AP and creatinine levels after 30 days of the treatment.

4. Experimental anemia model

As Gamavit was shown to treat different kinds of anemia, we tried to establish possible mechanism of this effect. With this aim we used the murine model of toxic hemolytic anemia induced by the hemolytic venom phenylhydrazine (PHZ), causing the breakdown of red blood cells.

Mice with anemia caused by PHZ were inoculated either with Gamavit, or with its different components: PDE, sodium nucleinate, or medium 199. It was shown that following the injection of PHZ, hemoglobin level, the number of red blood cells and hematocrit decreased sharply on the 7th day and remained significantly below the norm on the 15th day. The inoculation of Gamavit or sodium nucleinate led to the restoration of these indicators on the 7th day. In addition, sodium nucleinate stimulated the formation of erythroid endogenous colonies in the spleen of mice irradiated at a sublethal dose, and increased the proliferative activity of the bone marrow hematopoietic stem cells.

Blood biochemical composition study of mice with PHZ-induced anemia revealed a significant increase in the activity of ALT and AST, the level of alkaline phosphatase and bilirubin, as well as a decrease in the level of creatinine. The Gamavit or PDE inoculation resulted in the full normalization of all these indicators.
Thus, the restoration by Gamavit of erythroid path of hematopoiesis in mice with hemolytic anemia caused by PHZ is directly related to the active pharmaceutical ingredients of Gamavit – namely, sodium nucleinate and PDE, which have an additive, or possibly mutually potentiating effect.

As the mechanism of toxic anemia development in the PHZ model is associated with the blockade of binding erythropoietin to its receptors, leading to a violation of the JAK-STAT signal pathway, we believe that at least several kinds of anemia respond to treatment with Gamavit through the JAK-STAT pathway activation.

DAVETLİ KONUŞMACI ÖZETLERİ
2 KASIM 2018
VETERİNER DİŞ HEKİMLİĞİ MASTER SINIFI

INVITED SPEAKERS ABSTRACTS
NOVEMBER 2nd 2018
VETERINARY DENTISTRY MASTER CLASS

Veteriner Diş hekimliği Master Sınıfı

Cedric TUTT
Diplomat EVCD
University of Pretoria

Diş radrografisi veteriner diş hekimliğinde; temel tanı, tanıyı doğrulama ve teşhisi izleme yöntemi olarak kullanılan temel bir tanı aracıdır.

Bu derste, sunulan diş radyografileri detaylı olarak incelenip değerlendirilecek ve delegelerin iyi kalitede tanı amaçlı radyografiler elde etmesine yardımcı olunacak ve katılımcılara radyolojik beceriler kazandırılacaktır.

Diş rezorpsiyonu, röntgen kullanılmadan tam olarak teşhis edilemeyen bir durumdur.

Bu sınıfta, diş rezorpsiyonundan etkilenen dişlerin radyografik ve klinik görünümünü, kedilerde tarif edilen iki tipin farklılaşmasını ve resorpsiyonun tipine ve evresine bağlı olarak tedavinin spesifik olarak etkilenen dişlere nasıl uygulanabileceği sunulacaktır.

Köpeklerde diş rezorpsiyonu ve bunun kedilerden nasıl farklı olabileceği de açıklanacaktır.

Travmatik, ülsero-proliferatif alveolar mukozit, birkaç farklı ırkta ve evcil kedilerde görülen bir durumdur.
Hastalığın birden fazla kademesi vardır. Bazı durumlarda sadece serbest gingival doku etkilenirken bazı durumlarda tüm gingivanın çekilmesi ve kemik kaybı ile birlikte tüm kökün açığa çıkması ile seyreden olgular olabilir. Bu olgular genel klinik belirtiler ve tedavi seçenekleri ile birlikte tartışılacaktır.

Periodontal hastalıklar, periodontal prob kullanılarak teşhis edilmesine rağmen, olguların radyografik olarak görüntülenerek doğrulanması gerekmektedir.
Sunulan radyografiler ile periodontal hastalıkların evresi ve tedavileri hakkında interaktif değerlendirmeler yapılacaktır.

Veterinary Dentistry Master Class

Cedric TUTT
Diplomat EVCD
University of Pretoria

Dental radiography is an essential diagnostic, monitoring and confirmation diagnostic imaging modality, without which, veterinary dentistry cannot be performed.

This class will present radiographs which will be critically evaluated and help delegates to obtain good quality diagnostic radiographs and impart radiological skills to participants.

Tooth resorption is an under diagnosed condition; this class will present the radiographic and clinical appearance of teeth affected by tooth resorption and the differentiation of the two types described in cats and how treatment can be applied to specific teeth, depending on the type and stage of resorption. Tooth resorption in dogs and how this may differ from cats will also be descrived.

Traumatic, ulcero-proliferative alveolar mucositis is a condition seen in several different breeds and domestic cats. The condition is presented in a few grades of severity; from gingival impressions to complete gingival and bony recession exposing the whole root. Common presenting signs and treatment options will be presented and discussed.

Periodontal disease, although diagnosed using a periodontal probe, is confirmed radiographically. Radiographs will be presented for discussion on grading periodontal disease and its treatment.

DAVETLİ KONUŞMACI ÖZETLERİ
3 KASIM 2018
A SALONU

INVITED SPEAKERS ABSTRACTS
NOVEMBER 3rd 2018
HALL A

Hiperadrenokortisizm ve Medikal Tedavi

Nilufer AYTUG
Prof. Dr.

Hiperadrenokortisizm (Cushing's hastalığı), genellikle orta yaşlı ve geriatrik köpekleri etkileyen endokrin bir hastalıktır. Kedilerde nadiren görülür. Cushing's hastalıği hipofiz (PDH) ya da adrenal bezlerle ilişkilidir. Hipofiz bezinin adenomatöz büyümeleri aşırı miktarda ACTH salınımına neden olurken, adrenal bezlerin adenokarsinomaları ya da fonksiyonel adenomaları ile ilişkili olan hastalık durumlarında adrenal bezlerden kortizol salınımı kontrol edilemez. Iatrojenik hiperadrenokortisizm uzun süreli yoğun kortikosteroid uygulamalarından kaynaklanır. PDH'lı köpekler ortalama 10 yaşlı iken adrenal tümörlü köpekler daha yaşlı olabilirler. Dişiler hastalığa erkeklerden daha duyarlıdırlar. Poodle, dachshund, beagle, German shepherd, ve terrier'ler sıklıkla etkilenen ırklardır.
En yaygın klinik bulgular; poliüri-polidipsi, polifaji, sıcak intoleransı, letarji, abdominal genişleme, panting, obesite, kaslarda zayıflama ve tekrarlayan sistit'tir. Panting ve solunum hızı artışı, büyüyen karaciğerin diyaframı itmesi sonucunda solunum derinliğinin azalması ile ilişkilidir .

Kortizol seviyesinin ertışı kıl folliküllerinde atrofiye neden olur. Hastalarda alopesi gelişir, alopesi bazazı olgularda sadece bası altında kalan bölgelerde şekillenebilir ya da bilateral ve simetrik olabilir. Traş sonrası kıllarında beklenen uzama görülmeyen geriatrik hastalarda hiperadrenokortisizmden şüphelenilmelidir.
Hastalarda deri incelir, adeta saydamlaşır, sebore, pyoderma, komedonlar, hiğerğigmentasyon, filebektazi, kalsinozis kutis ve sekonder demodikozis görülür.

Yaygın olmayan klinik bulgular; hipertansiyon, pulmoner tromboemboli, bronşiyal kalsifikasyon, konjestif kalp yetmezliği, nörolojik belirtiler, davranış değişiklikleridir. Küçük ırklarda kollajen yetersizliği nedeni ile iyileşmeyen korneal ülserler ve çapraz bağ kopmaları şekillenebilir. Reprodüktif belirtiler perianal adenoma , dişilerde klitoral hipertrofi, kısırlaştırılmamış erkek köpeklerde testiküler atrofi ve kısırlaştırılmış erkek köpeklerde prostatomegalidir.

Tanı
Hastalığın tanısını %100 koyabileceğimiz bir test ya da testler kombinasyonu yoktur. Testlerin spesifite ve sensitiviteleri hastanın klinik belirtilerinin HAC'i anımsatması halinde yükselir. Tanı için destekleyen klinik ve yüksek kolesterol, yüksek serum alkalen fosfataz seviyeleri, stres lökogramı gibi laboratuvar bulguları olmalı, bu bulgular, hiperadrenokortisizm için uygulanan bir tarama testi ile desteklenmelidir.
Test sonuçlarının şüpheli olması, klinik bulgu olmaksızın laboratuvar bulgularının olması halinde tet 3-6 ay sonra tekrarlanmalıdır.

İdrar kortizol kreatinin oranı testinin sensitivitesi %90–%100, spesifitesi ise %20-%40'tır. Örnek toplama güçlüğü nedeni ile çok kullanılmaz

Düşük doz dekzametazon testinin sensitivitesi %85-%100, spesifitesi % 44-%73'tür.
İlk örnek herhangibir uygulama yapılmadan alınır. Takiben
IV dekzametazon (0.01–0.015 mg/kg) uygulanır, 4. Ve 8. Saatlerde ikinci ve üçüncü örnekler alınır.

ACTH stimülasyon testi endojen ve iatrojenik hiperadrenokortisizmin tanısında etkili olan bir testtir ve sensitivitesi %60 %85, spesifitesi %60–%90 'dır.

Hiperadrenokortisizmin hipofiz ilişkili mi yoksa adrenal ilişkili mi olduğu ancak hiperadrenokortisizm tanısını kesinleştirdikten sonra belirlenir. Endojen ACTH değerleri ADH'lı köpeklerde düşük, PDH'lı köpeklerde yüksek olmalıdıdır. ACTH salınımı pulsatif olduğu için PDH'lı köpeklerde ACTH seviyesinin normal sınırlar içerisinde olabileceği de unutulmamalıdır.

ACTH ölçümünde en önemli konu örneğin alınan örneğin doğru değerlendirilmesidir. ACTH proteazlar tarafından süratle yıkımlandığı için örnek bekletilmeden değerlendirilmelidir. Son dönemde yapılan araştırmalar temelinde alınan tam kan örneğine bir proteaz inhibitörü olan aprotininin eklenmesi ile örneğin bekletilme süresi <4ºC'de 4 güne uzatılabiliyor.

Düşük doz dekzametazon testinde baskılanma olmaması durumunda yüksek doz dekzametazon supresyon testi uygulanır.

PDH ile ADH'ın ayrımında ultrasonografik muayene ile özellikle adrenl tümörlerin belirlenmesinde daha güvenilir sonuçlar alınabilir.

Beyin ve abdomenin CT ya da MRI ile muayenesinde unilateral adrenal genişleme, hipofiz makroadenomaları ve mikroadenomaları saptanabilir.

Cushing's hastalığının medikal tedavisi
Genel anlamda hastalığın tedavisinde medikal ve cerrahi sağaltım olasılıkları vardır

Medikal tedavi
Medikal tedaviye genellikle PDH'lı hastalarda başvurulur. ADH söz konusu olduğunda cerrahi uygulama yapılmaması halinde medikal tedavi tercih edilir.
Medikal tedavide genellikle adrenolitik mitotan (o,p'-DDD) ya da trilostan uygulanır
Mitotanın aşlangıç dozu 25–50 mg/kg/gün, 7–10 gündür. Anoreksi, ishal, kusma gibi belirtiler varsa mitotan tedavisi kesilir ve glukokortikoidler uygulanır, yan etki görülmedi ise; 7-10 gün sonra ya da hastanın su alımı azaldığında kortizoldeki baskılanmanın yeterince gerçekleşip gerçekleşmediğini anlamak için ACTH yanıt testi yapılır. Test öncesi ve sonrası ölçülen kortizol seviyesinin normal sınırlar içerisinde olması gerekir.
Takiben doz 50 mg/kg/haftaya düşürülür.

Hasta uzun süreli mitotan tedavisinde ise ACTH yanıt testi her 3-4 ayda bir uygulanmalı, klinik tablo düzeldiğinde ilaç kesilmelidir.

Mitotanın yan etkileri arasında güçsüzlük, ataksi ve nöbetler de vardır. Depresyon ve ataksi günlük dozu iki eşit parçaya bölerek düzeltilebilir. Düzelmemesi halinde ilerleyen hipofiz makroadenomalarından şüphelenmek gerekir.

Sıklıkla kullanılan diğer ilaç trilostandır. Trilostan steroid inhibitörüdür ve yan etkileri minimaldir. Özellikle PDH'lı hastalarda mitotana iyi bir alternatiftir. Gıda ile verilmesi absorbsiyonunu arttırır.

Önerilen başlangıç dozu 3–6 mg/kg PO , günde 1 kez'dir. Ancak günde iki kez uygulamanın daha süratli ve etkin sonuç verdiği bildirilmiştir.

15 gün sonra ve 30. Günde ACTH yanıt testi uygulanarak hastanın durumu monitörize edilir
Post-ACTH cortisol seviyesi >8 µg/dl ise doz %25–%50 oranında arttırılır ve hasta 2-4 hafta sonra tekrar kontrol edilir.

Yararlanılan Kaynaklar
Arenas C, Melian C, Perez-Alenza MD.Long term survival of dogs with adrenal-dependent hyperadrenocorticism: A comparison between mitotane and twice daily trilostane treatment. JVIM 28:473-480, 2014.

Arenas C, Melian C, Perez-Alenza MD. .Evaluation of 2 trilostane protocols for the treatment of canine pituitary-dependent hyperadrenocorticism: Twice daily versus once daily. JVIM 27:1478-1485, 2013

Barrera JS, Bernard F, Ehrhart EJ, et al. Evaluation of risk factors for outcome associated with adrenal gland tumors with or without invasion of the caudal vena cava and treated via adrenalectomy in dogs: 86 cases (1993-2009). JAVMA 242:1715-1721, 2013.

Behrend EN, Kooistra HS, Nelson R, et al. Diagnosis of spontaneous canine hyperadrenocorticism: 2012 ACVIM consensus statement (small animal). JVIM 27:1292-1304, 2013.

Feldman EC. Comparison of ACTH response and dexamethasone suppression as screening tests in canine hyperadrenocorticism. JAVMA 182:506-510, 1983.

Feldman EC, Nelson RW, Feldman MS. Use of low- and high-dose dexamethasone tests for distinguishing pituitary-dependent from adrenal tumor hyperadrenocorticism in dogs. JAVMA 209:772-775, 1996.

Feldman EC, Nelson RW, Feldman MS. Use of low- and high-dose dexamethasone tests for distinguishing pituitary-dependent from adrenal tumor hyperadrenocorticism in dogs. JAVMA 209:772-775, 1996.

Melian C, Perez-Alenza MD, Peterson ME. In Ettinger SJ, Feldman EC (eds) Hyperadrenocorticism in dogs. : Textbook of Veterinary Internal Medicine, 7th ed—St. Louis: pp 1816-1840 Saunders Elsevier, 2010

Kintzer PP, Peterson ME. Mitotane (o,p'-DDD) treatment of 200 dogs with pituitary-dependent hyperadrenocorticism. JVIM 5:182-190, 1991.

Peterson ME, Gilbertson SR, Drucker WD. Plasma cortisol response to exogenous ACTH in 22 dogs with hyperadrenocorticism caused by adrenocortical neoplasia. JAVMA 180:542-544, 1982.

Reusch CE, Feldman EC Canine hyperadrenocorticism due to adrenocortical neoplasia: pretreatment evaluation in 41 dogs. . JVIM 5:3-10, 1991.

Hyperadrenocortisism and Medical Treatment

Nilufer AYTUG
Prof. Dr.

Hyperadrenocorticism (HAC), also known as Cushing's disease, is a common endocrine syndrome that affects middle-aged and geriatric dogs and, occasionally, cats.Cushing disease may be pituitary-dependent, arises from adenomatous enlargement of the pituitary gland, resulting in excessive ACTH production or adrenal-dependent disease, is associated with functional adenomas or adenocarcinomas of the adrenal gland. Iatrogenic hyperadrenocorticism results from chronic excessive exogenous steroid administration.

The median age of dogs with PDH is 10 years. Dogs with adrenal tumors tend to be older . Females are slightly more predisposed than males . Poodles, dachshunds, beagles, German shepherds, and many terrier breeds are commonly affected.

The most common clinical signs in dogs and cats are polydipsia, polyuria, polyphagia, heat intolerance, lethargy, abdominal enlargement or "potbelly," panting, obesity, muscle weakness, and recurrent urinary tract infections. The panting and increased respiratory rate may be a result of the enlarged liver pushing against the diaphragm and limiting the depth of respiration.

High cortisol levels also induce hair follicle atrophy and cause several dermatologic problems. Patients with HAC often develop alopecia, which can be limited to pressure points, such as elbows and hocks, or can be bilaterally symmetric and of variable severity.1 HAC should be suspected in geriatric canine patients with poor hair regrowth after clipping. Additional dermatologic changes associated with hypercortisolemia include thin, transparent skin; seborrhea; and pyoderma. phlebectasias, comedones, bruising, cutaneous hyperpigmentation, calcinosis cutis, pyoderma, secondary demodicosis, and seborrhea.

Uncommon clinical manifestations include hypertension, pulmonary thromboembolism, bronchial calcification, congestive heart failure, and neurologic signs, such as polyneuropathy or myopathy, behavior changes, blindness, or pseudomyotonia. Hypercortisolemia may be evident as weakening of collagen manifesting as cranial cruciate rupture (small dog) or a nonhealing corneal ulceration. Reproductive signs of hyperadrenocorticism can include perianal adenoma in a female or castrated male, clitoral hypertrophy in females, testicular atrophy in intact males, or prostatomegaly in castrated male dogs.

Diagnosis of Cushing Disease :

There is no single test or combination of tests that is 100% accurate for diagnosing Cushing disease. The sensitivity and specificity of individual tests or combinations of tests are increased when they are applied to a patient population likely to have hyperadrenocorticism. The diagnosis should be based on appropriate clinical signs followed by supporting minimum database abnormalities (eg, high cholesterol, SAP), and confirmed via an appropriate screening test for hyperadrenocorticism. If screening test results are inconclusive, or if laboratory abnormalities associated with hyperadrenocorticism (eg, increased SAP) are noted in a dog without clinical signs, the dog should be retested 3–6 mo later rather than treated without a definitive diagnosis. In particular, the diagnosis of sex steroid–induced Cushing disease may be especially difficult.

Urine cortisol:creatinine ratio has good sensitivity (90%–100%) but poor specificity (20%–40%).

Low-dose dexamethasone suppression (LDDS) test has reported sensitivity and specificity of 85%–100% and 44%–73%, respectively.

After obtaining blood for a baseline cortisol, dexamethasone (0.01–0.015 mg/kg) is administered IV and additional blood samples obtained at 4 and 8 hours for cortisol measurement.

LDDS test is unique in that it can serve as a screening and differentiating test if the 8-hour cortisol is higher than laboratory reference.

ACTH stimulation test has a reported sensitivity and specificity of 60%–85% and 60%–90%, respectively. This is the only test that can differentiate endogenous and iatrogenic HAC.
Differentiating tests are used to determine if HAC is caused by PDH or ADH.

They should only be used once diagnosis has been established based on screening tests.
Endogenous ACTH measurement should be low in dogs with ADH and high in dogs with PDH. Because of the pulsatile release of ACTH, dogs with PDH may have ACTH concentrations within range. ACTH degrades rapidly by plasma proteases. Appropriate sample handling is necessary for accurate results. Recently, researchers have found that the addition of the protease inhibitor, aprotinin, to whole blood in EDTA tubes inhibits the degradation of ACTH. Samples may be collected, spun in a nonrefrigerated centrifuge, and kept for as long as 4 days at <4ºC.

High-dose dexamethasone suppression test is used if there is no suppression on the LDDS test. Abdominal ultrasound rather than the high-dose test for differentiating PDH from ADH will be more helpfull.
CT or MRI of the brain or abdominal cavity in dogs that do not suppress on the HDDS may demonstrate unilateral adrenal enlargement, pituitary macroadenoma, or pituitary microadenoma .

Treatment
Medical and surgical options are available for Cushing disease in dogs. Medical management is most commonly used for PDH but can be used for ADH if adrenalectomy is not an option.

Medical treatment
Dogs with PDH may be treated using the adrenolytic agent mitotane (o,p'-DDD), beginning with a dosage of 25–50 mg/kg/day for 7–10 days. Dogs should be monitored for signs of hypoadrenocorticism, such as anorexia, vomiting, and diarrhea; if such signs occur, mitotane therapy should be discontinued and glucocorticoids administered.

After 7–10 days of therapy with mitotane or a reduction in water or food consumption, an ACTH response test should be performed to determine whether cortisol suppression is adequate. Cortisol levels measured both before and after the ACTH response test should be in the normal range. To maintain suppression of cortisol secretion, mitotane is administered at a dosage of 50 mg/kg/wk.

Dogs on longterm treatment with mitotane should have an examination and ACTH response test every 3–4 mo. Gradually increasing dosages of the drug are often required to maintain adequate clinical remission.
Adverse effects of mitotane such as depression or ataxia can be alleviated by dividing the daily dose into two equal parts administered at 8- to 12-hr intervals. Persistence of CNS signs after mitotane is discontinued suggests an expanding pituitary macroadenoma.

Reports have demonstrated the efficacy of the adrenal enzyme inhibitor trilostane in the treatment of PDH in dogs. Trilostane is an effective steroid inhibitor with minimal adverse effects. Trilostane must be administered daily and often twice daily to achieve a decrease in glucocorticoid secretion from the adrenal glands. Administration with food enhances absorption

The manufacturer recommends a starting dose of 3–6 mg/kg PO q24h.

More recent studies have suggested better and faster control of signs with q12h administration,

Time of testing should remain consistent; initial rechecks are 15 days and 30 days after start of therapy.

If signs persist and the post-ACTH cortisol is >8 µg/dL, the dose is increased by 25%–50% and the dog rechecked in 2–4 weeks.

Endokrin Hastalıklarda Cerrahi Sağaltım

Dr. Ateş BARUT

Hiperadrenokortisizm ya da Cushing Hastalığı; lokal bir adenoma ya da hipofiz bezinden fazla ACTH salınımına bağlı olarak böbrek üstü bezinin aşırı kortizol salınımı yapmasına bağlı olarak şekillenir.

Hiperadrenokortisizm hastalarının cerrahi sağalımı planlanırken cerrahi protokolden çok hastalığın yarattığı olumsuzluklar göz önüne alınmalıdır. Örneğin bu hastalar katabolik ve protein kaybına uğramış hastalardır ki; bu durum yara iyileşmesini olumsuz etkileyecektir. Bağ doku anormaliteleri ve kas kayıpları cilt hassasiyeti ve pendülöz abdomen yaratır. Pyoderma bu hastalarda çok sık rastlanan bir sorundur ve çoğu zaman ensizyon hattı enfeksiyonları ile sonuçlanır. Katabolik durum yüzünden çoğu zaman anormal hızlı nefes alma, pathing görülür ve bu durum asit baz dengesizlikleri yaratır. Hipernatremi, hipokalemi, alkoloz sık görülür ve tüm bu anormaliteler operasyon öncesi düzeltilmelidir. Konjestif kalp yetmezliği ya da diabet gibi eşzamanlı hastalıklar anestezi riskini arttıracaktır. Kardiyovasküler sorunlar genellikle hipervolemi ve hipertansiyona bağlı şekillenir. Hiperadrenokortisizm hastalarında postoperatif pulmoner tromboembolizm riski de farklıdır. Hiperkoagulopati riski düşünülüyorsa operasyon öncesi düşük doz asprin verilebilir.
Hastalarda çoğu zaman gizli ve subklinik idrar yolu enfeksiyonları mevcuttur. Hiperadrenokortisizm hastalarında kan dolaşımındaki yüksek glukokortikosteroid miktarı sebebi ile postoperatif enfeksiyon görülme ihtimali çok fazladır ve postoperatif profilaktik antibiyotikler gereklidir.

Adrenelektomi genellikle adrenal tümörler için kullanılır. Hipofiz orijinli hiperadrenokortisizm için hedef organın uzaklaştırılması ile hastalığın çözümlenmesini amaçlayan bilateral adrenelektomi uygulanması tartışmalıdır ve köpeklerde nadiren uygulanır, ancak bu yaklaşım birçok araştırmacı tarafından kedilerde etkili bulunmuştur. Adrenelektomi için iki ayrı yaklaşım vardır. Ventral median hat laparatomisi tüm abdomenin metastaz yönünden incelenmesine imkan tanır ve tek bir cerrahi ensizyonla bilateral adrenelektomi yapılabilir ancak özellikle büyük ırk köpeklerde adrenal bezlere bu yaklaşımla ulaşmak ve diseksiyon yapmak zor olmaktadır. Parakostal ensizyon adrenal bezlere daha iyi bir yaklaşım sağlamakta ancak hem karaciğer ve diğer organların metastaz yönünden incelenmesi hem de bilateral yaklaşım mümkün olmamaktadır. Dolayısıyla bu yaklaşım sadece metastaz bulgusu olmayan unilateral olgularda tercih edilmelidir. Eşzamanlı diabetes mellitus bilateral adrenelektomiye kontra endikasyon oluşturur çünkü endojen kateşolaminlerin azlığı diabetin regülasyonunu zorlaştırır.

Adrenelektomi sonrası hastanın hidrasyon seviyesi ve elektrolit dengesi çok iyi takip edilmelidir. Bilateral adrenelektomi kalıcı adrenal yetmezlik yaratacağından bu hastalarda hayat boyu glukokortikoid ve/veya mineralokortikoid tedavisi ihtiyacı doğurur. Hastalar her zaman hipoadrenokortikal kollaps yönünden çok iyi takip edilmelidir. Hastalar taburcu edildikten sonra sıklıkla adison krizine gireceğinden hasta sahipleri keyifsizlik, iştahsızlık, kusma, güçsüzlük ve diğer dekompenzasyon semptomları konusunda uyarılmalıdır. Fonksiyonel adrenal tümörlerin unilateral adrenelektomi ile uzaklaştırılması adrenal tümörün kontralateral adren fonksiyonlarını baskılaması yüzünden geçici adrenal yetmezlik semptomları yaratır.

Glukokortikosteroid desteği postoperatif yapılmalıdır ancak ancak bu tedavi kontralateral bezin tekrar çalışması ile gereksiz hale gelecektir ve buna sadece ACTH stimülasyon test sonuçlarına göre karar verilir. Adrenal cerrahinin en önemli komplikasyonlarından biri pulmoner tromboembolizmdir ve akut postoperatif solunum stresi pulmoner tromboembolizm şüphesi yaratır. Bu hastalarda katı kafes istirahati, oksijenizasyon, antikoagulan tedavisi ve trombolitik ajanlar fayda gösterebilir ancak tedavi altındaki hastaların 2 saatte bir hematokrit değerlerine bakılmalıdır. Kanama söz konusu olduğunda streptokinaz kesilmelidir.

Hipofiz tümörleri sella tursika içerisindeki hipofiz bezinden köken alır ve fonksiyonel hipofiz tümörleri köpeklerde önemli bir hiperadrenokortisizm sebebidir. Hipofiz tümörlerinin %40'ı afonksiyoneldir. Klinik belirtiler pars distalis (adenohipofiz) ya da pars intermediadaki tümörleri ACTH salınımına bağlı olarak oluşur. Büyük hipofiz tümörleri beyne doğru gelişir çünkü sellanın diaframı tam gelişmemiştir ve hipotalamus, optik chiasm ve üçüncü ventrikül gibi beyin dokularına basınç yaparak ekstra nörolojik semptomlar da yaratır ancak tümör boyutları ve klinik semptomlar direk ilişkili değildir. Hipofiz tümörleri adenomlar ve karsinomlar olarak ayrılsa da karsinomlar tüm hipofiz tümörlerinin %3'ünü oluşturur. Adenomlar mikroadenom (1cm'den küçük) ve makroadenom (1cm'den

büyük) olarak ayrılır ve ilgili kitlelerin %70'ini mikroadenomlar oluşturur.

Hipofizektomi hipofiz mikroadenomları ve fonksiyonel adenohipofiziel hiperplazi durumlarında uygulanır. Her ne kadar zor ve riskli bir operasyon dahi olsa cerrahi tedavinin uzun dönem ilaç tedavisinden çok daha mantıklı olduğunu savunan birçok araştırmacı mevcuttur. Hipofiz bezine transoral paramedian yaklaşım ile hipofiz bezi uzaklaştırılabilirken normal boyutlu hipofiz bezi varlığında bu operasyonda çok daha az komplikasyon yaşanır. Eşzamanlı nörolojik bozukluklar varlığında ya da tümörün beyin ve transfenoidal yayılımı söz konusu olduğunda hipofizektomi endike değildir. Hipofizektomi sonrası kalıcı infertilite gelişecektir. Kedilerde akromegali büyüme hormonu artışı ve insülin dirençli diabetes mellitus yapar. Transsfenoidal kriyohipofizektomi kedilerde güvenle uyulanabilmekte etkili olabilmektedir.

Eğer hipofiz tümöründe cerrahi sağaltım kararı alındıysa lezyonun yerinin ve boyutlarının tam belirlenmesi için çok iyi bir preoperatif planlama yapılmalıdır. BT ve MRG ile hem bez ya da tümör boyutları hem de sella'nın tam lokalizasyonu saptanmalıdır.

Aktif tiroid hormonları thyroxine (T4) ve triiodothyronine (T3)'nin aşırı üretimi ve salınımıyla oluşan hipertiroidizm, otonom hipersekretif tiroid tümörlerine bağlı olarak oluşur. Dolaşımdaki aşırı T4 ve T3; metabolik hızı ve kateşolaminlere olan duyarlılığı arttırarak metabolik bozukluklara ve kardiyovasküler sistem başta olmak üzere, multisistemik organ disfonksiyonuna yol açar.

Tiroid tümörlerine sahip köpeklerin sadece %10'u hipertroidizm bulguları gösterirken çoğu ötroid ya da hipotiroiddir yani köpeklerin tiroid tümörleri genellikle afonksiyoneldir ve hipertiroidizm köpeklerde nadiren rastlanan bir endokrinopatidir. Fonksiyonel tiroid adenomları tanımlanmış olsa da köpeklerde hipertiroidizmin hemen her zaman tiroid malignitelerine bağlı olarak geliştiği ve köpeklerde iyi huylu tiroid tümörlerinin insidensi çok düşük olduğu sıklıkla rapor edilmiştir. Kedilerde ise tiroid tümörleri köpeklerin aksine genellikle fonksiyoneldir ve tiroid malignitelerinin insidensi %5 olarak rapor edilmiştir. Yani kedilerde tiroid bezi büyüme ve kitleleri hipertiroidizme yol açar ve nadiren malignite gösterir. İnsanlarda görülen ve hipertiroidizme yol açan immun kökenli tiroiditisle karakterize Graves hastalığı benzeri bir hastalık köpeklerde tanımlanmamıştır. Graves hastalığında anti-TSH antibodileri tiroid foliküler hücrelerindeki TSH reseptörlerine bağlanır ve tiroid hormon sekresyonunu uyarır. Hastalık, her 2 tiroid bezinde de hiperplazi ve guatrla sonuçlanır.

Hipertiroidizmin en belirgin semptoları hızlı kilo kaybı, polyüri, polydipsi ve tüy yapısında bozulma olarak gözlenirken, olguların diğer bulguları polyfaji, kusma, yumuşak dışkı, aktivite artışı, sinirlilik hali ve titreme olarak kaydedilir. Olgularda servikal bölgede palpe edilebilir bilateral tiroid kitleleri saptanır. Kitlelerin serbest, noninvaziv, iyi kapsüle ve asimetrik büyüklükteki yapısı dikkat çekicidir.

Hipertiroidli köpeklerde diffuz hiperplazi histolojik bir unsur olarak kabul edilmez. Neoplastik doku belirginleşirken non-neoplastik tiroid dokusu atrofiye olur. Eğer hipertiroidizm aşırı TSH sekresyonuna ya da TSH reseptörlerinin antibadiler tarafından aşırı uyarımına bağlıysa tiroid bezlerinin difuz hiperplazisi beklenebilir. Ayrıca nonneoplastik tiroid dokusu iodini konsantre etmez ve radyonüklid görüntülemelerde görüntülenmez. Birkaç gün TSH enjeksiyonu ise atrofiye olmus non-kanserojen tiroid hücrelerini aktive eder ve normal tiroid dokusunun da radyonüklid taramalarda görüntülenmesini sağlar. Tiroid tümörlü bir köpek önce normal tiroid fonksiyonundan neoplastik hücrelerce salınan tiroid hormon aşamasına
(kompanze edilmiş toksik tiroid tümör) ve sonra da negatif geri dönüş mekanizmasıyla TSH salınımının durdurulduğu, sadece kanserojen hücrelerce hormon sekresyonunun yapıldığı aşamaya geçer.

Oral antihipertiroidi ilaçları sitotoksik olmadıkları için tedavi seçeneği olarak
kabul edilmeleri mümkün değildir. Medikal antihipertirodizm tedavisi sadece tiroid hormonlarını regüle etmeyi amaçlar ve hayat boyu tedavi gerekir. Hipertiroidizmin kalıcı sağaltımı ancak tiroidektomi ile mümkün olur. Tiroidektomi için; tüm servikal bölgenin cerrahi hazırlığı yapıldıktan sonra operasyona larinks kranialinden manubrium sterniye kadar yapılan deri ensizyonu ile başlanmış, sternohyoid ve sternothyroid kaslarının diseksiyonuyla büyümüş tiroid bezlerine ulaşılır. Daha büyük olan tiroid bezlerine ekstrakapsüler tiroidektomi uygulanırken daha küçük beze modifiye ekstrakapsüler teknik uygulanarak ve ilgili paratiroid bezi korunması tavsiye edilir. Modifiye ekstrakapsüler tiroidektomi için; kaudal tiroid ven koterize edildikten sonra paratiroid bezi korunarak tiroid bezi uzaklaştırılır. Kranial tiroid arterine zarar verilmeyerek paratiroid bezinin vaskularizasyonu korunur ve böylece olası postoperatif hipoparatiroidizm ve hipokalsemi önlenir.

Postoperatif 1. gün olguların serum kalsiyum seviyeleri kontrol edilirken, serum thyroxin seviyeleri postoperatif 1. ve 2. haftalarda test edilir, hipotiroidizm seviyelerine indiği gözlenen tiroid hormon seviyeleri levothyroxine sodium (0.02 mg/kg) uygulamasıyla dengelenir. Olguların takibine aylık fiziksel muayeneler ve serum T4 testleriyle devam edilir.

Fonksiyonel tiroid tümörlerinin nonfonksiyonel tümörlerden daha küçük yapılı olduğu bidirilmiştir. Kitlenin palpe edilebilir özelliklerine göre fonksiyonel ya da afonksiyonel kitleleri ayırt etmenin mümkün olmadığı da bilinmektedir. Köpeklerin tiroid kitlelerinin genellikle invaziv karakterde, afonksiyonel malign kitleler olduğu da sıklıkla rapor edilmiştir. 23-100cm3 hacmindeki kitlelerin %74 ve 100cm3 hacimden büyük kitlelerin %100 kötü huyluluk potansiyeli olduğunu rapor etmiştir.

Literatürlerde de sıklıkla rapor edildiği gibi, aksi ispat edilene kadar köpeklerde saptanan her tiroid kitlesi malign olarak değerlendirilmelidir ancak köpeklerde benign tiroid tümörlerinin de mümkün olduğu bilinmektedir. Köpeklerde invaziv ve non-fonksiyonel tiroid kanserlerinin görülme sıklığı daha yüksek olduğu bilinse de köpeklerde nadiren görüldüğü rapor edilen hipertiroidizmin iyi huylu, fonksiyonel, kapsüle, iyi sınırlanmış, non-invaziv tiroid kitleleri ile ilişkilendirilebileceği düşünülmektedir. Metastaz bulgusu olmayan, iyi sınırlı ve kapsüllü tiroid tümörleri hipertiroidizmde en iyi olası senaryo olarak kabul edilebilir ve bu olgular bilateral tiroidektomi ile başarıyla sağaltılabilir.

Surgical Treatment in Endocrine Diseases

Dr. Ateş BARUT

Hyperadrenocorticism(HAC) or Cushing's Disease results from increased secretion of cortisol from adrenal gland due to an adenoma or to increased release of ACTH from the pituitary gland.

Patients with HAC are catabolic and often protein depleted and this may negatively effect wound healing. They may have connective tissue abnormalities and muscle waisting resulting in pot-bellied appearance and thin fragile skin. Pyodermas are common in affected animals and that can cause compromise in sture line healing. These dogs may pant because of their catabolic stage. Hypernatremia, hypokalemia, hypokalemia, and alkolosis may be present and all kind of abnormalities should be corrected before surgery. Concurrent abnormalities like congestive heart failure or diabetes increase the risk for anesthesia. Cardiovascular abnormalities are usually due to hypervolemia, and hypetension. Animals with HAC are at risk for postoperative pulmonary thromboembolism. If hypercoagulability is suspected low dose asprin may be indicated before surgery. Many animals with HAC has clinically silent urinary tract infections.

Animals with HAC are at increased risk of developing postoperative infection due to high levels of glucocorticoids in blood circulation. Perioperative prophylactic antibiotics are recommended for these patients.Adrenalectomy usually is performed for adrenal tumors. Bilateral adrenalectomy for canine PDH is controversial and uncommonly performed, but it has been effective for feline PDH. Two approaches may be used. A ventral midline approach allows the entire abdomen to be explored for metastasis and bilateral adrenalectomy to be performed with a single surgical incision if necessary. However, exposure and dissection of the adrenal may be diffcult with this approach, particularly in large dogs. A paracostal incision provides better access to the adrenal gland but does not allow evaluation of the liver or other organs for metastasis. It may be considered in animals with unilateral lesions that have no evidence of metastasis on ultrasound, computed tomography (CT), or magnetic resonance imaging (MRI). Concurrent diabetes mellitus might be a contraindication to bilateral adrenalectomy because lack of endogenous catecholamines may make it diffcult to regulate the diabetes.

After adrenalectomy, the patient's hydration status and electrolyte balance should be monitored carefully and corrected as necessary. Bilateral adrenalectomy causes permanent adrenal insuffciency, and these animals require lifelong glucocorticoid and/or mineralocorticoid replacement . Animals should be closely monitored for hypoadrenocortical collapse. They are most likely to have an Addisonian crisis after they have been released to the owner's care. Owners must be advised to watch for
malaise, inappetence, vomiting, weakness, and other clinical signs suggesting decompensation. Temporary adrenal insuffciency occurs after unilateral removal of functional adrenal tumors because the tumor has suppressed the function of
the contralateral adrenal. Glucocorticoids should be supplemented postoperatively but may be discontinued when the remaining adrenal begins to function normally, as determined by the results of an ACTH stimulation test. Pulmonary thromboembolism is a potentially lifethreatening complication of adrenal surgery, particularly in dogs with adrenal neoplasia. Sudden, severe postoperative respiratory distress may indicate pulmonary thromboembolism. Lung perfusion scans may help identify lung regions that are underperfused. Treatment with strict cage rest, oxygen, anticoagulants, and thrombolytic agents may be benefcial. Animals treated for pulmonary thromboembolism should be assessed frequently for signs of hemorrhage, and the hematocrit should be checked every 2 hours. If the packed cell volume (PCV) drops or hemorrhage is noted, the streptokinase infusion should be discontinued.

Pituitary tumors arise from the hypophysis in the sella turcica. Hypophysectomy is the surgical removal of the pituitary gland. Functional pituitary tumors are the most common cause of canine HAC. However, 40% of pituitary tumors are nonfunctional. Clinical signs usually are caused by hypersecretion of ACTH from tumors in the pars distalis (adenohypophysis) or pars intermedia. Large pituitary tumors often grow dorsally into the brain because the diaphragm of the sella is incomplete. Such tumors may cause clinical signs by impinging on adjacent brain tissue (i.e., optic chiasm, hypothalamus, thalamus, infundibular recess, and third ventricle). The size of the tumor and the development of neurologic signs do not always correlate. Adenomas and carcinomas may arise from

pituitary tissue; however carcinomas represent less than 3% of all pituitary neoplasms. Adenomas usually are classifed as microadenomas (less than 1 cm in diameter) or macroadenomas (greater than 1 cm in diameter). Microadenomas are most common, accounting for nearly 70% of all pituitary tumors.

Hypophysectomy can be performed in animals with pituitary microadenomas and functional adenohypophyseal hyperplasia (rare); however, it is seldom performed by veterinary surgeons. Advocates of this procedure suggest that most dogs with PDH are surgical candidates for hypophysectomy, and that this technique is preferable to long-term medical management. The transoral paramedian approach to the pituitary gland has been advocated to remove pituitary tumors, even though some normal tissue may be left behind. Dogs with normald sized pituitary glands may have fewer postoperative complications than dogs with enlarged pituitary glands. However, if concurrent neurologic signs are present, or if the tumor has extended intracranially or transsphenoidally, hypophysectomy is not indicated. Hypophysectomy should not be considered in animals intended for breeding purposes because it renders them infertile. Transphenoid cryohypophysectomy has been performed safely and effectively in cats. Cats may present with acromegaly caused by elevated growth hormone and insulin-resistant diabetes mellitus

If surgery is considered for a pituitary neoplasm, extensive preoperative work-up is indicated to confrm and localize the lesion. CT or MRI of the pituitary fossa (including a contrast-enhanced image) is used to determine the height and width of the pituitary gland and to localize pertinent landmarks.

Hypothyroidism is a common endocrinopathy in dogs. It usually is due to thyroid dysfunction (primary hypothyroidism), although pituitary and hypothalamic causes occasionally are diagnosed. Primary hypothyroidism usually is caused by idiopathic follicular atrophy or lymphocytic thyroiditis. Dogs with lymphocytic thyroiditis often have circulating thyroglobulin antibodies that form antigen/antibody complexes in the gland, causing functional glandular tissue to be replaced by fibrous tissue. Feline hypothyroidism usually is caused by thyroidectomy, damage to the blood supply during parathyroidectomy, or destruction by radioactive iodine therapy.

Congenital hypothyroidism may occur in Abyssinian cats. Congenital hypothyroidism also has been reported in dogs. Hypothyroidism may be manifested as lethargy, exercise intolerance, weight gain, constipation, nonpruritic symmetric alopecia, peripheral neuropathies (i.e., laryngeal paralysis, vestibular defcits, and megaesophagus), reproductive problems, cardiovascular changes (i.e., bradycardia and weakapex beat), and/or coagulopathies. Animals with untreated severe hypothyroidism and bleeding tendencies undergoing emergency procedures should be given oral l-triiodothyronine three or four times a day, or a single intravenous dose of l-thyroxine. Elective procedures should be postponed until replacement therapy has been maintained for a minimum of 2 weeks. If excessive bleeding is noted despite thyroid supplementation, whole blood, plasma, or cryoprecipitate should be given

Thyroidectomy may be performed via an intracapsular or extracapsular approach. The extracapsular approach is used in dogs with malignant thyroid tumors , and no attempt is made to spare the ipsilateral parathyroid glands. Intracapsular and modifed extracapsular approaches have been described for thyroidectomy in cats. These techniques spare the external parathyroid glands in an attempt to prevent complications associated with hypoparathyroidism. A modifcation of the original intracapsular approach, developed to reduce the incidence of post-thyroidectomy hyperthyroidism, involves excising most of the thyroid capsule once the thyroid tissue has been removed. Recurrence of hyperthyroidism in cats after thyroidectomy is thought to be the result of hypertrophy of small nests of functional thyroid tissue attached to the capsule and not removed.

Stresten uzak nörolojik muayene nasıl uygulanır?

Paul FREEMAN
Cambridge Üniversitesi Veterinerlik Departmanı

Nörolojik muayene, nöroanatomik lokalizasyonun temelini oluşturduğundan nörolojik hastalığın araştırılmasında anahtardır. İyi bir nöroanatomik lokalizasyon, iyi bir ayırıcı tanı listesi oluşturulmasında ve nörolojik bir durumla karşılaşıldığında ileri tetkiklerin hedeflenmesinde elzemdir. İleri görüntüleme yapılması gerekiyorsa özellikle önemlidir, ancak temel görüntüleme tek seçenek olduğunda da son derece yararlıdır. Ayrıca bir vakayı bir uzmanla tartışmak veya başvurmak istendiğinde, iyi yapılmış bir nörolojik muayene ve lokalizasyon büyük fayda sağlayacaktır ve bu nedenle nörolojik hastanın muayenesinde asla ihmal edilmemelidir. Bir durumun gerçekten nörolojik bir vaka olarak tanımlanması, sadece nörolojik muayenenin yardımı ile mümkün olacaktır.

Bu oturumun amacı, katılımcılara rutin bir konsültasyon sırasında temel bir nörolojik muayenenin nasıl yapılabileceğini öğretmek ve uygulayıcıları daha detaylı bir muayenenin ne zaman gerekli olabileceğini anlatmak için gerekli bilgilerle donatmaktır. Nörolojik muayenenin temel kısımlarına bakılacak olursa; pek çoğu, videoların yardımıyla, davranış ve yürüyüş gözlemi, kranial sinir refleksleri ve yanıtları, spinal refleksleri ve kas yapısı, postural reaksiyon testi ve propriosepsiyon ile otonom refleksleri; konuşmacıların kişisel deneyimleri ve ipuçları, ortak hatalardan ve tuzaklardan kaçınmak için faydalı olacaktır.

Beyin ve omurilikteki nöroanatomik bölgeler tanımlanacak ve nörolojik muayenenin elemanları ile birlikte anılacaktır, böylece katılımcıların muatenenin farklı bölümlerinin konuyla ilgisini anlaması sağlanacaktır. Sinir, kas ve nöromüsküler bileşkeden oluşan periferik sinir sistemi de hastalığın burada bulunabileceğine dair işaretlerle birlikte tartışılacaktır. Bu oturumda, "Ben bir nöro muayene yaptım – şimdi ne yapacağım?" Başlıklı oturum tamamlanacak ve bu da daha fazla ayırıcı tanıya ve daha fazla araştırmaya atıfta bulunulacak. Nörolojik muayenenin çoğu durumda küçük bir uygulama ve deneyim ile rutin klinik muayenenin bir parçası haline gelmesi mümkündür ve gerçekten hem veteriner hekim hem de hasta için muayenenin "stresten uzak" bir parçası olabilir.

Anahtar Öğrenme Hedefleri:
1. "Bu hasta nörolojik midir?" Sorusuna nasıl cevap verilir.
2. Majör nöroanatomik bölgelerin tanımlanması.
3. Temel nörolojik muayenenin elemanları ve bunların nasıl yorumlanacağı

Çeviri: Sara Ece Ulutürk

How to perform a stress-free neurological examination?

Paul FREEMAN
Department of Veterinary Medicine, University of Cambridge, Cambridge CB30ES

The neurological examination is key to the investigation of neurological disease, since it is the basis for neuroanatomical localisation. Accurate neuroanatomical localisation is essential in establishing a good differential diagnosis list and targeting further investigations when faced with a neurological condition. It is especially important if advanced imaging is to be performed, but it is also extremely useful when basic imaging is the only available option. Furthermore when wishing to discuss or refer a case to a specialist, a well-performed neurological exam and localisation will be of great benefit, and as such should never be neglected in the examination of the neurological patient. Defining when a condition is truly neurological will also be possible only with the aid of a neurological examination.

The aim of this session is to teach delegates how a basic neurological examination is possible during a routine consultation, and to equip practitioners with the tools to know when a more detailed examination may be required. The basic parts of the neurological examination will be looked at, many with the aid of videos, including observation of behaviour and gait, the cranial nerve reflexes and responses, spinal reflexes and muscle tone, postural reaction testing and proprioception as well as autonomic reflexes; hints and tips from the speakers personal experience will be provided which will hopefully be helpful in avoiding common mistakes and pitfalls.

The neuroanatomical regions within the brain and spinal cord will be defined and referred to alongside the elements of the neurological examination, so that delegates will be able to understand the relevance of the various parts of the examination. The peripheral nervous system comprising of nerve, muscle and neuromuscular junction will also be discussed, along with signs that disease may be located here. This session will complement the session entitled "I've done a neuro exam – where do I go from here?", which will refer more to differential diagnoses and further investigation. It is possible in most cases for the neurological examination to become a part of the routine clinical examination with a little practice and experience, and it can indeed be a "stress-free" part of the examination for both veterinary surgeon and patient.

Key Learning Objectives:

1. How to answer the question "Is this patient neurological?".
2. Defining the major neuroanatomical regions.
3. The elements of the basic neurological examination and how to interpret them.

"Nöro Muayeneyi Yaptım – Sırada Ne Var?"

Paul FREEMAN
MA, VetMB, Cert SAO, DipECVN, MRCVS (Veteriner Nörolojide Avrupa ve RCVS Uzmanı)

Bu konuşma, uygulayıcının, anlamlı ve ayırıcı bir tanı listesi oluşturmak için yakın geçmiş, sinyal ve nörolojik muayeneden elde edilen bilgilerin nasıl kullanılacağına karar vermesini ve ardından sahibinin beklenti ve kaynaklarına uygun bir plan oluşturmasını sağlamayı amaçlayacaktır. Temel soruya cevap vermeyi umuyoruz: Pratikte görülen üç yaygın nörolojik bozukluğu ele alırken, "Araştırmalı mıyım, tedavi etmeli mi, yoksa ötenazi mi?".

Nörolojik muayene yapıldıktan sonra, problemin nöroanatomik lokalizasyonunu yapmak için harekete geçilmelidir. Fokal nörolojik bir problemin ortaya çıkabileceği sinir sisteminin temel bölgeleri şu şekilde ayrılabilir:

1. Beyin; ön beyin, beyin sapı ve beyincik.
2. Omurilik; C1-5, C6-T2, T3-L3, L4-S3
3. Periferik sinir sistemi; sinir, kas, nöromüsküler bağlantılar.

Makul farklılıklar ortaya koymak için hastanın iyi bir geçmiş hikayesi olması ve sinyaller, nörolojik muayene kadar hayati öneme sahiptir. Geçmiş tarihin önemli kısımları ve yaygın nörolojik rahatsızlıkların ayırıcı tanılarıyla nasıl ilişkili oldukları tartışılacaktır. Nörolojik vakalarda DAMNIT-V gibi bir pnemonik kullanımı da ilgili örneklerle açıklanacaktır.

1. Beyin dahili olmayan Ağrı, Parezi ve Pleji

Burada genelde omurilik hastalığına bakıyoruz. Doğru nöroanatomik lokalizasyonu sağlayan temel özellikler aşağıda özetlenmiştir:

C1-5 omurilik:

• "Yüzen" torakal ekstremite yürüyüşü
• Ataksia ile birlikte tüm bacaklarda Tetraparesis / pleji
• Postural Reaksiyon (PR) azalma tüm bacaklarda
• Spinal refleksler normal tüm bacaklarda
•Boyun ağrısı
• Olası idrar retansiyonu (UMN mesane) ve / veya Horner sendromu

C6-T2 omurilik:

• "İki motorlu" yürüyüş
• tetraparezis / pleji
• PR azalır tüm bacaklarda
• Spinal refleksler / yok ön bacaklar, normal arka bacaklar
• Kas atrofisi ve azaltılmış ton ön bacaklar
• Nadiren Horner sendromu, Cutom trunci olmayabilir, UMN mesane

T3-L3 omurilik:

• Ataksia ile birlikte arka bacaklarda paraparezi / pleji
• PR defisitleri (sadece arka bacaklarda)
• Spinal refleksler normal tüm bacaklarda
• Torakolumber Ağrı
• Daha ciddi lezyonlar: Kutanöz trunci refleks kesilmesi, Üriner retansiyon (UMN mesane), Schiff-Sherrington fenomeni

L4-S3 omurilik:

• Paraparezi / pleji> Ataksi
• PR defisitleri (arka bacaklarda)
• Lumbosakral ağrı
• Spinal refleksleri / yok (arka bacaklarda)
• Kas atrofisi ve azaltılmış ton (arka bacaklarda)
• Bazen Perineal refleks / yok, Kuyruk hareketleri / yok, Üriner inkontinans (LMN mesane), Fekal inkontinans
Bir ayırıcı tanı listesi aşağıdaki unsurları içerebilir:
• Dejeneratif - Intervertebral disk hastalığı Tip 1 ve 2 (IVDH), Dejeneratif miyelopati (DM), Kaudal servikal spondilomiyelopati / Disk ilişkili wobbler sendromu (DAWS), Dejeneratif lumbosakral stenoz (DLSS)
• Anormal - Atlantoaksiyel instabilite (AAI), Araknoid divertikül, Vertebral malformasyon, Osseous wobbler sendromu
• Neoplastik - Vertebral vücut osteosarkomu, meningioma, lenfoma, glioma vb.
• İnflamatuar / Enfeksiyöz - Miyelit, Disospondilit, Epidural empyaema, Toxoplasma / Neospora
• Travma - Kırık / luksasyon, Akut non-kompresif nukleus pulposus ekstrüzyonu (ANNPE)
• Vasküler - Fibrokartilajinöz embolizm (FCE)
Liste daha sonra aşağıdakileri içeren tarih ölçütleri uygulayarak rafine edilebilir…

Başlangıç:
• Peracute - Travma, FCE, ANNPE
• Akut - Tip 1 IVDH, İnflamatuar / enfeksiyöz, Neoplazi, AAI,
• Kronik - Tip 2 IVDH, DAWS, DLSS, DM, Neoplazi, Araknoid divertikül

İlerleme:
• Geliştirme - FCE, ANNPE, (Travma), IVDH
• Statik - Travma, IVDH
• Bozulma - İnflamatuar / bulaşıcı, Neoplazi, IVDH
• Ağrıda / soluk - IVDH, İnflamatuar

Ağrının varlığı veya yokluğu:
• Evet - Tip 1 (& 2) IVDH, Enfeksiyon / inflamasyon, Neoplazi (osteosarkom), Travma, ANNPE (başlangıçta),
• Hayır - FCE, Dejeneratif Myelopati, Neoplazi (intramedüller), Anormal (araknoid divertikül), ANNPE (birkaç saat sonra), Tip 2 IVDH
• Ağrı nörolojik muayenedeki tek anormal şey olabilir..
Sorunun simetrik veya asimetrik olarak ortaya çıkıp çıkmadığı:
• FCE ve ANNPE'de yaygın asimetri
• Tip 1 IVDH'de sık görülen hafif asimetri
• DAWS, DM genellikle simetrik

İlaçlara cevap:
• NSAID - IVDH, AAI,
• Kortikosteroid - İnflamatuar / İmmün aracılı durumlar, Neoplazi
• Antibiyotikler - Diskopondilit, Empyaema
• Analgaesik - Acı bir durum, IVDH
• Cevap yok - FCE, ANNPE

Irkları dahil olmak üzere sinyalizasyon özellikleri:
• Tip 1 IVDH - Kondrodistrofik ırklar
• Dejeneratif Myelopathy - Alman Çoban, Pembroke Galce Corgi, Chesapeake Bay Retriever, Boxer -
• Atlantoaksiyel İstikrarsızlık - Chihuahua, Yorkshire Terrier
• Vertebral Anomaliler ve Araknoid Uzay Bozuklukları - Pug, Fransız Bulldog
• Spinoserebellar Hereditary Ataksi - Jack Russell
• Ossent Servikal Spondilomiyelopati (Wobbler Sendromu) - Great Dane, Mastiff
• Disk İlişkili Wobbler Sendromu - Dobermann
….ve yaş:
Juvenil (<1 yıl) - AAI, Osseous wobbler sendromu, Steroid yanıtlı menenjit arteriti (SRMA)
Genç (1-5 yaş) - Tip 1 IVDH, miyelit

Daha eski -Tip 2 IVDH, DM, Neoplazi, DAWS, DLSS
Ayırıcı tanı listesi oluşturulduktan sonra, kesin tanı koymak açısından vakanın bir sonraki aşamaya geçme yollarının anlaşılması kritik hale gelir. Bu süreçte MR gibi ileri görüntüleme sıklıkla hayati öneme sahip olmakla birlikte, kan testleri ve radyografi gibi daha kolay ulaşılabilir araştırma prosedürlerinin çok yararlı bir şekilde kullanılabileceği zamanlar vardır.

Başvurmak, tedavi etmek, araştırmak ya da ötenazi yapmak için karar vermek, olası tanı seçeneleri ve prognoz hakkında bazı bilgileri gerektirmektedir. Bir durumun gerçekten acil bir durum gerektirdiğini ve bu mümkün olmadığında hangi seçeneklerin mevcut olduğunu anlamak, özellikle omurilik yaralanması durumunda önemlidir.

Erken sevk için endikasyonlar şunlardır:
• Cerrahi tedavi gerekli - Derin ağrı kaybolduğunda Kırılma, AAI, IVDH
• Tanı belirsiz - gelişmiş görüntüleme gerekli
• Başlangıç yönetimine kötü yanıt - teşhis yanlış olabilir
• Hızlı bozulma - erken doğru tanı, miyelit gibi önemli olabilir
• Tekrarlayan / inatçı ağrı
Periferik Sinir Sistemi Parezi / pleji.

Anahtar nörolojik bulgular şunlardır:
• tetraparezis / pleji
• Postural reaksiyonlar korunabilir
• Omurga refleksleri tüm bacaklarda azaldı
• Genelleştirilmiş kas atrofisi
• Bazen Disfoni, yüz zayıflığı

Diferansiyel teşhisler şunları içerir:
• Poliradikülonevrit
• Botulizm
• Akut fulminating Myastenia gravis
• Spesifik olmayan polinöropati, polimipati
• Bulaşıcı hastalık - Toksoplazma, Neospora,
• Endokrin hastalığı - Hipotiroidizm, Hipoadrenokortizma, Hiperadrenokortisizm.

2. Nöbetler.
Aşağıdaki durumlarda erken başvuruları göz önünde bulundurun:
• 6 yaşından büyük başlangıç yaşı
• Kesintisiz anormal nörolojik muayene (yapısal hastalık)
• Durum epileptik veya küme nöbetleri
• Tedavinin bozulması veya tedaviye zayıf yanıt
• Çok kaygılı sahip veya zor veya uzun süreli iktal işaretler, örneğin saldırganlık

3. Vestibüler Sendrom
Nörolojik muayene periferik (Vestibulocochlear sinir ve iç kulak) veya merkezi (beyin sapı vestibüler nükleus ve serebellum) lokalize etmeyi amaçlamaktadır.
Periferik hastalık: Majör farklılıklar İdiopatiktir - Anti-emetik, sedasyon, zaman… .ve Otitis Media / Interna - Antibiyotikler, cerrahi
OM / OI ile Yüz felci, Horner Sendromu da görebilirsiniz.
Prognoz iyi.

Merkezi hastalık Mental değişiklik (depresyon), Postüral reaksiyon defisitleri (ipsilateral), Paresis (ipsilateral), serebellar hastalıkta Paradoksal Sendrom İnme, inflamatuar hastalık ve neoplazi içeren hastalıklar, bu nedenle gelişmiş görüntüleme için sevk önemlidir. Prognoz korunur.

Çeviri: Sara Ece Ulutürk

"I've done the neuro exam – what now?"

Paul FREEMAN
MA, VetMB, Cert SAO, DipECVN, MRCVS (European and RCVS Specialist in Veterinary Neurology).

This talk will aim to enable the practitioner to decide how to use information obtained from the history, signalment and neurological examination to formulate a meaningful differential diagnosis list and then create a plan which fits with the owners' expectations and resources. We will hope to answer the basic question: "Should I investigate, treat, refer or euthanase", when dealing with three common neurological disorders seen in practice.

After performing a neurological examination, an attempt should be made to make a neuroanatomical localisation of the problem. The basic regions of the nervous system from which a focal neurological problem may arise can be divided between:

1. Brain; forebrain, brainstem and cerebellum.
2. Spinal cord; C1-5, C6-T2, T3-L3, L4-S3
3. Peripheral nervous system; nerve, muscle, neuromuscular junction.

In order to come up with reasonable differentials, the taking of a good history as well as the signalment of the patient are as vital as the neurological examination. Important parts of the history and how they relate to differential diagnoses of common neurological conditions will be discussed. The use of a pnemonic such as DAMNIT-V in neurological cases will also be explained with relevant examples.

1. Pain, Paresis and Plegia with no brain involvement.
Here we are looking at spinal cord disease in the main. Key features enabling accurate neuroanatomical localisation are summarised below:

C1-5 spinal cord:
- "Floating" thoracic limb gait
- Tetraparesis/plegia with Ataxia all limbs
- Postural Reaction (PR) deficits all limbs
- Spinal reflexes normal all limbs
- Neck pain
- Possible urinary retention (UMN bladder) and/or Horner's syndrome

C6-T2 spinal cord:
- "Two-engine" gait
- Tetraparesis/plegia
- PR deficits all limbs
- Neck pain
- Spinal reflexes /absent F/L's, normal H/L's
- Muscle atrophy and reduced tone F/L's
- Occasionally Horner's syndrome, Cutaneous trunci may be absent, UMN bladder

T3-L3 spinal cord:
- Paraparesis/plegia with Ataxia pelvic limbs only
- PR deficits pelvic limbs only
- Spinal reflexes normal all limbs
- Thoracolumbar Pain
- More severe lesions: Cutaneous trunci reflex interruption, Urinary retention (UMN bladder), Schiff-Sherrington phenomenon

L4-S3 spinal cord:
- Paraparesis/plegia > Ataxia
- PR deficits (pelvic limbs)

- Lumbosacral pain
- Spinal reflexes / absent pelvic limbs
- Muscle atrophy and reduced tone pelvic limbs
- Sometimes Perineal reflex / absent, Tail movements / absent, Urinary incontinence (LMN bladder), Faecal incontinence

A differential diagnosis list may include elements of the following:

- **Degenerative –** Intervertebral disc disease Types 1 and 2 (IVDH), Degenerative myelopathy (DM), Caudal cervical spondylomyelopathy / Disc associated wobbler syndrome (DAWS), Degenerative lumbosacral stenosis (DLSS)

- **Anomalous –** Atlantoaxial instability (AAI), Arachnoid diverticulum, Vertebral malformation, Osseous wobbler syndrome

- **Neoplastic –** Vertebral body osteosarcoma, meningioma, lymphoma, glioma etc

- **Inflammatory / Infectious –** Myelitis, Discospondylitis, Epidural empyaema, Toxoplasma/Neospora

- **Trauma –** Fracture / luxation, Acute non-compressive nucleus pulposus extrusion (ANNPE)

- **Vascular –** Fibrocartilaginous embolism (FCE)

The list can then be refined by applying criteria from the history which include the following…
Onset:

- **Peracute –** Trauma, FCE, ANNPE

- **Acute –** Type 1 IVDH, Inflammatory/infectious, Neoplasia, AAI,

- **Chronic –** Type 2 IVDH, DAWS, DLSS, DM, Neoplasia, Arachnoid diverticulum

Progression:

- **Improving –** FCE, ANNPE, (Trauma), IVDH

- **Static –** Trauma, IVDH

- **Deteriorating –** Inflammatory/infectious, Neoplasia, IVDH

- **Waxing / waning –** IVDH, Inflammatory

Presence or absence of pain:

- **Yes -** Type 1 (&2) IVDH, Infection/inflammation, Neoplasia (osteosarcoma), Trauma, ANNPE (initially),
- **No –** FCE, Degenerative Myelopathy, Neoplasia (intramedullary), Anomalous (arachnoid diverticulum), ANNPE (after few hours), Type 2 IVDH
- Pain may be the ONLY abnormality on neurological examination….

Whether the problem presents **symmetrically or assymetrically:**
- Significant asymmetry common in FCE and ANNPE
- Mild asymmetry common in Type 1 IVDH
- DAWS, DM usually symmetrical

Response to medication:

- NSAID – IVDH, AAI,
- Corticosteroid – Inflammatory / Immune-mediated conditions, Neoplasia
- Antibiotics – Discospondylitis, Empyaema

- Analgaesics – Any painful condition, IVDH
- No response – FCE, ANNPE

As well as signalment features including **Breed:**

- Type 1 IVDH - Chondrodystrophic breeds
- Degenerative Myelopathy - German Shepherd, Pembroke Welsh Corgi, Chesapeake Bay Retriever, Boxer -
- Atlantoaxial Instability - Chihuahua, Yorkshire Terrier
- Vertebral Anomalies and Arachnoid Space Disorders - Pug, French Bulldog
- Spinocerebellar Hereditary Ataxia - Jack Russell
- Osseous Cervical Spondylomyelopathy (Wobbler Syndrome) - Great Dane, Mastiffs
- Disc Associated Wobbler Syndrome - Dobermann

….and **age:**
Juvenile (< 1 yr) – AAI, Osseous wobbler syndrome, Steroid responsive meningitis arteritis (SRMA)
Young (1-5 yrs) – Type 1 IVDH, myelitis
Older –Type 2 IVDH, DM, Neoplasia, DAWS, DLSS

Once the differential diagnosis list has been established, understanding the ways to move the case forward in terms of making a definitive diagnosis becomes critical. Whilst advanced imaging such as MRI is often vital in this process, there are times when more readily available investigative procedures such as blood tests and radiography can be very usefully employed.

Making the decision whether to refer, treat, investigate or euthanase requires some knowledge of the likely diagnostic possibilities and the prognosis. An understanding of when a condition genuinely requires emergency referral and what options are available when this is not possible, particularly in the case of spinal cord injury is important.

Indications for early referral include:
- Surgical management required - Fracture, AAI, IVDH when deep pain lost
- Diagnosis unclear – advanced imaging required
- Poor response to initial management – diagnosis may be incorrect
- Rapid deterioration – early accurate diagnosis may be important eg myelitis
- Recurrent / intractable pain

Peripheral Nervous System Paresis / Plegia.
Key neurological findings include:
- Tetraparesis/plegia
- Postural reactions may be preserved
- Spinal reflexes reduced all limbs
- Generalised muscle atrophy
- Sometimes Dysphonia, facial weakness

Differential diagnoses include:
- Polyradiculoneuritis
- Botulism
- Acute fulminating Myasthenia gravis
- Non-specific polyneuropathy, polymyopathy
- Infectious disease - Toxoplasma, Neospora,
- Endocrine disease – Hypothyroidism, Hypoadrenocorticism, Hyperadrenocorticism.

2. Seizures.
Consider early referral in the following situations:
- Age of onset older than 6 years
- Abnormal neurological examination inter-ictally (structural disease)
- Status epilepticus or cluster seizures
- Deterioration or poor response to treatment
- Very anxious owner or difficult or prolonged post-ictal signs eg aggression

3. Vestibular Syndrome

Neurological examination aims to localise to peripheral (Vestibulocochlear nerve and inner ear) or central (brainstem vestibular nuclei and cerebellum).
Peripheral disease: Major differentials are Idiopathic - Anti-emetics, sedation, time….and Otitis Media / Interna – Antibiotics, surgery
With OM/OI you may also see Facial paralysis, Horner's Syndrome
Prognosis good.

Central disease. Mentation change (depression), Postural reaction deficits (ipsilateral), Paresis (ipsilateral), Paradoxical Syndrome in cerebellar disease
Differentials include stroke, inflammatory disease and neoplasia, so referral for advanced imaging is important. Prognosis guarded.

Nöbet Yönetimi İçin En İyi Tavsiyeler

Paul FREEMAN
MA, VetMB, Cert SAO, Dip ECVN, MRCVS (European and RCVS Specialist in Veterinary Neurology)

Nöbet, bir veteriner hekimin karşılaşabileceği en stresli ve zorlu nörolojik hastalık semptomlarından biridir. Problemler;

1. Araştırılan problemin gerçekten nöbet mi yoksa sienkop veya diskinezi gibi diğer geçici, aralıklı bir olay olup olmadığının tanımlanması,

2. Nöbetin altta yatan nedeninin tanımlanması,

3. Nöbetin efektif tedavisi ve kontrolü,

4. Hasta sahiplerinin beklentileri ve ilaçların yan etkilerini dengelemek,

5. Statuts epilepticus ve farmakorezistan epilepsinin yönetimi

6. Anti-epileptik ilaçların monitorizasyonu ve hasta sahibinin ilaç kullanımına uyum sağlaması
ile ilişkilidir.

Bu dersin amacı, yazarın yukarıda bahsedilen konularla başa çıkmaya çalışan pratisyen hekimler için "en iyi on" kullanışlı tavsiye olarak kabul ettiği durumları tanımlamaktır. Bu tavsiyeler konuşmacının yıllar içerisinde bir çok durumda karşılaştığı nöbetlerle kişisel tecrübeleri ve nöbet yönetimiyle ilgili veteriner hekimlerin sordukları sorular sonucu oluşturulmuştur. Derste genel olarak epileptik nöbetlere, yani yapısal beyin rahatsızlığı olmayan eş zamanlı nöbetlere veya yapısal hastalığın epilepsi nedeni olarak kabul edildiği nöbetlere ağırlık verilmektedir. Nöbetler ve epilepsi üzerine bilgiler diğer kaynaklarda da mevcut olduğu için etraflıca ve her şeyi içeren bir ders olarak planlanmamıştır.

Tavsiye No. 1: "Nöbet olduğunu nasıl anlarım?".
Epileptik nöbetin bir tanımı da, istemsiz paroksismal beyin aktivitesinin görünen manifestasyonudur (1). Bu da gösterir ki, şahit olduğunuz veya hasta sahibinin tarif ettiği veya cep telefonunda izlettiği olaydan emin olabilmek için eş zamanlı elektroensefalografik (EEG) bilgi almak gereklidir (2). EEG'nin hala veteriner nörolojide ulaşımı zor olduğu ve nöbet esnasında EEG kaydının uygulanabilirliği genellikle imkansız olduğu için anamneze ve gözleme güvenmeliyiz.

Klasik olarak, epileptik nöbetlerin farklı fazları mevcuttur (1):
- **Prodrom –** davranış değişimi; köpek ve kedilerde nadiren gözlemlenir.
- **Aura –** dakikalar veya saatler sürebilir, sıradan davranışlar; hasta sahipleri bu fazı fark edebilir.
- **İktal periyot -** esas "nöbet" – genellikle saniyeler veya dakikalar sürer.
- **Nöbet sonrası periyodu –** dakikalar veya günler sürebilir; davranış değişimi, körlük vs. görülebilir.

Dikkatli anamnez alımıyla bu fazlar tanımlanabilir, ancak hastalarımızda genellikle rahatlıkla tanımlanamaz.

Diğer paroksismal olaylardan ayırabilmek için epileptik nöbetlerde görebileceğimiz diğer olası özellikler; artmış kas tonusu, bilinç kaybı, ürinasyon, defekasyon ve salivasyon gibi otonomik belirtiler olarak tanımlanabilir. Diazepam ve fenobarbital gibi anti-epileptik ilaçlara alınan yanıt da yardımcı olabilir. Yine de, yukarıda bahsedilenlerin hepsinin veya bir kısmının varlığı veya yokluğu, durumun nöbet olup olmadığını kesin olarak göstermez. Senkopal olaylarda da artmış kas tonusu (nadiren), otonomik belirtiler ve bilinç kaybı görülebilirken, fokal nöbetlerde bu belirtilerden hiç biri görülmeyebilir. (1)

Paroksismal olayların diğer olası sebepleri:
- Senkop
- Hareket Bozukluğu (3)

- OCD davranışı
- Akut vestibular atak
- Toksik / metabolik rahatsızlık
- Narkolepsi / katapleksi
- İdiyopatik tremor

Veteriner hekimin karşılaştığı durumun gerçek bir epileptik nöbet olup olmadığı araştırılırken bunlar da dikkate alınmalıdır.

Tavsiye No. 2: "Nörolojik muayene yapmalı mıyım?".
Kısa cevap: Evet! Nöbetler, ön beyin (prosensefalik) hastalıklarının belirtileridir ve anamnezde nöbetin varlığı ön beyin nöroanatomik lokalizasyonuna işaret eder. Nöbetleri üç ana kategoriye ayırarak, hasta sahiplerinin tetkik sürecini daha iyi anlamaları sağlanabilir:

- 1. Ekstrakraniyal – metabolik / toksik
- 2. İntrakraniyal Yapısal – olası nörolojik hasar
- 3. İntrakraniyal Yapısal olmayan – idiyopatik epilepsi; normal nörolojik muayene

Nörolojik muayene ile yapısal ön beyin hastalığı bulguları ile birlikte problemin multifokal olabileceğini gösteren belirtiler aranmalıdır. Bir başka deyişle yalnızca ön beyin hastalıkları ile tanımlanamayacak nörolojik muayenede anormallikleri de dikkate alınmalıdır.

Ön beyin hastalığında; kontralateral tehdit bozukluğu, kontralateral azalmış nazal planum cevaplanabilirliği ve kontralateral postural reaksiyon bozuklukları gibi spesifik anormalliklere rastlanabilir. Davranış ve/veya mentasyon etkilenmiş olabilir, daire çizme görülebilir ancak yürüyüş genellikle şaşırtıcı şekilde normaldir.

Tavsiye No. 3: "Ne zaman MRG önermeliyim?" (4).
- Anormal nörolojik muayene; bu durum yapısal beyin problemine işaret edebilir.
- 6 yaştan yaşlı hayvanda başlaması; köpekler idiyopatik epilepsi vakalarının çoğu 6 aylık ve 6 yaş aralığında başlar. 6 yaşından sonra nöbetlerin başlaması yapısal veya reaktif epilepsiye işaret edebilir.
- Tedaviye zayıf yanıt alınması. Anti-epileptik medikasyona zayıf yanıt alınması ilaç dirençliliği veya refraktorik epilepsiyi gösterebilir, ancak yapısal bir neden de olabilir.
- Hızlıca kötüleşme. Bu hızlıca gelişen yapısal bir nedene işaret edebilir.

Tavsiye No. 4: "Tedaviye ne zaman başlamalıyım?"
İdiyopatik epilepside tedaviye başlanması gereken durumlar; ortak bir kararla açıklanarak, kılavuz oluşturulmuştur. Bu durumlar (5):
- Nöbetler arası sürenin ≤ 6 ay olması (yani 6 ay içerisinde 2 veya daha fazla nöbet görülmesi)
- Status epilepticus veya küme nöbeti
- Şiddetli (ör., agresyon, körlük) veya 24 saatten fazla süren nöbet sonrası belirtileri
- 3 nöbet sonrası periyodun ardından nöbet sıklığı ve/veya süresinin artması, ve/veya nöbetlerin şiddetlenmesi

Bununla birlikte, başka durumlar da göz önünde bulundurulmalıdır. Potansiyel ilaç yan etkileri, hasta sahibi ve hastanın hayat kalitesine etkisi gibi hasta sahiplerinin endişeleri bireysel olarak masaya yatırılmalıdır. (6, 7, 8,).

Kişisel tecrübelerime göre hasta sahiplerinin endişeleri:
- "Köpeğim nöbet sırasında zarar görür mü hatta ölebilir mi?"
- "Köpeğim nöbet geçirirse ne yapmalıyım?"
- "Rektal diazepamı ne zaman vermeliyim?"
- "Veteriner hekimi ne zaman aramalıyım?"
- "Epilepsili köpeğimi yalnız bırakabilir miyim?"
- "Ya yürüyüşteyken ya da evden uzaktayken nöbet geçirirse?"
- "İlaçların potansiyel yan etkileri nelerdir ve bu yan etkiler ne kadar süre devam edebilir?" (9)
- "Hangi sıklıkla köpeğime check-up veya kan testi yaptırmalıyım?"
- "İlacı vermeyi unuttuğumda neler olabilir?"
- "Köpeğim ilaç kullanmayı bırakabilecek mi?"

Tavsiye No.5: "Pexion, Fenobarbitalden daha mı iyi?"
"Pexion" başlangıçta fenobarbitalle eş etkilidir ancak yan etkileri azaltılarak ve monitorizasyon gerekliliği azaltılarak fenobarbitala alternatif olarak pazarlanmıştır (10). Bu ilaç, farklı etki şekli olan alternatif bir anti-epileptik ilaç olarak düşünülmelidir. Bir çok insanın tecrübesine göre, idiyopatik epilepsi tedavisinde başarsız olma ihtimali daha yüksektir ve halen yan etkileri mevcuttur. Ancak, düzenli monitörizasyonun sıkıntılı olduğu durumlarda, hastanın karaciğer fonksiyonları ile ilgili endişeler olduğunda ve fenobarbitalin yan etkilerinin çok şiddetli gözüktüğü durumlarda kullanışlıdır (11).

Fenobarbital, nöbet eşiğini bir çok farklı yolla artırır. Bu ilacı kullanımıyla ilgili önemli durumlar:
- Başlangıç dozu 2-3 mg/kg bid
- Sedasyon 1-4 hafta
- Stabil durum 7-14 gün
- Terapötik seviye 20-35 ug/ml

Yan etkiler: Sedasyon, ataksi, polifaji, kilo alımı ve olası karaciğer hasarı (9). Geri dönüşümlü kemik iliği azalması kan diskrazisine neden olduğu bildirilmiştir (12). Çoğu köpekte görülen yan etkiler kabul edilebilirdir ancak bu durum tedaviye başlandıktan sonra nöbet sıklığı ve şiddeti ile birlikte değerlendirilmelidir.

Imepitoin ("Pexion") GABA reseptörlerinin (inhibitör) potansiyelini artırır. Doz 10-30mg/kg, günde 1 kezdir. Yan etkileri fenobarbitale benzerdir ancak daha az şiddetli olduğu raporlanmıştır. Serum seviyesi testi gerekli değildir.

Tavsiye No.6: "Hangi sıklıkla (ve hangi konuda) fenobarbitali monitörize etmeliyim?" (5)
Serum seviyesi:
- Tedaviye başladıktan 2-3 hafta sonra veya doz değişimi sonrası.
- Nöbet şiddetli ve sıklığı artarsa; her zaman daha fazla ilaç uygulamadan önce serum seviyesinin terapötik sınırlarda olduğundan emin olun.
- Stabilse her 6-12 ayda bir; ilaç metabolizmasının otoindüksiyonu sebebiyle zamanla ilaç dozunu artırılabilir.

Karaciğer enzimleri:
- Tedavi başlangıcında bazal seviyede.
- Özellikle tedaviye başlanmadan önce yüksekse, fenobarbitalin ilk etkilerini gözlemlemek için başlangıçta yapılan serum monitörizasyonu ile birlikte kontrol edilir (2-3 hafta). Değerler belirgin bir şekilde yükselmişse fenobarbitali tekrar değerlendirin.
- Her 6-12 ayda bir (serum fenobarbital ile birlikte).
- Değerlerin artması beklenir. Karaciğer hastalığı belirtisi varsa veya erken testlerden sonra da değerler yükselmeye devam ediyorsa safra asidi stimulasyonu testi değerlendirilmelidir..

Tam Kan Sayımı:
- Hematolojik parametrelere idiyosinkratik etki raporlanmıştır.
- Terapiye başlamadan önce tam kan sayımı.
- Başlangıç serum seviyesi testi sırasında kontrol edin.
- Anormal durumların oluşu için ortalama tedavi süresi 100 gün.

Tavsiye No.7: "Ne zaman fenobarbital serum seviyesi örneğini almalıyım?"
Kısa cevap: Herhangi bir zaman! Terapideki köpeklerde stabil durum aşamasına 2-3 haftada ulaşılır, bu sebeple serum seviyesi örneği belirgin "yükselişler ve düşüşler" göstermez (13,14). Bununla birlikte, kronik yüksek doz alan köpeklerde, ilacın yarı ömrünün değişebildiği gösterilmiştir, bu durum da serum seviyesinde belirgin değişimlere sebep olabilir (15). Bu nedenle nöbet kontrolü zorlaştığında yükseliş ve düşüş seviyeleri kontrol edilmelidir.

Tavsiye No.8: "Tedavi başarısız olduğunda ne yapılmalı?"
- Tanının doğru olup olmadığını kontrol edin – Bu gerçekten bir nöbet mi?
- Hasta sahibinin şartları sağlayıp sağlamadığını kontrol edin; hastanın son birkaç gündür veya haftadır ilaçlarının verilmemesinin bir sebebi olmalıdır.
- Serum seviyesi / anti-epileptik dozu (AED) kontrol edilmeli. Serum fenobarbital seviyesi en son ne zaman kontrol edildi?
- İlave AED düşünün veya hali hazırda devam edilen tedavi işe yaramıyorsa farklı AED seçin. Fenobarbitalle tedavi edilen köpeklerin protokolüne imepitoin ekleme veya tam tersi uygulamalar düşük dozlarda bile etkili olabilirler (16). Fenobarbital ve imepitoin arasında değişiklik yapılırken, eski ilacın dozu haftada %25 düşürülerek

yavaş yavaş bırakılmalıdır (yani 2-3 ayda değişim tamamlanır) (17).

Ek medikasyon:
Potasyum Bromid (18). Bu ilaç nöbet eşiğini tam anlaşılamamış bir mekanizmayla yükseltir. Normal dozu 30-80 mg/kg, günde bir kezdir (Ek terapi olarak daha düşük aralıklar.). İlacın yarı ömrü çok uzun olduğu için stabil duruma geçiş için 80-120 gün gereklidir. Terapötik seviyesi 1-3 mg/ml'dir. Karaciğer tarafından metabolize olmaz, böbreklerden dışarı atılır. Acil durumlarda daha hızlı bir şekilde terapötik seviyeye ulaşmak için 400-600 mg/kg hücum doz 1-2 güne bölünmüş şekilde kullanılabilir, ancak bu uygulama derin sedasyon haline yol açar. Kedilerde astım ve pankreatite sebep olabileceğinden uygulanmamalıdır.

Levetiracetam. Doz aralığı 10-20 mg/kg, günde üç kezdir. Az seviyede yan etkiyle, güvenli bir ilaç olarak kabul edilmektedir (9). İdiyopatik epilepsisi olan köpeklerde monoterapi olarak kullanılmasındaki etkinliği ile ilgili kanıtlar karışıktır (20). Terapötik aralığı bilinmemektedir ancak insanlarda kullanımdan uyarlanan serum seviyesi testi uygulanabilir. Böbreklerden atılır ve kısa yarı ömrü vardır, bu sebeple hızlıca stabil seviyeye geçiş olur, günde 3 kez kullanım gerektirir. Kedilerde kullanışlıdır, özellikle hepatik fonksiyonla ilgili endişe duyulan hastalarda monoterapi olarak kullanılabilir. Geriatrik kedi odyojenik nöbetlerde etkili olduğu gösterilmiştir.

Düşünülebilinecek diğer antikonvülzan ajanlar (5,19):

Gabapentin 10 - 20mg/kg günde 3 defa
Zonisamide 3-7 mg/kg günde 2 defa başına ise, fenobarbitalle 7-10mg/kg günde 2 defa (hepatik mikrozomal enzim stimulasyonu ile atılması sebebiyle)
Topiramate 2-10mg/kg günde 3 defa
Felbamate 20mg/kg günde 3 kez (ciddi hematolojik yan etkileri olabilir)

Tavsiye No.9: "Status Epilepticus'u nasıl tedavi ederim? (21)"
Diazepam 0.5-1mg/kg iv, 15 dakikada bir (üç defaya kadar)

Fenobarbital 2-6mg/kg iv 20–24 mg/kg'a kadar

Fenobarbital 2-15 mg/kg iv

Propofol 1-6mg/kg bolus veya devamlı infüzyon

Ketamine 5-10 mg/kg iv, devamında 0.5mg/kg/sa devamlı infüzyon (22)

Dex/Medetomidin?

Tavsiye No.10: "Yenilikler neler?"
Orta zincirli trigliserit diyeti kullanımı (23). Kanıtlar zayıftır ancak bazı inatçı vakalarda işe yarayabilir… Denemeye değer!
Vagal sinir stimulasyonu (24). İnsanlarda, özellikle jüvenil epilepsi olmak üzere, bazı epilepsi türlerinde ve inatçı vakalarda kullanışlıdır. Veteriner hekimlikte kullanımı görece olarak daha azdır.

Referanslar:
1. International Veterinary Epilepsy Task Force consensus reports on epilepsy definition, classification and terminology, affected dog breeds, diagnosis, treatment, outcome measures of therapeutic trials, neuroimaging and neuropathology in companion animals. Volk HA. BMC Vet Res. 2015 Aug 28;11:174

2. Diagnostic Utility of Wireless Video-Electroencephalography in Unsedated Dogs.
James FMK, Cortez MA, Monteith G, Jokinen TS, Sanders S, Wielaender F, Fischer A, Lohi H.
J Vet Intern Med. 2017 Sep;31(5):1469-1476.
3. Classification of Involuntary Movements in Dogs: Myoclonus and Myotonia. Lowrie M, Garosi L. J Vet Intern Med. 2017 Jul;31(4):979-987.

4. International veterinary epilepsy task force consensus proposal: diagnostic approach to epilepsy in dogs. De Risio L, Bhatti S, Muñana K, Penderis J, Stein V, Tipold A, Berendt M, Farqhuar R, Fischer A, Long S, Mandigers PJ, Matiasek K, Packer RM, Pakozdy A, Patterson N, Platt S, Podell M, Potschka H, Batlle MP, Rusbridge C, Volk HA.

BMC Vet Res. 2015 Aug 28;11:148.

5. International Veterinary Epilepsy Task Force consensus proposal: medical treatment of canine epilepsy in Europe. Bhatti SF, De Risio L, Muñana K, Penderis J, Stein VM, Tipold A, Berendt M, Farquhar RG, Fischer A, Long S, Löscher W, Mandigers PJ, Matiasek K, Pakozdy A, Patterson EE, Platt S, Podell M, Potschka H, Rusbridge C, Volk HA. BMC Vet Res. 2015 Aug 28;11:176.

6. Evaluation of the Impacts of Epilepsy in Dogs on Their Caregivers. Nettifee JA, Munana KR, Griffith EH. J Am Anim Hosp Assoc. 2017 May/Jun;53(3):143-149

7. Quality-of-life aspects in idiopathic epilepsy in dogs. Wessmann A, Volk HA, Packer RM, Ortega M, Anderson TJ. Vet Rec. 2016 Sep 3;179(9):229.

8. Epilepsy beyond seizures: a review of the impact of epilepsy and its comorbidities on health-related quality of life in dogs. Packer RM, Volk HA. Vet Rec. 2015 Sep 26;177(12):306-15.

9. Antiepileptic drugs' tolerability and safety--a systematic review and meta-analysis of adverse effects in dogs. Charalambous M, Shivapour SK, Brodbelt DC, Volk HA. BMC Vet Res. 2016 May 21;12:79.

10. Clinical efficacy and safety of imepitoin in comparison with phenobarbital for the control of idiopathic epilepsy in dogs. Tipold A, Keefe TJ, Löscher W, Rundfeldt C, de Vries F. J Vet Pharmacol Ther. 2015 Apr;38(2):160-8

11. Long-term efficacy of imepitoin in the treatment of naive dogs affected by idiopathic epilepsy. Gallucci A, Gagliardo T, Menchetti M, Bianchi E, Bucci D, Gandini G. Vet Rec. 2017 Aug 5;181(6):144.

12. Phenobarbitone-induced haematological abnormalities in idiopathic epileptic dogs: prevalence, risk factors, clinical presentation and outcome. Bersan E, Volk HA, Ros C, De Risio L. Vet Rec. 2014 Sep 13;175(10):247

13. Variations in serum concentration of phenobarbitone in dogs receiving regular twice daily doses in relation to the times of administration. Monteiro R, Anderson TJ, Innocent G, Evans NP, Penderis J. Vet Rec. 2009;165:556–8.

14. Effect of timing of blood collection on serum phenobarbital concentrations in dogs with epilepsy. Levitski RE, Trepanier öA. J Am Vet Med Assoc. 2000;15(217):200–4

15. Phenobarbital administration every eight hours: improvement of seizure management in idiopathic epileptic dogs with decreased phenobarbital elimination half-life. Stabile F, Barnett CR, De Risio L. Vet Rec. 2017 Feb 18;180(7):178.

16. Clinical evaluation of a combination therapy of imepitoin with phenobarbital in dogs with refractory idiopathic epilepsy. Neßler J, Rundfeldt C, Löscher W, Kostic D, Keefe T, Tipold A. BMC Vet Res. 2017 Jan 25;13(1):33

17. Imepitoin withdrawal in dogs with idiopathic epilepsy well-controlled with imepitoin and phenobarbital and/or potassium bromide does not increase seizure frequency. Stee K, Martlé V, Broeckx BJG, Royaux E, Van Ham L, Bhatti SFM. Vet J. 2017 Dec;230:1-5

18. Phenobarbital or potassium bromide as an add-on antiepileptic drug for the management of canine idiopathic epilepsy refractory to imepitoin. Royaux E, Van Ham L, Broeckx BJ, Van Soens I, Gielen I, Deforce D, Bhatti SF. Vet J. 2017 Feb;220:51-54.

19. Treatment in canine epilepsy--a systematic review. Charalambous M, Brodbelt D, Volk HA. BMC Vet . 2014 Oct 22;10:257

20. A single-blinded phenobarbital-controlled trial of levetiracetam as mono-therapy in dogs with newly diagnosed epilepsy. Fredsø N, Sabers A, Toft N, Møller A, Berendt M. Vet J. 2016 Feb;208:44-9

21. Status epilepticus in dogs and cats, part 2: treatment, monitoring, and prognosis. Blades Golubovic S, Rossmeisl JH Jr. J Vet Emerg Crit Care (San Antonio). 2017 May;27(3):288-300

22. Use of ketamine for the management of refractory status epilepticus in a dog. Serrano S1, Hughes D, Chandler K. J Vet Intern Med. 2006 Jan-Feb;20(1):194-7.

23. A randomised trial of a medium-chain TAG diet as treatment for dogs with idiopathic epilepsy. Law TH, Davies ES, Pan Y, Zanghi B, Want E, Volk HA. Br J Nutr. 2015 Nov 14;114(9):1438-47

24. Vagus Nerve Stimulator Placement in Dogs: Surgical Implantation Technique, Complications, Long-Term Follow-Up, and Practical Considerations. Martlé V, Van Ham LM, Boon P, Caemaert J, Tshamala M, Vonck K, Raedt R, Polis I, Bhatti S. Vet Surg. 2016 Jan;45(1):71-8

25. A cohort study of epilepsy among 665,000 insured dogs: incidence, mortality and survival after diagnosis. Heske L, Nødtvedt A, Jäderlund KH, Berendt M, Egenvall A. Vet J. 2014 Dec;202(3):471-6

Çeviri: Ezgi VATANSEVER

Top Tips for Seizure Management

Paul FREEMAN
MA, VetMB, Cert SAO, Dip ECVN, MRCVS (European and RCVS Specialist in Veterinary Neurology).

Seizures can be one of the most stressful and difficult manifestations of neurological disease presented to a veterinary surgeon. Problems are associated with:

1. Recognition of whether the problem being investigated is actually a seizure or some other transient, intermittent event such as syncope or dyskinesia,

2. Diagnosis of the underlying cause of the seizure,

3. Effective treatment and control of seizures,

4. Owner expectations and balancing disease with medication side-effects,

5. Management of status epilepticus and pharmacoresistant epilepsy

6. Monitoring anti-epileptic medication and owner compliance

The aim of this lecture is to provide delegates with what the author considers to be the "top ten" useful tips for general practitioners dealing with the problems outlined above. These tips are based on personal experience of dealing with seizures in many situations over many years, as well as answering many questions from vets in practice regarding seizure management. The lecture mainly focuses on epileptic seizures, ie recurrent seizures with no structural brain disease or where structural disease has been identified as a cause of the epilepsy. It is not meant to be an all-encompassing and inclusive lecture on seizures or epilepsy, since all of this information is readily available from other sources.

Tip No. 1: "How do I know it's a seizure?".
One definition of an epileptic seizure is an outward manifestation of involuntary paroxysmal brain activity (1). This implies that the only way to be certain that the event you are witnessing or that the owner is describing or showing you on their mobile phone would be to view concurrent electroencephalographic (EEG) information (2). Since EEG is still largely unavailable in veterinary neurology and the practicalities of recording EEG during a seizure event make this usually impossible, we have to rely on history taking and observation.

Classically epileptic seizures are described as having a number of different phases (1):
- **Prodrome –** changed behaviour; rarely observed in dogs and cats
- **Aura –** minutes to hours, stereotypical behaviour; owners sometimes identify this
- **Ictal period -** the "seizure" – seconds to minutes usually
- **Postictal period –** minutes to days; may see behaviour change, blindness etc

Careful history taking may identify these phases, but often they are not readily identified in our patients.
Other possible features of epileptic seizure which help to differentiate from other paroxysmal events may include increased muscle tone, loss of consciousness, the presence of autonomic signs such as urination, defaecation and salivation. The response to anti-epileptic medication such as diazepam and phenobarbitone may also be helpful. However the presence or absence of any or all of the above does not imply that the event is or is not definitively a seizure; syncopal events may involve increased muscle tone (rarely), autonomic signs and loss of consciousness, whereas many focal seizures may show none of these signs (1).

Other possible causes of intermittent paroxysmal events include:
- Syncope
- Movement disorder (3)
- OCD behaviour
- Acute vestibular attack

- Toxic / metabolic disturbance
- Narcolepsy / cataplexy
- Idiopathic tremor

and these should all be considered when trying to decide whether the problem confronting the veterinary surgeon is a true epileptic seizure.

Tip No. 2: "Do I have to do a neurological examination?".
The short answer is Yes! Seizures are a sign of forebrain (prosencephalic) disease, and the presence of seizure in the history implies at least in part a forebrain neuroanatomical localisation. Explaining to owners that seizures fall into three main categories helps them to understand the process of investigation ie

- 1. Extracranial – metabolic / toxic
- 2. Intracranial Structural – possible neurological deficits
- 3. Intracranial Non-structural – idiopathic epilepsy; normal neuro exam

A neurological examination should be performed to look for evidence of structural forebrain disease, as well as for signs that the problem may be multifocal ie if there are abnormalities of the neuro exam which are not explained by purely forebrain disease.

Specific abnormalities which may be seen with forebrain disease include contralateral menace deficit, contralateral reduced nasal planum responsiveness, and contralateral postural reaction deficits. Behaviour and/or mentation may also be affected, and circling may be seen, although the gait often remains surprisingly normal.

Tip No. 3: "When should I recommend an MRI?" (4).

- Abnormal neurological examination; this may indicate a structural brain problem.
- Over 6 years old at onset; most cases of idiopathic epilepsy occur in dogs aged between 6 months and 6 years. Onset of seizure in dogs older than 6 years increases the possibility of a structural or reactive epilepsy.
- Poor response to treatment. A poor response to antiepileptic medication may be due to a drug resistant or refractory epilepsy, but may also be because of a structural cause.
- Rapid deterioration. This may indicate a structural cause which is progressing rapidly.

Tip No. 4: "When do I start treatment?"
The guidelines given by the recent Consensus Statement for the treatment of idiopathic epilepsy are to consider starting treatment in the following circumstances (5):

- An Interictal period of ≤ 6 months (i.e. 2 or more epileptic seizures within a 6 month period)
- Status epilepticus or cluster seizures
- Postictal signs are severe (e.g. aggression, blindness) or last longer than 24 hours
- Seizure frequency and/or duration is increasing and/or seizure severity is deteriorating over 3 interictal periods

However, there are other considerations which should be borne in mind. Owner concerns should be discussed on an individual basis, including potential medication side-effects and the effect on quality of life of both owner and patient (6, 7, 8,).

In my experience, common owner concerns include:

- "Will my dog suffer harm or even die during a seizure?"
- "What do I do when my dog has a seizure?"
- "When do I give rectal diazepam?"
- "When do I ring the vet?"
- "Can I leave my dog alone after a diagnosis of epilepsy?"
- "What if he/she has a seizure when out on a walk or away from home?"
- "What are the potential side-effects of medication and how long may they persist?" (9)
- "How often does my dog need a check-up or blood test?"
- "What are the implications if I miss a dose of medication?"
- "Could my dog ever stop medication?"

Tip #5: "Is Pexion better than Phenobarbitone?".
"Pexion" was initially marketed as an alternative to phenobarbitone with equivalent efficacy but reduced side-effects and reduced monitoring requirements (10). It should be considered as an alternative anti-epileptic

medication with a different mode of action. Many people's experience is that it has a higher "failure" rate for treating idiopathic epilepsy and does still have side-effects, but it is a useful drug where regular monitoring is a problem, where there are possible concerns over liver function, and where phenobarbitone related side-effects are considered too severe (11).

Phenobarbitone raises the seizure threshold probably in a variety of different ways. The important facts about using this medication re:

- Initial dose 2-3 mg/kg bid
- Sedation 1-4 weeks
- Steady-state 7-14 days
- Therapeutic levels 20-35 ug/ml

Adverse effects include: Sedation, ataxia, polyphagia and weight gain and possible liver damage (9). A reversible bone marrow depression causing blood dyscrasias has also been reported (12). Side-effects for most dogs appear acceptable, but this is something which should be reviewed once treatment has been commenced along with the effect on seizure frequency and severity.

Imepitoin ("Pexion") acts by potentiating GABA Receptors (which are inhibitory). Dose is 10-30mg/kg BID. Side-effects are similar to phenobarbitone although reportedly less severe. Serum level testing is not required.

Tip #6: How often (and what) do I need to monitor with phenobarbitone (5)?

Serum level:

- 2-3 weeks after initiating treatment or after any dose change
- If seizure severity or frequency increases – always check that serum level is being maintained within therapeutic range before considering addition of further medication
- Every 6 - 12 months when stable; expect to increase dose over time due to autoinduction of drug metabolism

Liver enzymes:

- Base line at treatment start
- Probably worth checking at initial serum monitoring (2-3 weeks) to see immediate effects of phenobarbitone, and especially if levels were elevated prior to starting treatment. Re-evaluate if phenobarbitone is most suitable drug if levels have risen significantly
- Every 6-12 months (with serum phenobarbitone)
- Expect increased levels. If any clinical evidence of liver disease, or levels continue to rise after early testing, consider performing bile acid stimulation test.

Complete Blood Count:

- Idiosyncratic effects on haematological parameters have been reported
- Complete blood count before starting therapy
- Check at initial serum level testing
- Median treatment time for development of abnormalities 100 days (12)

Tip #7: "When should I take the phenobarbitone serum level sample?

Short answer is: Anytime! For most dogs on therapy, a steady-state level is achieved within 2-3 weeks, and so the serum level sample should not show significant "peaks and troughs" (13,14). However, for dogs on chronic high doses, it has been demonstrated that half life of the drug can change, and this can lead to potentially significant variations in serum level (15). Therefore in these situations, if seizure control deteriorates, peak and trough levels should be checked.

Tip #8: "What to do when treatment fails".

- Check the diagnosis is correct – is it a seizure after all?
- Check owner compliance; perhaps there is a reason why the animal has not received medication in recent days or weeks.
- Check serum levels / dosage of Anti-epileptic drug (AED). When was the last serum phenobarbitone level check?
- Consider an additional AED, or if current treatment appears ineffective consider changing to a different AED. Addition of imepitoin to phenobarbitone treated dogs or vice versa may be effective even at lower than usual

doses (16). For switching between phenobarbitone and imepitoin it is recommended to commence treatment with the new drug, and reduce the old by 25% per week (ie withdraw over 2-3 months) (17).

Add-on medication may include:
Potassium Bromide (18). This raises the seizure threshold by a poorly understood mechanism. Normal dose is 30-80 mg/kg sid (lower end of range for add-on therapy). Achieving steady state requires 80-120 days since it has a long half-life. Therapeutic levels 1-3mg/ml. It is excreted through the kidneys rather than metabolised by the liver. In an emergency, a loading dose of 400-600mg/kg divided over 1-2 days can be used to achieve more rapid therapeutic levels, but this leads to profound sedation. It should be avoided in cats due to the potential to cause asthma and pancreatitis.

Levetiracetam. Dose rate 10-20 mg/kg tid. It appears to be a safe drug with low level of adverse effects (9). Evidence for efficacy as monotherapy in dogs with idiopathic epilepsy is mixed (20). Therapeutic range is not known, but serum level testing is possible based on extrapolation from human use. It is excreted through kidneys, has a short half-life so leads to rapid steady-state level although requiring tid dosing. It is a useful drug in cats, where it may be used as monotherapy in some situations especially where there is concerned over hepatic function. It has been shown to be effective in geriatric feline audiogenic seizures.

Other anticonvulants which may be considered include (5,19):
Gabapentin 10 - 20mg/kg tid

Zonisamide 3-7 mg/kg bid as sole therapy, or 7-10mg/kg bid if with phenobarbitone (due to it's removal by hepatic microsomal enzyme stimulation)

Topiramate 2-10mg/kg tid

Felbamate 20mg/kg tid (potentially severe haematological side effects)

Tip #9: "How do I treat Status Epilepticus? (21)"

Diazepam 0.5-1mg/kg iv, every 15 mins (up to three times)

Phenobarbitone 2-6mg/kg iv up to 20–24 mg/kg

Pentobarbitone 2-15 mg/kg iv

Propofol 1-6mg/kg to effect or cri

Ketamine 5-10 mg/kg iv, followed by 0.5mg/kg/hr cri (22)

Dex/Medetomidine?

Tip #10: "What's new?"
Use of medium-chain TAG diet (23). Evidence weak, but may be useful in some refractory cases….worth a try!
Vagal nerve stimulation (24). Useful in human patients with certain types of epilepsy and refractory cases, especially juvenile epilepsy. Relatively infrequently used in veterinary patients.

References:
1. International Veterinary Epilepsy Task Force consensus reports on epilepsy definition, classification and terminology, affected dog breeds, diagnosis, treatment, outcome measures of therapeutic trials, neuroimaging and neuropathology in companion animals. Volk HA. BMC Vet Res. 2015 Aug 28;11:174

2. Diagnostic Utility of Wireless Video-Electroencephalography in Unsedated Dogs.
James FMK, Cortez MA, Monteith G, Jokinen TS, Sanders S, Wielaender F, Fischer A, Lohi H.
J Vet Intern Med. 2017 Sep;31(5):1469-1476.

3. Classification of Involuntary Movements in Dogs: Myoclonus and Myotonia. Lowrie M, Garosi L. J Vet Intern Med. 2017 Jul;31(4):979-987.

4. International veterinary epilepsy task force consensus proposal: diagnostic approach to epilepsy in dogs. De Risio L, Bhatti S, Muñana K, Penderis J, Stein V, Tipold A, Berendt M,
Farqhuar R, Fischer A, Long S, Mandigers PJ, Matiasek K, Packer RM, Pakozdy A, Patterson N, Platt S, Podell M, Potschka H, Batlle MP, Rusbridge C, Volk HA. BMC Vet Res. 2015 Aug 28;11:148.

5. International Veterinary Epilepsy Task Force consensus proposal: medical treatment of canine epilepsy in Europe. Bhatti SF, De Risio L, Muñana K, Penderis J, Stein VM, Tipold A, Berendt M, Farquhar RG, Fischer A, Long S, Löscher W, Mandigers PJ, Matiasek K, Pakozdy A, Patterson EE, Platt S, Podell M, Potschka H, Rusbridge C, Volk HA. BMC Vet Res. 2015 Aug 28;11:176.

6. Evaluation of the Impacts of Epilepsy in Dogs on Their Caregivers. Nettifee JA, Munana KR, Griffith EH. J Am Anim Hosp Assoc. 2017 May/Jun;53(3):143-149

7. Quality-of-life aspects in idiopathic epilepsy in dogs. Wessmann A, Volk HA, Packer RM, Ortega M, Anderson TJ. Vet Rec. 2016 Sep 3;179(9):229.

8. Epilepsy beyond seizures: a review of the impact of epilepsy and its comorbidities on health-related quality of life in dogs. Packer RM, Volk HA. Vet Rec. 2015 Sep 26;177(12):306-15.

9. Antiepileptic drugs' tolerability and safety--a systematic review and meta-analysis of adverse effects in dogs. Charalambous M, Shivapour SK, Brodbelt DC, Volk HA. BMC Vet Res. 2016 May 21;12:79.

10. Clinical efficacy and safety of imepitoin in comparison with phenobarbital for the control of idiopathic epilepsy in dogs. Tipold A, Keefe TJ, Löscher W, Rundfeldt C, de Vries F. J Vet Pharmacol Ther. 2015 Apr;38(2):160-8

11. Long-term efficacy of imepitoin in the treatment of naive dogs affected by idiopathic epilepsy. Gallucci A, Gagliardo T, Menchetti M, Bianchi E, Bucci D, Gandini G. Vet Rec. 2017 Aug 5;181(6):144.

12. Phenobarbitone-induced haematological abnormalities in idiopathic epileptic dogs: prevalence, risk factors, clinical presentation and outcome. Bersan E, Volk HA, Ros C, De Risio L. Vet Rec. 2014 Sep 13;175(10):247

13. Variations in serum concentration of phenobarbitone in dogs receiving regular twice daily doses in relation to the times of administration. Monteiro R, Anderson TJ, Innocent G, Evans NP, Penderis J. Vet Rec. 2009;165:556–8.

14. Effect of timing of blood collection on serum phenobarbital concentrations in dogs with epilepsy. Levitski RE, Trepanier öA. J Am Vet Med Assoc. 2000;15(217):200–4

15. Phenobarbital administration every eight hours: improvement of seizure management in idiopathic epileptic dogs with decreased phenobarbital elimination half-life. Stabile F, Barnett CR, De Risio L. Vet Rec. 2017 Feb 18;180(7):178.

16. Clinical evaluation of a combination therapy of imepitoin with phenobarbital in dogs with refractory idiopathic epilepsy. Neßler J, Rundfeldt C, Löscher W, Kostic D, Keefe T, Tipold A. BMC Vet Res. 2017 Jan 25;13(1):33

17. Imepitoin withdrawal in dogs with idiopathic epilepsy well-controlled with imepitoin and phenobarbital and/or potassium bromide does not increase seizure frequency. Stee K, Martlé V, Broeckx BJG, Royaux E, Van Ham L, Bhatti SFM. Vet J. 2017 Dec;230:1-5

18. Phenobarbital or potassium bromide as an add-on antiepileptic drug for the management of canine idiopathic epilepsy refractory to imepitoin. Royaux E, Van Ham L, Broeckx BJ, Van Soens I, Gielen I, Deforce D, Bhatti SF. Vet J. 2017 Feb;220:51-54.

19. Treatment in canine epilepsy--a systematic review. Charalambous M, Brodbelt D, Volk HA. BMC Vet . 2014 Oct 22;10:257
20. A single-blinded phenobarbital-controlled trial of levetiracetam as mono-therapy in dogs with newly diagnosed epilepsy. Fredsø N, Sabers A, Toft N, Møller A, Berendt M. Vet J. 2016 Feb;208:44-9

21. Status epilepticus in dogs and cats, part 2: treatment, monitoring, and prognosis. Blades Golubovic S, Rossmeisl JH Jr. J Vet Emerg Crit Care (San Antonio). 2017 May;27(3):288-300

22. Use of ketamine for the management of refractory status epilepticus in a dog. Serrano S1, Hughes D, Chandler K. J Vet Intern Med. 2006 Jan-Feb;20(1):194-7.

23. A randomised trial of a medium-chain TAG diet as treatment for dogs with idiopathic epilepsy. Law TH, Davies ES, Pan Y, Zanghi B, Want E, Volk HA. Br J Nutr. 2015 Nov 14;114(9):1438-47

24. Vagus Nerve Stimulator Placement in Dogs: Surgical Implantation Technique, Complications, Long-Term Follow-Up, and Practical Considerations. Martlé V, Van Ham LM, Boon P, Caemaert J, Tshamala M, Vonck K, Raedt R, Polis I, Bhatti S. Vet Surg. 2016 Jan;45(1):71-8

25. A cohort study of epilepsy among 665,000 insured dogs: incidence, mortality and survival after diagnosis. Heske L, Nødtvedt A, Jäderlund KH, Berendt M, Egenvall A. Vet J. 2014 Dec;202(3):471-6

Köpek Torakolumbal İntervertebral Disk Herniasyonunda (IVDH) Güncel Fikirler

Paul FREEMAN
MA, VetMB, Cert SAO, Dip ECVN, MRCVS (European and RCVS Specialist in Veterinary Neurology).

Bu dersin amacı günümüzde kullandığımız İVDH tedavisinin şekillenmesini sağlayan argümanları ve kanıtların bir kısmını sunmanın yanı sıra soru sorarak ve gelişmelerle ilgili tavsiyelerde bulunmaktır. İVDH'nin tanısı ve yönetimine ilgili kapsamlı bir bakış olması amaçlanmamıştır, bunun yerine hali hazırdaki fikirlerimizi sorgulamak, düşünce ve tartışmayı stimüle etmek amaçlanmıştır. Dersin büyük bir kısmı akut (Hansen tip-1) disk ekstruzyonları üzerinde durmuştur ancak ara sıra protrüzyonlardan da bahsedilecektir.

Dekompresyon – Gerçekten gerekli mi?

Dekompresyonun iyileşmedeki gerekliliği ve önemi, genellikle rat modellerinde, deneysel olarak kanıtlanmıştır (1,2,3).

Post operatif rezidüel kompresif materyalin varlığıyla ilgili çelişkili kanıtlar vardır: Bazı raporlar iyileşmeyi geciktirmede önemli bir faktör olduğunu savunur, bazıları ise sık karşılaşılan bir bulgu olduğunu ve iyileşmeyi etkilemediğini savunur (4, 5).

Bir çok durumda dekompresif olmayan tedavi metodlarının da eşit miktarda etkili olduğu kanıtlanmıştır (5).

ANCAK, kendimizin ve başkalarının tecrübelerinden biliyoruz ki dekompresyon işe yarıyor ve görüntülemeye karşı gelmek oldukça zorludur. Günümüzde dekompresyonun gerekliliğiyle ilgili görüş bildirilirken kararsız kalınmaktadır.

Cerrahi müdahale zamanı sonucu etkiler mi?

Rat modellerdeki deneysel kanıtlara bakılırsa dekompresyonun hızlıca yapılması önemlidir (2,3).

İnsan çalışmalarında da hızlı dekompresyonun gerekliliği gösterilmiştir (7).

Veteriner literatüründe de bazı eski vaka çalışmalarında erken dekompresyonun faydaları gösterilmiştir (8).

ANCAK, güncel kanıtlar ise derin ağrısı negatif olan köpeklerde bile bu durumun önemsizliğini vurgular (9). Bu yayın dekompresyon öncesi paraplejik olan köpeklerin operasyon yapılma süreleri ve çıkan başarılı sonuçlar arasında korelasyon olmadığını göstermiştir.

Çoğu deneysel kanıt kompresyonun birkaç saat içinde giderilmesine dayanır. Bu durum ise klinik ortamında nadiren mümkündür. Diğer yandan, akut İVDH'de spinal kord hasarının önemli bir kısmı kompresyona değil kontüzyona bağlıdır. Yine de, ufak miktardaki kompresyon, şiddetli bir şekilde kontüzyona uğraşmış spinal kordda önemli olabilir. Bu durum da, derin ağrısı negatif olan hayvanlarda medikal ve cerrahi yaklaşımın sonuçları arasındaki farkın nedenini gösterir.

Gel gelelim, belki de gece yarısı hemilaminektomisine ihtiyaç yoktur!!

Spinal kord kompresyonuna neden olan disk herniasyonu tipleri

1. Hansen Tip 1 ekstrüzyonu (akut)
2. Hansen Tip 2 protrüzyonu (kronik)
3. Perakut kompresif dejeneratif olmayan nükleus pulposus ekstrüzyonu (genellikle servikal) (10).
4. (Akut protrüzyonun kronik ekstrüzyonu) … Klinik ortamda şekillendiği düşünülmektedir ancak tanımlanmamıştır.

Görüntüleme – Ne ve Nerede

BT; en büyük avantajı MRG'ye göre hızlı olmasıdır, bu sayede lokalizasyonda zorlanıyorsak tüm omuriliği görüntülemek daha kısa sürecektir. Mineralize ekstrüzyonu tanımlama hassasiyeti yüksektir, ancak spinal kord

görüntüsü zayıftır ve bu durum nedeniyle kontüzif hasarla ilgili net bilgi alınamaz.

MRG; esas problem çekimin uzun sürmesidir. Süresi sebebiyle spinal kordda gerekmeyen bölgeleri çekmemek için daha detaylı nöroanatomik lokalizasyon gereklidir. Ekstrüzyon ve protrüzyonu tanımlama hassasiyeti yüksektir ve spinal kord hasarıyla ilgili daha detaylı bilgi verir.

Myelografi; teorik olarak çoğu herniasyon için tanısal niteliktedir ancak nadiren kullanılır.

Ne zaman, nerede ve nasıl dekompresyon yapılmalı?
Özellikle tüm spinal kordun BT'si çekildiğinde rastlantısal disk hernileri de görülme ihtimali olduğu için nörolojik muayene (nöroanatomik lokalizasyon) ve görüntüleme bulguları arasında korelasyon olmalıdır. (14).
Dekompresif cerrahinin iyileşme oranına veya tamamlanmasına etkisiyle ilgili ikna edici kanıtlar eksiktir. Sezgisel olarak komprese spinal kordun dekomprese edilmesi gerekse de, ki bu düşünceye karşı gelmek oldukça güçtür, Hansen tip 1 İVDH olan bir çok vakada dekompresyonun esas olmadığı kanıtlanmıştır (5, 14).

Konuşmacının kliniğinde genellikle şunlar kabul edilir:
1. Muayenede yürüyemeyen, nöroanatomik lokalizasyonu ile korele kompresif lezyon – dekompresif cerrahi önerilir
2. Muayenede ayakta, nöroanatomik lokalizasyon ile korele olmayan lezyon ve kompresyonun derecesi şüpheli – medikal tedavi önerilir

ANCAK, kötüleşen nörolojik durum, derin ağrı duyusunun olması, şiddetli inatçı ağrı, nükseden problem – cerrahi müdahale endikedir.

Dejenere olmayan kompresif (veya kompresif olmayan) materyal: medikal tedavi (11).

Kronik protrüzyon: cerrahi tedaviyi daha erken düşünün (12,13).

Cerrahi Yaklaşım Seçimi (14)
Dorsal laminektomi. Fıtıklaşmış disk materyaline ulaşım zorlu. Kronik çoklu protrüzyonlar, diyagnostik girişimlerde vs. kullanılabilir.

Hemilaminektomi. Lateral ekstrüzyonlar için iyi bir yaklaşım ancak ventrale lokalize materyal ve genel olarak protrüzyonlar için zayıf bir seçimdir. Artiküler prosesin uzaklaştırılmasını gerektirir bu durum da stabilizasyonu zayıflatır. Ancak bitişik üç yerde tek taraflı olarak uygulandığında komplikasyon şekillenmediği gözlemlenmiştir.

Mini-hemilaminektomi. Artiküler proses korunur ve spinal kanala daha ventralden ulaşımı sağlar. Ancak spinal kanalın ortaya çıkarılması ve görülmesi daha az miktarda olacağı için nörovasküler liflere iatrojenik hasar verme riski artar.

Foramenotomi. İntervertebral foramenin genişletilmesi. Mini-hemilaminektomiye benzerdir.
Parsiye korpektomi. Genellikle mini-hemilaminektomi veya foramenotomi ile birlikte uygulanır. Ventralde lokalize fıtıklaşan materyalin uzaklaştırılmasını ve spinal korda minimal manipülasyon uygulayarak protrüzyonlara müdahaleyi mümkün kılar.

“Tek seçenek tüm bedenlere uymaz".

Sonuçları ve fıtıklaşmış materyali görüntüleyin. Mini-hemilaminektomi, hemilaminektomiye göre daha az rezidüel materyal bırakır (17).

Tip 1 ekstrüzyonlarında bile parsiyel korpektomi hemilaminektomiye göre daha etkilidir (14).

Stabilizasyon ne zaman gereklidir?
İnstabilite iatrojenik olarak oluşturulduğunuda, örneğin artikuler proses aynı seviyeden bilateral olarak uzaklaştırıldığında..
Kompresif lezyonda instabiliteden şüphelenildiğinde, bunu kesinleştirmek / tanıyı koymak zorlaşır. Bazen vertebral anomalileriyle ilişkilidir. Dinamik görüntülemede bu durumdan şüphelenilebilir veya kanıtlanabilir, ancak bu uygulamalarda spinal korda iatrojenik hasar vermemek için dikkat edilmelidir.

Ne zaman fenestrasyon düşünmeliyim?
Akut İVDH sonrası tekrarlanma oranı yüksektir (19). Özellikle torakolumbal bölgede nüks felaket olabilir. Akut ekstrüzyonlarda birden fazla bölgeye fenestrasyon uygulanması tekrarlanma oranını düşürmesiyle ilgili kanıtlar mevcuttur (15). Kalsifiye intervertebral disklerin ekstrüze olma ihtimali daha yüksektir (19). Ancak bu prosedür bazı durumlarda oldukça zorludur, operasyon ve anestezi süresini uzatır, ayrıca morbiditeyi artırabilir.
Ekstrüzyonların 90%'I T11 ve L3 arasında şekillenir. Fenestrasyon için bu bölgeler hedeflenerek nüks ihtimali azaltılabilir.

Akut ekstrüzyonların tedavisinde de etkinliği kanıtlanmıştır (6).

Konuşmacının kliniğinde, etkilenmiş disk, MRG'de kraniyal ve kaudal bitişiğinde dejenere olmuş şekilde gözüken bölümler fenestre edilir. Torakolumbal bölgede demkompresyon cerrahisi uygulanırken fenestrasyon uygulanan disk sayısı 5'i bulabilir.

Lazer Disk Ablasyonu
Bu prosedürde intervertebral diskler perkütanöz lazerle keserek çıkarılır. Profilaktik etkisinin olduğuyla ilgili kanıtlar mevcuttur (16). Bu prosedür şu an bir İVDH epizodu sonrası uygulanır, ve annulusun iyileşmesine zaman tanımak için 6 hafta sonra uygulanır. Etkilenmemiş köpeklerde profilaktik uygulama olarak kabul edilebilir. İntervertebral disk hastalıklarının genetik temeli keşfedildiği için ilerde sık uygulanması olası olabilir (18).

Derin Ağrı Duyusunun Yok Olması
Bu köpek özel bir vaka mı? BOS'un prognostik önemi (20).

Referanslar:
1. Dimar J.R., Glassman S.D., Raque G.H. et al. (1999) The influence of spinal canal narrowing and timing of decompression on neurological recovery after spinal cord contusion in a rat model. Spine 24, 1623 - 1633

2. Delamarter R.B., Sherman J., Carr, J.B. (1995) Pathophysiology of spinal cord injury. Recovery after immediate and delayed decompression. Journal of Bone and Joint Surgery. American Volume 77, 1042 – 1049

3. Shields C.B., Zhang Y.P., Shields L.B.E. et al. (2005) The therapeutic window for spinal cord decompression in a rat spinal cord injury model. Journal of Neurosurgery:Spine 3, 302 – 307.

4. Roach W.J., Thomas M., Weh J. M. et al. (2012) Residual herniated disc material following hemilaminectomy in chondrodystrophic dogs with thoracolumbar intervertebral disc disease. Veterinary and Comparative Orthopaedics and Traumatology 25, 109 – 115

5. Forterre F. , Gorgas D, Dickomeit M. et al. (2010) Incidence of spinal compressive lesions in chondrodystrophic dogs with abnormal recovery after hemilaminectomy for treatment of thoracolumbar disc disease: a prospective magnetic resonance imaging study. Veterinary Surgery 39, 165 - 172

6. Freeman P.M., Jeffery N.D. (2017) Re-opening the window on fenestration as a treatment for acute thoracolumbar intervertebral disc herniation in dogs. Journal of Small Animal Practice 58: 199-204.

7. Piazza M., Schuster J. (2017) Timing of surgery after spinal cord injury. Neurosurgery Clinics of North America 28: 31-39.

8. Brown N.O., Helphrey M.L., Prata R.G. (1977) Thoracolumbar disk disease in the dog: a retrospective analysis of 187 cases. Journal of the American Animal Hospital Association 13, 665 – 672

9. Jeffery N.D., Barker A.K., Hu H.Z. (2016) Factors associated with recovery from paraplegia in dogs with loss of pain perception in the pelvic limbs following intervertebral disk herniation . Journal of the American Veterinary Medical Association 248, 386 – 394

10. Beltran E, Dennis R, Doyle V, de Stefani A, Holloway A, de Risio L. (2012). Clinical and magnetic resonance imaging features of canine compressive cervical myelopathy with suspected hydrated nucleus pulposus extrusion. J Small Anim Pract. Feb;53(2):101-7

11. Borlace T., Gutierrez-Quintana R., Taylor-Brown F., De Decker S. (2017) Comparison of medical and

surgical treatment for acute cervical compressive hydrated nucleus pulposus extrusion in dogs Veterinary Record 181, 23: 625-625

12. Crawford A.H., DeDecker S. (2017) Clinical presentation and outcome of dogs treated medically or surgically for thoracolumbar intervertebral disc protrusion. Veterinary Record 180: 569

13. Ferrand F.X., Moissonnier P., Filleur A. et al (2015) Thoracolumbar partial lateral corpectomy for the treatment of chronic intervertebral disc disease in 107 dogs. Irish Veterinary Journal 68: 27.

14. Jeffery N.D., Harcourt-Brown T.R., Barker A.K., Levine J.M. (2018). Choices and decisions in decompressive surgery for thoracolumbar intervertebral disc herniation. Veterinary Clinics of North America: Small Animal Practice Jan 2018: 48, 1: 169-186

15. Brisson B.A., Holmberg D.L., Parent J. et al. (2011) Comparison of the effect of single-site and multiple-site disc fenestration on the rate of recurrence of thoracolumbar disc extrusion in dogs; a prospective, randomized, controlled study . Journal of the American Veterinary Medical Association 238, 1593 – 1600

16. Dugat D.R., Bartels K.E., Payton M.E. (2016). Recurrence of disk herniation following percutaneous laser disk ablation in dogs with a history of thoracolumbar intervertebral disk herniation. Journal of the American Veterinary Medical Association 249: 1393-1400.

17. Svensson G1, Simonsson US2, Danielsson F3, Schwarz T4 (2017). Residual Spinal Cord Compression Following Hemilaminectomy and Mini-Hemilaminectomy in Dogs: A Prospective Randomized Study. Front Vet Sci.Mar 23;4:42.

18. Brown EA, Dickinson PJ, Mansour T et al (2017) FGF4 retrogene on CFA12 is responsible for chondrodystrophy and intervertebral disc disease in dogs. Proc Natl Acad Sci U S A Oct 24;114(43):11476-11481.

19. Mayhew PD, McLear RC, Ziemer LS et al (2004). Risk factors for recurrence of clinical signs associated with thoracolumbar intervertebral disk herniation in dogs: 229 cases (1994-2000). J Am Vet Med Assoc. Oct 15;225(8):1231-6.

20. Chamisha et al (2015). The prognostic value of cerebrospinal fluid characteristics in dogs without deep pain perception due to thoracolumbar disc herniation. Research in Veterinary Science 100: 189–196

Çeviri: Ezgi VATANSEVER

Current thoughts on the treatment of canine thoracolumbar intervertebral disc herniation (IVDH)

Paul FREEMAN
MA, VeMB, CertSAO, DipECVN, MRCVS (European and RCVS Specialist in Veterinary Neurology)

The aim of this lecture is to present some of the arguments and evidence which have led to our current protocols for the treatment of IVDH, as well as asking some questions and making suggestions for future developments and improvements in understanding. It is not intended to be a comprehensive overview of the diagnosis and management of IVDH, but rather to challenge our current ideas and stimulate thought and discussion. Most of the lecture is concerning acute (Hansen type 1) disc extrusions, but we will consider protrusions occasionally.

Decompression – Is it really necessary?
There is experimental evidence that decompression is important for recovery, mainly from rat models (1,2,3)

There is conflicting evidence around the importance of residual compressive material post-surgery: some reports claim this is an important factor in delaying recovery whilst others state that it is a common finding and does not appear to affect recovery (4,5).

There is evidence that non-decompressive treatment methods are equally efficacious in many situations (5).

BUT we know decompression works, from our own and others' experience, and it is difficult to resist the imaging. There is currently a lack of equipoise in the generally held opinions regarding the necessity to decompress.

Does timing of surgery affect outcome
Again experimental evidence in rat models indicates that speed of decompression may be important (2,3).

Some human studies also appear to support the need for rapid decompression (7).

There are also a few older case series in the veterinary literature which appear to show a benefit from early decompression (8).

BUT more current evidence points to a lack of importance, even in deep pain negative dogs (9). This paper showed no correlation between the length of time which dogs had been paraplegic before decompression, and the chances of a successful outcome.

Most of the experimental evidence relies on elimination of compression within a few hours, which is something which rarely if ever is possible in the clinical setting. It is also the case that often a significant part of the spinal cord injury associated with acute IVDH is caused by contusion not compression. However it may be the case that even a small amount of compression is significant in a severely contused spinal cord, which would explain the difference in outcome apparently seen between medically and surgically managed deep pain negative dogs.

However, perhaps there is no need for the night-time hemilaminectomy!!

Types of Disc Herniation causing spinal cord compression
1. Hansen Type 1 extrusion (acute)
2. Hansen type 2 protrusion (chronic)
3. Peracute compressive non-degenerate nucleus pulposus extrusion (mainly cervical) (10).
4. (Acute on chronic extrusion of protrusion)…thought to occur in clinical setting but not described.

Imaging – what and where
CT; major advantage is that it is quick relative to MRI, and therefore possible to image the whole spine in a short time if localisation is difficult. It has a high degree of sensitivity for identification of mineralised extrusions, but is poor for visualisation of the spinal cord and identification of prognostic information regarding contusive injury.
MRI; main problem is length of time scans can take, especially low field, and it requires more accurate neuroanatomical localisation in order to reduce the need for scanning unnecessary regions of cord. Has high

sensitivity and specificity for identification of extrusion and protrusion, and provides better information regarding potential spinal cord injury.

Myelography; rarely used now but still theoretically diagnostic for most herniations.

When, where and how to decompress
Must have a correlation between neurological examination (neuroanatomical localisation) and imaging findings, since often incidental disc herniations may be discovered, especially if whole spinal canal CT imaging performed (14).

There is a lack of convincing evidence regarding when decompressive surgery is likely to make a significant difference to either the rate or completeness of recovery. Although it seems intuitive that the compressed spinal cord should be decompressed, and it is difficult to resist this idea when viewing images, there is good evidence that decompression is not essential to recovery for most cases of especially Hansen type 1 IVDH (5, 14).

In the speaker's practice the following guidelines are broadly applied:
1. Non-ambulatory at presentation and confirmed compressive lesion correlating with neuroanatomical localisation – decompressive surgery advised

2. Ambulatory at presentation, doubt regarding degree of compression or lesion not correlating with neuroanatomical localisation – medical therapy advised

BUT: deteriorating neurological status, absence of deep pain sensation, severe intractable pain, relapsing/recurring problem – surgical treatment probably indicated.

Non-degenerate compressive (or non-compressive) material: medical management (11).

Chronic protrusion: consider surgical treatment earlier (12,13).

Choice of surgical approach (14)
Dorsal laminectomy. Poor access to herniated disc material. Reserved for chronic multiple protrusions, exploratory surgery etc

Hemilaminectomy. Good access to lateralised extrusion but poor for ventrally located material and protrusions generally. Involves removal of articular processes so potential for reduced stability, although has been shown that can be performed unilaterally at three adjacent spaces with no complications.

Mini-hemilaminectomy. Preserves articular processes and allows access more ventrally to floor of spinal canal, but with reduced exposure and visualisation of spinal cord and increased risk of iatrogenic damage to neurovascular bundle.

Foraminotomy. Enlargement of intervertebral foramen, similar to mini-hemilaminectomy.

Partial corpectomy. Usually combined with mini-hemilaminectomy or foramenotomy. Allows removal of ventrally located herniated material and protrusions with minimal manipulation of spinal cord.

"One size does not fit all".
Consider imaging findings and type of herniated material. Evidence mini-hemilaminectomy leaves less residual compression than hemilaminectomy (17).

Evidence partial corpectomy may be more effective than hemilaminectomy even for type 1 extrusions (14).

When is stabilisation necessary?
When instability has been created iatrogenically eg by removal of articular processes bilaterally at same level.

When instability is suspected to be involved in compressive lesion; more difficult to confirm / diagnose. Sometimes associated with vertebral anomalies. Can sometimes be confirmed or suspected from dynamic imaging, but care required in performing this to avoid iatrogenic cord damage.

When should I consider Fenestration?
The recurrence rate following acute IVDH is high (19), and, especially in the thoracolumbar region, recurrence can be catastrophic. There is good evidence that multiple site fenestration reduces the rate of recurrence in acute extrusions (15). Evidence that calcified intervertebral discs are more likely to extrude in the future (19). But the procedure is sometimes difficult and requires additional surgical and anaesthesia time and increases potential morbidity.

90% of extrusions occur between T11 and L3 so fenestration can be targeted to reduce chances of recurrence.

There is also evidence of efficacy in treatment of acute extrusion (6).

In the speaker's practice, at least the affected disc plus those adjacent cranially and caudally when they are seen to be degenerate on MRI are fenestrated. Up to 5 discs are fenestrated when decompressive surgery is performed in the thoracolumbar region.

Laser Disc ablation
This is a procedure where intervertebral discs are ablated by percutaneously introduced laser. There is evidence for a prophylactic effect (16). The procedure is currently only used following an episode of IVDH, and only from 6 weeks after the episode in order to allow healing of the annulus. It is a procedure which could be considered as a prophylactic in unaffected dogs. This may be something to consider in the future, especially now that a possible genetic basis for intervertebral disc herniation has been discovered (18).

Absent Deep Pain Perception
Are these dogs a special case? Prognostic value of CSF (20).

1. Dimar J.R., Glassman S.D., Raque G.H. et al. (1999) The influence of spinal canal narrowing and timing of decompression on neurological recovery after spinal cord contusion in a rat model. Spine 24, 1623 - 1633

2. Delamarter R.B., Sherman J., Carr, J.B. (1995) Pathophysiology of spinal cord injury. Recovery after immediate and delayed decompression. Journal of Bone and Joint Surgery. American Volume 77, 1042 – 1049

3. Shields C.B., Zhang Y.P., Shields L.B.E. et al. (2005) The therapeutic window for spinal cord decompression in a rat spinal cord injury model. Journal of Neurosurgery:Spine 3, 302 – 307.

4. Roach W.J., Thomas M., Weh J. M. et al. (2012) Residual herniated disc material following hemilaminectomy in chondrodystrophic dogs with thoracolumbar intervertebral disc disease. Veterinary and Comparative Orthopaedics and Traumatology 25, 109 – 115

5. Forterre F. , Gorgas D, Dickomeit M. et al. (2010) Incidence of spinal compressive lesions in chondrodystrophic dogs with abnormal recovery after hemilaminectomy for treatment of thoracolumbar disc disease: a prospective magnetic resonance imaging study. Veterinary Surgery 39, 165 - 172

6. Freeman P.M., Jeffery N.D. (2017) Re-opening the window on fenestration as a treatment for acute thoracolumbar intervertebral disc herniation in dogs. Journal of Small Animal Practice 58: 199-204.

7. Piazza M., Schuster J. (2017) Timing of surgery after spinal cord injury. Neurosurgery Clinics of North America 28: 31-39.

8. Brown N.O., Helphrey M.L., Prata R.G. (1977) Thoracolumbar disk disease in the dog: a retrospective analysis of 187 cases. Journal of the American Animal Hospital Association 13, 665 – 672

9. Jeffery N.D., Barker A.K., Hu H.Z. (2016) Factors associated with recovery from paraplegia in dogs with loss of pain perception in the pelvic limbs following intervertebral disk herniation . Journal of the American Veterinary Medical Association 248, 386 – 394

10. Beltran E, Dennis R, Doyle V, de Stefani A, Holloway A, de Risio L. (2012). Clinical and magnetic resonance imaging features of canine compressive cervical myelopathy with suspected hydrated nucleus pulposus extrusion. J Small Anim Pract. Feb;53(2):101-7

11. Borlace T., Gutierrez-Quintana R., Taylor-Brown F., De Decker S. (2017) Comparison of medical and surgical treatment for acute cervical compressive hydrated nucleus pulposus extrusion in dogs Veterinary Record 181, 23: 625-625

12. Crawford A.H., DeDecker S. (2017) Clinical presentation and outcome of dogs treated medically or surgically for thoracolumbar intervertebral disc protrusion. Veterinary Record 180: 569

13. Ferrand F.X., Moissonnier P., Filleur A. et al (2015) Thoracolumbar partial lateral corpectomy for the treatment of chronic intervertebral disc disease in 107 dogs. Irish Veterinary Journal 68: 27.

14. Jeffery N.D., Harcourt-Brown T.R., Barker A.K., Levine J.M. (2018). Choices and decisions in decompressive surgery for thoracolumbar intervertebral disc herniation. Veterinary Clinics of North America: Small Animal Practice Jan 2018: 48, 1: 169-186

15. Brisson B.A., Holmberg D.L., Parent J. et al. (2011) Comparison of the effect of single-site and multiple-site disc fenestration on the rate of recurrence of thoracolumbar disc extrusion in dogs; a prospective, randomized, controlled study . Journal of the American Veterinary Medical Association 238, 1593 – 1600

16. Dugat D.R., Bartels K.E., Payton M.E. (2016). Recurrence of disk herniation following percutaneous laser disk ablation in dogs with a history of thoracolumbar intervertebral disk herniation. Journal of the American Veterinary Medical Association 249: 1393-1400.

17. Svensson G1, Simonsson US2, Danielsson F3, Schwarz T4 (2017). Residual Spinal Cord Compression Following Hemilaminectomy and Mini-Hemilaminectomy in Dogs: A Prospective Randomized Study. Front Vet Sci.Mar 23;4:42.

18. Brown EA, Dickinson PJ, Mansour T et al (2017) FGF4 retrogene on CFA12 is responsible for chondrodystrophy and intervertebral disc disease in dogs. Proc Natl Acad Sci U S A Oct 24;114(43):11476-11481.

19. Mayhew PD, McLear RC, Ziemer LS et al (2004). Risk factors for recurrence of clinical signs associated with thoracolumbar intervertebral disk herniation in dogs: 229 cases (1994-2000). J Am Vet Med Assoc. Oct 15;225(8):1231-6.

20. Chamisha et al (2015). The prognostic value of cerebrospinal fluid characteristics in dogs without deep pain perception due to thoracolumbar disc herniation. Research in Veterinary Science 100: 189–196

Kollaps Halindeki Hastaya Yaklaşım

Andrew BROWN
Edinburgh Üniversitesi

Giriş
Kollaps olmuş hayvanlarla her zaman karşılaşılabilir ve en tecrübeli hekim için bile zorlu olabilir. Kollapsın nedeni ortopedik, nörolojik veya kardiyovasküler olabilir. Altta kalan nedeni hızlı tanımlamayı takiben uygun diyagnostik ve tedavi yöntemleriyle, bu vakalar olumlu sonuçlanabilir. Bu sunumda vaka örnekleriyle, hastanın hayatta kalma ihtimalini en yüksekte tutacak mantıklı yaklaşımlar ve pratik ipuçları verilecektir.

İlk Değerlendirme
İlk değerlendirmenin amacı, hastanın stabilizasyonunu sağlamak ve hayati risk taşıyan durumları tanımlayıp tedavi etmektir. Ön muayene solunum sisteminin, kardiyovasküler sistemin (zayıf doku perfüzyonu, hemoraji kontrolü) ve merkezi sinir sisteminin (bilinç durumu) değerlendirilmesinin ve desteklenmesini kapsar. Bu sistemlerin değerlendirilmesi hastanın stabil olup olmadığının belirlenmesini sağlar. Net bir şekilde herhangi bir kategoriye sınıflandırılamayan hastaların stabil olmadığı kabul edilir. Birincil değerlendirmeyi takiben, kollapsın ortopedik, nörolojik veya kardiyovasküler zayıflığa sekonder olarak oluşup oluşmadığına karar verilmelidir.

Kardiyovasküler Sistemin Değerlendirilmesi

Mentasyon
Hastanın bilinç seviyesi ve çevresel uyaranlara/manipülasyonlara tepkisi kontrol edilerek mentasyon durumu değerlendirilir. Beyin kan akımı değişimine bağlı olarak en son zayıflayan organdır ve bu durumun varlığı ciddi bir perfüzyon kaybını gösterir. Doku perfüzyonunun azalmasına sekonder olarak gelişen mentasyon değişikliği serebral perfüzyonun düzeltilmesiyle çözülebilir. Değişmiş mentasyon intrakraniyal basınç artışı gibi merkez sinir sistemine primer hasar veren bir sebebe de işaret edebilir.

Mukoz membranlar
Normal mukoz membran rengi, kapillar damarlarda bulunan oksijen taşıyan eritrositlerin, normal vazomotor tonusundaki varlığına bağlıdır. Soluk mukoz membran, kırmızı kan hücrelerinde doğrudan azalma (anemi) veya hipovolemi, hipotermi, ağrı, stres veya çeşitli medikasyonlara sekonder olarak gelişen periferal vazokonstriksiyon sonucu şekillenebilir.
Kapillar dolum zamanı, mukoz membran üzerine uygulanan parmak basıncı sonrası kanın kapillar damarlarda tekrar dolum süresidir (saniyeler). Sağlıklı bir hayvanda kan (ve pembe renk), 1-1.5 saniye içinde yerine gelir. Hipotansiyona bağlı vazomotor tonusu artmış hayvanlarda bu süre daha uzundur.

Kalp atım hızı
Hipovolemik köpekler tipik olarak taşikardiktir ve kalp atım hızları dakikada 140tan fazladır. Bu durum atım hacmi azalması sonucu kardiyak çıkışın devamını sağlamak için uygun olan dengeleyici yanıttır. Kalp atım sayısının artması sendromun başlangıcında görülebilir ve bu aşamada nabız kalitesi, mukoz membran rengi gibi perfüzyon parametreleri normal olabilir.

Nabız
Periferal nabızın ölçülmesi sistolik ve diastolik nabız basıncı arasındaki farkı (nabız dalgasının yüksekliği) ve nabız dalga şekli (genişlik) ile ilgili değerlendirme yapılabilmesini sağlar. Nabız kalitesini ölçmek için genellikle femoral, dorsal metatarsal/dorsal pedal ve radiyal arterler tercih edilir. Zayıf nabızın azalmış nabız basıncı vardır ancak dalga formu normal genişliktedir ve hipovolemik hastalarda yaygındır. Periferal nabız, nabız bozukluğunu tespit edebilmek için kalp oskülte edilirken alınmalıdır.

Vücut-ekstremite ısısı
Periferal perfüzyonun subjektif değerlendirmesi kulak ve patilerin ısısını hissedip vücut sıcaklığı ile karşılaştırarak yapılabilir. Periferal vazokonstriksiyon ve şok durumlarında vücut ve ekstremite ısısı arasındaki belirgin farklar görülebilir.

Şok
Şok, yetersiz sellüler enerji üretimi ve bunun sonucunda etkili aerobik sellüler metabolizmadan anaerobik sellüler metabolizmaya geçiş sonucu oluşan sendromdur. Anaerobik metabolizma yetersiz sellüler enerji üretimini geçici olarak toparlar ancak bu durum laktat akümülasyonu ve metabolik asidozla sonuçlanır. Şok genellikle yetersiz doku perdüzyonu sonucu şekillenir.

Hipovolemik Şok
Veteriner hastalarında en sık görülen şok formudur. Hemoraji sonucu (travma, cerrahi, spontan) veya gastrointestinal kayıplar (ör., gastrointestinal yabancı cisim sebebiyle kusma) sonrası şekillenebilir. Hipovolemik şok, kardiyak ön yükte azalmaya, atım hacminde azalmaya, kardiyak çıkışta azalmaya ve şokun klinik belirtilerine (genellikle taşikardi, soluk mukoz membran, uzamış kapillar dolum zamanı, zayıf nabız vs.) sebep olur.

Septik Şok
Septik şok, enfeksiyöz ajanlara veya enfeksiyon indükleyici mediatörlere yanıt olarak şekillenen şokun distribütif bir formudur. Kardiyovasküler dekompenzasyon, etkisiz oksijen iletimi ve çıkarımı ve bunların sonucu oluşan sellüler disfonksiyon ile karakterizedir. Hastada septik şok mevcutsa, uygun sıvı terapisine rağmen hasta hipotansif kalmaya devam eder. Septik şokun patofizyolojisi komplekstir ve tamamıyla anlaşılamamıştır.
Septik şokta çoklu organ sistemleri etkilenir. Vaskülatür vazodilate olur böylece organ perfuzyonunda kötüleşir. Ek olarak, vazopleji şekillenir. Vazopleji, kan damarlarının kateşolaminlere yanıt verememe halidir (endojen veya eksojen). Kardiyak kontraktilite azalarak kalbi kötüleştirir ve aritmiye duyarlı hale getirir. Mikrovasküler pıhtı oluşumuna yol açan protrombik hal ile birlikte generalize yangı mevcuttur, bazı durumlarda yaygın damariçi pıhtılaşması görülebilir. Akut böbrek yetmezliği de şekillenebilir.

Kardiyojenik Şok
Kardiyojenik şok uygun intravasküler volümle kardiyak disfonksiyon olan durumlara sekonder olarak şekillenir. Sistolik veya diastolik kardiyak disfonksiyonlarla birlikte aritmiler; atım hacminin azalmasına, dolayısıyla kanın iletilmesinde sıkıntılara ve kardiyojenik şoka neden olur. Çoğu vakada fiziksel muayene ve anamnez kardiyojenik şoku diğerlerinden ayırmak için yeterlidir. Bazı durumlarda radyografı, ekokardiyografı ve elektrokardiyogram gibi ilave tetkik metodları şokun tanımlanmasına yardımcı olabilir. Diğer şok tiplerinden ayırmak önemlidir çünkü kardiyojenik şoktaki hastaya sıvı terapisi gerekmeyebilir.
Köpeklerde, sistolik disfonksiyon dilate kardiyomiyopati sonucu, diastolik yetmezlik ise kardiyak tamponat, hipertrofik kardiyomiyopati veya taşidisaritmi sonucu şekillenir.

Diyagnostik ve Terapötik Plan
Hipovolemik şoktaki hastayı tanıdıktan sonra, şok durumunu düzeltmek ve sebebini anlamak için diyagnostik ve terapötik plan oluşturulmalıdır. Terapotik plan; normovolemiyi düzeltmek için sıvı resusitasyonunu, diyagnostik plan ise hastanın durumuyla ilgili daha detaylı bilgi alabilmek için PCV, TS, kan glikoz, altta yatan sebebi anlamak içinse ultrasonu kapsamalıdır.

Kateter yerleştirme ve acil kan tablosu
Mümkün olan en geniş intravenöz kateter yerleştirilmelidir, bazı şiddetli hipovolemik şokun olduğu büyük köpeklerde çift kateter faydalı olabilir. Kateter ne kadar geniş ve kısa olursa, sıvı o kadar hızlı geçiş yapar ve resusitasyon daha hızlı sağlanır. Kateter yerleştirilirken hastadan kan alınabilir ve acil kan tablosu incelenerek hayati tehlike taşıyabilecek durumlar hızlıca tespit edilmelidir.
Acil kan tablosu, hematokrit (PCV), refraktometrik toplam katı maddeler (TS) veya total protein (TP), glukoz ve kan üre nitrojen (BUN) ve kan frotisi incelemesini içermelidir. Sıvı terapisi öncesi idrar spesifik gravitesi, serum sodyum ve potasyum seviyelerinin değerlendirilmesi diyagnozda ve uygun terapi seçiminde faydalı olabilir.

Hipovolemik şokun düzeltilmesi
Şoku tanımladıktan sonra hemodinamik resusitasyonun hızlıca sağlanması esastır. **Sıvı terapisinde ideal sıvı, mükemmel protokol diye bir şey yoktur, her terapi hastaya göre özel olarak düzenlenmelidir.** İzotonik kristalloidler, hipertonik kristalloidler, sentetik kolloidler ve kan ürünleri hipovolemik hastada kullanılabilecek uygun terapötik seçeneklerdir. Her seçeneğin avantajı ve dezavantajı vardır ve bir sıvının diğerinden daha iyi olduğunun bir kanıtı yoktur. Pratikte hemodinamik stabilizasyon için sıvılar kombinasyon olarak kullanılır. %5 Dekstroz, %4 dekstrozla birlikte %0.18 NaCl gibi hipotonik solüsyonlar sıvı resusitasyonunda **KULLANILMAMALIDIR.**

İzotonik kristalloidler
İzotonik kristalloidler hipovolemik hayvanlardaki başlangıç tercihidir. İzotonik kristalloidler intravasküler hacmi artırır ve interstisyal eksiklikleri yerine koyar. Tamponlu izotonik solüsyonu yani latatlı Ringer solüsyonu normal

saline göre daha fizyolojik resusitasyon sıvısı olabilir. %0.9 klorid içeren sıvılar metabolik asidoza yol açabilir . Öteki yandan %0.9 salinin kullanılması doku perfüzyonunu düzeltecektir, ayrıca kan ve kan ürünleri ile uyumludur. Hafif hipovolemik köpekler 20-30 ml/kg izotonik kristalloide ihtiyaç duyar, ancak şiddetli hiperperfüzyonu olan köpekler 70-90 ml/kg izotonik kristalloide ihtiyaç duyabilir. Hipovolemik kediler 10-20 ml/kg izotonik kristalloidin tek bir kez bolus uygulanmasına yanıt verebilir, veya kolloidin yanında tekrar eden izotonik kristalloid boluslara ihtiyaçları olabilir. İzotonik kristalloid terapisi dilüsyon sebebiyle koagülasyon süresini uzatabilir, asidozu kötüleştirebilir (%0.9 NaCl kullanılıyorsa) ve hipotermiye sebebiyet verebilir (oda sıcaklığında sıvı veriliyorsa). Bu durum, eğer hemoraji sekonder olarak şekillenen bir hipovolemik şok mevcutsa daha ciddi bir problem olabilir. Devam eden kan kayıpları koagülasyon faktörlerinin ve plateletlerin kaybına yol açabilir ve bu durum sıvı terapisiyle daha da kötüleştirilir.

Hipertonik kristalloidler

Hipertonik salin(7.2-7.5% NaCl) hipovolemik hastalarda intravasküler hacmin hızlı artışını sağlamak için kullanılabilir. Hipertonik sıvının verilmesi geniş ozmotik gradyan oluşmasına ve interstisyal ve intrasellüler kompatmanlardan sıvı çekilmesine neden olur, bu da intravasküler volümün hızla artmasına yol açar. Kullanım alanı kafa travmalı hastaların resusitasyonunu da kapsar. Hipertonik salin etkin olabilmek için interstisyal sıvıya ihtiyaç duyar, bu sebeple dehidre hastalarda tavsiye edilmez. Çok ufak bir sıvı miktarıyla kan basınca şekillenebilecek ani artış kanamayı artırabilir, bu sebeple hemorajisi olan hastalarda dikkatli olunmalıdır. Hipertonik salinlerin etkisi 30 dakikada azalır ancak bu süre sentetik
kolloidlerin kullanımıyla uzatılabilir. Bolus 4ml/kg (kedilerde 2-3 ml/kg) 5-10 dakika içerisinde verilmelidir.

Kolloidler

İntravasküler volüm artışını desteklemek ve kolloid ozmotik basıncı (KOP) artırmak için kolloidler sıklıkla kullanılır. Onkotik destek hem doğal hem de sentetik kolloidlerle sağlanabilir. En sık kullanılan sentetik kolloidler starchlardır (ör., tetrastarch). Ancak, son zamanlarda bu ürünlerin insanlarda akut böbrek yetmezliğiyle ilişkilendirilmesi, kullanımlarını azaltmıştır. Bu da tetrastarchlara ulaşımı zorlaştırmıştır.

Kan ürünleri

Hipovolemik hastada normovolemiyi düzeltmek, oksijen taşıma kapasitesini (kan oksijen içeriği) optimize etmek için paketlenmiş kırmızı kan hücreleri (PRBCs) veya tam kan gereklidir. Ancak, esas olarak intravasküler volümün normalizasyonu önemlidir ve kan ürünleri hacim genişlemesine sebep olmak pahasına kristalloidler veya kolloidlerle verilmemelidir. Spesifik transfüzyon tetikleyici olmamasına rağmen, kristalloid ve kolloid terapisini takiben normal perfüzyon parametrelerinin sağlanamaması, ör., inatçı taşikardi ve/veya hematokritte %20'nin altına akut düşüş, PRBCs gerekliğini gösterir.Rutin koagülasyon tahlillerinde (aktive parsiyel tromboplastin zamanı; aPTT ve protrombin zamanı; PT) uzama ve klinik kanama mevcutsa veya invazif bir prosedür öncesinde taze donuk plazma verilmelidir. 10-20 ml/kg doz verildikten sonra koagülasyon tahlilleri tekrar edilmelidir.

Ototransfüzyon ile ilgili notlar

Tipik olarak, veteriner hekimlikte kan transfüzyonunun büyük bir çoğunluğu allojeneiktir (homolog), yani alıcı dışında bir hayvandan kan alınır. Otolog kan transfüzyonunda ise alıcıya kendi kanı verilir. Otojen kan transfüzyonu veteriner hekimlikte tanımlanmasına rağmen çok nadir olarak uygulanır.

Hayvanın kanı abdomen, toraks veya cerrahi müdahale esnasında alınıp aynı hastaya reinfüzyon yapıldığında bu işleme ototransfüzyon denir. Allojeneik kan transfüzyonu, kan grubu belli hayvanlarda (uygun crossmatch olan) otolog kandan ototransfüzyon yapılması tercih edilir. Ancak bazı durumlarda ototransfüzyon yapılacak olan kanın abdominosentez, torakosentez yoluyla veya operasyon sırasında alınması hayat kurtarıcı olabilir. Enterik içerik kontaminasyonu (idrar/safra) (+++), bakteriyel kontaminasyon (+++), sepsis durumu (++) ve özellikle rupture olmuş neoplastik yapı içeriği kontaminasyonu (++) durumlarında ototransfüzyon kontrendikedir. Vücut kavitelerinde bir süredir duran (24 saatten uzun süredir) kan, lökositlerin yığınları ve kırmızı kan hücreleri varlığı sistemik yangı reaksiyonunu hızlandırabileceği için, teorik olarak ototransfüzyon için kullanılmamalıdır. Ancak hayati tehlike olan durumlarda, elde kan ürünü yoksa riskler alınarak bu yol tercih edilebilir. Otolog transfüzyon aşırı hacim yüklenme riskini azaltmaz ve kan alma sırasında bakteriyel kontaminasyon riski mevcuttur. Veteriner hastalarında rupture olmuş tümörlerden alınan kanın ototransfüzyon için kullanılmasınız metastazik riskleriyle ilgili bir çalışma yapılmamıştır.

Kan peritoneal veya plöral kaviteden, yerçekiminden faydalanarak, aseptik yollarla perikardiosentez, peritoneal kateter veya geniş numaralı iğne ile kapalı toplama sistemiyle veya alternatif olarak 60ml şırınga ile yavaş aspirasyonla alınabilir. Aspirasyon tekniğinde kırmızı kan hücrelerine hasar vermemek yüksek basınçla aspirasyon yapmamaya ve için küçük çaplı iğneyle yapmamaya özen gösterilmelidir. Kan peritoneal yüzeyle temas ettiğinde

defibrinasyon şekillendiği için antikoagulana genellikle ihtiyaç duyulmaz. Akut hemoraji durumlarında, eğer kan doğrudan kan toplama poşetine aktarılmayacaksa, 60 ml tam kana 7ml CPDA-1 eklenmelidir. Ototranfüzyonu yapılacak olan kan özel setlerle aktarılmalıdır. Ototransfüzyonda transfüzyon reaksiyonu ihtimali daha azdır.

Sıvı yükleme tekniği

Sıvı resusitasyonu sıvı yükleme tekniği kullanılarak yapılmalıdır. Köpeklerde, 10-30 ml/kg izotonik kristalloid bolus olarak veya 3-5 ml/kg sentetik kolloid 15-30 dk içerisinde verilmelidir. Resusitasyonun son noktaları her bolus sonrası değerlendirilmeli, hemodinamik gelişim devam ettiği sürece de uygulama sürdürülmelidir. Sıvı yükleme, ödem olmasını engellemek için yakından monitörize ederek, yüksek miktarda sıvının kısa bir zaman içerisinde verilmesini sağlar. Hasta hipovolemik olduğu için ve hali hazırda sıvı kaybetmeye devam eder, resusitasyon sırasında verilen sıvı genellikle vücuttan çıkan sıvıdan daha fazladır.

Resusitasyonun dönüm noktaları

Perfüzyondaki düzelmeyle uyumlu olarak mentasyon, kalp atım hızı, nabız, mukoz membran rengi ve dolum zamanı, idrar çıkışı gibi Fiziksel muayene bulgularında da düzelme olur. Resusitasyonun hedef son noktaları arteriyal kan basıncı, sentran venöz basınç (günümüzde nadir kullanılır), karışık(sentral venöz oksijen (nadiren kullanılır), idrar çıkış miktarı ve laktik asidozun çözümlenmesini kapsar.

Hipotansif resusitasyon

Hipotansif resusitasyon mevcut hemorajiyi azaltırken hayati organlara kan gitmesini sağlayan bir tekniktir. Kan basıncının artışını sınırlandırarak pıhtının altüst olmasını engeller ve yoğun kanamanın önüne geçilmiş olunur. Hipotansif resusitasyon yapılırken birden fazla, az miktarda sıvı, sistolik basınç 70-100 mmHg olana kadar bolus olarak verilmelidir. Hızlı bir şekilde kesin hemostaz cerrahi müdahaleyle ve/veya koagülopatinin düzeltilmesiyle sağlanır. Hemorajinin sona ermesinin ardından, hasta nihai noktalar için resusite edilmelidir. Veteriner hastalarında hipotansif resusitasyonla ilgili bir çalışma yapılmamıştır.

İkincil değerlendirme

Hayati risk taşıyan problemlerin tanımlanmasının ve düzeltilmesinin ardından (torasik travma, solunum güçlüğü, zayıf perfüzyon ve/veya şok), hastaya geniş çaplı bir ikincil değerlendirme yapılmalıdır. Buna, genel fiziksel muayene, hasta sahibinden detaylı anamnez, birincil müdahaleye tepkinin değerlendirilmesi ve tanının klinik patoloji ve görüntüleme teknikleriyle detaylandırılması dahildir. Bu aşamada geniş çaplı diyagnostik ve terapötik plan belirlenebilir, bütçe planlaması yapılabilir ve prognoz hakkında net bir fikir elde edilebilir.

Çeviri: Mehmet TİMUÇİN ÇELİK

Approach to the Collapsed Patient

Andrew BROWN
University of Edinburgh

Introduction

Collapsed animals can present at any time and be a challenge to even the most experienced of vets. The cause of the collapse could be orthopaedic, neurological, or cardiovascular. With rapid identification of the underlying problem followed by appropriate diagnostic and therapeutic interventions, these patients can have a good outcome. Using case examples this lecture will provide you with a logical approach and practical tips to maximise the chances of patient survival.

Primary assessment

The purpose of the primary assessment is to determine the stability of the patient and to identify and treat any immediate life-threatening conditions. The primary survey includes evaluation and support of the respiratory system, cardiovascular system (poor tissue perfusion, control of haemorrhage) and central nervous system (level of consciousness). Evaluation of these systems allows the clinician to classify the patient as stable or unstable. Any patient that cannot be clearly classified into either category should be considered unstable. Following the primary assessment, you should be able to rapidly determine if the cause of the collapse is secondary to orthopaedic, neurological or cardiovascular compromise.

Assessment of the Cardiovascular System

Mentation

An assessment of a patient's mentation should include level of consciousness and response to surroundings / manipulation. The brain is the last organ to experience a compromise in blood flow and changes in mentation therefore suggest a significant compromise to perfusion. Decreased mentation secondary to decreased tissue perfusion will resolve following correction of cerebral perfusion. Altered mentation may also represent a primary injury to the central nervous system including raised intracranial pressure.

Mucous membranes

Normal mucous membrane colour is dependent on the presence of oxygen carrying erythrocytes within the capillaries at a normal level of vasomotor tone. Pale mucous membranes may be secondary to an absolute decrease in red blood cells (anaemia) or peripheral vasoconstriction secondary to hypovolaemia, hypothermia, pain, stress, or various medications.

Capillary refill time is the time it takes (in seconds) for blood to refill the capillary bed following application of digital pressure to the mucous membranes. Blood (and therefore the pink colour) returns in approximately 1-1.5 seconds in the healthy animal. Animals with increased vasomotor tone secondary to hypotension will have a prolonged capillary refill time.

Heart rate

Dogs that are hypovolaemic are typically tachycardic with rates over 140 beats per minute. This is an appropriate compensatory response to maintain cardiac output in the face of a decreased stroke volume. The increase in heart rate occurs early in the course of the syndrome, and other perfusion parameters such as pulse quality and mucous membrane colour may still be normal.

Pulses

Palpation of peripheral pulse quality provides an assessment of the difference between systolic and diastolic pulse pressures (the height of the pulse wave) and the duration of the pulse waveform (the width). Arteries most commonly used to assess pulse quality include the femoral, dorsal metatarsal/dorsal pedal, and radial arteries. Weak pulses have a decreased pulse pressure but normal width of the waveform, and are commonly identified in hypovolaemic patients. Peripheral pulses should be palpated whilst auscultating the heart to detect pulse deficits.

Core-extremity temperature
Subjective assessment of peripheral perfusion can be obtained by feeling the paws and ears and comparing the temperature to the animal's core. A discernible difference between core and extremity temperatures is consistent with peripheral vasoconstriction and shock.

Shock
Shock is a syndrome that results from inadequate cellular energy production and a transition from efficient aerobic to inefficient anaerobic cellular metabolism. Anaerobic metabolism provides a temporary fix for the inadequate cellular energy production but results in lactate accumulation and metabolic acidosis. Shock most commonly results from an impairment in tissue perfusion.

Hypovolaemic shock
Hypovolaemic shock is the most common form of shock in veterinary patients. It may arise from haemorrhage or from haemorrhage (trauma, surgical, spontaneous) or gastrointestinal losses (e.g. vomiting secondary to gastrointestinal foreign body). Hypovolaemic shock causes a decrease in cardiac preload, decreased stroke volume, decreased cardiac output and clinical signs of shock (classically tachycardia, pale mucous membranes, prolonged CRT, weak pulses etc.).

Septic Shock
Septic shock is a form of distributive shock that occurs in response to infectious agents or infection-induced mediators. It is characterised by cardiovascular decompensation, inefficient oxygen delivery and extraction, and resultant cellular dysfunction. When a patient has septic shock they remain hypotensive despite adequate fluid resuscitation. The pathophysiology of septic shock is complex and incompletely understood.
Multiple organ systems are affected in septic shock. The vasculature becomes vasodilated so that perfusion to organs is compromised. Additionally there is vasoplegia, meaning that the blood vessels do not respond to catecholamines (endogenous or exogenous) as they should. The heart is compromised, with cardiac contractility decreased (although it is increased with early septic shock) and a susceptibility to arrhythmias. There is generalized inflammation, and with it a prothrombotic state leading to microvascular clots and in some cases a consumptive coagulopathy. Acute kidney injury can also occur.

Cardiogenic Shock
Cardiogenic shock is inadequate cellular metabolism secondary to cardiac dysfunction when there is adequate intravascular volume. Systolic or diastolic cardiac dysfunction as well as arrhythmias can result in decreased stroke volume, failure of adequate forward flow of blood and cardiogenic shock. In most cases, physical examination and history can distinguish between cardiogenic and other categories of shock. On occasion, additional diagnostics such as radiographs, echocardiography and an electrocardiogram will help to identify the type of shock. Differentiation from other forms of shock is important because the patient with cardiogenic shock may not require fluid therapy.
In dogs, systolic dysfunction is most commonly caused by dilated cardiomyopathy and diastolic failure a result of cardiac tamponade, hypertrophic cardiomyopathy or tachydysrhythmias.

Diagnostic and therapeutic plan
Following recognition of a patient in hypovolaemic shock, a diagnostic and therapeutic plan should be developed to correct the shock and to identify why it has occurred. The therapeutic plan will focus on fluid resuscitation to restore normovolaemia, whereas the diagnostic plan will provide further information on the patient status e.g., PCV, TS, blood glucose and the underlying cause e.g., ultrasound.

Catheter placement and emergency blood screen
A short, large gauge intravenous catheter should be placed, and in some circumstances e.g. large dog in severe hypovolaemic shock, two lines will be beneficial. The shorter and wider a catheter, the faster fluids will flow into the dog, and the quicker it will be resuscitated. Whilst the catheter is being placed, blood can be collected from the catheter hub to perform an emergency blood screen to enable rapid identification of severe life-threatening problems.

The emergency blood screen should include measurement of packed cell volume (PCV) and refractometric total solids (TS) or total protein (TP), glucose and blood urea nitrogen (BUN) and evaluation of a blood smear. Assessment of urine specific gravity prior to fluid therapy, and of serum sodium and potassium levels, can provide valuable information for use in diagnosis and can facilitate appropriate therapy.

Correction of hypovolaemic shock

Following recognition of shock, rapid initiation of haemodynamic resuscitation is essential. **There is no ideal fluid, no perfect protocol for administering fluids, and therapy should be tailored to each individual patient.** Isotonic crystalloids, hypertonic crystalloids, synthetic colloids and blood products are all therapeutic options that can be utilised in the hypovolaemic patient. Each option has its advantages and disadvantages, and there is no evidence to support one type of fluid over another. In practice, a combination of fluid types is often used to achieve hemodynamic stabilisation. Hypotonic solutions must NOT be used for fluid resuscitation i.e., 5% dextrose 0.18% NaCl with 4% dextrose.

Isotonic crystalloids

Isotonic crystalloids are the initial fluid choice in hypovolaemic animals. Isotonic crystalloids will increase intravascular volume and replace interstitial deficits. A buffered isotonic crystalloid solution e.g., lactated Ringer's solution may be a more physiologic resuscitation fluid than normal saline. The high concentration of chloride in 0.9% saline may contribute to an existing metabolic acidosis. The use of 0.9% saline will however restore tissue perfusion and is also compatible with blood and blood products. Mildly hypovolaemic dogs may only require 20-30 ml/kg of isotonic crystalloids, whereas a dog with evidence of severe hypoperfusion may require 70-90 ml/kg of isotonic crystalloids and the addition of colloids. Hypovolaemic cats may respond to a single 10-20 ml/kg bolus of an isotonic crystalloid solution, or may require a repeated isotonic crystalloid bolus and the addition of a colloid. Isotonic crystalloid therapy may prolong coagulation by dilution, worsening of acidosis (if using 0.9% NaCl) and hypothermia (if using room temperature fluids). This will be more of a problem in a patient with hypovolaemic shock secondary to haemorrhage. Ongoing blood loss leads to consumption of coagulation factors and platelets that is made worse by the fluid therapy.

Hypertonic crystalloids

Hypertonic saline (7.2-7.5% NaCl) can be administered to hypovolaemic patients to achieve a rapid increase in intravascular volume. Infusion of a hypertonic fluid results in a large osmotic gradient that draws water from the interstitial and intracellular fluid compartments and results in rapid expansion of intravascular volume. Uses include resuscitation of animals with head trauma. Hypertonic saline relies on interstitial fluid for its effect, and as such is not recommended in dehydrated animals. The rapid rise in blood pressure that can be attained with only a small volume of hypertonic saline can worsen bleeding, and as such caution should be exercised in the patient with ongoing haemorrhage. The effects of hypertonic saline are diminished within 30 minutes but can be prolonged with the addition of a synthetic colloid. A bolus of 4ml/kg (2-3 ml/kg to a cat) should be given over 5-10 minutes.

Colloids

Colloids used to be frequently administered to provide intravascular volume expansion and raise colloid osmotic pressure (COP). Oncotic support can be achieved with both natural and synthetic colloids. The synthetic colloids that were used the most were the starches (e.g. tetrastarch). However, these products are less frequently used now due to relatively recent evidence of their association with acute kidney injury in people. This has led to reduced availability of tetrastarches, so that many veterinary hospitals are unable to source them.

Blood products

Packed red blood cells (PRBCs) or whole blood may be needed in the bleeding hypovolaemic patient to aid in the restoration of normovolaemia, optimise oxygen carrying capacity (and thus blood oxygen content). However, it is normalisation of the intravascular volume that is important, and blood products should not be given at the expense of volume expansion with crystalloids or colloids. Although no specific transfusion trigger exists, failure to achieve normal perfusion parameters following crystalloid and colloid therapy e.g., persistent tachycardia and/or an acute drop in haematocrit to less than 20% would be indications for the provision of PRBCs. Fresh frozen plasma should be administered if there is prolongation of routine coagulation assays (activated partial thromboplastin time; aPTT and prothrombin time; PT) and there is either evidence of clinical bleeding or prior to an invasive procedure. A dose of 10-20 ml/kg should be administered followed by rechecking of the coagulation assays.

Some notes about autotransfusion

Typically, the vast majority of blood transfusions in veterinary medicine are allogeneic (homologous), meaning an animal other than the intended recipient donates the blood. Autologous blood transfusion is the process by which blood is donated by the intended recipient of the blood. Autologous blood transfusion in veterinary medicine is rarely performed on an elective basis although it has been described.

When an animal's blood is collected from the abdomen, thorax or at the time of surgery for reinfusion into the same patient the term autotransfusion is used. Allogeneic blood transfusion in blood typed (and if appropriate crossmatched) patients is preferred to autotransfusion of autologous blood, however when circumstances dictate autotransfusion of blood collected by abdominocentesis, thoracocentesis or during surgery may be lifesaving. Contraindications to autotransfusion include spillage of enteric contents (urine/bile) (+++), bacterial contamination (+++), presence of sepsis (++) and the presence of a neoplastic process especially if neoplasm has ruptured (++). Autotransfusion of blood that has been present within the body cavity for some time (>24 hrs) should theoretically not be used due to the presence of microaggregates of leukocytes and red blood cell lysis that may precipitate a systemic inflammatory reaction. However, in life-threatening situations the benefit may outweigh the risk when no other blood product is immediately available. Autologous transfusion does not decrease the risk of volume overload following transfusion and there is a risk of bacterial contamination during the collection procedure. There are no studies documenting the metastatic risk with autotransfusion of blood from ruptured neoplasms in veterinary patients.

Blood may be collected from the peritoneal or pleural cavity in an aseptic manner by gravity flow using a pericadiocentesis or peritoneal catheter or large gauge needle into a closed collection system or alternatively by slow aspiration into a 60 ml syringe. With the latter technique it is important to avoid high suction pressures and small bore needles to minimise the risk of damage to the red blood cells during collection. Anticoagulant is not generally required as in many cases defibrination will have occurred following contact of the blood with the peritoneal surface. In cases of acute haemorrhage 7ml CPDA-1 should be added to 60 ml of whole blood if blood is not collected directly into a blood collection bag. Blood collected for autotransfusion should be administered through a blood administration set or in-line blood filter. The risk of transfusion reaction is much reduced in autotransfusion.

The fluid challenge technique

Fluid resuscitation should be performed using a fluid challenge technique. In dogs bolus of 10-30 ml/kg of isotonic crystalloid or 3-5 ml/kg of a synthetic colloid should be administered over 15-30 minutes. Assessment of end-points of resuscitation (see below) should be performed following each bolus, and the fluid administration be continued as long as haemodynamic improvement continues. Fluid challenges permit a large volume of fluid to be administered over a limited period of time under close monitoring to avoid the development of oedema. Since the patient is hypovolaemic and may have ongoing fluid losses, the volume of fluid administered is typically much greater than output during resuscitation.

End points of resuscitation

Physical examination findings consistent with an improvement in perfusion status include an improvement in mentation, a decrease in heart rate, stronger pulses, return of normal mucous membrane colour and refill time, and an increase in urine production. Objective end points of resuscitation include arterial blood pressure, central venous pressure (rarely used now), mixed/central venous oxygen (rarely used), quantification in urine output and resolution of a lactic acidosis.

Hypotensive resuscitation

Hypotensive resuscitation is a technique that aims to reduce ongoing haemorrhage yet permit perfusion of vital organs. By limiting an increase in blood pressure, blood clots are not disrupted and excessive bleeding is reduced. When performing hypotensive resuscitation, multiple small volumes of fluid should be bolused until a systolic pressure of 70-100 mmHg is achieved. Definitive haemostasis must be rapidly achieved by surgical exploration and/or correction of the coagulopathy. Following cessation of haemorrhage, patients should be resuscitated to traditional end-points. There have been no studies of hypotensive resuscitation in veterinary patients.

Secondary assessment

Following identification of the most life-threatening problems (following thoracic trauma, respiratory compromise, poor perfusion and / or shock) and its subsequent correction, a secondary more comprehensive evaluation of the patient should be made. This includes a full physical examination, obtaining a detailed history from the owner, assessment of the response to initial therapy and more in-depth diagnostics, including clinical pathology and imaging procedures. It is during this time that a comprehensive diagnostic and therapeutic plan can be made and a cost estimate as well as prognosis can be formulated.

Kanamalı Hastaya Yaklaşım

Andrew BROWN
Edinburgh Üniversitesi

GİRİŞ

Kanamalı hayvanlar veteriner hekimlikte yaygın acil durumlardandır. Kanama, travma, enfeksiyon, ameliyat ve tümör gelişmesi gibi çeşitli nedenlerle damar düzeninde bir bozulma sonucu ya da hemostatik bir hastalık nedeniyle oluşabilir.
Hem birincil (platelet), hem de ikincil hemostatik (pıhtı faktörleri) hastalıklar ani kanamalara yol açabilir ve bu, bu dersin odak konusudur.

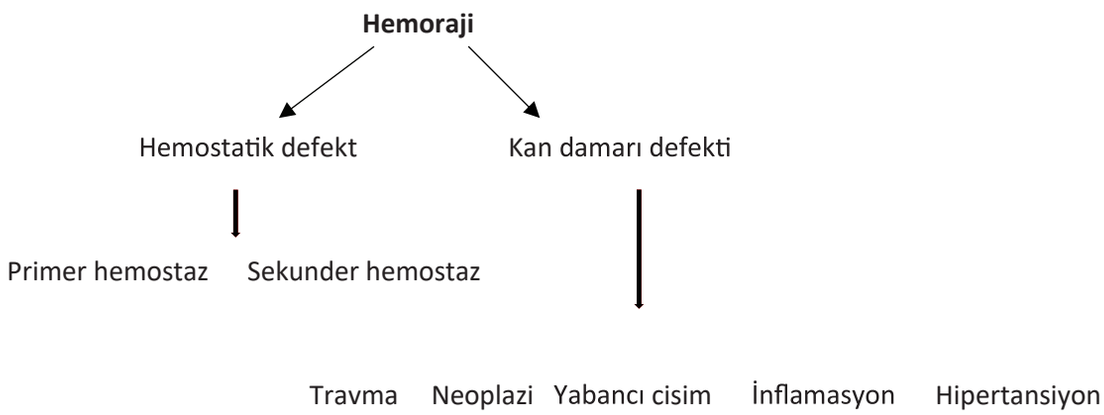

NORMAL HEMOSTAZ

Hemostaz farklı aşamalara ayrılabilir. Birincisi, ilk platelet tıkacının oluşmasıdır (birincil hemostaz), bu daha sonra çapraz bağlı fibrin ile stabilize olur (ikincil hemostaz) ve son olarak da pıhtı çözülür (tromboliz). Normal olarak hemostatik ve fibrinolitik yollar arasında hassas bir denge vardır. Bu hassas denge doku hasarı ve inflamasyonu ile bozulur.

Birincil hemostaz damarların küçük defektlerini onarmak için platelet tıkaçlarının oluşmasıdır. Bir kan damarındaki hasar sonrasında (örneğin travma, cerrahi, tümör kanaması veya ülser) sübendotelyal kollajen kana karışır. O zaman, plateletler von Willebrand faktörü aracılığıyla kollajene ve doku glikoproteinleri aracılığıyla agregasyon adı verilen bir süreç ile birbirlerine yapışırlar. Bu kümelenmiş plateletler, stabil bir pıhtı geliştirmek üzere ikincil hemostazın ana iskeletini oluştururlar. Aktive olmuş plateletler internal granüllerden prokoagulan faktörler olan tromboksan ve factor V'i , prokoagülasyon yolunda kofaktör olarak kullanılan membran fosfolipitlerini salarlar.

<u>İkincil hemostasis,</u> fibrinojenin fibrin olarak parçalanmasıyla sonuçlanan bir dizi enzim reaksiyonları içerir; böylece birincil hemostatik tıkaç stabil hale gelir. Bu geleneksel olarak iç, dış ve ortak yollara ayrılmıştır, pıhtılaşma testi yoluyla hemostatik anormallikleri değerlendirmeye yardımcıdır (yani PT/aPTT'de nisbi bozukluklar).

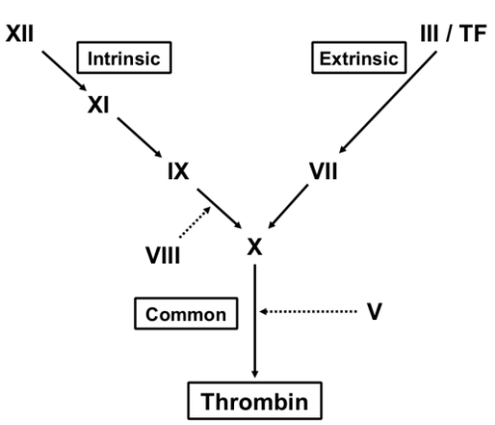

KANAMANIN TESPİTİ

Hayvanlar, spontan bir şekilde bazı farklı organ ve bölgelerden veya bu organ ve bölgelere doğru kanama gösterebilirler, bulunduğu bölgeye göre de tespit edilen klinik bulgular farklı olur. Sık olarak kanama büyük ise ve özellikle iç kanama ise, hayvan sahibinin tespit edeceği ilk işaretler, bizzat damar düzeninden kan kaybı olacaktır. Büyük veya uzun süreli bir kanama, hipovolemik ya da hemorajik şok ile sonuçlanacak, klinik işaretler de bunun sonucu oluşacaktır. Hayvan sahibi köpek ya da kedisinin sessiz, uyuşuk olduğunu, yerinden kalkamadığını veya kollabe olduğunu bildirebilir. Bu, kan kaybının sonucu olan yetersiz perfüzyon ve beyine yetersiz oksijen girişinden kaynaklanmaktadır. Hipovolemik şok karakteristiği olan klinik bulgular tespit edilecektir. Taşikardi, düşük nabız, mukoza dokularında solgunluk, kapiller geri dolum süresinin uzaması ve zihinsel aktivitede azalma. İlave olarak ekstremitelerde soğuma görülebilir. Klinik resmi bu şekilde olan bir hayvanda, hemoraji şüphesi değerlendirilmeli ve teyit için kan testleri yapılmalıdır. Acil durum kan testlerine minimum refraktometre kullanılarak yapılan PCV (Packed Cell Volume) ve TS (total solids) testleri dahil olmalıdır. Ciddi bir kanamada düşük TS ile birlikte başlangıçta normal bir PCV çıkar. Anemi ancak sıvının interstityumdan damar içi alana hareket etmesiyle ya da damar içi sıvılar ile canlandırmadan sonra ortaya çıkacaktır. TS, bir kez daha düşük olacaktır.

Ya kanama şüphesinin teyit edilmesinden sonra ya da ideal olarak, iç hemoraji şüphesi oluşur oluşmaz, klinik tedavi uzmanı kanamanın kaynağını saptamaya çalışmalıdır. İyi bir göğüs muayenesini (hemotoraks identifikasyonuiçin), eklemlerin elle muayenesini (hemartroz için) ve rektal muayeneyi (melena veya hematokezya için) içeren klinik muayenenizle de mümkündür. Vücut boşluğunda hemoraji (peritoneal, retroperitoneal, plevral, perikardial) saptamak için, nokta analizi ultrason (POCUS) kullanılmalıdır.

Aşağıdaki tablodan görüleceği gibi, kanamanın yeri ya da lokalizasyonu altta yatan etilojiyi gösterebilir. Bir kan damarının tümör gelişmesi, travma, enfeksiyon, ülser vs. sonucu açılması herhangi bir yerden veya bir yere kanamayla sonuçlanabilirken, hemostatik hastalık sonucu oluşan spontan kanamanın yeri, primere sekonder VEYA hemostatik hasara sekonder olacaktır. Örneğin, birincil (platelet) VE ikincil (pıhtılaşma faktörleri) hastalıkları burundan (epistaksi) ve akciğer içinde kanamaya yol açabilir; oysa melena birincil hemostatik hastalık; vücut boşluğu kanamaları (yani effüzyonlar) ise ikincil hemostatik hastalık akla getirir.

Kanın kaynağı	Hastalık	Olası nedenler
Burun	*Epistaksi*	1. Birincil hemostazis 2. İkincil hemostazis 3. Kan damarı kusuru
Kan öksürme	*Hemoptizi*	1. Birincil hemostazis 2. İkincil hemostazis 3. Kan damarı kusuru
Mukoza dokuları	*Peteşi*	1. Birincil hemostazis
Cilt	*Ekimoz*	1. Birincil hemostazis (en yaygın olan) 2. İkincil hemostazis (eğer örneğin kan almak için damara iğne sokulduysa) 3. Kan damarı kusuru (nadir – örneğin cilt hemanjiyosarkomu)
Vücut boşluğu (plevral, perikardiyal, retroperitoneal, peritoneal)	*Efüzyon*	1. İkincil hemostazis 2. Kan damarı kusuru
Dışkıda siyah, sindirilmiş kan	*Melena*	1. Birincil hemostazis 2. Kan damarı kusuru
İdrar	*Hematüri*	1. Birincil hemostazis 2. Kan damarı kusuru

HEMOSTAZİS TESTİ

Birincil Hemostazis

Platelet Konsantrasyonu

Trombositopeni, artan tüketim (yüksek oranda kullanılmaktadır), imha, seyrelme, sekestrasyon ve azalan üretimden sonra ikincil olarak görülür. Köpeklerde, sepsis, travma ve immun aracılı hemolitik anemiden sonra ikincil olarak tüketime bağlı trombositopeni gelişebilir. Trombositopeni aynı zamanda immün aracılı trombositopeni (IMT) olarak bilinen artan yıkımdan sonra ikincil olarak da meydana gelebilir. Disemin İntrovasküler Koagülasyon (DİK) ya da diğer tüketime bağlı Trombositopeni platelet sayımının sık olarak 40 – 100 x 109 L-1 arasında kalmasına neden olur; oysa immün aracılı platelet yıkımı, platelet sayımının genellikle < 20 x 109 L-1 olmasına neden olur.

Platelet konsantrasyonu >50 x 109 L-1 ise cerrahi kanama seyrek görülür ve insan onkolojik hasta verileri yoğunluk <20 x 109 L-1 olana dek kendiliğinden kanama riskinin artmadığı kanısını uyandırmaktadır. Platelet sayımı birçok otomatik tam kan sayımı makineleri kullanılarak tahmin edilebilir ancak özellikle ciddi inflamatuvar hastalıklarda, platelet kümelenmesi veya platelet ortalama hacmindeki değişimler, hatalı değer vereceği için, kan

sayımını kontrol etmek her zaman endikedir. Bu özellikle kediler için geçerlidir. Bir kan sayımı gözden geçirilirken, yüksek güç alanında (100X) görülen her bir platelet dolaşımdaki plateletlerin yaklaşık 15 x 109 L-1 'sini temsil etmektedir.

Platelet İşlevi

Platelet işlevi laboratuvarda spesifik analiz cihazları kullanılarak değerlendirilebilir, fakat klinik olarak en iyi yol ağız mukozası kanama zamanıdır (BMBT).

İkincil Hemostazis

Protrombin zamanı (PT), doku faktörü (ekstrinsik) yolunu ve koagülasyon kaskadının ortak bölümlerini gözlemler. Doku faktörü ve kalsiyum plazmaya eklenir, Faktör VII'yi aktifleştirir o da sırasıyla Faktör X, V ve II'yi (protrombin) aktifleştirir. Fibrinojen'den fibrin oluşumu analizin bitiş noktasıdır; bu da metodolojiye bağlı olarak, ya optik ya da mekanik araçlar kullanılarak ölçülür. Aktifleştirilmiş kısmi tromboplastin zamanı (aPTT) sitratlı plazmada beyin dokusu tromboplastini veya benzeri bir lipoprotein kaynağını kalsiyumla ile ekleyerek ve yine intrinsik yoldaki faktörlerin aktivasyonuyla (XII, XI, IX, VIII, X, V, ve II faktörleri) koagülasyonun fibrin oluşumuna ilerlemesine izin vererek ölçülür. Nihai fibrin oluşumu yine optik veya mekanik araçlarla gözlemlenir.

TEDAVİ

Başlangıç tedavisi, varsa hipovolemik şoku düzeltmeye odaklı olacaktır. Kanama, bir kan damarının hasarı sonucuysa, ve medikal tedavi (yani sıvı tedavisi) hastanın hemodinamik durumunu stabilize etmeyi başaramazsa, cerrahi düzeltme önerilebilir (örneğin travma, dalak kitlesi yırtığı).

Kanama ,ikincil bir hemostatik bozukluktan ise o zaman taze donmuş plazma (FFP) veya taze tam kan transfüzyonunu ile koagülasyon faktörlerinin yerine geçmesi sağlanır. Koagulopatiden dolayı hemotoraks veya hemoperikard varsa, o zaman bu kanı, ideal olarak transfüzyondan sonra uzaklaştırmak (torakosentez veya perikardiyosentez) gerekir. Pıhtılaşma bozukluğunun altındaki neden saptanmalı ve gereken şekilde tedavi edilmelidir.

Ağır trombositopeni bulunan hayvanlarda altta yatan nedeni saptamak için, tam bir tıbbi inceleme (hastanın geçmişi, fiziksel muayene, laboratuar testleri, görüntüleme vs) gerekir. Sık olarak, primer immün aracılı bir süreçten sonra ikincil süreçtir ve immün süpresyon endikedir. Trombositopeninin ortadan kalkması için genellikle 3-5 gün gerektiğinden, sıvı ve kan transfüzyonları ile stabilizasyon endike olabilir. Enfeksiyon veya tümör gelişmesi gibi altta yatan bir sebep saptanırsa, trombositopeni çözümlenmeden önce muhtemelen bunların çıkarılması /tedavisi gerekir.

Çeviri: Raif Fırat YALIN

APPROACH TO THE BLEEDING PATIENT

Andrew BROWN
University of Edinburgh

INTRODUCTION

Bleeding animals are common veterinary emergencies. Bleeding may be caused by disruption of the vasculature from a variety of reasons including trauma, infection, surgery and neoplasia, or may be caused by a haemostatic disorder. Both primary (platelet) and secondary haemostatic (coagulation factors) disorders can result in spontaneous bleeding, and this will be the focus of this lecture.

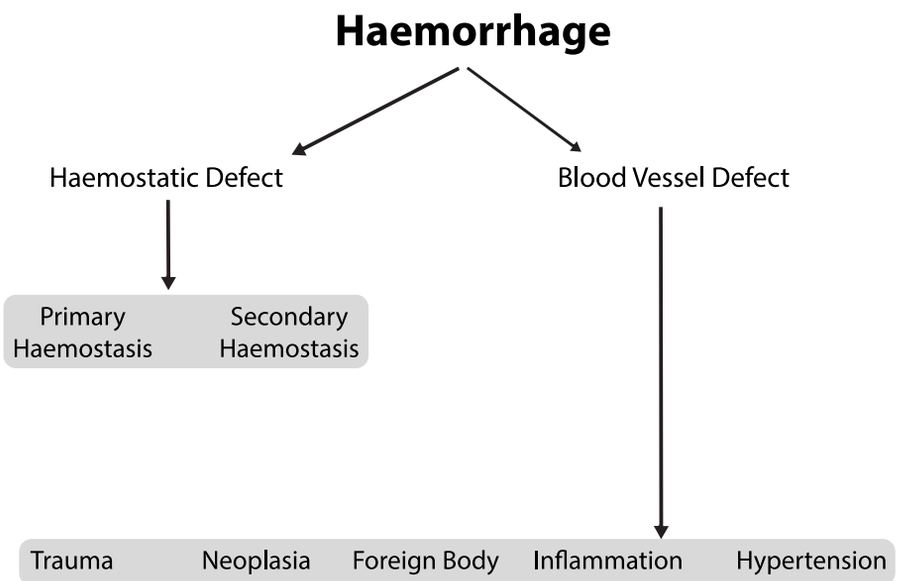

NORMAL HAEMOSTASIS

Haemostasis can be separated into separate phases. The first is the formation of an initial platelet plug (primary haemostasis), which is then stabilized by cross-linked fibrin (secondary haemostasis) and finally the clot is broken-down (thrombolysis). A fine balance normally exists between haemostatic and fibrinolytic pathways. This delicate balance is altered by tissue injury and inflammation.

Primary haemostasis is the formation of platelet plugs to repair small vascular defects. Following injury to a blood vessel (from trauma, surgery, ruptured tumour or ulcer for example) sub-endothelial collagen is exposed to blood. Platelets then adhere to the collagen via von Willebrand factor, and to each other via membrane glycoproteins in a process known as aggregation. These aggregated platelets constitute the framework for secondary haemostasis to develop a stable clot. Activated platelets release procoagulant factors from internal granules, including thromboxane and factor V, and membrane phospholipids are available as cofactors in the procoagulation pathways.

Secondary haemostasis involves a series of enzymatic reactions that culminate in the cleavage of fibrinogen into fibrin, thus stabilizing the primary haemostatic plug. This has traditionally been divided into the intrinsic, extrinsic and common pathways and is helpful in evaluating haemostatic abnormalities by means of coagulation testing (i.e. relative derangements in PT/aPTT)

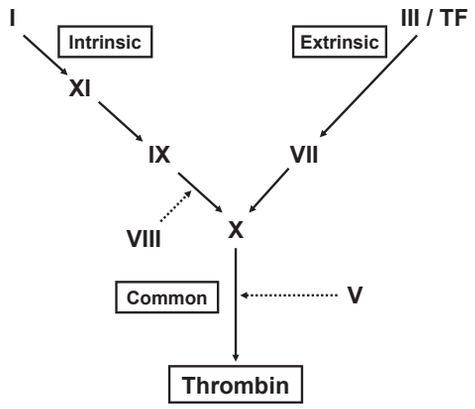

DETECTION OF BLEEDING

Animals can spontaneously bleed from and into a number of different organs and sites, and the clinical signs detected will vary depending on this site. Frequently, if the bleed is large and particularly if the bleeding is internal, the first signs detected by an owner will be those related to the blood loss from the vasculature itself. A large or sustained bleed will result in hypovolaemic or haemorrhagic shock, and clinical signs will result from that. An owner may report that the dog or cat is quiet, lethargic, unable to rise, or collapsed. This has resulted from the loss of blood, with resultant inadequate perfusion and delivery of oxygen to the brain. Clinical signs detected will be those characteristic of hypovolaemic shock. Tachycardia, weak pulses, pale mucous membranes, prolonged capillary refill time and decreased mentation. In addition there may be cold extremities. An animal with this clinical picture should be evaluated for suspected haemorrhage and bloods performed to confirm. At a minimum, emergency blood tests should include a Packed Cell Volume (PCV) and a Total Solids (TS) using a refractometer. An acute bleed will reveal a low TS but initially with a normal PCV. Anaemia will only be apparent once fluid has moved from the interstitium to the intravascular space or following resuscitation with intravenous fluids. Once again, the TS will be low.

Either following confirmation of a suspected bleed, or ideally as soon as internal haemorrhage is suspected, the clinician should try to identify the source of bleeding. This may be possible from your clinical examination, which should include a good thoracic auscultation (to identify a haemothorax), palpation of joints (to identify haemarthrosis) and a rectal examination (to identify melaena or haematochezia). Point-of-care ultrasound (POCUS) should be used to identify haemorrhage in a body cavity (e.g. peritoneal, retroperitoneal, pleural, pericardial).

As can be seen from the table below, the site or location of bleeding can suggest the underlying aetilogy. Whilst disruption of a blood vessel from neoplasia, trauma, infection, ulcer etc can result in bleeding into or from any location, the location of spontaneous bleeding from a haemostatic derangement will frequently be secondary to primary OR secondary haemostatic defect. For example, primary (platelet) AND secondary (clotting factors) derrangements can lead to bleeding from the nose (epistaxis) and into the lung, whereas melaena suggests primary haemostatic derangement and body cavity bleeds (i.e. effusions) suggest secondary haemostatic derangement.

Source of Blood	Condition	Possible causes
Nose	*Epistaxis*	1. Primary haemostasis 2. Secondary haemostasis
		3. Blood vessel defect
Coughing of blood	*Haemoptysis*	1. Primary haemostasis 2. Secondary haemostasis 3. Blood vessel defect
Mucous Membranes	*Petecchiation*	1. Primary haemostasis
Skin	*Ecchymoses*	1. Primary haemostasis (most common) 2. Secondary haemostasis (if e.g. venepuncture has been performed) 3. Blood vessel d efect (rare – e .g. cutaneous haemangiosarcoma)
Body cavity (pleural, pericardial, retroperitoneal, peritoneal)	*Effusion*	1. Secondary haemostasis 2. Blood vessel defect
Black, digested blood in faeces	*Melaena*	1. Primary haemostasis 2. Blood vessel defect
Urine	*Haematuria*	1. Primary haemostasis 2. Blood vessel defect

TESTS OF HAEMOSTASIS

Primary Haemostasis

Platelet Concentration

Thrombocytopenia can occur secondary to increased consumption (they are being used at a high rate), destruction, dilution, sequestration and decreased production. Dogs may develop a consumptive thrombocytopenia secondary to sepsis, trauma, and immune-mediated haemolytic anaemia. Thrombocytopenia may also occur secondary to increased destruction known as immune-mediated thrombocytopenia (IMT). Thrombocytopenia from DIC or other consumptive causes frequently results in a platelet count between 40 – 100 x 109 L-1¬, while immune-mediated destruction of platelets usually results in a platelet count < 20 x 109 L-1.

Surgical bleeding is uncommon if platelet concentration is >50 x 109 L-1 and data from human oncologic patients suggest that the risk of spontaneous bleeding does not increase until concentration is <20 x 109 L-1 . Platelet count may be estimated using many automated complete blood count machines, but it is always indicated to review a blood smear, especially in patients with severe inflammatory disease, as platelet clumping or changes in mean platelet volume can result in erroneous values. This is especially true in cats. When reviewing a blood smear, each platelet seen on a high power field (100X) represents approximately 15 x 109 L-1 circulating platelets.

Platelet Function

Platelet function can be assessed in a laboratory using specific analyzers, but clinically the best way is with a buccal mucosal bleeding time (BMBT).

Secondary Haemostasis

The prothrombin time (PT) monitors the tissue factor (extrinsic) pathway and common portions of the coagulation cascade. Tissue factor and calcium are added to plasma, activating factor VII and in turn, factors X, V and II (prothrombin). Fibrin formation from fibrinogen is the end point of the assay, measured using either optical or mechanical means, depending on the methodology. Activated partial thromboplastin time (aPTT) is measured in citrated plasma by adding brain tissue thromboplastin or a similar source of lipoprotein, with calcium, and again allowing coagulation to proceed to fibrin formation, in this case by the subsequent activation of the factors in the intrinsic pathway (factors XII, XI, IX, VIII, X, V, and II). Final fibrin formation is again monitored by optical or mechanical means.

TREATMENT

Initial treatment will be focused on correcting the hypovolaemic shock if present. If bleeding is from a disruption of a blood vessel, then if medical management (i.e. fluid therapy) has failed to stabilize the haemodynamic status of the patient, surgical correction may be indicated (e.g. trauma, ruptured splenic mass).

If the bleeding is from a secondary haemostatic abnormality then fresh frozen plasma (FFP) or fresh whole blood transfusion is warranted to replace the coagulation factors. If there is a haemothraox or haemopericardium from the coagulopathy, then this blood will need to be removed (thoracocentesis or pericardiocentesis), ideally following transfusion. The underlying cause of the coagulopathy should be identified and treated as necessary.

For animals with severe thromobocytopenia, a full work-up is necessary to identify the underlying aetiology. Frequently, it is secondary to a primary immune-mediated process, and immunosuppression is indicated. Stabilisation with fluids and blood transfusions may be indicated as it usually takes 3-5 days for the thrombocytopaenia to resolve. If an underlying cause such as an infection or neoplasia is identified, these will need to be removed/treated before the thrombocytopenia is likely to resolve.

DAVETLİ KONUŞMACI ÖZETLERİ
3 KASIM 2018
B SALONU

INVITED SPEAKERS ABSTRACTS
NOVEMBER 3rd 2018
HALL B

Kırmızının Elli Tonu. Kırmızı Gözün Teşhis ve Tedavisi

Ron OFRI
DVM,PhD, DECVO
Koret School of Veterinary Medicine Hebrew University of Jerusalem , Israel

'Kırmızı göz' veteriner hekimlerin sık karşılaştığı bir problemdir. Konjunktival, episikleral ve siliyer damarlara yapılan enjeksiyon nedeniyle oluşmaktadır. Kırmızı göz şekillenmişse hekim üç farklı tanıdan şüphelenmelidir: Konjunktivitis, anterior uveitis ve glokom. Bunlara ilave olarak, episkleritis ve panoftalmitis de kırmızı göze neden olmaktadır ancak daha ender görülen sebepler arasındadırlar.

Kırmızı gözü teşhis amacıyla birçok farklı diagnostik yöntem kullanılmaktadır.

• Görme: Konjunktivitiste görme etkilenmemiştir. Glokom hastalarında ise görüş etkilenmiş ya da körlük şekillenmiş olabilir. Anterior uveitis körlüğe neden olmazken korneal ödem ve ön kamara sıvısının bulanıklığı görüşü etkileyebilir.
• Göz küresi: Göz küresi glokomda normalden büyüktür ve enoftalmik olabilir. Göz küresi konjunktivitis ya da anterior uveitiste değişmemiştir. Ancak üçüncü göz kapağının yangısı nictitating membranın yukarıya doğru yer değiştirmesine neden olmaktadır. Glokomun ve uveitin son aşaması göz küresinin atrofisine neden olabilmektedir.
• Ağrı: Glokomun akut safhası çok ağrılıdır ve genel depresyon ile blefarospazma neden olabilir. Hastalığın kronik safhaları da aynı şekilde ağrılıdır ancak genel durum bozulmamıştır ya da hasta sahibi tarafından fark edilmemektedir. Uveitis için aynı bulgular geçerli olmaktadır. Konjunktivitis ise ağrıya neden olmamaktadır.
• Sekresyon : Anterior uveitis ve glokom artan lakrimasyon ile birlikte görülebilmektedir. Konjunktivitis seröz, mukoz ve purulent akıntıya neden olmaktadır.
• Konjunktiva: Konjunktiva kalınlaşmış, yaygın şekilde hiperemik ve yüksek ihtimalle ödematözdür. Glokom ve anterior uveitiste yumuşaklığı normaldir.
• Kan damarları: Kızarıklığın konjunktival mi, episkleral mi yoksa siliyer damarlara mı bağlı olduğunu bulmak önemlidir. Bunun için aşağıdaki yol izlenmelidir;
1. Bir gazlı bez ile konjunktivayı hareket ettirmek konjunktival damarları harekete geçirecek ancak daha derin olan damarlara etki etmeyecektir. Benzer şekilde, fenilepinefrin konjunktival damarların hemen durmasına yol açacak ancak episkleral ve silier damarlar üzerine etkisi daha az olacaktır.
2. Konjunktivitise bağlı olan kızarıklık daha çok fornikste ve palpebral yüzeyde görülmektedir. Damarlar genelde yetersiz ve konjügedir.
3. Glokomda konjüge olan episkleral damarlar daha geniştir ve limbusa doğru bulbar yüzeyde görülmektedir.
4. Uveitiste konjüge olan siliyer damarlar derinde olduklarından görülmeyebilirler. Gözün yüzeyine kırmızı siliyer flush görüntüsü yansıtırlar.
5. Belirtmek gerekir ki glokom da anterior uveitis de episkleral ve siliyer konjesyonla beraber, konjunktival konjesyona da neden olmaktadır.
• Korna: Konjunktivitisde etkilenmemiştir. (Keratakonjunktivitis de ise etkilenebilir). Glokomda da anterior uveitiste de ödematözdür. Derin korneal vaskülarizasyon her iki durumda da görülebilir.
• Pupil: Pupil konjunktivitiste ender olarak etkilenmektedir. Glokomda değişen büyüklüklerde dilate olabilir. Işığa duyarlılık, iridal sifinktere olan basınca bağlı olarak çok az ya da hiç yoktur. Pupil anterior uveitiste miotiktir ve bu nedenle de ışığa karşı minimal kontraksiyon göstermektedir. Yangı genellikle irisin lense yapışması ile şekillenir ve bu da pupillanın düzgün olmayan bir şekil almasına neden olur. Anuler sineki pupillanın onarılmasını sağlayacaktır.
• İrisin yüzeyi koyudur, konjegedir ve yüksek ihtimalle anterior uveitiste neovaskülerizedir. Yüzeyin detayları ortadan kalkmıştır. Kronik glokomda iris atroffik ve incedir. İris konjunktivitisde etkilenmemiştir.
• Lens: Konjunktivitiste etkilenmez. Glokomda da anterior uveitis de seconder lens kaymasına ve/veya katarakta neden olabilmektedir. Ancak belirtmek gerekir ki katarakt anterior uveitisi tetikleyebilir ve lens kayması sekonder glokoma neden olabilir.
• Intraoküler basınç: Konjunktivitiste etkilenmez, glokomda yükselir anterior uveitisin komplike olmayan olgularında ise düşer.
• Spesifik bulgular. Aşağıdakilerden her biri spesifik bulgular arasında yer almaktadır .

1. Konjunktivitiste görülen lenfotik foliküller.
2. Glokom desement membranı yırtarak keratopatiye, skleranın incelmesine ve retina ile optic sinir başının atrofi olmasına neden olabilmektedir. Optik diskin fıncan şeklinde olması glokom için patognomik bir semptomdur.
3. Anteior uveitis ön kamara sıvısının saydamlığı ile beraber seyretmektedir. Bu da anterior lensin kapsülünde ve posterior korneal yüzeyinde hifema, hipopiyon, selüler debrisle birlikte meydana gelmektedir. Sonuç olarak da anterior ve/veya posterior yapışmaya neden olur.
4. Anterior uveitis gözün posterior bölümlerine de dağılabilir ve posterior uveit ve vitreal yangıya neden olabilir.

	Konjunktivitis	Glokom	Anterior Uveitis
Görme	Normal	Azalmış ya da hiç yok.	Etkilenmemiştir. Ancak korneal ödem ya da hifema, hipopiyon gibi olgularda görüş azalabilir.
Göz küresinin büyüklüğü	Normal	Büyüktür (buftalmuş). Eneftalmusta tersi de olabilir. Glokomun son safhasında atrofi görülebilir.	Normal
Ağrı	Genellikle ağrı yoktur, ancak irritasyon olabilir.	Akut glokom çok ağrılıdır. blefarospazma ve genel depresyona neden olmaktadır. Kronik glokom da ağrılıdır ancak belirtiler gizlidir.	Akut uveitiste ağrı belli belirsizdir. Kronik uveitiste ağrı yoktur.
Sekresyonlar	Seröz, mukoid ve purulent akıntı	Lakrimasyon olasıdır.	Lakrimasyon olasıdır.
Konjunktiva	Kalınlaşmıştır, hiperemik ve ödematözdür.	Normal yapıdadır.	Lakrimasyon olasıdır.

	Konjunktivitis	Glokom	Anterior Uveitis
Görme	Normal	Azalmış ya da hiç yok.	Etkilenmemiştir. Ancak korneal ödem ya da hifema, hipopiyon gibi olgularda görüş azalabilir.
Göz küresinin büyüklüğü	Normal	Büyüktür (buftalmuş). Eneftalmusta tersi de olabilir. Glokomun son safhasında atrofi görülebilir.	Normal
Ağrı	Genellikle ağrı yoktur, ancak irritasyon olabilir.	Akut glokom çok ağrılıdır. blefarospazma ve genel depresyona neden olmaktadır. Kronik glokom da ağrılıdır ancak belirtiler gizlidir.	Akut uveitiste ağrı belli belirsizdir. Kronik uveitiste ağrı yoktur.
Sekresyonlar	Seröz, mukoid ve purulent akıntı	Lakrimasyon olasıdır.	Lakrimasyon olasıdır.
Konjunktiva	Kalınlaşmıştır, hiperemik ve ödematözdür.	Normal yapıdadır.	Lakrimasyon olasıdır.

Klinisyenler unutmamalıdır ki glokom uvietisie neden olmazken uveitis seconder glokoma sıklıkla neden olmaktadır. Glokom genellikle yangıdan dolayı irido-korneal bölgenin drenajının obstrüksiyonuna bağlı olarak oluşmaktadır ve yine yangı sonucunda ön kamarada debris oluşmaktadır. İris ve kornea arasındaki ya da lens kapsülündeki yapışmalar ön kamaradaki akışın engellenmesine neden olacaktır.

Konjunktivitis ve anterior uveitisin semptomplarını açıklamış olduk. Yazının devamında ise iki hastalığın klinik olarak değerlendirilmesini ele alacağız.

KONJUNKTİVİTİS

Köpek ve kedilerde görülen konjunktivitisin arasında büyük bir fark vardır. Köpekte konjuntivada primer pataloji oluşmamaktadır (distemper dışında) . Genellikle enfeksiyon sekonderdir ve klinisyen mutlaka primer nedeni teşhis ve tedavi etmelidir. Kedide ise konjunktival problemler primerdir ve tedavi bu enfeksiyöz etkenleri tedavi etmek yönünde olmalıdır.

Canine konjunktivitis

Az önce belirttiğimiz gibi köpeklerde konjunktival problemler sekonder olarak gelişmektedir. Primer nedenler konjunktival yüzeyin doğal florasını bozacak, bağışıklığını düşürecek ve diğer etkenlerin üremesine neden olacaktır. Köpeklerde görülen konjunktivitisin en sık görülen nedeni anotomik bozukluklara (entropion,ektropion,trişiasis ve distişi gibi) bağlı olarak gelişen kronik irritasyon nedeniyle oluşmaktadır. İritasyon ayrıca brahiosefhalik ırklarda burun boşluğunun baskısı, kimyasal, toz ve rüzgar gibi etkilerle de oluşmaktadır. Konjunktivitisin diğer nedenleri arasında keratakonjunktivitis sikka, blefaritis ve sistemik dermatolojik hastalıklar da yer almaktadır.

Yapılacak olan teşhis yöntemlerinin çoğu primer sebebi bulmaya yönelik olmalıdır. Göz kapaklarının dikkatli inspeksiyonu, dermatolojik muayene ve Shhirmer göz yaşı testi yangının nedenini bulmamızı sağlayacaktır. Enfeksiyon genellikle sekonder oluştuğu için bakteriyel kültüre gerek kalmamaktadır. Ancak enfeksiyonun

bakteriyel mi, viral mi yoksa alerjik mi olup olmadığını anlamak amacıyla sitoloji yapılmasında fayda vardır. Primer neden teşhis ve tedavi edildikten sonra birçok konjunktivitiste geniş spektrumlu antibiyotiklere yanıt alınacaktır buna ilaveten topical steroidler de tedaviye eklenebilir.

Feline konjunktivitis

Kedilerde görülen konjunktivitisin primer sebeplerinden en sık görüleni Feline Herpes Virus 1, Chlamydiaosis ve Mycoplasma felistir. Korneal hasarlar da görülmekte hatta solunum yolu enfeksiyonları da dahil olabilmektedir. Kesin teşhis için PCR ya da floresan antikor yöntemleri gerekmektedir. Bununla beraber, tekrar eden enfeksiyonlar sıklıkla görülmektedir. Mycoplasma ve Chlamydiosis tetrasiklinlere yanıt vermektedir. Felin herpes viruse karşı kullanılan antiviral ilaçlar genellikle tedavide etkili olmazken idoksuridin gibi etkili olanlar ise sadece anlaşmalı eczanelerde bulunmaktadır. Son yapılan araştırmalar interferon ve lizinin etkili olabileceğini göstermektedir. Gizli seyreden herpes enfeksiyonları için strese, topical steroidlere ve diğer kedilere dikkat etmek gerekmektedir.

UVEİTİS

Anterior uveitis genellikle primer problem ile birlikte görülmektedir ki bu da iris ve siliyer cisimde sekonder yangı olarak yanıt vermektedir. Viral, bakteriyel, fungal, protozal ve riketsiyal hastalıklar gibi sistemik hastalıklar nedeniyle meydana gelmektedir. Bununla beraber not etmek gerekir ki; primer enfeksiyoz ajanların bir çoğu göze ulaşmamaktadır. Vazkulitise neden olan non-enfeksiyöz hastalıklar ve oküler parazitler uveitise neden olmaktadır. Yaşlı hastalarda neoplaziler akla gelmelidir. Köpeklerin konjunktivitisilerinde olduğu gibi klinisyenlerin primer sebebi teşhis ve tedavi etmeleri gerekmektedir.

Göz topikal yangı giderici ilaçlar ve atropine ile tedavi edilmelidir. Hastanın genel durumuna ve uveitisin şiddetine bağlı olarak subkonjunktival ve sistemik steoridler tedaviye eklenebilir. Fibrin bantlarını ve adezyonları ayırmak amacıyla doku plazmojen aktivatörler intraoküler enjekte edilebilir.

Çeviri: Deniz Yosun Switijnk

Fifty shades of red. The diagnosis and treatment of the "red eye"

Ron OFRI
DVM, PhD, DECVO
Koret School of Veterinary Medicine Hebrew University of Jerusalem, Israel

A "red eye" is a frequent presenting complaint in veterinary medicine. It is caused by injection of the conjunctival, episcleral or ciliary blood vessels. When presented with a red eye, the clinician should consider three main differential diagnoses: conjunctivitis, anterior uveitis and glaucoma. Additional diseases, such as episcleritis and panophthalmitis, may also cause a red eye, but are far less frequent.

Several clinical signs should be evaluated (collectively) to diagnose the cause of the red eye:

- Vision: Vision is not affected in conjunctivitis. Glaucoma patients, however, frequently present with severe visual deficits or blindness. Anterior uveitis does not cause blindness per se, but corneal edema or opacities of the aqueous humor (e.g., aqueous flare, hyphema or hypopyon) may affect vision.
- Globe: The globe may be enlarged in glaucoma (buphthalmos). It may be enophthalmic (sunken), causing protrusion of the third eyelid. The globe is unchanged in conjunctivitis and anterior uveitis, but severe conjunctivitis of the third eyelid may cause elevation of the nictitating membrane.

The "end stage" of glaucoma and severe uveitis may be atrophy of the globe (phthisis bulbi)

- Pain: Acute episodes of glaucoma are very painful, and may cause blepharospasm and general depression. Chronic stages of the disease are also painful, but the behavioral changes are usually more subtle, and may not be noticed by the owners. Similarly, acute anterior uveitis may be moderately painful, but chronic uveitis is not associated with overt pain signs. Conjunctivitis may present no pain, or with moderate irritation.
- Secretions: Anterior uveitis and glaucoma may present with increased lacrimation. Conjunctivitis may cause serous, mucoid or purulent discharge.
- Conjunctiva: The conjunctiva is thickened, diffusely hyperemic, and possibly edematous (chemotic) in conjunctivitis. It is of normal consistency in glaucoma and anterior uveitis.
- Blood vessels: It is important to determine if the redness is caused by congestion of the conjunctival, episcleral or ciliary vessels. Use the following guidelines:

1. Mobilizing the conjunctiva with a swab will cause the conjunctival vessels to move, but will not affect the deeper vessels. Similarly, topical phenylepinephrine will cause immediate blanching of the conjunctival vessels, but will have a lesser effect on episcleral and ciliary vessels
2. Redness associated with conjunctivitis is most visible on the palpebral surface and the fornix. The vessels are typically narrow, and diffuse congestion is seen.
3. Episcleral vessels, which are congested in glaucoma, are much wider, and are seen on the bulbar surface, running towards the limbus.
4. Ciliary vessels, which are congested in uveitis, can not be visualized as they are deep. They impart a red ciliary flush appearance to the eye.
5. Note that both glaucoma and anterior uveitis may also cause conjunctival congestion, along with the respective episcleral and ciliary congestion.

- Cornea: It is unaffected in conjunctivitis (though it is involved in cases of kerato-conjunctivitis). It is edematous in both glaucoma and anterior uveitis. Deep corneal vasculariztion may be seen in both conditions.
- Pupil: The pupil is rarely affected by conjunctivitis. In glaucoma it is slightly to fully dilated. Reaction to light may be sluggish or absent, due to the effects of pressure on the iridal sphincter. The pupil is miotic in anterior uveitis, and therefore may show minimal constriction in response to light. The inflammation is often accompanied by adhesions of the iris to the lens (posterior synechia), causing the pupil to be irregular in shape. A complete (annular) synechia will cause the pupil to be fixed.
- The iris surface is dark, congested and possibly neovascularized in anterior uveitis. Surface detail is lost. The iris becomes atrophic and thinner in chronic glaucoma. The iris is unaffected by conjunctivitis.
- Lens: It is unaffected in conjunctivitis. Both glaucoma and anterior uveitis may cause secondary lens luxation and/or cataracts. It is noteworthy that the reverse may also be true, as cataracts may induce anterior uveitis, and lens luxation may cause secondary glaucoma.
- Intraocular pressure: it is unaffected in conjunctivitis, elevated in glaucoma, and decreased in uncomplicated cases of anterior uveitis.
- Unique signs. Each of the three differential diseases may present with unique signs:

1. Lymphatic follicles hypertrophy in conjunctivitis
2. Glaucoma may cause striate keratopathy ("breaks" in Descemet's membrane), stretching and thinning of the sclera (equatorial staphyloma) and atrophy of the retina and optic nerve head. Cupping of the optic disc is pathognomonic for glaucoma.
3. Anterior uveitis will be accompanied by loss of transparency of the aqueous humor. This may present as aqueous flare, hyphema, hypopyon or cellular "debris" on the anterior lens capsule and posterior corneal surface. As a result, anterior and/or posterior synechia may form.
4. Anterior uveitis may also spread to the more posterior parts of the eye, causing posterior uveitis and vitreal inflammation. Severe cases may cause optic neuritis/atrophy and endophthalmitis.

TABLE 1: Clinical signs

C	onjunctivitis	Glaucoma A	nterior Uveitis
Vision N	ormal	Reduced or lost	Unaffected, though corneal edema or aqueous opacities (hyphema, hypopyon) may reduce vision
Globe size	Normal	Enlarged (buphthalmos); retraction (enophthalmos) also possible. May atrophy in end stage glaucoma (phthisis bulbi)	Normal
Pain U	sually non painful, but moderate irritation possible	Acute glaucoma is very painful, causing blepharospasm and general depression. Chronic glaucoma is also painful, but signs are more subtle	Acute uveitis may cause moderate pain. Chronic uveitis is not associated with pain
Secretions S	erous, mucoid or purulent discharge	Lacrimation possible L	acrimation possible
Conjunctiva T	hickened, hyperemic and edematous	Normal consistency N	ormal consistency
Cornea	Unaffected (but involved in keratoconjunctivitis)	Edema is common, and many dogs present with deep vascularization. Striate keratopathy (breaks in Descemet's membrane) is pathognomonic.	Edema is common, and many dogs present with deep vascularization. Keratic precipitates (inflammatory debris on inner corneal surface) are pathognomonic
Pupil	Normal S	lightly to fully dilated. Reaction to light sluggish or absent.	Miotic. Therefore, reaction to light may be minimal. Adhesions of iris to lens (posterior synechia) will cause an irregular pupil. A complete, annular synechia will cause a fixed pupil
Iris N	ormal	Atrophy in chronic cases D	ark, congested with loss of surface details. Neovascularization possible
Lens N	ormal	Glaucoma may cause or be caused by lens luxation. Association with cataract also possible.	Uveitis may cause or be caused by cataract. May also be associated with lens luxation
Intraocular pressure	Normal E	levated	Reduced
Posterior segment involvement	None	Retinal and optic nerve atrophy	May cause posterior uveitis

Clinicians should remember that while glaucoma does not cause uveitis, the reverse is certainly true, and uveitis frequently causes secondary glaucoma. The glaucoma may due to obstruction of the draining irido-corneal angle by inflammatory cells and debris that are present in the anterior chamber as part of the inflammatory response. Formation of adhesions between the iris and the cornea (anterior synechia) or the lens capsule (posterior synechia) will likewise impede the flow of aqueous humor in the eye. The latter is characterized by elevation of pressure in the posterior part of the eye, *iris bombe.*
As a detailed discussion of glaucoma is outside the scope of this talk, the following sections will be devoted to a brief discussion of conjunctivitis and anterior uveitis. Signs of the two diseases have already been described.

CONJUNCTIVITIS
There is a significant difference in the clinical approach to canine and feline conjunctivitis. In the dog, primary pathogens of the conjunctiva are rare, with the notable exception of the distemper virus. In most cases the infection is secondary, and the clinician should direct the efforts to identifying and treating the primary problem. In the cat, on the other hand, most cases are caused by primary pathogens of the conjunctiva, and treatment should be aimed at these infectious agents.

Canine conjunctivitis
As noted, infection of the conjunctiva is usually secondary to an underlying cause. The primary problem will cause the immune system of the conjunctiva to be compromised, allowing overgrowth by the natural flora of the conjunctiva or by opportunistic agents.

A common primary cause of canine conjunctivitis is chronic irritation and/or exposure resulting from anatomical problems of the lids (entropion, ectropion) or eyelashes (e.g., distichia, trichiasis). Irritation may also result from nasal folds and exposure in brachycephalic breeds, as well as exposure to chemicals, wind and dust. “Dry eye” (keratoconjunctivitis sicca), allergy, blepharitis and systemic dermatological diseases are also common causes of conjunctivitis.
Most of the diagnostic effort should be directed at identifying the primary cause. Careful inspection of the eyelid and eyelash conformation, a dermatological examination and Schirmer Tear Test may frequently reveal the cause of the inflammation. As the infection is usually secondary in nature, bacterial culture is usually not indicated. A more rewarding diagnostic approach may be cytology, to determine if the infection is allergic, bacterial or viral in nature. After the primary cause has been diagnosed and treated, most conjunctivitis cases will respond to a wide-spectrum antibiotic preparation; if needed, this may be combined with topical steroids.

Feline conjunctivitis
The common primary pathogens of the feline conjunctiva are Feline Herpes Virus 1, Chlamydiophila felis (Chlamydia psittaci) and Mycoplsma felis. Corneal involvement is common with the former, and respiratory disease may also be present. Diagnosis of the specific agent may be difficult, as cytology samples can be unrewarding, and a definitive diagnosis may require advanced techniques such as PCR or fluorescence. Furthermore, co-infections are common. Mycoplasma and Chlamydiophila are responsive to tetracyclines. The commercially available anti-viral drugs are frequently ineffective against feline herpes, and effective drugs such as idoxuridine may be available only in compounding pharmacies. Recent studies suggest that interferon and lysine may be effective. Because of the possibility of latent herpes infection, stress, topical steroids and other cats should be avoided.

UVEITIS
Anterior uveitis is most commonly caused by an underlying primary problem, which triggers a secondary inflammatory response of the iris and ciliary body. It may be caused by virtually any systemic infectious disease, including viral, bacterial, fungal, protozoal and rickettsial; however, it is important to note that in many of these cases the primary infectious agent does not reach the eye, which is inflamed, rather than infected. Non-infectious diseases causing vasculitis (e.g., toxemia, diabetes, etc.) may also cause uveitis. Ocular causes of uveitis include lens induced (an immune response to lenticular proteins leaking from cataracts), reflex uveitis triggered by keratitis, and ocular parasites (e.g., ophthalmomyaisis). Neoplasia should be considered in any unitlateral uveitis in elderly patients. As in the case of canine conjunctivitis, the clinician should concentrate on diagnosing and treating the primary cause. The eye may be treated symptomatically with topical anti-inflammatories and with atropine (for cycloplegia and to reduce the risk of posterior synechia). Sub-conjunctival and systemic steroids may be added, depending on the severity of the uveitis and the patient’s condition. Tissue plasminogen activator may be injected intraocularly to break fibrin bands and adhesions.

"Bulging Şişkin Göz". Nasıl Anlarız? Nasıl Tedavi Ederiz?

Ron OFRI
DVM, PhD, DECVO
Koret School of Veterinary Medicine Hebrew University of Jerusalem, Israel

A. GİRİŞ

Klinisyenler simetrik görünmeyen gözlere sahip hastalarla sıkça karşılaşmaktadırlar. Tek göz şüphesiz ki komik görünmektedir ve klinisyenlerin bu durumun travmatik proptozis mi, ekzoftalmus mu yoksa buftalmus mu olduğuna karar vermeleri gerekmektedir. Bu oturumun amacı klinisyenlere bu hastalıkları teşhis ve tedavi etmekte takip edecekleri yolu göstermektir.

B. TRAVMATİK PROLAPSUS

Oküler proptozisi teşhis etmek oldukça kolaydır. Genellikle anamnezde kafa travması ya da kaçıp bu şekilde geri dönen bir pet ile karşılaşılmaktadır. Dikkatli bir muayene ile göz küresinin ektavorunun net bir şekilde görüldüğü ve ön kamaranın kapaklara doğru yaklaştığı, bu nedenle de hayvanın göz kırpmasının engellendiği açık bir şekilde görülmektedir. Ekstraokuler kaslardaki yırtılmalar, strabismus ve intraoküler yaralanmalar da görülebilmektedir.

Pet sahipleri göz küresi prolobe olmuş hayvanlarının gözlerinin kurtulup kurtulmayacağını bilmek isteyeceklerdir. Bu iki şekilde sonuçlanmaktadır, bazı vakalarda görüş tekrar yerine gelebilir ancak bazı vakalar ise körlüklükle sonuçlanırken, göz küresi estetik olarak kurtarılabilir. Bu soruya cevap verebilecek kriterler aşağıda yer almaktadır;

1. Kafa tasının yapısı nasıl? Brahiasephalik ırklarda, göz kapaklarının zayıf olması ve yüzeysel orbite bağlı olarak travmatik prolapsus sık olarak gözlenmektedir. Bu nedenle, bu ırklarda minimal travmalar dahi prolapsusa neden olmaktadır. Bununla beraber, genel olarak göz, kafatası ya da vücutta başka bir yaralanmaya rastlanılmamaktadır. Diğer yandan, kedilerde ve mezosefhalik-dolikosefhalik köpeklerde göz, derin göz küresi içinde yer almaktadır ve göz kapakları tarafından sıkıca korunmaktadır. Bu hayvanlarda, travmatik prolaspsus genellikle intraoküler ya da vücuttaki diğer yaralanmalara bağlı olarak şekillenmektedir ve prognoz kötüdür.

2. Prolapsusun süresi. Prolapsusun süresine bağlı olarak, hayvanlarda korneal ülser, nekrozis veya perforasyon görülebilmektedir.

3. İntraoküler yaralanmalar. Hifema prognos için kötü bir göstergedir, bu durum uvea ya da göz küresinin rupturunu göstermektedir. Ultrason muayenesi intraoküler hasarları açığa çıkarmaktadır.

4. Pupiller. Pupiler ışık reaksiyonu (PLR) önemli bir işarettir. Eğer pupil görülmüyorsa konsensiyonel PLR kontrol edilmelidir.

5. Strabismus ve ekstraoküler kaslar. Gözün ön kamarasına kan akışını sağlayan siliyer arterler ekstraoküler kaslar içinde yer almaktadır ve bunların yırtılması oküler iskemiye neden olmaktadır.

Köpeklerde, travmatik vakalarda, görüşün tekrar sağlanması daha ender görülür ancak estetik olarak gözün kurtulması daha fazla görülmektedir. Kuzey Carolina Üniversitesi'nde köpeklerde yapılan bir araştırmaya göre; prolapsuslu 66 vakadan 18'inde görme kaybı olmamış ve diğer 26 vakada körlük olmasına rağmen gözler kurtulmuştur. 4 vaka uyutulmuş, 18 vakada ise göz eneküle olmuştur. Daha öncesinde de belirttiğimiz gibi kedilerde prognoz çok düşüktür ve 18 vakadan sadece 2'si kurtulmuş ve hepsinde görme kaybı yaşanmıştır. 18 kediden 12'si eneküle olmuş 4'üne ise ötenazi uygulanmıştır.
Not edilmesi gerekir ki birçok hasta sahibi petlerinin gözü kör olsa bile estetik açıdan kurtulmasına mutlu olmaktadırlar. Bu nedenle, prognostik işaretler yüksek derecede düşük olsa da, göz küresinin küçültülmesi yoluna gidilmeli ve postoperatif medikal tedavi yapılmalıdır. Buna rağmen, hasta sahibi bu uygulamanın başarısız olabileceği ve ikinci bir operasyonun gerekebileceği ile ilgili uyarılmalıdır. Birçok hasta sahibi ayrıntılı bilgi sahibi olduktan ve uyarıldıktan sonra bu operasyonun yapılmasına karar verecektir. Göz küresinin uzaklaştırılması yoluna ancak hasta sahibi postoperatif medikal tedaviyi gerçekleştiremezse, ikinci bir operasyonu ekonomik olarak karşılayamazsa, göz küresi rupturu şekillenmezse ya da 3 veya daha fazla ekstraoküler kas yırtılmışsa gidilmelidir.

Tedavi: Telefon ile kliniğe ulaşan ve oküler prolapsus geçiren vakalar için gözün nemli tutulması, nemli gazlı bez ile kapatılması, vazelin ya da oftalmik lubrikantların kullanılması önerilmelidir. Kornea yıkanmalı, temizlenmeli ve lubrike edilmelidir.

Hasta stabilize edilip anesteziye alındıktan sonra, göz kapakları forseps, kas kancaları vb aletlerle göz küresinden ayrılmalıdır. Hafif bir basınçla göz küresi orbita içine geri itilmelidir. İşlemi kolaylaştırmak amacıyla lateral kantotomi uygulanabilir. Göz kapalarını kapalı tutmak amacıyla geçici olarak tarsorafi uygulanır. Hayvanın büyüklüğüne bağlı olarak, 2-4 horizontal mattress iplik, 2-0,3-0 ve 4-0 non-absorbible monofilament materyaller gerilimi azaltmak amacıyla kullanılır. Dikişin palpebral konjunktiva değil de göz kapağı sınırından geçtiğinden emin olunmalıdır.

C. EKZOFTALMUS MU BUFTALMUS MU? NASIL ANLARIZ?

Ekzoftalmus göz küresinin, normal büyüklükte olup, orbitanın farklı bir lezyonla dolması sonucu dışarı doğru itilmesidir. Çoğunlukla retrobulbar apse/sellulitis ya da neoplasi sonucunda meydana gelir. Buftalmus ise normal pozisyonunda olan göz küresinin büyümesidir. Bununla beraber, farklı neden ve büyüklüklerde gelişen bu iki sendromu, klinisyenler ayırt etmede güçlük çekebilirler zira her iki durumda da göz küresinin asimetrisi, okuler ağrı ve 'kırmızı göz' söz konusudur.

Ultrason ve tonometri gibi bazı testler differensiyel diagnozu sağlamaktadır. Bununla beraber, genel muayenede herhangi bir ekipmana gerek duyulmadan ekzoftalmus ve buftalmusu ayırt etmek mümkün olabilmektedir. Klinisyenlerin dikkat etmeleri gereken belirtiler;

1. Glokom unilateral ya da bilateral bir hastalık olarak seyredebilir. Bununla beraber, birçok olguda ekzoftalmus unilateral bir problemdir. Bu nedenle, eğer olgu bilateral şekillenmişse primer nedendir.

2. Konjunktivanın görülen yüzeyi. Ekzoftalmusta göz dışa doğru itilmiştir bu nedenle konjunktivanın normalde görülmeyen kısımları da görülür hale gelmiştir, özellikle de hastanın baktığı açıdan bakıldığında. Buftalmusta ise göz gergindir ancak orbita içinde normal pozisyonunu korumaktadır. Bu nedenle, fazla olan konjunktiva kısmı görülmemektedir.

3. Hastanın kafa bölgesinin inspeksiyonu. Açıklanan nedenlerden ötürü ekzoftalmusta göz kapakları dışarı doğru itildiğinden yukardan görülebilirken, buftalmusta göz kapakları normal pozisyonunda olmalıdır.

4. Üçüncü göz kapağının değerlendirilmesi. Birçok olguda 3.göz kapağı normal lokasyonundayken, ekzoftalmusta genellikle retrobulbar kitlenin yaptığı baskıdan dolayı daha yukarda görülmektedir.

5. Korneal çapın hesaplanması. Ekzoftalmusta normalken, buftalmusta göz küresinin gerginliğine bağlı olarak artmıştır. Bu muayene kulağa biraz '' far fetched'' olarak gelebilir ancak gerçekte oldukça duyarlı bir yöntemdir. Birçok vakada korneal hafif bir artış fark edebileceksiniz, özellikle de unilateral olgularda her iki korneayı da kıyaslama fırsatı bulduğunuzda.

6. Retropulsiyon testinin uygulanması. İki parmağınızla üst göz kapağı hizasından hafıfçe göz küresine bastırın. Buftalmusta göz küresi sert bir şekilde hissedilse de orbita içine geri dönecektir. Eksoftalmusta ise retrobulbar kitleden dolayı retropulsiyona karşı bir direnç ile karşılaşılacaktır. Unutmamak gerekir ki bu test IOP için değil direnç için yapılan bir değerlendirmedir.

7. Konjunktivanın muayenesi. Glokomda, konjunktiva lakrimasyonla beraber kırmızı görülmektedir ancak normal yoğunluktadır. Sebebe bağlı olarak, ekzoftalmus şemozis ve olası konjuktivitis ve prulent akıntı ile beraber görülür.

8. Ağrı kontrolü. Glokom, retrobulbar abseler ve retrobulbar tümörler potansiyel olarak ağrılı olgulardır. Bununla beraber, retrobulbar abseye bağlı olarak gelişen ekzoftalmusta klinisyen hastanın ağzını açtığında ağrı hissi oldukça artmaktadır. Bunun sebebi ağzın açılması ile ramus mandibulanın retrobulbar kitleye baskı yapmasıdır. Bu nedenle, hayvan çığlık atar ya da kasılır. Glokomda ağzın açılması herhangi bir ağrıya neden olmayacaktır.

9. Eğer ağzı açmayı başarırsanız upper moların arka tarafına bakın. Glokomda bu görüntü normal olacaktır. Retrobulbar apsede ise yumuşak damağa açılan bir fistül ya da renk değişiklikleri görülebilecektir.

10. Her iki sendromda da kendine özgü belirtiler var mıdır? Örneğin, sitrit keratopati veya korneal ödem glokom ile karakterizedir ancak bunlar ekzoftalmusun sebepleri arasında yer almamaktadır. Diğer taraftan, mandibular lenf yumruları ekzoftalmusta birçok olguda büyümektedir ancak glokomda normal büyüklüktedir. Görme ve PLR ayırt edici semptom değildir zira optik sinir her hastalıkta zarar görebilir.

Tüm bu testler herhangi bir ekipmana ihtiyaç duyulmadan yapılabilmektedir ki bunlar birçok olguda deneysel olarak teşhisin konulmasında yeterli olacaktır. Ancak iki test vardır ki kesin teşhisi koymanızı sağlayacaktır:
1. Tonometri ya da intraoküler basıncın ölçülmesi. Ekzoftalmusta basınç normalken glokomda yüksek çıkacaktır.
2. Görüntüleme. Göz küresinin aksial uzunluğunun ölçümü yapılarak normal ya da büyük olduğu tespit edilir. CT ya da MRI gibi ileri tetkikler ise ekzoftalmusa neden olan diğer sebeplerin açığa çıkmasını sağlayacaktır. (Ultrason rehberli ince iğne biyopsisi gibi)

D. EKZOFTALMUS- GÖZ KÜRESİNİ NE İTİYOR? NE YAPMALIYIM?

I. Retrobulbar sellulitis/apseler
1. Klinik belirtiler&retrobulbar apsenin teşhisi.
Hastalık bir anda ortaya çıkması ve aşırı ağrı ile karakterizedir. Hayvan ağzını açtığında mandibulanın apseye yaptığı baskı sonucu ağrı meydana gelmektedir. Bu ağrı, yemek yemede güçlüğe ve ağzını açtığınızda karşılacağınız direnci ortaya çıkaracaktır. Çoğunlukla ağız içinin kontrolü amacıyla hayvanın sedasyona alınmasına ihtiyaç duyulmaktadır. Ağız bir kez açıldığında, üst molar dişin arkasında şişlik, kızarıklık ve hatta fistül görülmektedir. Eğer herhangi bir lezyona rastlanmıyorsa yabancı cisim tespiti ya da biyopsi amacıyla ultrason veya CT gibi görüntüleme tekniklerine başvurulmaktadır.

2. Retrobulbar apsenin tedavisi
Tedavi genellikle genel anesteziyi gerektirmektedir. Bunun sebebi absenin drenajıyla beraber hastanın bunu aspire etmesini engellemektir. Üst molar dişin arkasındaki mukozaya bir ensizyon atılır, kıvrık uçlu hemostatik ile orbita istikametine kör keşif yapılır ve apse açılır. Apseden çıkan eksudat sitoloji, kültür ya da duyarlılık testi için örnek olarak alınabilir. Retrobulbar sellulitiste yoğun miktarda eksudat görülmeyecektir. Bununla beraber, drenaj oluşturulması genellikle tedavide yeterli olacaktır.
Drenaj oluşturulduktan sonra orbita izotonik ve antibiyotikle yıkanır. Yaraya dikiş atılmaz. 10-14 gün boyunca antibiyotik kullanılır ve hayvan yumuşak gıda ile beslenir. Tuhaf bir şekilde iyileşme 1-2 gün içinde görülecektir.

II. Retrobulbar tümör
1. Klinik semptomlar ve diagnoz

Belirtildiği üzere, retrobulbar tümörler apselerle aynı belirtileri göstermektedir. Bununla beraber retrobulbar apselerin tersine, tümörler çok yavaş şekillenmekte ve ağrı görülmemektedir. Ayrıca retrobulbar tümörlü hastalar 10-11 yaşında veya üzerindedirler ve genelde retrobulbar apseli hastalardan yaşlıdırlar.

Retrobulbar tümörler oftalmoskopta görebileceğiniz göz küresinin posterior bölümünde deformasyona neden olabilmektedirler. Bununla beraber, kesin lokalizasyon ulltrasonografi, CT veya MRI ile yapılmaktadır. Kesin tanı genelde ince iğne biyopsisi ile konulmaktadır.

Çeviri: Deniz Yosun Switijnk

The "Bulging Eye": How Do I Know? How Do I Treat?

Ron OFRI
DVM, PhD, DECVO
Koret School of Veterinary Medicine Hebrew University of Jerusalem, Israel

A. INTRODUCTION

Clinicians are frequently presented with patients whose eyes are non-symmetrical in their appearance. One eye is obviously "funny looking", and the clinician must decide whether this strange appearance is due to traumatic proptosis, exophthalmos or buphthalmos. The aim of this talk is to provide guidelines that will help you differentiate between these confusing, yet distinctly different, entities, and treat them.

B. TRAUMATIC PROLAPSE

It is relatively easy to diagnose ocular proptosis. There will frequently be a history of trauma to the head, or a history of a runaway pet that returned with this presentation. Careful examination will reveal that the equator of the globe is now visible, and is positioned anterior to the lids, thus preventing the animal from blinking. Stumps of torn extraocular muscles, strabismus and intraocular injury may also be seen.

Owners of pets with traumatic prolapse of the globe will want to know whether the eye can be salvaged. This question actually has two components, as in some cases vision may be salvaged, while in other cases the eye will be blinded, but the globe can be salvaged cosmetically. Criteria that will help you answer these questions include [1-6]:

1. What is the skull conformation? Traumatic prolapse is common in brachycephalic dog breeds, due to the shallow orbit and poor lid closure. Therefore, in these breeds minimal trauma may cause prolapse. However, frequently there will be no additional injuries to the eye, skull or body. On the other hand, in cats and in mesocephalic and dolichocephalic dogs, the eye is situated in a deep orbit and is protected by tight lid closure. In these animals, traumatic prolapse is frequently accompanied by other intraocular or bodily injuries, and the prognosis is poorer.
2. Duration of prolapse. Depending on the duration of the prolapse, animals may present with corneal ulceration, necrosis or perforation.
3. Intraocular injury. Hyphema is a bad prognostic indicator, implying trauma to the uvea or globe rupture. An ultrasound examination may reveal intraocular injuries.
4. Pupils. Pupillary light reaction (PLR) is an important sign. If the pupil can not be seen (due to hyphema), the consensual PLR should be checked.
5. Strabismus and extraocular muscles. Since ciliary arteries, which supply blood to the anterior segment of the eye, are carried in the extraocular muscles, rupture of too many muscles will result in ocular ischemia.

The overall prognosis for vision in canine cases of traumatic proptosis is rather guarded, but the prognosis for cosmetic salvage is better. A retrospective study in North Carolina State University reported that of 66 cases of proptosis in dogs, 18 eyes remained visual, and another 26 eyes were salvaged though they remained blind. Four patients were euthanized and 18 eyes were enucleated. As noted previously, the prognosis for cats is poorer, and in the same study only two of 18 cat eyes were salvaged, and none remained visual. Twelve of 18 feline eyes were enucleated and 4 cats were euthanized.

It should be noted that most owners will be happy if the eye can be cosmetically salvaged even if it remains blind. Therefore, unless prognostic indicators are extremely poor, you should attempt globe reduction and provide post-operative medical therapy aimed at trying to salvage the eye (and hopefully vision, as well). However, the owner should be warned in advance that a second surgery may later be necessary if the reduction fails and enucleation is required. Many owners, when properly educated and warned, will opt for globe reduction. Enucleation as a primary therapy should be considered only if the owner is unable to provide post-operative medical care for the animal, is unwilling to pay for a possible enucleation in the future, if the globe is ruptured or if 3 or more extraocular muscles are torn.

Treatment. Owners who telephone regarding traumatic ocular prolapse should be instructed to keep the cornea moist, using water, moist gauze, vaseline, ophthalmic lubricants, etc. Upon presentation, conduct the prognostic tests described. The cornea should be washed, cleaned and lubricated.

After the patient has been stabilized and anesthetized, the lids should be rolled/pulled out over the equator, using muscle/strabismus hooks, forceps, etc. The globe is pushed back into the orbit using gentle pressure. A lateral canthotomy may be required to facilitate replacement. Temporary tarsorrhaphy is performed to maintain lid closure. Depending on the size of the animal, 2-4 horizontal mattress sutures, using 2-0 to 4-0 non-absorbable monofilament material are used, with stents for tension relief. Make sure that the suture passes through the lid margin (meibomian gland openings) and not through the palpebral conjunctiva [1-6].

C. IS IT EXOPHTHALMOS OR BUPHTHALMOS? HOW DO I KNOW?

Exophthalmos is a normal-sized globe that is being pushed forward by a space occupying lesion in the orbit, most commonly a retrobulbar abscess/cellulitis or neoplasia. Buphthalmos, on the other hand, is a normally-positioned globe that is enlarged due to glaucoma. However, despite differences in globe size and causes, clinicians may find it difficult to differentiate between the two syndromes, as both present with an asymmetric appearance of the globe, ocular discomfort and "red eye".

Some tests, such as ultrasound or tonometry (discussed later), may provide a definitive diagnosis. However, frequently it may be possible to differentiate between exophthalmos and buphthalmos during examination, without resorting to other instrumentation. Signs that clinicians should evaluate include [1, 5-8]:

1. Glaucoma may be either a unilateral or a bilateral disease. However, in most cases exophthalmos is a unilateral problem. Therefore, bilateral presentation usually indicates that the primary problem is glaucoma.
2. Amount of visible conjunctiva. In exophthalmos the eye is pushed forward, and therefore excessive conjunctiva is visible, especially when looking from the patient's side. In buphthalmos, the eye is stretched but remains in its normal position inside the orbit. Therefore, excess conjunctiva is usually not visible.
3. Observe the animal from the top of the head. For reasons just explained, exophthalmos may be readily visible from the top, as the lids are pushed forward. In buphthalmos, they should be in normal position.
4. Evaluate the position of the third eyelid. It is normal in most cases of glaucoma (though severe pain may sometimes cause enophthalmos and passive elevation of the third eyelid). The third eyelid is usually elevated in exophthalmos, as the space occupying retrobulbar mass usually pushes against the third eyelid, causing its elevation.
5. Estimate the diameter of the cornea. It is normal in exophthalmos, and increased in buphthalmos due to stretching of the globe. This examination sounds a little "far fetched", but in fact it is a very sensitive test. In many cases you will be able to detect even a slight increase in corneal diameter, especially in unilateral cases, when you can compare the two corneas.
6. Perform a retropulsion test. Use 2 fingers to gently push on the globe, through the upper eyelid. In buphthalmos, the eye may feel hard but it will sink readily into the orbit. In exophthalmos, there will be resistance to the retropulsion, caused by the presence of a retrobulbar, space-occupying mass. Note that this test is not a measurement of IOP, but of resistance.
7. Examine the conjunctiva. Glaucoma may present with a red "ciliary flush" and some lacrimation, but the conjunctiva itself is of normal consistency. Depending on the cause, exophthalmos may present with chemosis (as the retrobulbar mass impedes orbital circulation) and possible signs of conjunctivitis and purulent discharge (in cases of contaminated abscesses).
8. Check for evidence of pain. Glaucoma, retrobulbar abscesses and retrobulbar tumors are all potentially painful diseases (though a retrobulbar tumor may be less painful in the initial stages). However, in exophthalmos due to a retrobulbar abscess, there is increased pain when the clinician attempts to open the patient's mouth. This is because opening the mouth causes the ramus of the mandibula to press against the retrobulbar mass. Therefore, the animal may yell or struggle. In glaucoma, opening the mouth will not affect the degree of pain.
9. If you succeeded in opening the mouth, look behind the last upper molar. It will be normal looking in glaucoma. A retrobulbar abscess may sometimes present with a draining fistula or changes in the color or consistency of the soft palate.
10. Are there unique signs associated with either syndrome? For example, striate keratopathy or corneal edema are associated with glaucoma, but not with causes of exophthalmos. On the other hand, mandibular lymph nodes may be enlarged in many cases of exophthalmos (caused by either a retrobulbar tumor or abscess), but will be normal-size in glaucoma. Vision and the presence of PLR are not reliable differential signs, as optic nerve damage may occur in all diseases.

All of the above tests can be performed without any special instrumentation, and in many cases they are sufficient for a tentative diagnosis. However, two tests can give a conclusive answer:

1. Tonometry, or measurement of intraocular pressure. Pressure will be normal in exophthalmos and elevated in glaucoma.

2. Imaging. An ultrasound is very useful for imaging of retrobulbar masses in cases of exophthalmos. It can also be used to measure the axial length of the globe, and determine whether it is normal or enlarged. Advanced imaging techniques, such as CT or MRI, may yield additional diagnostic information in cases of exophthalmos, as would ultrasound-guided fine needle aspiration [8].

D. EXOPHTHALMOS – WHAT IS PUSHING THIS EYE? WHAT SHOULD I DO?

İ. Retrobulbar cellulitis/abscess

1. Clinical signs & diagnosis of retrobulbar abscess

The disease is characterized by acute onset and by severe pain. The pain is caused when the condyle of the mandible presses on the abscess whenever the animal opens its mouth. This leads to refusal to eat and great resistance to opening the mouth for examination. It is often necessary to sedate the animal in order to open its mouth. Once the mouth has been opened, it is often possible to see a red swelling, or even an open draining tract, in the oral mucosa, behind the last upper molar tooth. If no gross lesion is visible in the oral cavity, it is possible to use imaging techniques, such as ultrasound or CT that may also demonstrate foreign bodies, or allow to perform guided fine needle aspirations for cytological diagnosis [1, 5-8].

2. Treatment of retrobulbar abscess

Treatment of a retrobulbar abscess requires general anesthesia. This is because the patient must be intubated to avoid aspiration of exudate when the abscess is drained. Make an incision in the mucosa behind the last upper molar, and slowly inset a pair of curved hemostats to blindly explore the orbit and open pockets of exudate. If a pocket of exudate is encountered, copious amounts of exudate will flow out. This can be collected for cytology, and culture & sensitivity. In cases of retrobulbar cellulitis, no massive drainage of exudate will be seen. However, the very act of establishing a draining tract is usually sufficient to achieve a cure.

After creating a draining tract, flush the orbit with saline and antibiotics. The wound is not sutured. Systemic antibiotics are administered for 10-14 days, and the animal fed soft food. Dramatic, and most rewarding, improvement is usually observed within 1-2 days.

II. Retrobulbar tumor

1. Clinical signs & diagnosis

As noted, retrobulbar tumors share a number of signs with retrobulbar abscesses. However, in contrast to retrobulbar abscesses, retrobulbar tumors are usually very slowly progressive, and non painful. Furthermore, patients with retrobulbar tumors are 10-11 years old, on average, significantly older than patients with retrobulbar abscesses [9].

A retrobulbar tumor can cause deformation of the posterior part of the globe which can be visualized ophthalmoscopically, or using an ultrasound. However, ultimate localization relies on ultrasonography, CT or MRI imaging. The final diagnosis is usually made by guided fine needle aspiration and cytology.

2. Treatment and prognosis

Solitary tumors discovered in early stages may be removed surgically. In such cases, the best surgical approach is usually oribitotmy, and it may be possible to preserve the globe and vision. Advanced cases may require radical orbitectomy, combined with radiation therapy and/or chemotherapy. However, most tumors are discovered in advanced stages, and due to their malignant nature they carry a very poor prognosis. One retrospective study reported a mean survival time of 1 month in cats and 10 months in dogs, with 35% of patients euthanized at the time of diagnosis.

REFERENCES

1. Ocular emergencies. Miller PE. In Maggs DJ, Miller PE, Ofri R (eds): Slatter's Fundamentals of Veterinary Ophthalmology, 5th ed - St Louis: Elsevier, 2013, pp 437-445.

2. Traumatic ocular proptoses in dogs and cats: 84 cases (1980-1993). Gilger B, Hamilton DL, Wilkie DA, et al. JAVMA 206:1186-1190, 1995.

3. Feline ocular emergencies. Giuliano EA. Clin Tech Small Anim Pract 20:135-141, 2005.

4. Diseases and surgery of the canine orbit. Spiess BM, Pot SA. In Gelatt KN (ed): Veterinary Ophthalmology, 5th ed - Ames, Iowa: Wiley-Blackwell Publishing, 2013, pp 793-831.

5. Ocular emergencies. In Stades FC, Wyman M, Boeve MH, Neumann W, Spiess BM (eds): Ophthalmology for the Veterinary Practitioner, 2nd ed - Hannover: Schlutersche-Verlagsgesellschaft, 2007, pp 31-46.

6. Ocular emergencies and trauma. Featherstone H, Stanley R. In Barnett KC, Heinrich C, Sansom J (eds): Canine Ophthalmology. An Atlas & Text. London: WB Saunders, 2002, pp 15-36.

7. Canine glaucoma: pathophysiology and diagnosis. Reinstein S, Rankin A, Allbaugh R. Compend Contin Educ Vet 31:450-452, 2009.

8. Assessment of ultrasonography and computed tomography for the evaluation of unilateral orbital disease in dogs. Boroffka SA, Verbruggen AM, Grinwis GC, et al. JAVMA 230:671-680, 2007.

9. Retrobulbar tumors in dogs and cats: 25 cases. Attali-Soussay K, Jegou JP, Clerc B. Vet Ophthalmol 4:19-27, 2001.

Küçük Hayvanlarda Ağrıyı Tanımlamak ve Ölçmek

Claudia SPADAVECCHIA
Veterinary Anaesthesiology and Pain Therapy Section Vetsuisse Faculty, University of Bern Längassstrasse 124, 3012 Bern, Switzerland

Ağrı değerlendirmesi için genel stratejiler

Veteriner hastalarında ağrı tanısı ve ölçümü özellikle hayvan tanımadığı bir ortam ve koşulda ise son derece zor olabilir. Ancak, bir hastanın ağrısı ve ağrı tedavisine ihtiyacı olup olmadığının belirlenmesini kolaylaştıran bazı temel stratejiler vardır.

Ağrı şiddetini önceden tahmin etmek: Bir hastanın ne zaman ağrı yaşayabileceğiniönceden tahmin etmeyi öğrenmek son derece faydalıdır; çünkü preemptif ve preventif tedaviyle ağrının yönetilmesi çok daha kolaydır. Torakotomi, proksimal eklem cerrahileri, oftalmoloji uygulamalarının çoğu, kulak ameliyatları ve geniş doku travmalarına ilişkin tüm ameliyatlar şiddetli ağrı veren cerrahi müdahaleler arasında yeralır. Çok genç ve çok yaşlı hastalar ile kritik hastalar ağrıya ve ağrıyla bağlantılı nörohormonal ve otonomik değişimlere daha az toleranslı olmaya yatkındırlar.

Türlere özgü ağrıya karşı davranışsal tepkileri tanımak ve veteriner kliniği ortamında gösterilen normal davranışlardan bunları ayırt edebilmek. Her bir tür, tipik ağrı davranışları göstermektedir. Örnek olarak, köpek ve kedilerin çoğu karın ağrısı sırasında oturmak veya yere uzanmak istemezler. Ağrılı hayvanlar, aynı zamanda kafes ya da kutunun arka kısmına çekilirler ve çevreye karşı ilgisiz görünürler. Mümkün olması durumunda, her zaman ameliyat gibi acı veren bir uyarandan önce hayvanları gözlemlemek gerekmektedir ki; hem normal, hem de kendilerine has bireysel davranış özellikleri (sinirli köpeklerde ses çıkarmalar gibi) saptanabilsin ve ameliyat sonrası ağrıya bağlı davranışlardan ayırt edilebilsin.

Ağrının devamlı olarak değerlendirmesini yapmak: Ağrı dinamik bir süreçtir ve ağrının şiddeti inflamasyonun varlığına, aksiyon süresine ve analjeziklerin verilme yoluna, hastanın fiziksel aktivitesi ve konumuna bağlı olarak değişebilir. Bundan dolayı, hastalar belirli aralıklara ağrı değerlendirmesine tabi tutulmalı ve uygun şekilde tedavi edilmelidir. Tedaviye cevap ağrı değerlendirmesinde önemli bir araçtır.

Ağrı nasıl ölçülür?

Hasta hayvanlarda, karmaşık ağrı deneyimini ölçmek için klinik ve deney ortamında davranışsal, fizyolojik ve eşik test yöntemleri kullanılabilir. Belirli bir ağrı durumunu tam değerlendirmek ve doğru anlamak için, ağrı yapan farklı mekanizmalara ilişkin birkaç yöntem eşzamanlı uygulanmalıdır.

Davranışa dayanan yöntemler

Hayvanlar sözle iletişim kuramadığından, insanlarda ağrı ölçümü için genellikle kullanılan öz bildirim yerine, hayvanın davranışı, tutumu, yüz ifadesi ile karşılıklı etkileşime ve ağrılı bölgenin elle muayenesine tepkileri gözlemlenmelidir. Gözlemci, hayvan sahibi, veteriner hekim veya her ikisi olabilir. Görsel analog ölçekler (VAS), sayısal derecelendirme ölçekleri (NRS) ve türe özgü çok boyutlu ağrı ölçekleri, küçük hayvanlarda ağrıyı ölçmek, analjezik tedavisinin etkilerini değerlendirmek ve "kurtarma" tedavisinin uygulanabileceği bir ağrı şiddeti seviyesi belirlemek amaçlı kullanılmaktadır. Gözlemci görüş değişkenliğini azaltmak, ağrıyı tartışmak ve kaydetmek üzere ortak bir dil yaratmak için hem profesyonellerin, hem de destek elemanlarının eğitilmesi ağrı skor sistemlerinin etkin kullanımı için gereklidir. VAS ve NRS'nin öğrenilmesi ve uygulaması kolaydır, ancak güvenilir sonuçlar üretmek için aynı gözlemci tarafından kullanılması zorunludur; farklı kişiler aynı hayvana skor verirken gözlemciler arasındaki değişkenliğin yüksek olduğu kanıtlanmıştır1. Doğrulanmış çok boyutlu ağrı ölçekleri ise tersine, gözlemciler arası daha düşük bir değişkenlik sunmaktadır ve farklı kişilerin hastalardan sorumlu olduğu daha büyük hastane yapıları kapsamında kullanılabilirler. Köpek 2-4ve kedilerde 5,6 akut ağrıyı ölçmek için özgün ölçekler geliştirilmişken; kronik ağrının şiddetini değerlendirmek için de başka ölçekler geliştirilmiştir. 7-9 .

Fizyolojik parametrelere dayalı yöntemler

Kardiyovasküler, respiratuvar ve hormonal değişkenler, ağırlıklı olarak perioperatif ortamlarda akut ağrının ölçümü

için yaygın olarak kullanılmaktadır. Genel anestezi altında bile, nosiseptif uyarılar nabız, arter kan basıncında ve solunum hızında artış gibi otonom tepkilere yol açabilir; nabzı değiştirebilir, kortizol ve diğer stres hormonlarının salınımını hızlandırabilir. Bütün bu değişkenler, nosisepsiyonun bir dolaylı ölçüsü, dolayısıyla da ağrı ölçüsü olarak kullanılmıştır; ancak spesifiklikleri açıkça düşüktür ve verilerin, değerlendirme altındaki spesifik şartlar içinde tam anlamıyla yorumlanması gerekmektedir.

Nosiseptif eşik testine dayalı yöntemler

Akut ya da kronik ağrının çevresel ya da merkezi duyarlılık halini tetiklediği tüm durumlarda, bir nosiseptif eşik değişikliği ve genel olarak sayısal duyusal test (QST) sonuçlarının bir değişikliği beklenmelidir. Tipik olarak, ısı ve basınç gibi yeterli yoğunlukta uygulandığında nosiseptörleri aktive edebilen stimülasyon modaliteleri, spesifik bir uyarım tipine karşı bireysel eşiği belirlemek için kullanılır. Bu bağlamda küçük hayvanlarda perioperatif ortamlarda ve aynı zamanda farmakolojik deney çalışmalarında, ağrılı durumları karakterize etmek için, algometri10,11, von Frey flamentleri 12, termal 13 ve elektrik 14,15 uyaranları kullanılabilir.

Kaynaklar

1. Hielm-Bjorkman AK, Kapatkin AS, Rita HJ. Reliability and validity of a visual analogue scale used by owners to measure chronic pain attributable to osteoarthritis in their dogs. American Journal of Veterinary Research 2011;72:601-607.,
2. Guillot M, Rialland P, Nadeau ME, et al. Pain induced by a minor medical procedure (bone marrow aspiration) in dogs: comparison of pain scales in a pilot study. J Vet Intern Med 2011;25:1050-1056.
3. Holton L, Reid J, Scott EM, et al. Development of a behaviour-based scale to measure acute pain in dogs. Vet Rec 2001;148:525-531.
4. Reid J, Nolan AM, Hughes JM, et al. Development of the short-form Glasgow composite measure pain scale (CMPS-SF) and derivation of an analgesic intervention score. Anim Welf 2007;16.
5. Brondani JT, Luna SPL, Minto BW, et al. Validity and responsiveness of a multidimensional composite scale to assess postoperative pain in cats. Arq Bras Med Vet Zootec 2012;64.
6. Brondani JT, Mama KR, Luna SPL, et al. Validation of the English version of the UNESP-Botucatu multidimensional composite pain scale for assessing postoperative pain in cats. BMC Veterinary Research 2013;9:1-15.
7. Brown DC, Boston RC, Coyne JC, et al. Ability of the canine brief pain inventory to detect response to treatment in dogs with osteoarthritis. J Am Vet Med Assoc 2008;233.
8. Hielm-Bjorkman AK, Rita H, Tulamo RM. Psychometric testing of the Helsinki chronic pain index by completion of a questionnaire in Finnish by owners of dogs with chronic signs of pain caused by osteoarthritis. American Journal of Veterinary Research 2009;70:727-734.
9. Wiseman-Orr ML, Scott EM, Reid J, et al. Validation of a structured questionnaire as an instrument of measure chronic pain in dogs on the basis of effects on health-related quality of life. Am J Vet Res 2006;67.
10. Fosse TK, Toutain PL, Spadavecchia C, et al. Ketoprofen in piglets: enantioselective pharmacokinetics, pharmacodynamics and PK/PD modelling. J Vet Pharmacol Ther 2011;34:338-349.
11. Krohm P, Levionnois O, Ganster M, et al. Antinociceptive activity of pre- versus post-operative intra-articular bupivacaine in goats undergoing stifle arthrotomy. Vet Anaesth Analg 2011;38:363-373.
12. Song RB, Basso DM, da Costa RC, et al. von Frey anesthesiometry to assess sensory impairment after acute spinal cord injury caused by thoracolumbar intervertebral disc extrusion in dogs. Vet J 2015.
13. Pieper K, Schuster T, Levionnois O, et al. Antinociceptive efficacy and plasma concentrations of transdermal buprenorphine in dogs. Vet J 2011;187:335-341.
14. Bergadano A, Andersen OK, Arendt-Nielsen L, et al. Modulation of nociceptive withdrawal reflexes evoked by single and repeated nociceptive stimuli in conscious dogs by low-dose acepromazine. Vet Anaesth Analg 2009;36:261-272.
15. Bergadano A, Andersen OK, Arendt-Nielsen L, et al. Plasma levels of a low-dose constant-rate-infusion of ketamine and its effect on single and repeated nociceptive stimuli in conscious dogs. Vet J 2009;182:252-260.

Recognizing and measuring pain in small animals

Claudia SPADAVECCHIA
Veterinary Anaesthesiology and Pain Therapy Section Vetsuisse Faculty, University of Bern Längassstrasse 124, 3012 Bern, Switzerland

General strategies for pain assessment

Recognizing and measuring pain in our veterinary patients can be very challenging, especially if the animal is in unfamiliar surroundings or circumstances. However, there are some basic strategies that can help in determining whether or not a patient is in pain and need pain therapy.

Anticipate pain severity: Learning to anticipate when a patient will be painful is extremely helpful, since pain is much easier to manage if the patient is treated in a preventive, pre-emptive manner. Highly painful surgical procedures include thoracotomies, proximal joint surgeries, many ophthalmologic procedures, aural surgery and any surgery involving extensive tissue trauma. Very young and very old patients, as well as critically ill patients, tend to be less tolerant to pain and to the neurohormonal and autonomic changes associated with pain.

Recognize species-specific behavioral responses to pain and be able to distinguish them from normal behavior exhibited in a veterinary clinical setting. Each species expresses typical pain behaviours. As an example, many dogs and cats are unwilling to sit or lie down in the presence of abdominal pain. Painful animals also retreat to the rear of the cage or box, and may appear disinterested in their environment. Whenever possible, animals should be observed prior to a painful stimulus such as surgery so that both normal and unique individual behavioural characteristics (as for example vocalization in nervous dogs) can be identified and distinguished from post-surgical pain behaviours.

Practice regular assessment of pain: Pain is a dynamic process and can change in severity depending on the presence of inflammation, the duration of action and route of administration of analgesics, and the physical activity and position of the patient. As such, patients should be assessed regularly for the presence of pain and treated appropriately. Response to therapy represents an important tool in pain assessment.

How to measure pain?

Behavioural, physiological, and threshold testing methods can be used in clinical and experimental settings to try to quantify the complex experience of pain in animal patients. For a thorough evaluation and thus correct understanding of a specific pain condition, several methods addressing different mechanisms of pain processing should be applied contemporaneously.

Methods based on behaviour

As animals cannot communicate verbally, self-report of pain, typically used as a measure pain in humans, has to be substituted by observation of the animal behaviour, its demeanour, its facial expression and response to interaction and palpation of painful region. The observer can be the owner, the veterinarian or both. Visual analogue scales (VAS), numerical rating scales (NRS) and species-specific multidimensional pain scales have been used to assess pain in small animals, to evaluate the effects of analgesic therapy and to define a level of severity above which “rescue” treatment should be administered. Effective use of pain scoring systems requires education of both professional and support staff in order to reduce observer variability and create a common language for discussing and recording pain. While VAS and NRS are simple to learn and to apply, they must be used by the same observer to produce reliable results, as inter-observer variability has been demonstrated to be high when different persons were scoring the same animal 1. On the contrary, validated multidimensional pain scales have a lower inter-observer variability, and can be used in the context of larger hospital structures where different persons are in charge of the patients. Specific scales have been developed to quantify acute pain in dogs 2-4 and cats 5,6, while others have been established to evaluate the severity of chronic pain7-9 .

Methods based on physiological parameters

Cardiovascular, respiratory and hormonal variables have been widely used for the assessment of acute pain, mostly in perioperative settings. Even under general anaesthesia, nociceptive stimulation is able to evoke

autonomic responses, like increase in heart rate, arterial blood pressure, and respiratory rate, to modify heart rate variability, to stimulate release of cortisol and other stress hormones. All these variables have been used as an indirect measure of nociception and hence pain, but their specificity is clearly low and data need to be interpreted strictly within the specific context under evaluation.

Methods based on nociceptive threshold testing

A modification of nociceptive thresholds and in general of quantitative sensory testing (QST) results has to be expected in all those circumstances in which acute or chronic pain is able to induce a peripheral or central sensitization state. Typically, stimulation modalities able to activate nociceptors when applied at sufficient intensity, like heat and pressure, are used to determine the individual threshold to a specific stimulation type. In this context, algometry10,11, von Frey filaments12, thermal 13 and electrical 14,15 stimulation can be used in small animals, to characterize painful conditions, in perioperative settings as well as in pharmacological experimental studies.

References

1. Hielm-Bjorkman AK, Kapatkin AS, Rita HJ. Reliability and validity of a visual analogue scale used by owners to measure chronic pain attributable to osteoarthritis in their dogs. American Journal of Veterinary Research 2011;72:601-607.
2. Guillot M, Rialland P, Nadeau ME, et al. Pain induced by a minor medical procedure (bone marrow aspiration) in dogs: comparison of pain scales in a pilot study. J Vet Intern Med 2011;25:1050-1056.
3. Holton L, Reid J, Scott EM, et al. Development of a behaviour-based scale to measure acute pain in dogs. Vet Rec 2001;148:525-531.
4. Reid J, Nolan AM, Hughes JM, et al. Development of the short-form Glasgow composite measure pain scale (CMPS-SF) and derivation of an analgesic intervention score. Anim Welf 2007;16.
5. Brondani JT, Luna SPL, Minto BW, et al. Validity and responsiveness of a multidimensional composite scale to assess postoperative pain in cats. Arq Bras Med Vet Zootec 2012;64.
6. Brondani JT, Mama KR, Luna SPL, et al. Validation of the English version of the UNESP-Botucatu multidimensional composite pain scale for assessing postoperative pain in cats. BMC Veterinary Research 2013;9:1-15.
7. Brown DC, Boston RC, Coyne JC, et al. Ability of the canine brief pain inventory to detect response to treatment in dogs with osteoarthritis. J Am Vet Med Assoc 2008;233.
8. Hielm-Bjorkman AK, Rita H, Tulamo RM. Psychometric testing of the Helsinki chronic pain index by completion of a questionnaire in Finnish by owners of dogs with chronic signs of pain caused by osteoarthritis. American Journal of Veterinary Research 2009;70:727-734.
9. Wiseman-Orr ML, Scott EM, Reid J, et al. Validation of a structured questionnaire as an instrument of measure chronic pain in dogs on the basis of effects on health-related quality of life. Am J Vet Res 2006;67.
10. Fosse TK, Toutain PL, Spadavecchia C, et al. Ketoprofen in piglets: enantioselective pharmacokinetics, pharmacodynamics and PK/PD modelling. J Vet Pharmacol Ther 2011;34:338-349.
11. Krohm P, Levionnois O, Ganster M, et al. Antinociceptive activity of pre- versus post-operative intra-articular bupivacaine in goats undergoing stifle arthrotomy. Vet Anaesth Analg 2011;38:363-373.
12. Song RB, Basso DM, da Costa RC, et al. von Frey anesthesiometry to assess sensory impairment after acute spinal cord injury caused by thoracolumbar intervertebral disc extrusion in dogs. Vet J 2015.
13. Pieper K, Schuster T, Levionnois O, et al. Antinociceptive efficacy and plasma concentrations of transdermal buprenorphine in dogs. Vet J 2011;187:335-341.
14. Bergadano A, Andersen OK, Arendt-Nielsen L, et al. Modulation of nociceptive withdrawal reflexes evoked by single and repeated nociceptive stimuli in conscious dogs by low-dose acepromazine. Vet Anaesth Analg 2009;36:261-272.
15. Bergadano A, Andersen OK, Arendt-Nielsen L, et al. Plasma levels of a low-dose constant-rate-infusion of ketamine and its effect on single and repeated nociceptive stimuli in conscious dogs. Vet J 2009;182:252-260.

Ağrı fizyopatolojisi ve perioperatif ağrı tedavisi

Claudia SPADAVECCHIA
Veterinary Anaesthesiology and Pain Therapy Section Vetsuisse Faculty, University of Bern Längassstrasse 124, 3012 Bern, Switzerland

Giriş

Küçük hayvanlarda ağrının başarılı tedavisi, günümüzde veteriner hekimliğin merkezindedir. Fiziksel ve psikolojik ağrı ile ilgili etkilerin ortaya çıkmasını azaltarak, hayvan sağlığını ve yaşam kalitesini iyileştirmek, iyileşme sürecini hızlandırmak ve rehabilitasyonu kolaylaştırmak
mümkündür. Ağrı fizyolojisi ve patolojisinin temel ilkelerini ve bunun yanı sıra küçük hayvanlarda ağrıyı tespit etme ve ölçme yöntemlerini bilmek, hem konvansiyonel farmakolojik yaklaşım, hem de daha entegre ve bütüncül bir yaklaşım seçeneğinde, başarılı bir ağrı tedavisi için birinci derecede önemlidir.

Akut nosiseptif ağrının nörofizyolojisi

Klinik uygulamalarda, ağrı duyarlılığında bireysel varyasyonlar ve tür içi farklılıklar olduğu bilinse de akut ağrının (cerrahi insizyon, travma, sıcaklık, soğuk) transdüksiyonu, transmisyonu, modülasyonu ve algılanması ile ilişkili nörofizyolojik süreçler, esas olarak tüm memelilerde birbirine benzemektedir.

Transdüksiyon: Akut ağrı, nosiseptör adı verilen, bir dizi özelleşmiş sensörik nöronlar tarafından zararlı inputların belirlenmesidir. Bunlar, tehlikeli uyaranlara (ısı, mekanik, kimyasal), aksiyon potansiyeli üreterek cevap oluşturan miyelin kılıflı ince Aδ fibreleri ile miyelin kılıfsız C fibrelerinin serbest sinir uçlarıdır.

Transmisyon: Aksiyon potansiyelleri aferent aksonlar boyunca omuriliğin dorsal boynuzuna ilerler. Birincil nöron, dorsal boynuz içinde, uyarıyı omur ilikten yukarı beyne ileten ikinci sıra nöronlarla sinaps yapar. Daha yukarıdaki merkezlere aktarım suprasegmental ve kortikal cevaplara yol açar. Suprasegmental yanıtlar içinde sempatik tonus ve katekolamin salınımında artış, hipotalamik uyarı ile birlikte metabolizmada ve oksijen tüketiminde artış , tüm "savaş veya kaç" uyarılma mekanizmalarında artış yer alır..

Modülasyon: Omuriliğin dorsal boynuzu düzeyinde, gelen ağrı bilgisi beyindeki daha yüksekte merkezlere iletilmeden önce, hem uyarıcı, hem de inhibe edici internöronlardan gelen inputlar tarafından modifiye edilebilir. Uyarıcı amino asitler (glutamat gibi), peptitler (P substansı gibi) ve araşidonik asit metabolizmasının siklooksijenaz ürünlerinden (prostaglandin E2 gibi) oluşan farklı nörotransmitterler omurilikteki sinapslar boyunca bilgi iletmek için önemlidir. Ameliyat veya travma ilişkili tekrarlayan zararlı uyarımlar, dorsal boynuz nöronlarının cevap özelliklerinde, dorsal boynuz hücresinin nöronal aktivitesinin, uyaran süresi boyunca gittikçe artacak şekilde bir değişikliğe yol açar. Bu fenomene " wind-up- algılanan ağrı şiddetinin katlanması" denir.

Diğer taraftan, omurilikteki aktivite, beynin yüksek merkezlerinden (opioiderjik, serotonerjik ve noradrenerjik yollar) kaynak alan desendens inhibitör yolaklar tarafından güçlü bir şekilde etkilenir ve gelen nosiseptif inputları deprese edebilir.

Algı: Nosisepsiyona bağlı elektrokimyasal olayların merkezi sinir sisteminde bütünleşmesi gerekmektedir; merkezi sinir sisteminde, ağrı algısının öznel deneyimini belirleyen bireyin benzersiz psikolojisidir.

Ağrı patolojisi: kronik ağrı

Vücuttaki diğer sistemler gibi, nosiseptif sistem de, işlevini değiştiren, sıra dışı ağrı şekilleri üreten patolojik değişiklikler geçirebilir1. Aslında, ağrının algılanma süreci artık statik bir süreç kabul edilmiyor. İlave girdilere karşı vücudun tepkisini değiştirebilecek olan uyarılmadan sonra çevresel ve merkezi sinir sisteminde uzun vadeli değişiklikler meydana gelebilir. Bu da, beklenilen iyileşme süresinden daha uzun süreli ağrı olarak tanımlanan kronik ağrı oluşumuna yol açar. Enflamatuar ve nöropatik ağrılarla birlikte gelen aşırı duyarlılık (hipersensitivite) hallerinin gelişiminde nöronal plastisite çok önemlidir. Acıya karşı aşırı duyarlılık hem çevresel duyu nöronlarında, hem de omurilikte meydana gelmektedir.

Enflamatuar ağrı: Doku hasarı ve ardından gelen enflamatuar tepki, hasarın olduğu yerde, zararlı uyaranın transdüksiyonunu arttırmak üzere, çevreye salınan bir dizi maddeler vasıtasıyla, periferal duyarlılaşmayı teşvik eder. Bu maddelerin salınması, duyusal ve sempatik sinir fiberlerinin uyarılabilirliğini arttırır, damar genişlemesi, plazma proteinlerinin damardan taşmasına ve iltihaplı hücrelerden kimyasal medyatörlerin daha fazla salınmasına neden olur.

Nöropatik ağrı: Somatosensoriyel sinir sisteminde, herhangi bir lezyon veya hastalık çoğu zaman konvansiyonel analjezik tedavisine cevap vermeyen, nöropatik ağrı denen özel bir ağrı tipini tetikleme potansiyeline sahiptir. Patolojik ağrının net sonucu, periferal nosiseptörlerin duyarlılaşması ve zararlı uyarana karşı ağrı tepkisinde artış oluşmasıdır (birincil hiperaljezi) ; öyle ki, normalde ağrıya neden olmayan düşük şiddette sinyaller, ağrı olarak algılanır (allodini). Buna ilave olarak, bu değişiklikler bitişik hasar görmemiş dokuya da yayılır (ikincil hiperaljezi). Sinir hasarı ve infılamasyon nedeniyle, nosiseptörlerin sürekli aktive edilmesi, gliyal hücrelerin aktivasyonu ile birlikte, merkezi duyarlılaşma adı verilen duruma yol açar; bu durumda spinal nöronlar cevaplama yeteneklerini arttırarak, kronik hiperaljezi ve allodini'yi tetikler.

Perioperatif ağrı tedavisi

Ağrı aktarımı ve antinosisepsiyon mekanizmalarını anlamak, hastalarımız için hedef analjezik seçimimize imkan sağlayacaktır. Perioperatif ağrı idaresinde mevcut tavsiyeler2 aşağıda belirtilmiştir:

Önleyici /öncelikli yaklaşım: Ağrılı bir uyarandan (ameliyat) önce, aynı sırada ve sonrasında analjezik ilaçlar verilmesinin, analjezik ilacın sadece ameliyat sonrasında verilmesi durumuna kıyasla, etkin ağrı dindirme için gereken analjezik dozunu azalttığı gösterilmiştir. Hastanın cerrahi planda anestezi altında olması ve ağrılı uyaranı bilinçli bir şekilde algılamamasına rağmen, bu doğrudur. Bu gözlem için en iyi açıklama, bir ağrılı uyaranın, ağrının iletimini ve hastanın ağrı deneyimini değiştirecek şekilde, ağrı yollarında değişikliklere neden olmasıdır. Analjezik ilaçlar ameliyattan önce verilmediğinde, ağrı yolundaki sinirler tekrarlı bir şekilde uyarılmaktadır; bu da ağrı aktarımının şiddetini arttırmaktadır. Böylece iyileşme sırasında, analjezik ilaçlar ağrıyı hafifletmelerine rağmen, ağrı yolu aktive olmadığı ve yukarı yönlü düzenlenmediği durumda elde edilen seviyeye kadar azaltamamaktadır. Oysa aksi durumda, analjezik ilaçlar ağrı verici uyarandan önce verilirse, ağrı aktarımı azaltılmış veya engellenmiştir ve ağrı yolları ameliyattan önceki durumundaki gibi kalmaktadır.

Mekanizmaya dayalı yaklaşım: Transdüksiyon, transmisyon ve modülasyondan sorumlu ağrı yollarını ve medyatörleri tanımak, ağrı idaresinde altta yatan farklı hastalık süreçleri için özel yaklaşım imkanı tanımaktadır. Örneğin, analjezi, hasarın olduğu yerde iltihabın neden olduğu değişiklikleri minimuma indirerek (öreneğin NSAİ ilaç kullanılarak), nosiseptif sinyalin transdüksiyon veya transmisyonunu engelleyerek (yani lokal anestezik bir madde kullanılarak), ve/veya desenden inhibisyonu arttırarak (yani opioid analjezik kullanarak) yönetilebilir.

Multimodal yaklaşım : Ağrı yolunda, ağrı transmisyon değişikliği meydana gelebilecek çok sayıda yer vardır. 2 veya daha fazla analjezik ilaç ya da analjezik prosedür bileşimi, akupunktur veya TENS gibi (multimodal analjezi), yalnız bir ilaç /prosedüre göre daha etkin bir şekilde, ağrı transmisyonunu azaltabilir; çünkü farklı analjezik türleri, ağrı yolları üzerinde farklı reseptörler ve farklı yerlere etki ederler. Birlikte, kullanılan analjezikler aditif ya da sinerjik bir etkiye sahiptir ve bir taraftan yeterli ağrı dindirme sağlarken, kullanılan her bir ilacın dozunun azaltılmasına da imkan verir. Daha etkin ağrı dindirmeye ek olarak, yüksek doz kullanımında daha yaygın görülen ilaç yan etkilerini de azaltmaktadır.

Bireysel yaklaşım: Analjezik müdahalelere bireysel cevabın değerlendirilmesi de dahil olmak üzere düzenli ağrı değerlendirmeleri, tedaviyi bireysel ihtiyaçlara göre ayarlayıp uyarlamak için temeldir. Tedaviye cevap, başlı başına önemli bir tanı aracı sayılabilir.

Hayvanlarda, perioperatif ağrı kontrolünde kullanılan ilaçlar

Opioid'ler veteriner hekimlikte akut ağrı kontrolü için sıklıkla kullanılmaktadır ve perioperatif dönemde tedavinin temel dayanaklarıdır. Orta ve şiddetli ağrılarda çok etkin bir analjezik olmalarının yanı sıra opioid'ler, ameliyat öncesinde sedasyon sağlamak ve zaptı kolaylaştırmak için de kullanılmaktadır. Opioid'lerin kardiyovasküler sisteme etkileri azdır ve premedikasyonda kullanımı ile anestezi için gerekli diğer daha kuvvetli depresan ajanın miktarının azaltılmasına olanak sağlamaktadır. Opioid'ler, dorsal kökten daha yüksek merkezlere ağrı transmisyonunu engellemek ve yüksek merkezlerde ağrı algısını hafifletmek amacıyla epidural, intratekal veya sistemik yollardan verilebilir. Yakın tarihli bulgular, kronik iltihap durumunda, periferal opioid reseptörlerde de yukarı regülasyon olduğunu (örneğin eklem kapsülü içinde) ve lokal uygulamanın da analjezi sağlayabileceğini

göstermektedir. Bu nedenle, opioid'lerin intraartiküler kullanımı genellikle eklemle ilgili ameliyatın sonunda gerçekleştirilir. Opioid'ler, spesifik opioid reseptörleri (mu, kappa, delta) üzerindeki etkileri ile endojen opioid'lerin (endorphin, enkefalin, dinorfin) etkilerini taklit ederek analjezi sağlarlar. Bu reseptörler farmakolojik etkileri (her üçünün de analjezi üretmesine rağmen) ve vücut içindeki dağılımları bakımından değişiklik göstermektedir. Saf opioid agonist'ler (metadon, morfin, fentanil, sufentanil, petidin) bir veya daha fazla opioid reseptör alt tipine bağlanır, orta ve şiddetli ağrıları olan hastalar için en derin aneljeziyi sağlarlar. Ancak, solunum depresyonu, idrar retansiyonu, bradikardi gibi yan etkileri de, özellikle güçsüz hastalarda görülebilir.

Butorfanol (kappa agonisti ve mu antagonisti) ve buprenorfin (kısmen mu agonisti, kappa antagonisti) gibi opioid agonist-antagonist'ler genellikle saf opioid agonistlere kıyasla daha az analjezi sağlar ve önemli doku travması bulunan herhangi bir cerrahi (örneğin çoğu ortopedik prosedürler) için genelde yetersizdirler ancak yan etkilerinin daha az ciddi olmasından ötürü avantaj sağlamaktadır. Bu ajanların uygulanması, daha önce uygulanan saf agonistlerin etkilerini kısmen tersine çevirebilir.

NSAID'lar özellikle doku inflamasyonu karşısında etkili analjezik adjuvanlardır. **NSAID**'lar araşidonik asit metabolizmasının siklooksijenaz (COX) enzimini inhibe eder, bu da bir dizi antienflamatuvar, antipiretik ve analjezik sonuçlar verir. Araşidonik asit metabolizmasının COX ürünleri "klasik" prostaglandinleri (yani, prostaglandin E2, prostasiklin ve tromboksan) içerir. Bu metabolitlerin çoğu, periferal hipersensitizasyona katkıda bulunan, periferal enflamatuvar cevabın önemli medyatörleridir. Şimdi, COX enziminin en az iki izoformunun, COX-1 ve COX-2, (yakın zamanda, beyinde bir COX-3 izoformu saptandı) bulunduğu ortaya çıkmıştır. COX-1 mide mukozası, karaciğer, böbrek ve platelet dokularında daima mevcuttur (yani yapısal). COX-2 aktivitesi, hem çevresel, hem de merkezi olarak, çevresel enflamasyondan sonra artar. Yakın zamanlara kadar çevresel COX aktivitesi inhibisyonunun, NSAİ ilaçların analjezi sağladığı birincil etki mekanizması olduğuna inanılmaktadır. Ancak, şimdi analjezik etkilerinin çoğunun, siklooksijenaz enziminin, daha spesifik olarak COX-2 izoformunun merkezi olarak önlenmesinden kaynaklandığı bilinmektedir. Karprofen ve meloksikam, postoperatif analjezi sağlamak amaçlı ameliyat öncesinde ya da hemen sonrasında kullanılan yaygın NSAİ ilaç örnekleridir. Mide-bağırsak, böbrek ve kalp sorunları olan hayvanlarda NSAİ ilaçlara temkinli yaklaşılmalıdır.

Alfa-2 agonistler (ksilazin, medetomidin, deksmedetomidin) sistemik kullanıldığında analjezi sedasyon sağlar. Hem sedasyon, hem de analjezi bakımından sinerjik etkiler elde etmek üzere opioidlerle birlikte premedikasyon amaçlı kullanılabilirler. Maalesef, vazokonstriksiyona bağlı hipertansiyon, bunu takiben kalp hızı ve işlevinde belirgin düşüşle birlikte oluşan hipotansiyon gibi belirgin kardiyovasküler yan etkiler oluşturmaktadır. Bu nedenlerle, çoğu anestezi uzmanı, muhtemel yan etkileri azaltmak için, bu ilaçları ancak çok düşük sistemik dozlarda, boli veya CRI şeklinde, veya epidural uygulamayı tercih etmektedir.

Ketamin bir NMDA (N-metil-D-aspartat) reseptör antagonistidir, ağrının katlanmasını engellemek için diğer analjeziklerle birleştirildiğinde faydalı olur. Ketamin, bir analjezik yardımcısı olarak kullanıldığında, subanestezik dozlarında veya CRI (sabit hızda infüzyon) olarak hastaya verilir. Opioid reseptör ile etkileşime girerek opioid toleransının gelişmesini engelleyebilir; böylelikle genellikle bir opioid ya da lokal anestezi maddesiyle bileşim halinde verilir.

Lidokain, ropivakain ve bupivakain gibi lokal anestezikler veteriner hekimlikte sık kullanılan maddeler arasındadır. Bu ilaçlar nöronal membrandaki sodyum kanalını kapatarak ve aksiyon potansiyeli oluşumunu ve yayılmasını engelleyerek etki gösterirler. Lokal infiltrasyon veya bölgesel sinir blokları olarak kullanıldığında, primer afferent sinyallerin transdüksiyon ve transmisyonunu engellerler. Bu ajanlar epidural veya intratekal olarak da uygulanabilir; uygulama yerinde nosiseptif sinyalin omurilik dorsal kökten daha yüksekteki merkezlere transmisyonunu engellerler. Sistemik analjezi sağladığı, serbest radikalleri uzaklaştırdığı ve gastro intestinal (GI) hareketliliği arttırdığı için, Lidokain intravenöz olarak da uygulanabilir. Farklı türlerde sistemik lidokain'in inhalasyon anesteziklerinin MAC değerlerini azaltabildiği, dolayısıyla yan etkilerini azaltabildiği kanıtlanmıştır.

1. Woolf CJ, Salter MW. Neuronal plasticity: increasing the gain in pain. Science 2000;288:1765-1769.
2. Epstein M, Rodan I, Griffenhagen G, et al. 2015 AAHA/AAFP Pain Management Guidelines for Dogs and Cats. Journal of the American Animal Hospital Association 2015;51:67-84.

Çeviri: Raif Fırat YALIN

Pain pathophysiology and perioperative pain treatment

Claudia SPADAVECCHIA
Veterinary Anaesthesiology and Pain Therapy Section Vetsuisse Faculty, University of Bern Längassstrasse 124, 3012 Bern, Switzerland

Introduction

Successful treatment of pain in small animals is nowadays central in veterinary practice. By reducing the occurrence of physical and psychological pain related effects it is possible to improve animal wellbeing and quality of life, to speed up the healing process and facilitate rehabilitation. Knowledge of basic principles of pain physiology and pathology as well as of methods to recognize and measure pain in small animals is fundamental for a successful pain therapy, both in case of a conventional pharmacological approach and in case of a more integrated, holistic approach.

Neurophysiology of acute nociceptive pain

The neurophysiological processes involved in the transduction, transmission, modulation and perception of acute pain (surgical incision, trauma, heat, cold) are essentially similar in all mammals, even if individual variation in pain sensitivity and intraspecific differences are known from the clinical practice.

Transduction: Acute pain involves the detection of the noxious input by a set of specialized peripheral sensory neurons, called nociceptors. These are free nerve endings of thin myelinated Aδ fibres and unmyelinated C fibres that respond to noxious stimuli (thermal, mechanical, chemical) generating action potentials.

Transmission: The action potentials travel along the afferent axons to the dorsal horn of the spinal cord. The primary neuron synapse in the dorsal horn with second order neurons, which relay the stimulus up the spinal cord to the brain. Transmission to higher centers leads to suprasegmental and cortical responses. Suprasegmental responses include increases in sympathetic tone and catecholamine release, hypothalamic stimulation with increases in metabolism and oxygen consumption, and an overall increase in “fight or flight” arousal mechanisms.

Modulation: At the level of the dorsal horn of the spinal cord, the incoming pain information may be modified by inputs from both excitatory and inhibitory interneurons before the incoming information is relayed to higher centers in the brain. Various neurotransmitters are important for transmitting information across synapses in the spinal cord, including excitatory amino acids (as glutamate), peptides (as substance P) and cyclooxygenase products of arachidonic acid metabolism (as prostaglandin E2). Repetitive noxious stimulation, including that associated with surgery or trauma, results in a change in the response properties of the dorsal horn neurons such that neuronal activity of the dorsal horn cell progressively increases throughout the duration of the stimulus. This phenomenon is called “wind-up”.
On the other side, activity within the spinal cord is strongly influenced by descending inhibitory pathways originating in higher centers of the brain (opioidergic, serotonergic and noradrenergic pathways), and able to depress incoming nociceptive inputs.

Perception: The electrochemical events linked to nociception have to be integrated at the central nervous system level, where it’s the unique psychology of the individual that determine the subjective experience of pain perception.

Pain pathology: chronic pain

The nociceptive system, as other systems in the body, can undergo pathological changes, that alter its function and produce unusual forms of pain 1. In fact, the perception of pain is no longer viewed as a static process. Long-term changes might occur within the peripheral and central nervous system following stimulation, which could alter the body’s response to further input. This leads to the development of chronic pain, which is defined as pain which exists beyond the expected time of healing. Neuronal plasticity is crucial to the development of the hypersensitive states associated with inflammatory and neuropathic pain. Hypersensitivity to pain occurs both at the level of peripheral sensory neurons and centrally at the level of the spinal cord.

Inflammatory pain: Tissue damage and the ensuing inflammatory response promote peripheral sensitization, through a number of substances released peripherally at the site of injury to increase transduction of the noxious stimulus. Release of these substances increases the excitability of sensory and sympathetic nerve fibers, causes vasodilation and extravasation of plasma proteins, and results in further release of chemical mediators from inflammatory cells.

Neuropathic pain: Any lesion or disease to the somatosensory nervous system can potentially provoke a peculiar form of pain defined as neuropathic pain, often not responding to conventional analgesic therapy.
The net result of pathological pain is sensitization of the peripheral nociceptors such that low intensity signals not normally causing pain are perceived as painful (allodynia), and an increase in the pain response to noxious stimulation (primary hyperalgesia). In addition, these changes spread to adjacent non-injured tissue (secondary hyperalgesia).

Sustained nociceptors activation caused by nerve injury and inflammation, accompanied by activation of glial cells, leads to the so-called central sensitization, where spinal neurons augment their responsiveness provoking chronic hyperalgesia and allodynia.

Perioperative pain treatment

Understanding mechanisms of pain transmission and antinociception allows a targeted choice of analgesics for our patients. Current recommendations2 for perioperative pain management include the following:

A preventive/pre-emptive approach: It has been shown that administering analgesic drugs prior to, during, and after a painful stimulus (surgery) reduces the dose of analgesics required to achieve effective pain relief, compared to that required if analgesics are only given after surgery. This is true despite the fact that the patient is under a surgical plane of anesthesia and does not consciously perceive the painful stimulus. The best explanation for this observation is that a painful stimulus causes changes in pain pathways to alter the way pain is transmitted and experienced by the patient. When analgesics are not given prior to surgery, nerves in the pain pathway are repeatedly stimulated which increases the intensity of the pain transmission. Thus in recovery, although analgesics reduce the pain, they cannot reduce it to the level they would if the pain pathway had not been activated and up regulated. In contrast, when analgesics are given before the painful stimulus, pain transmission is reduced or blocked and the pain pathways remain as they were prior to surgery.

A mechanism-based approach: Understanding pain pathways and the mediators responsible for transduction, transmission, and modulation allow a tailored approach to pain management for different underlying disease processes. For example, analgesia may be directed at minimizing inflammatory changes at the site of injury (e.g., by using a non-steroidal anti-inflammatory agent), at inhibiting transduction or transmission of the nociceptive signal (e.g., by using a local anesthetic), and/or at increasing descending inhibition (e.g., by using an opioid analgesic).

A multimodal approach: There are many sites in the pain pathway where modification of pain transmission can occur. The combination of 2 or more analgesic drugs or analgesic procedures, like acupuncture or TENS (multimodal analgesia), more effectively reduces painful transmission than one drug/procedure alone because different families of analgesics act through different receptors and at different sites along pain pathways. Analgesics administered together have an additive or synergistic effect with each other and allow the dose of each drug used to be reduced while still providing adequate analgesia. In addition to more effective analgesia, there is a reduction in drug side effects that are more common when higher doses are required.

An individual approach: regular pain assessments including specifically the evaluation of the individual response to analgesic interventions is fundamental to titrate and adapt the therapy to the individual needs. Response to therapy per se can be considered an important diagnostic tool.

Drugs used for perioperative pain control in animals

Opioids are frequently used for acute pain control in veterinary medicine, and are the mainstay of therapy in the perioperative period. Besides being highly effective analgesics for moderate to severe pain, opioids are also given pre-operatively to provide sedation and aid restraint. Opioids have few effects on the cardiovascular system and their use as a premedication allows for a decrease in the amount of other, more depressant agents needed

to provide anesthesia. Opioids may be administered by epidural, intrathecal or systemic routes to inhibit pain transmission from the dorsal root to higher centers, and to modulate the perception of pain at the level of higher centers. Recent evidence suggests that there is also an up-regulation of peripheral opioid receptors (e.g., within the joint capsule) during chronic inflammatory states, and that local administration may provide analgesia. Thus, intraarticular administration of opioids is performed generally at the end of the surgery involving the joint.

Opioids produce analgesia by their actions on specific opioid receptors (mu, kappa, delta), mimicking the effects of the endogenous opioids (endorphins, enkephalins, dynorphins). These receptors vary in their pharmacological effects (although all three produce analgesia) and their distribution throughout the body. Pure opioid agonists (methadone, morphine, fentanyl, sufentanil, pethidine) bind to one or more opioid receptors subtypes, and provide the most profound analgesia for patients with moderate to severe pain. However, the side effects, like respiratory depression, urinary retention, bradycardia, may also be pronounced, especially in the debilitated patient.

Opioid agonist-antagonists like butorphanol (kappa agonist and mu antagonist) and buprenorphine (partial mu agonist, kappa antagonist) generally provide less analgesia than pure opioid agonists and are usually inadequate for any surgery with significant tissue trauma (e.g., most orthopedic procedures), but are advantageous in that their side effects also tend to be less severe. Administration of these agents may partially reverse the effects of previously administered pure agonists.

NSAIDs are effective analgesic adjuncts, especially in the face of tissue inflammation. **NSAIDs** inhibit the cyclooxygenase (COX) enzyme of arachidonic acid metabolism, resulting in a number of anti-inflammatory, antipyretic, and analgesic effects. COX products of arachidonic acid metabolism include the "classic" prostaglandins (e.g., prostaglandin E2), prostacyclin and thromboxane. Many of these metabolites are important mediators of the peripheral inflammatory response that contributes to peripheral hypersensitization. It is now apparent that the COX enzyme exists in at least two isoforms, COX-1 and COX-2 (recently, a COX-3 isoform has been identified in the brain). COX-1 is always present in tissues (i.e., constitutive), including the gastric mucosa, liver, kidneys and platelets. COX-2 activity, both peripherally and centrally, increases following peripheral inflammation. Until recently, inhibition of peripheral COX activity was believed to be the primary mechanism of action through which NSAIDs provided analgesia. However, it is now recognized that much of their analgesic effect is due to inhibition of the cyclooxygenase enzyme, more specifically the COX-2 isoform, centrally.

Carprofen and meloxicam are examples of NSAIDs commonly administered before or immediately after surgery to obtain postoperative analgesia. NSAIDs should be approached cautiously in animals with gastro-intestinal, kidney, liver and heart problems.

Alpha-2 agonists (xylazine, medetomidine, dexmedetomidine) given systemically provide analgesia and cause sedation. They can be used as premedicants combined with opioids to obtain synergistic effects in terms of both sedation and analgesia. Unfortunately they also produce pronounced cardiovascular side effects including vasoconstriction-associated hypertension, followed by hypotension, with pronounced decreases in heart rate and cardiac output. For these reasons many anaesthetists prefer to use only very low systemic doses, boli or CRI, or to administer these drugs epidurally. to decrease the possible side effects.

Ketamine is an NMDA receptor antagonist useful if combined with other analgesics to prevent "wind-up". Ketamine, when used as an analgesic adjunct, is given at sub-anesthetic doses or as a CRI. It may interact with the opioid receptor and prevent the development of opioid tolerance, so it is usually administered in combination with an opioid or local anesthetics.

Local anaesthetics like lidocaine, ropivacaine and bupivacaine are amides frequently used in veterinary medicine. These drugs act by blocking the sodium channel in the neuronal membrane and by inhibiting action potential generation and propagation. When used topically, by local infiltration or for regional nerve blocks, they block transduction and transmission of primary afferent signals. These agents also may be administered epidurally or intrathecally where they act to block transmission of the nociceptive signal from the dorsal root of the spinal cord to higher centers. Lidocaine may be given intravenously, as it provides systemic analgesia, scavenges free radicals, and increases GI motility. It has been proved that in different species systemic lidocaine is able to reduce the MAC of inhalation anaesthetics and thus their side effects.

1. Woolf CJ, Salter MW. Neuronal plasticity: increasing the gain in pain. Science 2000;288:1765-1769.

2. Epstein M, Rodan I, Griffenhagen G, et al. 2015 AAHA/AAFP Pain Management Guidelines for Dogs and Cats. *Journal of the American Animal Hospital Association* 2015;51:67-84.

Köpeklerde Gürültü Korkusu

Dr. Jonathan BOWEN
BVetMed MRCVS DipAS(CABC)
Queen Mother Hospital for Small Animals Royal Veterinary College Hawkshead Lane, North Mymms
Hertfordshire AL9 7TA UK

Giriş
İnsanlarda fobilerin yaşam boyu sıklığı yaklaşık % 12'dir ve 5-12 yaşındakilerin yaklaşık% 9'u sonofobiye (sese karşı korku) sahiptir. RSPCA için yapılan son araştırmada, İngiltere'deki köpeklerinin % 49'unun havai fişek, gök gürültüsü veya silah sesi duyma korkusu sergiledikleri görülmüştür (Blackwell ve ark, 2005).

Evrim geçirmiş türlerde, insanların gürültülü ortamlarında yaşayan, av köpeği olarak selektif yetiştirilenlerde sonofobinin bu kadar yaygın olması mantıklı değildir. Ve, köpeklerin %49'unun yüksek sese karşı korkusu vardır, biz korkuda sadece bir oran umarız ki, yoğun ve yıkıma yeter şekilde midir diyerek sınıflandırmaya tabi tutabilelim.

İnsanlarda "mantıksız ve aşırı bir korku" olan fobi tanımında da bir sorunumuz vardır. Akla uygunluk veya aşırılık, hayvanların potansiyel tehdide karşı tepkilerini zorlaştırır, özellikle köpek gibi bir türde rahatsızlığa neden olan eşiği aşmış doğal olmayan yüksek sesler söz konusu olduğunda. Diğer bir çalışma tarifi de köpek, gürültünün hafif seslerine bile yüksek tepki verir, ses ile karşılaştıktan sonra normale daha zor döner (kalıcı korku), gürültü olaylarının öngörülmesinin, yaşam kalitesine önemli etkileri vardır.

Araştırmalarımızda, köpeklerin yaklaşık %13'ünde, ses duyarlılığı ve gecikmiş iyileşme özelliklerinin yanı sıra, fobi ile ilişkili olduğunu düşündüğümüz yüksek ses gürültüsü korkularının da olduğunu gördük. Daha sonraki araştırmalarda, şiddetli reaksiyon gösteren, uyku durum bozukluğu ve yüksek düzey tüy kortizolüne sahip köpekler ile normal köpekler ve orta seviyeli ses - korkuya sahip köpekler karşılaştırılmışlardır.

Orta seviyede korkuya sahip köpeklerin tüy kortizol seviyeleri, normal köpekler ile karılaştırıldığında önemli değişiklikler göstermemiştir. Bu bilgi ile, köpeklerin bir kısmı hayatlarının kalitesini etkileyen gürültü korkusunu yaşamıştır diyebiliriz.

Çoğu zaman sahipleri gürültü korkusu olan köpeklerin yaşlandıkça daha iyi olacağını umarlar. Bu durum, bizim bu vakaları neden genellikle 2-3 yaşındayken gördüğümüzü açıklayabilir ve köpek sahibi işaretlerin daha iyi olmaktan ziyade kötüleştiğini fark edecektir.

Blackwell çalışmasında, köpeklerin sadece %4'ü, gürültü korkusunda kendiliğinden iyileşme göstermiştir, ki bu da köpeklerin uzun süreli refahını etkileyebilecek kalıcı bir sorun olduğunu göstermektedir. Donup kalma, kendine güvende azalma (vücudu yere doğru tutarak) ve saklanma girişimleri gibi gürültü korkusu karşısında pasif başa çıkmaya çalışan köpeklerin zamanla daha da kötüleştiğini bulduk. Populasyonun %19'unda bu tip cevap oluşmuştur. Bu tip köpeklere sahip kişilerin sadece 1/3'ü herhangi birinden yardım istemektedir.

Böylece görülmektedir ki, köpeklerin büyük bir kısmının yüksek sese karşı korkuları vardır, ki bunlar da ilerleyen zamanda daha da kötü olmaktadırlar. %13'ü zaten hayat kalitelerini etkileyen korkuya sahiptir. Köpek sahiplerinin 2/3 'ü etkin bir şekilde yardım aramazlar ve problem kötüleşmeden üstesinden gelecek, teşhis edecek taktiklere ihtiyacımız vardır.

Gürültü korkusu problemlerinin tespiti
Yüksek sesler için korku değerlendirilirken en önemli konular şunlardır:
- Sorunun tespit edilmesi.
- Problemin şiddetini değerlendirmek.
- Uygun tedavileri belirlemek
- Bu tedavilerin etkinliğini ölçmek.

Vakaları tespit etmek için kullanılabilecek ve şiddet hakkında bilgi veren bir Ses Duyarlılığı Anketi (SSQ) geliştirdik. İstatistiksel olarak doğrulanmış ve
mükemmel test - tekrar test güvenilirliğine sahip olan ölçek, tedavinin zaman içindeki etkisini ölçmek için de kullanılabilir.

Ölçeğin üç bölümü vardır:

- Stresin davranışsal belirtileri (huzursuzluk, nefes nefese kalma, titreme, salya artışı, etrafta koşma)
- Başa çıkmaya çalışma davranışları (hareketsiz kalma, güvensiz vücut duruşu, tekrar tekrar saklanma girişimleri)
- Stresin fiziksel belirtileri (kusma, idrara çıkma, dışkılama)

SSQ, gürültüye karşı farklı tepki düzeylerine sahip alt grupların oluşup oluşmadığını belirlemek için bir populasyonu ayırmada kullanılmıştır. Üç kategori "az, orta ve şiddetli" bulunmuştur. Stres durumlarında davranış belirtilerine verilen puan bu grupları doğru biçimde ayırmamızı sağlamıştır

Ölçümün ana bölümü, davranış belirtilerini ilişkilendirmektir, örneğin; titreme, soluma, huzursuzluk. Testi tamamladıktan sonra, köpek sahibine 0-25 arası yapılan puanlama gösterilir, yüksek puan, olay esnasındaki stres kaynaklı davranış sorunlarının seviyesini belirtir.

- Hafif reaksiyon: 1 - 4 puan.
- Orta reaksiyon: 5 - 14 puan.
- Şiddetli reaksiyon: 15-25 puan.

Olaya özgü öneri ve tedavi

Ciddi etkilenen bireyler; salivasyon gibi hafif otonomik belirtiler sergileme eğilimindedir. Çok düşük seslere karşı önemli derecede yüksek hassasiyet, gürültü belirtilerinin çıkışını aşırı derecede bekleme (Bir gürültünün yağmur veya diğer işaretlerine tepki olarak kaygılanma) ve olay bittikten sonra zor toparlanma gösterirler. Bunlar, gürültü korkusu kavramıyla tutarlı özelliklerdir; yüksek seslere anormal ve uyumsuz bir korku tepkisi vardır.

Şiddetli kategorideki köpeklerin uzun süreli ilaçlarla tedaviye ihtiyaç duyması muhtemeldir, örneğin Selgian® (selegiline) veya seratonin reuptake inhibitör ilaçlar, davranış tedavileri ile birlikte (etkili ürün kullanarak desensitizasyon ve ters-şartlandırma) kullanılır.

Başa çıkma davranışını değerlendiren derecelendirme kısmı; kendine güvende azalma (vücudu yere doğru tutarak), hareketsiz kalma ve saklanma girişimleri ki olay ile başa çıkamadığını göstermektedir. Bu derecelendirmede oran 0-15 arasıdır, yüksek oran köpeğin yaşadığı durum ile başa çıkma stratejisini bulamadığını göstermektedir. 8 ya da daha fazla puanın, zamanla kötüleşen sorunun artma eğilimi ile ilişkili olduğu bulunmuştur.

Uygun bir saklanma yeri bulamamışsa, köpeklerin değerlendirmenin bu bölümünde yüksek puan almaları daha olasıdır, ve göstermektedir ki sahibi ya uygun bir saklanma yerine kalıcı erişim sağlamamıştır ya da köpeğin saklanmasını engellemiştir.

Köpek sahiplerine köpeklerine uygun saklanma yeri sağlamaları için tavsiyede bulunulmalı, yüksek tekrar test güvenirliği ile; köpeğin gürültü olaylarıyla daha iyi başa çıkması için sahibinin doğru değişiklikleri yapıp yapmadığının tespiti gerçekleştirilmelidir.

Stresin fiziksel belirtileri; aşırı duygusal ve otonomik bir cevabın göstergesi olan kusma, defekasyon ve idrara çıkma gibi çok daha ciddi reaksiyonlarla ilişkilidir. Bunlar, yüksek ses gürültüsü korkusuyla huzuru ciddi olarak bozulmuş olan bireylerdir. Bu ölçeklendirme 0-20 arasındadır.

Ölçeğin bu kısmının ana değeri, bir köpeğin şiddetli bir gürültü korkusuna sahip olduğunun sonraki göstergesidir.

Davranış sorunlarından yüksek değerlere veya fiziksel stres belirtilerinden birine sahip olan köpeklerde oluşacak gürültü olaylarıyla başa çıkmaları için kısa süreli anksiyete azaltan ilaçlara, alprazolam (Xanax®) veya deksmedetomidin'e (Sileo®) acilen ihtiyaç vardır.
Ölçek, köpeğin tepki gösterdiği seslerin türleri veya köpeği korkutan gürültü olaylarının sıklığı ile ilgili soruları içermez. Bunun nedeni, hayvanın bireysel yapısına ve çevresine has olmasıdır.
Korkutan gürültü olaylarının sıklığı, köpeğin deneyimleri açısından, korkunun yaşam kalitesine olan etkisi için kritiktir. Her hafta yüksek seslere ve birçok korku olayını deneyimleyen bir köpek, orta ve yüksek tepkiler gösterebilir. Bu köpekler, daha az sıklıkla fakat daha şiddetli reaksiyon gösteren köpekler kadar tedaviye ihtiyaç gösterebilirler.

Hasta sahibinden köpeğin tepki gösterdiği sesleri listelemesini istemek önemlidir:
- Havai fişek, silah ve gök gürültüsü.
- Evde günlük sesler (mutfak ekipmanları, kapı çarpmaları, televizyon / radyodaki sesler).
- Dışarıdaki her günkü sesler (trafik, makine).

Daha geniş gürültü aralığına tepki veren köpeklerde korku verici olayların görülme sıklığı daha yüksektir.

Otomatik ölçek
Ölçek şu anda İspanyolca, Fransızca, Almanca ve İngilizce dahil olmak üzere çeşitli dillerde online olarak mevcuttur.

Köpek sahipleri ölçme formunu doldurduklarında sadece köpeğin korku puanı ve sınıflandırmasını değil ayrıca köpeklerini yönetmek ile ilgili basit tavsiyelerde edinmektedirler.

Araştırma kullanımının hasta sahipleri açısından ne kadar kolay olduğuna baktığımızda, %97'si kolay bulduğunu ve %77'si köpeğini yönetirken eski alışkanlığını değiştirdiğini belirtmiştir.

Gürültü korkusuna sahip köpeklerin yönetimi
Yönetimin temel amacı, hayvanın başa çıkma yeteneğini artırarak korku sorunlarının daha da kötüye gitmesini önlemektir.

Genel tavsiyeler şunları içerir:
- Gürültü ile karşılaşma en aza indirilir
- Gizlenme yerine kolay geçiş sağlanır
- Hayvanlar asla korkuları ile yüzleşmeye zorlanmamalı, istemedikleri yerlere gitmeye veya gidip saklanmak istedikleri yerlere girişleri engellenmemelidir
- Aşırı ilgi göstererek korku duyduğu davranışlar güçlendirilmemelidir, köpeği rahat bırakın fakat görmezden gelmeyin.

Birçok köpek, evdeki ses seviyesinin azaldığı ve kendilerini daha güvenli hissettiği bir yere götüren uygun bir kaçış yolu keşfetmiştir. Bu yerler genelde küçük camları olan ve ses emerek köpeğin altına ve arkasına saklanabileceği şeyleri (ör: yatak veya kanepe gibi ağır mobilyalar) içeren yerlerdir.

Bazı köpekler böyle yerlere gider, sonra tekrar çıkar ve başka bir yer ararlar. Çünkü ilk girdiği yerdeki ses düşük olsa da köpeğin kendisini yeterince rahat hissedebileceği bir yer değildir. Gürültü devam ettikçe köpek daha korkmuş hisseder, kendini başka saklanacak yer bulmaya mecbur hisseder.

Köpeğe, saklanma yerinin kalitesi ve rahatlığı geliştirilerek yardımcı olunabilir.

Değişiklikler şunları içerebilir:
- Dışardan gelen sesi ve ışığı engellemek için kalın perdeler koymak.
- Pencereleri kapalı tutmak.
- Sesi emmeye yardım etmek için üzerine ilave battaniyeler koymak.
- Dışarıda neler olup bittiğini gizlemeye yardımcı olan fon müziği kullanmak.
- Adaptil® difüzörü, köpeğin bulunduğu yere yakın bir yere monte etmek.

Bu tür bir saklanma yeri, köpeklerin gürültülü olaylarla daha iyi başa çıkmayı öğrenmelerine yardımcı olabilir, bu nedenle tedavi ve yönetimin bir parçası olur.

Tedavi
Duyarsızlaştırma ve ters - şartlandırma
- Duyarsızlaştırma, uyaranlara karşı korkutucu ve fobik reaksiyonları azaltmak için kullanılır. Uyarana karşı bir çok etkisiz hareketten sonra önemli duygusal etkiler ortadan kalkar.
- Ters - şartlandırma, yeni ve pozitif duygusal cevap almak için duyarsızlaşmış uyaran ile beraber kullanılır. Ters - şartlandırmadan sonra aynı uyaran, korkuyla çatışan koşulsuz pozitif duygusal tepki üreten olaylar ile eşleştirilir.

Korku durumlarında kısa süreli ilaç tedavisi:
Benzodiazepinler. Benzodiazepinlerin akut anksiyolitik ve amnezik etkileri, bu ilaçları kısa süreli bir tedavi olarak uygun hale getirir. Bununla birlikte, idiyosinkratik reaksiyonlar (ajitasyon ve ataksi) potansiyeli, ilk dozun her zaman sahibi ile birlikte uygun zamanda bir deneme testi olarak uygulanması gerektiği anlamına gelir. Bu ilaçların etkin dozu bireylere göre değişir, etkin dozu bulana kadar değişik dozların tecrübe edilmesini gerek kılar.

Düşük doz deksmedetomidin (Sileo®). Sileo UK'da gürültü korkusu yönetimi için lisanslıdır. Bu ilacın avantajları, etkileri oldukça tutarlı olduğu için, gerçek bir olayda kullanılacak ise kullanım öncesinde test edilmesine gerek olmamasıdır. Endişeli olduklarında yemeyi reddeden köpekler için Sileo'nun ağız mukozasından emilme avantajı da vardır. Sileo etkilidir fakat korku durumunda her 2 saatte bir defa doz tekrarı yapmak gerekebilir.
Davranış tedavilerine yardımcı olarak uzun süreli ilaç tedavisi:
Serotonin reuptake (geri alım) inhibitörleri: Veteriner davranış ilaçlarında en sık kullanılan serotonin geri alım inhibitörü klomipramindir (Clomicalm®). Lisansı gürültü korkusundan ziyade ayrılık anksiyetesi içindir. Bununla beraber, kontrollü deneme altında, köpeklerde gürültü korkusunda etkili olduğu gösterilmiştir.

Monoamino Oksidaz İnhibitörleri (MAOI). Bu ilaç korku ve fobiler de dahil olmak üzere duygusal kökenli davranışsal bozukluklarda kullanılmak üzere lisanslanmıştır. Seçici MAOb inhibitörü olan Selegilin, sinaptik iletim için dopamin yararlanımını artırır. Tam olarak selektif değildir ve MAOa üzerine de bazı etkileri vardır. Bu yüzden selegiline ve serotonerjik ilaçlar (SRI/SSRI) beraber veya 2 haftadan az bir zaman içinde beraber kullanılmamış olmalıdır. Klinik bulgular göstermektedir ki selegiline'nin davranış sorunlu ve sosyal gerileme gösteren gürültü korkularında en etkili tedavi yolu olduğu düşünülmektedir.

Çeviri: Ercan ÇOKÇEKEN

Noise phobia in dogs

Dr. Jonathan BOWEN
BVetMed MRCVS DipAS(CABC)
Queen Mother Hospital for Small Animals Royal Veterinary College Hawkshead Lane, North Mymms
Hertfordshire AL9 7TA UK

Introduction
Lifetime prevalence of phobias in humans is around 12%, with around 9% of 5-12 year olds having sonophobia. However, fear of loud noises is very common in dogs. In recent survey for the RSPCA, 49% of UK dogs were found to exhibit some degree of fear of firework, thunder or gunshot noises (Blackwell et al, 2005).

It would not make sense that sonophobia would be this common in an evolved species, nevermind one that has been selectively bred to live in a noisy human environment and to perform roles such as gundog work. So, of the 49% of dogs that are fearful of loud noises we would only expect a proportion to have fears that are intense and disruptive enough to classify as phobia.

We also have an issue when it comes to the definition of phobia, which in people is an "irrational and excessive fear". Rationality or excessiveness are hard to ascribe to animals' responses to potential threat, especially when it comes to unnaturally loud noises that exceed the threshold to cause discomfort in a species like the dog. An alternative working definition would be that the dog experiences intense fear even when exposed to low level representations of the noise, with a slow recovery after exposure (persistent fear), strong signs of anticipation of noise events and an impact on its quality of life.

From our studies we found that about 13% of dogs showed intense fears of loud noises, accompanied by those characteristics of sound sensitivity and delayed recovery, which we consider consistent with phobia. In subsequent studies we found that those dogs with this severe reaction also showed disturbed patterns of sleep and higher levels of hair cortisol compared with both normal and moderately noise-fearful dogs.

Moderately noise fearful dogs did not show significant differences in sleep or hair cortisol compared with unaffected dogs. The evidence is therefore that there is a proportion of dogs that experience noise phobia that impacts their quality of life.

Often owners expect that dogs with noise fear will get better as they get older. This may partly explain why we typically see these cases when they are 2-3 years of age and the owner has realised that signs are getting worse rather than better.

In the Blackwell study only 4% of dogs showed a spontaneous recovery from noise fear, indicating that this is a persistent problem that could affect long-term wellbeing of dogs. We found that dogs that showed passive coping in the face of noise fear, such as freezing, low body posture and failed attempts to hide, were more likely to become worse over time. About 19% of the population have this type of response. Only around 1/3 of dog owners with noise fearful dogs seek help from anybody.

So, the evidence is that a large proportion of dogs are fearful of loud noises, that many will get worse over time, and that about 13% already have phobic fear that affect their quality of life. Two thirds of owner don't actively seek help, so we need strategies to detect cases so that they can be treated before the problem has become severe.

Detection of noise fear problems
The most important issues when evaluating fears of loud noises are:
- Detecting the problem.
- Assessing severity of the problem.
- Identifying suitable treatments.
- Measuring the efficacy of those treatments.

We have developed a Sound Sensitivity Questionnaire (SSQ) that can be used to detect cases, and which provides information about severity. Being statistically validated and having excellent test-retest reliability the scale can also be used to measure effect of treatment over time.

There are three parts to the scale:

- Behavioural signs of stress (restlessness, panting, trembling, salivation, running around)
- Coping behaviour (freezing, low body posture, repeated attempts to hide)
- Physical signs of stress (vomiting, urination, defecation)

The SSQ has been used to profile a population of cases in order to determine whether it consisted of subgroups with different levels of reaction to noise. It was found that cases fell into three categories; "mild", "moderate" and "severe". The score of behavioural signs of stress is able to discriminate accurately between these groups.

The main part of the scale relates to behavioural signs of stress, such as trembling, panting, and restlessness. After completing the test, the owner is presented with a score of 0 to 25, with higher scores indicating higher levels of behavioural signs of stress during an event.

- Mild reaction: Score of 1 to 4.
- Moderate reaction: Score of 5 to 14.
- Severe reaction: Score of 15-25.

Case-specific advice and treatment

Severely affected individuals were also more likely to exhibit mild autonomic signs, such as salivation. They also showed significantly higher sensitivity to very low intensity sounds, greater anticipation of noise events (anxiety in response to rain or other predictors of a noise event), and delayed recovery after an event has finished. These are characteristics that are consistent with a concept of noise phobia; an abnormal and maladaptive fear reaction to loud noises.

Dogs in the severe category are likely to need treatment with long-term medication, such as Selgian® (selegiline) or serotonin reuptake inhibitor drugs, as well as behavioural therapy (desensitisation and counter-conditioning using an effective product).

The part of the scale that evaluates coping behaviour includes low body posture, and freezing and repeated hiding attempts that indicate that the dog is unable to find a suitable way to cope. The range for this part of the scale is 0 to 15, with higher scores indicating that the animal is less able to find a suitable coping strategy. We found that scores of 8 or more were associated with an increased tendency to the problem having worsened over time.

Dogs are more likely to have high scores on this part of the scale if they are unable to find a suitable hiding place, and can indicate that the owner has either not provided permanent access to a suitable hiding place or has deliberately prevented the dog from hiding.

Owners should be advised to provide dogs with a suitable hiding place, and since this part of the scale has high retest reliability, it can be used to determine whether the owner has made the right changes to enable the dog to cope better with noise events.

Physical signs of stress relate to much more severe reactions such as vomiting, defecation and urination, which are indicative of an extreme emotional and autonomic response. These are individuals whose welfare is potentially severely impaired by a fear of loud noises. The range of this scale is 0 to 20.

The main value of this part of the scale is as a secondary indicator that a dog has a severe noise fear.
Dogs that score highly for behavioural or have a score of more than one for physical signs of stress may urgently need short-term anxiety reducing medication such as alprazolam (Xanax®) or dexmedetomidine (Sileo®) to enable them to cope with forthcoming noise events.

The scale does not include questions about the types of noises the dog reacts to, or the frequency of noise events that frighten the dog. This is because these are specific to the individual animal and its environment.

The frequency of fearful noise events the dog experiences is critical to the impact that fear will have on its quality of life. A dog that shows moderate to severe reactions to loud noises and experiences several fearful events each week may require medication every bit as much as a dog that experiences more severe reaction but is exposed to events less frequently.

It is important to ask the client to list the sounds the dog reacts to, including:
- Fireworks, gunshots and thunder.
- Everyday noises in the home (kitchen equipment, doors slamming, noises on TV/radio).
- Everyday noises outside (traffic, machinery).

Dogs that react to a wider range of noises are more likely to experience a higher frequency of fearful events.

Automated scale
The scale is now available online in several languages, including Spanish, French, German and English.
When owners compete the scale it not only produces scores and classifications of the dog's fear response, but also provides simple advice that can help the owners to manage their dogs.

When we looked at how easy the survey was for clients to use, we found that 97% reported that it was easy to use and 77% found that it had changed the way they managed their dog.

Management of noise-fearful dogs
The key aim of management is to prevent fear problems from getting worse by enhancing the animal's ability to cope.

General advice includes:
- Minimise noise exposure.
- Provide free access to a hiding place.
- Do not force animals to confront their fears by, for example, cutting off opportunities to hide or dragging them to places where they are reluctant to go.
- Do not reinforce fearful behaviour with excessive attention, but remain relaxed and don't ignore the dog.

Many dogs have already learned an appropriate escape response that takes them to a place in the home where the sound level is reduced and they feel safer. This is usually in a room with small windows and something sound absorbent that the dog can get underneath or behind (e.g. heavy furnishings such as a bed or sofa).

Some dogs will go to such places and then come out again and search for somewhere else. This is because, although the level of sound in the first escape place is lower, it is not sufficiently reduced to enable the dog to feel any abiding sense of relief. As the noise event continues, the dog becomes more fearful again and feels compelled to find another hiding place.

The dog can be helped by improving the quality and availability of the hiding place.

Modifications might include:
- Putting up heavy curtains to block sound and light from outside.
- Keeping windows closed.
- Piling extra blankets on the den to help absorb sound.
- Putting on background music that helps to disguise what is going on outside.
- Installing an Adaptil® diffuser close to the place where the dog hides.

This kind of hiding place can help dogs to learn to cope better with loud noises events, so they are part of treatment as well as management.

Treatment
Desensitisation and counter-conditioning:
- Desensitisation is used to reduce fearful and phobic reactions to stimuli. After a large number of neutral presentations of the stimulus, it ceases to produce a significant emotional effect.
- Counter-conditioning is used to create a new and positive emotional response with the desensitised stimulus. After being counter-conditioned, the same stimulus is paired with events that produce an unconditional positive emotional response that conflicts with fear. Typical examples are food and play.

Short term drug therapy in phobia cases:
Benzodiazepines. The acute anxiolytic and amnesic effects of benzodiazepines make these drugs suitable as a short-term therapy. However, the potential for idiosyncratic reactions (agitation and ataxia) means that the first

dose should always be administered as a test of response at a quiet time with the owner present. The effective dose of these drugs is also quite variable between individuals, making it necessary to test different doses until an effective dose is found.

Microdose dexmedetomidine (Sileo®). Sileo is licensed for the management of noise fear in dogs in the UK. The advantages of this medication are that it does not need to be tested in advance of use during an actual event, as its effects are quite consistent. For dogs that refuse to eat when they are anxious, Sileo also has the advantage that it is absorbed through the oral mucosa. Sileo is effective but may need to be dosed repeatedly every two hours during a noise event.

Long term drug therapy as an adjunct to behavioural therapy:
Serotonin reuptake inhibitors. The most commonly used serotonin reuptake inhibitor in veterinary behaviour medicine is clomipramine (Clomicalm®). The license indication is for the treatment of separation anxiety rather than noise fear. However, it has been shown to be effective in the treatment of noise fears in dogs, in a peer-reviewed trial.

Monoamine Oxidase Inhibitors (MAOI). This drug is licensed for use in behavioural disorders with an emotional origin including fears and phobias. Being a selective inhibitor of MAOb, selegiline increases the availability of dopamine for synaptic transmission. It is not totally selective and there is some inhibition of MAOa as well. For this reason selegiline and serotonergic drugs (SRI/SSRI) must not be given concurrently or even within 2 weeks of each other. Clinical experience suggests that selegiline is most effective in the treatment of sound phobias associated with behavioural inhibition and symptoms of social withdrawal.

Köpeklerde Kavrama Fonksiyon Bozukluğu

Dr. Jonathan BOWEN
BVetMed MRCVS DipAS(CABC)
Queen Mother Hospital for Small Animals Royal Veterinary College Hawkshead Lane, North Mymms
Hertfordshire AL9 7TA UK

Giriş
Yaşlanma oranı ırklar arasında farklılık gösterir, örneğin büyük ırk bireyler 7 yaşına geldiğinde fiziksel olarak geriatrik sayılmaktadır. Hayatlarının son 1/3'ünde ciddi veya hasar verici dejeneratif hastalıklar yönünden yüksek riske sahiptirler. Bununla beraber beyin yaşlanması aynı zamanda görülmez, benzer yaştaki köpekler, boyutlarından bağımsız olarak aynı kavrama işlev bozukluğu riskine sahiptir.

Köpek sahipleri köpekleri yaşlanırken köpeklerinin fiziksel aktivitesinde ve egzersiz toleransında azalma beklemektedir, farkına varamadan normal yaşlanmadan farklı olarak bazı patolojik olgular oluşmaktadır. Kavrama bozukluğu (CD) hasta sahibi ve Veteriner Hekimler ile beraber teşhis edilmektedir.

Kavrama bozukluğunun işaretleri
Kavrama bozukluğunun (CD) başlama yaşı genel olarak 8 yaş kabul edilir, fakat hafif işaretler bundan önce görülür, olasıdır ki patoloji 7 yaş civarında başlamaktadır. Kavrama bozukluğu ilerleyicidir, bu hastalığa sahip köpekler zaman geçtikçe daha şiddetli semptomlar gösterirler.

Kavrama bozukluğu (CD) semptomları DISHAA kısaltması şeklinde özetlenebilir. Kaybolma, Etkileşim (azalmıştır), Uyku (düzen bozulmuştur), Evi kirletme, Aktivite (azalmış), Kaygı (artmıştır) şekinde özetlenebilir.

Bununla beraber, bu semptomlardan; 'azalmış aktivite' spesifik değildir, yaş ile ilgili osteoartritis gibi diğer hastalıklarda da görülmektedir. Kaybolma (yerini bilememe) CD'nin daha spesifik işaretidir, fakat görüş kaybı semptomları ile karışabilir. CD'nin altta yatan patolojisi ilerledikçe genelde daha rahat tanınır, bu da prognozun daha kötü olduğunu gösterir. Örneğin; ev kirletme, idrar kesesi hastalığı ya da poliüri / polidipsi'ye neden olabilecek herhangi bir sağlık problemi gibi diğer sağlık sorunlarından da kaynaklanabilen bir geç evre işaretidir. Bunama ve evi-kirletme ciddi CD belirtileridir, bu da Alzheimer Tipi insan bunamasının (dementia) geç dönem belirtilerine denktir (DAT ve CD bazı benzer patofizyolojiyi paylaşır). Şiddetli belirtiler, daha büyük nörolojik bozukluğun bir göstergesidir ve bu nedenle progranoz daha kötüdür.

CD ye sahip yaşlı köpeklerde, anksiyete, daha önce bilinmeyen veya yeni ortamlara alışmada azalma olguları da ortaya çıkabilmektedir. Ayrıca, önceden var olan korku ve endişelerin daha da kötüleştiğini (örneğin, yüksek sesle veya ani gürültülerden korkmayı) daha fazla bulabilmekteyiz. Artan kaygı ve azalmış uyumluluk CD'nin ilk belirtileri olabilir, bu yüzden bu belirtiler, aramak için çok önemli göstergelerdir.

Uyku bozuklukları 2 şekilde olmaktadır. İlki, gündüz ve gece uyku zamanlarındaki zıtlıktır, gündüz uyuklamada artış, gece uyumada ise azalma görülür. Bu, aktivite düzenindeki değişiklikler, gündüz stimülasyonunun olmaması ve normal melatonin yanıtının eksikliği ile ilişkili olabilir. İkinci olarak, yerini bilmeden ve yeri karıştırarak uyanma, ki bu da açık işaretler ve yardım olmaksızın uyanmada gece daha da kötü olma eğilimindedir. Bu uyku bozukluğunun ikinci formu köpek sahibi için daha kötüdür, köpek sızlanabilir, ağlayabilir ve ayağını yere vurarak sahibini uykudan alıkoyabilir.

Tespit etme
CD için spesifik kan testleri gibi biyolojik testler yoktur. Semptomlara güvenmek zorundayız. Konuşmada anlatılan CCDR gibi tarama anketleri, vakaları tanımlamak için kullanılabilir. Örneğin bir müşteri veritabanına, link göndererek, büyük bir popülasyonun taranması yararlı bir yoldur.
Klinisyenlerin 8 yada daha fazla yaştaki köpeklerle yapılan tüm konsültasyonlarında CD belirtilerini de sormalarında yarar vardır. DISHAA semptomlarından ayrı olarak, birçok yaşlı köpek yaşlandıkça diğer köpeklerle daha az sosyal hale gelir ve bu da CD'nin erken dönem bir göstergesi olabilir.

Tedavi
Bir çok tedavi formu vardır : Diyet takviyeleri, psikoaktif ilaçlar, davranış tedavileri ve yaşadığı çevreyi zenginleştirmedir. Herbirinin tedavide özel rolü vardır fakat özellikle tek tedaviden ziyade, tedavi kombinasyonu uygulanmalıdır.

Diyet takviyeleri
Bunlar genellikle antioksidanlar, mitokondriyal kofaktörler ve balık yağı kombinasyonunu içerir. Birincil fonksiyon, oksidatif hasara karşı tampon hücrelerin antioksidan rezervini arttırmak, aynı anda mitokondriyal fonksiyonu yükseltmek ve hücresel onarım için gerekli malzemeleri sağlamaktır. Takviyeler ayrıca ek nöro-koruyucu etkilere sahip olan fosfatidilserin gibi bileşikleri de içerebilir.

Beyin için ana enerji kaynağı glikozdur, ancak mitokondriyal metabolizma dejenerasyonları ve diğer vücut onarım sistemleri, enerji için beyin ile rekabet halindedir, bu hipo-metabolizmaya yol açabilir. Bunun üstesinden gelmenin yolu da orta zincirli trigliseritler açısından zengin bir diyettir. Bunlar, beyin için tercih edilen bir enerji kaynağı olan beta-hidroksibutirata metabolize edilir.

Çoğu diyet değişimlerinde, faydalı etkilerin gözlenmesi için yaklaşık 4 hafta gerekir.

Psikoaktif ilaçlar
En sık kullanılan ilaçlar selegilin (Selgian®) ve propentofylline (Vivitonin®) 'dir.

Selegiline dopaminerjik bir ilaçtır, kavramayı ve takviyeye olan cevabı geliştirir. Ayrıca korkuyu azaltır, fakat anksiyete üzerine etkisi azdır. Bazı çalışmalar göstermiştir ki, Selegiline'in neuroprotektif etkileri vardır. CD tedavisi için spesifik lisansı olmasa da, ansksiyeteden ziyade kavrama hatalarındaki işaretlerin ortaya çıkmasında genel olarak ilk tedavi olarak düşünülür. Bununla beraber, sahibine saldırma veya evde diğer köpeklerle geçinememe hikayesi olan köpekler için uygun değildir. SRI veya SSRİ ilaçlar ile kombine edilemez. Tipik olarak Selegiline ile tedavide ilerlemenin gözlenmesi 8 hafta sürmektedir.

Pentoksifilin, CD'nin tedavisi için spesik olarak lisanslı değildir, sadece yaşlı köpeklerde sersemlik ve uyuşukluk tedavisi için lisanslıdır. Serebral ve iskelet kaslarındaki kan akımını hızlandırır, pozitif kardiyovasküler etkileri vardır ve merkezi sinir sistemi uyarıcısı olarak etkir. Gündüz uyanıklığı ve aktiviteyi artırmak için kullanılabilir, bu da kavrama üzerine olumlu ikincil etkilere sahiptir. Özellikle gece melatonin ve sedatifler ile kombine edildiğinde, gece gündüz uykuya karşı normal düzenin restore edilmesinde yardımcı olabilir.

SRI ve SSRI ilaçları bazen köpekler hafif kavrama bozukluğuna sahipken yüksek anksiyete düzeylerine de sahip olduklarında kullanılır. Diyet kavramayı geliştirmek için uygulanır. Birçok ilacın önemli anti-kolinerjik etkileri olduğundan ve kavramayı bozduğundan, ilaç seçimi önemlidir. Antikolinerjik etkisi az olan Sitolapram gibi ilaçlar Clomipramin'e tercih edilir. Etkisinin başlangıcı yaklaşık 4-6 haftadır.

Birçok CD'li köpeğin uyku sorunu vardır. Bu sahiplerini çok kötü etkilemektedir ve uykunun olmaması köpeğin kavramasını kötüleştirmektedir. Sedatifler yardımcı olabilir, fakat tek tedavisi melatonindir. Bunun yaramadığı durumlarda, benzodiyazepinler kullanılabilir. Bununla birlikte en çok kullanılan benzodiyazepinlerin minimal hipnotik etkisi vardır ve yüksek doz verildiğinde ataksi oluşturur, ertesi günde ise sedasyon meydana getirir. İyi bir ilaç seçimi ise hipnotik benzodiyazapin olan klonazepamdır, düşük dozlarda uykuyu düzenler ve ertesi gün etkileri yoktur.

Davranış tedavisi
Davranış tedavisi üç ana yaklaşımı içerir; çevresel modifikasyon, çevresel zenginleştirme ve yeniden eğitim.

Çevresel modifikasyonun amacı, köpeğin çevresini dolaşmasını ve ihtiyaç duyduğu kaynaklara erişmesini mümkün olduğunca kolaylaştırmaktır.
CD için diyet ve ilaç tedavilerinin çoğu, bir fayda elde etmek için birkaç haftaya ihtiyaç duyar. Ve bu dönemde köpek hala ortamını kafa karıştırıcı ve gezinmesi zor bulabilir.
Köpeğin dinlenebileceği yere yakın bir su kabı koymak gibi basit müdahaleler köpeğin hareketini kolaylaştırabilir. Bu, köpeğin, daha uzak bir su kabına gitme enerjisine sahip olduğunda, büyük miktarda içmekten ziyade, düzenli olarak küçük miktarlarda içmesini sağlar. Bu durum idrarını tutamama sorunlarında yardımcı olur. Bir odada açık bir radyo bırakmak köpeğin gezinmesine ve düşük seviyeli gece lambaları da köpek gece uyandığında güvende hissetmesine yardımcı olabilir.

Çevresel zenginleşme, zihinsel ve fiziksel uyarımı arttıran faaliyetlerin yapılmasını içerir.
Bu, köpeğin sosyalleşebileceği kısa yürüyüşlere götürmeyi, yiyecek bulma oyunları ve hareketli mama kaplarını içerir. Bununla birlikte, kavrama sorunu olan köpekler yedirme aktivitelerini yerine getirmede, puzzle çözmede zorlanırlar. Bu nedenle ilaç ve diyetin kavramayı geliştirene kadar beklenmesi en iyisidir.

Aynı durum, geri çağırma ve ev eğitimi gibi davranışların yeniden incelenmesi için de geçerlidir. Eğitim, net ve takip edilmesi kolay olmalı ve cezadan ziyade pozitif takviye temeline dayanmalıdır. Bununla birlikte, kavrama engelli köpekler bilgiyi işleyemeyebilir veya tutamayabilir, eğitimi stresli bulabilirler.

Sonuç
Artık CD'yi tespit etmek için güvenilir anketlere sahibiz ve semptomlar genellikle oldukça belirgindir. Buradaki zorluk, hasta sahiplerinin klinisyenlere anlattıklarından ziyade, klinisyenlerin bu vakaları aktif olarak tespit etme gerekliliğidir.

CD için birçok tedavi yöntemi vardır ve bunların etkinliğini destekleyen deliller mevcuttur, ancak tedavinin, hastalığın seyrinde erken başlanması halinde etkili olması muhtemeldir.

CD tedavisi tek başına işe yaramayabilir, bu köpeklerin çoğu diğer hastalıklara da sahiptir ki tüm adaptasyon ve zindeliklerini bozabilir, bundan dolayı geriatrik köpeklerin tek bir durumuna odaklanmak yerine tüm sağlık durumuna dikkat etmek daha önemlidir.

Çeviri: Ercan ÇOKÇEKEN

Cognitive Dysfunction in Dogs

Dr. Jonathan BOWEN
BVetMed MRCVS DipAS(CABC)
Queen Mother Hospital for Small Animals Royal Veterinary College Hawkshead Lane, North Mymms
Hertfordshire AL9 7TA UK

Introduction
The rate of ageing varies with breed, such that in the larger breeds individuals may be considered to be physically geriatric at as young as 7 years of age. During the last third of the life span there is increased risk of serious or debilitating degenerative disease. However, brain ageing does not appear to follow the same course; dogs of similar age have the same risk of cognitive dysfunction regardless of size.

Owners expect their dogs to show reduced physical activity and exercise tolerance as they age, and they do not realise that some of the changes they are observing are pathological as opposed to normal ageing. Cognitive dysfunction (CD) is therefore under-detected by both owners and veterinarians.

Signs of cognitive dysfunction
The age of onset of CD is generally considered to be 8 years of age, but subtle signs can be observed before that, and it is likely that pathology begins at around 7 years of age. CD is progressive, with dogs showing increasingly severe signs over time.

The commonly recognised signs of CD can be summarised with the acronym DISHAA: Disorientation, Interaction (reduced), Sleep (disturbed), House-soiling, Activity (reduced), Anxiety (increased).

However, of these, reduced activity is a non-specific sign that can reflect other age-related degenerative diseases such as osteoarthritis. Disorientation is a sign that is relatively specific to CD, but can be confused with loss of vision. It is also usually observed when the underlying pathology of CD is quite advanced and the prognosis is less positive. Likewise, house-soiling is a late stage sign that can also result from other health problems such as bladder disease or any health problem that can cause polyuria/polydipsia. Dementia and house-soiling are signs of severe CD, that are equivalent to late stage signs of Dementia of the Alzheimer's Type in man (DAT, with which CD shares some pathophysiology). Severe signs are an indication of greater neurological impairment, and therefore of a worse prognosis.

When seen in ageing dogs with CD, anxiety tends to appear as a reduction in adaptability such as finding it hard to settle in an unfamiliar or novel environment. We also tend to find that pre-existing fears and anxieties get worse (for example, worsening fear of loud or sudden noises). Increased anxiety and reduced adaptability can be the first signs of CD, so these are crucial indicators to look for.

Sleep disturbance occurs in two types. Firstly, a reversal of day and night time sleep patterns, with an increase in napping during the day and less sleep at night. This can be related to changes in activity patterns, a lack of day-time stimulation and a lack of normal melatonin response. Secondly, waking with confusion and disorientation, which tends to be worse at night because the dog wakes in a quiet, darkened room without clear landmarks or social support. This second form of sleep disturbance is more related to general disorientation and tends to be more problematic for owners because the dog may whine, cry and pace in a way the prevents the owner from sleeping.

Detection
There are no specific biological tests, such as blood tests, for CD so we have to rely on signs. Screening questionnaires, such as the CCDR described in the talk, can be used to identify cases. This is a useful way to screen a large population, for example by emailing a link to a client database.
Clinicians should also ask about signs of CD during all consultations with dogs that are 8 or more years old. Apart from the DISHAA signs, many older dogs become less sociable with other dogs as they age, and this can be an early indicator of CD.

Treatment
Several forms of treatment are available: dietary supplements, psychoactive drugs, behavioural therapy and environmental enrichment. Each has a specific role in treatment, but usually a combination is used, rather than a single treatment.

Dietary supplements.
These usually contain a combination of antioxidants, mitochondrial cofactors and fish oil. The primary function is to increase anti-oxidant reserve to buffer cells against oxidative damage, whilst also enhancing mitochondrial function and providing the materials needed for cellular repair. Supplements may also contain compounds like phosphatidylserine, that have additional neuroprotective effects.

The primary energy source for the brain is glucose, but as mitochondrial metabolism degenerates, and other bodily repair systems are in competition with the brain for energy, this can lead to hypo-metabolism. Once way to overcome this is through a diet that is rich in medium chain triglycerides. These are metabolised into beta-hydroxybutyrate, which is a preferential energy source for the brain.

For most dietary interventions, it takes around 4 weeks for beneficial effects to be observed.

Psychoactive drugs
The most commonly used medications are selegiline (Selgian®) and propentofylline (Vivitonin®).

Selegiline is a dopaminergic drug that improves cognition and response to reinforcement. It also reduces fear, but has less effect on anxiety. Some studies have shown that selegiline also has neuroprotective effects. Although not specifically licensed for the treatment of CD, selegiline is generally considered to be the first line treatment when the main signs are due to cognitive impairment rather than anxiety. However, it may not be suitable for dogs that have a history of owner directed aggression or conflict with other dogs in the home. It cannot be combined with SRI or SSRi drugs. Typically, it takes around 8 weeks for improvements to be observed with selegiline.

Propentofylline is not specifically licensed for the treatment of CD, only for the treatment of dullness and lethargy in older dogs. It increases cerebral and skeletal muscle blood flow, has positive cardiovascular effects, and acts as a central nervous system stimulant. It can be used to increase daytime alertness and activity, which has positive secondary effects on cognition. It may be helpful in restoring normal patterns of day versus night time sleep, especially when combined with melatonin and sedatives at night.

SRI and SSRI drugs are sometimes used in cases of CD, when the dog has mild cognitive impairment but high levels of anxiety. In these cases, diet is used to improve cognition. Choice of drug is important, as many of these drugs have significant anti-cholinergic effects that can lead to impaired cognition. Drugs like citalopram, which have less anti-cholinergic effects, are therefore preferred over clomipramine. Onset of action is around 4-6 weeks.

Many dogs with CD have problems with sleep disturbance. This can have profound effects on the owner and lack of sleep adversely affects the dog's cognition. Sedatives can be helpful, but one of the main treatments is melatonin. When this doesn't work, benzodiazepines can be used. However, most of the commonly used benzodiazepines have minimal hypnotic effects, and when given at higher doses they produce ataxia and sedation the following day. A good choice is the hypnotic benzodiazepine drug clonazepam, which improves sleep very effectively even at low doses, and leaves dogs unaffected the following day.

Behavioural therapy
Behavioural therapy includes of three main approaches; environmental modification, environmental enrichment, and retraining.

The aim with environmental modification is to make it as easy as possible for the dog to navigate its environment and access the resources it needs. Most of the dietary and drug treatments for CD take several weeks to produce a benefit, and during that period the dog may still find its environment confusing and difficult to navigate. Simple interventions like putting a water bowl close to where the dog rest can make it easier for the dog to function. This also enable the dog to drink small amounts regularly, rather than drinking a large amount when it has the energy to go to a more distant water bowl. This helps with incontinence problems. Leaving a radio switched on in a room can help a dog navigate, and having low level night lights can help a dog feel safe when it wakes in the night.

Environmental enrichment involves providing activities that increase mental and physical stimulation. This can include taking the dog on short walks where it can socialise, and providing food finding games and activity feeders. However, some cognitively impaired dogs may have difficulty coping with activity feeding, as they are too cognitively impaired to solve the puzzles. It is therefore often best to wait until medication and diet have improved cognition.

The same is true for retraining of behaviours like recall and housetraining. Training must be clear and easy to follow, and be based on positive reinforcement rather than punishment. However, cognitively impaired dogs may not be able to process or retain information, and may find training stressful.

Conclusion

We now have reliable questionnaires for detecting CD, and the signs are usually quite apparent. The challenge is that clinicians must actively detect these case, rather than rely on owners to present them.

There are plenty of treatments for CD, and evidence to support their efficacy, but they are most likely to be effective if treatment starts early in the course of the disease.

Treatment of CD alone may not work, as many of these dogs have other illnesses that impair their overall fitness and adaptability, so it is important to address the geriatric dog's overall health state rather than focus on a single condition.

Kedilerin Evde İşaretleme ve İdrar Yapma Problemleri

Dr. Jonathan BOWEN
BVetMed MRCVS DipAS(CABC)
Queen Mother Hospital for Small Animals Royal Veterinary College Hawkshead Lane, North Mymms
Hertfordshire AL9 7TA UK

İlk değerlendirme

Kedinin ev kirletmesi sorunu araştırılırken en kullanışlı araçlardan biri, kedinin yaşadığı evin planıdır. Bu, evin odalarının düzenini, pencerelerin, kapıların ve büyük mobilyaların konumunu, besleme ve su kaplarını, uyku yerleri ve oyun alanları gibi önemli kaynakların yerlerini gösteren temel bir plandır. Hasta sahibi, bu diyagram üzerinde, bulduğu idrarın ve dışkının yerini işaretlemelidir.

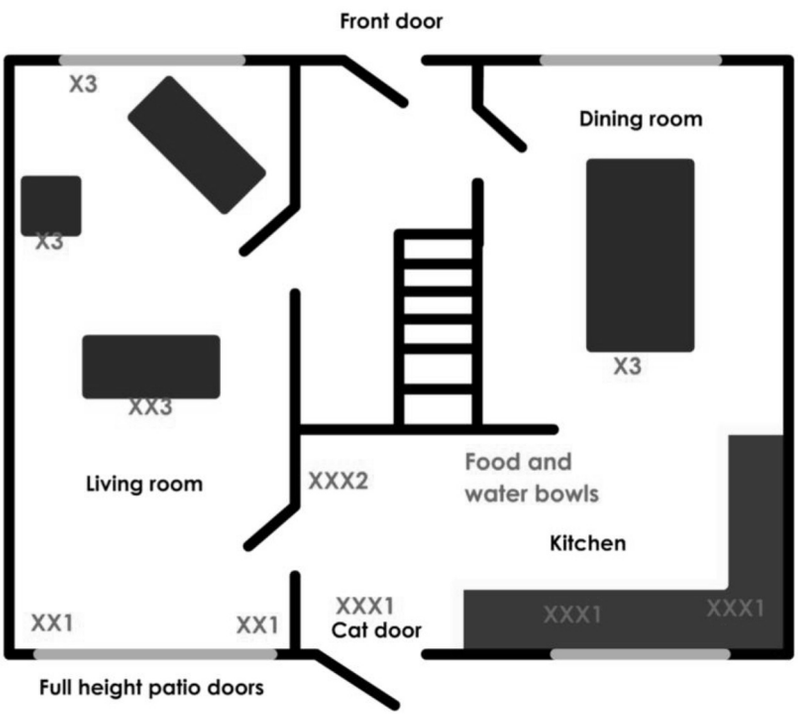

Diyagram üzerinde her bir lokasyon, ilk veya son kirletilen veya herhangi bir lokasyon olup olmadığı, sıklığı yıldız sayıları ile işaretlenmelidir. Bu diyagramda her bir kirletilen noktaya ek bilgi yazabilirsiniz.

İdrar ve dışkı birikintilerinin şablonu, sorunun kaynağına işaret edebilir. Örneğin; ilk kirlilik kapı ve pencelerin yanında görülüyorsa, olasıdır ki, algılanan tehdit dışarıdan gelmektedir, ilk kirlilik yeni mobilya veya odanın ortasında oluyorsa kediye tehdit evin içinden gelmektedir.

Çok kediye sahip hanedeki kediler arasındaki ilişkilerin resmi bir değerlendirmesinin yapılması önemlidir. İlişkileri göstermek için bir diyagram oluşturulmalıdır. Kedilerin sosyal fonksiyonu, ölen veya yeniden sahiplenilenler önemli olabilir, bu nedenle, kedilerin gruba ayrıldığı veya gruba eklendiği gibi değişen ilişkilerini göstermek için birden fazla şema çizmek gerekebilir.

Dikkat edilmesi gereken olumlu etkileyici reaksiyonlar, beraber sürtünme ve beraber tüylerini yalayabilme, kuyruk kaldırma ve mırlayarak selamlaşma not edilmelidir. Agresif davranışlarda aktif tehditler ise takip, tıslama, hırlama ve fiziksel saldırılar gibi; pasif olarak ise, gözle temas etme, vücudu veya yüzü tehditkar yapma, ya da diğer kedilerin önünde spreyleme gibi hareketleri içerir.
Bu davranış sınıfları ve bunların yönleri, aşağıdaki şekilde gösterildiği gibi, bir diyagramda belirtilmelidir.

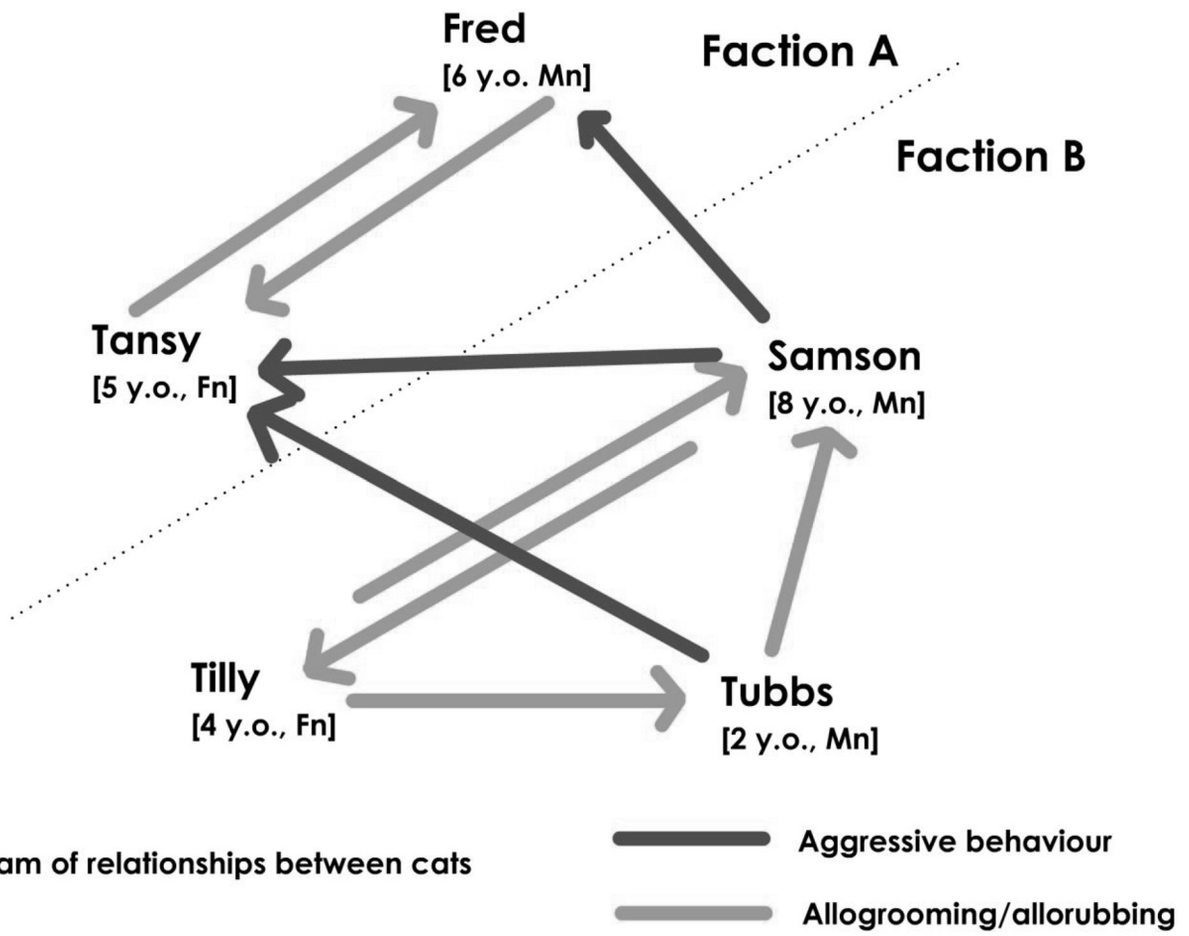

Diagram of relationships between cats

Bu, evde olan bitenin tanımlanabilmesini mümkün kılabilir. Kedilerin zamanlarının çoğunu evde harcadığı yer hakkında elde edilen bilgilerle birleştirildiğinde, bu tedavi sırasında kaynakların daha kolay uyarlanmasını sağlar. Ayrıca kedinin bıraktıklarını tanımlamaya da yardımcı olabilir.

Çok kedili bir evi incelerken, dışarıdaki kedilerle çatışma nedeniyle eve idrar yapanları araştırmak, bir değerlendirmenin yapılması için önemlidir. Evdeki kaynaklar seyrek ise daha sonra bazı kediler, durumu dışarıdaki kedilerle rekabetin daha da kötüleştirdiği, bir yerel aşırı nüfus sorunu olarak algılayabilir. İç çatışmayı çözmek, kedilerin genel refahını iyileştirmenin yanı sıra, idrar ve işaretleme sorunlarının çözümüne yardımcı olabilir.

İdrar yapma sorunlarının özel sebepleri

- **Çevresel öngörülemezlik.** Başka bir sebep olmaksızın, kediler sadece çevre kestirilemez olduğu için tuvalet kabının dışında idrar ve defekasyon yapmaya başlayacaktır (beklenmedik ısı değişimi, aydınlatma, aktivite, sosyal etkileşim).
- **Tuvalet bölgelerinde mahremiyet eksikliği:** Beslenme alanlarına ya da kedi kapılarına çok yakın yerleştirilen ya da kedinin tuvalete gitmek için güvenli hissetmediği yoğun yerlerde bulunan tuvalet kapları. Daha önceleri yeterli olan yer, yeni pet veya çocuk varlığında elverişsiz olabilir. Komşunun dışarıdan bakan yeni kedisi de mahremiyeti azaltabilir.
- **Uygun olmayan altlık:** Bazı kokular, çam veya odun esaslı kumlar kediler için iticidir. Üstlerine idrar yaptıklarında koku salarlar ki bu da itici etkilidir, özellikle kum kabı kapaklı veya kapalı ise.

- **Rekabet ve aşırı tuvalet kullanımı:** Birden fazla kedi aynı tuvalet kabını kullanıyorsa, kedi başka bir yer bulmaya zorlanacaktır. Kediler tuvalet kabını diğerinin kullanmasını engellemeye çalışırlar. Kediler idrar ve dışkılarını yapmak için kendilerine has özel kum kabını tercih ederler.

- **Giriş / çıkışların zorbaca kontrolü:** Zorba kediler kapıların yanına oturarak diğer kedilerin giriş/çıkışları esnasında tehdit ederler. Sinirli kedilerin giriş çıkışı için kendine güveni olmayabilir, böylece dışarıdaki tuvalet kabını kullanamazlar. Kedilerin korkutulması aynı ev kedileri içerisinde de olabilmektedir.

- **Özel korkular;** Gürültülü ve stresli yerlere giren kediler dışarıdaki tuvalet kabını kullanmaya gönülsüz olabilirler. Tuvalet kabı sağlanmaz ise, içeride kalıp evi kirletebilirler.

- **Tuvalet kabı çağrışımları:** Eğer kedi tuvaletini yaparken rahatsız edilir, saldırıya uğrar veya idrar yaparken ağrı duyarsa, diğer zaman tuvaletini yapması gerektiğinde başka bir yer bulma ihtiyacı doğabilir.

- **Tuvalet kabını bulamama/kullanamama:** Yaşlı veya güçsüz kediler, bir tuvalet kabı bulmak için uzağa gitmekte daha az istekli olabilir, bu yüzden evi kirletmeye başvurabilirler. Yüksek kenarlı veya kapalı kaplardan yararlanamayabilirler.

- **Hastalık:** Poliuri, polidipsi, idrar tutamama, FLUTD (kedi alt üriner sistem hastalığı) veya tekrarlı/kronik diyarede normal veya istenen tuvaletini yapamazlar.

- **Ceza:** Yanlış yerlere tuvaletini yapıp sahipleri tarafından cezalandırılan kediler sahipleri varlığında tuvalet kabına girmeyi reddederler. Tuvalet kaplarını mutfak veya genel kullanım alanlarına koyma eğilimi vardır, bu da korkan kedilerin cezalandırılıcağını sanmasına, buralarda tuvaletini yapmayı bırakmasına yol açar.

İşaretleme sorunlarının özel sebepleri

- **Merkez alanda yüz ve vücut belirteçlerinin kaybı:** Genellikle evin tekrar dekorasyonu veya ev değiştirmede..

- **Grup kokusunun kaybı:** Geçici veya tamamen ortamı rahatlatan; başka kedinin, sahibinin olmayışı veya grup üyelerinden birinin başka bir yere gitmesi (kedi oteli) ile bireylerin oluşturduğu ortak koku karışamayacaktır.

- **Özel bireyin kokusunun tanınamaması:** Bireysel koku; kedi örneğin diş için Veteriner Hekime veya kuaföre gittiğinde değişebilir. Kedi başka koku ile eve dönebilir. Eve dönen kedi yabancı olarak algılanabilir. Bu agrezyona yol açar ve kedi sosyal gruptaki aynı yerini bulamaz.

- **Yeni kedinin gelmesi :** Kaynakların kaldırabileceğinden fazla popülasyonun artması veya yeni kedinin sosyal ilişkileri bozması (zorbalık, yarışma veya grup içi stres) görülebilir. Aynı etki yeni gelen ufak kedi olgunluğa eriştiği zaman da görülebilir.

- **Hastalık :** Kedinin moral durumunu değiştiren veya diğer kediler ile ilişkilerini değiştiren şartlarda (Hipertiroidizm, yaşlılık, ağrı, hiperestezi, güçsüzlük) veya çevresel ihtiyaçlarda (polidipsi veya poliuri sebeplerinde).

- **Evin dışında aşırı popülasyon yoğunluğu:** Aşırı popülasyon varlığında, yeni kediler alanlarına girerler veya kedilerin sahibi başka kedileri eve getirebilir.

- **Yabancı kokuların eve getirilmesi:** Ortamda yaşamayan kediler ön kapı veya garaj kapılarına koku bırakabilirler ve bu kokular eve gelebilir. Kedi sahibi ayakkabısı veya kıyafetleri ile kokuyu eve getirebilirler.

Tedavi

Kontaminasyonun uzaklaştırılması. Kedi sahibi, kedinin idrarını veya dışkısını yaptığı yerlerin haritasını kullanmalı ve bir protokole göre oraları temizlemelidir. Tüm yerler aynı gün hemen temizlenmelidir, ayrıca her 4-5 günde bir tüm yerler tekrardan temizlenmelidir.

Bu tüm kokuları yok eder. Bundan sonra gerekiyorsa tüm yerler her gün kontrol edilmeli ve temizlenmelidir.

Amaç, tekrar eden işaretlemeyi veya kirlenmeyi teşvik edebilecek tüm koku izlerini ortadan kaldırmaktır:

- **Çiçek spreylerinden 3 adet edinin ve etiketleyin:**

A: Biyolojik temizleyici toz/sıvı içeren solüsyon %10'luk.
B: Su.
C: Cerrahi alkol (izopropil alkol)

- Kağıt havlular ile idrar uzaklaştırılır, yüzey kurutulur (veya dışkı uzaklaştırılır). Tekrar kullanılan havlular kullanılmaz, çünkü sadece kokuyu yayacaktır.

- A solüsyonu (biyolojik deterjan solüsyon) uygulanır. Kağıt havlu ile silinir. Yer temiz olana kadar uygulanır.
- B solüsyonu uygulanır. A solüsyonun kokusu gidene kadar uygulanır. Kağıt havlu ile kurutulur.
- C solüsyonu uygulanır. Kendi kurumasına bırakılır. 30 dakika kedinin girmesine izin verilmez (alkol kuruyana kadar).

- Atık kağıt havlular evin dışındaki çöp kutusuna atılır.
- Renk veya renk kaybı yaşanmayacağından emin olmak için, bu temizlik ürünlerini göze çarpmayan bir bez veya halı bölgesinde test edin.

Sağlık. Evi kirletme problemleri sağlık yönünden incelenmelidir. Stres ve FIC arasında yakın bir ilişki vardır, böylece sosyal ve çevresel stresle başa çıkmak bu durumun çözümlenmesinde önemli bir etkendir.

Çevreyi uygun hale getirme. Birey veya gruplar, evde diğer kedilerden bağımsız olarak ulaşabileceği tam set gerekli kaynaklara sahip olmalıdır. Çevre tahmin edilebilir ve kedi üzerinde kontrole sahip olmalıdır. Örneğin, aktiviteyi, mamasını sahibinin elinden almasından ziyade, kediler yemeğe, oyuna ve dışarı çıkma yönünden kendileri serbest erişime sahip olmalıdır.

Feromonlar. Kokular uzaklaştırıldıktan sonra, feromonun ortamın düzeltilmesinde rolü vardır. Kediler arasındaki sosyal iletişimi geliştirebilirler. Feromonların etkili olabilmesi için birkaç hafta gerekebilir ve minimum 8 hafta kullanılmalıdır.

İlaç ile sağaltım. Klomipramin ve fluoksetin gibi psikotropik ilaçlar, özellikle uzun süre devam ettiğinde ya da evde sürekli olarak kediler arası çatışmalar olduğunda, işaretleme davranışının tedavisi için çok yararlı olabilir. İlaçlar, kedilerin stres faktörlerine uyum sağlamaları ve bunlarla başa çıkmalarına yardımcı olur, alışkanlıklarını azaltan işaretleme davranışından dolayı bir süre rahatlama sağlayabilir.

Prognoz
Prognoz genellikle iyidir, ancak çok sayıda kediye sahip evlerde, dışarı çıkmada sınırlı evlerde veya sahibinin ek kediler almakta ısrar ettiği çok kedili evlerde, prognoz ihtiyatlıdır. Bununla birlikte, sahipleri çevreyi her zaman, stresi azaltacak ve normal davranışları teşvik edecek şekilde yönetmelidir.

Çeviri: Ercan ÇOKÇEKEN

Indoor marking and elimination problems in cats

Dr. Jonathan BOWEN
BVetMed MRCVS DipAS(CABC)
Queen Mother Hospital for Small Animals Royal Veterinary College Hawkshead Lane, North Mymms
Hertfordshire AL9 7TA UK

Initial assessment
One of the most useful tools when investigating a problem of feline house soiling is a plan of the house in which the cat lives. This is a basic plan indicating the layout of rooms in the house, the position of windows, doors and major furniture and the location of major resources such as feeding and watering stations, sleeping locations and play areas. The client should mark onto this diagram the location of urine and faces that they have found.

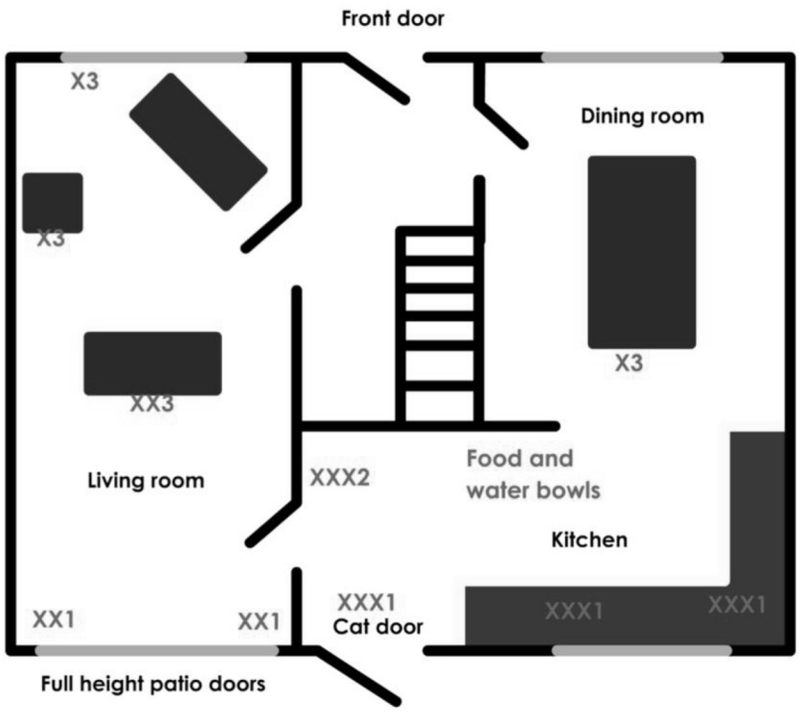

They should label each location on the diagram with a number of stars to indicate current frequency and a number that indicates whether that spot was one of the first, or last places to be soiled, or somewhere between. You can use this diagram as a basis for recording additional information about each deposit.

The pattern of urine and faecal deposits can point to the source of the problem. For example, if the first deposits were found close to doors and windows, it is suggestive that the perceived threat was coming from outside the home whilst initial deposits in the centre of rooms or onto new pieces of furniture would suggest that the disruption of the cat's security was coming from within the household.

It is important to make a formal assessment of the relationships between cats in a multi-cat household. A diagram should be constructed to illustrate the relationships. The social function of cats that have died or been re-homed may be important so it may be necessary to draw more than one diagram to illustrate the changing relationships as cats have departed or been added to the group.

Positive affiliative reactions that should be noted include allorubbing and allogrooming, tail up and trilled greeting between cats. Aggressive behaviours include active threats such as chasing, hissing or spitting and physical attacks, as well as more passive or distant threats such as staring eye contact, threatening body or facial posture, or spraying in front of other cats.

These classes of behaviour and their direction should be noted on a diagram of interactions, as illustrated in the figure below.

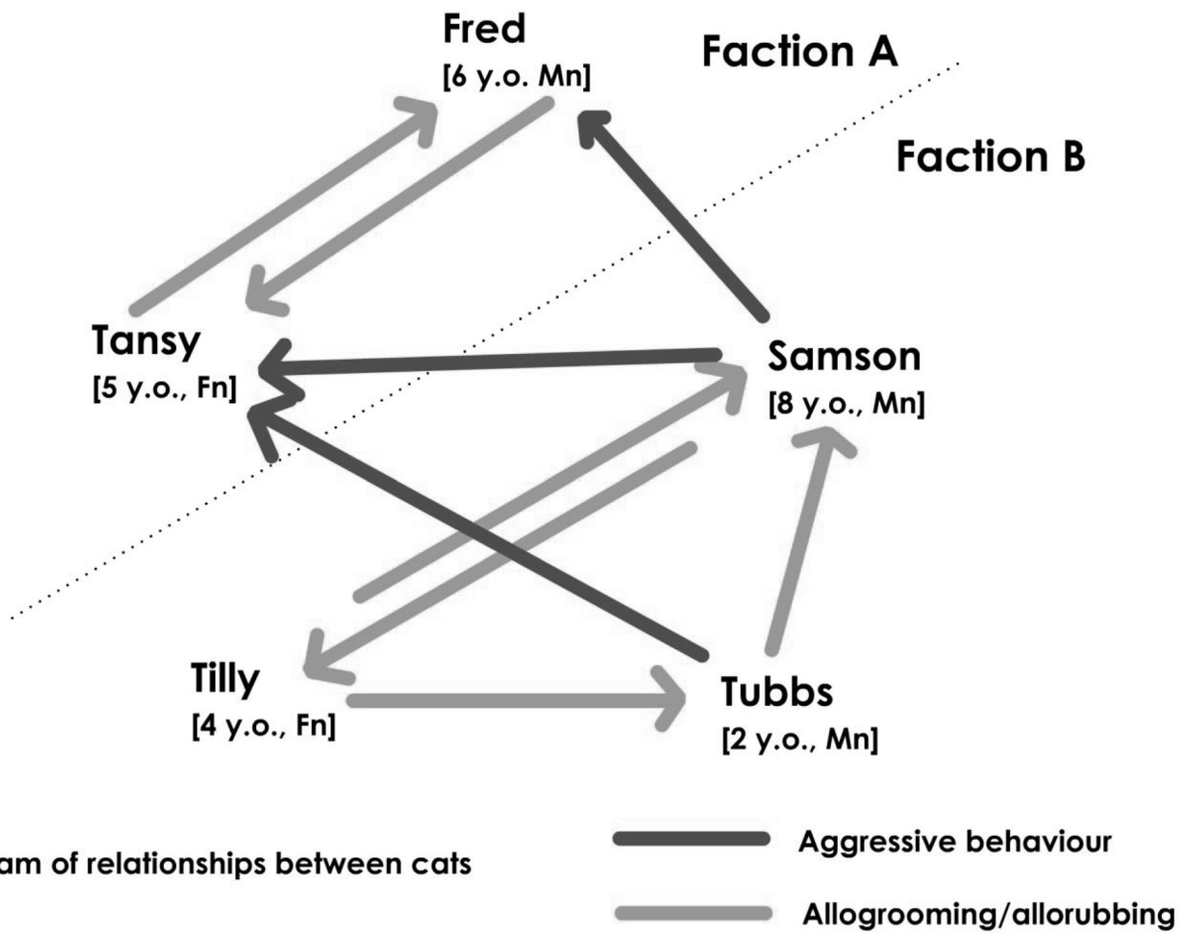

Diagram of relationships between cats

This may enable factions to be identified within the household. Combined with the information already obtained about where cats spend most of their time in the household, this makes the allocation of resources easier during treatment. It may also help to identify feline despots.

Making an assessment of this kind is important even when looking at a multi-cat household with what appears to be reactionary spraying due to conflict with outside cats. If resources in the home are sparse, then certain cats may perceive there to be a local overpopulation problem which is made worse by competition with outside cats. Sorting out internal conflict is likely to improve the cats' general welfare as well as help to resolve elimination and marking problems.

Specific causes of elimination problems

- **Environmental unpredictability.** With no other cause, cats will start to urinate and defecate outside the litter tray just because the environment is unpredictable (unexpected changes in temperature, lighting, activity, social interaction).

- **Lack of privacy in latrine locations:** Litter trays that are placed too close to feeding areas or cat doors, or sited in busy places where the cat does not feel safe to go to the toilet. A previously satisfactory location may become unacceptable if the presence of new pets or children constantly disturbs the cat. New cats in the neighbourhood may overlook the litter tray from outside, again reducing privacy.

- **Inappropriate substrate:** Certain scented, pine or wood-pulp based litters are aversive to cats. When urinated on they may release odours that the cat finds repellent, especially if the litter tray is hooded or enclosed. Substrate depth is also important, with cats preferring a depth of around 3cm.

- **Competition and excessive latrine use:** Ff several cats are using the same litter tray then it quickly becomes soiled and cats may be forced to find somewhere else. Cats may be forced to displace each other in order to gain access to the solitary household latrine. Cats prefer to use separate toilets for urine and faeces wherever possible.

- **Despotic control of entry/exit points:** Feline despots may perch close to cat doors and threaten other cats as they come and go. Nervous cats may not have the confidence to go in and out so they cannot use outdoor latrines. Threatening of cats leaving or entering the litter tray may also occur from cats within the same household.

- **Specific fears:** Cats that are moved to a noisy or stressful location may be unwilling to go outside to use latrines. They may stay inside and soil the house if not provided with a litter tray.

- **Negative litter box associations:** If the cat has been attacked or disturbed whilst using a particular latrine, or if it has experienced pain on micturition, then it is likely to chose a different toilet location the next time it needs to eliminate.

- **Inability to use/find litter trays:** Elderly or debilitated cats may be less willing to travel to find a latrine, so they may resort to soiling in the house. They may be unable to make use of high-sided or covered trays.

- **Illness:** Cats with PU/PD, incontinence, FLUTD or recurrent/chronic diarrhoea are unlikely to maintain a normal or acceptable pattern of elimination.

- **Punishment:** Cats that have been punished for eliminating in the wrong place may refuse to go to the toilet in the presence of the owner. Litter trays tend to be placed in public areas like the kitchen or utility area, which means that the fearful cat ceases to use them for fear of being punished further.

Specific causes of marking problems

- **Loss of core territory facial or flank marks:** Usually due to redecoration or change of house.

Loss of maintenance of group odour: Temporary or permanent loss of a social facilitator cat, absence of the owner, or housing of group members apart (at a cattery) so that odour is not mixed between individuals and factions.

- **Failure of odour recognition of a specific individual:** Individual odour may be altered or lost if a cat is taken away for grooming or veterinary treatment such as dental work. The cat may also return home with the odour of an unfamiliar cat on it. The returning cat may be regarded as an intruder. This causes aggression or the cat may never regain its previous role in the social group.

- **Introduction of a new cat:** This may exceed the population that can be supported by existing resources, or the new cat may upset existing social relationships [through despotism, competition or by increasing stress in the group]. The same effect is apparent when a recently introduced kitten reaches maturity.

- **Illness:** Conditions that alter the cat's emotional state or interaction with other cats [Hyperthyroidism, senility, pain, hyperaesthesia, debilitation] or need for resources [conditions causing polydipsia or polyphagia].

Excessive population density outside the home: existing overpopulation, new cats introduced to an area, or when a cat owner moves a group of cats into a new home in an area where many cats already live.

- **Unfamiliar odours brought into the house:** non-resident cats may spray close to a front or garage door so that this odour seeps into the house. Owner's shoes, clothing or bags may pick up odours from outside.

Treatment

Removing contamination. Owners should use their map of all locations where the cat has left urine or faeces and clean them according to this protocol. All sites should be cleaned once in the same day, and then the cleaning process repeated at all sites 4-5 days later. This removes all odour. From then on, all sites should be checked and cleaned, if necessary, every day.

The aim is to remove all traces of odour that could encourage repeat marking or soiling:

- Make up and label three plant sprayer bottles containing:

A: 10% solution of biological washing powder/liquid in water. B: Plain water.
C: Surgical spirit (isopropyl alcohol).

- Mop up excess urine and dry the surface using paper towels (or remove faeces). Do not use a reusable cloth, because it will just spread scent around.
- Spray the surface with bottle A (biological detergent solution). Mop the surface with paper towel. Repeat until location is clean.
- Spray the surface with bottle B (plain water). Mop the surface dry with paper towel. Repeat until detergent residue has been removed.

- Mist the surface with bottle C (surgical spirit) and allow it to dry naturally. Do not allow the cat access to the area for at least 30 minutes (until the alcohol has dried).
- Dispose of paper towels to a dustbin outside the house.
- Test these cleaning products on an inconspicuous area of cloth or carpet before using them more widely to make sure that no discolouration or loss of colour is likely to occur.

Health. Medical aspects of elimination problems must be resolved. There is a close relationship between stress and FIC so that dealing with social and environmental stress is an important component in resolving this condition.

Optimised environment. Individuals, or factions, need to be provided with a complete set of resources that enables them to operate independently from other cats in the household. The environment has to be predictable and cats must have control over it. For example, rather than obtaining food and activity from the owner cats should have free access to food, toys and preferably outdoors.

Pheromones. These have a role in correcting the pheromone environment after spray marks have been removed. They can also facilitate an improvement in social interaction between cats. Pheromones may take several weeks to become effective, and should be used for a minimum of 8 weeks.

Medication. Psychotropic drugs like clomipramine and fluoxetine can be very useful for the treatment of marking behaviour, particularly when it is longstanding or there is ongoing inter-cat conflict within the home. Medication helps cats to adjust to, and cope with, stressors, and can provide a period of relief from marking behaviour that reduces its habitual element.

Prognosis

The prognosis is generally good, but guarded in multi-cat households with a lot of cats, homes with limited outdoor access, or where the owner insists on taking in additional cats.

However, owners may always have to manage the environment in a way that reduces stress and promotes normal behaviour.

Davranış sorunlarında İlaç kullanımı

Dr. Jonathan BOWEN
BVetMed MRCVS DipAS(CABC)
Queen Mother Hospital for Small Animals Royal Veterinary College Hawkshead Lane, North Mymms
Hertfordshire AL9 7TA UK

Giriş
Birçok durumda bir problemi çözmek için davranış değişikliği yeterlidir. Anksiyete, korku ve "fobi", duyarsızlaşma ve ters şartlandırma gibi geleneksel yöntemler kullanılarak etkin bir şekilde tedavi edilebilir.

Örneğin, korku durumuna tipik bir yaklaşım şunları içerir:
- Tüm korkuyu ortaya çıkaran uyaranları tanımlayın
- Korku cevabının eşiğini tanımlayın (örneğin, uyarandan uzaklık)
- Uyaranın değişimini saptayın (uzaklık, kişinin görünümü vb). Bu yakınlaşma - uzaklaşmayı anlamak için kullanılmalıdır.
- Evcil hayvanın çevresini kontrol edin (kontrolsüz durumlara maruz kalmasını önleyin)
- Duyarsızlaştırma ve ters şartlandırma: Korkuyu ortaya çıkaran uyaran ile yavaş yavaş tanıştırılarak duyarsızlaştırılır, korku duyumu aynı uyaranla uyumlu olmayan başka bir duygusal tepkiyle değiştirilir, ters şartlandırma kullanılır.

Endişe (anksiyete) davranışlarında benzer yaklaşım uygulanır:
- Endişe ile ilişkili olaylar tespit edilir
- Hayvanın bu gibi olayları/durumları önceden sezmede kullandığı ip uçlarını tespit edin (ayrılık anksiyetesi durumunda sahibinin elbiseleri, ayrılmaya hazırlıklar vb.)
- Duyarsızlaştırma, ters-şartlandırma ve endişeye yol açan ip uçlarının tahmini etiklerini azaltma
- Hayvanı bazı özel komut ve cevaplarla eğiterek olayın işaretleri başladığında rahatlamasına izin verin.
- Endişenin meydana geldiği ortamlarda rahatlamayı hayvana öğretin.

Ancak, anksiyete ya da korkunun çok yoğun ya da yaygın olduğu vakalarda sadece davranışsal tedavinin yeterli olmadığını görüyoruz. Bu da biyolojik tedavileri kullanarak geleneksel yaklaşıma yol açmıştır.

Bununla birlikte, bu biyolojk tedavi, aynı derecede önemli olan davranışsal düzeltmelerin diğer özelliklerini göz ardı eder; dürtüsellik, aşırı uyarılma ve alışılmış yanıt.

Bu faktörleri manipüle etmek için biyolojik terapiler kullanılabilir ve bu oturum, vakalarda biyolojik tedavilerin kullanımına yönelik entegre bir yaklaşım ortaya koyacaktır.

İlaç türleri
- Evciil hayvanlarda kullanılmak üzere özel olarak lisans verilen psikoaktif ilaçlar şunlardır:
- Serotonin geri alım inhibitörleri: Klomipramin (Clomicalm®) ve fluoksetin (Reconcile®)
- Monoamin oksidaz inhibitörü (B): Selegilin (Selgian®)
- Alfa 2 adrenoseptör agonisti: Mikrodoz deksmedetomidin (Sileo®)

Davranış tedavilerinde birçok ilaç kullanılmaktadır, ancak hepsi veteriner hastalarında kullanım için lisanssızdır.

Örnekler olarak:
5-HT1A reseptör agonisti: Buspirone (Buspar®)
Seçici Serotonin Geri Alım İnhibitörleri: Sertralin (Lustral®), fluvoksamin (Faverin®)
Noradrenalin / serotonin geri alım inhibitörü: Amitriptyline
Beta adreonceptor antagonisti: Propranolol
Alfa 2-adrenoseptör agonisti: Klonidin
GABA reseptör agonistleri: Benzodiazepinler (diazepam, alprazolam)

İnsanlarda ve hayvanlarda anksiyete bozukluklarının gelişmesinde ve devamında serotonerjik ve nor-adrenerjik nörotransmisyon bozuklukları yer almaktadır.

Artık ilaca göre daha az etkileri olan feromonlar ve nutrasötikler gibi diğer biyolojik tedavilere de sahibiz.

Nutrasötikler, lisanslı ilaçlardan daha güvenli ve daha "doğal" olduklarına dair bir algı nedeniyle, hasta sahipleri tarafından tercih edilebilir.

Birlikte ele alarak, davranış sorunlarını daha hızlı iyileştirmek için sadece davranış tedavisi yerine nispeten eksiksiz biyolojik tedavilere sahibiz. Bazı durumlarda, geleneksel yöntemlerle tedavi edilemeyen köpeklere yardımcı olunabilir.

Dürtüsellik
Bu, bireyin olaylara ve uyaranlara davranışsal tepkileri önleme yeteneği ile ilgilidir. Dürtüsel eylemler zayıf bir şekilde tasarlanmış, önceden ifade edilmiş, gereğinden fazla riskli veya duruma uygun değildirler ve çoğu zaman istenmeyen sonuçlara yol açarlar. Köpeklerde önemli bir örnek, özellikle aile üyelerine yönelik agresyondur. Dürtüleri ile hareket eden bireyler, yapacakları şey hakkında uyarı vermeden aniden hareket etme eğilimindedirler. Köpeklerde, basit uyarı işaretlerinden sonra (örneğin, atak yapanın bir saldırı olayı muhtemel olan vücut duruşları olmaksızın) bir ısırık ile sonuçlanan hızlı bir saldırısı ortaya çıkabilir.

Bu davranışın genetik ve kalıtsal bir bileşen olduğuna dair kanıt vardır. Cocker Spaniels'de gözlemlenen "öfke sendromu" dürtü kontrol bozukluğunun bir örneğidir. Araştırmalar, özellikle de serotonin içeren nörotransmiter metabolizması ve reseptörlerindeki zayıf dürtü kontrolü ve kusurları arasında bir ilişki bulmuştur.

Kötü dürtü kontrolüne sahip köpekler her zaman saldırganlık problemleri yaşamazlar. Saldırganlık; korku, endişe ve hayal kırıklığı gibi olumsuz duygusal durumların olması ve dürtü kontrolünün olmamasından kaynaklanır. Dürtüleri ile hareket eden köpekler genellikle eğitime kötü tepki gösterirler; uzun süren eğitimlerden sonra bile tasma çekme, zıplama, diğer köpeklerden sonra koşma veya yiyecek çalma gibi istenmeyen davranışlar sergilemeye devam ederler. Bu köpeklerin kuyruk peşinde koşma ve kendini yaralama gibi tekrarlayan davranışlarda bulunma olasılığı daha yüksektir. Genellikle cezaya karşı duyarsızdırlar. Kötü dürtü kontrolüne sahip köpekleri araştırırken, sadece saldırganlığa odaklanmak için değil, aynı zamanda kötü dürtü kontrolüne ilişkin çok çeşitli işaretler aramak önemlidir.

Dürtüsellik çeşitli şekillerde ele alınabilir:
- Problemli davranışa yol açan ana olumsuz duygusal tepkileri azaltın
- Köpeğin davranışını düzeltmesine yardımcı olmak ve daha iyi sahip kontrolü sağlamak için hedefe yönelik eğitim sayısını arttırın.
- Dürtüselliğe katkıda bulunan altta yatan nörotransmitter dengesizliğini düzeltmek için ilaç kullanın (örn. SRI / SSRI ilaçlarının kullanımı).

Bir çok durumda ilaç, dürtü kontrolü zayıf olan köpeklerde güvenliği sağlamak için tek yoldur.

Aşırı uyarılma
Bir adrenerjik uyarılmadaki artış, duygusal nötral reaksiyondur; ki bu fiziksel olarak hazırlayarak uyarana karşı hayvanın aktif cevap vermesini sağlar. Bunun sonucunda vücutta dolaşan kan miktarı, iç organlardan beyin ve kaslara doğru kayar. Hayvan yüksek şiddetli bir uyarılmaya maruz kaldığında davranış cevabı hızlı ve fiziksel olarak daha güçlüdür; karar vermede ise hızlı ve direnci yükselmiştir.

Sonuç olarak, hayvanlar aşırı uyarılma halindeyken, dürtüleri ile hareket edebilir şekilde görünebilir çünkü tepkileri görünüşe göre daha ani ve daha az tahmin edilebilirdir ve zayıf uyarılma ile zayıf dürtü kontrolü arasında bir örtüşme vardır (dürtüsel köpekler uyandığında daha da etkileyici görünebilir).

Uyarılma arttıkça, bir süre devam etmeye eğilimlidir. Bu, sonraki olaylara karşı artan cevaba yol açar ve bu da uyarılmayı sürdürür. Bu, bazı durumlarda, bir köpeğin benzer durumlara ve olaylara günden güne farklı tepki vermesinin nedenlerinden biridir Örneğin, bir köpek, eğer zaten sokaklarda bir kediden sonra heyecanlanmış ve uyarılmışsa yabancıya havlama eğilimi daha kolaydır. İki olay motivasyon ya da duygu açısından farklıdır, ancak bir olayın uyarılması diğer davranışları etkilemeye devam eder.

Bazı köpekler, oyun sırasında, tanıdık bir köpekle ya da insanla karşılaştığında, evde yalnız kaldıklarında, yaban hayatı veya kedileri görürken olduğu gibi her zamanki durumlara tepki olarak çok yüksek uyarılma seviyeleri gösterirler. Bu gibi durumlar korku, endişe ya da hayal kırıklığı gibi olumsuz duygusal durumlarla birleştiğinde, kontrol edilemez ve tahmin edilemez davranışlara yol açabilir.

Uyarılmayı değiştiren ilaç tedavileri tek başına kullanılabildiği gibi diğer ilaçlarla beraber kombine olarak da kullanılabilir. Örneğin propranolol ve klonidin.

Alışılmış Cevap
Tüm davranış tepkileri, aynı genel ayırt edici uyaran, davranışsal tepki ve sonucunu izler. Ayırt edici uyaran, davranışı işaret eder ve cevap da bu davranışın gelecekte benzer koşullar altında tekrarlanıp tekrarlanmayacağını belirler (takviye edilmiş veya cezalandırılmış). Bununla birlikte, bu dizinin iki yarısı ayrı mekanizmaları içerir; uyaran odaklı bir bileşen ve hedef odaklı bileşen vardır. Bu iki sistem arasındaki denge davranış silsilesi ve bireyler arasında değişir.

Tekrarlanan uygulamalardan sonra, gönüllü olarak düşündüğümüz eylemlerin çoğu aslında doğada alışkanlıktır. Bu eylemlerin engellenmesi zorlaşabilir, çünkü onlar çok güçlü uyaran ve otomatik olduğundan, kendimizi çok fazla düşünmeden yapıyor buluruz. Örneğin, çaldığında cep telefonunuza ulaşmanız gibi.

Sorunlar, aşırı uyaran güdümünde ve sonuçlara duyarsız hale geldikten sonra davranış tekrarlı ve kontrolü zor hale gelebilir. Bu, zorlayıcı davranışları anlamadaki güncel yaklaşımlardan biridir. Bazı bireyler, hedefe yönelik davranışlar üzerinde alışkanlık kazanma eğilimi gösterirler, ki bu tekrarlı davranış bozukluğu gibi problemlerin gelişmesine önderlik eder.

Alışkanlık yanıtı sadece kompulsif bozuklukta değil, aynı zamanda saldırganlık gibi diğer uyaran güdümlü tepkilerde de görülmektedir. "Alışkanlık (tekrarlı) yanıt", köpeğe çok çeşitli ödüle yönelik davranışlarla (örn. Gıda ödülleri ile eğitim) ve ayrıca SRI / SSRI ilaçlarıyla azaltılabilir.

Çeviri: Ercan ÇOKÇEKEN

The use of medication in behavioural cases

Dr. Jonathan BOWEN
BVetMed MRCVS DipAS(CABC)
Queen Mother Hospital for Small Animals Royal Veterinary College Hawkshead Lane, North Mymms
Hertfordshire AL9 7TA UK

Introduction
In most cases behavioural modification is enough to resolve a problem. Anxiety, fear and "phobia" can be treated effectively using conventional methods such as desensitisation and counter-conditioning.

For example, a typical approach to fear would include:
- Identify all fear provoking stimuli
- Identify the threshold for the fear response (e.g. distance from stimulus)
- Establish a gradient of stimuli (distance, appearance of person etc). This should be used to understand approach-avoidance.
- Control the pet's environment (prevent exposure in uncontrolled situations)
- Desensitisation and counter-conditioning: desensitise using gradually increasing exposure to fear-eliciting stimulus at a level below which fear is evoked, use counter-conditioning to replace fear with another incompatible emotional response to the same stimulus.

With anxious behaviour a similar approach is used:
- Identify contexts associated with anxiety.
- Identify cues that animal uses as a predictor of such contexts/conditions (owner clothing, preparations for departure etc. in the case of separation anxiety).
- Desensitise, counter-condition and reduce predictive value of cues that cause anxiety.
- Train some specific commands and responses that allow the animal to be instructed to relax on cue.
- Teach the animal to relax in those contexts where anxiety has occurred.

However, we see cases in which anxiety or fear are so intense or generalised that behavioural therapy alone is not enough. This has led to the traditional approach to using biological therapies; to reduce the impact of negative emotional states.

However, this ignores other features of behavioural regulation that are equally important; impulsivity, excessive arousal and habitual responding.

Biological therapies can be used to manipulate these factors, and this lecture will set out an integrated approach to the use of biological therapies in cases.

Drug types
The only specific psychoactive drugs specifically licensed for use in companion animals are:
- Serotonin reuptake inhibitors: Clomipramine (Clomicalm®), and fluoxetine (Reconcile®)
- Inhibitor of monoamine oxidase (B): Selegiline (Selgian®)
- Alpha 2 adrenoceptor agonist: Microdose dexmedetomidine (Sileo®)

Many other drugs are used in behavioural medicine but all are unlicensed for such use in veterinary patients.

Examples include:
- 5-HT1A receptor agonist: Buspirone (Buspar®)
- Selective Serotonin Reuptake Inhibitors: Sertraline (Lustral®), fluvoxamine (Faverin®)
- Noradrenaline/serotonin reuptake inhibitor: Amitriptyline
- Beta adreonceptor antagonist: Propranolol
- Alpha 2-adrenoceptor agonist: Clonidine
- GABA receptor agonists: Benzodiazepines (diazepam, alprazolam)

Defects of serotonergic and nor-adrenergic neurotransmission are implicated in the development and maintenance of anxiety disorders in humans and animals.

We now also have access to other biological therapies, such as pheromones and nutraceuticals that have more subtle effects than medication. Nutraceuticals may be preferred by clients, due to a perception that they are safer and more "natural" than licensed medications.

Taken together we have a relatively complete toolkit of biological therapies that can be used to improve outcomes in behavioural problems, to achieve better prognoses faster than behavioural therapy alone. In some cases, dogs that would otherwise be untreatable with conventional behavioural therapy can be helped.

Impulsivity

This relates to an individual's ability to inhibit behavioural responses to events and stimuli. Impulsive actions are poorly conceived, prematurely expressed, unduly risky, or inappropriate to the situation and often result in undesirable consequences. The primary example in dogs would be aggression, especially directed at family members. Impulsive individuals tend to act suddenly, without giving warning of what they are about to do. In dogs, there may be a rapid escalation of aggression resulting in a bite after minimal warning signs (for example, without growling or body postures that indicate an aggressive attack is likely to occur).

There is evidence of a genetic, and hereditary, component to this behaviour. The "rage syndrome" observed in Cocker Spaniels is an example of an impulse control disorder. Investigations have found associations between poor impulse control and defects in neurotransmitter metabolism and receptors, particularly involving serotonin.

Dogs with poor impulse control do not always have aggression problems. Aggression results from the combination of negative emotional states such as fear, anxiety and frustration, and lack of impulse control. Impulsive dogs often show poor response to training, continuing to show minor nuisance behaviours such as leash-pulling, jumping up, running after other dogs or stealing food even after lengthy training. These dogs are also more likely to engage in repetitive behaviours, such as tail chasing and self-mutilation. They are often insensitive to punishment. When investigating dogs with poor impulse control it is important to look for a wide range of signs of poor impulse control, not just to focus on aggression.

Impulsivity can be tackled in several ways:

- Reduce the underlying negative emotional responses that lead to the problem behaviour
- Increase the amount of goal directed training in order to help the dog regulate its behaviour and provide better owner control.
- Use medication to correct underlying neurotransmitter imbalance that contributes to impulsivity (i.e. use of SRI/SSRI drugs).

In many cases medication is the only way to ensure safety in dogs that have poor impulse control.

Excessive arousal

An increase in adrenergic arousal is an emotionally neutral reaction that physiologically prepares the animal for an active response to a situation. It results in a shift of circulating volume into skeletal muscles and brain, and away from internal organs. Self-defence, predatory behaviour and play all involve increases in arousal. When animals are in a higher state of arousal, their behavioural responses are faster and more physically powerful; decision-making is quicker and strength increased.

As a result, when animals are in an excessive state of arousal they can appear impulsive because their reactions are apparently more sudden and less predictable, and there is an overlap between poor impulse control and arousal (impulsive dogs may appear even more impulsive when aroused).

Once arousal has increased, it tends to persist for some time. This leads to increased reactivity to subsequent events, which in turn maintains arousal. This is one reason why in some cases we see large variations in a dog's response to similar situations and event from day to day. For example, a dog that tends to bark at stranger may be much more likely to react in this way if it has already become excited and aroused after a cat in the street. The two events are unrelated in terms of motivation or emotion, but arousal from one event carries over to affect behaviour in the other.

Some dogs show very high levels of arousal in response to everyday situations, such as during play, when encountering an unfamiliar dog or person, or when seeing wildlife or cats, when left alone at home. When combined with negative emotional states such as fear, anxiety or frustration this can lead to uncontrollable and

unpredictable behaviour.

Drug therapies that alter arousal can be used alone, or in combination with other drugs. Examples include propranolol and clonidine).

Habitual responding

All behavioural responses follow the same general form of discriminative stimulus, behavioural response and outcome. The discriminative stimulus cues a behaviour and the outcome determines whether that behaviour will be repeated under similar circumstances in the future (reinforced or punished). However, the two halves of this sequence involve separate mechanisms; there is a stimulus driven component and a goal driven component. The balance between these two systems varies between behavioural sequences, and between individuals.

After repeated practice, many of the actions we consider voluntary are actually habitual in nature. These actions can become hard to inhibit, because they are so stimulus driven and automatic that we find ourselves doing them without a lot of thought. For example, reaching for your mobile phone when it rings.

Problems occur when responses become excessively stimulus driven and insensitive to outcome; then the behaviour can become repetitive and hard for us to control. This is one of the current approaches to understanding compulsive behaviours. Some individuals show a tendency to habitual responding over goal directed behaviour, which leads them to develop behavioural problems such as compulsive disorder.

Habitual responding is apparent not only in compulsive disorder, but also in many other stimulus-driven responses such as aggression. Habitual responding can be reduced by engaging the dog in a wide range of goal directed behaviours (e.g. training with food rewards), and also with SRI/SSRI drugs.

DAVETLİ KONUŞMACI ÖZETLERİ
3 KASIM 2018
C SALONU

INVITED SPEAKERS ABSTRACTS
NOVEMBER 3rd 2018
HALL C

Kalp Yetmezliği Tanısında Son Güncellemeler – Tedavide Çok İlaç İyi midir?

Zeki YILMAZ
Prof. Dr., Veteriner Hekim
Bursa Uludağ Üniversitesi, Veteriner Fakültesi, İç Hastalıkları AD - Bursa

Tanım: Kalp yetmezliği insan ve veteriner hekimliğinde önemli sağlık sorunlarından biridir. Köpeklerde kalp hastalıkları tüm medikal problemlerin %4-8'ini oluşturmaktadır. Köpeklerde ve insanlarda kalp yetmezliği öncelikli olarak idiopatik dilate kardiyomiyopati (dilated cardiomyopathy - DCM) ve kronik kalp kapak hastalıklarına (chronic valvular heart disease - CVHD) bağlı gelişmektedir. DCM ve CVHD her yaş, cinsiyet ve ağırlıktaki köpeklerde görünse de; bazı ırkların (büyük ırk köpekler) daha duyarlı olduğu bilinmektedir.

Hastalıkların etiyolojilerinde öncelikli olarak insanlarda olduğu gibi genetik faktörler rol oynamaktadır. Bu yönüyle köpeklerdeki DCM olguları insanlardaki DCM olguları için bir model olarak düşünülmektedir (1). Bu genetik ve etiyolojik benzerlik her iki canlı türünde yapılan çalışma sonuçlarının birbirlerine adapte edilebileceğini göstermektedir.

DCM kan pompalama kabiliyetindeki yetmezlik sonucu doku hipoperfüzyonu ve sonrasında kanın periferel ve sentral dokularda birikimi (venöz konjesyon) ile karakterize morfolojik ve fonksiyonel kalp hastalığıdır. Myokardiyal yetmezlikte myokardiyal kasılma azalmıştır. Kronik kalp yetmezliği genelde kalp hastalığının fizyolojik olarak kompenzasyonu için zaman tanır. Kompenzasyon genelde dolaşımdaki kan hacminin arttırılması için renal Na ve su retensiyonunun arttırılması şeklindedir (RAAS mekanizması). Venöz dönüş arttıkça etkilenen ventrikülün miyokardiyumu daha büyük bir odacık haline dönüşüm için uyarılacaktır (2-4).

Semptomlar: Kalp yetmezliği temel olarak ikiye ayrılır, bu durumlara göre klinik sunum şekillenir (2,4):
1-Sol kalp yetmezliği (Left-sided heart failure): Myokardiyal yetmezliğe bağlı gelişen sistolik kalp yetmezliği veya ileri atım yetmezliği (forward failure) olarak da tanımlanır. Sol kalp yetmezliğinin öncelikli yaygın nedeni DCM olgularıdır. Düşük kalp debisine bağlı hipoperfüzyon, nabız kalitesinde azalma ve kardiyo-renal sendrom olası klinik yansımalarıdır.

2-Sağ kalp yetmezliği: Diyastolik fonksiyonların bozulmasına bağlı gelişen ve geri dönüş yetmezliği olarak da (backward failure) adlandırılan kalp yetmezliğidir. Yaygın olarak tricuspidal kapak hastalıklarına bağlı gelişen olguları içermektedir. Venöz sahada passif olarak göllenen kan hidrostatik basınç artışına ve transudasyona yol açar, alveollerde ve vücut boşluklarında sıvı birikir (hidrotoraks, pleural ve peritoneal efüzyonlar). Bu yapı genelde sol kalp yetmezliğinin ilerlediği ve son dönem kalp hastalığının geliştiği hastalarda da gözlenir ve kronik (konjestif) kalp yetmezliği olarak tanımlanır. Konjesyon ve ödem formasyonu kronik kalp yetmezliğinin en yaygın klinik belirtisidir ve bundandır ki "konjestif kalp yetmezliği" tabiri "kalp yetmezliği" tabiri ile sinonim olarak kullanılmaktadır.

Sınıflandırma: İnsanlardan modifiye edilen şekli ile hayvanlarda da kalp yetmezliği klasifiye edilmiştir (ACVIM - American College of Veterinary Internal Medicine, Tablo-1). Bu sınıflandırmada (kategori A, B, C ve D); hastaların bir aşamadan diğerine geçmesi ve konjestif semptomların ilaçlarla kontrol altına alınsa dahi daha erken bir aşamaya (bir önceki safhaya) geri dönemeyeceği ilkesi ağır basmaktadır (3, 5).
Tanı: Kalp hastalıklarının tanısında kullanılan tüm detaylar kalp yetmezliğinin ortaya konması için gereklidir. Klinik bulgular ve diyagnostik sistemlerden elde edilen bilgiler tanıya götürür. Bu nedenle önce klinik bulguların varlığı (çabuk yorulma, öksürük, üfürüm gibi) sonrasında da EKG (ritim anormaliteleri; taşikardi, atrial fibrilasyon vb.) ve radyolojik bulgular (kardiyomegali, alveolar ödem vb) tanıda önemli aşamalardır.

Tablo-1: ACVIM klasifiaksyonuna göre kalp yetmezliğinin gruplara ayrılması – tedavi seçenekleri

Grup	Tanımlama kriteri	Tedavi
Kategori A Asemptomatik	Sağlıklı predispose ırklar	Tedavi yok. Hasta sahibi bilgilendirme ve yılda bir kontrol
Kategori B Asemptomatik	Kalpte üfürümü olan, semptomu olmayan ancak kardiyomegalisi olmayan (B1) ve olan (B2) olgular	Diet değişimi önerilmiyor, varsa hipertansiyon mücadelesi B1: optimal bir tedavi söz konusu değil B2: ACE-I (pimobendan, beta blokör vb tartışmalı)
Kategori C Semptomatik	Geçmişte olmuş ya da halen mevcut olan kalp yetmezliği bulguları ile birlikte yapısal kardiyak anormalite mevcuttur, evde tedavi alabilecek hastalar	Standart tedavi: pimobendan, furosemide ve ACE-i Uzun sureli tedavide spirololaktone AF varsa digoxin; Ventriküler aritmi varsa lidokaine; Diet değişimi (Na sınırlı); Ekzersiz sınırlamasına gerek yok
Kategori D Semptomatik	Konjestif kalp yetmezliği semptomları gösteren ve hastanede tedavi alabilecek refraktör hastalar	Standart tedavi (pimobendan, furosemide, ACE-I ve spironolakton); AF varsa digoxin ve/veya diltiazem; Ventriküler aritmi varsa lidokaine; Diet değişimi (Na sınırlı) + kalori ve protein desteği; Ekzersiz sınırlaması

Serum kardiyak biyobelirteçlerin (cTnI ve NT-proBNP) normal değerlerin üstünde myokardiyal hasarı ve ventriküler fonksiyon bozulmasını ortaya koyarken; ilgili parametrelerin yükselim derecesi hastalığın şiddetine eşlik eder (2). Tanıda en önemli unsur kalp ultrasonu yani ekokardiyografidir (2-5). Kalp yetmezliğinin öncelikli olarak DCM ve kronik kapak hastalıklarına bağlı geliştiği unutulmamalıdır. DCM tanımlamasında kardiyoloji birliğinin önerisi doğrultusunda skorlandırma sistemi ile tanımlama yapılmaktadır (Tablo-1). Toplam skor 6 veya daha fazla ise DCM ile uyumlu, skor 1 ile 5 arasında ise hızlı bir şekilde hastalık gelişimiyle ilgili yeni değerlendirmeler yapılmalı şeklinde değerlendirilmektedir (4).

Tablo-2: DCM tanı kriterleri; skor ≥ 6 olan olgularda DCM tanımlaması yapılmaktadır (4).

Kriterler	Tanım
Ana Kriterler (Her biri 3 puan)	
a) Sol Ventikül (LV) Dilatasyonu	LV'ün sistolik veya diyastolik çapı referans aralığına göre %95 güven aralığını aşar
b) LV Yuvarlaklaşma indeksi (LV Sphericty)	Diyastoldeki LV boşluk uzunluğunun (sağ p arasternal u zun eksen 4 boşluk g örüntüde a pexten mitral a nnulusa) diyastoldeki L V'ün kısa e ksen g örüntüdeki uzunluğuna (M-mode) oranı <1,65
c) Azalmış LV FS oranı Azalmış LV EF oranı	<%20-25 (Irk spesifik referans değerlerine bağlı olarak) <%40 (2D uzun eksen görüntü)
Yan Kriterler (Her biri 1 puan)	
a) Artimi	Boxer ve doberman gibi ırklarla daha çok ilişkili

b) Atriyal Fibrilasyong	
c) Artmış mitral kapak EPSS'si	
d) Artmış PEP:ET oranı	PEP: pre-ejection period; ET: arotik ejeksiyon zamanı
e) Belirsiz aralıktaki FS	Tür spesifik değerlere göre (M-Mode), FS: fraksiyonel kasılma
f) Sol veya her iki atriyumdaki büyüme	

Tedavi: DCM ve buna bağlı gelişen kalp yetmezliklerinin tedavisinde ilgili kategoriye göre hastalara ilaçlar uygulanmaktadır. Tablo-1 de görüldüğü gibi predispoze ırkların monitorizasyonu, kategori B hastalarında ise ACE-i (benezapril, enalapril vb) uygulaması önerilmektedir. ACE-i uygulamasının progresyonu uzattığı ifade edilmektedir. Bu aşamadaki hastalarda pimobendan kullanılması üzerine tartışmalar devam ederken, PROTEC study grubu B2 hastalarında pimobendan kullanımının yaşam süresini uzattığını ifade etmiştir. C ve D hastaları tamamen semptomatik grupta yer alarak standart tedaviye (pozitif inotrop, diüeretik ve ACE-i) gereksinim duyan hastalardır. Kategori D grubunda daha çok konjesyon bulguları (asites, alveolar ödem, plöral ödem vb) ön plana çıktığından güçlü diüresis uygulamalarına gereksinim duyulmaktadır. Bu uygulamalar sırasında düzenli klinik, laboratuvar (üre ve kreatinin), ekg ve ekokardiyografik kontrol değerlerinin alınması gerekmektedir (2-4). Sık kullanılan ilaçlar ve dozları Tablo-2 de aktarılmıştır (4).

Tablo-2: Köpek ve kedilerde kalp yetmezliğinde sık kullanılan ilaçlar, doz ve uygulama yolları

İLAÇ		
Diüretik	**Kopek**	**Kedi**
Furosemide	1–3 mg/kg PO q8–24h (uzun süre); etkili küçük dozu tecih et	1–2 mg/kg PO q8–24h; etkili küçük dozu tecih et
Spironolactone	0.5–1 mg/kg PO q(12–)24h	0.5–1 mg/kg PO q(12–)24h
Hydrochlorothiazide	2–4 mg/kg PO q12h	1–2 mg/kg PO q12h
ACE inhibitörleri		
Enalapril	0.5 mg/kg PO q24(–12)h 0	.25–0.5 mg/kg PO q24(–12)h
Benazepril	0.25–0.5 mg/kg PO q(12–)24h	0.25–0.5 mg/kg PO q(12–)24h
Ramipril	0.125–0.25 mg/kg PO q24h	-
Diğer vazodilatörler		
Amlodipine	0.05 (başlama) to 0.3(–0.5) mg/kg PO q(12–)24h	0.3125–0.625 mg/kedi PO q24(–12)h
Nitroglycerin 2% ointment	1/2–1 1/2 inch cutaneously q4–6h	1/4–1/2 inch cutaneously q4–6h
Isosorbide dinitrate	0.5–2 mg/kg PO q(8–)12h	

Pozitif inotropi		
Pimobendan	0.1–0.3 mg/kg PO q12h, düşük başla; yemekten 1 saat önce	1.25 mg/kedi PO q12h
Digoxin	PO: <22 kg, 0.005–0.008 mg/kg q12h; >22 kg, 0.22 mg/m^2 ya da 0.003–0.005 mg/kg q12h.	0.007 mg/kg (or 1/4 of 0.125 mg tab) PO q48h
diastolic dysfunction		
Diltiazem	0.5–2 mg/kg PO q8h	6.5–2.5 mg/kg veya 7.5–10 mg/kedi PO q8h
Atenolol	0.2–1 mg/kg PO q12–24h	6.25–12.5 mg/cat PO q(12–)24h

Kaynaklar

1. Tarnow I, Falk T, Tidholm A, Martinussen T, Jensen AL, Olsen LH, Pedersen HD, Kristensen AT. Hemostatic biomarkers in dogs with chronic congestive heart failure. J Vet Intern Med. 2007 May-Jun;21(3):451-7

2. Buchanan JW: Prevalence of cardiovascular disorders. In, Fox PR, Sisson D, Moise NS (Eds): Textbook of Canine and Feline Cardiology: Principles and Clinical Practice. 2nd ed. 457-470, WB Saunders, Philadelphia, 1999.

3. Abbot JA: Acquired valvular heart diseases. In “Manuel of canine and feline cardiology”, 5th edit., by Smith FWK, Oyama MA, Tilley LP, Sleeper MM, Elsevier, pp 111, 2016.

4. Wendy, W.A. 2011. Cardiovascular Disease in Small Animal Medicine(3rd edition). London. Manson Publishing.

5. Atkins C, Bonagura J, Ettinger S, Fox P, Gordon S, Haggstrom J, Hamlin R, Keene B, Luis-Fuentes V, Stepien R. Guidelines for the diagnosis and treatment of canine chronic valvular heart disease. J Vet Intern Med. 2009 Nov-Dec;23(6):1142-50.

Updated Diagnostics in Heart Failure – Is Too Many Nedication Good for Treatment?

Zeki YILMAZ
Prof. Dr. Veterinarian
Bursa Uludağ University, Veterinary Faculty, Internal Medicine – Bursa

Definition: Hearth failure is an important health issue in both human and veterinary medicine. In dogs, hearth diseases make up the %4-8 of all medical problems. In dogs and in human beings, hearth failure primarily develops depending on idiopatic dilated cardiomyopathy -DCM and chronic valvular hearth disease – CVHD. Although DCM and CVHD can be seen in all ages and genders of dogs, it is known that some breeds (big breeds) are prone to this disease.

As in humans, genetic factors has a primary role in the etiology of diseases. From this aspect, the DCM cases in dogs can be a model for DCM cases in humans (1). This genetic and etiologic similarities shows us that the results of the studies done in both species may be adaptable for each other.

DCM is a morphological and functional hearth disease which is characterised with venous congestion, arised from tissue hypoperfusion and the deficiency in the blood pumping capacity. Myocardial contraction is decreased in myocardial failure. Chronic hearth failure allows time for the physiological compensation of the hearth disease. The compensation is usually as increasing the sodium and water retention in order to increase the blood volume in the circulatory system (RAAS mechanism). As venous return increases, the myocardium of the ventricle is stimulated for becoming much bigger (2-4).

Symptoms: Basically hearth failure has 2 types and clinical presentation is formed according to this (2-4).
1- Left-sided hearth failure: It's described as systolic hearth failure or forward failure, developed according to myocardial failure. The primary common cause of left-sided hearth failure is DCM cases. The potential clinical responses are; hypoperfusion according to low cardiac output, low pulse quality and cardio-renal syndrome.

2- Right-sided hearth failure: It's also known as backward failure, which occurs due to diastolic dysfunction. Commonly it includes cases which occur due to tricuspidal valve diseases. The passive accumulation of the venous blood causes an increase in hydrostatic pressure and transudation. Fluid accumulates in alveols and body cavities (hydrothorax, plural and peritoneal effusions). This is mostly seen in patients with progressive left-sided hearth failure and end stage hearth failure patients. And is described as chronic (congestive) hearth failure. The formation of congestion and edema is the most frequent clinical symptom of chronic hearth failure. This is why 'congestive hearth failure' and 'hearth failure' terms are synonyms.

Classification: In animals, hearth failures are classified due to modification of humans (ACVIM – American Collage of Veterinary Internal Medicine, Table-1). In this classification (cathegory A, B, C and D); the dominated principle is as follows: Patients passing from one stage to another and not returning to the previous stage despite of having the ability of controlling the congestive symptoms with medications (3, 5).

Diagnosis: All details that are used for a diagnosis in cardiac diseases are necessary for proving the hearth failure. Clinical findings and data obtained from diagnostic systems lead to diagnosis. Thereforefirst of all the presence of clinical findings (fatigue, coughing, murmurs, etc.) and afterwards ECG (arrithythmias, tachycardia, atrial fibrilation, etc.) and radiological findings (cardiomegaly, alveolar edema, etc) are important steps in diagnostics.

Table-1: Seperating cardiac failure in groups according to ACVIM classification – treatment options

Group	Definition criteria	Treatment
Category A Asymptomatic	Healthy predisposed breeds	No treatment. Informing the client and controlling once a year
Category B Asymptomatic	Patients with a hearth murmur, without symptoms but with (B1) or without (B2) cardiomegaly	No recommendation for changing diet, if present treatment of hypertension B1: no optimal treatment B2: ACE-1 (pimobendan, beta-blockers etc questionable)
Category C Symptomatic	Patients with a history or current cardiac failure sypmtoms+ structural cardiac anomalies, home-cured patients	Standart treatment; pimobendan, furosemide and ACE-1 Spironolactone for long-tern treatments Digoxin if AF is present; lidocaine if ventricular arrhytmia is present; change in diet (Na restricted); no need for exercise restriction
Category D Symptomatic	Patients showing conjestive hearth failure symptoms who has to be monitorised in hospital	Standart treatment (pimobendan, furosemide, ACE-1 and spironalactone); if AF present digoxin and/or diltiazem; if ventriculer arrhytmia is present lidocaine; change in diet (Na restricted) + calory and protein support; exercise restriction.

Being above the normal values of serum cardiac biomarkers (cTnI and NT-proBNP), shows myocardial damage and ventricular function loss. In addition the elevation also shows the severity of the disease (2). Echocardiography is the most important factor in diagnosis (2-5). Hearth failure develops due to chronic valvular diseases and DCM. The scoring system of cardiology association is used for the definition of DCM (Table-1). It is compatible with DCM, if the total score is 6 or higher. If the score is between 1 and 5, new considerations must be done quickly for the disease.

Table-2 DCM diagnosis criteria; DCM definition is done for score ≥6 (4).

Criteria	Definition
Key Criteria (Each 3 points)	
a) Left ventricle (LV) dilatation S	ystolic or d iastolic d iameter of L V exceeds reference values %95 confidence range
b) LV sphericty index	Ratio of LV space length at diastole to LV's M-mode lenght is <
c) Low LV FS ratio Low LV EF ratio	<%20-25 (According to breed specific reference value) <%40 (2D longitudinal line view)
Side Criteria (Each 1 point)	
a) Arrhytmia	Mostly related with boxers and dobermans
b) Atrial fibrillation	
c) Increased mitral valve EPSS	
d) Increased PEP:ET ratio	PEP: pre-ejection period; ET: ejection time
e) Uncertain FS level	According to species specific values (M-Mode), FS: fractional spasm
f) Enlargement in left o r both atrium	

Treatment: Medications are applied to patients with DCM and hearth failure according to related category. As seen in Table-1, the monetarisation of predisposed breeds and applying ACE-I (benezapril, enalapril etc.) in category B patients it is recommended. It is described that the application of ACE-I prolongs the progression. While the discussion about usage of pimobendan in these patiens is going on, PROTEC study group indicates that pimobendan prolongs the lifespan of B2 patients. C and D patients are totally in the symptomatic group and need standart treatment (positive inotrop, diuretics and ACE-I). D group patients mostly have congestion sypmtoms, so they need intense diuresis treatments. During these treatments, clinic laboratory (urea, creatinin), ECG and echocardiography values has to be obtained regularly (2-4). Frequently used medications and doses are shown in Table-2.

Table-2 : Drugs, dosege and application methods that are used in dogs and cats with hearth failure

DRUG	Dog	Cat
Diuretic		
Furosemide	1-3 mg/kg PO q 8-24h (long period); prefer low effective dose	1-2 mg/kg PO q 8-24h; p refer low effective dose
Spironolactone	0,5-1 mg/kg PO q(12-)24h	0,5-1 mg/kg PO q(12-)24h
Hydrochlorothiazide	2-4 mg/kg PO q12h	1-2 mg/kg PO q12h
ACE inhibitors		
Enalapril	0,5 mg/kg PO q24(-12)h	0,25-0,5 mg/kg PO q24(-12)h
Benazepril 0	,25-0,5 mg/kg PO q12(-24)h	0,25-0,5 mg/kg PO q12(-24)h
Ramipril	0,125-0,25 mg/kg PO q24h	
Other vasodilatators		
Amlodipine	0,05 (start) t o 0,3(-0,5) mg/kg PO q(12-)24h	0,3125-0,625 mg/cat PO q24(-12)h
Nitroglycerin 2% ointment ½	-1 ½ inch cutaneously q4-6h	¼-1/2 inch cutaneously q4-6h
Isosorbide dinitrete	0,5-2 mg/kg PO q(8-)12h	
Positive inotropic		
Pimobendan	0,1-0,3 mg/kg P O q12h, start low dose, 1 hour before meal	1,25 mg/cat PO q12h
Digoxine P	O; < 22kg, 0 ,005-0,008 m g/kg q12h; >22 kg, 0,22 m g/m2 o r 0,003-0,005 mg/kg q12h	0,007 mg/kg (or ¼ of 0,125 mg tab) PO q48h
Diastolic dysfunction		
Diltiazem 0	,5-2 mg/kg PO q8h	6,5-2,5 mg/kg or 7,5-10 mg/cat PO q8h
Atenolol	0,2-1 mg/kg PO q12-24h	6,25-12,5 mg/cat PO q(12-)24h

Literature

1. Tarnow I, Falk T, Tidholm A, Martinussen T, Jensen AL, Olsen LH, Pedersen HD, Kristensen AT. Hemostatic biomarkers in dogs with chronic congestive heart failure. J Vet Intern Med. 2007 May-Jun;21(3):451-7

2. Buchanan JW: Prevalence of cardiovascular disorders. In, Fox PR, Sisson D, Moise NS (Eds): Textbook of Canine and Feline Cardiology: Principles and Clinical Practice. 2nd ed. 457-470, WB Saunders, Philadelphia, 1999.

3. Abbot JA: Acquired valvular heart diseases. In “Manuel of canine and feline cardiology”, 5th edit., by Smith FWK, Oyama MA, Tilley LP, Sleeper MM, Elsevier, pp 111, 2016.

4. Wendy, W.A. 2011. Cardiovascular Disease in Small Animal Medicine(3rd edition). London. Manson Publishing.

5. Atkins C, Bonagura J, Ettinger S, Fox P, Gordon S, Haggstrom J, Hamlin R, Keene B, Luis-Fuentes V, Stepien R. Guidelines for the diagnosis and treatment of canine chronic valvular heart disease. J Vet Intern Med. 2009 Nov-Dec;23(6):1142-50.

Kaslı Kalpler Sizi Korkutmasın. Kedilerde Hipertrofik Kardiyomiyopati (HCM)

Zeki YILMAZ
Prof. Dr., Veteriner Hekim
Bursa Uludağ Üniversitesi, Veteriner Fakültesi, İç Hastalıkları AD – Bursa

Tanım – etyoloji:
HCM kedilerdeki en yaygın kalp hastalığıdır. Ventrikül duvarın diffüz ya da bölgesel kalınlaşması ile karakterizedir. HCM 4 aylıktan – 16 yaşa kadar geniş bir yelpazede görülebilmektedir. Kesin nedeni tam olarak belirtilememekle birlikte bazı ırkların predispoze olması (Main Coon, Ragdolls vb.) genetik oluşumu güçlendirmektedir. Bu ırklarda önemli kardiyak proteinlerde (myosin binding protein C vb.) mutasyonların şekillenmesi; kalıtsal – genetik oluşumu destekler niteliktedir (MacDonald, 2016).

Patogenez:
Bu mutasyonel değişimlere bağlı olarak kalınlaşan ventrikül serbest duvarı ve interventriküler septum; öncelikle sol ventrikül, daha az oranda da sağ ventrikül boşluğunda azalmaya (volüm azalması) ve anormal ventriküler relaksasyona (diyastolik disfonksiyon) yol açmaktadır. Ventriküler boşluktaki bu azalma; kardiyak output (dakikada pompalanan kan miktarı) ve stroke volümde de (her kontraksiyonda kalpten çıkan kan miktarı) azalmaya neden olmakta, sonuçta kompenzasyon için kalp frekansı reflektorik olarak yükseltilmektedir (taşikardi). Bu adaptasyon ile kısa bir süre kan basıncının idamesi sağlanırken, gerekli oksijen ihtiyaçları da karşılanabilmektedir (MacDonald, 2016). Enerji ihtiyaçları arttığında ve bu gerektiği gibi karşılanamadığında kalp kası hücrelerinde erken ölüm (apoptosis) ve fonksiyon yetersizliği baş göstermektedir. Diğer bir sorun da; kalp frekansı artışına bağlı olarak iki kontraksiyon arasında ventriküllerin kan ile dolumu için yeterli sürenin olmaması ve dolayısıyla daha fazla stroke volüm azalmasıdır. Bu noktada sol ventriküler dolum volümünün ve basıncının azalması sol atriyumda da kanın stazisine (thrombus eğilimi) zemin oluşturur. Stroke volüm azalması ve yetersiz dolum ile başlayan süreç plateletleri de hassas hale getirmekte, takiben koagülasyon sistem aktivasyonu ve thrombus oluşumu ile süreç devam etmektedir (Madron, 2016). Plateletlerin aktive olmasında sol ventriküler çıkışta ve mitral kapak seviyesinde meydana gelen türbülans akımların da etkili olduğu ileri sürülmektedir. Ventriküler septal kalınlaşma nedeni ile mitral anterior kapağın sistol sırasında aort çıkışına temas etmesi (sistolik anterior motion – SAM) de olası bir platelet aktive edici faktör olarak görülmektedir. Öncelikli olarak sol atriyumda gelişen thrombuslar, daha sonra sol ventrikül ve aort aracılığı ile büyük arterlerde (abdominal aorta – bifirkasyon noktalarında) tıkanmalara (arterial thromoembolism – ATE) zemin hazırlamaktadırlar (Abbott, 2016).

Klinik bulgular:
Birçok kedi asemptomatik olabilir, bunların oranı da %5 dolayındadır. Bazıları da ileri hastalık formu nedeni ile konjestif kalp yetmezliği belirtilerini (gürültülü ve hızlı solunum, ağız açık soluma ve letharji) yansıtabilirler. Bu tarz bulgular özellikle sol atriyal basıncın artışına bağlı sekonder olarak akciğerde (pulmoner ödem) ve/veya pleural boşlukta sıvı biriktiğinde (pleural ödem) belirgin hale gelmektedir (Wendy, 2011; MacDonald, 2016). HCM'de iştahsızlık, durgunluk gibi şikayetlerle birlikte kalp oskultasyonunda gallop ritim ve taşikardi (kalp frekansı 240/dk üzerinde), mitral punkta maksimada da değişen derecelerde sistolik üfürüm (grade 1-6) belirlenmektedir. Sistolik üfürümün olguların %70'inde, gallop ritimin de %33'ünde tespit edilebildiği rapor edilmiştir (Abbott, 2016; MacDonald, 2016).

HCM'nin hayatı tehdit edici en önemli komplikasyonu ATE'dir. Şikâyetler akut gelişim gösterir; ön ve/veya arka ayaklarda akut başlayan paresis/parapleji tablosu, ayaklarda ağrı, sürüyerek ya da topallayarak yürüme, bazen tamamen yatma isteği, emboli gelişen tarafta hipotermi ve taban yastıklarında renk değişikliği (siyanozis - morarma), ve etkilenen taraf için femoral arter nabız eksikliği ya da kaybı tespit edilmektedir (MacDonald, 2016).

Tanı:
Klinik bulguların varlığı (gallop ritim, sistolik üfürüm, taşipnö vb.) HCM'ye tanısal yaklaşım açısından önemlidir. Kesin tanı için torasik radyografı, EKG ve ekokardiyografik muayenelere gereksinim duyulmaktadır. X-ray görüntülerinin çift pozisyon alınması (LL ve VD/DV) önerilmektedir. LL grafilerde HCM'nin şiddetine göre kardiyomegali, akciğer ödemi, vena kava ve tracheal dorsal deviyasyonları görülebilmektedir. Vertebral kalp skoruna göre sağlıklı kedilerle karşılaştırıldığında (7.5 +/- 0.3 vertebra) HCM hafif (8.2-8.5 v), orta (8.6-8.9 v), şiddetli (9-10 v) ve ekstrem olarak (>10 v) klasifiye edilebilmektedir. VD pozisyonda ise tipik olarak "valentine shape" olarak tanımlanan kalp görüntüsü tanısal önemdedir. EKG'de ritim değişimleri; taşikardi (sinüs veya ventriküler orijinli) ve atrial veya ventriküler prematüre vurumlar gözlenebilmektedir. Aritmi potansiyelinin kedilerde %7 gibi düşük bir oranda olduğu da

unutulmamalıdır. Bununla birlikte EKG'de sol ventriküler hipertrofı bulguları da (QRS amplütünde artma, sol aksis deviasyonu ve belirgin sol atriyal genişleme) belirlenebilmektedir (Wendy, 2011; Abbott, 2016; MacDonald, 2016). Kardiyak serum biyobelirteçleri (cTnI ve Nt-ProBNP) ile myokardial hasar ve şiddeti ortaya konabilmekte (Çakıroğlu vd., 2009); ancak, bu hasarın nedeni olarak nasıl bir kalp hastalığı olduğu (dilate kardiyomiyopati, HCM, konjestif kalp yetmezliği ya da konjenital bir kalp hastalığı vb.) ortaya konamamaktadır. Diğer bir avantajı; solunum problemi çeken hastalarda altta yatan hastalığın kardiyak ya da respiratorik kökenli oluşunun belirlenmesidir. HCM'li olgularda serum kardiyak troponin I'nın (cTnI, 0.03 – 0.16 ng/ml) ve natriüretik peptid düzeylerinin (Nt-ProBNP; >270 pmol) referans değerlerden yüksek olması beklenmektedir (Sleeper vd., 2001).

HCM tanısında altın standart olarak thorasik ultrasonografı yani ekokardiyografı gösterilmektedir. Geleneksel muayene yöntemleri (2D, M-mode, renkli Doppler ve doku Doppleri) ve tanımlanan muayene pencereleri ile (sağ parasternal kısa ve uzun eksen görüntüleri, sol apikal 4-5 boşluk görüntüleri ve gerektiğinde subkostal görüntüleme) HCM varlığı ortaya konabilmektedir (Boon, 2016). Bu aşamada tanısal önemde olan kriterler; end-diyastolik olarak sol ventriküler (LV) duvar ve interventriküler septal (IVS) kalınlıkların 6.0 mm den yüksek olması, sol atriyal (LA) büyüme (LA/Ao oranının >1.5 olması, sistolik anterior motion (SAM) belirlenmesi, mitral kapakta regürgitan akım varlığı ve LV çıkışta SAM'e bağlı türbülans akım varlığı (venturi effect) ve aort (Ao) gradientinde artma şekillenmesidir. Ao gradientinin belirlenmesinde sol apikal 5 boşluk ve/veya subkostal pencerelerin kullanılması gerekmektedir (Wendy, 2011; Madron, 2016; Abbott, 2016; MacDonald, 2016).

HCM tipik olarak öncelikle diyastolik kalp yetmezliği ile başlamaktadır. Bu nedenle transmitral akımın ve relaksasyon sürelerinin doku Doppleri (TDI) ile ortaya konması gerekmektedir. Sol apikal 4 boşluk pencerede mitral akım Doppler karakteristiği genellikle gecikmiş relaksasyon patternini göstermektedir. Bu durum LV'nin erken diyastolik dalgası (E) ve geç atriyal kasılma dalgası (A) arasındaki oranın birin altına düşmesi (E/A oranı <1) ile uzamış izovolemik relaksasyon süresi ve desselarasyon süreleri ile kendini belli etmektedir. Gecikmiş relaksasyon LA basınç normal olsa dahi HCM'nin erken belirtisi olarak kabul edilmektedir (Silva vd., 2013; Madron, 2016).

Sekonder hipertrofilerin ekarte edilmesi adına serum throxine (T4) düzeylerine bakılması ve hiperthyroidism varlığı ortaya konması gerekmektedir. Sekonder HCM'nin bir diğer nedeni sistemik hipertansiyondur. Bu nedenle non-invazif olarak kan basıncı ölçümlerine gereksinim duyulmaktadır (Abbot, 2016; MacDonald, 2016).

ATE tanısında; HCM'li kedilerin tedavi süreçlerinde ani gelişen paresi/parapleji tablosu önemlidir. LA'nın 2D ve M-mode ekokardiyografik ölçümlerde 2cm ve üzerine çıktığı olgularda ATE riskinin arttığı ortaya konmuştur. Bazı olgularda LA içinde thrombus yumaklarının değişen büyüklüklerde görülmesi de mümkündür (Madron, 2016). Bu altyapıya sahip hastalarda günün teknolojisine uygun olarak kontrastlı CT-anjiyografı çalışmaları ile tıkanıklığın yeri lokalize edilebilir ve operasyon düşüncesinde olanlara detay bilgi sağlanabilir (Salcı vd., 2016).
Tedavi:
Semtomatik olgu tedavisinde öncelikli olarak angiotensin dönüşüm enzim inhibitörleri (ACE-i; enalapril; 0.5-1 mg/kg, 1x1, po) ve diüretik (furosemide; 2-4 mg/kg, 2x1, po) ilaçlar kullanılmaktadır. Kalp frekansı kontrolü ve gallop ritm için Ca kanal blokörleri (Diltiazem; 0.5-1 mg/kg, 2-3x1, po) ya da beta blokörler (atenolol; 6.25-12.5 mg/kedi, 2x1, po) tavsiye edilmektedir. Bu noktada obstruktif tip HCM (HOCM) varsa atenolol kullanımı ön plana çıkartılmaktadır. Bu sayede LV ve Ao arasındaki basınç gradientinde anlamlı azalma sağlanabilmektedir. Thrombus belirlenen ya da riski olan (LA çapı >2 cm) hastalarda aspirin (3 günde bir, 50-80 mg) ve/veya clopidogrel (Plavix 81 mg, 1x1/4 tb, po) uygulanması gerekmektedir. Tedavi sürecinde pulmoner ödemin azalması, klinik bulgulardaki rahatlamaya göre ilaç dozlarında idameye geçilmektedir. ATE gelişen olgularda intravenöz yolla heparin (300 IU/kg, 6-8 satte bir) ilk 72 saatte bazı olgularda thromboemboliye bağlı paraplejinin giderilmesinde etkili görülmektedir. Streptokinaz ve ürokinaz gibi thrombolitik ilaçların pahalı olması ve kanama riskini artırması nedeni ile pek tercih edilmemektedirler. Doku plasminojen aktivatörü (tissue plasminogen activator) de insanlarda olduğu gibi köpek ve kedilerde ATE oluşumlarında kullanılabilir, ancak yüksek maliyet ve spontan kanama potansiyeli tercih edilmesini sınırlandırmaktadır (Wendy, 2011; MacDonald, 2016).

Prognoz:
HCM'de tedaviye rağmen 2 yıl içinde ölüm oranı yüksektir. ATE gelişen olgularda bu süre çok daha kısadır, bu nedenle bazı olgularda ötanazi önerilmektedir (Payne vd., 2015).

Kaynaklar
1. Abbott, J.A. 2016. ''Acquired valvular heart diseases''. Manuel of canine and feline cardiology. Editörler: Smith, F.W.K.., Oyama, M.A., Tilley, L.P., Sleeper, M.M. Missouri: Elsevier.

2. Boon, J.A. 2010. Veterinary Echocardiography (2nd edition). Iowa. Wiley-Blackwell.

3. De Madron, E. 2016. Clinical Echocardiography of the dog and cat (5th edition). Editörler: de Madron, E., Chetboul, V., Bussadori, C. Missouri: Elsevier

4. MacDonald, K. 2016. ''Feline Cardiomyopathy''. Manuel of canine and feline cardiology. Editörler: Smith, F.W.K.., Oyama, M.A., Tilley, L.P., Sleeper, M.M. Missouri: Elsevier.

5. Payne, J., Borgeat, K., Brodbelt, D.C..,Connolly D.J., Luis Fuentes, V. 2015. ''Risk factors associated with sudden death vs. congestive heart failure or arterial thromboembolism in cats with hypertrophic cardiomyopathy'', Journal of Veterinary Cardiology, Dec(17), Suppl 1, 318-328.

6. Salcı, H., Kocatürk, M., İpek, V., Çetin, M., Kahraman, M.M., Yılmaz, Z. 2016. ''Echocardiographic, Magnetic Resonance Angiography and Pathologic Results of an Iliac Arterial Thromboembolism (Saddle Thrombus) in a Cat'', Kafkas Universitesi Veteriner Fakültesi Dergisi, 22(6), 977-978.

7. Silva, A.C., RAL, M., Oberlender, G., Nogueira, R.B., LAL, M. 2013. ''Feline hypertrophic cardiomyopathy: an echocardiographic approach'', Archivos de Medicina Veterinaria, 45, 1-6.

8. Sleeper, M.M., Clifford, C.A., Laster, L.L. 2001. ''Cardiac troponin I in the normal dog and cat'', Journal of Veterinary Internal Medicine, 15(5), 501-503.

9. Wendy, W.A. 2011. Cardiovascular Disease in Small Animal Medicine (3rd edition). London. Manson Publishing.

Don't Affraid of Thick Heart Muscles! Feline Hypertrophic Cardiomyopathy

Zeki YILMAZ
Prof. Dr. Veterinarian
Bursa Uludağ University, Veterinary Faculty, Internal Medicine – Bursa

Description- Etiology:
HCM is the most common heart disease in cats. It is characterized by diffuse or regional thickening of the ventricle wall. HCM can be seen in a wide range from 4 months to 16 years of age. Although the exact cause cannot be defined exactly, predisposing some races (Main Coon, Ragdolls, etc.) reinforces genetic formation. Formation of mutations in important cardiac proteins (myosin binding protein C, etc.) in these breeds; hereditary- supports genetic formation.

Pathogenesis:
The ventricular free wall and interventricular septum thickened due to these mutations; The left ventricle leads to a decrease in the right ventricular cavity (volume reduction) and abnormal ventricular relaxation (diastolic dysfunction). This reduction in ventricular space; This results in a decrease in cardiac output (the amount of blood pumped per minute) and stroke volume (the amount of blood coming out of the heart at each contraction), which ultimately increases the heart rate for compensation (tachycardia). With this adaptation, short-term blood pressure is maintained and the necessary oxygen needs can be met (MacDonald, 2016). Early energy (apoptosis) and dysfunction of the heart muscle cells are seen when the energy needs increase and this cannot be met as required. Another problem; Due to the increase in heart rate, there is not enough time to fill the ventricles with blood between the two contractions and thus more stroke volume reduction. At this point, the decrease of the left ventricular filling volume and pressure is the basis for the blood stasis (thrombus tendency) in the left atrium. The process, which starts with stroke reduction and insufficient filling, makes the platelets more sensitive, followed by coagulation system activation and thrombus formation (Madron, 2016). It has been suggested that turbulence currents at the level of the left ventricular outflow and mitral valve are also effective in the activation of the platelets. Systolic anterior motion (SAM) is seen as a possible platelet activating factor due to ventricular septal thickening of the mitral anterior valve during systole. Thrombuses developed primarily in the left atrium, then the left ventricle and aorta through the arteries (at the abdominal aorta - bifforcation points) are preparing the ground (arterial thromoembolism - ATE) ground (Abbott, 2016).

Clinical findings:
Many cats may be asymptomatic, with a rate of about 5%. Some of them may reflect the signs of congestive heart failure (noisy and rapid breathing, open mouth breathing and lethalgia) due to advanced disease form. Such findings are particularly evident in secondary fluid (pulmonary edema) and / or fluid accumulation in pleural space (pleural edema) due to increased left atrial pressure (Wendy, 2011; MacDonald, 2016). In HCM, there are complaints such as loss of appetite, stagnation, gallop rhythm and tachycardia (heart rate above 240 / min) and varying degrees of systolic murmur (grade 1-6) in the mitral puncture. It has been reported that systolic murmur can be detected in 70% of cases and in 33% of gallop rhythm (Abbott, 2016; MacDonald, 2016).

The most important life-threatening complication of HCM is ATE. Complaints show acute development; acute paresis / paraplegia in the anterior and / or hind paw, pain in the feet, scurvy or limping, sometimes completely nausea, hypothermia on the developing side and discoloration of the base cushions (cyanosis - bruising), and lack of femoral artery pulse for the affected side or loss is detected (MacDonald, 2016).

Diagnosis:
The presence of clinical findings (gallop rhythm, systolic murmur, tachypnea, etc.) is important for the diagnostic approach to HCM. Thoracic radiography, ECG and echocardiographic examinations are required for definitive diagnosis. Double position of the X-ray images (LL and VD / DV) is recommended. On radiographs, cardiomegaly, pulmonary edema, vena cava and tracheal dorsal deviations can be seen according to the severity of HCM. Compared to healthy cats (7.5 +/- 0.3 vertebrae), HCM can be classified as mild (8.2-8.5 v), moderate (8.6-8.9 v), severe (9-10 v) and extreme (> 10 v) compared to healthy cats. In the VD position, the heart image, typically defined as görüntü valentine shape olarak, is diagnostic. Rhythm changes in ECG; tachycardia (sinus or ventricular origin) and atrial or ventricular premature pulses may be observed. It should be noted that the arrhythmia potential is as low as 7% in cats. However, left ventricular hypertrophy findings (increase in QRS amplitudes, left axial deviation and marked left atrial dilatation) can be detected in ECG (Wendy, 2011; Abbott, 2016; MacDonald, 2016).

Cardiac serum biomarkers (cTnI and Nt-ProBNP) and myocardial damage and severity can be revealed (Çakıroğlu et al., 2009); however, there is no evidence of a heart disease (dilated cardiomyopathy, HCM, congestive heart failure, or congenital heart disease, etc.) as the cause of this damage. Another advantage; determination of the underlying disease in patients with respiratory problems, cardiac or respiratory origin. In cases with HCM, serum cardiac troponin I (cTnI, 0.03 - 0.16 ng / ml) and natriuretic peptide levels (Nt-ProBNP;> 270 pmol) are expected to be higher than reference values (Sleeper et al., 2001).

Thoracic ultrasonography ie echocardiography is shown as the gold standard in the diagnosis of HCM. Traditional examination methods (2D, M-mode, color Doppler and tissue Doppler) and defined examination windows (right parasternal short and long axis images, left apical 4-5 space images and subcostal imaging when needed) HCM presence can be revealed (Boon, 2016). The criteria of diagnostic importance at this stage are; end-diastolic left ventricular (LV) wall and interventricular septal (IVS) thicknesses greater than 6.0 mm, left atrial (LA) growth (LA / Ao ratio> 1.5, systolic anterior motion (SAM) determination, mitral valve regurgitant flow presence of LV and ventricular aneurysm in LV outflow (venturi effect) and aortic (Ao) gradient in the left apical 5 spaces and / or subcostal windows should be used (Wendy, 2011; Madron, 2016; Abbott, 2016; MacDonald, 2016).

HCM typically begins with diastolic heart failure. Therefore, the transmitral flow and relaxation time should be demonstrated by tissue Doppler (TDI). In the left apical 4-chamber window, the mitral flow Doppler characteristic usually shows a delayed relaxation pattern. This is characterized by prolonged isovolemic relaxation time and desselaration time with a decrease in the ratio between the early diastolic wave (E) and late atrial contractile wave (A) to below one (E / A ratio <1). Delayed relaxation LA pressure is considered to be an early sign of HCM even if it is normal (Silva et al., 2013; Madron, 2016).

In order to exclude secondary hypertrophy, serum throxine (T4) levels should be considered and hyperthyroidism should be demonstrated. Another cause of secondary HCM is systemic hypertension. Therefore, non-invasive blood pressure measurements are required (Abbot, 2016; MacDonald, 2016).

In the diagnosis of ATE; Sudden developing paresis / paraplegia is important in the treatment processes of HCM cats. It has been shown that LA has an increased risk of ATE in patients with 2D and M-mode echocardiographic measurements over 2 cm or more. In some cases it is also possible to see thrombus pellets in LA in varying sizes (Madron, 2016). In patients with this background, the location of obstruction can be localized with contrast-enhanced CT-angiography studies in accordance with the technology of the day, and detail information can be provided to those in the opinion of operation (Salcı et al., 2016).

Treatment:
Angiotensin conversion enzyme inhibitors (ACE-i; enalapril; 0.5-1 mg / kg, 1x1, po) and diuretic (furosemide; 2-4 mg / kg, 2x1, po) are primarily used in the treatment of dysplastic patients. Ca channel blockers (Diltiazem; 0.5-1 mg / kg, 2-3x1, po) or beta blockers (atenolol; 6.25-12.5 mg / cat, 2x1, po) are recommended for cardiac frequency control and gallop rhythm. If at this point there is obstructive type HCM (HOCM), the use of atenolol is highlighted. This allows a significant reduction in pressure gradient between LV and Ao. Aspirin (50-80 mg every 3 days) and / or clopidogrel (Plavix 81 mg, 1x1 / 4 tb, po) should be administered in patients with Thrombus identified or at risk (LA diameter> 2 cm). Reduction of pulmonary edema in the course of treatment is carried out at drug doses according to the relief of clinical findings. Heparin (300 IU / kg, 6-8 by one) was found to be effective in the elimination of thromboembolism-induced paraplegia in some cases in the first 72 hours. Thrombolytic drugs such as streptokinase and urokinase are not preferred because they are expensive and increase the risk of bleeding. Tissue plasminogen activator (tissue plasminogen activator) can be used in the formation of ATE in dogs and cats as well as in humans, but limits the preference for high cost and spontaneous bleeding potential (Wendy, 2011; MacDonald, 2016).

Prognosis:
There is a high mortality rate within 2 years despite treatment in HCM. This period is much shorter in cases with ATE, therefore euthanasia is recommended in some cases (Payne et al., 2015).

Resources:
1. Abbott, J.A. 2016. ''Acquired valvular heart diseases''. Manuel of canine and feline cardiology. Editors: Smith, F.W.K.., Oyama, M.A., Tilley, L.P., Sleeper, M.M. Missouri: Elsevier.

2. Boon, J.A. 2010. Veterinary Echocardiography (2nd edition). Iowa. Wiley-Blackwell

3. De Madron, E. 2016. Clinical Echocardiography of the dog and cat (5th edition). Editors: de Madron, E., Chetboul, V., Bussadori, C. Missouri: Elsevier

4. MacDonald, K. 2016. ''Feline Cardiomyopathy''. Manuel of canine and feline cardiology. Editors: Smith, F.W.K.., Oyama, M.A., Tilley, L.P., Sleeper, M.M. Missouri: Elsevier.

5. Payne, J., Borgeat, K., Brodbelt, D.C..,Connolly D.J., Luis Fuentes, V. 2015. ''Risk factors associated with sudden death vs. congestive heart failure or arterial thromboembolism in cats with hypertrophic cardiomyopathy'', Journal of Veterinary Cardiology, Dec(17), Suppl 1, 318-328.

6. Salcı, H., Kocatürk, M., İpek, V., Çetin, M., Kahraman, M.M., Yılmaz, Z. 2016. ''Echocardiographic, Magnetic Resonance Angiography and Pathologic Results of an Iliac Arterial Thromboembolism (Saddle Thrombus) in a Cat'', Kafkas Universitesi Veteriner Fakültesi Dergisi, 22(6), 977-978.

7. Silva, A.C., RAL, M., Oberlender, G., Nogueira, R.B., LAL, M. 2013. ''Feline hypertrophic cardiomyopathy: an echocardiographic approach'', Archivos de Medicina Veterinaria, 45, 1-6.

8. Sleeper, M.M., Clifford, C.A., Laster, L.L. 2001. ''Cardiac troponin I in the normal dog and cat'', Journal of Veterinary Internal Medicine, 15(5), 501-503.

9. Wendy, W.A. 2011. Cardiovascular Disease in Small Animal Medicine (3rd edition). London. Manson Publishing.

Dispne: Nedeni Nasıl Bulunur? Video Gösterimli İnteraktif Vaka

Viktor SZATMÁRI
DVM, PhD, Diplomat ECVIM-CA (Kardiyoloji)
Utrecht Üniversitesi Veteriner Fakültesi Pet Hayvan Kliniği Yalelaan 108, Utrecht, Hollanda,

Sunum sırasında birçok dispnetik hayvanın videosu tartışılacaktır. Odak noktası, özellikle solunum sesleri ve solunum paterni olmak üzere hastanın genel izlenimi üzerinde olacaktır.

Solunum güçlüğü olan hayvanlar genellikle acil vakalardır ve derhal müdahale gerektirirler. Akılda tutulacak basit bir algoritma, hem veteriner hekime olay anında sakinlik sağlar hem de dispnenin nedeninin hızlıca bulunmasına olanak verir.

Oksijen terapisi her zaman için önerilebilir, fakat bazı hayvanlara oksijen verilmesi daha fazla strese neden olup, solunum güçlüğünün daha da kötüleşmesine neden olabilir. Tek başına oksijen terapisi ise dispnenin tedavi edilmesi için yeterli değildir. Bu yüzden bir teşhisin konulması gereklidir. Dispnetik köpekler ve özellikle de kediler çok hassas olabileceklerinden, hastayı zapt etmeden mümkün olduğunca fazla konuyla ilgili medikal bilgi elde edilmesi çok önemlidir. Hayvanın ölümüne neden olabileceğinden dolayı, ben hiçbir zaman dispnetik bir hastayı belirli bir pozisyona sokmaya çalışmam.

Hastayı ellemeden önce ne yaparım?
Her zaman kendime soracağım ilk soru: Solunumda bir gürültü duyuyor muyum? Eğer cevap evet ise sorun üst solunum yollarında lokalize olmalıdır: Burun, farinks, larinks veya servikal trachea. Akciğerler, pleural boşluk veya kalbin duyulabilir bir solunum sesi oluşturması imkansızdır. Eğer duyulabilir bir solunum sesi mevcutsa, solunum yollarında bir tıkanıklık olması gereklidir. Duyulan sesin tipi ve kısa bir medikal geçmişe dayanarak, tür, yaş ve ırk bilgisiyle beraber, sadece hastanın gözlemlenmesiyle belirli bir rahatsızlıktan yüksek oranda şüphelenebilmek mümkündür.

Eğer herhangi bir solunum sesi duyulmuyorsa, problem büyük ihtimalle thoraksta lokalizedir. Bu durumda solunumun tipini gözlemlemeye çalışırım. Paradoxical solunum paterni, diyaframatik disfonksiyonun belirteci olup; diyafram hernisi, pleural efüzyon ve pneumothoraks durumlarından dolayı meydana gelir. Nadir olarak da diyafram tembelliği görülebilir ki, yeterince kronikleşmiş herhangi tipte bir dispne sonucunda bu durum meydana gelebilir. Ayrıca diyafram paralizi de paradoxical solunum paterninin muhtemel bir nedenidir, fakat bu sorun tipik olarak tetraparetik / tetraparalitik hayvanlarda görülmektedir. Paradoxical solunum paterni durumlarında, kalp atımının palpasyonu, kalp ve akciğerlerin oskultasyonu ile akciğerlerin perküsyonu, yukarıda belirtilen durumların ayırıcı tanısının yapılmasında yardımcı olur. Pleural efüzyonun varlığını teyit etmek için, hastanın belirli bir pozisyona zorlanmaması şartı ile ultrasonografi veya radyografi yöntemleri kullanılabilir. Eğer pneumotorakstan şüpheleniliyorsa veya solunum paterni paradoxical değilse, thoraks röntgeni çekilmesi en iyi teşhis yöntemidir.

Endemik bölgelerde dispnetik köpeklerde mutlaka her zaman Angiostrongylus vasorum enfeksiyonu (Fransız kalp kurdu) düşünülmelidir. Bu enfeksiyon, kandan antijen snap testi ile veya dışkıdan mikroskopi ile kolayca teşhis edilebilir. Enfeksiyonun ciddi olduğu durumlarda natif örnek ile mikroskobik bakıda hareket eden larva kolaylıkla tanınabilir.

Öksürüğün aksine , nefes darlığı diğer organlardan ve solunum yollarından kaynaklı olabilir. İntrakardiyak sağdan sola şantı olan konjenital kalp anomalileri (Fallot tetraloji) ve ciddi asidozlar da (örneğin; diabetes mellitusda) dispneye neden olabilir. Konjenital sağdan sola şantı olan hayvanların yaşı genellikle küçüktür ve dispnea durumları dinlenme esnasında belirgin bir şekilde düzelmektedir.

Çeviri: Aylin Ünal BARUH

Dyspnea: How to Find Its Cause? An Interactive Case-Based Video Session.

Viktor SZATMÁRI
DVM, PhD, Diplomate ECVIM-CA (Cardiology)
Companion Animal Clinic, Faculty of Veterinary Medicine, Utrecht University, Yalelaan 108, Utrecht, the Netherlands

During the presentation a number of videos of dyspneic pets will be discussed. The focus will be on the general impression of the patient, specifically focusing on respiratory noises and the breathing pattern.

Animals with dyspnea are mostly emergency cases and they need immediate veterinary attention. Having a simple algorithm in mind can help the veterinarian to keep calm and find the cause of dyspnea quickly.

Oxygen therapy can always be recommended, but one should keep in mind that oxygen administration can result in more stress in some animals, which in turn may worsen the respiratory distress. Oxygen administration alone is also not suitable to solve the dyspnea. Establishing a diagnosis is therefore essential. Because dyspneic dogs, and especially cats, are very fragile, it is important to collect as many pieces of relevant medical information as possible without restraining the patient. I never force a dyspneic animal to a certain position as this could lead to its death.

What do I do before I touch the animal?
The first question I always ask myself: do I hear a respiratory noise? If the answer is yes, the problem should be localized in the upper airways: nose, pharynx, larynx or the cervical trachea. It is impossible to produce an audible respiratory noise with the lungs, pleural space or the heart. If an audible respiratory noise has been detected, then an airway obstruction should be present. Depending on the type of noise and a (short) medical history, as well as the species, the age and the breed of the animal, a high suspicion of a certain disorder can be established, purely with the inspection of the pet. If no respiratory noise can be heard, then the problem is most likely located in the thorax. In this case I try to observe the type of respiration. Paradoxical breathing pattern may be indicative of a diaphragmatic dysfunction and can be caused by diaphragmatic hernia, pleural effusion and pneumothorax. Less often, diaphragm fatigue is present, which can develop from any type of dyspnea if it is chronic enough. Diaphragm paralysis is also a possible cause of paradoxical breathing pattern, but this problem is typically present in a tetraparetic/tetraparalytic animal. In case of a paradoxical breathing pattern palpation of the ictus cordis, auscultation of the heart and lungs and percussion of the lungs can help to differentiate between the above mentioned conditions. To confirm the presence of pleural effusion ultrasonography or radiography can be used, as long as the animal is not forced in a certain position. If pneumothorax is suspected or the respiratory pattern is not paradoxical, then making a thoracic radiograph is the best diagnostic test.

In endemic areas we should always think of *Angiostrongylus* vasorum (French heart worm) infection in dyspneic dogs. This infection is easy to diagnose with an antigen snap test from a blood sample or with light microscopy of a fecal sample. Under the microscope the intensively moving larvae can be easily recognized even from a native sample when the infection is severe.

Unlike cough, dyspnea can be caused by other organs then the respiratory tract. Congenital cardiac anomalies with intra-cardiac right to left shunting (such as tetralogy of Fallot) and severe acidosis (resulting from for example diabetes mellitus) may also lead to dyspnea. Animals with congenital right to left shunting are often too small for their age and the dyspnea spectacularly improves with rest.

Köpeklerdeki Mitral Kapak Dejenerasyonunun Tedavisindeki Yenilikler Nelerdir?

Viktor SZATMÁRI
DVM, PhD, Diplomat ECVIM-CA (Kardiyoloji)
Utrecht Üniversitesi Veteriner Fakültesi Pet Hayvan Kliniği Yalelaan 108, Utrecht, Hollanda,

Rutin veteriner kontrolünde kardiyak üfürüm saptanan klinik olarak sağlıklı köpeklerin sahiplerine ne gibi tavsiyelerde bulunmalıyız? Yakın zamanda yayınlanan EPIC çalışmasının sonuçları tartışılacaktır.

Kalp oskültasyonu, pratisyen veteriner hekimlerin, konjenital veya sonradan kazanılmış yapısal kalp hastalıklarının teşhisinde rutin olarak kullandığı ucuz ve en az invaziv olan yöntemdir. Orta yaşlı – yaşlı asemptomatik küçük ırk köpeklerde yeni farkına varılan ve mitral kapak bölgesinde yoğunlaşan sistolik kalp üfürümü, daha çok miksomatöz mitral kapak dejenerasyonu sonucunda meydana gelmektedir.

Şimdiye kadar bu yavaşça ama progresif bir şekilde ilerleyen hastalığın asemptomatik fazında, konjestif kalp yetmezliğinin oluşmasını geciktirici etkili bir tedavisi bilinmemekteydi. Fakat, EPIC çalışmasının sonuçlarına göre; günde iki kez oral pimobendan uygulamasının bu hastalığın asemptomatik fazını ortalama 15 ay uzattığı bulunmuştur. Bununla beraber köpeklerin hayat beklentisi de uzamış olacaktır.

Bu tedaviden faydalanabilecek köpekleri nasıl belirleyebiliriz?
Yeni farkına varılan ve mitral kapak bölgesinde yoğunlaşan sistolik kalp üfürümüne sahip olan ve üfürüm yoğunluğu 6 üzerinden en az 3 olan her yetişkin köpeğin daha detaylı muayenesi gereklidir. Pimobendan tedavisine başlanmadan önce uygulanması gereken 2 görüntüleme testi mevcuttur.

1. Lateral röntgen. Kardiyomegalinin olup olmadığını görmek için yapılır. Eğer vertebral kalp grafisi 10,5'in üzerindeyse, ekokardiyogram ile devam edilmelidir.

2. Renkli Doppler ekokardiyogramda, kalınlaşmış mitral kapak dilimleri ile beraber, büyük bir mitral regurgitasyon doğrulanır. Buna ek olarak, sol atriyum ve sol ventrikülün dilate olması (2D görüntülerinde İsveç metoduna göre, sol atriyumun aortaya oranının en az 1.6 olması ve M-mod görüntüsü Cornell metoduna göre ölçülen normalleştirilen sol ventriküler diyastolik iç çapın en az 1.7 olması) gerekmektedir.

Eğer radyografik ve ekokardiyografik bu kriterler sağlanamıyorsa hasta 6 ay ile 1 yıl arasında tekrar muayene edilerek meydana gelen değişikliklerin tedaviye başlanmasını gerektirecek derecede ciddi olup olmadığına bakılır.

Önerilen kaynaklar
- Boswood A et al. Effect of pimobendan in dogs with preclinical myxomatous mitral valve disease and cardiomegaly: The EPIC study – A randomized clinical trial. J Vet Intern Med. 2016; 30: 1765-1779.

Çeviri: Aylin Ünal BARUH

What is New in The Management of Canine Mitral Valve Degeneration?

Viktor SZATMÁRI
DVM, PhD, Diplomate ECVIM-CA (Cardiology)
Companion Animal Clinic, Faculty of Veterinary Medicine, Utrecht University, Yalelaan 108, Utrecht, the Netherlands

What should we advise to owners of clinically healthy adult dogs, when we detect a cardiac murmur at a routine veterinary health check? The results of the recently published EPIC study will be discussed.

Cardiac auscultation is one of the cheapest and least invasive screening test that practicing veterinarians use on a daily basis to look for congenital or acquired structural cardiac diseases. A newly recognized systolic cardiac murmur with the point of maximal intensity in the region of the mitral valve found in a middle-aged to elderly asymptomatic small breed dog is most likely the result of myxomatous mitral valve degeneration.

Until now, no effective therapy was known in the asymptomatic phase of this slowly progressive disease to delay the onset of congestive heart failure. However, the results of the EPIC study have shown that twice daily administration of oral pimobendan prolongs the asymptomatic phase of the disease with an average of 15 months. With this, the life expectancy of these dogs will be longer too.

How can we identify dogs that would benefit from this therapy?
Every adult dog with a newly recognized systolic murmur with the point of maximal intensity at the region of the mitral valve should be further examined, if the murmur intensity is at least 3 out of 6. There are two imaging tests that should be performed before one can decide about starting pimobendan.

1. A lateral radiograph. This is performed to see whether a cardiomegaly is present. If the vertebral heart scale (VHS) is above 10.5, then an echocardiogram should follow.

2. With color Doppler echocardiogram the presence of a large mitral regurgitation should be confirmed along with thickened mitral valve leaflets. In addition, the left atrium and the left ventricle should be dilated (with a left atrial to aortic ratio of at least 1.6 measured according to the Swedish method on 2D images and a normalized left ventricular diastolic internal diameter of at least 1.7 measured according to Cornell's method on an M-mode image, respectively).

If the above described radiographic and echocardiographic criteria are not fulfilled, the dog should be examined 6 months to a year later to see whether the changes are then severe enough to start with the therapy.

Recommended reading
- Boswood A et al. Effect of pimobendan in dogs with preclinical myxomatous mitral valve disease and cardiomegaly: The EPIC study - A randomized clinical trial. J Vet Intern Med. 2016;30:1765-1779

Minimal İnvazif Kalp Müdahaleleri

Viktor SZATMÁRI
DVM, PhD, Diplomat ECVIM-CA (Kardiyoloji)
Utrecht Üniversitesi Veteriner Fakültesi Pet Hayvan Kliniği Yalelaan 108, Utrecht, Hollanda

Bu sunum esnasında köpeklerde en sık uygulanan minimal invazif kalp müdahalelerinin endikasyonları tartışılacaktır. Patent ductus arteriosus embolizasyonu, akciğer stenozunun balon valvuloplastisi, kalp kurdu uzaklaştırılması ve kalp pili yerleştirilme prosedürleri gösterilecektir.

Patent ductus arteriosus (PDA), aortik stenoz ve akciğer stenozu köpeklerde en sık görülen üç konjenital kardiyak anomalidir. Kedilerde bu anomaliler çok nadirdir. Konjenital kardiyak anomalilerin teşhisi için yapılan taramalar, genellikle ilk veteriner sağlık kontrollerinde yani yaklaşık 6 haftalık yaşta ilk aşılamayla beraber kardiyak oskültasyon yapılarak gerçekleştirilir. Konjenital kalp anomalisi ne kadar erken teşhis edilirse, tedavisi o kadar başarılı olur ve uzun süreli prognozu da o kadar iyi olur. Konjenital kalp anomalisi olan yavru köpeklerin ''sadece zararsız bir kalp üfürümü var'' etiketiyle yeni sahibine satılması önlenmelidir.

Patent ductus arteriosus (PDA): Soldan sağa şantı olan PDA'da sol kalp tabanında yoğunlaşan ve sürekli olan bir kalp üfürümü mevcuttur. PDA üfürümü, ilk veteriner sağlık muayenesinde var olmalıdır. Küçük PDA'lar üfürüme neden olmayabilirler ve bir Doppler ekokardiyografisi esnasında tesadüfi bir şekilde saptanırlar. Çoğu köpekte PDA teşhisi, karakteristik üfürümünden ötürü steteskop muayenesiyle konulur. Asemptomatik olan bir yavruda üfürüm şiddeti 6 üzerinden 2'den fazlaysa PDA'u kapatmak önerilir. Çünkü PDA çoğu genç köpekte kardiyojenik pulmoner ödem ve akabinde ölüme neden olmaktadır. Ameliyat öncesinde doppler ekokardiyografı yapılması şu nedenlerden dolayı önerilmektedir: 1. Aynı anda var olabilecek diğer kalp anomalilerinin tespit edilmesi 2. Sol atrium ve sol ventrikülün büyüklüğünün tespit edilmesi (hem sistol hem de diyastolde) 3. Hastaya hangi tekniğin en uygun olduğuna karar verilmesi (Amplatz, bobin veya cerrahi ligatür gibi). En iyi ve uzun süreli sonuçlar asemptomatik olan yavrulardaki PDA'nın kapatılması ile alınmaktadır. Atriyal fibrilasyon, konjestif kalp yetmezliği veya ciddi derecede pulmoner hipertansiyonun oluştuğu durumlarda yapılan ductal kapatımların uzun süreli prognozu daha kötüdür. PDA'nın embolizasyonu genel anestezi altında yapılmaktadır. Sağ femoral arter, PDA'ya yaklaşım için en çok kullanılan damardır. Prosedür esnasında floroskopik rehberlik kullanılır.

Aortik stenoz, köpeklerde en çok subvalvular fibröz halkadan dolayı meydana gelmektedir. Hafif ve orta dereceli stenoza sahip köpekler genellikle klinik semptomlar göstermezler ve genellikle normal yaşam süresine sahip olurlar. Fakat ciddi bir stenoza sahip köpeklerde egzersiz intoleransı, bayılma ve ani ölümler görülür. Ciddi derecedeki subaortik stenozların tedavisi için bir takım girişimler yapılmış olunsa da, şimdiye kadar bir başarı sağlanamamıştır.

Akciğer stenozu çoğu köpekte valvulardır ve aortik stenoza benzer. Doppler kaynaklı basınç gradyanına göre hafif, orta ve şiddetli olabilir. Aortik ve pulmoner stenoz bulguları oskültasyon esnasında benzer olduğundan dolayı, pulmoner stenozun kesin tanısı (hastalığın şiddeti ve etiyolojisi) Doppler ekokardiyografı ile konulur. Şiddetli stenozlarda (Dopplerin basınç gradyanı 80 mmHg veya daha fazlaysa) balon valvuloplasti uygulanması endikedir. Annulus hipoplazisi olmayan valvular stenoza sahip köpekler, bu minimal invazif kateter girişimine en uygun olan adaylardır. Bu yöntem asemptomatik genç köpeklerde en iyi sonucu vermektedir. Eğer şiddetli bir pulmonik stenoz tedavi edilmezse, yetişkinlik döneminde egzersiz intoleransı, bayılma, ani ölüm ve asites ve/veya pleural efüzyon gelişebilir. Balon valvulaplasti yönteminin uygulanması; 1. Annulus hipoplazisi 2. Anormal koroner arter varlığı (sıklıkla İngiliz bulldoglarda) 3. Supravalvular veya pulmoner dal stenozu ve 4. Çift odalı sağ ventrikül durumlarında değerlendirilmektedir. Şiddetli bir valvular pulmoner stenoza uygulanan balon dilatasyonu genel anestezi altında yapılır. Kalbin sağ tarafına ulaşılması amacıyla en çok sağ femoral (veya juguler) damar kullanılır. Prosedür esnasında floroskopik rehberlik kullanılır.

Kalp kurdu (Dirofilaria immitis) enfeksiyonu asemptomatik olabileceği gibi hayatı tehdit eden (caval sendrom gibi) bir duruma da neden olabilir. Caval sendromun olduğu durumlarda ve şiddetli enfeksiyona sahip köpeklerde, yetişkin kurtların sağ atrium, sağ ventrikül veya pulmoner arterden uzaklaştırılması endike olmaktadır. Bu prosedürde ultrason ve/veya floroskopi rehberliğinde birçok cerrahi alet kullanılır ve juguler vena bölgeye erişim amacıyla sıklıkla kullanılan damardır.

Kalp pili yerleştirilmesi, (2. Derece) 3. Derecede atrio-ventriküler blok veya hasta sinüs sendromunun neden olduğu intermittent veya sürekli bradikardisi olan köpeklerde endikedir. Teşhisin EKG veya Holter EKG'si ile doğrulanması gereklidir. Bu duruma sahip köpekler asemptomatik olabildikleri gibi, egzersiz intoleransı veya bayılma (sıklıkla egzersiz esnasında) semptomlarını gösterebilmektedirler. Hastanın kalıcı kalp pilinin yerleştirilmesi amacıyla yapılacak genel anesteziyi kaldırabilmesi için öncelikle kalp hızını artırmak için geçici kalp pili uygulaması yapılır. Geçici kalp pili yerleştirilmesinin mümkün olduğunca kısa süreli ve basit bir şekilde uygulanabilmesi amacıyla, çoğu merkez sağ juguler venadan girerek sağ ventrikülün lümenine tek bir endokardial öncü implant etmektedirler. Nabız üreticisi ise daha sonra boyun veya sağ torasik duvara deri altı şekilde yerleştirilir. Her iki prosedür (geçici ve kalıcı kalp pili takılması) floroskopik rehberlik gerektirmektidir.

Çeviri: Aylin Ünal BARUH

Minimal Invasive Cardiac Interventions

Viktor SZATMÁRI
DVM, PhD, Diplomate ECVIM-CA (Cardiology)
Companion Animal Clinic, Faculty of Veterinary Medicine, Utrecht University, Yalelaan 108, Utrecht, the Netherlands

During the presentation the indications of the most common minimal invasive cardiac interventions in dogs will be discussed. The procedures will be shown: embolization of patent ductus arteriosus, balloon valvuloplasty of pulmonic stenosis, heartworm removal and pacemaker implantation.

Patent ductus arteriosus (PDA), aortic stenosis and pulmonic stenosis are the three most common congenital cardiac anomalies in dogs. In cats, all these three anomalies are very rare. Screening for congenital cardiac anomalies is performed by cardiac auscultation at the first and subsequent veterinary health checks usually together with the first vaccination, at about 6 weeks of age. The earlier a congenital cardiac anomaly is diagnosed, the better the long term prognosis is, provided that the anomaly can and will be treated successfully. Selling puppies with a congenital cardiac anomaly to a new owner with a label of “just an innocent murmur” should be prevented.

Patent ductus arteriosus (PDA) with a left to right shunting results in a continuous murmur with the point of maximal intensity at the left cardiac base. The murmur of a PDA should be present at the first veterinary health check. Small PDAs may not cause a murmur, and are detected as coincidental findings during a Doppler echocardiographic examination. Diagnosing a PDA can be done with a stethoscope in most dogs, based on the characteristic murmur. Occluding the PDA is recommended if the murmur is louder than 2 out of 6 in an asymptomatic puppy because PDA leads to cardiogenic pulmonary edema and subsequently to death in the majority of dogs in a young age. Performing a Doppler echocardiographic examination is however recommended before surgery so as 1. to look for coinciding cardiac anomalies, 2. to assess the size of the left atrium and left ventricle (both in systole and diastole) and 3. to see which technique (such as Amplatz, coil or surgical ligation) would be the most suitable for that individual dog. The best long term result can be reached when the PDA is occluded in an asymptomatic puppy. When atrial fibrillation, congestive heart failure or severe pulmonary hypertension develop, the long term prognosis after ductal closure is much less favorable. Embolization of the PDA takes place under general anesthesia. The right femoral artery is the most commonly used vessel to get access to the PDA. Fluoroscopic guidance is used during the procedure.

Aortic stenosis is in most dogs caused by a subvalvular fibrous ring. Dogs with a mild and moderate stenosis do not usually show clinical signs and they often have a normal life expectancy. However, dogs with a severe stenosis may experience exercise intolerance, syncope and sudden death. Several attempts have been done to try to find an effective therapy for severe subaortic stenosis, without any success so far.

Pulmonic stenosis is in most dogs valvular, and similarly to the aortic stenosis, it can be mild, moderate and severe, based on the Doppler-derived pressure gradient. Similarly to the aortic stenosis, the definitive diagnosis of pulmonic stenosis (including the severity and etiology) is made by Doppler echocardiography, as auscultation findings of aortic and pulmonic stenosis are identical. Severe stenosis (Doppler-derived pressure gradient of 80 mmHg and higher) is an indication for balloon valvuloplasty. Dogs with a valvular stenosis without annulus hypoplasia are the best candidates for this minimal invasive catheter intervention. The procedure has the best outcome if performed in asymptomatic young dogs. If a severe pulmonic stenosis is left untreated, exercise intolerance, syncope, sudden death and ascites and/or pleural effusion can develop usually in adult age. Balloon valvulolplasty might be considered on an individual basis in dogs with 1. annulus hypoplasia, 2. an abnormal coronary artery (often English bulldogs), 3. supravalvular or pulmonic branch stenosis, and 4. a double-chambered right ventricle. Balloon dilatation of a severe valvular pulmonic stenosis takes place under general anesthesia. The right femoral (or the jugular) vein is the most commonly used vessel to get access to the right side of the heart. Fluoroscopic guidance is used during the procedure.

Heartworm (*Dirofilaria immitis*) infection can be asymptomatic, but can also cause life threatening condition (such as caval syndrome). In cases of caval syndrome and in dogs with a massive infection, removal of the adult worms from the right atrium, right ventricle or pulmonic artery can be indicated. The jugular vein is the mostly used access and various instruments can be used for this purpose either under ultrasound and/or fluoroscopic guidance.

Pacemaker implantation is indicated in dogs with intermittently or continuously present bradycardia caused by (2nd degree) 3rd degree atrio-ventricular block, or sick sinus syndrome. The diagnosis has to be confirmed with an ECG or a Holter ECG. Dogs with these conditions can be asymptomatic, but can also show symptoms of exercise intolerance or syncopes (often during exercise). Before a patient can safely undergo a general anesthesia for the placement of a permanent pacemaker, a temporary pacemaker is placed to increase the heart rate. To keep the procedure of permanent pacemaker implantation as short and as simple as possible, most centers implant a single endocardial lead into the lumen of the right ventricle through the right jugular vein. The pulse generator is then placed subcutaneously either in the neck or the right thoracic wall. Both procedures (temporary and permanent pacemaker implantation) require fluoroscopic guidance.

Kalp Hastalarında Anestezinin Yönetimi

Zeynep PEKCAN
Prof. Dr.
Kırıkkale Üniversitesi

Kalp hastalığı olan bir hayvanı anesteziye alma girişimi her hekim için bir kabustur. O yüzden de mümkün olduğunca anesteziye almaktan kaçınılır; sırf bu nedenle durumun daha komplike olduğu hastalar her kliniğin zaman zaman karşılaştığı bir durumdur.

Anestezi sırasında ve sonrasında olabilecek komplikasyonları tahmin etmek düzgün yapılan preanestezik değerlendirme ile başlar. Uygulanacak sedatif ve anestezik maddelerin kalp ve dolaşım üzerine etkileri bilinmeli ve duruma uygun olan ilaçlar uygun dozlarda yapılmalıdır. Anestezi sırasında ise nabız, tansiyon ve kan oksijen düzeyleri mutlaka takip edilmeli ve gelişen en ufak değişiklik en kısa sürede tespit edilip önlemleri alınmalıdır. Monitörizasyondaki eksiklikler, geç müdahaleler hayvanın ölümüne neden olabilir.

Bu sunumda hayvanlarda kalp hastalıklarına göre anestezi için seçilmesi/seçilmemesi gereken ilaçları, beklenen komplikasyonları ve alınabilecek önlemleri konuşup, neler yapılması/yapılmaması gerektiğini hep beraber değerlendireceğiz.

Anesthesia Management in Heart Failure Animals

Zeynep PEKCAN
Prof. Dr.
Kırıkkale University

Anesthetic induction of the heart failure animal is a kind of nightmare for the veterinary surgeon. Therefore, clinicians avoid anesthetic induction as much as possible and afterwards the conditions became more complicated to treat.

Estimation of possible complications during and after anesthesia begins with preanesthetic evaluation. If the animal's heart condition and its effect on the body are known, appropriate anesthetic agents are selected and can be used at appropriate doses. Heart rythm, blood pressure and blood oxygen levels must be monitored throughout anesthesia and the slight changes should be detected immediately and precautions should be taken. Deficits in monitorisation can cause death.

In this presentation we will talk about the anesthetic drugs for heart failure in animals, expected complications and precautions and consequently

Konjenital Kardiyovasküler Hastalıklarda Girişimsel Kardiyoloji

Claudio BUSSADORI
DVM Dipl. ECVIM- CA (Cardiology) MD PhD

Son 20 yılda, minimal invaziv girişimsel kardiak prosedürler veteriner tıpta kullanımı artmaktadır. PDA, pulmoner stenoz, ventriküler septal defekt ve atriyal septal defektlerinde dahil olduğu çeşitli koşullarda, prosedüre bağlı olarak, periferik arter veya damara erişim kateter yoluyla düzeltilebilir.

Geliştirilmiş girişimsel ekipman ve cihazların geliştirilmesi ve teknolojilerin ilerlemesi ve artırılması (örneğin, floroskopi ve transözofageal ekokardiyografı (TEE)), bu prosedürlerin daha uygulanabilir ve ulaşılabilir hale gelmesi için merkezi bir öneme sahiptir.

Patent ductus arteriosus (PDA)
PDA köpeklerde çok önemli kalp hastalıklarından biridir. Bir müdahaleyi planlamanın en önemli faktörleri şunlardır: Kanalın büyüklüğü ve morfolojisi (tip I, IIA, IIB, III) ve hastanın büyüklüğü.

Kanalın girişimsel prosedürle kapatılması 90'lardan beri gerçekleştirilmiştir, Amplatzer canine duct okluder, tel bobinler ve kanal içine yerleştirilen diğer vasküler tıkama cihazları gibi farklı teknikler tarif edilmiştir. PDA'nın "mini-invaziv" kapaması için en yeni uygulamaya konulan cihaz Amplatzer Canine Duct Okluder (ACDO): Özellikle köpek için tasarlanmış, mükemmel tedavi olanakları sunuyor. Amplatzer Canine Duct Occluder (ACDO), köpekte PDA'nın tıkanması için özel olarak tasarlanmış ilk cihazdır. 2007'den bu yana uluslararası pazarda yer almaktadır. ACDO, 2-3 kat nitinol meshden inşa edilen kendiliğinden genişleyen bir cihazdır, kısa bir (1- 1.5 mm) bel, bir proksimal diski düz bir distal diskten ayırır, cihazlar boyutlandırılır. bel çaplarına göre (1 mm'lik artışlarla 3 ila 10 mm arasında ve ayrıca 12 ve 14 mm). Cihaz proksimal ve distal platin işaretleyicilere sahiptir ve kuplajlı diskin ortasındaki proksimal işaretleyici 135 cm uzunluğundaki bir iletim kablosunun1 takılması için bir mikro vida içerir.

ACDO, femoral arter yoluyla kanal seviyesinde serbest bırakılır. Bu amaçla, femoral artere bir vasküler erişim (Seldinger veya cut-down yöntemi ile) yerleştirilir ve daha sonra kanal kılavuz kateter veya cihazı serbest bırakmak için uygun başka sistemler ile kateterize edilir.

Cihazı serbest bırakmadan önce, kanal morfolojisi ve minimal duktal çapı hakkında bilgi sahibi olmak için bir transözofageal ekokardiyografı ve / veya anjiyografı yapılması gerekir ki bu da aslında cihaz seçiminde en önemli ölçüdür.

Transtorasik ekokardiyografinin minimal duktal çapı doğru olarak ölçemediği unutulmamalıdır. Bu amaçla anjiyografı ve transözofageal ekokardiyografı kullanılmalıdır, 2,3. 3D transözofageal ekokardiyografı (TEE-3D) ile kanalın morfolojik bir çalışmasını yapmak mümkündür. Bu teknik, diğer ekokardiyografik tekniklerle replike edilemeyen PDA'nın en yakın görünümünü sağlar. Doocy ve diğ. (2018) 4, köpeklerin çoğunluğunun, oval olmayan, dairesel şekilli bir PDA'ya sahip olduğunu ve kardiyak döngü sırasında kanal morfolojisinde bazı değişiklikler gözlemlediklerini göstermiştir. Dairesel olmayan bir şekil, çap ölçülerinde farklılık, lokasyon ve açıya bağlı olarak görüntüleme modaliteleri arasında elde edilir, olası bir sebebin sonucu olarak görüntünün lokasyon ve açısına bağlı olarak görüntüleme modaliteleri olası bir sebebin sonucu olarak farklılıklara yol açabilir.

Morfolojik bilgi, cihaz boyutlandırma ve cihazların gelecekteki gelişimi için yararlı olabilir. Yazarlar, mevcut sınıflandırmaya uymayan PDA morfolojileri tanımak için mevcut 3'e iki kategorinin ilavesini önermektedir, önerilen iki kategoride yazarlar tarafından karşılaşılan çeşitli düzeylerdeki daralmalar (tip IV) ve diğer sıra dışı morfolojileri (tip V) olanları kapsamaktadır.

a-)

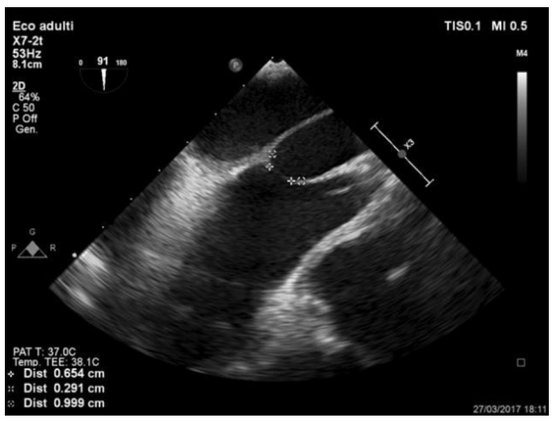

b-)

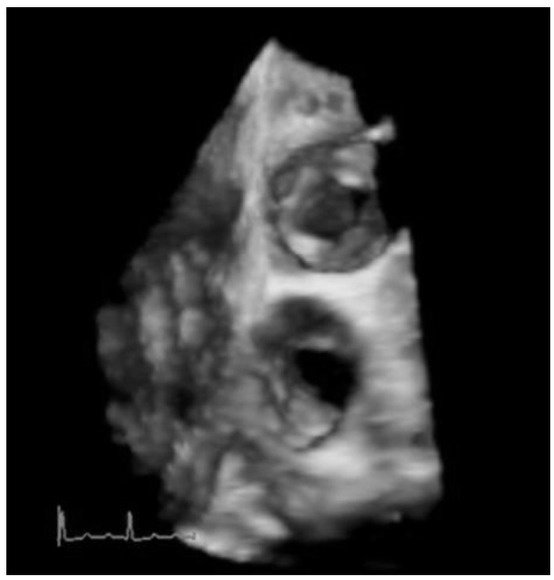

Bu prosedürdeki komplikasyonlar nadirdir. Literatürde bildirilen bazı örnekler (ve aynı zamanda deneyimlerimiz): Cihazın embolizasyonu, pulmoner arter diseksiyonu veya hafif kalıntı akım hemen kapatıldıktan sonra (birkaç saat içinde yok olma eğiliminde olduğunu ve nadiren devam ettiğini doğruladık ve her durumda da akım ilişkili değildir).

a-)

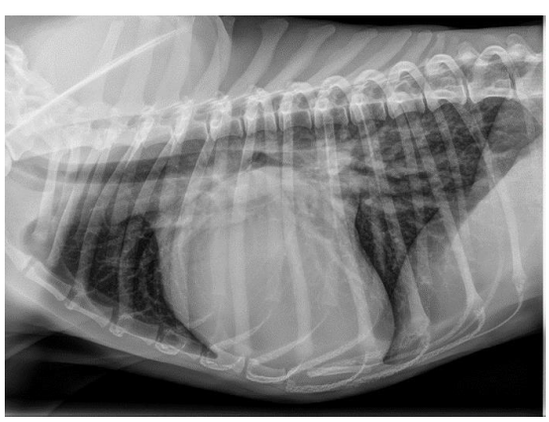

b-)

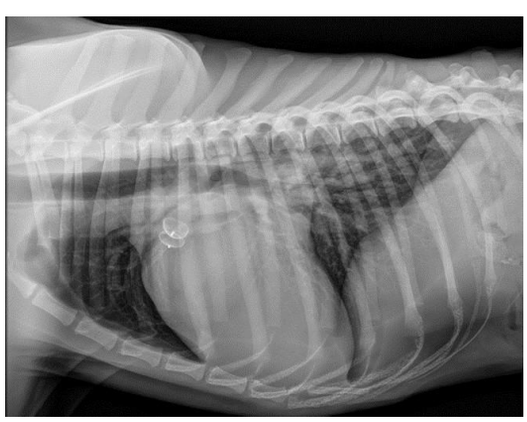

Pulmoner Valvuloplasti

Pulmonik stenoz (PS), köpeklerde en sık görülen doğumsal kalp kusurlarından (KKH) biridir. Köpeklerde pulmoner valvüloplasti ilk kez 1980 yılında tanımlanmıştır. Şu anda pulmonik stenoz için ilk tercih edilen tedavi şeklidir: Yüksek ve önemli bir sağ ventrikül hipertrofisi olan tüm hastalarda mümkün olduğunca erken yapılmalıdır. Tıbbi tedavi ve girişimsel prosedürdeki gecikme, prosedür sırasında teknik zorlukların artması ile birlikte sağ ve infundibular ventriküler hipertrofinin hızlı bir şekilde ilerlemesini destekleyebilir ve sıklıkla da elde edilebilir sonuçlar azaltır.
Hastanın seçiminde değişik bir kaç faktör değerlendirilmelidir: PS'nin şiddeti ve tipi, hastalığa dayandırılacak semptomların varlığı / yokluğu, sağ infundibular ventriküler hipertrofisi ve doğuştan kaynaklı kalp defektlerinin varlığıın bununla ilişkisi.

Hafif PS (pulmoner transvalvüler gradyan <50 mmHg) olan bir köpek normal bir yaşam beklentisine sahiptir ve yıllar içinde asemptomatik kalır: Bu açıdan pulmoner valvüloplasti bu hastalara yarar sağlamaz.
Orta şiddette PS (50-80 mmHg pulmoner transvalvüler gradiyent) olan hastalarda pulmoner valvüloplasti endikasyonu ise açık sorudur; PS'de köpeklerde yapılan son bir retrospektif çalışma, tedavi edilmemiş köpeklerde, pulmoner transvalvüler gradyanın> 60 mmHg 6 olması durumunda, kalp yetmezliği riskinin daha fazla olduğunu göstermiştir.

Pulmonik valvüloplasti tedavisi için hastaların seçiminde dikkat edilmesi gereken bir diğer önemli faktör de PS tipidir: "A" tipi morfolojisi girişimsel işlemin başarısında daha elverişlidir ve B tipinin morrfolojisinin varlığı daha az elverişlidir ve genellikle daha az tatmin edici sonuçlarla ilişkili olup pulmoner yaprakların fusyonu ile karakterize edilir.

Hipoplazi derecesi ve yaprakçık füzyon derecesi, "B" PS tipi köpeklerde pulmoner valvüloplasti sonuçlarını etkileyen stenotik kapakçıkların en önemli özelliklerinden ikisidir: Daha fazla hipoplastik halka ile birlikte daha az yaprakçık füzyonu vardır ve müdahale sonuçları daha az tatmin edici. Bununla birlikte, "B" stenozuna sahip birçok hastada hala kısmi azalma olsa bile hala endike sayılır. Ani ölüm riskinin ve kalp yetmezliği riskinin azalması sağlaması açısından yeterlidir.

Doğru anatomik değerlendirme, özellikle de İngiliz Bulldog 8,9 gibi koroner anomalilere yatkın olan ırklarda, işlemden önce şiddetle tavsiye edilir. Köpeklerde anormal bir koroner arter (tip R2A), belirlenen pulmoner sub-valve stenozu şekillendiğinden itibaren, pulmoner valvüloplasti her zaman kontraendikedir. Çünkü hastalar anormal olan koroner arterde Baloon ve ona bağlı iskemiden kaynaklı dilatasyon sonucunda oluşacak kompresyon travmasına bağlı prosedür esnasında ani ölüm riskiyle karşı karşıya kalırlar.

Hasta genel anestezi ile ve floroskopik kılavuzla sağ kalp kateterizasyonu yapılır. Damar erişimi, juguler venden veya femoral venden yapılabilir. Önceden incelemesi yapılmış olan anormal bir sağ koroner arter olursa, femoral arterden vasküler erişim sonrası koroner arterleri incelemek için bir sol ventrikülografı de yapılacaktır. Bu ortamda anormal koroner seyir ile pulmoner anulus arasındaki anatomik ilişkinin en doğru şekilde görselleştirilmesi, seçici bir sağ ventrikülografı ile eş zamanlı seçici koronergrafı 2D veya 3D TEE ile daha az invaziv olarak elde edilebilir.
Girişimcinin boyutu, seçilmiş kateterin boyutuna göre, pulmoner anulusun enine çapına göre seçilir, bu, transtorasik ekokardiyografı sırasında ölçülebilir, ancak bu bizim deneyimimizde elde edilen sağ ventrikül çıkış yolunun ölçümünden elde edilen değer ile karşılaştırıldığında çok daha az hassastır. 1.2-1.5 arası bir balon / pulmoner anulus oranının yan etkilere sebep olmadan etkili olduğu gösterilmiştir. Pulmoner anulus tek bir balonla dilate edilemeyecek kadar büyük olduğunda veya giriş veninin büyüklüğü verilen bir balon kateterin güvenli bir şekilde uygulanabilmesini sağlamak için çok küçük olduğunda, iki balon kateter aynı anda kullanılabilir. "Çift balon" tekniği, femoral venin büyüklüğüne bağlı olarak bir veya iki taraflı venöz giriş kullanılarak yapılabilir.

a-)

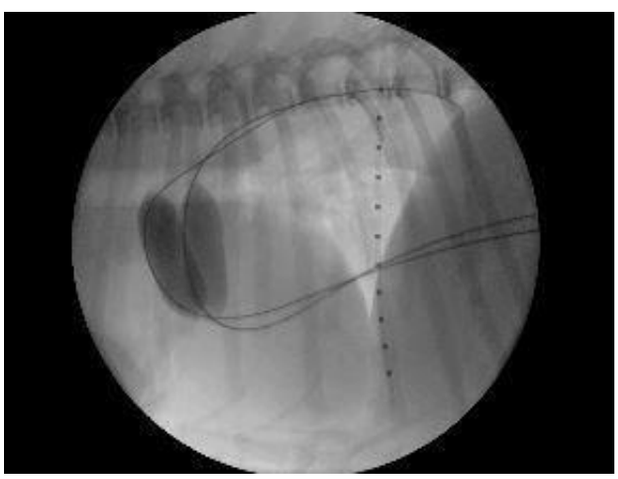

Pulmoner valvüloplastinin ilk fazı anjiyografı kateteri (örn. Domuz kuyruğu kateteri, Gensini kateter, ...) kullanılarak sağ anjiyografının gerçekleştirilmesi ile karakterize edilir. Görüntü, pulmoner anulusun anjiyografik ölçümüne izin verir ve balonun nihai seçimini sağlar. Dilatasyon sırasında balon için doğru pozisyona karar vermek için anjiografı de gereklidir.

Anjiyogram tamamlandıktan ve balon büyüklüğü seçildikten sonra, bir son delik kateteri pulmoner arterden bir kez daha geçmelidir. Kateter yerleştirildikten sonra, kateterin içinden bir değişim teli geçirilir ve telin J ucu, pulmoner artere iyi bir şekilde ilerletilmelidir. Bu, değiştirme teli manipülasyon sırasında sağ ventrikül içine geri kaymasını önlemek için gereklidir. Kateter, daha sonra, değişim teli, stenoz boyunca ve pulmoner arterde ayrılarak çıkarılabilir.

Balon bir kez daralma bölgesinin karşısında ortaya çıktığında, şişirme başlayabilir. Balonun ilk şişirilmesinde, balonun stenozunun belini görülür kılmak için yeterli miktarda kontrast enjekte edilir. Balonun orta noktası, stenoz bölgesine yerleştirilmelidir veya sadece proksimal olmalıdır. Bel tespit edilir edilmez balon mümkün olduğunca hızlı şişirilmelidir. Şişkinlik yaklaşık 4 saniye boyunca tutulmalı, daha sonra balon hızla sönmelidir. Tipik olarak, balon en az iki kez şişirilir. Eğer stenozun belinin balon tarafından azaldığı görülürse, balon çıkarılmalıdır.

BV'nin ciddi komplikasyonları nadirdir ancak hayatı tehdit eden aritmileri, kalp ve / veya vasküler perforasyonu, kapak hasarı, tromboembolizm ve intramiyokardiyal kontrast enjeksiyonu 10,11 içerebilir.

Interventional cardiology for congenital cardiovascular diseases

Claudio BUSSADORI
DVM Dipl. ECVIM- CA (Cardiology) MD PhD

Over the past 20 years, minimally invasive interventional cardiac procedures have become increasingly available in veterinary medicine. A variety of conditions, including PDA, pulmonic stenosis, ventricular septal defect and atrial septal defects, may be corrected via catheter with access to a peripheral artery or vein, depending on the procedure. The development of improved interventional equipment and devices, and the advancement and increasing availability of technologies (e.g., fluoroscopy and transesophageal echocardiography (TEE)) have been of central importance for these procedures to become more feasible and available.

Patent ductus arteriosus (PDA)
Patent ductus arteriosus (PDA) is one of the most common congenital heart diseases in dogs. The most important factors to plan an intervention are: the size and the morphology of the duct (type I, IIA, IIB, III) and the size of the patient. The closure of the duct with interventional procedure has been carried out since the 90s and different techniques have been described, such as Amplatz canine duct occluder, wire coils, and other vascular occluding devices placed within the ductus.

The most recently introduced device for the “mini-invasive” closure of the PDA is the Amplatzer Canine Duct Occluder (ACDO): especially designed for the dog, it seems to offer excellent therapeutic possibilities. The Amplatzer Canine Duct Occluder (ACDO) is the first device specifically designed for the occlusion of PDA in the dog. It is on the international market since 2007. The ACDO is a self-expanding device constructed from 2-3 layers of nitinol mesh, a short (1- 1.5 mm) waist separates a flat distal disc from a cupped proximal disk, devices are sized according to their waist diameters (from 3 to 10 mm in 1 mm increments as well as 12 and 14 mm). The device has proximal and distal platinum markers, and the proximal marker in the center of the cupped disc incorporates a micro screw for attachment of a 135 cm length delivery cable1.

The ACDO is released at the level of the duct via the femoral artery. To this end, a vascular access (with Seldinger or cut-down method) is placed at the femoral artery and then the duct is catheterized with a guiding catheter or other systems suitable for releasing the device.

Before releasing the device, it is necessary to perform a transesophageal echocardiography and/or an angiography to have information about the duct morphology and minimal ductal diameter, which in fact represents the most important measure in device selection.

It should be remembered that transthoracic echocardiography is not able to accurately measure the minimal ductal diameter. For these purpose the angiography and the transesophageal echocardiography should be used2,3. Through 3D transesophageal echocardiography (TEE-3D) it is possible to perform a morphological study of the duct, this technique provides an en face view of the PDA that cannot be replicated with other echocardiographic techniques. Doocy et al. (2018)4 demonstrated that the majority of dogs had an oval not circular-shaped PDA, and they observed some changes in duct morphology during the cardiac cycle. A noncircular shape could lead to differences in diameter measurements between imaging modalities depending on the location and angle the image was obtained which is one possible reason for the weak correlation between angiographic and echocardiographic measurements. Morphologic information may be useful for device sizing and future development of devices. Authors propose the addition of two categories to the current 3, to include those with multiple narrowing at various levels (type IV) and other unusual morphologies (type V), both of which have been encountered by the authors, to recognize that there are dogs with PDA morphologies that do not fit in the current classification.

a-)

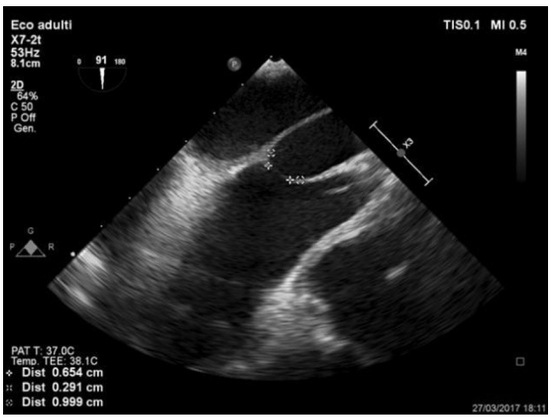

b-)

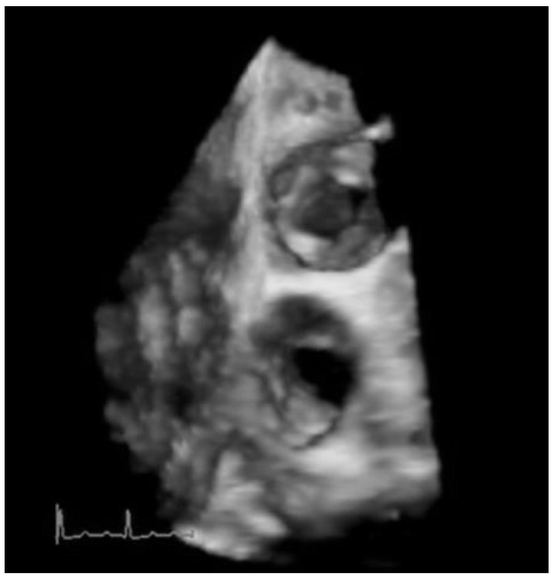

Im. 1 - view of the duct with transesophageal echocardiography (a) and 3D transesophageal echocardiography (b).

The complications in this procedure are rare. Some examples reported in literature (and also in our experience) are: embolization of the device, pulmonary artery dissection or slight or mild residual flow immediately post-closure (we have verified that it tends to disappear within a few hours and only rarely persist and in any case it isn't a relevant flow).

a-)

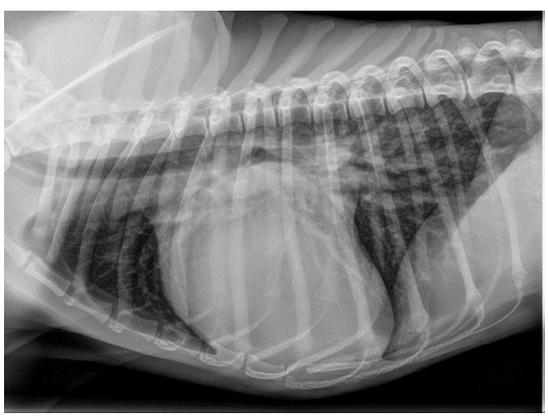

b-)

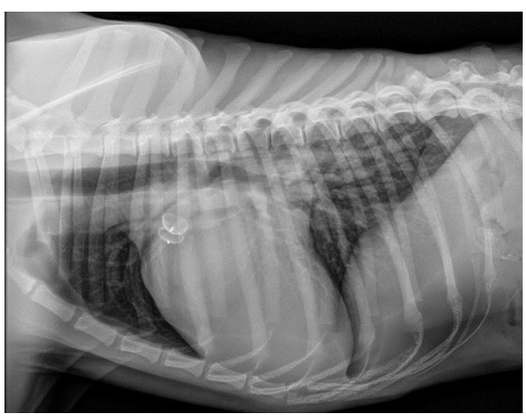

Im. 2 - chest x ray before (a) and after (b) the positioning of ACDO device.

Pulmonary valvuloplasty

Pulmonic stenosis (PS) is one of the most common congenital heart defects (CHD) in dogs. Pulmonary valvuloplasty in dogs was described for the first time in 1980. Right now it is the first choice treatment for pulmonic stenosis: it must be performed as early as possible in all patients with a high gradient and an important right ventricle hypertrophy. A delay in medical therapy and interventional procedure may favor a rapid progression of right and infundibular ventricular hypertrophy with increased technical difficulties during the procedure and often decrease achievable results 5.

Several factors are to be considered in the choice of the patient: the severity and type of PS, the presence / absence of symptoms attributable to the disease, right infundibular ventricular hypertrophy, and the presence of other congenital cardiac defects associated with it.

A dog with mild PS (pulmonary transvalvular gradient <50 mmHg) has a normal life expectancy and will basically remain asymptomatic over the years: in this respect, pulmonary valvuloplasty does not bring benefits to these patients.

If pulmonary valvuloplasty is indicated in patients with moderate PS (50-80 mmHg pulmonary transvalvular

gradient) it is open question; a recent retrospective work on PS in dogs has shown that in non-treated dogs the risk of cardiac failure is greater when the pulmonary transvalvular gradient is
> 60 mmHg 6.

Another important factor to consider in the selection of patients for pulmonic valvuloplasty treatment is the PS type: "A" type has the morphology more favorable to the success of interventional procedure and it is characterized by fusion of pulmonary leaflets, while "B" type presents a morphology less favorable that is usually associated to less satisfactory results.

The hypoplasia grade and leaflet fusion grade are two of the most important characteristics of stenotic valve which affect the results of pulmonary valvuloplasty in dogs who has a type "B" PS: with more hypoplastic annulus there is less leaflets fusion and the results of intervention are less satisfactory. However in many subjects with type "B" stenosis it's still indicated, since the partial reduction of gradient that it may be obtained is enough to reduce the risk of sudden death and right heart failure ensuring good life expectancy7.

Accurate anatomical evaluation it is strongly recommended before the procedure, especially in those breeds predisposed to coronary anomalies like English Bulldog 8,9. Since in the dogs an abnormal coronary artery (type R2A), determine a pulmonary sub-valve stenosis, which is always a contraindication to pulmonic valvuloplasty because the patients are at risk of sudden death during the procedure due to compressive trauma to anomalous coronary artery by dilation with Balloon and consequent ischemia10

With the patient in general anesthesia and with fluoroscopic guide the right heart catheterization is performed. Vascular access can be done from the jugular vein or from the femoral vein. In the event that an abnormal right coronary artery is to be investigated, a left ventriculography will also be performed to study the coronary arteries after vascular access from the femoral artery. In this setting, the most accurate visualization of the anatomical relation between the anomalous coronary course and pulmonary annulus can be obtained with a selective coronarography simultaneous with a selective right ventriculography or less invasively by 2D or 3D TEE.

The size of the introducer is chosen in relation to the size of the selected catheter on the basis of the transversal diameter of the pulmonary annulus, this can be measured during transthoracic echocardiography but this in our experience it is much less precise compared to the measure obtained with the selective angiography of the right ventricular outflow tract. A balloon / pulmonary annulus ratio of between 1.2-1.5 has been shown to be effective without causing side effects. When the pulmonary annulus is too large to be dilated with a single balloon or the size of the access vein is too small to ensure that a given balloon catheter can be safely introduced, two balloon catheters can be used simultaneously. The "double balloon" technique can be performed using either one or bilateral venous access, depending on the size of the femoral vein11.

a-) 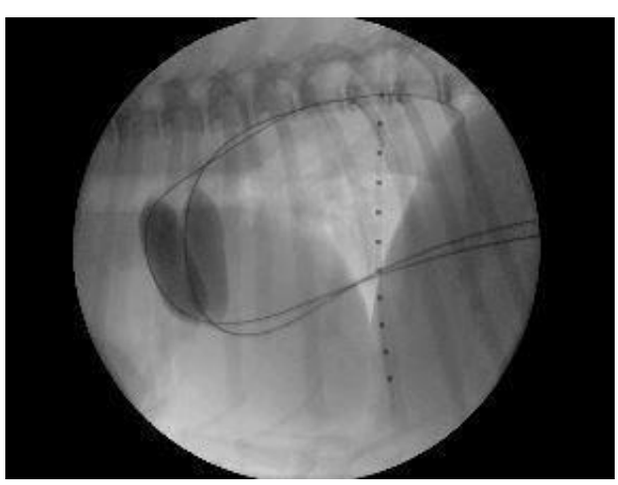

Im. 3: Double balloon technique. Two balloon are swollen in the same time.

The first phase of pulmonary valvuloplasty is characterized by the realization of right angiography using the angiography catheter (e.g. Pig tail catheter, Gensini catheter,...). The image allows the angiographic measurement of the pulmonary annulus, allowing the final choice of the balloon. Angiography is also necessary to decide the correct position for the balloon during dilation.

After the angiogram is completed and the balloon size has been chosen, an end-hole catheter should once again be passed out of the pulmonary artery. Once the catheter is in place an exchange wire is passed through the catheter and the J-tip of the wire should be advanced well into the pulmonary artery. This is necessary to prevent the exchange wire from slipping back into the right ventricle during manipulation. The catheter can then be removed leaving the exchange wire across the stenosis and in the pulmonary artery.

Once the balloon appears to be in place across the stenosis inflation can begin. When first inflating the balloon, inject just enough dilute contrast to visualize the waist of the stenosis against the balloon. The midpoint of the balloon should be placed over, or just proximal to, the stenosis site. As soon as the waist is identified the balloon should be inflated as rapidly as possible. Inflation should be held for approximately 4 seconds, then the balloon should be rapidly deflated. Typically, the balloon is inflated at least twice. If it appears that the waist of the stenosis was reduced by the balloon, then the balloon should be removed.

Serious complications of BV are rare but can include life threatening arrhythmias, cardiac and/or vascular perforation, valve damage, thromboembolism, and intramyocardial contrast injection 10,11.

1. Nguyenba, T. and Tobias, A. (2007). The Amplatz® canine duct occluder: A novel device for patent ductus arteriosus occlusion. Journal of Veterinary Cardiology, 9(2), pp.109-117.

2. Saunders AB, Achen SE, Gordon SG, Miller MW. Utility of transesophageal echocardiography for transcatheter occlusion of patent ductus arteriosus in dogs: influence on the decision-making process. J Vet Intern Med. 2010 Nov-Dec; 24(6):1407-13.

3. Silva J, Domenech O, Mavropoulou A, Oliveira P, Locatelli C, Bussadori C. (2013) Transesophageal echocardiography guided patent ductus arteriosus occlusion with a duct occluder. J Vet Intern Med.;27:1463-1470

4. Doocy KR, Saunders AB, Gordon SG, Jeffery N. (2018). Comparative, multidimensional imaging of patent ductus arteriosus and a proposed update to the morphology classification system for dogs. Mar;32(2):648-657

4. Buchanan JW, Anderson JH, White RI The 1st balloon valvuloplasty: an historical note. J Vet Intern Med. 2002 Jan-Feb; 16(1):116-7.

5. A. J. Francis, M. J. S. Johnson, G. C. Culshaw, B. M. Corcoran, M. W. S. Martin and A. T. French (2011) Outcome in 55 dogs with pulmonic stenosis that did not undergo balloon valvuloplasty or surgery, Journal of small animal practice; 52, 282–288

6. Fonfara S, Martinez Pereira Y, Swift S, Copeland H, Lopez-Alvarez J, Summerfield N, Cripps P, Dukes-McEwan J Balloon valvuloplasty for treatment of pulmonic stenosis in English Bulldogs with an aberrant coronary artery. J Vet Intern Med. 2010 Mar- Apr;24(2):354-9.

7. DeMadron E, Santilli RA, Borgarelli M Balloon (2001). Valvuloplasty in 30 dogs with pulmonic stenosis: effect of valve morphology and annular size on initial and 1-year outcome. J Vet Intern Med. Nov-Dec;15(6):553-8.

8. James W. Buchanan (2001). Pathogenesis of Single Right Coronary Artery and Pulmonic Stenosis in English Bulldogs. J Vet Intern Med;15:101–10.

9. Iolanda Navalón, Danitza Pradelli, Claudio Maria Bussadori (2015). Transesophageal echocardiography to diagnose anomalous right coronary artery type R2A in dogs. Journal of Veterinary Cardiology, Volume 17, Issue 4, December 2015, Pages 262-270.

10. Estrada A, Moïse NS, Erb HN, McDonough SP, Renaud-Farrell S. Prospective evaluation of the balloon-to-annulus ratio for valvuloplasty in the treatment of pulmonic stenosis in the dog. J Vet Intern Med. 2006 Jul-Aug; 20(4):862-72.

11. Schrope, D. (2005). Balloon Valvuloplasty of Valvular Pulmonic Stenosis in the Dog. Clinical Techniques in Small Animal Practice, 20(3), pp.182-195.

Pulmoner Hipertansiyon

Claudio BUSSADORI
DVM Dipl. ECVIM-CA (Cardiology) MD PhD

Tanım

Pulmoner hipertansiyon (PH) bir idiyopatik bozukluk (primer PH) olarak sporadik olarak veya daha sık diğer hastalıkların bir komplikasyonu (sekonder PH) olarak ortaya çıkan yüksek pulmoner arteriyel ortalama basınç (≥ 25 mm Hg) ile karakterize hemodinamik bir hastalıktır 1 .

Dünya Sağlık Örgütü (WHO) pulmoner hipertansiyonu patofizyolojik mekanizmaya dayalı olarak 5 ayrı gruba ayırır 2:
Grup 1 - İdiyopatik (PAH). Konjenital kalp hastalıkları

Grup 2 - Sol kalp hastalığı

Grup 3 - Akciğer hastalığı veya hipoksi veya her ikisi de

Grup 4 - Kronik tromboembolizm veya başka bir pulmoner arter tıkanıklığı

Grup 5 - Belirsiz veya çok faktörlü nedenler

Eşgal ve fizik muayene

Genellikle PAH, konjenital kalp hastalıkları ile ilişkili PAH olan köpekler hariç, yaşlı köpeklerden daha küçük ırklara ve orta yaşlılara kadar etkiler.

Klinik belirtiler öksürük, nefes darlığı, uyuşukluk, senkop veya kollaps atakları, egzersiz intoleransı veya kalp üfürümleri veya abdominal şişkinlik (asites) 'dir. Fiziksel muayene anormallikleri arasında mitral ve / veya trikuspital yetersizliğinden kaynaklı murmurlar, bölünmüş veya anormal derecede yüksek seste ikincil kalp sesleri, pulmoner hışırtılar, artmış bronkovesiküler pulmoner sesler, siyanoz ve asites 3 bulunur.

Diyagnoz

PAH tanısı için altın standart, invaziv bir yöntem olan sağ kalp kateterizasyonudır. Genellikle rutin klinik kullanım için uygun değildir. Bu yöntem, sağ atriyum, sağ ventrikül ve ana pulmoner arter içine hemodinamik kateterin sokulmasını sağlar, bu sistem sayesinde sağ kalbin fonksiyonu ile birlikte PH'nin varlığı ve derecesi ile ilgili hemodinamik bilgi elde edilir.

Ortalama pulmoner arter basıncı (PAP) ve pulmoner arteriyel veç basıncı (PAWP) invasiv olarak ölçülebilir, pulmoner vasküler direnç indeksini (m2 başına PVRI) hesaplamak için, pulmoner kan akımına vasküler rezistansın bir ölçüsünü ayırt etmede yardımcı olabilir. Postkapillerlerden (pulmoner venöz hipertansiyona atfedilebilen) prekapiller (pulmoner vasküler hastalığa atfedilebilir) PH. PVRI aşağıdaki denkleme göre hesaplanır:

PVRI = [PAPM-PAWP] x 80 / CI
PAPm, ortalama pulmoner arter basıncını gösterir; PAWP, pulmoner arteriyel kama basıncı; ve CI, kardiyak indeksi Prekapiller PAP (normal pulmoner vasküler hastalıklarda görülen normal sol atriyum basıncına sahip yüksek PAP), artmış PAPm, artmış PVRI ve normal PAWP ile karakterizedir, postkapiller PAP (yüksek sol atriyum basıncına sahip yüksek PAP, genellikle sol kalp hastalığı ile görülür) artmış PAPm, artmış PAWP ve normal PVRI ile karakterizedir. Reaktif prekapiller PAH ile (örn., Pulmoner ödemden kaynaklanan hipoksiye atfedilebilir), artmış PAPm, artmış PAWP ve artmış PVRI3 vardır.

Postkapiller ve karışık prekapiller ayırt etmek için Ekokardiyografik Desenli Tablo

Anormal PA büyüklüğünü belirlemek için sağ parasternal baziler kısa eksen görünümünde (PA: Ao oranı) aort çapına bağlı olarak ana pulmoner arterin diyastol sonu çapı kullanılabilir. PA: 0.98'i aşan Ao oranları PA genişlemesini (aorta normal çapta olduğunda) gösterir ve PH3'ün geçici bir tanısını destekler.
PAH tanı ve çalışmasında ekokardiyografik inceleme en yararlı non-invaziv yöntemdir. Sağ kalbi etkileyen değişiklikleri ve sekonder PH' yı gözlemlemek, pulmoner arterin genişlemesi, sağ ventriküler duvarın hipertrofisi

ve septal düzleşmeyi görmek için 2 boyutlu ekokardiyografi kullanılabilir.

Anormal PA büyüklüğünü belirlemek için sağ parasternal baziler kısa eksen görünümünde (PA: Ao oranı) aort çapına bağlı olarak ana pulmoner arterin diyastol sonu çapı kullanılabilir. PA: 0.98'i aşan Ao oranları PA genişlemesini (aorta normal çapta olduğunda) gösterir ve PH3'ün deneysel tanısını destekler.

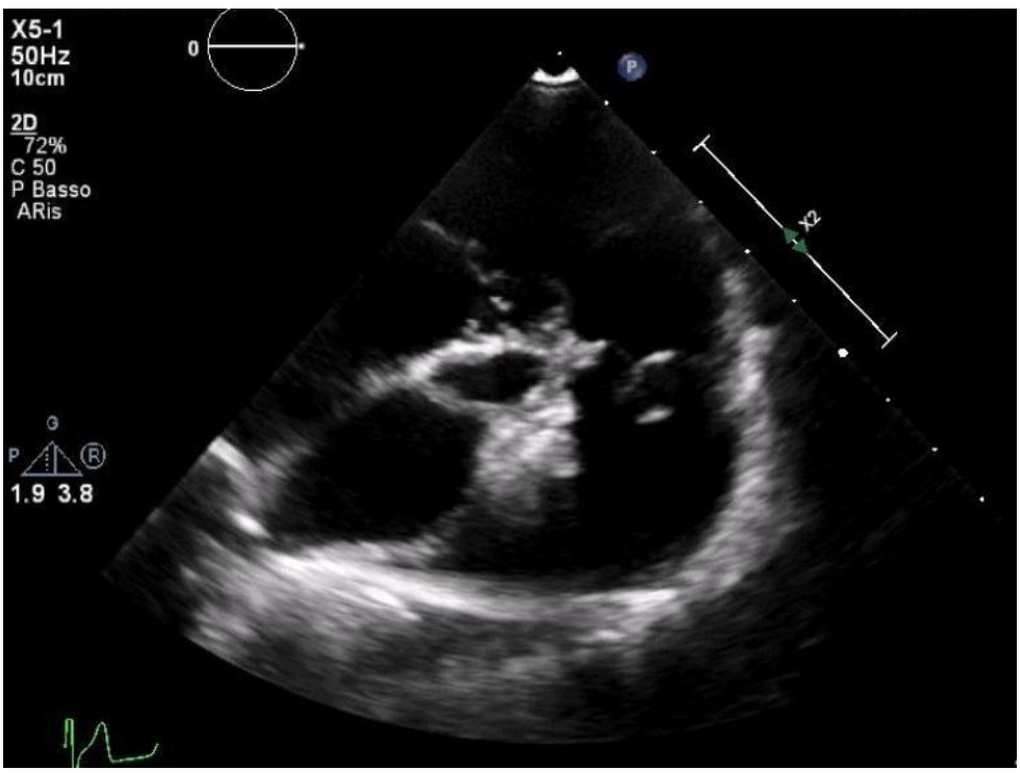

Sağ ventrikül çıkış yolu tıkanıklığı yokluğunda, sağ ventrikül ve pulmoner arter basınçları sistolik sırasında eşdeğerdir ve bir TR jetin kantitatif değerlendirmesi sistolik PAP tahmini sağlar. Triküspit transvalvüler basınç gradyanı modifiye Bernoulli denklemindeki tepe TR hızı (m / sn) kullanılarak tahmin edilir:

Basınç gradyanı = 4 x [pik akış hızı] 4
PH sisitesini sınıflandırmak için TR sistolik tepe hızı ve ortaya çıkan tahmini sağ ventrikül sistolik basıncı kullanılır:
Hafif PH: TR pik sistolik hız> 2,8 m / s ve <3,5 m / s
Orta PH: TR pik sistolik hız> 3,5 m / s ve <4,3 m / s
Şiddetli PH: TR pik sistolik hız> 4,3 m / s

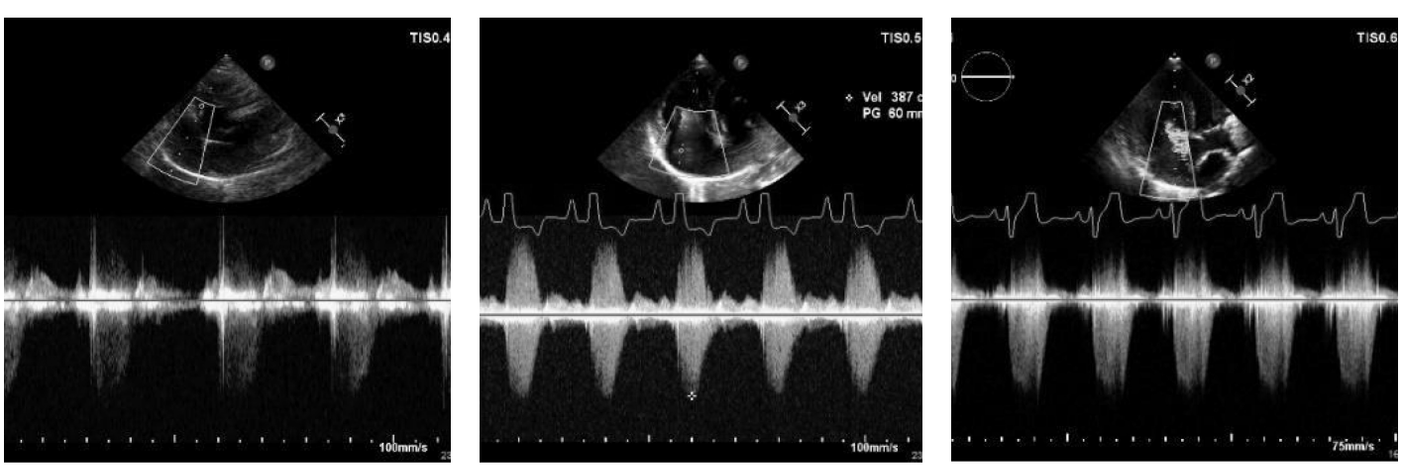

Pulmoner arter sistolik akım profili sağ parasternal kısa eksen görünümünde veya pulmoner arter için optimize edilmiş sol parasternal kısa eksen görünümünde elde edilir. Darbe dalgası Doppler, PA'daki pulmonik kapaktan hemen sonra yerleştirilir. Tip I PA akışı (normal olarak kabul edilir) nispeten eşit hızlanma ve yavaşlama süreleri ile kılıfın ortasına yakın olarak ortaya çıkan tepe hızı ile nispeten simetrik görünüştür. Tip II PA akış profili tipik olarak hafif ve orta pH ile ilişkilidir ve daha uzun bir yavaşlama fazı ile sistolde daha önce meydana gelen bir tepe hızı

ile karakterize edilir. Tip III PA akış profili daha şiddetli PH ile ilişkilidir. Desen, Tip II'ye benzer, ancak akış tersinin neden olduğu düşünülen yavaşlama aşamasında bir "çentik" var.

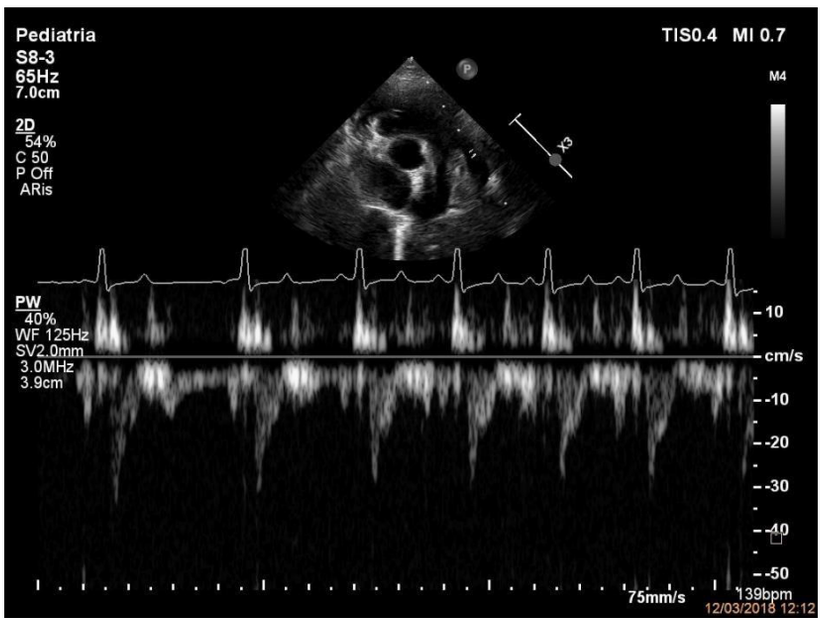

Mevcut olduğunda, diyastol sırasında pulmonik yetmezlik (PI) oluşur ve tahmini diyastolik PAP'nin kantitatif değerlendirmesine izin verir. PI jetinin hızı (m / s), modifiye Bernoulli denklemini kullanarak gradiyenti (mm Hg) hesaplamak için kullanılır. Bu ekokardiyografik ölçüm, TR mevcut değilse PH tanısında özellikle yararlıdır. Bir PI hızı 2.2 m / s veya daha fazla veya 19 mmHg veya daha yüksek bir gradyan yükselir ve PH6'yı düşündürür.

PH'un tanı ve çalışmasında bize yardımcı olabilecek bir başka ekokardiyografi parametresi ve şiddet derecesi, sağ ventrikül miyokart hareketine dayalı yüksek PAP'yi saptamak için kullanılabilen Doku Doppler görüntüleme (TDI) 'dır. İnsandaki PAP ve TDI türevli değişkenler arasında güçlü bir korelasyon gösterilmiştir. TDI, miyokart disfonksiyonunun erken veya ince saptanması için konvansiyonel eko-Doppler tekniğine üstünlüğünü kanıtlamıştır. Son çalışmalar, TDI ile değerlendirilen diyastolik sağ miyokart fonksiyonunun sistolik PAH olan köpeklerde sıklıkla anormal olduğunu göstermiştir. TDI, her ikisi ile de en etkili belirleyicileri sağladı.
Hafif SPAP artışları ile ortaya çıkan sistolik ve diyastolik sağ miyokardiyal değişiklikler. Nadiren kullanılan bir diğer parametre, miyokardiyal performans Tei indeksidir, yani Doppler kaynaklı sağ ventrikül (RV) sistolik ve diyastolik fonksiyonel tahminleri birleştiren ve RV fonksiyonunun niceliksel bir değerlendirmesini sağlayan hesaplanmış bir değerdir.

TEDAVİ
Tedavi, hipertansiyon tipine göre değişir. Bu patolojik durum altta yatan bir hastalık sürecine sekonder ise, altta yatan hastalık durumunun ortadan kaldırılması veya iyileştirilmesi için tedavi, tedavinin temelini oluşturur. İdiopatik PH ile pulmoner vazodilatatörlerin kullanımı ile PAP'nin modülasyonu uygulanmalıdır.

Halen kullanımda olan pulmoner vasodilasyon ilaçları pulmoner arteriyel endotelin yolu (endotelin reseptör antagonistleri), prostanoid yolu (prostasiklin analogları) ve nitrik oksit yolu (spesifik veya spesifik olmayan fosfodiesteraz inhibitörleri) ile ilişkili patofizyolojik anormallikleri hedeflemektedir. 3. Sildenafil, oral olarak aktiftir. Seçici fosfodiesteraz inhibitörü. Çoklu çalışmalar, PH'li kişilerde sildenafilin yararlarını göstermiştir. Sildenafil, PH'ta birçok mekanizma ile yararlı etkiler yaratır gibi görünmektedir, ancak PH'li hastalarda primer mekanizma direkt pulmoner arter vazodilatasyonu gibi görünmektedir.
Köpeklerde Sildenafil dozu10: 1–3 mg / kg q8–12h

Çeviren: Uğur BAZAN

Pulmonary Hypertension

Claudio BUSSADORI
Claudio Bussadori DVM Dipl. ECVIM-CA (Cardiology) MD PhD

Definition
Pulmonary hypertension (PH) is a hemodynamic disease characterized by a high pulmonary arterial mean pressure (≥ 25 mm Hg), that occurs sporadically as an idiopathic disorder (primary PH), or more commonly as a complication of other diseases (secondary PH)1.

The World Health Organization (WHO) classifies pulmonary hypertension into 5 separate groups based on the pathophysiologic mechanism2:

Group 1—*Idiopathic (PAH). Congenital heart diseases Group 2— Left heart disease*

Group 3— *Lung disease or hypoxia, or both*

Group 4— *Chronic thromboembolism or another pulmonary artery obstruction Group 5— Uncertain or multifactorial causes*

Signalment and physical examination
Usually PAH affects smaller breeds middle-aged to older dogs, with the exception of dogs with PAH related to congenital heart diseases3.
Clinical signs are cough, dyspnea, lethargy, syncope or collapse episodes, exercise intolerance, or reported heart murmurs or abdominal distension (ascites). Physical examination abnormalities include heart murmurs of mitral and/or tricuspid insufficiency, split or abnormally loud second heart sounds, pulmonary crackles, increased bronchovesicular pulmonary sounds, cyanosis, and ascites3.

Diagnosis
The gold standard for diagnosis of PAH is the right heart catheterization that is an invasive method often unavailable for routine clinical use. This method provides the introduction of a hemodynamic catheter into the right atrium, right ventricle, and main pulmonary artery, through this system they are obtained hemodynamic information regarding the presence and degree of PH as well as information regarding the function of the right heart.

Invasively measured of mean pulmonary artery pressure (PAP) and pulmonary arterial wedge pressure (PAWP) can be used to calculate the pulmonary vascular resistance index (PVRI, per m^2), a measure of the vascular resistance to pulmonary blood flow that can assist in distinguishing precapillary (attributable to pulmonary vascular disease) from postcapillary (attributable to pulmonary venous hypertension) PH. PVRI is calculated according to the following equation:

PVRI = [PAPm-PAWP] x 80/CI

PAPm indicates mean pulmonary artery pressure; PAWP, pulmonary arterial wedge pressure; and CI, cardiac index Precapillary PAP (elevated PAP with normal left atrial pressure, usually seen in pulmonary vascular diseases) is characterized by increased PAPm, increased PVRI, and normal PAWP, while postcapillary PAP (elevated PAP with elevated left atrial pressure, usually seen with left heart disease) is characterized by an increased PAPm, increased PAWP, and normal PVRI. With reactive precapillary PAH (eg, attributable to hypoxia from pulmonary edema) there is increased PAPm, increased PAWP, and increased PVRI3.

Table with Echocardiographic Patterns to differentiate postcapillary and mixed precapillary

ECHO PARAMETER	PRECAPILLARY	POSTCAPILLARY	MIXED
Peak TR Gradient	≥ 60 mmHg	≤ 60 mmHg	≥ 60 mmHg
Early Diastolic PR Gradient	≥ 15 mmHg	≤ 15 mmHg	≥ 15 mmHg
Transmitral Pattern	Impared relaxation	Restrictive	Pseudonormal or Impaired Relaxation
E/E'	Low (< 8)	High (> 8/9)	High (> 8/9)

Echocardiographic examination is the most useful non-invasive method in the diagnosis and study of PAH. 2-dimensional echocardiography can be used to observe alterations affecting the right heart, secondary to PH, such as the dilation of the pulmonary artery, the hypertrophy of the right ventricle wall and the septal flattening.

The end-diastolic diameter of the main pulmonary artery in relation to the diameter of the aorta in the right parasternal basilar short-axis view (PA: Ao ratio) can be used to identify abnormal PA size. PA: Ao ratios exceeding 0.98 indicate PA enlargement (when the aorta is of normal diameter) and support a tentative diagnosis of PH3.

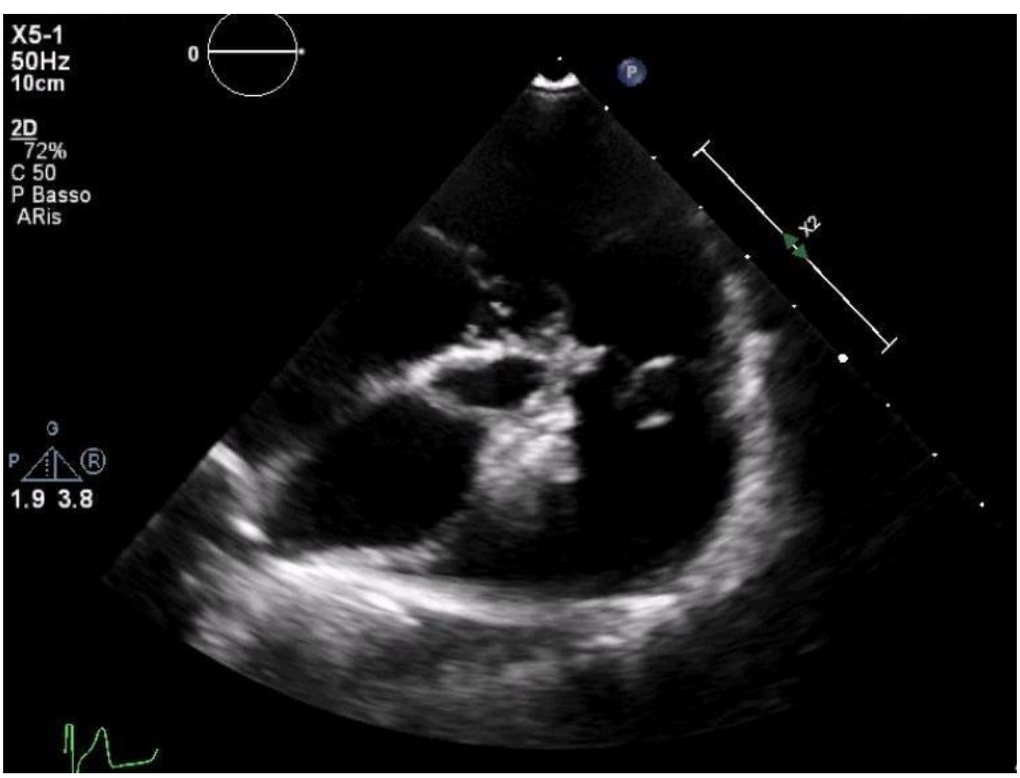

Im. 1 - Right parasternal short axis view optimized for the pulmonary artery which appears dilated.

In the absence of right ventricular outflow tract obstruction, right ventricular and pulmonary artery pressures are equivalent during systole and quantitative assessment of a TR jet provides an estimate of systolic PAP. The tricuspid transvalvular pressure gradient is estimated using the peak TR velocity (m/sec) in the modified Bernoulli equation:
Pressure gradient = 4 x [peak flow velocity]4

The TR systolic peak velocity and resulting estimated right ventricular systolic pressure is used to classify PH severity:

Mild PH: TR peak systolic velocity >2,8 m/s and < 3,5 m/s
Moderate PH: TR peak systolic velocity > 3,5 m/s and < 4,3 m/s
Severe PH : TR peak systolic velocity >4,3 m/s

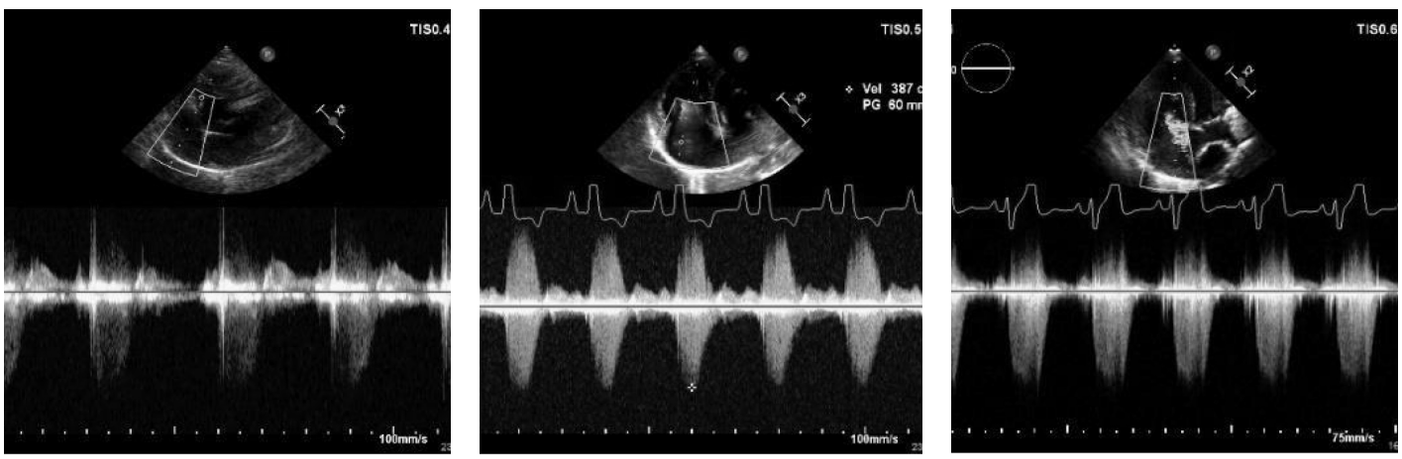

Im. 2 - Transtricuspid continous Doppler of three different patient: (a) mild TR (V max 2,1 m/s, PG 28 mmHg); (b) moderate TR (V max 3,8 m/s, PG 60 mmHg); (c) severe TR (V max 5,7 m/s, PG 132 mmHg

Pulmonary artery systolic flow profile is obtained in the right parasternal short axis view or in the left parasternal short axis view optimized for pulmonary artery. The pulse wave Doppler is placed immediately after the pulmonic valve in the PA. Type I PA flow (considered to be normal) is relatively symmetric in appearance, with the peak velocity occurring close to the middle of the envelope with relatively equal acceleration and deceleration times. Type II PA flow profile is typically associated with mild and moderate PH and is characterized by a peak velocity occurring earlier in systole with a longer deceleration phase. A Type III PA flow profile is associated with more severe PH. The pattern is similar to Type II but there is a "notch" in the deceleration phase, thought to be caused by flow reversal5.

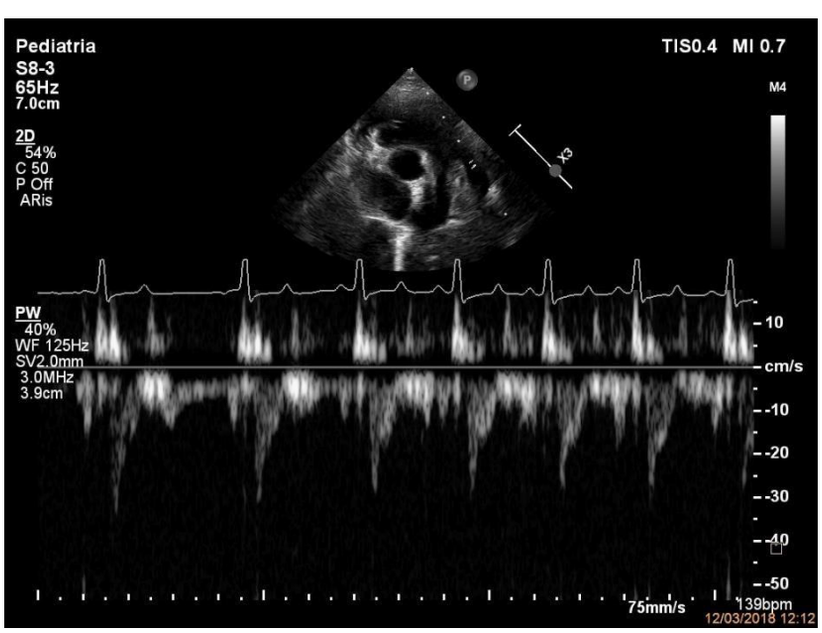

Im. 3 – Pulmonary anterograde flow: in the deceleration phase the "notch" can be observed.

When present, pulmonic insufficiency (PI) occurs during diastole and allows the quantitative assessment of estimated diastolic PAP. The velocity of the PI jet (m/s) is used to calculate the gradient (mm Hg) using the modified Bernoulli equation. This echocardiographic measurement is especially helpful in diagnosing PH if TR is not present. A PI velocity 2.2 m/s or more or a gradient of 19 mmHg or higher is elevated and suggestive of PH6. Another echocardiographic parameter that can help us in the diagnosis and study of PH and its degree of severity is Tissue Doppler imaging (TDI), that can be used to detect elevated PAP based on right ventricular myocardial movement. A strong correlation has been demonstrated between PAP and TDI-derived variables in human. TDI has already proved its superiority over the conventional echo-Doppler technique for early or subtle detection of myocardial dysfunction7. Recent studies demonstrated that diastolic right myocardial function as assessed by TDI is frequently abnormal in dogs with systolic PAH. The TDI provided the most effective predictors, with both systolic and diastolic right myocardial alterations occurring with mild SPAP increases8. Another parameter used infrequently is Tei index of myocardial performance, that is a computed value that combines Doppler derived right ventricle (RV) systolic and diastolic functional estimates to provide a quantitative assessment of RV function9.

Treatment

The treatment varies according to the type of hypertension. If this pathological condition is secondary to an underlying disease process, treatment aimed at eliminating or improving the underlying disease status is the basis for therapy. With idiopathic PH the modulation of PAP through the use of pulmonary vasodilators should be implemented.

Pulmonary vasodilating drugs currently in use target the pathophysiologic abnormalities associated with the pulmonary arterial endothelin pathway (endothelin receptor antagonists), prostanoid pathway (prostacyclin analogs), and nitric oxide pathway (specific or nonspecific phosphodiesterase inhibitors) 3. Sildenafil is an orally active, highly selective phospodiesterase inhibitor. Multiple studies have demonstrated the benefits of sildenafil in people with PH. Sildenafil appears to produce beneficial effects in PH by multiple mechanisms, but the primary mechanism operative in patients with PH appears to be direct pulmonary artery vasodilatation.
Sildenafil dosage in dogs10: 1–3 mg/kg q8–12h

1. Kittleson MD, Kienle RD (1998). Pulmonary arterial and systemic arterial hypertension. In Kittleson MD, Kienle RD, eds. Small Animal Cardiovascular Medicine. St. Louis, MO: Mosby:433–449

2. Galiè N, Humbert M, Vachiery JL, et al. (2015) ESC/ERS guidelines for the diagnosis and treatment of pulmonary hypertension: the Joint Task Force for the Diagnosis and Treatment of Pulmonary Hypertension of the European Society of Cardiology (ESC) and the European Respiratory Society (ERS): Endorsed by: Association for European Paediatric and Congenital Cardiology (AEPC), International Society for Heart and Lung Transplantation (ISHLT). Eur Respir J 2015; 46(4):903–975

3. Heidi B. Kellihan, Rebecca L. Stepien, (2010). Pulmonary Hypertension in Dogs: Diagnosis and Therapy Vet Clin Small Anim 40 623–641

4. Fleming E. (2006). Pulmonary hypertension. Compend Contin Educ Vet;28:720–30

5. Schober KE, Baade H. (2006). Doppler echocardiographic prediction of pulmonary hypertension in West Highland white terriers with chronic pulmonary disease. J Vet Intern Med;20(4):912–20

6. Kellum HB, Stepien RL. (2007). Sildenafil citrate therapy in 22 dogs with pulmonary hypertension. J Vet Intern Med; 21(6):1258–64

7. Chetboul V, Carlos Sampedrano C, Testault I, et al. (2004). Use of tissue Doppler imaging to confirm the diagnosis of dilated cardiomyopathy in a dog with equivocal echocardiographicfindings. J Am Vet Med Assoc ;225:1877–1880.

8. Serres F, Chetboul V, Gouni V, et al. (2007). Diagnostic value of echo-Doppler and tissue Doppler imaging in dogs with pulmonary arterial hypertension. J Vet Intern Med;21(6):1280–9

9. Baumwart RD, Meurs KM, Bonagura JD. (2005). Tei index of myocardial performance applied to the right ventricle in normal dogs. J Vet Intern Med;19(6):828–32

10. CEG Formulary: Cardiac Medications for Dogs, (2014) Cardiac Education Group

DAVETLİ KONUŞMACI ÖZETLERİ
4 KASIM 2018
TEMEL KIRIK FİKSASYON TEKNİKLERİ

INVITED SPEAKERS ABSTRACTS
NOVEMBER 4th 2018
BASIC FRACTURE TREATMENT TECHNIQUES

Temel Kırık Fiksasyon Teknikleri

Hasan BİLGİLİ
Prof. Dr.
Ankara Üniversitesi Veteriner Fakültesi Cerrahi Anabilim Dalı, Ankara, Türkiye

Kas- iskelet sistemi yaralanmaları çoğunlukla diğer organların sistemleriyle birlikte eşlik eden travma sonucu şekillenir. İlk düşünce hastanın hayatını korumaktır; dokuların onarımı ve fonksiyonun onarılması ikincildir. Kırık sağaltımının amacı, fonksiyonun tamamen geri dönmesi ve erken hareket etmektir. Kırığın redüksiyonu, kırık segmentlerinin orijinal anatomik pozisyonuna dönmesi sürecini kapsar. Bu yüzden kırık sağaltımında, intrameduller çivileme, interfragmental kompresyon, germe bandı, plak-vida uygulaması ve serklaj teli kullanılabilir.

İNTRAMEDULLER ÇİVİLEME

İntameduller çivileme, veteriner ortopedi cerrahisinde dünya çapında en yaygın internal fıksasyon şekli olarak devam etmektedir. İntrameduller pinler, sıklıkla, şaft kırıklarını desteklemek ve aynı düzleme getirmek için medullar kavite içine yerleştirilir. Pin, meduller kanal çapının yaklaşık %70 kapladığında optimal olarak kabul edilir.

KEMİK PLAKLARI

Plaklar, düzgün bir şekilde uygulandığında eski haline getirilmiş olan kırık uçlarını rijit bir stabilite sağlama potansiyeline sahiptir. Plaklar uzun kemik kırıklarında, çoklu ve kompleks kırıklarda (özellikle femur) olduğu gibi birçok durumlarda kullanılabilir. Çünkü postopeatif komplikasyonlar daha az sıklıkla karşılaşılır ve fıksasyon aparatı yumuşak doku ile kaplandığından postoperatif bakım azalır.

Dinamik kompresyon plağı vidanın değişik yerleştirilmesi ile aksial kompresyon sağlayan delik tasarımına sahiptir. Vida delikleri en iyi şekilde, eğimli ve açılı bir silindir gibi tarif edilir. Bir top gibi vidanın başı silindirin eğimli kısmına doğru kayar. Pratikte, vida yerleştirildiğinde sıkılaştırıldığında, kemik fragmenti plağa göre hareket eder ve sonuç olarak kırıkta kompresyon meydana gelir.

Sınırlı kontakt dinamik kompresyon plağı (LC-DCP), DCP'nin geliştirilmesi ile ortaya çıkmıştır. LC-DCP sayesinde, plağın altındaki periosteumun kapillar ağını korur, kortikal perfüzyonla bağlantılı iyileşmeye yol açarak plağın altındaki porotik değişimleri azaltır.

İNTERFRAGMENTAL KOMPRESYON

Vida, interfragmental kompresyon olarak kullanılması veya plak, çivi gibi splint aletlerin fıksasyonu için veya kemiği sabitlemek için kullanılması kırıkların onarımı için çok etkili bir implanttır. İnterfragmental kompresyon vidanın başı ilk kortekse oturduğu zaman ve vidanın yivleri ikinci kortekse bağlandığı zaman kompresyon yapar. Vidanın sıkılması, tork kuvvetinin interfragmenter kompresyona dönüştürülmesini sağlar. Vidanın iki çeşidi vardır. Bunlar kansellöz ve kortikal vidalardır. Kansellöz vidaların ince bir merkezi ve geniş derin yivleri vardır. Bu vidalar epifizel ve metafizel kemiklerin kırıklarında kompressyon için kullanılır. Kortikal vidalar öncelikle diyafizel kemiklerde kullanılmak için tasarlanmıştır. Vida tamamen dişlidir, kansellöz vidaya göre uzunluğa daha çok yiv düşer. Yivler, kansellöz vidalara göre daha sığ ve düz bir eğimlidir. Uygun bir şekilde kullanılırsa bu vidalar lag vidası şeklinde de kullanılabilir.

GERME BANDI

Germe bandının prensibine göre, aktive distraksiyon gücüne karşı koyar ve kompres gücüne, kuvvetine dönüştürür. Kasların kasılması ile olecranon processi, trochanter majör, tuber calcanei ya da tuberositas tibia gibi kırıkların üzerine uygulanan çekme kuvvetinin üstesinden gelebilir ve uygulanan iki K-teli ve germe bandı ile kompresyon kuvvetine dönüştürülebilir. Germe bandı, femurun trochanter majorü avulsiyon kırıklarında veya osteotomisinde, tibial tüberkülün avulsiyon kırıklarında, tibianın medial malleolus kırıkları veya osteotomisinde, tuber calcanei kırıklarında, scapulanın acromial processinin kırık veya osteotomisinde kullanılabilir.

SERKLAJ TELİ

Serklaj teli öncelikle uzun oblik, spiral ve belirli parçalı veya çoklu kırıkların üzerine kullanılır. İntrameduller pinlere, eksternal fıksatör ve kemik plaklarına yardımcı olarak kullanılır. Ek olarak serklaj teli intraoperatif olarak ana fıksatörü yerleştirirken kırık segmentlerini pozisyonda tutmak amacıyla da kullanılır.

Basic Fracture Treatment Techniques

Hasan BİLGİLİ
Prof. Dr.
Ankara University Faculty of Veterinary Medicine Department of Surgery, Ankara, Turkey

Musculoskeletal injuries are commonly associated with concurrent travma to other organ systems. The first consideration is preserving the patient's life; repair of tissues and restoration of function are secondary. The goal of fracture treatment is early ambulation and complete return of function. Reduction of a fracture refers to the process of replacing the fractured segments in their original anatomical position. Therefore in fracture treatment, intramedullary pins, interfragmentary compression, tension band, plate-screw and cerclage wire can be used.

INTRAMEDULLARY PINS
Intramedullary pinning remains as the most common form of internal fixation worldwide in veterinary orthopedic surgery. Intramedullary pins are frequently placed within the medullary cavity to align and support shaft fractures. A pin that is approximately 70% of the diameter of the medullary canal is considered optimal.

BONE PLATES
Bone plates have the potential to restore rigid stability to the reconstructed fractured bone when properly applied. Bone plates are adaptable to many situations, such as, long-bone fractures, multiple and complex fractures, fractures in larger dogs (especially the femur) because postoperative complications are less frequent and postoperative care is reduced when the fixation apparatus is covered with soft tissue.

Dynamic compression plate has a hole design allowing for axial compression by eccentric screw insertion. The screw hole is best described as a portion of an inclined and angled cylinder. Like a ball, the screw head slides down the inclined shoulder of the cylinder. In practice, when the screw is inserted and tightened, the bone fragment moves relative to the plate, and consequently, compression of the fracture occurs.

The limited contact dynamic compression plate (LC-DCP) represents a further development of the DCP. Thanks to LC-DCP, the capillary network of the periosteum under the plate is spared, leading to a relative improvement in cortical perfusion, which in turn reduces the porotic changes under the plate.

INTERFRAGMENTARY COMPRESSION
A screw is a very efficient implant for repairing a fracture using interfragmentary compression, or for fixing a splinting device such as a plate, nail, or fixator to a bone. Interfragmentary compression is produced when the head of the screw bears on the first cortex and the threads of the screw are engaged only in the second cortex. Tightening of the screw converts that torque force to interfragmentary compression. There are two basic types of bone screws. These are cancellous and cortical screws. Cancellous bone screws have a relatively thin core and wide and deep threads. These screws are used to compress fragments of epiphyseal and metaphyseal bone. Cortical screws are designed to be used primarily in the dense diaphyseal bone. The screw is fully threaded, with more threads per unit length than cancellous screws; threads are shallower and more flatly pitched than cancellous screws. With proper application, these screws can be made to function as lag screws.

TENSION BAND WIRE
According to the tension band principle, active distracting forces are counteracted and converted into compressive forces.The tensile forces exerted by contraction of muscles on fractures such as those involving the olecranon process, trochanter major, tuber calcis, or detached tibial tuberosity can be overcome and converted to compressive forces by inserting two K-wires and a tension band wire. Avulsion fracture or osteotomy of the trochanter major of the femur, avulsion fracture the tibial tubercle, fracture or osteotomy of the medial malleolus of the tibia, fracture of tuber calcanei, fracture or osteotomy of the acromial process of the scapula, are the metods that can be used in tension band wire.

CERCLAGE WIRE
Cerclage wires are used primarily on long oblique, spiral, and certain comminuted or multiple fractures. They are used as ancillary fixation with IM pins, external skeletal fixators and bone plates. Additionally, cerclage wires are used intraoperatively to aid in holding fracture segments in the reduced position while primary fixation is applied.

BİLDİRİLER

ABSTRACTS

SS01

Epileptoik Nöbet Geçiren Köpeklerde Davranış Üzerine Algının Değerlendirilmesi

[1]Alper BAYRAKAL, [1]Alev AKDOGAN KAYMAZ
[1]IUC, Veteriner Fakültesi, İç Hastalıkları Anabilim Dalı, Istanbul, TÜRKİYE

Epileptik nöbetler köpeklerde oldukça sık rastlanan kronik nörolojik bir bozukluktur. Hayvan sahipleri epilepsi nöbetleri ile birlikte köpeklerinde korku, anksiyete, saldırganlık gibi bazı davranış problemlerinin geliştiğini dile getirmektedirler. Bu çalışmada epileptik nöbet geçiren köpeklerde nöbetlerle eş zamanlı gelişen davranış problemleri üzerine hasta sahiplerinin algılarının değerlendirilmesi ve antikonvulsiv ve psikotik ilaçların bu davranış problemleri üzerine etkilerinin değerlendirilmesi amaçlandı.

Bu çalışma epilepsi nöbeti geçiren 25 adet köpek üzerinde yapıldı. Fenobarbital ve fenobarbital + buspiron HCl ve fenobarbital + fluoksetin HCl kullanılmak üzere üç gruba ayrılan köpekler 2 ay süreyle sağaltıldı. Çalışmaya alınan köpek sahiplerine tedavinin 0., 30. ve 60. günlerinde 101 sorudan oluşan bir anket doldurtuldu. Elde edilen veriler istatistiki olarak Kruskal-Wallis, Mann Whitney-U, Friedman ve Wilcoxon testleri ile değerlendirildi.

Epileptik nöbetlerin ırk, yaş ve cinsiyet predispozisyonu gösterdiği ve bu köpeklerin % 72'sinde EEG'de interiktal epileptiform boşalmaların olduğu belirlendi. Fenobarbital ve fenobarbitale ek olarak buspiron HCl ve fluksetin HCl alan köpeklerin 0., 30. ve 60. günlerdeki agresyon, korku, anksiyete, ayrılık endişesi gibi davranış problemlerinin kademeli olarak azaldığı saptandı. Fluoksetin HCl ve buspiron HCl kullanılan gruplardaki azalmanın ise daha fazla olduğu belirlendi. Her üç grupta da 0. ile 30. günler arasındaki nöbet sıklığının belirgin şekilde azaldığı izlendi.

Sonuç olarak, epilepsi ile eş zamanlı olarak gelişen davranış problemlerinin düzeltilmesinde ve/veya korku, anksiyete, yanlızlık endişesi gibi davranış problemleri tarafından tetiklenen epileptik nöbetlerin önlenmesinde buspiron HCl ve fluoksetin HCl gibi psikotik ilaçların köpeklerde epilepsi nöbetlerinin tedavisinde en sık kullanılan antikonvülzanlardan olan fenobarbital ile birlikte kullanılmasında yarar olduğu kanısına varılmıştır.

Anahtar Kelimeler: Epilepsi, Köpek, Davranış, Buspiron HCl, Fluoksetin HCl

Evaluation of Perception on Behaviour in Dogs with Epileptic Seizures

[1]Alper BAYRAKAL, [1]Alev AKDOGAN KAYMAZ
[1] IUC, Faculty of Veterinary Medicine, Department of Internal Medicine, Istanbul, TURKEY

Epileptic seizures is a chronic neurological disorder which seen quite often in dogs. The owners of the dogs mentioned that their dogs have developed behaviour disorders like fear, anxiety, aggression at the same time with epilepsy. In this study we aimed to evaluate of perception of the dog owners on behavioral problems of their dogs which developed with epilepsy and effects of anti-convulsive and psychotic medications on those behavioral disorders. The study has been performed on 25 dogs with epilepsy. The dogs has been separated to three groups and treated for two months with phenobarbital, phenobarbital+buspiron HCl and phenobarbital + fluoxetine HCl. We applied a questionnaire with 101 questions to owners on 0., 30. and 60. days of theraphy. We revealed that the epileptic seizures has shown breed, age and sex predisposition like proved in other similar studies and we observed in EEG recordings that the epileptiform discharges on interictal phases in 72 % of the dogs. We determined that the behavior disorders has been gradually reducted on 0., 30 and 60.days of theraphy with phenobarbital, phenobarbital+buspiron HCl and phenobarbital + fluoxetine HCl. We observed that this reduction was much more in the groups with fluoxetine HCl and buspiron HCl and in all three groups the seizure frequency after treatment has been significantlly decreased between 0. and 30. days. In conclusion, we revealed that buspiron HCl and fluoxetine HCl in a combination with phenobarbital which is most commonly used anticonvulsant for treatment of epileptic seizures is useful for elimination of behavior disoerders developed meantime with epilepsy and/or prevention of epileptic seizures triggered by behavior disorders like fear, anxiety and seperation anxiety.

Key Words: Epilepsy, Dog, Behavior, Buspirone HCl, Fluoxetine HCl

SS02

Kedi ve Köpeklerde Femur Kırıklarının String-Of-Pearls (SOP) Boncuk Dizisi Kilitli Plağı ile Sağaltımı ve Alınan Sonuçların Klinik ve Radyografik Değerlendirilmesi: 20 Olguda Klinik Çalışma*

Dr. Vet. Hekim Shaheen JAAFAR**, Prof. Dr. Hasan BİLGİLİ***
**Northern Technical College, Medical Laboratory Techniques Department, Kirkuk, IRAK
***Ankara Üniversitesi Veteriner Fakültesi Cerrahi Anabilim Dalı, Ankara, TÜRKİYE

Giriş: String-of-pearls (boncuk dizisi) kilitli plağı (SOP), paslanmaz çelik kilitli plak sistemidir. Geleneksel plak sisteminin aksine, bu sistem stabiliteyi sağlamak için kemik ile plak arasındaki friksiyona dayanmaz ve plağın kemik yüzeyine kesin şekillendirmesini gerektirmez. SOP plakları, biyomekanik sertliğini kaybetmeden lateromedial, dorsoventral ve torsiyonel olarak altı serbest derecede şekillendirilebilir. SOP implantları, standart kortikal vidalarını kilitli vidaları olarak kullanılmak üzere tasarlanmıştır. Bu çalışmanın amacı, toplam 20 adet kedi ve köpeklerde femur kırıklarının string–of-pearls SOP boncuk dizisi kilitli plağı ile sağlatımı ve alınan sonuçların klinik ve radyografik değerlendirilmesini içermektedir.

Gereç ve Yöntem: Ankara Üniversitesi Veteriner Fakültesi Cerrahi Anabilim Dalı Ortopedi ve Travmatoloji Küçük Hayvan Kliniği'ne getirilen değişik yaş ve vücut ağrılına sahip olan toplam 20 köpek ve kedinin diyafizer, distal ve suprakondiler femur kırıkları, SOP plaklarını ya direkt ya da femurun şekline göre bükerek tedavi edilmiştir. Her olgunun klinik ve radyografik sonuçları postoperatif olarak 10, 30, 60 ve 90 günlerde değerlendirilmiştir (Ankara Üniversitesi Rektörlüğü Hayvan Deneyleri Yerel Etik Kurulu Karar No: 2016-8-92).

Bulgular: Klinik olarak tüm vakalar, hafif topallık gösteren 4 kedi dışında, etkilenmiş ekstremitenin iyi bir şekilde kullandılar. Radyografik muayenede tüm olgularda kallus oluşumu ile kırık iyileşmesi oluşurken, malunion veya kaynama gecikmesi görülmedi. Topallık gösteren 2 adet kedide postoperatif komplikasyon olarak patellar lukasayon belirlendi.

Tartışma ve Sonuç: Bu çalışmada, SOP bir kilitli plak olarak kilitli plakların tüm avantajlarını sağlamıştır. Periost kan dolaşımını koruyarak biyolojik iyileşmeyi hızlandırması, plağın özellikle distal ve suprakondiler femur kırıklarında kemiğin şekline göre bükülebilmesi büyük avantajı olarak belirlenmiştir: Kedi ve köpeklerde femurda farklı kırık tipleri için SOP plağı çok uygun internal fıksatör materyali olarak kullanılabileceği sonucuna varılmıştır. .

*Bu çalışma Ankara Üniversitesi Rektörlüğü Bilimsel Araştırma Projeleri Başkanlığı Proje No: 16L0239009 ile desteklenmiştir.

Clinical and Radiographic Evaluation of Femoral Fractures in Dogs and Cats Using String-Of-Pearls (SOP) Locking Plate: 20 Clinical Cases*

Dr. Shaheen JAAFAR**, Prof. Dr. Hasan BİLGİLİ***
**Northern Technical College, Medical Laboratory Techniques Department, Kirkuk, IRAQ
***Ankara University Faculty of Veterinary Medicine Department of Surgery, Ankara, TURKEY

Introduction: The string of pearls (SOP) plating system, is a stainless steel locking plate system. These plates can be contoured in six degrees of freedom, that is, lateromedially, dorsoventrally, and torsionally, and precise contouring to the bone surface is not required as constructs do not rely on bone-plate friction for stability, unlike conventional plates. The SOP implant was designed so that standard cortical screws are adapted to serve as locking screws. The aim of this study included clinical and radiographic evaluation of treatment of femoral fractures in totally 20 dogs and cats using String-Of-Pearls (SOP) locking plate.

Materals & Methods: A total of 20 diaphyseal, distal and suprachondylar femoral fractures of 20 dogs and cats with different ages and body weights brought to Ankara University, Faculty of Veterinry Medicine, Small Animal Hospital, Department of Surgery have been treated using SOP locking plates either by direct application or bending the plate according to the femor shape. The clinical and radiographic results of each case has been evaluated in 10, 30, 60 and 90 days postoperatively (Ankara University Animal Study Ethical Commitee No: 2016-8-92)

Results: Clinically all cases used the affected extremity in a good manner except 4 cats which showed mild lameness degree. While radiographic examination showed fracture healing by callus formation in all cases and no malunion or delayed union have been noticed. The main postoperative complication by using of SOP plate in this study was patellar luxation which noticed in the same 2 cats that showed the lameness for postoperative complication.

Discussion & Conclusion: This study revealed many characteristics of SOP plate which provides all locking plate system advantages such as biological healing by preserving periosteal blood supply beside on its bending characteristics of contouring according to bone shape particularly in distal and suprachondylar femoral fractures as well as it's a unique locking system using standart cortical screws. Thus, we concluded that SOP plate is a very suitable internal fıxator material for different fracture types in femur.

*This study supported by Ankara University Scientific Research Council on Project No: 16L 0239009

SS03

Şiddetli Pulmoner Kontüzyonlu Köpeklerde Kardiyolojik Değerlendirme

Meriç KOCATURK*, Melike CETIN**, Hakan SALCI**, Zeki YILMAZ*
*Bursa Uludağ Üniversitesi, Veteriner Fakültesi, İç Hastalıkları AD- Bursa, Türkiye
** Bursa Uludağ Üniversitesi, Veteriner Fakültesi, Cerrahi AD- Bursa, Türkiye

Giriş: Torasik travma kardiyak nodal aktivite ve miyokardiyal performanta değişimlere neden olduğundan, bu çalışmada pulmoner kontüzyonlu köpeklerde kardiyolojik değerlendirmeler araştırılmıştır.

Materyal ve Metod: Klinik, hematolojik ve radyolojik değerlendirmeler sonucunda tanı konulan pulmoner kontüzyonlu köpekler (n=26) çalışmaya dahil edildi. Elektrokardiografik (EKG) ve ekokardiografik değerlendirmeler (2D, M-mode ve renkli Doppler) gerçekleştirildi.

Bulgular: Köpeklerde letarji, dispnö/taşipnö, hemoptizis ve abdominal respirasyon gözlenmiştir. Köpekler farklı beden ağırlıkları (19.5±2.8 kg), yaşlar (22.5±5.2 months), ırklar (6 Kangal, 2 Poodle, 7 melez, 3 Pitbull, 3 Pointer, 1 terrier, 1 Cane corso, 1 American Cocker Spaniel), ve cinsiyettendi (13M ve 13F). Hematolojik değerlendirmeler leukositozis (23.37±2.98x109/L) normal eritrosit sayısı (5.26±0.34x1012/L), hematokrit (36.6±1.8%) ve platelet sayısı (316±47x109/L) olarak kendini göstermiştir. EKG muayenelerinde sinus taşikardi (9 köpek), wandering sinus pacemaker (2 köpek), p-pulmonale (6 köpek), electric alternans (4 köpek), küçük kompleks QRS (5 köpek), sinus aritmi (3 köpek), atriyal prematür kompleks (1 köpek) ve p-mitrale (1 köpek), 2. derece AVB (1 köpek) belirlenmiştir. Sağ parasternal kısa eksen-aortik düzeyde sol atriyum/aorta oranı (1.00±0.38) bulunmuştur. Fraksiyonel kasılma değeri <25% (4/26), 25-35% (12/26) ve >35% (10/26) ve ortalama pulmoner ater velositesi ve basınç gradienti sırası ile 0.904±0.057 m/s ve 3.5±0.42 mm/Hg olarak değerlendirilmiştir.

Tartışma ve Sonuç: Bulgularımız şiddetli pulmoner kontüzyonun değişik kardiyak tirim bozukluklarına ve sol ventriküler kontraktilite kaybına neden olabilieceğini göstermiştir. Dolayısıyla, pulmoner kontüzyonlu köpeklerde kardiyolojik değerlendirme yapılması yerinde olacaktır.

Cardiologic Evaluation of Dogs with Severe Pulmonary Contusion

Meriç KOCATURK*, Melike CETIN**, Hakan SALCI**, Zeki YILMAZ*
*Bursa Uludag University, Faculty of Veterinary Medicine, Internal Medicine Department- Bursa, Turkey
**Bursa Uludag University, Faculty of Veterinary Medicine, Surgery Department- Bursa, Turkey

Introduction: Since thoracic trauma may result with the changes of cardiac nodal activity and myocardial performance, cardiologic evaluation of dogs with pulmonary contusion were investigated in this study.
Material and methods: Dogs with pulmonary contusions (n=26) were diagnosed and classified based on clinical, hematological, and radiological evaluations, and cases with severe pulmonary contusion were included in this study. Electrocardiographic (ECG) and echocardiographic evaluations (2D, M-mode, and color Doppler) were performed.

Results: Dogs showed lethargic, dyspnoeic/tachypneuic, hemopthysis, and abdominal respiration. Dogs were

of different body weight (19.5±2.8 kg), ages (22.5±5.2 months), breeds (6 Anatolian Sheep Dog, 2 Poodle, 7 mixed-breed, 3 Pitbulls, 3 Pointers, 1 terrier, 1 Cane corso, 1 American Cocker Spaniel), and sexes (13M and 13F). Hematological evaluation showed leucocytosis (23.37±2.98x109/L) with normal red blood cell count (5.26±0.34x1012/L), hematocrit (36.6±1.8%) and platelet count (316±47x109/L). ECG revealed sinus tachycardia (9 dogs), wandering sinus pacemaker (2 dogs), p-pulmonale (6 dogs), electric alternans (4 dogs), small QRS complexes (5 dogs), sinus arrhythmia (3 dogs), atrial premature complex (1 dog) and p-mitrale (1 dog), 2nd degree of AVB (1 dog). Left atrium/aorta ratio was (1.00±0.38) on right parasternal short axis – aortic level. Fractional shortening was <25% (4/26), 25-35% (12/26) and >35% (10/26). Mean pulmonary artery velocity and pressure gradient were 0.904±0.057 m/s and 3.5±0.42 mm/Hg, respectively.

Discussion and Conclusions: Our findings showed that severe pulmonary contusion could lead to different cardiac rhythm disturbances and left ventricular contractility loss. Thus, cardiological evaluation should be performed in dogs suffering from pulmonary contusion.

SS04

Köpeklerde uzun kemiklerin parçalı veya açık diyafizer kırıklarında plak-pin (rot) kombinasyonu ile sağaltım

Sinan ULUSAN[1]*, Muharrem EROL[1], E. Tolga AKYOL[1], A. Gökçen SOLAK[1], Aylin N. AYBAK[1], Cengiz CEYLAN[1]
[1]Balıkesir Üniversitesi Veteriner Fakültesi, Cerrahi Anabilim Dalı, BALIKESİR

Köpeklerde, açık kırıklar ve redüksiyonu zor olan parçalı kırıklar, tedavisi en zor olan uzun kemik kırıklarıdır. İyileşmenin gecikmesi ile transversal kırıklara göre implant üzerindeki yük daha fazla ve uzun süreli olduğundan bu tip kırıkların sağaltımında bazı zorluklarla karşılaşılmaktadır. İyileşmenin gecikmesine bağlı olarak implantın kırılması ve fıksasyonun bozulması bu olgularda en sık gözlenen komplikasyonlardır. Sağaltımda pin, plak ya da eksternal skelatal fıksatörler kullanılabilmektedir. Plak uygulama ilkelerinin birçoğunun tehlikeye girdiği bazı kompleks kırık vakalarında, bir plak ile bir intramedüller pinin birlikte kullanılması, kurulan implant sisteminin gücünü arttırmaktadır. Güncel yaklaşım olarak, tam anatomik redüksiyona bakılmaksızın, normal kemik uzunluğunu sağlayan intramedüller pin ile beraber minimal invaziv bir girişimle implante edilen biyolojik iyileşme plağı (kilitli, ortası barlı nötralizasyon plağı) tercih edilmektedir. Plak-pin (rot) kombinasyonları, sadece plağa göre oldukça rijit bir fıksasyon sağlayarak implantın yorulmasını ve zarar görmesini önler. Plak-pin kombinasyonları, tek başına plak ile kıyaslandığında, plak üzerindeki gerilim yaklaşık yarısı kadarken, öngörülen ömürleri ise 10 katından fazladır..

Bu çalışmanın konusunu Balıkesir Üniversitesi Veteriner Fakültesi Cerrahi Anabilim Dalı Kliniği' ne getirilen değişik yaş, ırk ve cinsiyetteki 20 köpek oluşturmuştur. Bu köpeklerde 2 (%10) açık, 2 (%10) parçalı, 1 (%5) açık ve parçalı olmak üzere 5 (%25) humerus kırığı; 8 (%40) parçalı, 1 (%5) açık ve parçalı olmak üzere 9 (%45) femur kırığı; 1 (%5) açık, 3 (%15) parçalı, 2 (%10) açık ve parçalı olmak üzere 6 (%30) tibia kırığı tedavi edilmiştir. Köpeklerde sağaltım amacıyla, redüksiyonu sağlayan Steinmann pin ile beraber plak uygulanmıştır.

Köpekler, postoperatif ortalama 5. günde ilgili ekstremitelerini kullanmaya başlamış ancak iyileşme süreleri ortalama 2,5 ay sürmüştür. İmplantasyonun rijit bir fıksasyon sağlaması, mikro hareketleri engellemekte ve kırık iyileşme süreleri gecikmektedir. Bazı vakalarda, bu durumun önüne geçmek ve iyileşmeyi hızlandırmak için stabilizasyon, pin ve birkaç vidanın uzaklaştırılması ile zayıflatılmıştır. Hastaların hepsinde iyileşme sağlanmış, iyileşme sürelerinin hastanın durumuna, kırığın derecesi ve tipine bağlı olarak değiştiği gözlenmiştir.

Anahtar Kelimeler: Köpek, uzun kemik kırıkları, parçalı kırık, açık kırık, biyolojik iyileşme

Treatment of comminuted or open diaphyseal long bone fractures with plate-rod combination

Sinan ULUSAN[1]*, Muharrem EROL[1], E. Tolga AKYOL[1], A. Gokcen SOLAK[1], Aylin N. AYBAK[1], Cengiz CEYLAN[1]
1 Balikesir University, Faculty of Veterinary Medicene, Department of Surgery, BALIKESIR

In dogs, open fractures and comminuted fractures of the long bones are most difficult fractures for treatment. Some difficulties are encountered in the treatment of that fractures. Due to delayed union, pressure on the implant effects much more and longer than transversal fractures. Therefore, the most common complication associated with plates is the breakage, possibly due to fatigue failure. Pin, plate or external skeletal fixators can be used in the treatment. The principles of plate application are compromised in some complex fracture cases. The

combination of a plate with an intramedullary pin increases the strength of the implant system. As a current approach, regardless of complete anatomical reduction, the biological recovery plate (locked, neutralization plate) implanted with a minimally invasive procedure with the intramedullary pin providing normal bone length. A bone plate with an IM pin (plate-rod) greatly decreases the stress on the plate thereby increasing its fatigue life. Addition of an intramedullary pin increases bending strength twice and fatigue life of the plate more than ten fold. The subject of this study consisted of 20 dogs with different ages, breeds and sexes brought to the Department of Surgery, Faculty of Veterinary Medicine, Balıkesir University. In these dogs, 5 (25%) humeral fractures with 2 (10%) open fractures, 2 (10%) comminuted fractures, 1 (5%) open comminuted fractures; 9 (45%) femoral fractures with 8 (40%) comminuted fractures, 1 (5%) open comminuted fractures; 6 (30%) tibial fractures with 1 (5%) open fracture, 3 (15%) comminuted fracture, 2 (10%) open comminuted fracture were treated. Steinmann pin which provides the reduction and neutralization plate were used together for treatment.

Weight bearing was observed on post operative 5. day on average but the recovery period was 2,5 month on average. Implantation provides a rigid fıxation, prevents micro motions, fractures healing times delayed. In some cases, the stabilization was weakend by removal of the pin and several screws to prevent rigid fıxation and delayed healing time. It was observed that all of the patients healed, and the recovery times varied to depending on the patient's condition and the degree and type of fracture.

Key Words: Dog, long bone fractures, comminuted fracture, open fracture, biological healing

PS01

Köpeklerde Stresin Engellenmesinde Bitkisel Detoks Solüsyonunun Etkileri

Ayça TAŞELİ*, Süleyman ERÇİN**, Deniz Heval GÜMÜŞTAŞ**, Prof. Dr. Nilüfer AYTUĞ***
*heyLove, Istanbul, Türkiye
** Atasehir Köpek Barınağı, Kadikoy, Istanbul, Türkiye
***Vethouse PetHospital, Kadikoy, Istanbul, Türkiye

Hayvanlardaki stres göstergeleri, refah ölçümü hakkında veri sağlar. Barınaklar köpekler için stresli ortamlardır ve ortamda mevcut stres, davranış ve fızyolojiye yansır. Bu çalışmada barınağa getirilen köpeklere ağız yolu ile verilen bitkisel detoks solüsyonununstresin hafıfletilmesindeki etkinliği, kortizol düzeyleri temelinde değerlendirilmiştir. Toplam 8 köpekte yapılan çalışmada 4 köpeğe barınağa getirilmelerini takiben detoks solüsyonu verilirken, dört köpeğe herhangibir uygulama yapılmadı, 1, 7 ve 14. günlerde örnekler alınarak hemogram, biyokimyasal değerler ve kortizol değerleri belirlendi.. Köpeklerden alınan ilk örneklerde 8 köpeğin tümünde stres lökogramı olduğu, 7. günde hemogramın normale döndüğü ve biyokimyasal parametrelerin normal sınırlar içerisinde bulunduğu saptandı. Tüm köpeklerin 1. ve 14. gün örneklerinde kortizol seviyeleri benzerlik gösterirken, 7. günde alınan örneklerde detoks solüsyonunu verilen 4 köpeğin korizol düzeyleri solüsyonu almayan grubunkinden önemli ölçüde daha düşük bulundu. Bu ön çalışmada elde edilen sonuçlar, detoks çözeltisinin oral yoldan uygulanması ile stresin azaltılabileceğine dair umut vermiştir. Bu konuda daha fazla materyal üzerinde, daha fazla çalışmaya ihtiyaç vardır.

Anahtar Kelimeler: Detoks, Köpek, Stres, Kortizol

The Effects of Herbal Detox Solution in Preventing Stress in Dogs

Ayça TAŞELİ* , Süleyman ERÇİN**, Deniz Heval GÜMÜŞTAŞ**, Prof. Dr. Nilüfer AYTUĞ***
*HeyLove, Istanbul, Turkey
** Atasehir Dog Shelter, Kadikoy, Istanbul, Turkey
*** Vethouse PetHospital, Kadikoy, Istanbul, Turkey

Stress indicators in animals provide data on welfare measurement. Shelters are stressful environments for dogs and stress is a condition reflected in behavior and physiology. The efficacy of herbal detoxified solutions given to the dogs brought to the shelter was evaluated on the basis of cortisol levels. Stress leukogram was observed in the first samples taken from all of the eight dogs, and no stress leukogram was observed on the 7.th day. Cortisol levels on day 1 and 14 were were not different between groups but, day 7 samples were found significantly lower than controls in detox group. Result of this preliminary study, this preliminary study give hope to the fact that stress can be prevented as a result of oral administration of detox solution. More research on more material

is needed in this regard.
Keywords: Detox, Dog, Stress, Cortisol

PS02

Yavru Gümüş Martıda (*Larus michahellis*) Ventral Ventrikülotomi Yöntemiyle Yabancı Cismin Cerrahi olarak Uzaklaştırılması: Olgu Sunumu

Duygu SEZER[1], Kübra Gerbaga ÖZSEMİR[1]
[1]İstanbul Üniversitesi – Cerrahpaşa Veteriner Fakültesi, Cerrahi Anabilim Dalı, İstanbul, Türkiye

Yabancı cisim yutma birçok kuş türünde, özellikle de esaret altındaki kuşlarda sıklıkla görülmektedir. Bu durum genellikle davranışsaldır. Ayrıca bazı kümes hayvanlarında stres ve mineral eksikliği durumlarında da yabancı cisim yutma görülmektedir. Kuşlarda yabancı cisim yutmanın tedavisi, kuşun klinik belirtilerine, etkilenen türlere ve anatomik özelliklerine, yabancı cismin yapısına ve yerine bağlı olmalıdır. Yavru bir gümüş martı (Larus michahellis) üç gün önce yabancı cisim yuttuğu şüphesiyle İstanbul Üniversitesi Veteriner Fakültesi Cerrahi Kliniği'ne getirildi. Fiziksel muayenede 250 gram ağırlığında, etrafa ilgili, vücut kondüsyonunun iyi olduğu ve dehidrasyonunun olmadığı tespit edildi. Radyografik muayenesinde ventrikülde dikdörtgen şekilli metalik yabancı cisim tanısı koyuldu. Yabancı cisim çok büyük ve köşeli olduğundan, ventrikül duvarında perforasyon oluşmaması için ventral ventrikülotomi gerçekleştirilerek yabancı cisim başarılı bir şekilde uzaklaştırıldı. Ventrikülotomi, kuşlarda konservatif tedavi veya endoskopi teknikleri kullanılarak çıkarılamayan yabancı cisimlerin çıkarılması için önerilmektedir. Çalışmamız yavru martılarda ventriküler yabancı cismin alınması için ventral ventrikülotominin başarılı bir şekilde kullanılabileceğini göstermiştir.

Anahtar kelimeler: ventrikülotomi, yabancı cisim, kuşlar, martı

Surgical Removal of a Foreign Body from a Juvenile Yellow-Legged Gull (*Larus michahellis*) Using Ventral Ventriculotomy: A Case Report

Duygu SEZER[1], Kübra Gerbaga ÖZSEMİR[1]
[1] İstanbul University – Cerrahpaşa Faculty of Veterinary Medicene, Department of Surgery, İstanbul, Turkey

Foreign body ingestion has been observed in several avian species, most commonly in captive birds. It is usually behavioral. In addition, in some poultry animals, foreign bodies are also seen in cases of stress and mineral deficiency. Treatment of ingesting foreign bodies in birds should be based on the clinical signs of the bird, the species affected and its anatomical characteristics, the structure and location of the foreign body. A juvenile yellow-legged gull (*Larus michahellis*) was presented with a history of ingesting metallic foreign body three days ago. On physical examination, the bird weighed 250 gram and was alert, in good body condition, and no dehydration sign was observed. On radiographic examination was diagnosed with a ventricular rectangular metallic foreign body. Because the foreign body was too large and had sharp corners, ventral ventriculotomy was performed to prevent the risk of perforation of the ventricular wall and the foreign body was successfully removed. Ventriculotomy is recommended for the removal of foreign bodies that could not be removed using conservative treatment or endoscopy techniques in birds. Our study showed that ventral ventriculotomy can be used for the removal of ventricular foreign bodies in juvenile gulls with successfully.

Key words: ventriculotomy, foreign body, birds, gull

PS03

Köpeklerde Akut Pankreatit Nöropati Yapar mı?

Duygu TÖRE[a], Lora KOENHEMSİ[a], Utku BAKIREL[a], Sinem ÜLGEN SAKA[a]
[a]İstanbul Üniversitesi, Veteriner Fakültesi, İç Hastalıkları Anabilim Dalı, Avcılar, 34320 İstanbul, Türkiye

Hasta son birkaç aydır şekillenen ve ara ara şiddetlenen kafa sallama inkoordinasyon gibi nörolojik problemler yönünden kliniğimize getirildi. Nadiren de olsa soğuk yerlere yatma, huzursuz yatma gibi şikayetler nedeniyle abdominal ağrıdan ve pankreatitisten şüphelenildi. Yapılan fiziksel muayede patellar hiperrefleksi bulgularına

rastlanıldı diğer fiziksel muayene bulguları fizyolojik sınırlar içerisindeydi. Toraks röntgen incelemesinde anormal bulguya rastlanılmamıştır, abdominal röntgende pankreatitisi düşündüren yüksek miktarda gaz ve detay kaybı saptanmıştır. Tam Kan sayımı ve biyokimyasinda hastada akut pankreatitis görüldüğü anlaşılmıştır. İnsanda sebebi tam açıklanamamakla birlikte pankreatitis sonucu pankreatik enzimlerin kana karışması ile oluşan toksisite ve B1 yetmezliği sebebiyle oluştuğu düşünülen nörolojik bulgularla ilişkilendirilmiştir Köpeklerde ise bildirilmiş vaka bulunmamaktadır.

Bu vaka sunumu ile sebebi saptanamayan nörolojik bulguların altında akut pankreatitis olgularının olabileceğine yönelik farkındalık yaratmak amaçlanmıştır.

Anahtar kelimeler: Pankreatik ensefalopati, akut pankreatit

Does Acute Pacreatitis Cause Neuropathy in Dogs?

Duygu TÖRE[a], Lora KOENHEMSİ[a], Utku BAKIREL[a], Sinem ÜLGEN SAKA[a]
[a]Istanbul University, Faculty of Veterinary Medicine, Department of Internal Medicine, Avcılar, 34320 Istanbul, Turkey

The patient was administered to our clinic with occasionally occuring neurological symptoms such as head tremors and incoordination. Pancreatitis and abdominal pain was suspected according to rarely occuring history of seeking cold places to rest and anxiously waking up during sleep. Physical examination revealed patellar hyperreflexia and no other abnormal finding. Thoracal x-ray imaging was normal and abdominal x-ray conatined intestines with abnormal gas and loss of abdominal organ details. Complete blood count and biochemistry confirmed acute pancreatitis in the patient.

In humans, though not known exactly, pancreatic encephalopathy is thought to be caused by pancreatic enzymes entering the circulation and vitamin B1 deficiency. There is no documented case about this finding in dogs.

The aim of this study is to raise awareness that there can be pancreatits behind neuropathies with unknown reasons.

Keywords: Pancreatic encephalopathy, acute pancreatitis

PS04

Bir Köpekte Thoracal Yerleşimli İyi Diferensiye Liposarkom Olgusu

Evrim EGEDEN[1,3*], Ebru ERAVCI YALIN[2], Yalçın DEVECİOĞLU[2], Özlem CALP EGEDEN[1], Burcu KARABİNA[3], Funda YILDIRIM[3]
[1]Ada Veteriner Polikliniği, Levent-Beşiktaş, İstanbul
[2]İstanbul Üniversitesi-Cerrahpaşa, Veteriner Fakültesi, Cerrahi Anabilim Dalı, Avcılar Kampüsü, İstanbul
[3]İstanbul Üniversitesi-Cerrahpaşa, Veteriner Fakültesi, Patoloji Anabilim Dalı, Avcılar Kampüsü, İstanbul

Giriş: Adipositik iyi diferensiye liposarkomlar nadir görülen malign tümörler arasındadır. Bu çalışmada, 10 yaşında, melez, dişi, köpeğin lumbar bölgesinde, deri altı yerleşimli kemik ve kasa infiltre durumda iyi diferensiye liposarkom olgusu tanımlanmıştır.

Olgu Tanımı: Sırt bölgesinde şişlik ve arka bacaklarını kullanamama şikayeti ile Ada Veteriner Polikliniği'ne getirilen hastanın klinik muayenesinde parapleji, sırt bölgesinde belirgin sert şişlik tespit edildi. Hastanın yapılan nörolojik muayenesinde arka bacaklarda üst motor nöron bulguları ve torakal 10 seviyesinden sonra pannikulus refleksinde kayıp belirlendi. Radyolojik muayenesinde T8 seviyesinde prosesus spinosusda osteolizis görülen hastanın torakal spinal bölgeye yönelik Manyetik Rezonans Görüntülemesinde (MRG), T8-T9 seviyesinde sol paravertebral yerleşim gösteren, vertebral kemik dokuda destrüksiyona yol açarak spinal kanal içine uzanımı bulunan ve omuriliğe şiddetli bası oluşturan kitle lezyonu saptandı. Yapılan iğne biyopsisi sonucuna göre liposit kökenli bir tümör olduğu tespit edilmiştir. Yapılan radyolojik muayenede tümörün kemik infiltrasyonu göz önünde bulundurularak radyoterapi uygulanmış ve ardından paravertebral bölgedeki kitle, dorsal laminektomi uygulanarak spinal kanala uzanum gösteren kısmı ile birlikte uzaklaştırılmış, omurilik üzerindeki bası ortadan

kaldırılmıştır.

Tartışma ve Sonuç: Operasyon sonrası elde edilen kitlenin makroskobik olarak 7x5,5x3 cm boyutunda sınırlı, yumuşak kıvamlı, kesit yüzü dışa taşkın, multilobuler yapıda ve parlak beyaz renkte olduğu belirlenmiştir. Mikroskobik olarak tümörün yuvarlak– polygonal yapıda iyi diferensiye lipositler içermekle birlikte atipik lipoblastlar, mitotik figür ve pleomorfik hücre çekirdekleri varlığı sebebiyle iyi diferensiye liposarkom olduğu sonucuna varılmıştır. İyi diferensiye liposarkomlar nadir mezenşimal tümörler olduklarından olgu sunulmaya değer bulunmuştur.

Anahtar sözcükler: Köpek, iyi diferensiye liposarkom, tümör.

A Well Differentiated Liposarcoma Case Located In The Thoracal Area Of A Dog

Evrim EGEDEN[1,3*], Ebru ERAVCI YALÇIN[2], Yalçın DEVECİOĞLU[2], Özlem CALP EGEDEN[1], Burcu KARABİNA[3], Funda YILDIRIM[3]
[1]Ada Veterinary Policlinic, Levent-Beşiktaş, İstanbul
[2]University of Istanbul-Cerrahpasa, Faculty of Veterinary, Department of Surgery, Avcilar Campus, İstanbul
[3]University of Istanbul-Cerrahpasa, Department of Pathology, Avcilar Campus, Istanbul

Introduction: Adipositic well differentiated liposarcomas are considered as rare malignant tumors. In this study a case of a bone and muscle infiltrated well differentiated liposarcoma located in lumbar subcutaneous tissue of a 10 year old crossbreed female dog was presented.

Definition of the case: The patient was submitted to Ada Veterinary Policlinic due to paraplegia and swelling located in the dorsal thorax. Neurological exam revealed upper motor neuron symptoms and loss of panniculus reflex from the level of 10th thoracal vertebra. In radiologic exam, osteolysis was noted at the processus spinosus of T8. In MRI scan, a mass was detected at the T8-T9 level causing bone destruction and compressing the spine.

After fine needle biopsy the mass was suspected of a lipocyte originated tumor. As radiographic examination revealed bone infiltration, radiotherapy was considered preoperatively. Paravertebral mass was removed by dorsal laminectomy in order to decompress the spine.

Discussion and Results: The mass obtained by surgery was found to be soft, well definite, multi lobular, and bright white colored. Cross section side of the mass was found to be bulged. As microscobic examination revealed polygonal structured well differentiated lipocytes as well as atypical lipoblasts, mitotic figures and pleomorphic cell nucleus, it is concluded that the case was a well differentiated liposarcoma. As well differentiated liposarcomas are rare mesenchymal tumors, the case was found to be significant.

Key Words: Dog, liposarcoma, tumor, well differentiated

PS05

Bir Kedide Eş Zamanlı Yaygın Histiyositik Sarkoma ve Meningioma Olgusu

Evrim EGEDEN[1,2*], Özlem CALP EGEDEN[1], Funda YILDIRIM[2], Burcu KARABİNA[2], E. Handan ZEREN[3], Aydın GÜREL[2],
[1]Ada Veteriner Polikliniği, Levent-Beşiktaş, İstanbul
[2]İstanbul Üniversitesi-Cerrahpaşa, Veteriner Fakültesi, Patoloji Anabilim Dalı, Avcılar Kampüsü, İstanbul
[3]Acıbadem Üniversitesi, Tıp Fakültesi, Patoloji Anabilim Dalı, Ataşehir, İstanbul

Bu çalışmada nadir izlenebilecek bir olgu olarak melez bir kedide eş zamanlı yaygın histiyositik sarkoma ve meningioma varlığının klinik ve patolojik yönleriyle sunulması amaçlanmıştır.

Dokuz yaşında, melez, dişi bir kedi sinirsel semptomlar ve nöbetin yanı sıra submandibular şişlik nedeni ile Ada Veteriner Polikliniği'ne getirildi. Kitleden alınan ince iğne biyopsi örneğinde neoplastik yuvarlak hücre toplulukları tespit edildi. MR görüntülerinde intrakranial ve bilateral submandibular kitleler belirlendi. Sol submandibular kitleden insizyonel biyopsi ile doku örneği alınarak patolojik incelemeye gönderildi. Histopatolojik inceleme sonrası lenfoma ve histiyositik sarkomu diferensiye etmek üzere CD3, CD23, CD79a, CD45 ve CD68 paneli ile

immunohistokimyasal boyamalar gerçekleştirildi. Hasta lomusitine uygulamasının ardından 4. ayda çoklu organ metastazı ve böbrek yetmezliği sonucu ex oldu.
Nekropside sol submandibular kitlenin 5,5x4x2,5 cm boyutunda, sınırları düzensiz solid kıvamlı ve merkez bölgesinin nekrotik görünümde olduğu belirlendi. Böbrekler, lenf yumruları karaciğer, bağırsaklar ve kalpte farklı boyutlarda metastaz odakları izlendi. İntrakranial muayenede beynin dorso anterior bölgesine bası yapan, kraniuma yapışık, sınırlı, solid kıvamlı 2 adet kitle belirlendi. Mikroskobik incelemede boyun bölgesi ve iç organlardan alınan örneklerde, yuvarlaktan ovoide değişen pleomorfik, nükleousları belirgin, çoğunluğu hiperkromatik çekirdekli, çentikli çekirdek yapısına sahip neoplastik hücre toplulukları belirlendi. Kesitlerde yaygın nekroz ve yüksek mitotik indeks saptandı. Morfoloji bakımından lenfoma ve histiyositik sarkomu diferensiye etmek üzere uygulanan immunohistokimya panelinde ise hem lenfoma hem de histiyostik sarkom ile ilişkili parametreler negatif olarak işaretlendi. Histopatolojik olarak histiyositik sarkoma olduğu sonucuna varıldı. İntrakraniyal kitle ise meningioma olarak teşhis edildi. Histiyositik sarkomlar nadir tümörler olduğu için vaka sunulmaya değer bulunmuştur.

Anahtar Kelimeler: CD3, CD23, CD79a, CD45, CD68, histiositik sarkoma, kedi, meningioma

A Concurrent Case Of Meningioma And Generalized Histiocytic Sarcoma In A Cat

Evrim EGEDEN[1,2*], Özlem CALP EGEDEN[1], Funda YILDIRIM[2], Burcu KARABİNA[2], E. Handan ZEREN[3], Aydın GÜREL[2],
[1]Ada Veterinary Policlinic, Levent-Beşiktaş, İstanbul
[2]University of Istanbul-Cerrahpaşa, Faculty of Veterinary, Department of Pathology, Avcılar Campus, İstanbul
[3]University of Acıbadem, Faculty of Medicine, Department of Pathology, Ataşehir, İstanbul

The aim of this study is to represent a rare concurrent case of meningioma and histiocytoma in a mix breed cat by it's clinical and histopathological aspects.

A nine year old mixbreed cat was presented to Ada Veterinary Policlinic due to neurological symptoms and seizures as well as submandibular swelling. Fine needle aspirate from submandibular mass revealed round neoplastic cell groups. In MRI scan multiple masses were detected in intracranial and bilateral submandibular areas. An incisional biopsy sample was taken from the left submandibular mass and was sent to the pathological examination. In order to differentiate lymphoma and histiocytic sarcoma an immunohistochemistry dye was performed by using CD3, CD23, CD79a, CD45, CD68 panels. Patient died 4 months after Lomustine treatment due to multi organ metastasis and kidney failure.

In necropsy, left mandibular neoplasm was found as an irregular shaped solid mass 5,5x4x2,5 cm in diameters, central necrosis was noted. Different sizes of metastatic tumors were found in kidneys, lymph nodes, liver, intestines and heart. Two well defined solid masses were detected as a result of intracranial examination, lesions were found well attached to the cranium, compressing the brain anteriodorsally.

In microscobic examination of the samples prepared from the neck area and internal organs, round to ovoid shaped pleomorphic neoplastic cell groups with well defined nucleous, mostly hyperchromatic or notched nuclei, were detected. Diffuse necrosis and high mitotic index was detected in histological sections. An immunohistochemistry panel was applied in order to morphologically differentiate lymphoma and histiocytic sarcoma, both parameters were marked as negative. Based on histopathological examination, the case was concluded as histiocytic sarcoma. Intracranial mass was diagnosed as meningioma. The case was found to be significant to present as histocytic sarcomas are rare tumors.

Key Words: Cat, CD3, CD23, CD79a, CD45, CD68, histiocytic sarcoma, meningioma

PS06

İmmünosüpresif Genç bir Köpekte Papilloma Tabanında Gelişen Oral Skuamöz Hücre Karsinomu

Hazal ÖZTÜRK GÜRGEN[1], Evrim EGEDEN[2], Gülbin ŞENNAZLI[1]

[1]İstanbul Üniversitesi- Cerrahpaşa, Veteriner Fakültesi, Patoloji Anabilim Dalı, Avcılar Kampüsü, İstanbul
[2]Ada Veteriner Polikliniği Sülün Sokak No: 14 1. Levent 34330 Beşiktaş, İstanbul.

Köpek/Canine Oral Papilloma virüsü (COPV) 'nün neden olduğu viral papillomatozis, genç ve immünosupresif köpeklerde yaygın olarak görülür. Papillomavirüslerin (PV'ler) mukozada benign proliferasyona neden olmasının yanı sıra skuamöz hücreli karsinomun (SCC) gelişmesi ile de ilişkili oldukları bildirilmiştir. Bu olgu sunumunun amacı, şiddetli PV enfeksiyonu tabanında gelişen oral SCC'li immünosüpresif genç bir köpeğin iyileşmesini sunmaktır.

Bir yaşında, melez, kısırlaştırılmış dişi köpek şiddetli ağız lezyonları, beslenme güçlüğü ve tükürük salgılarına bağlı şikayetlerle kliniğe getirildi. Oral kavitede, dudaklarda ve ağız kenarında çapı 1.5 ile 3 cm arasında değişen, pembemsi, pediküllü, karnabahar benzeri, ekzofitik kitleler gözlendi. Kitlelerin bazılarında ülseratif değişiklikler-in de olduğu izlendi. Bunun yanı sıra hasta SNAP4xPlus testinde Ehrlichia pozitif bulundu ve kan testinde hafif rejeneratif olmayan pansitopeni teşhis edildi. Oral mukozadan histopatolojik inceleme için biyopsi örneği alındı ve hastada altta yatan ciddi oral papillomatozisli oral SCC saptandı. PV antijenlerinin varlığı, P16 antikoru kullanılarak immünohistokimya (IHC) ile araştırıldı ve bazı neoplastik hücrelerde pozitif reaksiyonlar gözlendi. Daha sonra hastaya vinkristin, radyoterapi, yüksek dozda C vitamini ve monodoks antibiyotik ile kombine tedavisi uygulandı.

Uzun süreli tedaviden sonra, hastada belirgin bir iyileşme gözlenmiştir. IHC` den elden edilen bulgular oral papillomatozisin, oral SCC´ ye progrese olduğunu düşündürmektedir. Kemoterapi, radyoterapi ve C vitamini ile kombine tedavi, lezyonların iyileşmesi için oldukça etkili bulunmuştur.

Anahtar kelimeler: Köpek, viral papilloma, skuamöz hücreli karsinom, C vitamini, radyoterapi

An Immunosuppressive Young Dog with Severe Papillomatosis Progressing to Oral Squamous Cell Carcinoma

Hazal OZTURK GURGEN[1], Evrim EGEDEN[2], Gulbin SENNAZLI[1]

[1]İstanbul University-Cerrahpasa, Faculty of Veterinary Medicine, Departmant of Pathology, Avcılar Campus, İstanbul
[2] Ada Veterinary Policlinic Sulun Sokak No: 14 1. Levent 34330 Besiktas, İstanbul

Viral papillomatosis caused by Canine Oral Papillomavirus (COPV) is commonly seen in young and immunosuppressive dogs. Although papillomaviruses (PVs) caused benign proliferation of the mucosa, they are also found to be associated with the development of squamous cell carcinoma (SCC). The aim of this case report is to present the recovering of an immunosuppressive young dog with oral SCC accompanied by severe PV infection. A one-year-old, mix breed, neutered female dog was admitted to the clinic with complaints of severe oral lesions, emaciation due to feeding difficulty and salivation. Multiple, white to pinkish, pedunculated, cauliflower-like exophytic masses ranged between 1.5 to 3 cm in diameter were present throughout the oral cavity, labia, and extending to the haired skin. Some of the masses were accompanied by ulcerative changes. Besides that, the patient was found Ehrlichia positive in SNAP4xPlus test and the blood test revealed mild non-regenerative pancytopenia. A biopsy specimen from oral mucosa was taken for histopathological examination and revealed oral SCC with underlying severe oral papillomatosis. The presence of PV antigens was investigated by immunohistochemistry using P16 antibody, positive reactions were observed in some of the neoplastic cells. Then the patient was treated with combined therapy of vincristine, radiotherapy, high dosage of vitamin C and monodox
.
After the long term treatment, the dog was completely recovered from the lesions. The case suggested that immunosuppression may have effect in the development of oral PV, which can progress to oral SCC according to the findings obtained from IHC. The treatment with chemotherapy combined with radiotherapy and vitamin C have been found very effective for the recovery of the lesions.

Key words: Canine, viral papilloma, squamous cell carcinoma, Vitamin C, radiotherapy

PS07

Bir İguanada Nutrisyonel Sekonder Hiperparatiroidizm ve Urolitiyazis Olgusu

Ezgi VATANSEVER ÇELİK[1], Tuğba KURT[1], Lora KOENHEMSİ[2], Serhat ÖZSOY[1]

[1] İstanbul Üniversitesi, Veteriner Fakültesi, Cerrahi Anabilim Dalı
[2] İstanbul Üniversitesi, Veteriner Fakültesi, İç Hastalıkları Anabilim Dalı

GİRİŞ: İki yaşında erkek bir yeşil iguana; halsizlik, iştah kaybı ve yürüyüş bozukluğu şikayetiyle kliniğimize getirildi. Hastanın klinik muayenede şiddetli kifozu, mandibular deformiteleri ve şişmiş ekstremiteleri gözlendi. Ayrıca sölomik kavitenin palpasyonunda sert bir yapı hissedildi. Radyografisinde hastanın idrar kesesinde solid bir taş görüntüsü izlendi. Bir çok reptil hastalıklarında olduğu gibi, ürolitiyazis de özellikle genç bireylerde beslenme dengesizlikleri ve uygunsuz çevre koşullarında yaşamaya bağlı şekillenen metabolik kemik hastalığı sonucu oluşan bir durumdur. Reptillerin stoik doğaları veya hasta sahibi ilgisizliği sebebiyle çoğu idrar kesesi taşı çok geç farkedilir ve cerrahi müdahale dışında bir seçenek kalmaz. Amacımız bu tür hayvanlarda hasta sahiplerinin farkedemeyeceği bulgularla çok sık karşılaşılabileceğini ve rutin muayenelerinin detaylandırılması gerektiğini göstermektir.

GEREÇ VE YÖNTEM: Hastanın radyografik ve ultrasonografik muayeneleri sonucu taşın yeri ve boyutu tespit edildi. Hastaya preemptif analjezi protokolü uygulandı, midazolam ile anestezi indüksiyonu sağlandı ve ardından hasta entübe edilerek izofluran anestezisiyle operasyon süreci devam ettirildi. Bölgeye ulaşmak için ventral orta hat sölotomi uygulandı ve ardından sistotomi uygulanarak taş uzaklaştırıldı.

BULGULAR: Hastadan 3x3 cm boyutlarında solid taşın, analiz sonucu kalsiyum ürat olduğu tespit edildi. Hastanın tüm ekstremitelerinde patolojik kırıklar farkedildi ve kemiklerin çoğunda medullar boşalma olduğu radyolojik görüntülerde izlendi. Hastanın biyokimyasal parametrelerine bakıldığında kanda iyonize ve total kalsiyum ve fosfat seviyelerinin düştüğü görüldü.

TARTIŞMA VE SONUÇ: Belirli besinlerin ürolit oluşumuna predispozisyon sağladığı, genç yaşta görülen bu ürolitlerin kalsiyum ve fosfor bağlama mekanizması nedeniyle metabolik kemik hastalığına zemin oluşturup şiddetli bir şekilde ilerlemesine sebep olabileceğini gösterildi.

PS08

Bir Kedide 3. Gözkapağı ve Lakrimal Punktumda Bazal Hücreli Karsinomanın Klinikopatolojik Değerlendirmesi

Hacer Merve TUNA[1], Kürşat FİLİKCİ[2], İrem ERGİN[1], Osman KUTSAL[2]
[1]Ankara Üniversitesi Veteriner Fakültesi Cerrahi Anabilim Dalı, Ankara.
[2]Ankara Üniversitesi Veteriner Fakültesi Patoloji Anabilim Dalı, Ankara.

GİRİŞ: Kedilerde mast hücre tümörü, hemanjiosarkoma, yassı hücreli karsinoma, fibrosarkoma, adenosarkoma, lenfosarkoma gibi malign karakterdeki üçüncü göz kapağı tümörleri nadir olarak görülür. Lakrimal punktum, kanal ve kese neoplazileri ise kedi ve köpeklerde çok daha nadir şekillenir. Malign tümörler içinde bazal hücreli karsinoma, kedi ve köpeklerde deri tümörleri içinde oldukça yaygınken, üçüncü göz kapağı ve lakrimal sistemde sık karşılaşılan neoplazilerden değildir. Bu olgu sunumunda amaç, bir Ankara kedisinin üçüncü göz kapağında lakrimal punktum dahil olacak şekilde uzanan bir bazal hücreli karsinomanın klinik, cerrahi ve patolojik olarak değerlendirilmesidir.

OLGU SUNUMU: On yaşlı, kısırlaştırılmış dişi Ankara kedisi, sol gözünün medial kantusunda kanamalı bir lezyon şikayeti ile Ankara Üniversitesi Veteriner Fakültesi Hayvan Hastanesi'ne getirildi. Oftalmoskopik muayenede, üçüncü göz kapağının dış yüzünde, medial kantusla birleşim yerinden başlayarak alt lakrimal punktumu kapsayacak şekilde yaklaşık 1 cm çapında, bulunduğu yerden taşkın, hiperemik bir kitle dikkati çekti. Üçüncü göz kapağının muayenesi sırasında kitlenin oldukça frajil olduğu ve kolaylıkla kanadığı görüldü. Operasyona karar verilen hastada mikro-cerrahi girişimle üçüncü göz kapağının dış medial kantus sınırından başlayarak lakrimal punktuma zarar vermeden konjunktiv dokudan kitle dikkatli bir şekilde uzaklaştırıldı. Postoperatif dönemde hastaya 1 hafta süreyle lokal tobramisin, hyaluronik asit göz damlaları verilerek, çay pansumanı önerildi. Alınan kitlenin histopatolojik muayenesinde, küçük, yuvarlak veya polihedral şekilli, dar stoplazmalı, yuvarlak hiperkro-

matik çekirdekli hücreler ve bu hücrelerde çok sayıda mitotik figürler dikkati çekti. Muayene sonucunda, kitleye bazal hücreli karsinoma tanısı konuldu. Üç aydır takip edilen hastada herhangi bir komplikasyonla karşılaşılmamıştır ve hasta halen takip edilmektedir.

TARTIŞMA: Üçüncü göz kapağında görülen tümörler genellikle malign karakterdedir ve lenfoma dışındaki tüm malign karakterdeki tümörler için cerrahi girişim önerilmektedir. Kedilerde tanımlanmış bir çalışma bulunmayan bazal hücreli karsinomanın, bir atın ve bir köpeğin üçüncü göz kapağında tespit edildiği çalışmalar mevcuttur. Olgu bu bölgede nadir görülen bir tümör tipi olması, aynı anda hem üçüncü göz kapağı hem de lakrimal punktumu etkilemiş olması sebebiyle ilginç bulunmuş, klinisyen meslektaşlarımızla paylaşılmıştır.

ANAHTAR KELİMELER: bazal hücreli kanser, kedi, 3. göz kapağı, lakrimal punktum

KAYNAKÇA

1. Cable, M., Lyon, D., Rupani, M., Matta , C., & Hidayat, A. (2000). Primary basal cell carcinoma of the conjunctival with intraocular invasion. Archieves of Ophthalmology, 1296-1298.

2. Ergin, İ., Sönmez, G., Şenel, O. O., & Yücel, G. (2014). Basal cell carcinoma of the third eyelid in a dog. Vet Hekim Der Derg, 42-45.

3. Galarza, R. M., Shrader, S. M., Koehler, J. W., & Abarca, E. (2016). A case of basal cell carcinoma of the nictitating membrane in dog. John Wiley nad Sons, 1161-1167.

4. Maggs, D. J. (2008). SLATTER'S FUNDAMENTALS OF VETERINARY OPHTHALMOLOGY (s. 151-159). içinde California: Elsevier.

5. Multari, D., Vascellari, M., & Mutinelli, F. (2002). Hemangiosarcoma of the third eyelid in a cat. American Collage of Veterinary Ophthalmologists, 273-276.

6. Williams DL, Long RD, Barnett KC (1998). Lacrimal pseudotumour in a young bull terrier. Journal of Small Animal Practice, 39, 30-32.

Clinicopathological Evaluation of Basal Cell Carcinoma of the Third Eyelid and Lacrimal Punctum in a Cat

Hacer Merve TUNA[1], Kürşat FİLİKCİ[2], İrem ERGİN[1], Osman KUTSAL[2]

[1]Ankara University Faculty of Veterinary Medicine Department of Surgery, Ankara.
[2]Ankara University Faculty of Veterinary Medicine Department of Pathology. Ankara.

INTRODUCTION: The third eyelid tumor that has malignant character such as mast cell tumor, hemangiosarcoma, squamous cell carcinoma, fibrosarcoma, adenosarcoma and lymphosarcoma is rarely seen in cats. Lacrimal punctum, lacrimal canal and sac neoplasms are more rare in cats and dogs. Basal cell carcinoma (BCC) is very common in skin tumors, whereas it is rare in the third eyelid and lacrimal system. The aim of this case report is to evaluate the clinical, surgical and pathological findings of a basal cell carcinoma extending to the third eyelid of including the lacrimal punctum in a Angora cat.

CASE REPORT: Ten years old, spayed female Angora cat was brought to Ankara University Veterinary Faculty Animal Hospital with complaints bleeding lesion of left eye's medial canthus. Ophthalmoscopic examination revealed a hyperemic mass in the external surface of the third eyelid, approximately 1 cm in diameter, covering the lower lacrimal punctum beginning from the junction with the medial canthus. During the examination of the third eyelid, the mass was found to be highly fragile. By micro-surgical intervention in the patient, the mass was carefully removed from the conjunctival tissue without any damage to the lacrimal punctum beginning from the outer medial canthus border of the third eyelid. In the postoperative period, the animal was administered tobramycin and hyaluronic acid eye drops, and tea compress for one week. Microscopic examination revealed small, round or polyhedral shaped cells, narrow cytoplasm, rounded hyperchromatic nuclei and numerous mitotic figures in these cells. Histopathological examination revealed BCC. No complications were encountered in the patient followed for three months and the patient is still being followed.

DISCUSSION: Tumors have seen in the third eyelid usually have a malignant character and surgical intervention

is recommended for all malignant tumors except lymphoma. There are many studies in which the basal cell carcinoma, which is not described in cats, is detected in the third eyelid of a horse and a dog. The case was a rare type of tumor in this region, because it affected both the third eyelid and the lacrimal punctum at the same time, it was found interesting and shared with our clinician colleagues.

KEYWORDS: basal cell carcinoma, cat, third eyelid, lacrimal punctum

REFERENCES

1. Cable, M., Lyon, D., Rupani, M., Matta , C., & Hidayat, A. (2000). Primary basal cell carcinoma of the conjunctival with intraocular invasion. Archieves of Ophthalmology, 1296-1298.

2. Ergin, İ., Sönmez, G., Şenel, O. O., & Yücel, G. (2014). Basal cell carcinoma of the third eyelid in a dog. Vet Hekim Der Derg, 42-45.

3. Galarza, R. M., Shrader, S. M., Koehler, J. W., & Abarca, E. (2016). A case of basal cell carcinoma of the nictitating membrane in dog. John Wiley nad Sons, 1161-1167.

4. Maggs, D. J. (2008). SLATTER'S FUNDAMENTALS OF VETERINARY OPHTHALMOLOGY (s. 151-159). içinde California: Elsevier.

5. Multari, D., Vascellari, M., & Mutinelli, F. (2002). Hemangiosarcoma of the third eyelid in a cat. American Collage of Veterinary Ophthalmologists, 273-276.

6. Williams DL, Long RD, Barnett KC (1998). Lacrimal pseudotumour in a young bull terrier. Journal of Small Animal Practice, 39, 30-32.

PS09

Bir Kedide Bilateral Şekillenen Perirenal Psödokistik Olgusu

Yusuf ŞEN[1], Hacer Merve TUNA[1], M. İrem EKMEN[1], Deniz ADIAY[2], Merve AYAZ[1], Ali BUMİN[1]

[1]Ankara Üniversitesi Veteriner Fakültesi Cerrahi Anabilim Dalı, Ankara.
[2]Ankara Üniversitesi Veteriner Fakültesi İç Hastalıkları Anabilim Dalı, Ankara.

GİRİŞ: Perirenal kistler, perirenal psödokistler (PNP), perinefrik apseler ve perinefrik hematomlar kedi ve köpeklerde yaygın görülmemektedir (1). Kedilerde PNP; travma, cerrahi komplikasyon, neoplazi ve venöz tıkanıklık sonucu bir ve her iki böbreği total veya parsiyel olarak çevreleyen, genellikle transudat karakterde sıvı dolu kapsüler bir yapı olarak tanımlanmaktadır (1,2). Tanısında röntgen, ultrasonografi gibi görüntüleme yöntemleri kullanılır. Abdominal ultrason muayenesi ile böbrek kapsülü ve parankima arasında anekoik sıvı varlığı, PNP için bize neredeyse kesin bir tanı sağlar (1).

Sağaltımında böbrek fonksiyonlarının korunması ve devamlılığı için cerrahi müdahale gereklidir (3). Bu çalışmanın amacı, PNP şekillenen kedilerde postoperatif dönemde, cerrahi operasyonun böbrek fonksiyonları üzerine etkilerini belirlemek ve hastanın prognozu değerlendirmektir.

OLGUNUN SUNUMU: 7 aylık, dişi, melez dişi kedi iştahsızlık, kusma, karın bölgesinde şişkinlik ve ağrı şikayeti ile Ankara Üniversitesi Veteriner Fakültesi Cerrahi Anabilim Dalı Kliniğine getirildi. Klinik muayenede palpasyon sonucu abdominal bölgede, dışarıdan gözlemlenebilen, palpe edilebilen bilateral şişkinlikler belirlendi. Çekilen radyografide her iki böbrek normalden oldukça büyük olarak görüntülendi. Sonrasında abdominal bölge, ultrasonografi ile incelenerek, böbrek kapsülünde kalınlaşma, kapsül ve böbrek parankimi arasında anekoik bir alan belirlendi. Tam kan ve biyokimyasal analizlere göre böbrek fonksiyonları anormal olarak izlendi. Böbreğin kapsülasını uzaklaştırarak, böbrek üzerindeki basıncı azaltmak için operasyon kararı verildi. Operasyonda her iki böbreğin kapsülleri total olarak ekstirpe edildi. Aspire edilen bu sıvı mikrobiyolojik ve virolojik inceleme için gönderildi. Mikrobiyolojik olarak herhangi bir etken üremezken, virolojik olarak Corona pozitif olarak belirlendi.

TARTIŞMA: PNP'ye neden olan mikrobiyolojik ve virolojik etkenlerin identifikasyonu operasyon sonrası prognoz

için önemlidir. Bu olgumuzda böbrek üzerindeki basınç ortadan kaldırıldıktan sonra postoperatif kan analizi sonuçlarına göre, üre ve kreatin değerlerinde herhangi bir düzelme olmamıştır. Bu nedenle hasta operasyondan 4 gün sonra hayatını kaybetmiştir. Mikrobiyolojik ve Virolojik testlere bağlı olarak; PNP'nin nedeni feline infeksiyöz peritonitise bağlı viral bir durum olduğu düşünülmektedir.

ANAHTAR KELİMELER: perirenal psödokist, kedi, PNP

Kaynakça

1. Ochoa, V. B., DiBartola, S. P., Chew, D. J., Westropp, J., Carothers, M., & Biller, D. (1999). Perinephric Pseudocysts in the Cat: A Retrospective Study and Review of the Literature. J Vet Intern Med, 47-55.

2. Adamama-Moraitou, K. K., Pardali , P., Vafiadis , I., Patsikas, M. N., & Prassinos , N. N. (2017). Perinephric pseudocyst in a cat: management by ultrasound-guided drainage. Journal of the Hellenic Veterinary Medical Society, 245-250.

3. Essma, S. C., Dros, W. T., Hoove, J. P., Lemir, T. D., & Chalm, J. A. (2000). IMAGING OF A CAT WITH PERIRENAL PSEUDOCYSTS. Veterinary Radiology & Ultrasound, 329-334.

A Case of Bilateral Perirenal Pseudocyst in the Cat

Yusuf ŞEN[1], Hacer Merve TUNA[1], M. İrem EKMEN[1], Deniz ADIAY[2], Merve AYAZ[1], Ali BUMİN[1]

[1]Ankara University Faculty of Veterinary Medicine Department of Surgery, Ankara
.[2]Ankara University Faculty of Veterinary Medicine Department of Internal Medicine, Ankara.

INTRODUCTION: Perirenal cysts, perirenal pseudocysts (PNP), perinephric abscesses and perinephric hematomas are not common in cats and dogs (1). PNP in cats is usually defined as a transudate character fluid-filled capsular structure that surrounding totally or partially, one or both kidneys as a result of trauma, surgical complication, neoplasia and venous obstruction (1, 2). Radiography and ultrasonography (USG) are used for the diagnosis of PNP. Presence of anechoic fluid between abdominal capsule and parenchyma in abdominal USG examination gives us an almost definitive PNP diagnosis (1). Surgical intervention are necessary for the protection and maintenance of renal function (3). The aim of this study was to determine the effects of surgical operation on renal function and to evaluate the prognosis in cats with PNP at the postoperative period.

CASE PRESENTATION: A 7-month-old female, intact, mixed-breed cat was brought to the Surgery Clinic of Ankara University Veterinary Faculty with complaints of loss of appetite, vomiting, abdomen tension and pain. After clinical examination and abdominal palpation bilateral swelling of lateral abdomen was observed. On radiography, both kidneys were seen as quite large. In USG examination, thickening of the renal capsule and an anechoic area between the capsule and kidney parenchyma in the abdomen was seen. The biochemistry analysis showed abnormal renal function. An operation decision was made to reduce the pressure on kidneys by removing the capsules of the kidneys. The capsules of both kidneys were extirpated in the operation. Aspirated liquid was sent for microbiological and virologic examination. While no microbiological pathogen was determined but the liquid was positive for Corona virus in virology examination.

DISCUSSION: Identification of microbiological and virologic pathogens that cause PNP is important for postoperative prognosis. In our case, there was no increase in urea and creatine values at postoperative biochemistry analysis even though the pressure on the kidneys was lifted. The patient died 4 days after the operation. Depending on the microbiological and virologic tests; PNP is thought to be a viral condition due to feline infectious peritonitis.

KEYWORDS: perirenal pseudocysts, PNP, cat

Kaynakça

1. Ochoa, V. B., DiBartola, S. P., Chew, D. J., Westropp, J., Carothers, M., & Biller, D. (1999). Perinephric Pseudocysts in the Cat: A Retrospective Study and Review of the Literature. J Vet Intern Med, 47-55.
2. Adamama-Moraitou, K. K., Pardali , P., Vafiadis , I., Patsikas, M. N., & Prassinos , N. N. (2017). Perinephric pseudocyst in a cat: management by ultrasound-guided drainage. Journal of the Hellenic Veterinary Medical Society, 245-250.
3. Essma, S. C., Dros, W. T., Hoove, J. P., Lemir, T. D., & Chalm, J. A. (2000). IMAGING OF A CAT WITH PERIRENAL PSEUDOCYSTS. Veterinary Radiology & Ultrasound, 329-334.

PS10

Alman Çoban Irkı Bir Köpekte Ebstesin Anomalisi

Hadi ALİHOSSEİNİ[1], İsmail ÖZKAPTAN, Ozan MUTLU
Terapist Veteriner Polikliniği, İstanbul - TÜRKİYE

Giriş: Ebstein Anomalisi triküspit kapağın nadir görülen bir konjenital hastalığıdır. Görülme sıklığı %1'in altında görülen bu hastalıkta patolojik olarak triküspid kapağın septal ve/veya posterior yaprakçığının sağ ventrikül apeksine doğru anormal yerleşimleri söz konusudur.

Olgu Sunumu: 18 aylık kısır olmayan alman çoban ırkı bir köpek erken yorulma, taşipne ve dispne belirtileri ile polikliniğimize sevk edild. Klinik muayenede hastanın bilinci açık, duruşu normal, mukozal membranları hiperemik ve kapiller dolma zamanı 2 saniyenin altındaydı. Skleral kılcal damarların incelmiş görünümünde olup juguler vende bariz olmasa pulzasyon belirtisi ve femoral arter muayenesinde çift taraflı hiperkinetik nabız belirlendi. Toraks radyografisinde kardiyomegali ve sağ atriyum genişlemesi dikkat çekti. EKG muayenesinde taşikardi, P-pulmonale, geniş QRS kompleksleri ve sağ ventrikül ileti bozukluklarına saptandı.

Sol apikal 4 ve 5 boşluk görüntülerinde mitral ve triküspit kapakların aynı seviyede olmaması dikkat çekmiştir (Ebstein anomalisi). Triküspid kapakta ebstein anomalisi kesin ve destekleyen ekokardiyografik bulgularından septal ve arka yaprakların apekse doğru yer değiştirmesi, aşırı uzun olması ve kapanma gecikmesi saptandı. Triküspid kapağın her bir yaprağı ekokardiyografi ile morfoloji yönünden incelendiğinde displazi ve fenestrasyon rastlanmadı. Yapraklarda tethering bulgusu pozitif idi. Ebstein anomalisi ile birlikte olan kardiyak patolojiler ekokardiyografik ASD sekundum durumuna rastlanmadı. Bu vaka sunum ilk olarak Türkiyeden rapor edilmektedir.

Anahtar kelimeler: ebstein anomalisi, köpek.

Ebstein Anomaly in A German Shepherd Dog

Hadi ALİHOSSEİNİ[1], İsmail ÖZKAPTAN, Ozan MUTLU
Terapist Veterinary Polyclinic, Istanbul - TURKEY

Introduction: Ebstein's Anomaly is the rare congenital malformation of tricuspid valve that is characterized by apical displacement of the septal and posterior tricuspid valve leaflets, with atrialization of the right ventricle and variable degree of malformation and displacement of the anterior leaflet. The incdence of Ebstein's anomaly is less than %1 of congenital heart disease.

Case Presentation: The present work reports the first case of Ebsteinn's anomaly in a 18 mo intact German Shepherd with complaints of exercise intolerance, tachypne and dyspne. In the clinical examination normal sclera capillaries, jugular pulsation and hyperkinetic femoral artery pulse were determinded. Bilateral cardiac thrill was palpated in the pectroal region. A 5/6 systolic murmur in the tricuspid area was remakable. All blood works are normal. Cardiomegaly and right atrium enlargement were the radiographic abnomalities. In the ECG, sinus tachycardia, P-pulmonale, with QRS complexes and right ventricular conductivity were detected.

In the echocardiographic evaluation; enlarged right atrium with underpositioning of tricuspid valve, small right ventricular cavity confirmed the diagnosis. The tricuspid valve showed an ectopic and supporting echocardiographic finding of septa and posterior leaves to the apex. Dysplasia and fenestration were not observed when each leaf of the tricuspid valve was examined by echocardiography. The signs of tethering were positive in the leaves. Echocardiographic ASD secundum was not found in cardiac pathologies associated with Ebstein's anomaly. Echocardiographic value of other cardiac compartments were normal.

Keywords: Ebstein's anomaly, dog.

PS11

Bir Kedide Vertebral Osteosarkoma; Manyetik Rezonans Görüntüleme ve Operatif Sağaltımı

Pınar CAN[1], Gözde Yücel TENEKECİ[2], İlayda PAZARBAŞILAR[1], Arda Selin TUNÇ[2]

[1] Ankara Üniversitesi Veteriner Fakültesi Cerrahi Anabilim Dalı, Dışkapı/Ankara
[2] Ankara Üniversitesi Veteriner Fakültesi Patoloji Anabilim Dalı, Dışkapı/Ankara

1.GİRİŞ: Spinal tümörler; travma ve disk hastalığı elendikten sonra evcil hayvanlarda spinal hastalıkların ayırıcı tanısında önemli bir yer tutar. Spinal tümörler lokalizasyonuna göre ekstradural, intradural-ekstramedullar ve intramedullar olarak sınıflandırılabilir. Osteosarkoma, kedilerde en çok karşılaşılan vertebral tümör tipidir ve epidural boşluğa invaze olabilir.

2.GEREÇ VE YÖNTEM: 6 yaşlı-kısır-dişi-melez kedi, 3 ay önce başlayan progresif tetrapleji şikayetiyle kliniğimize getirildi. Nörolojik muayenede, spinal reflekslerin gecikmeli ve derin ağrı duyumunun pozitif olduğu, şiddetli servikalji ve bilateral gluteal kaslarda atrofi belirlendi. Yapılan tam kan sayımı ve serum biyokimyasal analizlerde spesifik bir değişikliğe rastlanmadı. Yapılan radyografik muayenede C6-C7 hizasında radyolüsent bir lezyon gözlendi. Manyetik rezonans görüntülemede C7'nin lamina ve processus spinosusunu kapsayan extradural yerleşimli kitle tespit edildi. Operasyon için kedi sternal pozisyonda yatırıldı, C6-T2 vertebralar üzerinde medial hatta deri ensizyonunu takiben, paraspinal kaslar diseke edilerek kitleye ulaşıldı. C7'nin lamina ve proc. spinosus kısmının kemik özelliğini kaybettiği gözlendi ve kitleyi içeren bu kısımlar ekstirpe edildi. Kaslar ve deri rutin yöntemlerle kapatıldı. Postoperatif dönemde analjezik olarak 3 gün süreyle meloksikam (0,1 mg/kg/günde 2 kez) ve 15 gün süreyle gabapentin (10mg/kg/günde 2 kez); antibiyotik olarak amoksisilin+klavulonat (20 mg/kg/günde 2 kez) kullanıldı. Histopatolojik inceleme sonucuna göre karboplatin (150mg/m2) ile kemoterapiye başlandı. Kemoterapi protokolü 21 günde bir olmak üzere toplam 5 kez uygulandı.

3.TARTIŞMA VE SONUÇ: Postoperatif 10. günde dikişler uzaklaştırıldı. Yapılan nörolojik muayenede servikaljinin azaldığı ve hastanın koordineli bir şekilde yürümeye başladığı gözlendi. Histopatolojik inceleme sonucunda osteosarcoma teşhisi konuldu. Hastanın kemoterapiyi iyi tolere ederek 1. kürün sonunda nörolojik olarak tamamen normale döndüğü belirlendi. Postoperatif 6 aylık takip süresince herhangi bir nörolojik semptom görülmedi. Sonuç olarak, spinal tümörler progresif seyirli nörolojik semptomlar gösteren hastalarda mutlaka ayırıcı tanıda göz önünde bulundurulmalıdır. Vertebrayı içeren tümörlerde direk radyografi yararlı olabilmekle birlikte, tümörün yerleştiği yer, büyüklüğü ve yaygınlığı hakkında daha güvenilir bilgi vermesi açısından MRG daha uygun bir ileri tanı yöntemidir.

KAYNAKÇA: Bagley, R. S. (2010). Spinal neoplasms in small animals. Vet Clin North Am *Small Anim Pract*, 915-927.

A Cat with Vertebral Osteosarcoma; Magnetic Resonans Imagining and Operative Tratment

Pınar CAN[1], Gözde YÜCEL TENEKECİ[2], İlayda PAZARBAŞILAR[1], Arda Selin TUNÇ[2]

[1].Ankara University Faculty Of Veterinary Medicine Department Of Surgery, Dışkapı/Ankara
[2].Ankara University Faculty Of Veterinary Medicine Department Of Pathology, Dışkapı/Ankara

1.INTRODUCTION: Spinal Tumors are an important for differential diagnosis after rulling out trauma and disk disease. Most common classification of the spinal tumors are due to their localization; extradural, intradural-extramedullary and intramedullary. Osteosarcoma is the most common vertebral body tumor in cats and can invade to epidural space.

2.MATERIAL AND METHOD: A 6 years old- female –mixed cat was presented to clinic with 3 months history of progressive tetraplagia. In neurologic examination it was seen that, spinal reflexes are delayed, deep pain perception was positive and there was a severe cervicalgia and bilateral gluteal muscle atrophy. Complete blood count and serum biochemistry results were unremarkable. Spinal x-ray revealed slight radiolucency between C6-C7 vertebral bodies. MRI findings showed that there was an extradural mass localized on the lamina and spinosus process of C7. For the operation, the cat was positioned to sternal recumbency and the incision was made between C6-T2 vertebras and paraspinal muscles are dissected. After dissection, it was seen that the lamina and the spinosus process of C7 lost it's dansity and structure. So the mass removed gross totally.

Paraspinal muscles and skin were closed with the routine technique. In post operative period, meloxicam(0,1 mg/kg) was used in 3 days and gabapentin(10mg/kg) was used in 15 days and amoksisilin klavunate(20mg/kg) was used in 7 days. According to the histopathologic examination, carboplatin(150 mg/m2) was choosen as a chemothreapeutic agent and applied 5 times with 21 days interval.

3.RESULTS AND DISCUSSION: 10 days after the operation, the sutures are taken and a neurologic examination was made. During the examination, it was stated that the severity of the cervicalgia decreased and the gait was more coordinated. Osteosarcoma was diagnosed as a result of histopathologic examination. And after the first cure of chemothreapy, neurological signs disappeared. There was no neurologic deterioration for 6 months follow up. Spinal tumors must be taken into account as a differential diagnosis when there were any progressive neurologic symptoms. For these cases, spinal radyography could be beneficial but in order to determine the location, diffusiveness and size of the mass, MRI gives more certain information.

REFERENCE: Bagley, R. S. (2010). Spinal neoplasms in small animals. *Vet Clin North Am Small Anim Pract*, 915-927.

PS12

Geçmeyen, İnatçı ve Tekrarlayan Canine Demodikozis Olgularında Alt Nedenlerin Araştırılması

İsmail ÖZKAPTAN, Hadi ALİHOSSEİN, Ozan MUTLU
Terapist Veteriner Polikliniği, İstanbul – TÜRKİYE

Giriş: Her demodex olgusu özellikle erişkin köpeklerde primer nedenlere bağlı olmaya bilir. Genelikle tedaviye cevap verip sık tekrarlayan olgularda gerçek nedenler farklı olabilir. Hormonel denge bozuklukları sadece yaşlı hayvanlarda görüldüğüne rağmen erişkin ve genç köpeklerdeki endokrinopatik dermatozlar şekillenebilmektedir. Tekrarlayan demodex olgularında hormonel düzeylerin bakılması göz önünde bulundurulmalıdır.

Olgu Sunum: 4 yaşlı boxer ırkı erkek kısırlaştırılmış köpekte sırt derisinde ve pati aralarında vezikül ve püstül tarzı lezyonlar, karakterisitik bir kaşıntı ve şiddetli tüy dökümü ile Dermatoloji servisine sevk edildi. Hastanın anamnezinde Demodex canis tanısı konulmuş olup belli aralıklarala ivermektin ve kenaz banyo uygulamaları yaptırılmıştır. Fakat tedaviye direnç fark edilmiş ve lezyonların tedavi sonrası tekrarlanması dikkat çekmiştir. Bu hstada hormon paneli analizi sonuçlarına göre Tiroid hormon düzeyi 1 ng/dl'nin altında saptanıp hypotroidizm tanısı kesinleşmiştir. Buna göre Demodex tedavisine ek olarak hipotiroidizm tedavisi eklenmiştir.

2 ay tedavi sürecinde kaşıntının 1 hafta giderilmesi, alopesinin 3 hafta tamamen durması ve dermatoz lezyonların kayboluşu ve nüks etmemesi kaydedilmiştir. Her ay alınan deri kazıntı testlerinde Demodex canis uyuz larvası ve yumurtasına rastlanılmamıştır. Sonuç olarak geçmeyen inatçı uyuz enfestasyonlarında farklı etkenlerinde düşünülmesi öngürülmektedir.

Anahtar Kelimeler: Demodex kanis, köpek, uyuz, hipotiroidizm.

Investigation of the Underlying Causes of Persistent and Recurrent Canine Demodikozis

İsmail ÖZKAPTAN, Hadi ALİHOSSEİNİ, Ozan MUTLU
Terapist Veterinary Policlinic, İstanbul – Turkey

Introduction: Not every demodex phenomenon is caused by primary reasons, especcialy on mature dogs. The real reason behind recurring cases can be different. Even though hormonal balance irregularities mostly seen on old animals, we can see endocrinopathic dermatoses on young dogs aswell. Control of the hormonal balance in the persistent and recurrent Canine Demodicosis is essential.

Case Presentation: A four year old castrated male boxer referred to dermathology service with complaint of vesicles and pustules on his back skin and between fingers of the paw. We learned with history of the treatment that this dog was diagnosed with Demodex Canis and administrated ivermectin and bathed with kenaz ocassionally. But then resistance to treatment was noticed and it was noted that the lesions were reoccuring. According to hormon analysis we made, the thyroid levels were under 1ng/dl and this discovery made it certain that this dog has hypothroidism. After that hypothroidism treatment added on top of the treatment of Demodex

canis.

In the process of treatment which took 2 months, elimination of itching in 1 week, alopecies coming to halt in 3 weeks and disapperance of the lesions were recorded. There were no Demodex canis larvaes and eggs in the samples we took every month. In conclusion on recurring scabies cases another reasons than primary ones should be considered.

Key words: Demodex Canis, Dog, Scabies, Hypothroidism

PS13

Egzotik Hayvanlarda Nebulizatörün Kulanım Alanları: 3 Olgu

Kübra GERBAGA ÖZSEMİR[1], Lora KOENHEMSİ[2], Gökçe İLHAN[2]
[1] İstanbul Üniversitesi – Cerrahpaşa Veteriner Fakültesi, Cerrahi Anabilim Dalı, İstanbul, Türkiye
[2] İstanbul Üniversitesi – Cerrahpaşa Veteriner Fakültesi, İç Hastalıkları Anabilim Dalı, İstanbul, Türkiye

Nebulizatörler, sıvı bir ilacı buhara veya bir süspansiyonu çok küçük damlacıklara dönüştüren ve ilacın, bronşiyollere hatta alveollere dek ulaşabilmesini sağlayan cihazlardır. Bu yöntemle uygulanan tedaviye nebulizasyon denmektedir. Nebulizasyon tedavisinde amaç, bir ilacın terapötik dozunun solunabilir partiküller şeklinde (mikron boyutlarında) aerosol yolla, mümkün olduğunca kısa sürede akciğerlere ulaştırılmasıdır. Nebülizasyon tedavisi egzotik hayvanlar için; sinüzit, rinit, ve bronşit tedavilerinde ve acil hastaları için oksijen ve bronkodilatatör desteği sağlanması gereken durumlarda endikedir. Tedavi için uygun solunabilir partikül büyüklüğü sürüngenler ve kuşlar için 0.5-5 µm boyutlarında bildirilmiştir. Ticari olarak satılan birçok ultrasonik nebulizatör egzotik hayvanların tedavisinde kullanılabilmektedir.

Sunulan çalışmada nebulizasyon tedavisi uygulanan 3 farklı olgu ve elde edilen sonuçlar sunulmuştur.

Anahtar kelimeler: nebulizasyon, inhalasyon, egzotik hayvanlar

Nebulizers are devices that convert a liquid drug to vapor or a suspension into very small droplets and allow the drug to reach to the bronchi or even the alveoli. The treatment applied by this method is called nebulization. The goal in nebulization is to deliver the therapeutic dose of a drug in the form of respirable particles (micron size) to the lungs as aerosolized as possible. Nebulization treatment for exotic animals is indicated; sinusitis, rhinitis, and bronchitis, and where oxygen and bronchodilator support is needed for emergency patients. Optimal respirable particle size for treatment has been reported for reptiles and birds in sizes of 0,5-5 µm. Many commercially ultrasonic nebulizer can be used in the treatment of exotic animals.

In the present study, 3 different cases treated with nebulization and the results were presented.

Key words: nebulisation, inhalation, exotic animals

PS14

Bir Kara Kaplumbağasında (Testudinidae) Penis Prolapsusu ve Sağaltımı

Şevket ÖZVEREL, Eren USLU, Merve KÖROĞLU, Oytun Okan ŞENEL
Ankara Üniversitesi Veteriner Fakültesi Cerrahi Anabilim Dalı, Ankara.

Giriş: Kaplumbağalarda penis prolapsusunun etiyolojisi tam olarak bilinmese de özellikle sürekli uyarılmalar, hipokalsemi, travmalar, yabancı cisim obstrüksiyonları, idrar kesesi taşlarının hastalığın oluşumuna predispozisyon yarattığı belirlenmiştir. Prolapsus olduğu zaman eğer red işlemi yapılmazsa organda kuruma ve nekrozlaşma görülebilir. Dokuda geri dönüşümsüz hasar bulunmayan durumlarda prolabe kısım reddedilir. Nekrotik olduğu durumlarda ise penis ampüte edilmelidir. Penis amputasyonu sonrası hasta infertil olur fakat hastanın ürinasyonu ve davranışları etkilenmez. Bu çalışmanın amacı, bir kaplumbağada tekrar eden penis prolapsusunun medikal ve cerrahi sağaltım tekniğinin değerlendirilerek klinisyenlerle paylaşılmasıdır.

Olgu Sunumu: Ankara Üniversitesi Veteriner Fakültesi Hayvan Hastanesi'ne penis prolapsusu şikayetiyle getirilen 8 yaşlı, erkek, kara kaplumbağası (Testudinidae) değerlendirilmiştir. Anamnezde hastanın 2 ay önce penisinin prolabe olduğu, özel bir klinikte prolabe olan penisin reddedildiği, ancak 15 gün sonra penisin tekrar prolabe olduğu bilgisi alındı. Klinik muayenede penisin kloakadan tamamen çıktığı ve doku renginin mor-siyah olduğu görüldü. İlk müdahalede ılık rivanol kompres ile reddetme işlemi yapılarak, kloakanın ağzına tütün kesesi dikişi uygulandı. Ancak 3 gün sonra penis prolapsusu tekrarladı. Dokunun da durumu göz önünde bulundurularak penis amputasyonuna karar verildi. Genel anestezi için Medetomidin (0,2 mg/kg, IM) ve Ketamin HCl (15 mg/kg, IM) kombinasyonu tercih edildi. Operasyonda penisin kloakadan çıktığı kısma aynı zamanda lokal Lidokain uygulandı. Penisin, kloakanın deriyle birleştiği yere 3/0 polyproplen dikiş materyali kullanılarak transfiksiyon dikişi atıldı. Dikişin ön kısmına hemostatik yerleştirilerek bu hizadan penis kesildi. Kök kısmı kloakanın içerisine doğru reddedilerek, kloaka sağ ve sol iki kenarından U dikişleri ile dışkı ve idrar çıkışı engellenmeyecek şekilde daraltıldı. Postoperatif olarak oral enrofloksasin verildi. Takip edilen hastada herhangi bir komplikasyon görülmedi.

Tartışma ve Sonuç: Kaplumbağalarda penis prolapsusu görülse de, dokunun geri dönüşümsüz hasarından dolayı ampute edildiği durumlar çok yaygın değildir. Özellikle nekrotik penis dokusu, mutlaka amputasyon gerektirir. Bu olguda amputasyon yapılarak hasta başarılı bir şekilde sağaltılmış ve takip edilerek prognozun oldukça iyi olduğu görülmüştür.

Anahtar kelimeler: Kaplumbağa, Penis prolapsusu, Amputasyon.

Kaynaklar:

1.NİSBET HO, YARDIMCI C, OZAK A, SİRİN YS. Penile Prolapse in A Red Eared Slider (Trachemys scripta elegans). *Kafkas Üni. Vet. Fak. Derg.* 2011;17: 151–153.

2.MCARTHUR S, HERNANDEZ S. Chapter 15. In: Medicine and Surgery of Tortoises and Turtules. Ed: MCARTHUR S, WILKINSON R, MEYER J. 2014.

Penile Prolapse and Treatment in a Tortoise (Testudinidae)

Şevket ÖZVEREL, Eren USLU, Merve KÖROĞLU, Oytun Okan ŞENEL
Ankara University, Faculty of Veterinary Medicine, Department of Surgery, Ankara.

Introduction: Etiology of penile prolapse does not known exactly in tortoises. Continuous stimulations, hypocalcemia, traumas, foreign bodies and bladder stones cause predispositions. If displaced tissue is not returned to its normal position, it becomes dry and necrotic. The decision of amputation is usually made by observing the penile tissue. If it is necrotic, it should be amputated. The tortoise becomes infertile, however, behaviour and urination are not affected. The aim of this study was to evaluate the medical and surgical treatment of recurrent penis prolapse in a tortoise and to share it with the clinicians.

Case Report: A 8-years-old, male, tortoise was brought to Ankara University Veterinary Faculty Animal Hospital with complaint of penile prolapse. In anamnesis, penis was prolapsed two months ago and replaced back in a clinic. After 15 days, it was displaced again. This problem had been repeated several times. In clinical examination, it was seen that penis was fully outside of the cloaca and the colour of tissue was purple-black. Penis was replaced back to its normal position using rivanol solution and purse string sutures were applied around the cloaca. After 3 days, prolapsus was recurrent and surgery was decided. Medetomidine and Ketamine were used for general anesthesia. Transfixation sutures were applied by using 3/0 polyproplene to the base part of penis, hemostatic forceps were placed to the front side of the suture and penis was resected. Cloaca was narrowed by U sutures with care of not prevent feces and urine excretion. Enrofloxacin was administered postoperatively. No complications were observed in the follow-up period.

Discussion and Conclusion: Although penile prolapse is seen among tortoises, cases in which amputation operation is made is not common. Especially, necrotic penis requires amputation. In this case, the patient was successfully treated with amputation and it was seen that the prognosis was quite good.

Keywords: Tortoise, penile prolapse, amputation.

References:
1.NİSBET HO, YARDIMCI C, OZAK A, SİRİN YS. Penile Prolapse in A Red Eared Slider (Trachemys scripta elegans). Kafkas Üni. Vet. Fak. Derg. 2011;17: 151–153.

2.MCARTHUR S, HERNANDEZ S. Chapter 15. In: Medicine and Surgery of Tortoises and Turtules. Ed: MCARTHUR S, WILKINSON R, MEYER J. 2014.

PS15

Bir Cüce Hamster'da (Phodopus Roborovskii) Yanak Poşu Prolapsusu ve Sağaltımı

Merve KÖROĞLU, Elif ŞİMŞEK, İrem ERGİN
Ankara Üniversitesi Veteriner Fakültesi Cerrahi Anabilim Dalı, Ankara.

Giriş: Hamsterlar bilateral olarak iyi gelişmiş ve son derece esnek yanak poşlarına sahip kemirgenlerdir. Yiyecekleri bu poşlardan, ön ayaklarını ve dillerini kullanarak yanaklarına masaj yapmak suretiyle tekrar yemek için çıkartırlar. Prolapsusun başlıca nedeni bu poşun tıkanıklığıdır. Çok büyük veya çok küçük gıdaların kesede depolanmaya çalışılması ya da yatak malzemesi olarak kullanılan pamuk/kağıt gibi malzemelerin poş epitelini kurutması sonucu hamster bu malzemeleri çıkarmaya uğraşırken poşu prolabe eder. Bu olgu sunumunda amaç, bir cüce hamsterda şekillenen yanak poşu prolapsusunun klinik ve sağaltım yönünden değerlendirilmesidir.

Olgu Sunumu: Ankara Üniversitesi Veteriner Fakültesi Hayvan Hastanesi'ne yanak poşu prolapsusu şikayetiyle 2 yaşında erkek cüce hamster getirildi. Alınan anamnezde hastanın 1 hafta önce yanak poşunun prolabe olduğu, özel bir klinikte prolabe olan poşun reddedildiği, ancak bir kaç saat içinde tekrar ettiği bilgisi alındı. Bu durumun, hasta fakülte hastanesine getirilene kadar birkaç kez daha tekrar ettiği söylendi. Klinik muayenede sol taraftan yanak poşunun prolabe olduğu görüldü. Poş üzerinde şiddetli yangı ve yer yer nekrotik alanlar dikkati çekti. Dokunun durumu göz önünde bulundurularak yanak poşunun rezeksiyonuna karar verildi. Genel anestezi için isofluran (%100 O2) tercih edildi. Analzeji için ise butorfanol (2 mg/kg SC) uygulandı. Beslenme kesesinin ventral kısmına 5/0 PDS dikiş materyali kullanılarak 2 adet transfiksiyon dikişi atıldı. Dikişin ön kısmına hemostatik yerleştirilerek, üzerinden kese kesilerek uzaklaştırıldı. Kalan kısım reddedilerek yanak içine yerleştirildi. Postoperatif olarak, enrofloksasin (5 mg/kg günde 1 kez PO, 5 gün süre ile) ve %5 gliserin iode (sabah akşam 1 damla, ağız içine uygulanacak şekilde) verildi. Takip edilen hastada herhangi bir komplikasyon görülmedi.

Tartışma ve Sonuç: Hamsterlarda yanak poşu prolapsusunda dokunun geri dönüşümsüz olarak hasara uğradığı durumlar mutlaka rezeksiyon gerektirir. Bu olguda rezeksiyon ve postoperatif bakım sonucunda hasta başarılı bir şekilde sağaltılmış ve takip edilerek prognozun oldukça iyi olduğu görülmüştür.

Anahtar kelimeler: hamster, yanak poşu, prolapsus, rezeksiyon

Kaynaklar:
1. Longley L. Anaesthesia of Exotic Pets. Saunders Ltd., 2008, 66-68.
2. O'Malley B. Clinical Anatomy and Physiology of Exotic Species. Saunders Ltd., 2005,230.
3. Quesenberry KE, Carpenter JW. Ferrets Rabbits and Rodents Clinical Medicine and Surgery. Saunders Ltd., 2004, 396.
4. Mark AM, Thomas NT. Manual of Exotic Pet Practice. Saunders Ltd., 2008, 430.

Cheek Pouch Prolapse and Treatment in a Dwarf Hamster (Phodopus Roborovskii)

Merve KÖROĞLU, Elif ŞİMŞEK, İrem ERGİN
Ankara University, Faculty of Veterinary Medicine, Department of Surgery, Ankara.

Introduction: Hamsters have bilaterally well developed and highly flexible cheek pouches. They remove the food from these pouches by massaging their cheeks using their front legs and tongues for the purpose of feeding again. The main cause of prolapse is cheek pouch impactions. When the hamster tries to store very large or small food in the pouch, or the materials such as cotton/paper, the epithelium dries and sticks, and the hamster prolaps the pouch while trying to remove these materials. The aim of this case report is to evaluate the clinical side and the treatment of cheek pouch prolapse of a dwarf hamster.

Case Report: A 2 years old male dwarf hamster was brought to Ankara University Veterinary Faculty Animal Hospital with complaint of cheek pouch prolapse. In anamnesis, the hamster's cheek pouch was prolapsed a week ago, then it was positioned its normal anatomical position in a veterinary clinic, but in a few hours prolapse was recurrent. It was reported that, this situation reoccurred several times. In clinical examination, the left cheek pouch prolapsed and there were inflammation and necrotic areas on pouch surface. It was decided to resection of the pouch surgically. Isoflurane (100% oxygen) was preferred for general anesthesia. Butorphanol (2 mg / kg SC) was applied for analgesia. Hemostatic forceps were placed on pouch tissue and two transfixion sutures were applied to the posterior side of forceps using 5/0 PDS suture material. Cheek pouch was removed by cutting from the anterior side of forceps. Postoperatively, enrofloxacin (5 mg / kg PO, for 5 days) and 5% glycerin iode (1 drop topically, two times a day) were administered. There was no complications in the patient.

Discussion: Hamsters with irreversible cheek pouch tissue damage, require surgically resection. As a result of resection and postoperative care, the patient was successfully treated and the prognosis was found to be very good.

Key Words: hamster, cheek pouch , prolapse , resection

References:

1. Longley L. Anaesthesia of Exotic Pets. Saunders Ltd., 2008, 66-68.
2. O'Malley B. Clinical Anatomy and Physiology of Exotic Species. Saunders Ltd., 2005, 230.
3. Quesenberry KE, Carpenter JW. Ferrets Rabbits and Rodents Clinical Medicine and Surgery. Saunders Ltd., 2004, 396.
4. Mark AM, Thomas NT. Manual of Exotic Pet Practice. Saunders Ltd., 2008, 430.

PS16

Bir Alman Çoban Köpeğinde Pemfigus Foliaseus

Pınar CAN[1], Gözde YÜCEL TENEKECİ[2], Nilze ELİF SANSAR[1], Sevil ATALAY VURAL[2]
[1] Ankara Üniversitesi Veteriner Fakültesi Cerrahi Anabilim Dalı, Dışkapı/Ankara
[2] Ankara Üniversitesi Veteriner Fakültesi Patoloji Anabilim Dalı, Dışkapı/Ankara

Giriş: Pemfigus foliaseus köpeklerde en sık görülen otoimmün deri hastalığıdır. Hücre adezyonunu hedefleyen otoantikorların varlığından kaynaklanan püstüller, erozyonlar ve kabuklarla karakterizedir.

Gereç ve Yöntem: Çalışmada 1 haftadır giderek artan topallık, gıda alımında zorluk ve inguinal bölgede kabuklu deri lezyonları şikayetiyle Ankara Üniversitesi Veteriner Fakültesi Hayvan Hastanesi Cerrahi Kliniği'ne getirilen 5 yaşlı, erkek, Alman Çoban Köpeği konu edildi.

Bulgular: Klinik muayenede karpal ve tarsal eklemlerin şiş ve ağrılı olduğu, ayrıca eklemlerde sıcaklık artışı olduğu, dilde bilateral ülseratif yaralar ve vücudun tüysüz bölgelerinde püstüler lezyonlar belirlendi. Dildeki yaralar ve deri lezyonlarından alınan biyopsilerin histopatolojik incelemesi sonucunda pemfigus foliaseus teşhisi konulurken, alınan eklem sıvısının sitolojik incelemesi sonucunda akut purulent artritis tanısı konuldu. Hastada famotidin (1mg/kg/günde 2 kez), prednisolon (1 mg/kg/günde 2 kez), siklosporin (5 mg/kg/günde 1 kez) ve doksisiklin (5 mg/kg/günde 2 kez) ile medikal sağaltıma gidildi. Ayrıca ağız hijyenini sağlamak için günde 2 kez klorheksidin glukonat içeren ağız spreyi kullanıldı. Medikal sağaltıma başlandıktan 15 gün sonra artritisin ortadan kalktığı, 2 ay sonra ise derideki ve dildeki lezyonların tamamen geçtiği görüldü. İmmunsupresif ajanların kullanımı kesildikten 15 gün sonra derideki lezyonların nüks etmesi nedeniyle prednisolon ile immunsupretif tedaviye tekrar başlandı.

Tartışma ve Sonuç: 11 aylık takip süresinde hasta hala prednisolon ile immunsupresif tedaviye devam etmekte olup, lezyonlarda nüks görülmemiştir Sonuç olarak pemfigus foliaseus otoimmün bir hastalık olup, immunsupresif sağaltıma iyi cevap vermekle birlikte, bazı vakalarda ömür boyu ilaç kullanımı gerekebilmektedir. Klinik olarak deride püstüler kabuklu lezyonlar ve dilde simetrik ülseratif yaralar belirlenen hastalarda, pemfigus foliseus ayırıcı tanıda göz önünde bulundurulmalıdır ve kesin tanının histopatolojik incelemeyle yapılabileceği unutulmamalıdır.

Anahtar kelimeler: Pemfigus foliaseus, köpek, otoimmün hastalık.

Pemphigus Foliaceus in a German Shepherd Dog

Introduction: Pemphigus foliaceus is the most common autoimmune skin disease in dogs. It is characterized by pustules, erosions, and crusts which occur due to the presence of autoantibodies that target intercellular adhesion.

Material and Method: Five years old male German Shephard dog was presented to Ankara University Faculty of Veterinary Medicine Animal Hospital Surgery Clinic with a history of 1 week lameness, difficulty in food intake and crusty wounds on inguinal region.

Results: In clinical examination, swelling and pain was present in carpal and tarsal joints. Bilateral symmetric uscerative wounds and pustular lesion on hairless areas of the body were determined. Complete blood count and serum biyochemisty results showed no significant changes. Biopsy was performed for skin and tongue lesions, and synovial fluid was collected via arthroscentesis. Pemphigus foliceus was diagnosed by histopathological examination of the skin and tongue biopsies, and acute purulent arthritis was defined by cytologic examination of synovial fluid. The dog was medicated with famotidine (1mg/kg/twice daily), prednisolene (1 mg/kg/twice daily), cyclosporin (5 mg/kg/once daily) and doxycycline (5 mg/kg/twice daily). For oral hygiene, an oral sprey which include chlorhexidin gluconat was prescripted. Arthritis was solved 15 days after commencing the medical treatment, 2 months later the skin and tongue lesions completely healed. Prednisolene treatment was initiated 15 days after the immunsuppressive treatment cessation because of the lesions recurrence on skin.

Discussion and Conclusion: During the 11-month follow-up period, the patient continued to immunosuppressive therapy with prednisolene, and no recurrence of the lesions has been seen. In conclusion, pemphigus foliaceus is an autoimmune disease, although it responds well to immunosuppressive therapy, in some cases it may be necessary to use the immunsuppresive drugs in a lifetime. Pemphigus foliaceus should be considered in the differential diagnosis when the patients are represented to clinic with pustular crusty lesions and symmetrical ulcerative wounds in the tongue adn it should be kept in mind that the deffinitive diagnosis can be made by histopathological examination.

Key Words: Pemphigus foliaceus, dog, autoimmun disease.

PS17

Yavru Bir Kedide Vasküler Ring Anomalisi
Dogru Tanı, Doğru Zamanlama, Doğru Cerrahi Tedavisi

Ozan MUTLU, Hadi ALİHOSSEİNİ, İsmail ÖZKAPTAN,
Terapist Veteriner Polikliniği, İstanbul – TÜRKİYE

Giriş: Vasküler Ring anomalisi, kedilere oranla köpeklerde daha sık görülen embiryogenezis sırasında aort ve subclavian arter arasında bulunan ligamentum arteriosumun var olması ile kendini gösteren konjenital bir hastalıktır. Anomaliye sahip köpek ve kedi yavruları sütle beslenme zamanında bile regürgütasyon ile kendini belli eder. Komplikasyon olarak aspirasyon pnomönisi, ateş, öksürük, solunum güçlüğü gibi şikayetler görülür.

Olgu Sunum: 3 aylık yavru DSH dişi kedi, yedikten hemen sonra kusma, öksürük ve solunum zorluğu şikayetleri ile kliniğimize sevk edildi. Klinik muayenede vucüt sıcaklığı normal, şiddetli dispne ve akciğer oskültasyonunda kraniyel loblarda krepitasyon sesleri dikkat çekti. Göğüs röntgeninde opasite artışı aspirasyon pünomonisini teyit etti. Trakea normal konumda ve özafagus aortik ark düzeyinde dilate olarak görüldü. Kontrast madde toraks radyografisinde Aortik ark seviyesinde özafagusun kraniyale dilatasyonu görünümü Vasküler Ring anomalisini doğruladı.

Anestezi olarak Kitty Magic ile sedasyon-indüksiyon yapıldı ve izofloran ile anestezinin devamı sağlandı. Sağ lateral pozisyonunda yatırılan kedide 4. interkostal aralıktan torakotomi yapıldı. Kalp kraniyalinde özafagus üzreinde görülen ligament iki taraflı 5-0 emilmez iplik ile ligatüre edildi ve ligatürler arasından kesildi. Göğüs boşluğu rutin olarak kapatılarak opeasyon sonlandırıldı. Operasyon sonucu hastanın tüm özefageal regürgitasyonları son buldu ve hasta giderek kilo almaya başladı.

Bu tür konjenital durumlarda doğru tanı ve cerrahi müdehale ile özofagus üzerine basınç yapan yapıların ortadan kaldırılması ve periözefagal fibröz bandın kesilmesi amaçlanmaktadır.
Anahtar kelimeler: Kedi, vasküler ring anomalisi, özefagus.

Vascular Ring Anomaly
True Diagnosis, True Timing & True Surgical Correction

Ozan MUTLU, Hadi ALİHOSSEİNİ, İsmail ÖZKAPTAN,
Terapist Veterinary Polyclinic, Istanbul - TURKEY

Introduction: Vascular ring anomaly is a congenital disease that shows itself with the existing Ligamentum arteriosum that forms between the subclavian arteria and aorta during embryogenesis which then should be dissapeared. This phenomenon is normally more common on dogs then cats. Those animals who have this anomaly gives symptoms like regurgitating, even in the age of when their diet is completely consist of milk. There can be complications like aspiration pneumonia, fever, coughing and dyspnea.

Case presentation: 3 month old kitten was referred to our clinic with the complaint of regurgitating just after eating, coughing and dyspnea. In clinical examination, body temperature was normal but there was severe dyspnea and there was crepitation sounds on the cranial lobs of the lung. On the thorax x-ray there was an increase of opacity and the cat diagnosed with aspiration pneumonia. Trachea was normally positioned, eusephagus was dilatated on the levels of aortic arch. On the thorax radiography which was taken with Barium Sulfate verified the Vascular Ring Anomaly with the dilatation of eusephagus to the cranial side.

For anesthesia sedation and induction provided with Kitty Magic. Then isofluoran used for the continuation of the procedure. The cat has laid to his right recumbency and thoracotomy was operated between 4th intercostal space. The ligament which we saw on the hearts cranial position was ligated from the both sides with 5-0 non absorbable suture and then cut. Thorax closed with routine fashion. After the operation all the symptoms like regurgitating has ended and patient started to gain weight with an open appetite.

In this kind of congenital cases the purpose is to eliminate the structures that puts pressure on eusephagus and dissection of the perieusephagal fibrous band.

Key words: Cat, Vascular Ring Anomaly, Eusephagus

PS18

Primer (İdiyopatik) Pulmoner Hipertansiyon

Öykü AYVAZ, Kutay YILDIZ, Sinem SAKA, Utku BAKIREL
İstanbul Üniversitesi Veteriner Fakültesi İç Hastalıkları Anabilim Dalı

Golden Retriever ırkı 6 yaşlı erkek köpek letarji, egzersiz intoleransı, dispne şikayetiyle kliniğimize başvurdu. Zonguldak'taki klinikte semptomatik tedavi uygulaması anamnezi olan hasta fakültemiz polikliniğine kalp hastalığı şüphesiyle sevk edilmişti. Taşikardi, taşipne, mukozalarında hafif siyanoz ve 3/6 sistolik murmurlu hastanın periferal sistolik ve diastolik tansiyonu normaldi. Toraks radyografisinde VHS 11.5, kardiyak remodeling ve dislokasyonuyla sağ taraf büyümesi saptandı. EKG'de Pamp > 0.4mV ölçüldü. Tam kan sayımı, serum biyokimya profili, kalp kurdu antijen testi ve idrar analizi yapıldı. Hafif anemi, azotemi, yükselmiş ALT, negatif diroflarya testi ve proteinüri belirlendi. Doppler ekokardiyografik incelemede şiddetli sağ atriyal dilatasyon, trikuspit valv regürjitasyonu (jet oranı %49,5, maksimum velosite 6,2 m/sn ve PG 154 mmHg) ile şiddetli pulmoner hipertansiyon teşhis edildi. Fosfodiesteraz-5 inhibitorüyle (tadalafil 1 mg/kg PO,G2K) tedaviye başlandı. İlaç kullanımıma rağmen, hasta tedavinin başlangıcından itibaren 26 gün hayatını sürdürdü.

Bu olgu raporunun amacı, ülkemizde ilk kez teşhis edilen bu hastalığın genel özelliklerini, görüntüleme yöntemleri ile tanısı, tedavisini ve prognozunu vurgulamaktır.

Anahtar kelimeler: Pulmoner hipertansiyon, köpek, doppler-ekokardiyografı.

Primary (Idiopathic) Pulmonary Hypertension in a Dog

Öykü AYVAZ, Kutay YILDIZ, Sinem SAKA, Utku BAKIREL
İstanbul University, Faculty of Veterinary, Department of Internal Medicine

A 6-year-old Golden Retriever male dog applied to our clinic with lethargy, exercise intolerance and dyspnea. With a history of symptomatic treatment in a clinic in Zonguldak, the patient was referred to our faculty polyclinic due to the suspicion of having a cardiac disease. The patient had tachycardia, tachypnea, mild mucosal cyanosis and 3/6 systolic murmure, the peripheral systolic and diastolic blood pressure were normal. On thoracic radiography, VHS was 11.5; cardiac remodeling, dislocation and right side growth were detected. Pump> 0.4mV measured on ECG. Complete blood count, serum biochemical tests, heart worm antigen test and urine analysis were performed. Mild anemia, azotemia, elevated ALT, negative dirofilaria test and proteinuria were determined. Doppler echocardiographic examination revealed severe pulmonary hypertension with severe right atrial dilatation, tricuspid valve regurgitation (Jet ratio 49,5%, Max Vel 6,2 m/sec and PG 154 mmHg). Treatment with phosphodiesterase-5 inhibitor (tadalafil 1 mg / kg PO, 2 times a day) was started. Despite the drug use, the patient only lived for 26 days from the start of the treatment.

The aim of this case report is to emphasize the general characteristics of this disease diagnosed for the first time in our country, the diagnosis, treatment and prognosis by imaging methods.

Key words: Pulmonary hypertension, dog, doppler-echocardiography.

PS19

Geriatrik hastalarda, spondilosis deformans ve disk hernialarında fizik tedavi ve rehabilitasyon

Sara Ece ULUTÜRK
FizyoVet Veteriner kliniği Pet Fizik Tedavi Ve Rehabilitasyon Merkezi ,Kadıköy

Vaka Sunumu 1
Hastamız Alman Çoban köpeği ırkı ,10 yaşında , dişi ,kısırlaştırılmamış, arka bacakları çapraz basma ,dengesiz yürüyüş, bel omurlarında ağrı ve çökme şikayetiyle kliniğimize geldi. Hastada yapılan klinik muayenede lumbal vertebralar ve lumbosakral vertebra geçişinde , palpasyonda ağrı ve çökme olduğu belirlendi.Yapılan refleks muaynesinde propioseptik reflex, ishiadic reflexte azalma olduğu tespit edildi.Kalça ,diz ve tarsal eklem açılarının normal değer aralıklarında olduğu,palpasyonda sağ bacaktaki kas gruplarında atrofiye olduğu belirlendi.Hastanın hemogram sonuçlarının normal olduğu ,x -ray'de vertebralar arasında spondilozis deformans oluşumları ve L7-S1 bölgesinde stenosis belirlendi. Hastanın MR raporunda :T12-T13-L1-L2-L3-L4 ve L7-S1 vertebralarında dejeneratif osteofitik sivrileşmeler ,T13-L1,L2-3,L3-4 minimal herniasyon ve spinal korda bası olduğu tespit edildi.L7-S1 diskinde diffuz bulging izlendi. Hastaya haftada üç seans fizik tedavi ve rehabilitasyon programı oluşturuldu, 8 basamaklı tedavi protokolü uygulandı. Ultrason, lazer terapi, (TENS) deri yoluyla verilen elektrik akımıyla sinir stimülasyonu, hidroterapi ,ağrı bantlama sistemleri, ozon tedavi, aktif egzersizler, pasif egzersizler' den oluşan kompleks bir tedavi protokolü kullanılarak 2 aylık sürede tedavimiz tamamlandı. Hastamızın çapraz basışının normale döndüğü , bel bölgesindeki çökmenin düzeldiği ve ağrının azaldığı gözlemlendi.

Anahtar kelimeler: köpek fizik tedavi ,köpek rehabilitasyon, cauda equine sendromu, spondilozis deformans

Vaka sunumu 2
Hastamız ,Belçika kurdu,10 yaşında ,erkek,kısırlaştırılmamış,kliniğimize sol arka patisinin dorsal kısmını yere sürüdüğünden dolayı falankslarda ve patisinin dorsal kısmında sürekli kanamalı yara oluşması şikayeti ile geldi. Yapılan klinik muayenede L6-L7-S1 bölgesinde ki intervertebral bölgelerdeki bası ağrı ve çökme ,ishiadik reflekste azalma olduğu tespit edildi.X-ray görüntülerinde L7-S1 de stenosis olduğu, vertebralar arası spondilit oluşumları tespit edildi.

Hastaya haftada 3 seans fizik tedavi ve rehabilitasyon programı oluşturuldu ,8 basamaklı kendi oluşturduğumuz fizik tedavi protokolümüz 3 hafta boyunca uygulandı. Therapeutic ultrasound , TENS, lazer terapi, hidroterapi, ağrı bantlama sistemleri, ozon tedavi, aktif egzersizler, pasif egzersizlerden oluşan Tedavimizin sonunda hasta patisini plantar yüzüyle basmaya başladı.

Physical therapy and rehabilitation for geriatric patients with spondylosis and herniated disc

Sara Ece ULUTURK
FizyoVet Veterinary Clinic Physiotherapy and Rehabilitation Center

Case study 1
Our patient , a 10-years old, female and not-spayed German Shephard, came to our clinic with complaints of rear limb cross steps, unsteady gait, lumbal vertebraes pain and back side of the lumbasacral collapsing. Physical examination the dog had pain and collapsing in lumbal vertebraes and in between L7 and S1. It is determined that there was a reduce in propioseptic reflex and ishiadic reflex in the examination. It is determined that hip, stifle and tarsal joints angle have normal value range and also atrophy is determined in muscles of right rear limb in palpation . It is determined that patient had normal blood count results; spondylitis formation was determined between vertabraes and stenosis in between L7-S1 in radiography. It is also determined that degenerative between L7-S1 in radiography. It is also determined that degenerative osteophytic sharpening in T12-T13-L1-L2-L3-L4 ve L7-S1 and minimal herniation in T13-L1,L2-3,L3-4 and pressure on spinal cord were determined in the MR report of the patient. Diffuse bulging was found in L7-S1 disc. It is obvious that narrowing was seen in L7 and S1. Pyhsiotherapy and rehabilitation program was developed and it had been applied three times in a week. 8-steps treatment protocol had been performed. Our treatment had been completed within 2 months by applying a complex treatment protocol which have ultrasonography, laser therapy, Transcutaneous Electrical Nerve Stimulation (TENS),hydrotherapy, knisinology taping, ozone therapy, active and passive exercises. It was observed that the patient had recovery in cross step, collapsing in lumbal region and reducement in pain.

Key words: Canine physiotherapy, canine rehabilitation, , cauda equina syndrome, spondylosis, dog

Case Study 2
A 10-year-old, male and not-spayed Belgium Shepherd was referred to our clinic with the complaints of rubbing dorsal region of his left rear paw against the ground and a continous wound on the phalanx. Reduce is seen in pain, collapsing and ishiadic reflex in intervertebral regions on L6-L7-S1 in the examinations carried out. Stenosis was determined in between L7-S1 and spondylosis formations were seen in vertebraes in the radiography. Pyhsiotherapy and rehabilitation program was developed initially and it had applied three times in a week. 8-steps treatment protocol had been performed. As a result of complex treatment protocol including ultrasonography, transcutaneous electric nerve stimulation, laser therapy, hydrotherapy, knisinolgy taping, ozone therapy, active and passive exercises had been applied. The dog started to take steps with the planter region of his paw and the normal gait analysis has been recorded with video.

Key Words: Canine physiotherapy, canine rehabilitation, 8-steps treatment protocol.

PS20

Atopik Köpeklerde Çevresel Alerjenlere Alınan Pozitif Yanıtların Retrospektif Değerlendirilmesi

ÖZDEN KS[1], SARGIN H[2], DARCAN Ö[2] , AYTUĞ N[2]
[1]İstanbul Üniversitesi Veteriner Fakültesi, Intern Oğrenci
[2]VetHouse Pet Sağlık Merkezi/ İstanbul

Giriş: Köpeklerde atopi, kaşıntı ve yangı ile karakterize genetik predispozisyonu olan bir deri hastalığıdır1. Bazı çevresel etkenler IgE aracılı alerjik bir reaksiyon oluşturarak atopiyi meydana getirir2. Atopinin klinik belirtileri köpeklerde genellikle 1 ile 3 yaşları arasında oluşmaya başlar ve lezyonlar ayak tabanı, ventrum, yüz, distal ekstremiteler ve ön ayaklara lokalize olur3 .
Gereç ve Yöntem: Çalışmamızın materyalini 23/12/2017 - 20/09/2018 tarihleri arasında kliniğe kaşıntı ve deri lezyonu şikayeti ile getirilen farklı ırk ve yaşlarda toplam 51 köpek oluşturdu. Çalışma kapsamına klinik muayenelerini takiben alınan deri kazıntısı örnekleri negatif olan ve klinik tablosu atopi kriterlerine uyan köpekler alındı. Köpeklerin kanından elde edilen serumlar, Polycheck®-Diagnostics-Test, Düsseldorf - Germany ile test edildi.

Bulgular: Toplam 51 köpeğin %75'inin 3 yaşın üzerinde, %25inin de 3 yaşın altında olduğu saptandı. Çalışmaya katılan köpeklerin bakıldığında %8'i mini, %40'ı küçük, %18'i orta, %26'sı büyük ve %8'inin iri ırk olduğu belirlendi. Köpeklerin 6 adedi (%3)nde test edilen alerjenlere negatif yanıt alındı. Bknz: fig.1

Alerjiye pozitif yanıt alınan 45 köpekte lezyonlar; ayak tabanı (%28), ventrum (%22), yüz (%18), distal ekstremite (%15) ve ön ayaklar (%6)da lokalize olmuşlardı.

Testte pozitif alerjen saptanan köpeklerde yüksek oranda *Dermaphagoides farinae (tip-1) (%97), Tyrophagus (un akarı) (%67) ve Dermaphagoides pteronyssinus* (tip-2) (%60) duyarlılığı tespit edildi.

Bknz: fig.2

Tartışma ve Sonuç: Atopi, köpeklerde 1 ile 3 yaşları arasında ilk belirtilerini göstermeye başlamasına rağmen yapılan çalışmada elde edilen veriler, 3 yaş üzerinde olan hastaların daha yüksek pozitiflik oranına sahip oldukları, ev tozu akarlarına yüksek pozitiflik gösterdikleri, bu nedenle şikayetlerin mevsimsel olmadığını gösterdi. Sonuç olarak pozitif hastaların yaşları ve klinik tabloları dikkate alınarak, tedavideki gecikmeyi önlemek için, klinik tablosu atopi ile uyumlu olan tüm hastalarda atopi olasılığının da dikkate alınması gerektiği, ayırıcı tanını için gerekli tüm uygulamaların yapılmasının önemi vurgulandı.

Kaynakça

1 Nuttall, T., Harvey, R.G., McKeever, P. J. . *A Colourful Handbook of Skin Diseases of the Dog and Cat,* Londra:Manson 2009.

2 Hensel P., Santoro D., Favrot C., Hill P., Griffin C. (2015). Canine atopic dermatitis: detailed guidelines for diagnosis and allergen identification, Journal Of Veterinary Research 2015

3 Gross, T. L., Ihrke P. J., Walder E. J., Affolter V. K. *The Skin Disease Of The Dog And Cat,* Oxford:Blackwell 2005.

Fig.1:

ALERJEN SAYISI	3 YAŞ ALTI (<3)	3 YAŞ ÜZERİ (>3)	TOPLAM HAYVAN SAYISI
0	3	3	6
1 (+)	3	6	9
2 (+)	1	1	2
3 (+)	1	3	4
4 (+)	1	3	4
5 (+)	2	5	7
6 (+)	-	3	3
7 (+)	1	2	3
8 (+)	-	-	-
9 (+)	-	3	3
10 (+)	1	1	2
11 (+)	-	1	1
12 (+)	-	1	1
13 (+)	-	2	2
14 (+)	-	-	-
15 (+)	-	1	1
16 (+)	-	-	-
17 (+)	1	-	1
18 (+)	-	1	1
19 (+)	-	-	-
20 (+)	-	1	1

Fig.2:

ALERJEN TİPİ	HAYVAN SAYISI
Dermaphagoides farinae (Ev tozu akarı tip -1)	44
Tyrophagus (Un akarı)	30
Dermaphagoides pteronyssinus (Ev tozu akarı tip -2)	27
Flea (Pire)	23
Acarus siro (Bitki akarı)	22
Lepidoglyphus (Gıda paraziti)	16
Grass-Mix (Ot karışımı)	13
Mugwort (Pelin otu poleni)	13
Sorrel (Kuzukulağı poleni)	12
Rye pollen (Çavdar poleni)	11
Stinging nettle (Isırganotu poleni)	11
Plantain (Muz familyası bitki poleni)	10
Birch / Alder / Hazel	8

(Gürgen familyası ağaçların poleni)	
Plantane / Willow / Poplar (Söğüt familyası ağaçların poleni)	7
Lambs quarter (Albüm otu poleni)	7
Alternaria / Cladosporium (Klado küfü)	6
Parieteria (Wall pellitory) (Yapışkan otu poleni)	6
Ragweed (Ambrosia) (Saman nezlesi poleni)	5
Malassezia (Küf mantarı)	3
Aspergillus / Penicillium (Asperger / Penisilin)	2

Retrospective Evaluation of Positive Responses to Environmental Allergens in Atopic Dogs

ÖZDEN KS[1], SARGIN H[2], DARCAN Ö2, AYTUĞ N[2]
[1]Istanbul University Cerrahpaşa Faculty of Veterinary Medicine, Internship Student
[2]VetHouse Pet Health Center/ Istanbul

Background: Atopy is a genetically predisposed, inflammatory and pruritic skin disease in dog.1 Some environmental factors generate an IgE-mediated allergic reaction and form the atopy. 2 Clinical signs of atopy occur aged 1 and 3 years old dogs, the lesions were localized on the ventrum, the face, the distal extremities, the forelimb and the soles.3

Material and Methods: 51 dogs of different races and ages which were brought to the clinic between the 23/12/2017 and the 20/09/2018 with the complaints of pruritus and skin lesions were our material.
After the clinical examinations, the dogs with negative skin scraping and indicated clinical criterias of atopy were included in the study. The blood serums of these dogs were tested with a diagnostic test (Polycheck®-Diagnostics-Test, Düsseldorf – Germany).

Results: In this study, 75% of 51 dogs were over 3 years old and 25% were under 3 years of age. We classified these dogs as mini (8%), small (40%), medium (18%), large (26%) and extra-large (8%). 6 of the dogs (3%) have a negative response to the tested allergens.

Fig. 1
The lesions of the 45 dogs were localized on the soles (28%), the ventrum (22%), the face (18%), the distal extremity (15%) and the forelimb (6%).
Dermatophagoides farinae (type-1) (97%), Tyrophagus (flour mite) (67%) and Dermatophagoides pteronyssinus (type-2) (60%) were detected with a high sensitiviy in the positive dogs.
Fig. 2

Conclusions: The litteratures notified that the first signs of atopy in the dogs were manifested between the ages of 1 and 3. Our results describe a population with high positivty in dogs over 3 years old, specially against the dermatophagoides.This data convinced us that the complaints weren't just seasonal. In conclusion we advice an early detection of atopy in positive dogs without considering the age limits. This will lead to the prevention of the atopy and the use of all the differential diagnosis parameters for a satisfying diagnose in this disease.

References

1 Nuttall, T., Harvey, R.G., McKeever, P. J. . *A Colourful Handbook of Skin Diseases of the Dog and Cat*, Londra:Manson 2009.
2 Hensel P., Santoro D., Favrot C., Hill P., Griffin C. (2015). Canine atopic dermatitis: detailed guidelines for diagnosis and allergen identification, Journal Of Veterinary Research 2015
3 Gross, T. L., Ihrke P. J., Walder E. J., Affolter V. K. *The Skin Disease Of The Dog And Cat*, Oxford:Blackwell 2005.

Fig.1:

NUMBER OF ALLERGEN	UNDER AGE OF 3 (<3)	OVER AGE OF 3(>3)	TOTAL NUMBER OF DOGS
0	3	3	6
1 (+)	3	6	9
2 (+)	1	1	2
3 (+)	1	3	4
4 (+)	1	3	4
5 (+)	2	5	7
6 (+)	-	3	3
7 (+)	1	2	3
8 (+)	-	-	-
9 (+)	-	3	3
10 (+)	1	1	2
11 (+)	-	1	1
12 (+)	-	1	1
13 (+)	-	2	2
14 (+)	-	-	-
15 (+)	-	1	1
16 (+)	-	-	-
17 (+)	1	-	1
18 (+)	-	1	1
19 (+)	-	-	-
20 (+)	-	1	1

Fig. 2

ALLERGEN TYPE	NUMBER OF DOGS
Dermatophagoides farinae (Ev tozu akarı tip -1)	44
Tyrophagus (Un akarı)	30
Dermatophagoides pteronyssinus (Ev tozu akarı tip -2)	27
Flea (Pire)	23
Acarus siro (Bitki akarı)	22
Lepidoglyphus (Gıda paraziti)	16
Grass-Mix (Ot karışımı)	13
Mugwort (Pelin otu poleni)	13
Sorrel (Kuzukulağı poleni)	12
Rye pollen (Çavdar poleni)	11
Stinging nettle (Isırganotu poleni)	11
Plantain (Muz familyası bitki poleni)	10

Birch / Alder / Hazel (Gürgen familyası ağaçların poleni)	8
Plantane / Willow / Poplar (Söğüt familyası ağaçların poleni)	7
Lambs quarter (Albüm otu poleni)	7
Alternaria / Cladosporium (Klado küfü)	6
Parieteria (Wall pellitory) (Yapışkan otu poleni)	6
Ragweed (Ambrosia) (Saman nezlesi poleni)	5
Malassezia (Küf mantarı)	3
Aspergillus / Penicillium (Asperger / Penisilin)	2

PS21

Bir Tavşanda (*Oryctolagus cuniculus*) İnguinal Fıtık Olgusu

Tuğba KURT[1] , Ezgi CAN VATANSEVER ÇELİK[1], Serhat ÖZSOY[1]
[1] İstanbul Üniversitesi-Cerrahpaşa, Veteriner Fakültesi Cerrahi Anabilim Dalı, 34320 Avcılar, İstanbul

Giriş: Fıtık, doğal veya patolojik deliklerden organların deri altına yer değiştirmesi olarak tanımlanır. Abdominal, inguinal veya femoral bölgelerde sıklıkla görülen fıtıklara, tavşanlarda nadiren rastlanır. Abdominal fıtıklar edinsel veya kongenital olarak şekillenebilir. Edinsel fıtıklar genellikle abdominal kas yapısının zayıf olmasına, travmaya, cerrahi müdahale sonrası komplikasyon ve doku dejenerasyonuna bağlı şekillenebilir. İdrar kesesinin fıtıklaştığı olgularda, hasta idrar çıkışında zorlanma, hematüri ve bölgede azalıp-artan şişlikle kliniğe getirilebilir. Genellikle bu hastaların laboratuvar bulguları normaldir, tanı ,radyografı ve ultrasonografı gibi görüntüleme teknikleriyle konulabilir. Tavşanlarda inguinal fıtık olguları kaynaklarda bildirilmekle birlikte ülkemizde ilk kez rastlanmıştır.

Gereç ve Yöntem: İki haftadır halsizlik, iştah kaybı ve hematüri beliritleri bulunan 2 yaşlı dişi lop tavşanı, kliniğimizde muayene edildi. Muayenede inguinal bölgede reddedilemeyen, ağrılı bir şişlik farkedildi ve direkt radyografı alındı. İdrar kesesinin fıtığından şüphelenilerek pozitif sistografı uygulandı ve tanı kesinleştirildi. Hemogram ve biyokimya değerlerinin normal sınırlarda olduğu belirlendi. Premedikasyon amaçlı kas içi butorfanol (0.1 mg/kg), uygulandı. İndüksiyon için propofol verildi ve ardından entübe edildi ve anestezi isoflurone ile devam ettirildi.. Abdomenden sol inguinal hatta doğru ensizyon yapıldı, ardından subkutan dokular dikkatle disseke edilerek fıtıklaşan idrar kesesi meydana çıkarıldı. Fıtıklaşan kesede herhangi bir yangı veya inkarserasyon belirtisi gözlenmedi. Fıtık deliği ve idrar kesesi arasında oluşan adhezyonlar dikkatlice ayrılarak, kese abdominal boşluğa yerleştirildi. Dokular uygun şekilde dikilerek kapatıldı. Operasyon süresince hastanın monitorizasyonu yapıldı ve hasta sorunsuzca uyandırıldı. Hastaya post-operatif antibiyozis için enrofloksasin (5 mg/kg), ağrı kon-

trolü için 1 hafta boyunca meloksikam (0.5 mg/kg) reçetelendirildi. Hastanın 2 gün içinde şikayetlerinin geçtiği tarafımıza bildirildi,Genel durum bozukluğu ve nüks şekillenmediği gözlendi.

Tartışma ve Sonuç: Olgumuzda idrar kesesinin fıtıklaşması sol inguinal bölge üzerinden olmuştu. Giriş kısmında belirttiğimiz inguinal herni sebeplerinin aksine olgumuzda herhangi bir travma belirtisine, kas yapısında dejenerasyona veya zayıflığa rastlanmamıştır.

Tanı konulduktan sonra en kısa zamanda hastaya herniorafı uygulanarak fıtığın boğulmasının önüne geçilmelidir. Hastamızda operasyon sırasında inkarserasyona bağlı herhangi bir yangı bulgusuna rastlanılmamıştır. Normal şartlar altında inkarserasyon şekillenmeyen fıtık olgularında ağrı görülmemesine rağmen, hastamızda ilgili bölgede şiddetli ağrı reaksiyonu alınmıştır.
Sonuç olarak, tavşanlarda inguinal herni olgularının nadir de olsa şekillenebileceği, fıtık boğulması şekillenmemiş olsa bile kedi ve köpeklerden farklı olarak ağrı yapabileceği tespit edilmiştir.

PS22

Senkoplu bir köpekte pektus ekskavatum, dekstrokardi ve valvuler pulmoner stenoz olgusunun muayene bulguları

[1]Uğur Ergun TUNÇAY, [1]Alp YILMAZ, [1]Semra OCAKTAN, [2]Nusret APAYDIN
[1]Petivet Veteriner Kliniği, İstanbul
[2]Erciyes Üniversitesi, Veteriner Fakültesi, Cerrahi Anabilimdalı, Kayseri

GİRİŞ: Senkop, kardiak ve kardiovasküler hastalıklarda görülebilen bir semptomdur. Bu olgu sunumunun amacı; senkop görülen vakalarda, kardiolojik görüntüleme teknikleri ile elde edilen muayene bulgularının değerlendirilmesi ve klinik tanıya olan katkısının araştırılmasıdır.

GEREÇ VE YÖNTEM: Her gün, değişken sayıda senkop yaşama şikayeti ile kliniğimize gelen pug ırkı, 8 aylık, erkek köpeğin klinik muayenesi yapıldıktan sonra toraks radyografisi alındı, ultrasonografik kardiak muayene ve doppler ekokardiyografisi gerçekleştirildi.

BULGULAR: Klinik muayenesinde göğüs kafesinin içeri doğru çökük olduğu görüldü. Toraks radyografisinde pektus ekskavatum tespit edildi. Ultrasonografik kardiak muayene ve doppler ekokardiografide ise dekstrokardi ve valvuler pulmoner stenoz teşhis edildi.

TARTIŞMA VE SONUÇLAR: Göğüs duvarı yapı bozukluğu içinde yer alan, göğüs kafesinin içeri doğru çökük olmasına pektus ekskavatum denir. Dekstrokardi kalbin aksının apeks-kauda düzleminde olduğu ve kalbin kendisinin de sağ hemitoraksta bulunduğu kardiyak pozisyon anomalisidir. Bu pozisyon anomalisinin vakada görülmesinin sebebi pektus ekskavatumun varlığıdır. Ekokardiyografide pulmoner kapağın kalın, açılışının kısıtlı oluşu, bayılma ataklarına yol açabilen valvüler pulmoner stenoz tanısını koydurdu. Hastanın mevcut rahatsızlıkların konjenital olduğu ve senkop yaşamaması için stresten uzak tutulması konusunda hasta sahibi bilgilendirildi. Valvüler pulmoner stenozun medikal tedavisi için Metoprolol Suksinat 0.25 mg/kg 12saat aralıkla kullanıldı. Hasta tedavi başlangıcı itibariyle bir daha senkop yaşamadı. Tespit edilen konjenital pectus excavatumun sağaltımı için ise cerrahi müdahale tavsiye edildi. İncelenen olgu sayesinde senkop görülen hastalarda kardiyolojik görüntüleme tekniklerinin uygulanmasının tanıya olan önemli katkısı anlaşıldı .

Anahtar Kelimeler: Senkop, pektus ekskavatum, dekstrokardi, valvuler pulmoner stenoz

Examination findings of pectus excavatum, dextrocardia and valvular pulmonary stenosis in a dog with syncope

[1]Uğur Ergun TUNÇAY, [1]Alp YILMAZ,[1]Semra OCAKTAN, [2]Nusret APAYDIN
[1]Petivet Veterinary Clinic, Istanbul
[2]Erciyes University, Veterinary Faculty, Department of Surgery, Kayseri

INTRODUCTION: Syncope is a symptom that can be seen in cardiac and cardiovascular diseases. The purpose of this case report is; The aim of this study is to evaluate the findings of cardiological imaging techniques and to investigate the contribution to clinical diagnosis.

MATERIALS AND METHODS: Each day, a variable number of syncope survivors come to our clinic with pug race, 8 months of age, after the physical examination of the male dog, chest radiography was taken and ultrasonographic cardiac examination and Doppler echocardiography was performed.

FINDINGS: Clinical examination revealed that the thoracic cavity was intact. Pectus excavatum was found on thoracic radiography. Doppler and valvular pulmonary stenosis were diagnosed by ultrasonographic cardiac examination and Doppler echocardiography.

DISCUSSION AND CONCLUSIONS: In chest wall dysfunction, the chest cavity is collapsed and called pectus excavatum. Dextrocardia is a cardiac position anomaly where the axis of the heart is in the apex-cauda plane and the heart is itself in the right hemithorax. The cause of this position anomaly is the presence of pectus excavatum. In the echocardiography, the pulmonary valve was thick, the opening was limited, and the diagnosis of valvular pulmonary stenosis was established which could lead to fainting attacks. The patient was informed about the current condition of the patient as a congenital condition and should be kept away from stress to prevent syncope. Metoprolol succinate 0.25 mg / kg was used at 12h intervals for the medical treatment of valvular pulmonary stenosis. The patient did not experience syncope at the beginning of treatment. Surgical intervention was recommended for the treatment of the detected congenital pectus excavatum. Due to the examined case, the important contribution of the application of cardiological imaging techniques to the diagnosis was seen in the patients with syncope.

Key words: Syncope, pectus excavatum, dextrocardia, valvular pulmonary stenosis

STAND PLANI / SPONSORLAR

EXHIBITION PLAN / SPONSORS

ALT KAT STAND ALANI / EXHIBITION PLAN LOWER FLOOR

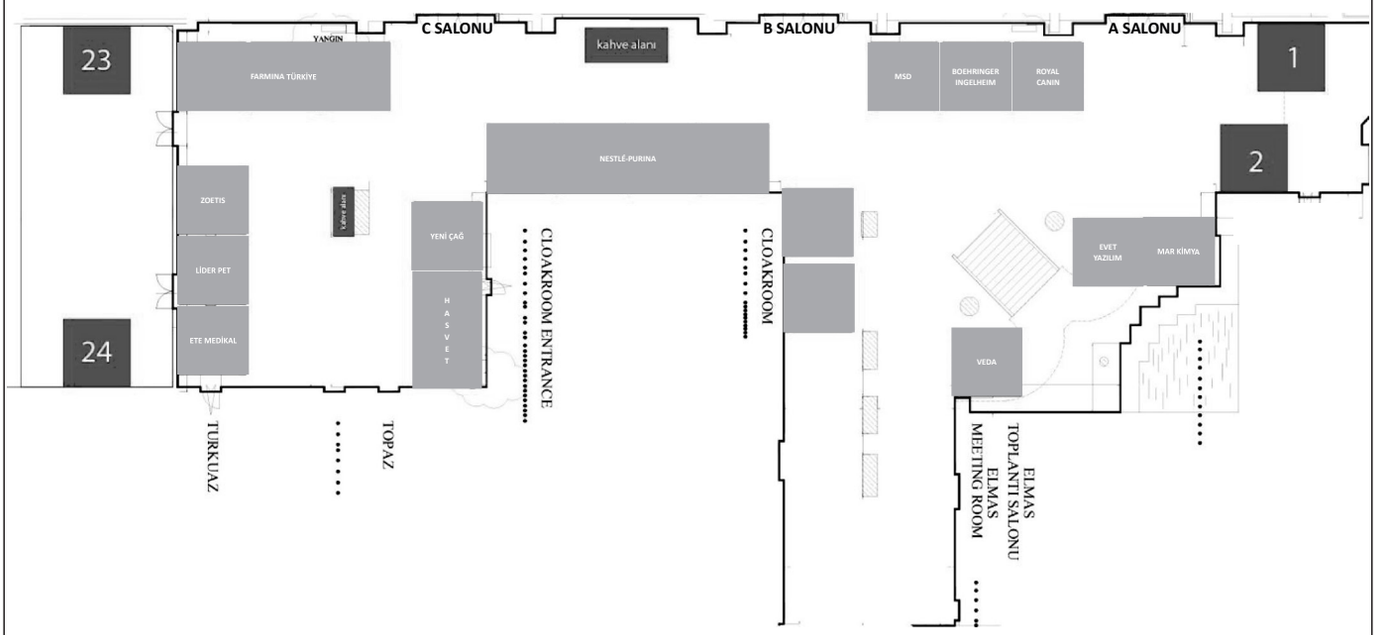

ÜST KAT STAND ALANI / EXHIBITION PLAN UPPER FLOOR

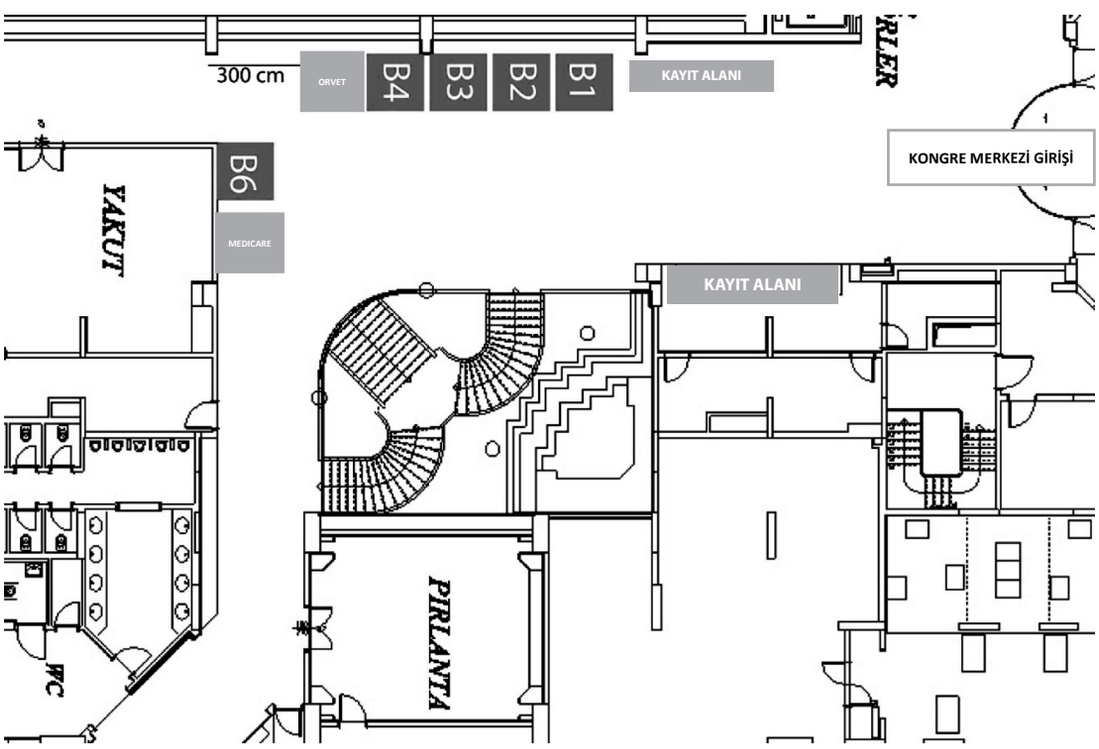

ANA SPONSOR

NESTLE PURINA PETCARE

SERGİ SPONSORLARI

FARMINA PET FOODS TÜRKİYE
MSD HAYVAN SAĞLIĞI
HASVET MEDİKAL
BOEHRINGER INGELHEIM HAYVAN SAĞLIĞI
ROYAL CANIN
ZOETIS
YENİÇAĞ ECZA DEPOSU
MAR KİMYA BIOPETACTIVE
ETE MEDİKAL
LİDER PET
VEDAVET
MEDICARE SAĞLIK HİZMETLERİ
ORVET VETERİNER ÜRÜNLERİ

ÜRÜN SPONSORLARI

BAYER
PETKUR EVCİL HAYVAN ÜRÜNLERİ

DESTEK SPONSORLARI

YAVUZ MEDİKAL
VP VETERİNER ÜRÜNLERİ
İKARUS VETERİNER ÜRÜNLERİ

BİLİŞİM SPONSORU

EVET YAZILIM

MEDYA SPONSORU

PETİNFO

İndeks / Index

A
A. GÖKÇEN SOLAK ..... 280 - 281
ALEV AKDOĞAN KAYMAZ 277
ALEXANDER V. SANIN ..... 114 - 121
ALİ BUMİN ..... 289 - 290
ALP YILMAZ ..... 309 - 310
ALPER BAYRAKAL 277
ANDREW BROWN ..... 165 - 180
ARDA SELİN TUNÇ ..... 292 - 293
ATEŞ BARUT ..... 131 - 135
AYÇA TAŞELİ 281
AYDIN GÜREL ..... 284 - 285
AYLİN N. AYBAK ..... 280 - 281

B
BURCU KARABİNA ..... 283 - 285

C
CEDRIC TUTT ..... 64 - 77, 123 - 124
CENGİZ CEYLAN ..... 280 - 281
CLAUDIA SPADAVECCHIA ..... 196 - 206
CLAUDIO BUSSADORI ..... 259 - 272

D
DAVIDE DE LORENZI ..... 37 - 50
DENİZ ADIAY ..... 289 - 290
DENİZ HEVAL GÜMÜŞTAŞ 281
DUYGU SEZER 282
DUYGU TÖRE ..... 282 - 283

E
E. HANDAN ZEREN ..... 284 - 285
E. TOLGA AKYOL ..... 280 - 281
EBRU ERAVCI YALIN ..... 283 - 284
ECE ÇERÇİ ..... 51 - 52
ELISE ROBERTSON ..... 90 - 101
ELİF ŞİMŞEK ..... 296 - 297
EREN USLU ..... 294 - 295
EVRİM EGEDEN ..... 283 - 286
EZGİ VATANSEVER ÇELİK ..... 287, 308 - 309

F
FUNDA YILDIRIM ..... 283 - 285

G
GÖKÇE İNAN 294
GÖZDE YÜCEL TENEKECİ ..... 292 - 293, 297 - 298
GÜLBİN ŞENNAZLI ..... 285 - 286

H
H. SARGIN ..... 301 - 308
HACER MERVE TUNA ..... 287 - 290
HADİ ALİHOSSAİNİ ..... 291, 293 - 294, 298 - 299
HAKAN SALCI ..... 279 - 280
HASAN BİLGİLİ ..... 274 - 275, 278 - 279
HATİCE ERDOST ..... 51 - 52
HAZAL ÖZTÜRK GÜRGEN ..... 285 - 286

İ
İLAYDA PAZARBAŞILAR ..... 292 - 293
İREM ERGİN ..... 287 - 289, 296 - 297
İSMAİL ÖZKAPTAN ..... 291, 293 - 294, 298 - 299

J
JONATHAN BOWEN ..... 207 - 234
JOSHUA MILGRAM ..... 102 - 112

K
K.S. ÖZDEN ..... 301 - 308
KUTAY YILDIZ ..... 299 - 300
KÜBRA GERBAGA ÖZSEMİR 282, 294
KÜRŞAT FİLİKCİ ..... 287 - 289

L
LORA KOENHEMSİ ..... 282 - 283, 287, 294

M
M. İREM EKMEN ..... 289 - 290
MELİKE ÇETİN 279-280
MERİÇ KOCATÜRK 279-280
MERVE AYAZ ..... 289 - 290
MERVE KÖROĞLU ..... 294 - 297
MUHARREM EROL ..... 280 - 281
MURAT SARIERLER ..... 53 - 62

N
NİLÜFER AYTUĞ ..... 126 - 130, 281, 301 - 308
NİLZE ELİF SANSAR ..... 297 - 298
NUSRET APAYDIN ..... 309 - 310

O
OSMAN KUTSAL ..... 287 - 289
OYTUN OKAN ŞENEL ..... 294 - 295
OZAN MUTLU ..... 291, 293 - 294, 298 - 299

Ö
Ö. DARCAN ..... 301 - 308
ÖYKÜ AYVAZ ..... 299 - 300
ÖZLEM CALP EGEDEN ..... 283 - 285

P
PAUL FREEMAN ..... 136 - 164
PINAR CAN ..... 292 - 293, 297 - 298

R
RICHARD B. FORD ..... 10 - 36
ROBERT SHIEL ..... 78 - 89
RON OFRI ..... 182 - 195

S
SARA ECE ULUTÜRK ..... 300 - 301
SEMRA OCAKTAN ..... 309 - 310
SERHAT ÖZSOY ..... 287, 308 - 309
SEVİL ATALAY VURAL ..... 297 - 298
SHAHEEN JAAFAR 278-279
SİNAN ULUSAN ..... 280 - 281
SİNEM ÜLGEN SAKA ..... 282 - 283, 299 - 300
SÜLEYMAN ERÇİN 281

Ş
ŞEVKET ÖZVEREL ..... 294 - 295

T
TUĞBA KURT ..... 287, 308 - 309

U
UĞUR ERGUN TUNÇAY ..... 309 - 310
UTKU BAKIREL ..... 282 - 283, 299 - 300

V
VIKTOR SZATMARI ..... 249 - 256

Y
YALÇIN DEVECİOĞLU ..... 283 - 284
YUSUF ŞEN ..... 289 - 290

Z
ZEKİ YILMAZ ..... 236 - 248, 270 - 280
ZEYNEP PEKCAN ..... 257 - 258