15. Küçük Hayvan Veteriner Hekimleri Derneği Uluslararası Sürekli Eğitim Kongresi

15th International Continuing Education Congress Turkish Small Animal Veterinary Association

12-13 Kasım / November 2021

WOW ISTANBUL HOTELS & CONVENTION CENTER

BİLDİRİ KİTABI

ABSTRACT BOOK

İçindekiler / Contents

Sevgili Meslektaşlarımız,

KHVHD - 15. Uluslararası Sürekli Eğitim Kongresi, Küçük Hayvan Veteriner Hekimleri Derneği'nin ev sahipliğinde 12-13 Kasım 2021 tarihleri arasında Wow İstanbul Hotels & Convention Center'da gerçekleşecektir.

Tüm dünyanın yaşadığı Covid-19 pandemisi sebebiyle 2020 yılının Mart ayından beri mesafe, maske ve hijyen kurallarıyla yaşadığımız ve ayrı kaldığımız bu uzun aradan sonra değerli veteriner hekimlerimiz ve Firmalarımız ile KHVHD 15. Uluslararası Sürekli Eğitim Kongresi'nde tekrar biraraya gelecek olmanın mutluluğunu yaşıyoruz.

Pandemi koşullarına göre dizayn edilecek olan 15. KHVHD Uluslararası Sürekli Eğitim Kongresi, iki gün boyunca kahve araları, yemekler, kokteyl ve gala sırasında birbirinden değerli konuşmacıları Küçük Hayvan Hekimleri ile buluşturmayı ve güncel bilgileri dinamik oturumlarla paylaşmayı hedeflemekteyiz.

Kongremizde, genç meslektaşlarımız kıdemli araştırmacılar ile bir araya gelerek uygulanabilir ve bilimsel değeri yüksek yeni projeler planlayabilecekleri bir ortam bulacaklardır.

Küçük Hayvan Hekimliğinin her alanından uzman kişilerin güncel bilgiler ile klinik tedavi, tanı ve klinik yönetimlere tutacakları ışıkla hep birlikte aydınlanabilmek, bilgilerimizi, deneyimlerimizi ve sorunlarımızı paylaşmak, birlikte çözüm önerileri bulmak, sosyal paylaşımlarda bulunarak meslektaşlar arası iletişimi güçlendirmek üzere sizlerle bir araya gelmek en büyük dileğimiz.

Mesleki sevgi ve saygılarımızla…

ORGANİZASYON KOMİTESİ

KHVHD 15. KONGRE ORGANİZASYON KOMİTESİ

Dernek Başkanı

Erkut GÖREN

Kongre Onursal Başkanı

Prof. Dr. Nilüfer AYTUĞ

Bilimsel Program ve Davetli Konuşmacı Sorumlusu

Dr. Müjgan Çevik AKSAY

Gözde Beste AKSÖZ

Sponsorluk ve Firma İlişkileri Sorumlusu

Akın Ziya ÜNAL

Uğur SUCU

Reklam ve Tanıtım Sorumlusu

Kadir Uğur BAZAN

Kayıt ve Katılımcı İlişkileri Sorumlusu

Elif TEZGÖR

Buket Neşe KALPAKÇI

Öğrenci İletişim Sorumlusu

Sara Ece ULUTÜRK

Egemen MAHZUNLAR

Kongre Saymanı

Ömer TUNCER

Destek Çalışma Grubu

Gaye İSLAMOĞLU

Uğur Ergun TUNÇAY

Tameris Melek BİLGİN

KONGRE BİLİMSEL KOMİTESİ

Bilimsel Kurul Başkanı

Prof. Dr. Ragıp KILIÇARSLAN

Bilimsel Kurul Üyeleri

Prof. Dr. Öznur ASLAN

Prof. Dr. Handan VURAL AYDIN

Prof. Dr. Nilüfer AYTUĞ

Prof. Dr. Utku BAKIREL

Prof. Dr. Veli Yılgör ÇIRAK

Prof. Dr. Gerry DORRESTEIN

Prof. Dr. Murat FINDIK

Prof. Dr. Zafer OKUMUŞ

Prof. Dr. Mukaddes ÖZCAN

Prof. Dr. Murat SARIERLER

Prof. Dr. Murat ŞAROĞLU

Prof. Dr. Ethem Mutlu TEMİZEL

Prof. Dr. Bülent ULUTAŞ

Prof. Dr. Hüseyin VOYVODA

Prof. Dr. Hüseyin YILMAZ

Doç. Dr. Meriç KOCATÜRK

Doç. Dr. Bogdan Aleksandru VITALARU

Dr. Dip. Theresa W. FOSSUM

Dr. Dip. Pete MANTIS

Dr. Dip. Cedric TUTT

Dr. Müjgan ÇEVİK AKSAY

Dr. Ateş BARUT

Dr. Ali ERKAN

Dr. Ranko GEORGIEV

Dr. Svetoslav HRISTOV

Dr. Jean JOAQUIM

Dr. Halil MAHZUNLAR

Dr. Haluk ÖMER

BİLİMSEL PROGRAM
SCIENTIFIC PROGRAM

12 KASIM 2021, CUMA

07.30-18.00	KAYIT	
SAAT	**BRAVECTO SALONU**	**SCALIBOR SALONU**
08.00 - 09.00	Kedilerde Ataksiyi Konuşalım... FIP Problemin Neresinde ? **Nilüfer Aytuğ - Ateş Barut**	
09.15 - 10.00	Kedi ve Köpeklerde İdeal Kısırlaştırma Yaşı **Murat Fındık**	Küçük Hayvan Kırıklarında Karar Verme Hataları, Planlama Sonuca Nasıl Yansıyor? **Svetoslav Hristov**
10.00 - 10.45	Ovariohisterektomi Komplikasyonları **Murat Fındık**	Küçük Hayvanlarda Kırık Tedavisinde Sık Karşılaşılan Teknik Hatalar **Svetoslav Hristov**
10:45-11:15	KAHVE MOLASI	
11.15 - 12.00	Veteriner Hekimliğinde İleri Görüntüleme; Manyetik Rezonans Nedir? Bilgisayarlı Tomografi Nedir? Endikasyonları Nelerdir? **Zafer Okumuş**	Tek Suçlu Mama mı? **Bülent Ulutaş**
12.00 - 12.45	Olgular ve Bulgularla BT ve MR **Zafer Okumuş**	Deri Hastalıklarında Tedavi Puzzle'ının Parçaları **Bülent Ulutaş**
12.45-14.00	ÖĞLE YEMEĞİ	
14.00 - 14.45	Akut Abdomenli Hastanın Yönetimi **Theresa Fossum**	Kedilerde 'İç Parazit'lerle Mücadele: Ne Biliyoruz, Neler Bilmeliyiz? **Veli Yılgör Çırak**
14.45 - 15.30	Toraks Cerrahisinde Yaklaşım **Theresa Fossum**	Köpeklerde 'İç Parazit'lerle Mücadele: Ne Biliyoruz, Neler Bilmeliyiz? **Veli Yılgör Çırak**
15.30-16.00	KAHVE MOLASI	
16.00 - 16.45	Gözden Kaçanlar: Bir Erken Tanı Belgeseli **Murat Şaroğlu**	Dünyanın En Şanssız Hayvanlarıyla Tanışmak İster misiniz? **Ateş Barut**
16.45 - 17.30	Köpeklerde Katarakt **Murat Şaroğlu**	Kesmeli mi, Kesmemeli mi? Fizik Tedavi Cerrahi Düellosuna Hazır mısınız? **Ateş Barut - Sara Ece Ulutürk**
18.00	AÇILIŞ SEREMONİSİ	

12 KASIM 2021, CUMA

08.30-18.00	KAYIT		
SAAT	**BRAVECTO SALONU**	**SCALIBOR SALONU**	**AŞİYAN SALONU**
09:00 - 09:45	Diş Problemlerinde Genel Radyografi Teknikleri **Cedric Tutt**	Zorlu Olgularımdan Öğrendiklerim **Nilüfer Aytuğ**	Eğitim Parkurlarında Sık Rastlanan Ortopedik Sorunlar **Ömer Coşkun**
09.45 - 10.30	Kedilerde Diş Rezorpsiyonu **Cedric Tutt**	Zorlu Olgularımdan Öğrendiklerim **Nilüfer Aytuğ**	İsveç'te Veteriner Hekimlik **Ömer Coşkun**
10.30-11.15	KAHVE MOLASI		
11.15 - 12.00	Köpeklerde Diş Rezorpsiyonu **Cedric Tutt**	Böbrek Hastasında Anemi. Nasıl Yaklaşırız? **Bogdan - Alexandru Vitalaru**	Gölgelerin Arkasını Görmek: Köpek ve Kedinin Abdomen Radyografilerini Nasıl Okumalı? **Pete Mantis**
12.00 - 12.45	Veteriner Hekimliğinde Kök Hücre ve Hücresel Tedaviler **Tunç Akkoç - Marstem**	Kolloidler ve Kristalloidler - Kritik Böbrek Hastalarında Temel Öğeler **Bogdan - Alexandru Vitalaru**	Köpek ve Kedinin Kas-İskelet Radyografisi: Bu Lezyon Agresif mi, Değil mi? **Pete Mantis**
12.45-13.30	ÖĞLE YEMEĞİ		
13.30 - 14.15	*Uydu Sempozyumu* Kedi ve Köpeklerde Beslenmenin Temelleri - Vetlife UltraHypo Bilimsel Çalışmaları **Arda Doğan - Vesna Zimsek**	Sözlü Sunumlar	
14.15 - 15.00	Küçük Hayvan Hekimliğinde Ozon Tedavisi **Jean Joaquim**	*Uydu Sempozyumu* Konsültasyon Masası: Kardiyotorasik Hastalıklara Klinisyen Yaklaşımı **Zeki Yılmaz - Hakan Salcı**	Biyokimya Paneli: Tanı Panelde mi Gizli? **Bill Saxon**
15.00 - 15.45	Rehabilitasyon ve Tamamlayıcı Tıpta Kök Hücre Tedavisi **Jean Joaquim**		Bir Bakışta Hematoloji: Tam Kan Sayımı Olmadığında Neleri Kaçırıyorsunuz? **Bill Saxon**
15.45-16.15	KAHVE MOLASI		
16.15 - 17.00	CBD **Theresa Fossum**	PDA-Olağan Şüpheli **Ranko Georgiev**	Kuşlarda Non-Enfeksiyöz Hastalıklar **Gerry Dorrestein**
17.00 - 17.45	Gastrik Dilatasyon-Volvulus: Yeni Ne Var? **Theresa Fossum**	Perikardiyal Efüzyon-Olağandışı Şüpheli **Ranko Georgiev**	Papağanlarda Enfeksiyöz Hastalıklar **Gerry Dorrestein**
20.00	GALA YEMEĞİ		

12 NOVEMBER 2021, FRIDAY

07.30-18.00	REGISTRATION	
TIME	**HALL BRAVECTO**	**HALL SCALIBOR**
08.00 - 09.00	Let's Talk About Ataxia in Cats, Where is FIP in This Case? **Nilüfer Aytuğ - Ateş Barut**	
09.15 - 10.00	Ideal Age for Neutering for Cats and Dogs **Murat Fındık**	Fracture Decision Making Mistakes in Small Animals - How the Planning Reflects on the Outcome? **Svetoslav Hristov**
10.00 - 10.45	Complications of Ovariohysterectomy **Murat Fındık**	Common Technical Errors in Small Animal Fracture **Svetoslav Hristov**
10:45-11:15	COFFE BREAK	
11.15 - 12.00	Advanced Imaging in Veterinary Medicine; What is Magnetic Resonance? What is Computed Tomography? What are the indications? **Zafer Okumuş**	Is Food the Only Culprit? **Bülent Ulutaş**
12.00 - 12.45	CT and MRI with Cases and Findings **Zafer Okumuş**	Pieces of the Puzzle of Treatment for Skin Diseases **Bülent Ulutaş**
12.45-14.00	LUNCH	
14.00 - 14.45	Management of the Animal with an Acute Abdomen **Theresa Fossum**	Control of Internal Parasites in Cats: What Do We Know, What Should We Know? **Veli Yılgör Çırak**
14.45 - 15.30	Introduction to Thoracic Surgery **Theresa Fossum**	Control of Internal Parasites in Dogs: What Do We Know, What Should We Know? **Veli Yılgör Çırak**
15.30-16.00	COFFE BREAK	
16.00 - 16.45	Overlooked: An Early Diagnosis Documentary **Murat Şaroğlu**	Would You Like to Meet the Unluckiest Animals in the World? **Ateş Barut**
16.45 - 17.30	Cataract in Dogs **Murat Şaroğlu**	To Cut Or Not To Cut? Physical Therapy Versus Surgery? **Ateş Barut - Sara Ece Ulutürk**
18.00	OPENING CEREMONY	

13 NOVEMBER 2021, SATURDAY

08.30-18.00	REGISTRATION		
TIME	**HALL BRAVECTO**	**HALL SCALIBOR**	**HALL ASIYAN**
09:00 - 09:45	Veterinary Dental Radiography **Cedric Tutt**	What I Learned from My Challenging Cases **Nilüfer Aytuğ**	Common Orthopedic Problems in Training Tracks **Ömer Coşkun**
09.45 - 10.30	Tooth Resorption in Cats **Cedric Tutt**	What I Learned from My Challenging Cases **Nilüfer Aytuğ**	Veterinary Medicine in Sweden **Ömer Coşkun**
10.30-11.15	COFFE BREAK		
11.15 - 12.00	Tooth Resorption in Dogs **Cedric Tutt**	Anemia in the Renal Patient. How do We Approach It? **Bogdan - Alexandru Vitalaru**	Seeing Through the Shadows: How to Go About Reading Abdominal Radiographs of the Dog and Cat? **Pete Mantis**
12.00 - 12.45	Stem Cell and Cellular Therapies in Veterinary Medicine **Tunç Akkoç - Marstem**	Colloids vs Crystalloids - Key Elements in Critical Renal Patients **Bogdan - Alexandru Vitalaru**	Muskuloskeletal Radiography of the Dog and Cat: Is This Lesion Aggressive or Not? **Pete Mantis**
12.45-13.30	LUNCH		
13.30 - 14.15	*Satellite Symposium* Fundamentals of Nutrition in Cats and Dogs - Vetlife UltraHypo Scientific Studies **Arda Doğan - Vesna Zimsek**	Oral Presentations	
14.15 - 15.00	Ozone Therapy in Small Animal Medicine **Jean Joaquim**	*Satellite Symposium* Consultation Desk: Clinician's Approach to Cardiothoracic Diseases **Zeki Yılmaz - Hakan Salcı**	Biochemistry Panel: Is Diagnosis Hidden in Panel? **Bill Saxon**
15.00 - 15.45	Stem Cell Therapy in Complementary Medicine and Rehabilitation **Jean Joaquim**		Hematology at a Glance: What Are You Missing Without Hemogram? **Bill Saxon**
15.45-16.15	COFFE BREAK		
16.15 - 17.00	CBD **Theresa Fossum**	PDA - The Usual Suspect **Ranko Georgiev**	Non Infectious Disease Problems in Avian Practice **Gerry Dorrestein**
17.00 - 17.45	Gastric Dilatation Volvulus: What's New? **Theresa Fossum**	Pericardial Effussion - The Unusual Suspect **Ranko Georgiev**	Infectious Diseases in Parrots **Gerry Dorrestein**
20.00	GALA		

DAVETLİ KONUŞMACI ÖZETLERİ
INVITED SPEAKERS ABSTRACTS

12 KASIM 2021, CUMA / 12 NOVEMBER 2021, FRIDAY

BRAVECTO SALONU / HALL BRAVECTO


Kedilerde Ataksiyi Konuşalım...FIP Problemin Neresinde ?

Nilüfer Aytuğ - Ateş Barut

Ataksinin tanınması ve topallıkdan (ortopedik) ve kas zayıflığından (nöromusküler) ayırt edilmesi çok önemlidir. Ataksi ya da inkordinasyon eksen kaybı, düz çizgide hareket edememe vs olarak tanımlanabilir. Baş, gövde ve bacaklarda görülür. Ataksi sensorik disfonksiyondur ve sadece hayvan hareket ettiğinde görülür. Üç tip ataksi vardır: Vestibular, proprioseptif (spinal), serebellar. Proprioseptif (spinal) ATAKSİ en sık rastalanan ataksi tipidir. Genellikle spinal kord lezyonlarına bağlıdır. Baş tamamen normaldir. Beyin sapı ve thalamokortikal lezyonlarda da şekillenir. Prorioseptif bozukluklar görülür. Genellikle parezi vardır. Anormal gövde pozisyonu tipiktir. Anormal bacak pozisyonu (abduksiyon / adduksiyon) gözlenir. Adım atma fazında değişiklik ve psödohipermetri oluşur. Vestibular atakside head tilt (%98) görülür. Periferal (kulak) proprioseptif bozukluk olmaz ve sentral (beyin ve serebellum) olmak üzere 2 tiptir. Nistagmus (genellikle head tilt'in tersine) görülür.

Akut ataksi semptomları nistagmus daire çizme head tilt olarak sınıflandırılırken kronik ataksi semptomları head tilt ve pozisyonel nistagmus olarak karşımıza çıkabilir. İdiopatik vestibuler geriatrik hastalık özellikle yaşlı köpeklerin önemli bir klinik sorunudur.

Geniş basışlı duruş, bacakların normalden daha laterale açılarak durulması ya da yürünmesidir ve genellikle prorioseptif anormalliklerde oluşur. Vestibuler sistem, serebellum ve spinal kord problemlerinde wide base stance görülür çünkü aslında hayvanın düşmemek için gösterdiği bir çabadır.

Serebellar ataksi serebellum fonksiyon bozukluklarında oluşur. Serebellum temel olarak koordine hareketlerden sorumludur. Vücut bir üniversiteyse serebellum dekandır her şeyi başlatır ama hiç bir iş yapmaz ve her işi yavaşlatır. Zayıflık olmadan inkoordinasyon olur. Normal proprioseptif pozisyonlandırma vardır ama hasta mesafeyi ölçemez. Dismetri ve genellikle hipermetri vardır. Baş tremoru, geniş basışlı duruş görünür. Spastisite belirgindir.

Ataksi için ayırıcı tanı şu şekilde sıralanabilir: Serebellar atakside baş etkilenir / spinalde etkilenmez. Serebellar atakside parezi yoktur ve kas gerginliği korunur. Serebellar ataksi proprioseptif bozukluk olmaz. Baş sadece vestibuler ve serebellar atakside etkilenir.

Baş tremoru serebellar ve head tilt vestibuler ataksi gösterir.

Nörojenik olmayan ataksi sebepleri ise hipoglisemi, hipokalsemi, anemi, toksikasyon, kemoterapi ve metronidazole olarak sayılabilir.

Head tilt, başın anormal pozisyonunu tanımlar ve bir kulağın diğerinden daha ventralde olmasıyla karakterizedir. Head tilt genellikle vestibuler ve serebellar sistem sorunlarıyla ilgilidir. Head tilt lezyon tarafına doğru olur (özellikle periferal vestibüler sistem etkileniyorsa).

Beyin sapı ve serebellum arasındaki kaudal serebellar pedünkülü ya da serebellumun flocconodular lobunu etkileyen lezyonlarda head tilt lezyonun ters tarafına doğru olur.

Head turn'de ise burun yere paraleldir. Burun fossa paralumbar bölgeye ya da vücudun arka kısmına döner ki genellikle supratentorial lezyonlarda oluşur. Head turn ve daire çizme (circling) lezyon tarafına doğru olur.

Nörolojik yürüyüş bozuklukları çok karakteristik özellikler içerir. İstemli hareket için birçok sinir sistemi yolunu içeren karmaşık bir mekanizmanın çalışması gerekir. Vestibulospinal ve reticulospinal yollar ekstensör kasları yönetir ve bu da yerçekimine karşı gerekli kas tonusunu sağlar. Kortikospinal ve rubrospinal yollar, fleksör kasları kontrol eder ve bunlar da yürüyüşün çekim ya da uçuş aşaması için önemlidir. Hareket için gerekli yukarı motor nöronların beyin stem'inde olması gerekir ancak kesin anatomik duruş ve yürüyüş merkezi tam olarak bilinmemektedir. Supratentorial yani ön beyin yapıları istemli hareketler için önemlidir. Beyincik, hareket koordinasyonunu sağlar.

Dismetri, musküler aktivite sırasında mesafe ayarının yapılmasının engellenmesidir. Dismetri hem hipo hem de hipermetriyi içerir. Hipermetride fleksiyon derecesini sınırlandırılmasıyla istemli kas hareketi hedeflenen mesafeyi aşar. Hipometrideyse istemli hareket hedeflenenden kısa kalır. Hipermetri, hipometriden daha sık gözlenir ve her iki bozukluk da serebellum ve serebellar yollardaki lezyonlara bağlı olarak oluşur. Hipermetride, normalde yürüyüşün fleksiyon fazını sınırlandıran serebellar uyarı olmayacağından abartılı hareket oluşur. Spastisite artan kas tonusunu tanımlar. Bu bacakların gergin görünmesine, normal fleksiyon hareketlerini yapamamasına ve adım atma sırasında ayağı kaldırırken bacağın gergin kalmasına neden olur. Buna genellikle "yüzme" denir. Spastisite genellikle YMN lezyonlarına bağlıdır.

Parezi motor fonksiyonlarda zayıflamayı tanımlar. Parezide tam paraliz yoktur yani bir miktar istemli haraket korunur. Paralizi nörolojik ya da musküler bir bozukluğa bağlı olarak şekillenen tam motor fonksiyon kaybıdır. Proprioseptif pozisyonlandırma bozukluklarını da kapsar. Parezinin değişik dereceleri vardır. Bazı hastalar yürüyüş yeteneğini korur, bazıları bacaklarına yük veremez.

Yürüyüş sırasında parezi kendisini değişik şekillerde gösterir. Bu özellikle hasta ayağının üst kısmını yere sürttüğünde belirgin hale gelir. Tırnakların yıpranma miktarı dahi parezinin şiddetini yansıtır. En uzun iki parmağın (3 ve 4) tırnağı 2 ve 5'den kısaysa bu bir parezi bulgusudur. Bazı hayvanlarda pati yere temas ettiğinde ya da ayağa yük verildiğinde pati ters döner. Bazen pati yere değdiğinde overfleksiyon oluşur. Hasta yüzeye normalden daha fazla yük vererek de basabilir. Bu ayağın ne zaman yere değeceğini hissetmemesiyle ilgilidir.

Düzensiz adım uzunluğu ve büyük adımlar nörolojik sorunları gösterir. Supratentorial hastalıklar yürüyüşte dramatik değişimler yapmaz. Örneğin, supratentorial lezyonlarda belirgin hemiparezi gözlenirken yürüyüş relatif olarak normaldir. Yürüyüşteki etkilenmenin şiddeti lezyon merkezi sinir sisteminde kaudale doğru yayıldıkça artar. Beyin sapı ve spinal kord lezyonlarında oluşan parezi belirgin yürüyüş bozukluğu yaratır.

Unilateral supratentorial lezyonlarda lezyon tarafına doğru büyük daireler çizme çok görülür.

Beyin sapı ve servikal spinal kord lezyonları yürüyüşte çok daha dramatik etkilenmeler yaratır ve genellikle ayakta durma ve yürüyüş üretme güçleşir. Eğer lezyon unilateralse ipsilateral hemiparezi oluşur. Eğer pathwayler bilateral etkilenirse tetraparezi şekillenir.

Kısalmış adım uzunluğuyla karakterize katı yürüyüş periferal nöromusküler aparat hastalıklarında (LMN hücre gövdesi, sinir kökleri, periferal sinirler, nöromusküler birleşme noktaları) iskelet-kas hastalıklarında metabolik zayıflıkta bacakta yetersiz perfüzyon durumunda görülür.

Head tilt, başın anormal pozisyonunu tanımlar ve bir kulağın diğerinden daha ventralde olmasıyla karakterizedir.

Head tilt genellikle vestibuler ve serebellar sistem sorunlarıyla ilgilidir. Head tilt lezyon tarafına doğru olur (özellikle periferal vestibüler sistem etkileniyorsa) beyin sapı ve serebellum arasındaki kaudal serebellar pedünkülü ya da serebellumun flocconodular lobunu etkileyen lezyonlarda head tilt lezyonun ters tarafına doğru olur.

Baş çevirmede ise burun yere paraleldir. Burun fossa paralumbar bölgeye ya da vücudun arka kısmına döner ki genellikle supratentorial lezyonlarda oluşur. Head turn ve daire çizme (circling) lezyon tarafına doğru olur.


Let's Talk About Ataxia in Cats, Where is FIP in This Case?

Nilüfer Aytuğ - Ateş Barut

Description of ataxia and its diffetentiation from lameness (orthopedic) and muscle weakness (neuromusculer) is so important.

ATAXIA means simply INCOORDINATION. HEAD, TRUNK and LIMBS are effected. Ataxia is a sensoric disorders so become obvious just when the animal move. There are 3 types of ataxia : Vestibular, proprioseptif (spinal) and cerebellar.

Proprioceptive (spInal) ATAXIA is the MOST COMMON TYPE. Usually occur due to spinal cord lesions. HEAD IS COMPLETELY NORMAL. Sometimes brain stem and thalamocortical lesions can cause spinal ataxia. Proprioceptive problems are typical. Usually paresis occur with abnormal trunk position, abnormal leg position with abduction or adduction.

Change in stepping phase and pseudohypermetrie is typical.

In vestibular ATAXIA head tilt is very important (%98). There are 2 types of vestibular disease; Peripheral (ear) (no proprioseptive problem) and central (brain and cerebellum)

Nystagmus (especially opposite to head tilt) is so common.

Acute ataxia symptoms are nystagmus, circling and head tilt. Chronic ataxia symptoms are head tilt, and positionel nystagmus. İdiopathic geriatric vestibular disease is a very important disease for every clinician. WIDE BASE STANCE, is an effort of the patient not to fall and a common sign in vestibular, cerebellar and spinal problems.

Cerebellum is the coordination center of the body. If the body is a university CEREBELLUM is the «DEAN» (iniate and inhibate everything). In cerebellar ataxia we see incoordination without weakness. Normal proprioceptive positioning, diffuculty on assesing the step length.

Dysmetria usually hypermetria, head tremor and wide base stance is typical. Spasticity is characteristic.

As a summary; head is effected in cerebellar ataxia not in spinal ataxia. No paresis in cerebellar ataxia with normal or increased muscle tone no proprioseptive deficit in cerebellar ataxia. Head is effected just in cerebellar and vestibular ataxia. Head tremor show cerebellar, head tilt show vestibular ataxia. There are non- NEUROGENIC causes of ataxia; like hypoglycemia, hypocalcemia, anemia, toxication, chemotherapy, metrodidazole overdosage.

HEAD TILT is abnormal position of head with one ear lower than the another and it is usually vestibular. Head tilt is towards to lesion side especially if vestibular system effected

Head tilt occurs opposite to lesion site just only in lesions effecting caudal cerebellar pedicule or cerebellar flocconodular lobe is effected. HEAD TURN is different than head tilt, and nose is parallel to the floor. Nose turns to fossa paralumbar region and happens in supratentoriak lesions. Head turn ve circling is always towards to lesion side.

NEUROLOGIC MOVEMENT DISORDERS ARE CHARACTERISTIC. Vestibulospinal and reticulospinal pathways controls the extensor muscles and this maintain muscle tone against gravity. Corticospinal and rubrospinal pathways, controls flexor muscles which are important for the flying phase of the step. Upper motor neurons which are necessary for the movement has to be in brain stem but anatomic gait and postural center is not clear yet.

Cerebellum controls the coordination and supratentorial forebrain structures are important for the movement.

MOVEMENT DISORDERS is a very important topic in neurology. Dysmetria, describes stride lengths that are either too big (hypermetria) or too small (hypometria). Hypermetria is more common in neurological problems and ce-

rebellum and cerebellar pathways are mostly responsible from dysmetria. Cerebellum limits the flexion phase of the walk and if it does not function normaly exaberated movements occur like overstepping. Spasticity describes increased muscle tone and upper motor neuron lesions.

PAREZIS is decrease in motor function and volunteer stepping is impaired but still present.

PARALYSIS is complete loss of motor function either due to neurologic or musculer disease. OVER STEPPING and IRREGULAR STEP LENGTH is NEUROLOGIC.

Supratentorial disease do not cause dramatic changes on walk. For example, supratentorial lesions cause hemiparesis but walking is relatively normal. As effect on central nervous system spread caudaly , effect on walk become more obvious. For example brain stem and spinal cord lesions cause severe walking disturbance. Unilateral supratentorial lesions cause circling toward lesion side. Brain stem and cervical spinal cord lesions cause severe effect on walking and usually ambulation and motion production become impaired. Unilateral lesions cause ipsilateral hemiparesis. If bilateral pathways are effected tetraparesis occur. Short step distance with stiffness peripheral neuromusculer apparatus diseases (LMN cell body, nerve roots, peripheral nerves, neuromuscular junction points.) orthopedic or inadequate perfusion in the leg

Kedi ve Köpeklerde İdeal Kısırlaştırma Yaşı

Murat Fındık

Ondokuz Mayıs Üniv. Veteriner Fak. Doğum ve Jinekoloji Ab. D. / Samsun

Hem ülkemizde hem de dünyada köpek ve kedi popülasyonunu azaltmaya ya da üreme hızını yavaşlatmaya yönelik yapılan çok yoğun çalışmalara rağmen bu hayvanların nüfus artışı devam etmektedir. Kedi ve köpeklerin olabildiğince erken yaşta kısırlaştırılması hayvan popülasyonunun artışına bağlı olarak yaşanabilecek hayvan refahı problemlerini ve zoonoz hastalıkların yayılmasını önlemek amacıyla önerilen en geçerli yöntemdir.

Veteriner hekimlere dişi köpek ve kedilerin ne zaman kısırlaştırılması gerektiği ile ilgili sorular sıklıkla sorulmaktadır. Hayvan sahibinin tercihi ve bilinç düzeyi bu konudaki kararda önemli rol oynar. Aslında veteriner hekimin hayvan sahiplerine *"Sorumluluğunu üstlendiğiniz kedi veya köpeğinizin doğum yapmasını istiyor musunuz? Doğacak yavrularla ilgili sorumluluğu üstlenmeye hazır mısınız?"* sorularını sorması ve gelecek yanıta göre hareket etmesi daha doğru bir yaklaşım olarak değerlendirilebilir. Bu sorulara cevabı *"evet"* olan hayvan sahiplerine kedisi ya da köpeğinin ideal üreme dönemi, gebelik ve doğum sürecinde yapılacakları aktarılmalı ve düzenli aralıklarla jinekolojik muayene getirmesi tavsiye edilmelidir. Cevabı *"hayır"* olan hayvan sahipleri için önerimiz bu hayvanların kısırlaştırılması olmadır. Ülkemizde halen önemli bir sorun olmaya devam eden sokak hayvanları varlığı da dikkate alındığında hayvanlarda üreme faaliyetlerinin, sonraki sağlık durumunu da etkilemeyecek şekilde olabildiğince erken dönemde sonlandırılması önerilir.

Kedi ve köpeklerin cerrahi yöntemlerle kısırlaştırılması veteriner hekimlik alanında yaygın olarak başvurulan prosedürler arasında yer almaktadır. Kalıcı bir sterilite sağlamak amacıyla kullanılan cerrahi yöntemler üremenin denetlenmesinde kökten bir çözüm olarak değerlendirilmektedir. Bu amaçla uygulanan prosedürler açık cerrahi girişimler (ovaryohisterektomi, ovaryektomi, prepubertal gonadektomi, salpingektomi, histerektomi) ve kapalı cerrahi girişimler (laparoskopik yöntemler) olarak sınıflandırılabilmektedir. Günümüz koşullarında cerrahi yöntemler, özellikle sokak hayvanı popülasyonu ile mücadelede en etkili ve kalıcı çözüm olarak kabul edilmektedir. Prepubertal ovaryohisretektomi veya erken yaşta kısırlaştırma, aşırı sokak hayvanı nüfusu ile mücadelede kullanılan, pubertasa erişmemiş (6-14 haftalık), dişi yavru kedi ve köpeklerin operatif yolla sterilizasyonunu ifade etmektedir.

Henüz çok genç yaştaki bir kedi için üreme konusu öncelikli bir konu olarak değerlendirilmeyebilir. Ergenlikle birlikte dişilerin sürekli miyavlayarak kızgınlık davranışlarını göstermeye başlaması ya da erkeklerin keskin kokulu idrarı ile işaretleme davranışlarına başlaması bu konuyu öne çıkarır. Yüksek üreme performansına sahip kedilerin kontrolsüz bir şekilde üremeleri ekonomik, sosyal ve sağlıkla ilgili birçok soruna da yol açabilir. Kısa gebelik süresi ve bir batında doğurdukları yavru sayısının çokluğu ile birlikte ortalama 8-10 yıl devam eden aktif üreme süreci nedeniyle üreme fonksiyonlarının kısıtlanmasına ihtiyaç olduğu ortadadır. Kızgınlık davranışları, kısa süre içerisinde tekrar tekrar gebe kalabilme potansiyelleri, doğuma bağlı problemler gibi nedenler de üremenin denetlenmesini zorunlu hale getirmektedir. Bu amaçla özellikle operatif girişimler tercih edilmektedir.

Ergenliğe girme yaşları ırka ve doğdukları mevsime göre büyük değişiklik gösterdiğinden kedilerin kısırlaştırma operasyonunun ne zaman yapılacağı hakkında tam bir dönem söylemek zordur. Dişi ve erkek kedilerde ergenliğin beklenmesi gerektiği kanaati geçmişte yaygın olsa da daha sonra bu görüşten vazgeçilmiştir. Ergenlikten önce kısırlaştırılan dişi kedilerde herhangi bir sorunla karşılaşılmadığı, ayrıca 6 aylık yaştan önce kısırlaştırılan dişi kedilerde meme kanseri riskinin ileri yaşlarda kısırlaştırılanlara oranla çok daha düşük olduğu gösterilmiştir. Bununla birlikte kısırlaştırılmayan dişilerde yaşla birlikte artan oranlarda uterus enfeksiyonları ve ovaryum tümörleri ile karşılaşılabilmektedir. Ergenlik öncesinde yapılan kısırlaştırma operasyonun daha kısa sürede tamamlandığı ve kedi için daha stressiz olduğu da bilinmektedir. Bu nedenlerle 4 aylık yaştan itibaren dişi kediler vücut gelişim düzeylerine de bakılarak ovaryohisterektomi operasyonuna alınabilirler.

Köpeklerde de üreme yönetimiyle ilgili talep, hayvanın bulunduğu ortama ve sahibinin bu konuya yaklaşımına bağ-

lıdır. Köpeklerinden yavru elde etmek isteyenler dişilerde kızgınlık dönemini öne çekmek ya da bazen ertelemek için veteriner hekimlere başvurmaktadır. Bununla birlikte köpeklerin de kediler gibi üreme performansı yüksek hayvanlar olmaları ve özellikle ülkemizdeki sokak hayvanları varlığının büyük ölçüde sahipli köpeklerin kontrolsüz bir şekilde çoğalması ve doğan yavruların sorumsuzca sokaklara terkedilmesi olduğu bilindiğinden bu konuyla ilgili olarak hayvan sahiplerini bilinçlendirmeye devam edilmelidir.

Özellikle dişi köpeklerin kısırlaştırılmaları ile hayvan sağlığı üzerine olumlu etki oluşur. Çiftleşme dönemindeki istenmeyen saldırgan davranışlar azalır, gebelik ve doğum süreçlerine bağlı riskler ortadan kalkar ve dişilerde kızgınlık öncesi dönemde görülen kanama gibi ev içerisinde arzu edilmeyen durumların önüne geçilir.

Dişi köpekler için ideal kısırlaştırma zamanı ergenlik öncesi dönemdir. Bu dönemde üreme organları inaktif ve küçük yapıda olduğu için daha kısa sürede tamamlanan operasyonun köpekler üzerinde oluşturacağı stres de daha azdır. Küçük boy ırklar için 6-10 ay, orta boy ırklar için 12-14 ay ve büyük boy ırklar için 18-24 ay olan beklenen ergenliğe geçiş yaşlarının dikkate alınması önemlidir. Ergenlik öncesinde yapılan kısırlaştırma operasyonları ile meme tümörleri, piyometra ve uterus enfeksiyonları gibi köpeğin hayatını tehdit eden hastalıkların görülme olasılığı da büyük oranda azaltılabilir.

Erkek kedilerin ev içerisinde işaretleme yaptığı, çiftleşmek için dışarı çıkma isteğinin arttığı, insanlara ve evdeki diğer hayvanlara karşı agresifleştiği görüldüğünde kısırlaştırma akla gelmektedir. Çeşitli hormonlarla bu davranışlar geçici olarak baskılanabilse de ergenliğe ulaşan erkek kedilerin de cerrahi olarak kısırlaştırılması önerilir. Erkek köpekler için önerilen kısırlaştırma zamanı da ırka göre değişse de genellikle 12 ay sonrası olarak ifade edilmektedir.

Ideal Age For Neutering For Cats And Dogs

Murat Fındık

Ondokuz Mayıs Univ. Fac. of Veterinary Med., Dept. Obstet&Gynecol. / Samsun

Cat and dog numbers continue to increase worldwide and in our country despite rigorous efforts to decrease the population or breeding incidence. The most effective method to prevent animal overpopulation is neutering which helps prevent the spread of zoonotic infections and increase animal welfare.

One of the most common questions about the neutering of female dogs and cats is when the ideal time is to neuter an animal. The most sensible approach is probably taken after answering the veterinarian's questions: "Do you want your pet to give birth? Are you ready to take the responsibility of the litter?". If patient owner's answer is "yes" then information about the breeding cycle, pregnancy and the delivery process should be imparted, and the patient must be checked up in regular intervals. If the answer is "no" the most sensible suggestion should be the neutering of the patient. Taking the already large number of stray animals in our country into consideration, owned animals should be neutered as soon as possible without risking their long-term health.

Surgical neutering of cats and dogs is a relatively common procedure in veterinary practice. It is the ultimate solution for breeding control as the animal becomes permanently sterile. There are usually classified as open (ovariohysterectomy, ovariectomy, prepubertal gonadectomy, salpingectomy, hysterectomy) and closed (laparoscopic surgery) surgical procedures. Currently these surgical procedures offer the most efficient and long-lasting solutions. Prepubertal ovariohysterectomy means neutering female cats and dogs that have not reached puberty (6-14 weeks) using surgical procedures.

Breeding might not be considered a priority for a young cat. This changes with puberty and becomes a concern, as females start to show signs of heat and vocalize constantly, and males start spraying with their odoriferous urine. Cats have a high breeding performance which leads to numerous economic, social or health related problems. The need to limit the breeding of cats is quite clear as these animals have a short gestation period, give birth to a large litter, and can be sexually active for 8-10 years. Due to their sexual behaviour, short pregnancy interval and possible problems during gestation breeding control becomes mandatory. Surgical procedures are preferred for this purpose.

It is challenging to predict a definitive period to perform the neutering of cats because their puberty varies due to race and the season they are born. In the past waiting for the animal to reach puberty was the popular point of view but it is no longer the case. The literature shows no health problems in cats neutered before puberty, in fact neutering before puberty decreases the incidence of mammary tumors. In addition, uterine infections and ovarian tumors pose a risk for intact older cats, Prepubertal neutering surgery takes less time and recovery is quicker and less stressful for cats. Due to these factors female cats may undergo ovariohysterectomy as early as 4 months of age considering their body development is adequate.

The demand for breeding control of dogs depends on the living conditions and patient owner's disposition. Those that want their female dogs to breed usually seek the help of veterinarians to quicken or delay the cycle. Like cats, dogs have a high breeding performance, also the uncontrolled breeding of owned dogs and abandoning the newborns contribute highly to the stray dog population in our country, so it is the responsibility of veterinarians to raise the awareness of patient owners.

There are health benefits to neutering especially for female dogs. Aggression during the breeding cycle decrease, risks associated with gestation and birth are negated and unwanted conditions such as proestrual bleeding can be prevented.

The ideal neutering time for dogs is the pre-pubertal period. Since the gonadal organs are inactive and smaller in this period the post-operative stress on dogs are minimal. It is important to consider the puberty age which

is 6-10 months in smaller, 12-14 months for medium and 18-24 months for larger breeds. Pre-pubertal neutering also decreases the incidence or prevent life threatening conditions such as mammary tumours, pyometra and uterus infections.

Neutering should be considered when male cats become aggressive to other cats or people, try to go out more and start spraying. While these behaviours can be suppressed with exogenous use of some hormones surgical neutering is suggested. Castration time varies by breed, but the suggested age is around 12 months of age.

Ovariohisterektomi Komplikasyonları

Murat Fındık

Ondokuz Mayıs Üniv. Veteriner Fak. Doğum ve Jinekoloji Ab. D. / Samsun

Kedi ve köpeklerde üremenin kısıtlanması için uygulanacak en geçerli yöntem olarak ovaryohisterektomi operasyonu öne çıkmaktadır. Bu operasyonda ovaryumların ve uterusun uzaklaştırılması sonucunda hayvanların üreme yeteneği geri dönüşümsüz olarak sonlandırılmaktadır. Kanama, kalp ve solunum durması, anesteziden çıkamama gibi operasyon sırasında veya peritonitis gibi sonrasında karşılaşılabilecek çeşitli komplikasyonlar söz konusu olsa da ovaryohisterektomi, istenmeyen gebelik durumlarında da belirli koşullara bağlı olarak başvurulabilecek radikal bir yöntem olarak değerlendirilmektedir.

Ovaryohisterektomi operasyonu üniversite hayvan hastanelerinde, özel hayvan hastanelerinde, veteriner klinik ve polikliniklerinde ve çoğunlukla da belediyelerin geçici bakımevlerinde en sık başvurulan operasyonlar arasındadır. Ovaryumlarla beraber uterusun da uzaklaştırıldığı bu yönteme uterus kaynaklı patolojilerin önlenebilmesi amacıyla ilk tercih olarak başvurulmaktadır.

Tuba uterinaların her ikisinin de bağlanarak kapatılması ya da her ikisinin de uzaklaştırılması olarak bilinen salphingektomi işlemi, köpeklerde çok nadiren uygulanmaktadır. Bu yöntem, uterus ve meme neoplazilerine yakalanma insidansı olduğu için köpeklerde tercih edilmemektedir. Histerektomi operasyonlarında vücutta bırakılan ovaryumların etkisi ortadan kalkmamaktadır. Histerektomi sonrasında köpeklerde, ovaryum kistleri, meme tümörleri ve servikal stump gibi komplikasyonlar oluşabilir.

Sahipleri tarafından doğum yapmaları istenmeyen, erken yaşta gebe kalan, kontrolsüz çiftleşen ya da farklı hastalıkları olduğu için gebeliğin devamı riskli görülen gebe köpek ve kedilerde uygulanan operasyonlara bağlı olarak da çeşitli komplikasyonlarla karşılaşılabilmektedir.

Kurallarına uyularak yapılan operasyonlarda genellikle komplikasyonlarla karşılaşılmasa da anestezi, bireysel duyarlılıklar veya operatör kaynaklı komplikasyonlar zaman zaman bildirilmektedir. Ovaryohisterektomi, tekniğine uygun ve dikkatli bir şekilde yapılırsa oldukça güvenlidir. Komplikasyonlar hemoraji, ovaryan remnant sendrom, stump piyometra, stump granülom, fistül oluşumu, yanlışlıkla yapılan üretral ligasyon, üriner inkontinens, alopesi, obezite ve operasyon yarasının açılması olarak sıralanabilir.

Ovaryohisterektomi sonrasında oluşan komplikasyonlar genellikle operasyon prosedürlerine tam olarak uyulmadığında ortaya çıkmaktadır. İntraoperatif, postoperatif ve toplam komplikasyon oranları sırasıyla %6,3, %14,1 ve %20,6 olarak bildiren çalışmalar bulunmaktadır. Üreme organlarının uygun olmayan şekilde ve eksik olarak uzaklaştırılması sonucunda hemoraji, ovaryan remnant sendrom, stump piyometra, stump granülom, fistül oluşumu, eunuchoid sendrom, yanlışlıkla yapılan üretral ligasyon, üriner inkontinens, alopesi, obezite ve operasyon yarasının açılması gibi üreme sistemiyle ilişkili pek çok hastalıkla karşılaşma olasılığı bulunmaktadır.

En sık görülen ve bazen hayvanın ölümüne neden olabilen hemorajiyi önlemek için operasyon sırasında dikkatli olunması ve hedef dokular dışında organlar korunmalıdır. İçeride bırakılacak ligatürlerin uygun ve yeterli sıkılıkta atılması önemlidir. Dikişler atılmadan önce abdominal boşluk kanama yönünden kontrol edilmelidir.

Ovaryum dokusunun tamamının uzaklaştırılamaması ve fonksiyonlarının devam etmesi ile karakterize ovaryan remnant sendrom çoğunlukla operasyon sırasında ligatürlerin hatalı yerleştirilmesi sonucu oluşmaktadır. Ligatür atılmadan ovaryumların elle tutularak sınırlanması bu riski azaltacaktır.

Serviks uterinin kranialinde korpus uteriden daha büyük bir bölümün uzaklaştırılmaması nedeniyle şekillenebilen stump piyometra vakalarında kalan korpus uteri ve piyometra gelişen kısmın cerrahi olarak uzaklaştırılması gerekecektir. Stump granülom ise serviksin önüne atılan ligatürün önünde daha fazla uterus dokusu bırakılmasıyla ya

da uygun olmayan ve emilmeyen dikiş materyallerinin kullanılmasıyla şekillenmektedir. Beslenemeyen bu doku ayrıca adezyonlara da sebep olabilir.

Ligatürlerde uygun olmayan ve emilmeyen dikiş materyalinin kullanılması yangısal reaksiyonlara ve fistül oluşumuna yol açabilir. Fistüller kas yüzeyinden deriye kadar uzanabilir.

Korpus uteriye ligatür atılırken üreterin ligasyonu böbreklerin atrofisine ve hidronefroza neden olacaktır. Vajinoüretral fistüllerin şekillenmesi ise idrar tutamama sorununa yol açabilir. İdrar kesesinin aşırı dolu olması üretrovezikal kavşağın kraniale doğru yönlenmesine ve üreterlerin normalden daha gevşek hale gelmesine yol açarak üreterlerin ligatüre edilme ihtimalini artırabilir.

Operasyon sonrası birkaç haftadan yıllar sonrasına kadar değişen süreçlerde ortaya çıkabilen üriner inkontinens ya da idrar tutamama olguları ise vücut ağırlığı, ırk ve kısırlaştırılma zamanı gibi faktörlere bağlı olarak %3-21 arasında görülebilir. Kısırlaştırılan bazı hayvanlarda özellikle arka bacakların iç yüzeyinde ve karın bölgesinde alopesi de şekillenebilmektedir.

Ovaryohisterektominin en sık görülen komplikasyonu olarak aşırı kilo alma ve obezite şekillenmekte, bu ise diabetes mellitus için predispozisyon oluşturmaktadır. Hayvanın ırkı, aktivite durumu ve beslenme şekli bunda belirleyici olsa da kısırlaştırılmış hayvanların kilo almaya daha yatkın olduğu bilinmektedir.

Sağlıklı köpeklerde ovaryektomi ve ovaryohisterektomi sonuçlarını kısa ve uzun vadeli komplikasyonları yönünden değerlendiren çalışmalara bakıldığında ovaryohisterektominin ovaryektomiye göre belirgin bir avantaja sahip olduğu gösterilememiştir. Amerika Birleşik Devletleri'nde uterusta sonradan oluşabilecek patolojik bozukluklar varsayımına bağlı olarak daha çok ovaryohisterektomi tercih edilse de, Hollanda başta bazı Avrupa ülkelerinde ovaryektomi standart yaklaşım olmuştur. Bazı Avrupa ülkelerinde ovaryohisterektomi halen standart kısırlaştırma yöntemidir. Bunun yanında risk ve komplikasyonları karşılaştıran uzun süreli çalışmalarda ovaryektomi lehine sonuçlar bildirilmesine rağmen, Amerika Birleşik Devletlerinde ovaryektomi daha az tercih edilmektedir.

Complications of Ovariohysterectomy

Murat Fındık

Ondokuz Mayıs Univ. Fac. of Veterinary Med., Dept. Obstet&Gynecol. / Samsun

The gold standard for breeding control in dogs and cats is ovariohysterectomy in current practice. This procedure irreversibly removes the breeding capability of the animal. Despite the risks associated with anaesthesia and surgery such as cardiovascular or respiratory arrests, bleeding or peritonitis, ovariohysterectomy is also considered a radical solution to terminate unwanted pregnancies.

Ovariohysterectomy is one of the most common procedures performed in teaching hospitals of universities, private clinics and temporary government shelters. Because the uterus is removed along with the ovaries, it is the preferred method to avoid possible future pathologies involving the uterus.

Salpingectomy, which is the ligation or the removal of both tuba uterinae, is very rarely performed in dogs. This method is not preferred because it does not negate uterine pathologies and mammary tumors. Hysterectomies do not prevent the function of ovaries. In addition, after hysterectomies ovarian cysts, mammary tumors and stump pyometras can still be seen.

Surgeries are performed to prevent unwanted pregnancies, pregnancies of patients at a very early age, or patients that have a risky gestation period due to certain medical conditions on both cats and dogs and may have various complications.

Procedures performed using proper surgical technique are usually complication-free although it is possible to see complications related to anaesthesia, individual variation, or faulty technique. Ovariohysterectomy is a relatively safe procedure when surgical guidelines are followed and performed with care. Possible complications include ovarian remnant syndrome, stump pyometra, stump granuloma, uterina fistula formation, iatrogenic urethra ligation, urinary incontinence, alopecia, obesity and herniation or eventration due to opening of the surgical wound.

Complications usually occur after ovariohysterectomy due to breaches of surgical technique. Previous studies show complication rates of intraoperative, postoperative and total complication rates as 6.3%, 14.1% and 20.6%, respectively. Improper adherence to surgical rules or incomplete removal of organs may result in haemorrhage, ovarian remnant syndrome, stump pyometra, stump granuloma, fistula formation, eunuchoid syndrome, faulty urethral ligation, urinary incontinence, alopecia, obesity and opening of the surgical wound, and many complications may be confused with other reproductive disorders.

Care must be taken to avoid damaging soft tissues around the target site to avoid life threatening haemorrhages. The ligatures must be properly and tightly placed. The abdomen must be checked for pooling blood before closing the surgical exposure.

Ovarian remnant syndrome, which is leaving a functional part of the ovary, mostly happens due to wrong ligature placement. Incidence of this happening can be decreased by holding the ovaries before ligature placement.

Stump pyometra occurs if a large segment of the uterine corpus in front of the cervix is left behind and needs to be removed surgically in order to be corrected. Stump granulomas may occur if the ligature behind the cervix has a lot of uterus tissue next to it or if a nonabsorbable suture material is used. This tissue is devoid of any circulation and may cause adhesions as well.

Improper use of sutures or using nonabsorbable suture material when ligating may cause inflammatory reactions or fistula formation. These fistulae may extend all the way through the muscles to the skin.

If the ureter is ligated along with the uterine corpus, hydronephrosis and functional atrophy of the kidneys will

be seen. Vaginourethral fistulae may cause urinary incontinence. If the bladder is full during the operation, the urethrovesical junction may be more cranially located, which relaxes the ureters and increase the chance of their ligation.

Urinary incontinence may happen post operatively as soon as a few weeks or may be seen years after the operation and its incidence is between 3-21% depending on breed, body weight or time of neutering. Some neutered animals may have alopecia around their abdomen or inside of their legs.

The most common complication of ovariohysterectomy is weight gain and obesity, which in turn predisposes patients for diabetes. While dependent on many factors such as the patient's breed, activity and diet, neutering is a well-known predisposing factor for obesity.

Comparative studies that evaluate the short- and long-term results of ovariohysterectomy and ovariectomy in healthy dogs does not show a significant advantage of one technique over the other. Because ovariohysterectomy prevents possible future uterine pathologies, it is the preferred method of neutering in the USA however ovariectomy is preferred over ovariohysterectomy in some European countries such as Holland. Some European countries still use ovariohysterectomy as the standard neutering procedure. Despite the results of some studies that Show favourable results for ovariectomy concerning risk or complications, it is still performed less often in the United States of America.

Veteriner Hekimliğinde İleri Görüntüleme; Manyetik Rezonans Nedir?

Bilgisayarlı Tomografi Nedir? Endikasyonları Nelerdir?

Zafer Okumuş

Veteriner Radyoloji Merkezi-İstanbul

İnsan tıbbında olduğu gibi, görüntüleme tekniklerindeki gelişmeler, evcil hayvanlarda çeşitli hastalıkların nedenini hızlı bir şekilde tanımlama yeteneğimizi önemli ölçüde artırmıştır. Günümüzde birçok Veteriner Kliniği ve Hayvan Hastanesi rutininde dijital X-ışınları ve ultrason kullanılmakta, bu iki tekniğin de yetersiz kaldığı ya da tanı doğrulaması istenilen olgularda, hastalık tanısı konması için Bilgisayarlı Tomografi (BT) ve/veya Manyetik Rezonans Görüntüleme (MRG)'den yararlanılmaktadır.

Veteriner tıbbı sürekli olarak gelişmekte ve erişilebilir BT-MR görüntüleme merkezleri açılmaktadır. BT-MR görüntüleme çoğu durumda ultrason ve radyografı ile elde edilemeyen değerli bilgiler sağlayabilir. Veteriner Hekimlerinin BT-MR görüntüleme endikasyonlarını bilmesi önemlidir, böylece olgularda tanı amacıyla doğru bölge ve doğru ileri görüntüleme tekniği optimal olarak kullanılabilir.

Evcil hayvanlar hastalığın hangi süreçte olduğuna ve daha çok ta hastalığın bulunduğu yere bağlı olarak semptom sergilemektedirler. Ancak beynin aynı bölgesindeki bir beyin tümörü, felç veya enfeksiyon olgusu nörolojik olarak birbirine çok benzer klinik bulgulara neden olur. Bu tip durumlarda hastalık nedeni sadece klinik muayene ile belirlenemez ve doğru tanı için çoğunlukla ileri görüntüleme teknikleri gereklidir. Bir lezyonu ve çevresindeki doku ile etkileşimini tam olarak tanımlamak için kaliteli BT ve/veya MR görüntüleme şarttır. Kaliteli görüntüler, aynı zamanda ameliyattan önce problemin doğru görüntüleri sayesinde, tercih edeceği cerrahi teknik için cerraha çok değerli bilgi veren **"teknik resimler"**dir.

Hastalarınızda tanı ve/veya sağaltım protokolünüz için gerekli gördüğünüz BT ve/veya MR görüntüleme işlemi, 3 aşamalı kolay bir işlemdir.

- **Klinik ya da Hayvan Hastanelerinde** Veteriner Hekim/ler/ince gerçekleştirilen **muayene,**
- Klinik muayene, laboratuvar ve görüntüleme bulgularınız ve ön tanınız eşliğinde, **yaptığınız istem doğrultusunda** anetezi altında gerçekleştirilen **BT ve veya MR görüntüleme,**
- **Hastanın BT ve / veya MR görüntüleri** ve **Uzman Veteriner Hekimi imzalı değerlendirme raporunun tarafınıza ulaşması** üçüncü ve son aşamayı oluşturur.

MANYETİK REZONANS GÖRÜNTÜLEME (MRG)

MRG, yüksek kontrastlı, anatomik olarak ayrıntılı görüntüler üretme kabiliyeti nedeniyle Veteriner Hekimliğinde artan sıklıkta kullanılmaktadır. Bir görüntü oluşturmak için bir x-ışını demetinin zayıflamasını kullanan radyografı ve BT'nin aksine, Manyetik Rezonans (MR) kullanan teknikler doku yoğunluğundaki değişiklikleri yansıtmaz. Bunun yerine MR, farklı dokulardaki protonlardan yayılan elektromanyetik sinyali kullanır.

MRG ile üretilen görüntüler BT'ye benzer, ancak **MRG beyin, omurilik, tendonlar ve ligamentler** gibi yumuşak dokularda daha fazla detay ve netlik sağlar. Bu ekstra ayrıntı, ince nörolojik anormallikleri tanımlamak ve özellikle ameliyattan önce normal dokuyu anormal dokudan net bir şekilde ayırt etmek için çok önemlidir. **MRG travmatik beyin hasarı, hemorajik bozukluklar, felç, hipoksik-anoksik hasar, neoplazmlar ve nörodejeneratif hastalıkları içeren birçok farklı nörolojik hastalığın değerlendirmesinde ek tanısal ve prognostik bilgi sağlar.**

MRG geleneksel olarak sentral sinir sistemini etkileyen çeşitli hastalıkların teşhisi için kullanılmasına rağmen, son yıllarda MRG'nin klinik uygulamaları önemli ölçüde genişlemiştir. MRG artık nazal neoplazi, göz ve orbital hastalıklar ve omuz osteokondrozu, köpek dirseği displazisi ve kraniyal çapraz bağ yaralanmaları dahil olmak

üzere kas-iskelet sistemi hastalıkları gibi alanlarda tanı için kullanılmaktadır. Manyetik Rezonans Anjiyografi (MRA), fistüller, anevrizmalar ve trombüsler gibi vasküler malformasyonların noninvaziv olarak gösterilmesine ve portosistemik *şantların* kesin anatomik konumlarının belirlenmesine olanak tanır.

Artefaktları önlemek amacıyla, MRG'den önce deri altı ve diğer yapılarda bulunabilecek metalik malzemenin (metal implantlar, zımba dikiş telleri, kimlik çipleri, vb.) saptanması için röntgen çekimi yapılmalıdır. Çalışma sırasında hastaları hareketsiz tutmak için genel anestezi uygulanır ve izleme konusunda deneyimli ekip işlem boyunca hastayı takip eder. Bazı durumlarda, belirlenen yapıların görünürlüğünü iyileştirmek için hastanın kan dolaşımına paramanyetik özelliklere sahip kontrast madde (gadolinyum) enjekte edilir.

Gebeliğin hiçbir döneminde kullanımı ile sakınca oluşturduğuna ait bilgi bulunmamasına ve bu nedenle BT'ye alternatif olarak MRG kullanımı önerilmesine rağmen, kural olarak gebeliğin ilk trimestrinde Veteriner Hekimi onayı olmadan MRG yapılmamaktadır.

BİLGİSAYARLI TOMOGRAFİ (BT)

Bilgisayarlı Tomografi (BT), vücudun bir kısmının oldukça ayrıntılı kesit görüntülerini oluşturmak için bir bilgisayarın kullanıldığı özel bir radyografi yöntemidir. Geleneksel radyografide, X-ışını tüpü bir görüntü oluşturulurken sabit kalır. BT'de, X-ışını tüpü hastanın etrafında döner ve kesitler oluşturur. BT özellikle **kemik (kırıklar, enfeksiyonlar, tümörler) ve kireçlenmiş diskler gibi vertebral lezyonların değerlendirilmesinde iyidir.**

Nörolojik BT taramaları, kırıkları, deformiteleri, hastalıkları veya dejeneratif lezyonları teşhis etmek için kullanılabilir. Bir lezyonu ve çevresindeki doku ile etkileşimini tam olarak tanımlamak için kaliteli BT ve / veya MR görüntüleme gereklidir.

Evcil hayvanlar için yapılan BT taraması, kullanılan makine, ekipman ve çekim teknikleri açısından insanlarda yapılanlarla aynıdır. Prosedürdeki tek fark, çoğu evcil hayvanın tarama boyunca tamamen hareketsiz kalması amacıyla anestezi uygulanmasıdır.

BT taraması, vücuttaki anormallikleri saptamak ve medikal ya da operatif sağaltımı planlamak için ideal bir yöntemdir. Karaciğer ya da akciğer tümörleri örneğinde olduğu gibi, hastanın bir tümörü olduğunda ve cerrahın tam yerini ve komşu yapılarla ilişkisini bilmesi gerektiğinde, BT taraması cerrahi yaklaşımı planlamaya ve kolaylaştırmaya ve ameliyat süresini en aza indirmeye yardımcı olacaktır. Yine BT taraması ile yapılan akciğer taraması, akciğer lezyonlarının yeri ve boyutu ile bilgi alınmasını sağlarken, Veteriner Hekimlerin vücudun başka yerlerinde mevcut olduğunu saptadığı çeşitli kanserlerin, akciğer metastazını belirlemesine yardımcı olur. BT taramaları, köpek ve kedi kanserlerinin kapsamını anlamak ve sağaltım planlaması için hayati önem taşıyan bilgileri Veteriner Hekimlerimize sunmaktadır.

BT aynı zamanda nazal sistem hastalıklarının değerlendirilmesi için yaygın olarak kullanılmaktadır. Kronik burun akıntısı olan kedi ve köpeklerde, anestezi altında tüm nazal / kafatası BT'leri ile hastada kesin tanı konulması ve sağaltım protokolünün belirlenmesi sağlanır. BT'de, özellikle dolaşım ve sindirim sistemi lezyonlarını saptamak amacıyla çevreleyen dokudan daha yüksek atom numarasına sahip element içeren kontrast ajanları (İyot, Baryum) kullanılır.

BT, Veteriner Hekimlerinin dirsek, kalça displazisi gibi ortopedik anormallikleri detayı ile tanımlamaları ve düzeltici prosedürleri planlamalarına da yardımcı olmaktadır. Birden fazla organ ve sistemin hasar gördüğü çoklu travma olgularında, yaralanmaların ciddiyeti ve karmaşıklığı hakkında Veteriner Hekimlerine daha ayrıntılı bilgi sağlar ve kesin sağaltım stratejisinin belirlenmesini kolaylaştırır.

BT taramaları nöroloji hastaları için maalesef ideal değildir. Omurların cerrahi stabilizasyon planlamasına yardımcı olmak için kullanılan, kemik doku hasarı gibi bazı istisnalar dışında, beyin ve omurilik hastalıklarında BT taramaları kullanımı yaygın olarak kullanılmaz, çünkü nörolojik olgularda MRG ile çok daha iyi performans alınmaktadır.

Son teknoloji BT cihazlarıyla sağlanan çekim süresi kısalığı, buna bağlı azalmış radyasyon dozları ve gebelikte

radyasyonun fötüs üzerine kanıtlanmış yan etkilerinin bulunmadığının ileri sürülmesine rağmen, kural olarak gebeliğin ilk trimestrinde BT çekimi yapılmamaktadır.

BT & MRG, HANGİ TEKNİĞİ TERCİH ETMELİYİM?

BT veya MR tekniklerinden hangisinin daha iyi olduğu tartışmalıdır. Yaygın düşünce, BT'nin kemikleri görüntülemek için, MR tekniklerinin ise yumuşak dokuları görüntülemek için daha iyi olduğu yönündedir. Veteriner tıbbında bu konuda çok az karşılaştırmalı çalışma mevcuttur ve sonuçları kısa ömürlüdür, çünkü her iki teknoloji de görüntüleme yeteneklerini hızla geliştirmeye devam etmektedir.

Nöbetler veya Sentral Sinir Sistemi bulguları: Hastanızda nöbetlere yol açan tüm dahili hastalıklarda beyin görüntülemesi için MRG tercih edilir. MRG'de kontrast, neoplastik ve inflamatuar lezyonların tanınmasını artırmak için kullanılır. MRG'de prognoz ve operatif veya radyoterapi seçenekleri hakkında BT'ye göre çok daha fazla bilgi elde edilir. Bazen tanı için BT eşliğinde biyopsi veya yeniden kontrol taramaları gerekebilir.

Kafatası travması: Akut intrakraniyal hemoraji riski taşıdığından, görüntüleme süresinin kısalığı nedeniyle **travma sonrası ilk 24 saat içinde BT tercih edilir.** Bu süreden sonra yumuşak doku lezyonları kaynaklı hayati risk azaldığından MRG yapılır.

Nazal lezyonlar: Neoplazi ve rhinitis tanısı amaçlı burun boşluğunu görüntülenmesinde hem MRG hem de BT çok iyi sonuçlar verir. Her ikisi de lezyon boyutunu belirleyebilir ve kribriformik lezyonları değerlendirebilir. Maliyeti ve kemikli yapıları tam olarak değerlendirme özelliği nedeniyle daha çok BT tercih edilmektedir. Ancak MRG bu bölgede de çok daha detaylı görüntü sağlar.

Yumuşak doku neoplazileri: Özellikle yumuşak doku sarkomu olgularında hastalığın kapsamını belirleme ve cerrahi planlama için kesitsel görüntüleme çok önemlidir. MRG en çok tercih edilen yöntemdir, ancak kontrastlı BT'nin etkinliği de yüksektir.

Oküler ve orbital kitleler: Kitle boyutlarının tam olarak görselleştirilmesi ve kafa içi tutulumun belirlenmesi için MRG endikedir. Bu olguların ilk değerlendirmesinde, neoplazilerin selülitisten ayırt edilmesi ve biyopsi için ultrasonografi de çok yararlıdır.

Kronik otitis: BT, otitis media, otitis interna ile neoplazilerini tanımlamada ve ameliyat endikasyonunu belirlemede yeterlidir. MRG, lezyonun yerini ve kapsamını karakterize etmede çok etkilidir.

Spinal lezyonlar: Lezyonun omuriliğin hangi segmentinde tam olarak lokalize olduğunun saptanamadığı olgularda, kullanılması gereken ilk prosedürler genellikle miyelografi ve elektrodiagnostik tekniklerdir. Ancak, nedenin intervertebral disk protrüzyonu veya bir omurilik tümöründen kaynaklanabileceği durumlarda, MRG en iyi görüntüleme seçeneğidir. Omuriliğin diğer hastalıkları da en iyi MRG ile görüntülenebilir, çünkü BT kemik sınırlarını tanımlayabilir, ancak omurilik içindeki hastalıklar hakkında daha az ayrıntı verir ve omurilik basısına neden olan lezyonların saptanması için MRG'den daha az duyarlıdır. MRG neoplazi, disk herniasyonu ve embolik lezyonların tanımlanması ve birbirinden ayırt edilmesinde çok hassastır. Lumbosakral dejenerasyon olgularında, ameliyatın endike olup olmadığı belirlenebilir.

Chiari benzeri Malformasyon ve Siringomyeli: MRG, beyin omurilik sıvısı (BOS) ile hücre dışı sıvıyı ayırt ederek hastalığın gerçek ciddiyetini görmenin tek yoludur. Radyografi (röntgen) veya BT taraması bu farklılıkları gösteremez, bu nedenle tanı, sağaltım ve prognoza yardımcı olamazlar.

Columna vertebralis patolojilerinde hangi görüntülü tanı yöntemini tercih etmeliyim?

- Vertebral kırıklar ve spondilozis tanısı için BT,
- Akut disk protrüzyonlarında hızlı sonuç alındığı için BT ya da ilk basamak olarak BT,
- Neoplazi, disk herniasyonu ve embolik lezyonların tanımlanması ve birbirinden ayırt edilmesinde çok hassas görüntüleme için MRG,
- Lateralize disk herniasyonu ve sinir kökü tümörlerinin tanısında MRG veya BT,

- Multiple miyeloma ve meningeal karsinom tanısında MRG veya BT miyelografı,
- Yumuşak doku lezyonları, medüller kemiğin etkilendiği osteosarkomlar, servikal myelopati ve epidural apselerde MRG,
- Servikal veya lumbal disk hastalıklarında BT veya MRG tercih edilecek görüntüleme tekniğidir.

Unilateral alt motor hastalıklar: MRG lateralize disk herniasyonu ve sinir kökü tümörlerinin tanısında çok duyarlıdır. BT, Dachshunds gibi kondrodistrofik köpeklerde akut disk ekstrüzyonlarının saptanmasında yeteri derecede hassastır ve bazen bu popülasyonda ilk basamak test olarak kullanılır, çünkü MRG'den çok daha hızlıdır, ancak diğer durumlarda, MRG ilk görüntüleme seçeneğidir.

Dirsek displazisi: BT, proc. coronoideus kırıklarını tanımlamak için çok yararlıdır. Özellikle 3 boyutlu görüntüleme ile lezyonun sınırları ve tanı konması çok daha net olarak yapılabilmektedir.

Çapraz bağ rupturu: Ameliyattan önce parsiyel ya da total çapraz bağ hasarının doğrulanması istemi için MRG altın standarttır. Menisküs yırtıkları da MRG ile görülebilir.

Omuz topallığı: Günümüzde, bisipital tenosinovit, supraspinatöz lezyonlar veya OCD'yi değerlendirmek için radyografi ve ultrasonografi değerlendirmesinin kombinasyonu endikedir. Ancak BT ile kontrast artrografi, eklem kıkırdağının bütünlüğü hakkında güvenilir bilgi sağlayan kıkırdak görüntüleme için kullanılmaktadır. BT artrografisi, iyotlu kontrastın eklem içi uygulamasını takiben ince kesitli BT değerlendirmesinden oluşur. Ancak günümüzde omuz eklemini etkileyen tüm lezyonların görüntülenmesi ve tanısı için MRG kullanımı giderek yaygınlaşmaktadır.

Kalça topallığı: Displazik hastaların değerlendirmesinde popüler olarak radyografi kullanılmaktadır. Kalça displazisinin BT ve MRG ile kesitsel görüntülemesi, asetabular lezyonun saptanmasını ve karakterizasyonunu belirleyerek sağaltım planı için ek morfolojik bilgiler sağlar. MRG ile ayrıca eklem kapsülü ve ilişkili yumuşak doku hasarı, kalça eklemi kıkırdağı, labrum ve ligamentum teres ilişkili olası hasar açısından değerlendirme yapılır. Legg-Calve-Perthes Hastalığı (LCPD) ya da avasküler nekroz bulgulu hastalarda BT, LCPD'nin erken tanısı, evrelendirilmesi ve sağaltım planlaması için radyografiden daha üstün hassasiyete sahiptir. Kalça displazisi LCPD ve örneğin kalça çıkığı olgularında kalça eklemini oluşturan ve çevreleyen yumuşak doku lezyonlarının saptanması için MRG idealdir.

Toraks: BT, pulmoner metastazı tanımlamak için radyografiden daha duyarlıdır. Vücut duvarındaki ve mediastinal kitlelerde operasyon veya radyoterapi planlamasında da yararlıdır. MRG, karmaşık görüntüleme tekniği olmasına rağmen görüntüleme solunum nedeniyle göğüs kafesinin doğal hareketleri ile sınırlıdır. Genel olarak torasik hastalık için ve özellikle akciğerler için, BT tercih edilir, çünkü solunum ve kalp hareketleri göğüs kafesinde MRG alımını karmaşıklaştırır, akciğerlerdeki hava zayıf bir sinyal oluşturur ve bir dizi artefakt görüntü kalitesini bozar. BT taramaları ile akciğer parankimi yüksek çözünürlüklü ve kısa sürede görüntülenmektedir.

Abdomen: Ultrasonografi, hayvanlarda ön tanı için görüntüleme yöntemi olarak benimsenmektedir. Ancak yabancı cisimlerin görüntülenmesi başta olmak üzere, karın içi tüm lezyonların (tümoral oluşumlar, böbrek-mesane taşları vb) saptanması için radyografiye göre BT görüntüleme idealdir. MRG ile de tüm karın içi organlar patolojileri yönünden incelenmektedir. Gerek BT gerekse MR görüntülemeler abdominal cerrahi girişimi planlamaya, kolaylaştırmaya ve ameliyat süresini en aza indirmeye yardımcı olacaktır.

Advanced Imaging in Veterinary Medicine; What is Magnetic Resonance?

What is Computed Tomography? What are the indications?

Zafer Okumuş

Veterinary Radiology Center-Istanbul

As with human medicine, advances in imaging techniques have dramatically increased our ability to quickly identify the cause of various diseases in pets. Today, digital X-rays and ultrasound are used in many Veterinary Clinics and Animal Hospital routines, and in cases where these two techniques are insufficient or diagnosis confirmation is required, Computed Tomography (CT) and/or Magnetic Resonance Imaging (MRI) are used to diagnose the disease.

Veterinary medicine is constantly evolving and accessible CT-MR imaging centers are opening up. CT-MR imaging can provide valuable information in most cases that cannot be obtained with ultrasound and radiography. It is important for veterinarians to know the indications for CT-MR imaging, so that the correct region and correct forward imaging technique can be optimally used for diagnosis in cases.

Pets show symptoms depending on the process of the disease and more often the location of the disease. However, a brain tumor, stroke or infection in the same region of the brain causes very similar clinical findings neurologically. In such cases, the cause of the disease cannot be determined by clinical examination alone, and advanced imaging techniques are often required for accurate diagnosis. Quality CT and/or MR imaging is essential to fully define a lesion and its interaction with surrounding tissue. Quality images are also **"technical drawings"** that give very valuable information for the surgical technique which surgeon will choose, thanks to the correct images of the problem before the operation .

The CT and/or MR imaging procedure that you deem necessary for your diagnosis and/or treatment protocol in your patients is an easy 3-step procedure.

- Veterinarian/s/ performed **examination in Clinics or Animal Hospitals ,**
- **CT and/or MR imaging** performed under anesthesia in **accordance** with your clinical examination, laboratory and imaging findings and your preliminary diagnosis**,**
- **The** third and final stage is **the delivery of the patient's CT and / or MR images** and the **evaluation report signed by the Specialist Veterinarian.**

MAGNETIC RESONANCE IMAGING (MRI)

MRI is used with increasing frequency in Veterinary Medicine because of its ability to produce high-contrast, anatomically detailed images. Unlike radiography and CT, which use attenuation of an x-ray beam to create an image, techniques using Magnetic Resonance (MR) do not reflect changes in tissue density. Instead, MR uses the electromagnetic signal emitted from protons in different tissues.

Images produced with MRI are similar to CT, but **MRI provides greater detail and clarity in soft tissues such as the brain, spinal cord, tendons, and ligaments .** This extra detail is crucial for identifying subtle neurological abnormalities and clearly distinguishing normal tissue from abnormal tissue, especially prior to surgery. **MRI provides additional diagnostic and prognostic information in the evaluation of many different neurological diseases, including traumatic brain injury, hemorrhagic disorders, stroke, hypoxic-anoxic injury, neoplasms, and neurodegenerative diseases.**

Although MRI has traditionally been used to diagnose various diseases affecting the central nervous system, clinical applications of MRI have expanded significantly in recent years. MRI is now used for diagnosis in areas such as nasal neoplasia, eye and orbital diseases, and musculoskeletal diseases, including shoulder osteochondrosis, canine elbow dysplasia, and cranial cruciate ligament injuries. Magnetic Resonance Angiography

(MRA) allows noninvasive demonstration of vascular malformations such as fistulas, aneurysms, and thrombi, and the precise anatomical location of portosystemic shunts.

To prevent artifacts, X-rays should be taken prior to MRI to detect metallic material (metal implants, staples, ID chips, etc.) that may be present in the subcutaneous and other structures. General anesthesia is applied to keep the patients still during the study and the experienced team follows the patient throughout the procedure. In some cases, a contrast agent with paramagnetic properties (gadolinium) is injected into the patient's bloodstream to improve the visibility of the identified structures.

Although there is no information about its use in any period of pregnancy and that it is recommended to use MRI as an alternative to CT, as a rule, MRI is not performed in the first trimester of pregnancy without the approval of the Veterinarian.

COMPUTERIZED TOMOGRAPHY (CT)

Computed Tomography (CT) is a specialized method of radiography in which a computer is used to create highly detailed cross-sectional images of a part of the body. In conventional radiography, the X-ray tube remains stationary while an image is formed. In CT, the X-ray tube rotates around the patient and creates sections. CT is particularly **good at evaluating vertebral lesions such as bone (fractures, infections, tumors) and calcified discs.**

Neurological CT scans can be used to diagnose fractures, deformities, diseases or degenerative lesions. Quality CT and/or MRI imaging is required to fully define a lesion and its interaction with surrounding tissue.

A CT scan for pets is the same as for humans in terms of the machinery, equipment, and shooting techniques used. The only difference in the procedure is that most pets are anesthetized to remain completely still throughout the scan.

CT scanning is an ideal method for detecting abnormalities in the body and planning medical or operative treatment. When the patient has a tumor and the surgeon needs to know its exact location and relationship to neighboring structures, as in the case of liver or lung tumors, CT scanning will help to plan and facilitate the surgical approach and minimize operative time. Again, lung scanning with CT scanning provides information on the location and size of lung lesions, and helps veterinarians identify lung metastases of various cancers they detect to be present elsewhere in the body. CT scans provide our Veterinarians with vital information for understanding the extent of canine and feline cancers and for treatment planning.

CT is also widely used for the evaluation of nasal system diseases. In cats and dogs with chronic nasal discharge, all nasal/cranial CT scans under anesthesia provide definitive diagnosis and treatment protocol for the patient. In CT, contrast agents (Iodine, Barium) containing elements with higher atomic numbers than the surrounding tissue are used to detect especially circulatory and digestive system lesions.

CT also helps Veterinarians to identify orthopedic abnormalities such as elbow and hip dysplasia in detail and to plan corrective procedures. In multiple trauma cases where more than one organ and system is damaged, it provides veterinarians with more detailed information about the severity and complexity of the injuries and facilitates the determination of the definitive treatment strategy.

CT scans are unfortunately not ideal for neurology patients. With some exceptions, such as bone tissue damage , which is used to assist in the planning of surgical stabilization of the vertebrae, the use of CT scans in brain and spinal cord diseases is not widely used because MRI performs much better in neurological cases.

Although it is claimed that the short scanning time provided by the latest technology CT devices, the reduced radiation doses and the proven side effects of radiation on the fetus during pregnancy are claimed, as a rule, CT scanning is not performed in the first trimester of pregnancy.

CT & MRI, WHICH TECHNIQUE SHOULD I PREFER?

It is controversial which of the CT or MR techniques is better. The common belief is that CT is better for imaging

bones, while MRI techniques are better for imaging soft tissues. Few comparative studies exist on this topic in veterinary medicine, and their results are short-lived, as both technologies continue to rapidly improve their imaging capabilities.

Seizures or Central Nervous System findings: MRI is preferred for brain imaging in all internal diseases that cause seizures in your patient . Contrast in MRI is used to increase the recognition of neoplastic and inflammatory lesions. MRI provides much more information about prognosis and operative or radiotherapy options than CT. Sometimes CT-guided biopsy or recheck scans may be required for diagnosis.

Skull trauma: Because of the risk of acute intracranial hemorrhage, **CT is preferred within the first 24 hours after trauma** due to the short imaging time **.** After this period, MRI is performed as the vital risk due to soft tissue lesions decreases.

Nasal lesions: Both MRI and CT give very good results in imaging the nasal cavity for the diagnosis of neoplasia and rhinitis. Both can determine lesion size and evaluate cribriformic lesions. CT is mostly preferred because of its cost and its ability to evaluate bony structures precisely. However, MRI provides a much more detailed image in this region as well.

Soft tissue neoplasms: Cross-sectional imaging is very important for determining the extent of the disease and surgical planning, especially in soft tissue sarcoma cases. MRI is the most preferred method, but contrast-enhanced CT is also highly effective.

Ocular and orbital masses: MRI is indicated for precise visualization of mass dimensions and determination of intracranial involvement. Ultrasonography for biopsy and differentiation of neoplasia from cellulitis is also very useful in the initial evaluation of these cases.

Chronic otitis: CT is sufficient to define otitis media, otitis interna and neoplasms and to determine the indication for surgery. MRI is very effective in characterizing the location and extent of the lesion.

Spinal lesions: Myelography and electrodiagnostic techniques are usually the first procedures to be used in cases where the lesion cannot be determined exactly in which segment of the spinal cord. However, where the cause may be due to intervertebral disc protrusion or a spinal cord tumor, MRI is the best imaging option. Other diseases of the spinal cord can also be imaged best with MRI because CT can define bony boundaries, but gives less detail about diseases within the spinal cord and is less sensitive than MRI for detecting lesions that cause spinal cord compression. MRI is very sensitive in identifying and distinguishing neoplasia, disc herniation and embolic lesions from each other. In cases of lumbosacral degeneration, it can be determined whether surgery is indicated.

Chiari-like Malformation and Syringomyelia: MRI is the only way to see the true severity of the disease by distinguishing between cerebrospinal fluid (CSF) and extracellular fluid. Radiography (X-ray) or CT scan cannot show these differences, so they cannot help diagnosis, treatment and prognosis.

Which visual diagnosis method should I prefer in columna vertebralis pathologies?

- CT for the diagnosis of vertebral fractures and spondylosis,
- CT or CT as the first step, as rapid results are obtained in acute disc protrusions,
- MRI for very precise imaging to identify and differentiate neoplasia, disc herniation and embolic lesions,
- MRI or CT in the diagnosis of lateralized disc herniation and nerve root tumors,
- MRI or CT myelography in the diagnosis of multiple myeloma and meningeal carcinoma,
- MRI in soft tissue lesions, osteosarcomas in which the medullary bone is affected, cervical myelopathy and epidural abscesses,
- CT or MRI is the imaging technique of choice in cervical or lumbar disc diseases.

Unilateral lower motor diseases: MRI is very sensitive in the diagnosis of lateralized disc herniation and nerve root tumors. CT is sufficiently sensitive to detect acute disc extrusions in chondrodystrophic dogs such as Dachshunds and is sometimes used as a first-line test in this population because it is much faster than MRI, but in other cases, MRI is the first imaging option.

Elbow dysplasia: CT is very useful for identifying proc. coronoideus fractures. Especially with 3D imaging, the boundaries of the lesion and diagnosis can be made much more clearly.

Cruciate ligament rupture: MRI is the gold standard for confirmation of partial or total cruciate ligament damage before surgery. Meniscal tears can also be seen with MRI.

Shoulder lameness: The combination of radiography and ultrasonography evaluation is currently indicated to evaluate for bicipital tenosynovitis, supraspinatous lesions, or OCD. However, contrast arthrography with CT is used for cartilage imaging, which provides reliable information about the integrity of the articular cartilage. CT arthrography consists of intra-articular application of iodinated contrast followed by thin-slice CT evaluation. Today, however, the use of MRI is becoming increasingly common for the imaging and diagnosis of all lesions affecting the shoulder joint .

Hip lameness: Radiography is popularly used in the evaluation of dysplasia patients. Cross-sectional imaging of hip dysplasia with CT and MRI provides additional morphological information for the treatment plan by determining the detection and characterization of the acetabular lesion. MRI is also used to evaluate joint capsule and associated soft tissue damage, possible damage related to hip joint cartilage, labrum and ligamentum teres. In patients with Legg-Calve-Perthes Disease (LCPD) or avascular necrosis, CT has superior sensitivity than radiography for early diagnosis, staging and treatment planning of LCPD. MRI is ideal for detecting soft tissue lesions forming and surrounding the hip joint in cases of hip dysplasia LCPD and, for example, hip dislocation.

Thorax: CT is more sensitive than radiography to identify pulmonary metastases. It is also useful in planning surgery or radiotherapy in body wall and mediastinal masses. Although MRI is a complex imaging technique, imaging is limited to natural movements of the thorax due to breathing. For thoracic disease in general, and the lungs in particular, CT is preferred because respiratory and cardiac motions complicate MRI acquisition in the thorax, air in the lungs produces a weak signal, and a host of artifacts degrade image quality. With CT scans, the lung parenchyma is visualized with high resolution and in a short time.

Abdomen: Ultrasonography is adopted as an imaging method for preliminary diagnosis in animals. However, CT imaging is ideal compared to radiography for the detection of all intra-abdominal lesions (tumoral formations, kidney-bladder stones, etc.), especially the imaging of foreign bodies. With MRI, all intra-abdominal organs are examined in terms of pathologies. Both CT and MR imaging will help to plan and facilitate the abdominal surgical intervention and to minimize the operation time.

Translator: Uğur Ergun TUNÇAY

Olgular ve Bulgularla BT ve MR

Zafer Okumuş

Veteriner Radyoloji Merkezi-İstanbul

BİLGİSAYARLI TOMOGRAFİ'DE PENCERELER

BT görüntüsü, dijitaldir ve sayısal verilerden oluşur. Sayı aralığı, Pencere Genişliği (WW) olarak adlandırılır. Aralığın merkezi Pencere Düzeyi'dir (WL). WW ve WL ayarlanabilir ve görüntü kontrastı ve parlaklığını değiştirilebilir. WW ve WL'yi değiştirme işlemi, **Pencereleme** olarak adlandırılır. Pencereleme, hastanın anatomisi ve herhangi bir patolojisinin yorumlamasında önemli bir etkiye sahiptir. Bu nedenle, görüntü yorumlamadan önce BT çalışmaları uygun şekilde pencerelenmelidir. Pencereleme Hounsfield üniteleri (HU) skalası ile yapılır. Bir nesne ne kadar yoğun olursa HU değeri o kadar yüksek olur. HU ölçeğinde bazı önemli değerler kompakt kemik +1000 HU (BEYAZ), hafif kalsifikasyon +150 HU, yumuşak doku +50 HU, su 0 HU, yağ -100 HU, hava -1000 HU (SİYAH)'dir.

PENCERELEME AYARLARI - PENCERE GENİŞLİĞİ & PENCERE DÜZEYİ

Pencere Genişliği-WW kontrastı kontrol eder. Geniş pencere genişliği, geniş bir gri tonlama vardır ve siyahtan beyaza geçiş daha uzun sürer. En çok akut olgular ve farklı zayıflama değerlerinin olduğu alanlarda (hava ve damar içeren akciğerler veya kortikal doku) 400-2000 HU olarak kullanılır. **Dar bir pencere genişliği,** siyahtan beyaza geçiş çok daha hızlı gerçekleşir, yumuşak doku gibi benzer zayıflama alanları incelenirken 50-350 HU aralığında kullanılır.

Pencere Düzeyi-WL parlaklığı kontrol eder. Gri tonlama aralığının merkezi (Window Center-WC), pencere düzeyi olarak adlandırılır. Pencere seviyesi düşürüldüğünde BT görüntüsü daha parlak olacaktır ve bunun tersi de geçerlidir.

WW ayarlarını, ilgilenilen yapıların düzgün şekilde görüntülenmesi için ayarlamak önemlidir. Gereksiz derecede geniş bir WW aralığının dahil edilmesi, zayıflamadaki farklılıklar arasında ayrım yapma yeteneğini azaltabilir. **Görüntülenen alan abdomen ise,** anatomik alanda bulunan çeşitli dokuları ve yoğunlukları düzgün bir şekilde görüntülemek için geniş bir WW'yi dahil etmek önemlidir. Abdomen görüntülemesinin yağ, kemik, hava ve sıvı içermesi yaygındır.

Görüntülenen alan benzer yoğunlukta yapılar içeriyorsa, benzer zayıflamaya sahip yapılar arasındaki farkları düzgün bir şekilde görüntülemek için dar bir WW kullanılmalıdır. Çoğu durumda bir görüntünün en iyi kontrastı, orta düzey bir WW ayarıyla sağlanır. Bu ayarlama, çoğu yapının ve gri gölgelerin görüntülenmesine izin verecektir.

BT incelenmesinde, görüntüleyicide hızlı ve pratik bir şekilde kullanılan **"standart"** pencere ayarları bulunur. BT taramaları okumak için bazı standart pencere ayarları; **KEMİK W:** 2000 **L:** 300-500, **SİNÜS W:** 4000 **L:** 40, **AKCİĞER W:** 1500-2000 **L:** -600, **ABDOMİNAL-YUMUŞAK DOKU W:** 350-400 **L:** 50-40, **BEYİN W:** 70-80 **L:** 30-40, **KARACİĞER W:** 150-160 **L:** 30-60, **MEDİASTİNAL W:** 350-500 **L**: 50, **FELÇ (inme) W:** 30-40 **L:** 30-40, **ANJİOGRAFİ W:** 600 **L:** 170, şeklindedir. Değerlendirmede örneğin, beyin penceresi W:80 L:40 olarak kullanılıyorsa, +80'in üzerindeki tüm değerler beyaz, 0'ın altındaki tüm değerler siyah olacaktır.

Pencere Genişliğini Ayarlarken, Pencere genişliğini artırmak görüntünün kontrastını AZALTIR. Pencerenin genişliği arttıkça belirli bir HU birimini temsil eden grinin gölgesini değiştirmek için yoğunlukta daha büyük bir değişiklik gerekecektir. Bu, daha fazla yapı benzer görüneceğinden (farklı yoğunluklara sahip olmasına rağmen) kontrast kaybına neden olur. **Pencere genişliğini azaltmak ise görüntünün kontrastını ARTIRIR.** Pencerenin genişliği azaldıkça, yoğunluktaki daha küçük bir değişiklik, çalışma görüntülerinde renk değişikliğine neden olacaktır. Bu, yoğunluğa yakın yapılar kendilerine atanan farklı gri/beyaz/siyah tonlarına sahip olacağından, kontrastı artıracaktır.

Pencere Düzeyini Ayarlarken, Pencere düzeyini artırmak görüntünün parlaklığını AZALTIR. Pencere düzeyi arttıkça görüntü koyulaşır. Bunun nedeni, düzey arttıkça yoğunluğun beyaz olarak temsil edilebilmesi için daha yüksek HU değerlerine ihtiyaç duyulmasıdır. **Pencere düzeyini azaltmak ise görüntünün parlaklığını ARTIRIR.** Pencere seviyesi arttıkça görüntü daha da koyulaşacaktır. Bunun nedeni, düzey azaldıkça yoğunluğun beyaz olarak temsil edilebilmesi için daha düşük HU değerlerinin gerekli olmasıdır.

MR SEKANSLARI (DİZİLERİ)

TEMEL SPİN EKO (SE) DİZİLERİ

Bu sekanslar, en temel ve aynı zamanda en sık kullanılan MRI dizileri olan **T1-W, T2-W ve proton yoğunluğu (PD)** ağırlıklandırmasını içerir. Her SE dizisi, 90°'lik bir RF darbesi ile başlar, ardından ilk 90°'lik darbe ile sinyalin üretilmesi (yankı) arasında tam olarak uygulanan 180°'lik bir darbe izler. 180°'lik darbe, harici manyetik alan homojensizliklerini ortadan kaldırmak için uygulanır. Tek bir proton uyarımı epizodu sırasında üretilen MR sinyali bir görüntü oluşturmak için çok küçük olduğundan işlem yeterli veri toplanana kadar birçok kez tekrarlanır. 90°'lik darbe ile eko arasındaki süreye **"eko süresi" (TE)** ve ardışık 90°'lik darbeler arasındaki süreye **"tekrar süresi" (TR)** denir.

T1-AĞIRLIKLANDIRMA (T1-W): Dokular arasındaki T1 gevşemesindeki farklılıkları maksimize etmek için kısa bir TR seçilir. Bu, T2 etkilerini en aza indirmek için kısa bir TE ile birleştirilir. Bu sekansta yağın kısa bir T1 gevşeme süresi vardır ve hiperintenstir, sıvı ise uzun bir T1 gevşeme süresine sahiptir ve hipointens görünür. Yumuşak dokular biraz değişken, orta T1 gevşeme sürelerine sahiptir ve orta yoğunluktadır. Uygulanan paramanyetik kontrast ajanlarının alınmasından sonra, fizyolojik olarak kontrastı artıran dokular (örneğin hipofiz bezi) ve kontrastı artıran patolojik lezyonlar (örneğin belirli beyin tümörleri) hiperintenstir.

T2-AĞIRLIKLANDIRMA (T2-W): Geleneksel T2-W SE dizileri büyük ölçüde daha kısa hızlı spin eko (FSE) veya ek darbelerin uygulandığı turbo spin eko (TSE) dizileri ile değiştirildiğinden, günümüzün T2-AG MRG'sinde **yağ** tipik olarak **hiperintens** görünmektedir. **Bir T2-W dizisi bir "patoloji" taraması olarak kabul edilebilir,** çünkü anormal sıvı koleksiyonları ve anormal artmış **sıvı** içeriğine sahip dokular ("sulu doku", örneğin ödem, inflamasyon, neoplazi) normal dokulara kıyasla **hiperintens** görünecektir.

PROTON YOĞUNLUK AĞIRLIĞI (PD-W): PD-W, görüntü kontrastı üzerindeki T1 ve T2 etkilerini en aza indirmek için kısa bir TE ile birlikte uzun bir TR seçilerek elde edilir. PD-W görüntüleri mükemmel anatomik ayrıntı ile karakterize edilir ve ortopedik görüntülemede çok faydalıdır. Ayrıca gri ve beyaz cevher arasında iyi bir kontrast sağlarlar ve küçük hayvanların beyin görüntülemesindeki değerleri sınırlı olsa da, kanıtlar dejeneratif beyin hastalığı olan hastaların değerlendirilmesinde yardımcı olabileceğini düşündürmektedir.

MODİFİYE SPİN EKO (SE) DİZİLERİ

Bu diziler geleneksel SE ilkelerine dayanmaktadır, ancak belirli dokulardan gelen sinyali seçici olarak bastırmak (inversiyon kurtarma dizileri) veya veri alımını hızlandırmak için (FSE veya TSE teknikleri ve tek atış teknikleri) ek darbeler uygulanır.

İNVERSİYON KURTARMA DİZİLERİ: Bunlar, ilk 180°'lik darbe (inversiyon darbesi) ile karakterize edilir. Bu 180°'lik darbe ile normal SE dizisinin başlaması (inversiyon süresi; TI) arasında geçen süreye bağlı olarak, sıvının (sıvı zayıflatılmış inversiyon iyileşmesi; FLAIR) veya yağın (kısa tau inversiyon iyileşmesi; STIR) seçici olarak baskılanmasıyla sonuçlanır.

FLAIR: Bir SE dizisinin başlatılmasından önceki uzun bir TI, sıvının seçici olarak bastırılmasına izin verir. FLAIR görüntüleri en yaygın olarak beyin görüntüleme için kullanılsa da, bazen spinal lezyonların değerlendirilmesinde yardımcı olabilirler. T2-W FLAIR görüntüleri, T2 hiperintens lezyonları karakterize etmede normal T2-W görüntüleri ile birlikte kullanışlıdır. FLAIR kullanılarak saf sıvı (beyin omurilik sıvısı ve kistik lezyonlarda sıvı) baskılanıp hipointens hale gelirken, katı lezyonlar hiperintens kalır. Ek olarak, bu sekans, sıvı dolu bir ventrikülü veya subaraknoid boşluğu çevreleyen küçük lezyonların belirginliğini arttırır. Son olarak, FLAIR, gerçek T2 hiperintens parankimal lezyonları, sıvı dolu yapıların ve beyin parankiminin aynı kesit kalınlığında (hacim ortalaması) dahil edilmesiyle

oluşturulan psödolezyonlardan ayırt etmede yardımcı olur. Kontrast sonrası T1-W FLAIR görüntüleri, kontrastı artıran lezyonların tespitinde çok hassastır ve geleneksel kontrast sonrası T1-W SE görüntülerine alternatif olarak kullanılabilir.

STIR: Bir SE dizisinin başlatılmasından önceki kısa bir TI, yağın seçici olarak bastırılmasına izin verir. Bu sekans, vertebral kanal, vertebra ve çevreleyen paraspinal dokulardaki patolojik T2 hiperintens lezyonların yağdan ayırt edilmesine izin verdiği için ortopedik ve spinal görüntülemede çok değerlidir.

Hızlı (FSE) veya turbo (TSE) spin eko teknikleri: Konvansiyonel SE görüntülemede her TR sırasında bir adet 180°'lik darbe uygulanır ve bir eko (sinyal) üretilir. FSE ve TSE'de, her TR sırasında birden fazla 180°'lik darbe uygulanır ve çoklu ekolar alınır, bu da görüntü kalitesinden ödün vermeden tarama süresinin azalmasına neden olur. FSE/TSE teknikleri, esasen T2-W görüntülemede geleneksel SE dizilerinin yerini almıştır. Vertebral kanaldaki hiperintens epidural yağ, bitişik omurilik içindeki T2-hiperintens lezyonları gizleyebileceğinden ve kemik iliğindeki hiperintens yağ, kafatası veya vertebral lezyonları gizleyebileceğinden veya taklit edebileceğinden, potansiyel bir dezavantaj, T2-W FSE/TSE görüntülerinde yağın güçlü hiperintensitesidir. Bu dezavantaj, bir yağ doygunluğu tekniği eklenerek veya T2-W görüntüleri diğer sekanslarla karşılaştırarak kolayca telafi edilebilir.

Tek atış teknikleri: Bu ultra hızlı teknikler, tek bir RF darbesi kullanarak tarama süresini daha da azaltır. Ortaya çıkan görüntüler çok güçlü T2 kontrastı ile karakterize edilir ve en çok sıvı dolu alanların görüntülenmesinde faydalıdır. "Hızlı beyin" MR görüntüleme, başlangıçta hidrosefali olan çocukları değerlendirmek için BT taramasına alternatif bir teknik olarak tanıtıldı. İnsanlardaki diğer endikasyonlar arasında makrosefali, Chiari malformasyonu, kafa içi kistler, lomber ponksiyon öncesi tarama, konjenital anomaliler için tarama ve travma yer alır. Bu diziler, spinal lezyonları sınıflandırmak, önemli intervertebral disk herniasyon bölgelerini belirlemek ve spinal subaraknoid kistleri teşhis etmek için kullanılabilen miyelografik etkileri nedeniyle spinal görüntüleme için Veteriner Hekimliğinde popülerlik kazanmıştır.

GRADYAN GERİ ÇAĞRILAN EKO (GRE)

Son yıllarda, konvansiyonel, kararlı durum, tutarlı, tutarsız (bozuk), kararlı durum içermeyen presesyon, dengeli, hızlı, tek atış ve ekoplanar görüntüleme (EPI) dizileri dahil olmak üzere çok sayıda GRE uygulaması geliştirilmiştir. GRE dizileri alanındaki hızlı gelişme, çok sayıda yeni ve gelişmiş MR görüntüleme uygulamalarına yol açmıştır ve tek tip bir isimlendirme sistemi bulunmamaktadır. Benzer GRE için kullanılan ve satıcıya özel adlar/kısaltmalar "FISP" (Siemens), "GRASS" (GE), "FFE" (Philips), "Rephased SARGE" (Hitachi) ve "SSFP" (Toshiba) şeklindedir. Küçük hayvanlarda SSS'nin görüntülenmesi için aşağı yukarı rutin olarak kullanılan bazı GRE dizileri arasında T2*-W GRE, T1-W 3D GRE, 2D/3D hacimsel kazanım ve manyetik rezonans anjiyografi (MRA) bulunur.

T2*-W GRE dizisi: Gaz arayüzleri, yumuşak doku mineralizasyonu, fibröz doku ve belirli kan bozunma ürünleri (örn. methemoglobin), T2*-W görüntülerinde bir sinyal boşluğu olarak görünen manyetik alan homojensizliklerine neden olur. T2*-W en yaygın olarak intrakraniyal veya spinal kanamayı tanımlamak ve onu diğer lezyonlardan ayırt etmek için kullanılır. Ek endikasyonlar, intrakraniyal mineralizasyon (örn. meningiomlarda) veya anormal gaz ceplerinin (örn. beyin apselerinde) tanımlanmasını içerebilir.

T1-W 3D GRE: Bu sekanslar, kontrast maddenin intravenöz uygulamasından sonra küçük yapıları (örn. hipofiz bezi veya kraniyal sinirler) değerlendirmek için yararlı olabilir, çünkü dilimler arası boşluk olmadan ince dilimler (< 1 mm) ve 3D veri kümesinin ek düzlemlerde çok düzlemli yeniden yapılandırılmasına izin verir.

2D/3D hacimsel kazanım: Bu diziler, sıvı dolu yapılar ve çevreleyen dokular arasındaki yüksek kontrast ile karakterize edilir ve iç kulak gibi küçük yapıların değerlendirilmesinde faydalı olabilir.

Manyetik Rezonans Anjiyografi (MRA): MRA teknikleri, akan kandaki dönüşlerden gelen sinyali artırarak ve/veya çevredeki durağan dokulardan gelen sinyali baskılayarak vasküler kontrastı en üst düzeye çıkarır. Bu, kontrast madde uygulaması (dijital çıkarma MRA, faz kontrast MRA) olmadan gerçekleştirilebilmesine rağmen, kontrastlı MRA (CE-MRA), gelişmiş görüntü kalitesi nedeniyle üstün bir teknik olarak kabul edilir. Veteriner literatüründe intrakraniyal vasküler anormallikler nadiren bildirilmesine rağmen insanlarda intrakraniyal dolaşımın değerlen-

dirilmesi, anevrizmalar, arteriyel ve venöz steno-tıkayıcı hastalıklar, inflamatuar arter hastalıkları ve konjenital vasküler anormallikler gibi çeşitli anormalliklerin tanı ve prognozunda değerli bilgiler sağlar.

FONKSİYONEL GÖRÜNTÜLEME

Difüzyon Ağırlıklı Görüntüleme (DWI): Difüzyon, moleküllerin dokulardaki hareketini tanımlar. Bu süreç, fizyolojik sınırların (hücre zarları vb.) varlığı nedeniyle **"görünür difüzyon"** olarak adlandırılır. İnsan ve Veteriner Hekimliğinde DAG en yaygın olarak iskemik inme tanısında kullanılır. Akut serebral iskemide, hücre zarı iyon pompasının başarısızlığına sekonder olarak sınırlı difüzyon ve ardından sitotoksik ödem oluşur. İnsanlarda DAG aynı zamanda iyi huylu ve kötü huylu lezyonları ayırt etmek ve neoplaziyi ödem veya enfarktüsten ayırt etmek için de kullanılır. Hayvanlarda yapılan bazı ilk çalışmalar umut verici sonuçlar vermiş olsa da, DAG'nin akut inme dışındaki nörolojik bozuklukların tanısındaki değeri henüz belirlenmemiştir. Difüzyon tensör görüntüleme (DTI), beyaz cevher yollarını haritalamak için güçlü çok yönlü gradyanları kullanan özel bir DWI tekniğidir. Köpeklerde bu tekniğin uygulanmasıyla beyaz cevher lezyonlarının tanısı ve cerrahi planlaması kolaylaştırabilir.

Perfüzyon Ağırlıklı Görüntüleme (PWI): Perfüzyon görüntüleme, difüzyon ve perfüzyon anormallikleri arasındaki farkın iskemik penumbranın ölçümünü sağladığı akut iskemik inme hastalarında DWI ile birlikte sıklıkla kullanılır. Diğer potansiyel uygulamalar, metabolik aktiviteye dayalı olarak tümör malignitesinin ve vasküler organların doku canlılığının değerlendirilmesini içerir.

Fonksiyonel MR Görüntüleme (**fMRI):** Bu, belirli aktiviteler sırasında veya uyarımı takiben beyin aktivitesinin değerlendirilmesine izin veren, insan tıbbında hızla gelişen bir alandır. Sonuç; belirli bir aktivite sırasında veya belirli bir uyaran sonrasında işlevsel beyin alanlarının bir haritasıdır. Ne yazık ki immobilizasyon veya genel anestezi gerekliliği nedeniyle, Veteriner Hekimliği hastalarında bu tekniğin uygulanması sınırlıdır.

Manyetik Rezonans Spektroskopisi (MRS): MRS, belirli metabolitlerden gelen sinyalleri kaydederek doku kimyasını ölçmek için kullanılan bir yöntemdir. İn vivo MRS en yaygın olarak hidrojen protonları (1H [proton] spektroskopisi) kullanılarak gerçekleştirilir. Bu teknik kullanılarak diğer metabolitler kaydedilebilse de, proton spektroskopisi, yüksek sinyal-gürültü oranı ve geleneksel MR görüntüleme protokollerine eklenebildiği için nispeten kısa bir inceleme süresi avantajına sahiptir. Nörogörüntülemedeki uygulamaları, tümörler, metabolik bozukluklar, inflamatuar ve nörodejeneratif hastalıklarda meydana gelen biyokimyasal değişikliklerin izlenmesini içerir. Teknolojide daha yüksek dirençli mıknatıs kullanımının artması ile MRS, klinik Veteriner tıbbında giderek popülerlik kazanmaktadır.

CT and MRI with Cases and Findings

Zafer Okumuş

Veterinary Radiology Center-Istanbul

WINDOWS IN COMPUTERIZED TOMOGRAPHY

The CT image is digital and consists of numerical data. The number range is called Window Width (WW). The center of the range is the Window Level (WL). WW and WL can be adjusted and image contrast and brightness can be changed. The process of replacing WW and WL is called **Windowing** . Windowing has a significant impact on the interpretation of the patient's anatomy and any pathology. Therefore, CT studies should be properly windowed before image interpretation. Windowing is done with the Hounsfield units (HU) scale. The denser an object, the higher the HU value. Some important values on the HU scale are compact bone +1000 HU (WHITE), light calcification +150 HU, soft tissue +50 HU, water 0 HU, fat -100 HU, air -1000 HU (BLACK).

WINDOW SETTINGS - WINDOW WIDTH & WINDOW LEVEL

Window Width-WW controls the contrast. It has a **large window width,** a large grayscale, and takes longer to transition from black to white. It is mostly used in acute cases and in areas with different attenuation values (lungs or cortical tissue containing air and vessels) as 400-2000 HU. **A narrow window width,** the transition from black to white is much faster, it is used in the range of 50-350 HU when examining similar weakening areas such as soft tissue.

Window Level-WL controls the brightness. The center of the grayscale range (Window Center-WC) is called the window level. The CT image will be brighter when the window level is lowered and vice versa.

It is important to adjust the WW settings so that structures of interest are displayed properly. Including an unnecessarily wide range of WW may reduce the ability to discriminate between differences in attenuation. **If the area being imaged is the abdomen**, it is important to include a large WW to properly display the various tissues and densities found in the anatomical area. It is common for abdominal imaging to include fat, bone, air, and fluid.

If the imaged area contains structures of similar density, a narrow WW should be used to properly display the differences between structures with similar attenuation. In most cases, an image's best contrast is achieved with a medium WW setting. This adjustment will allow most structures and gray shadows to be displayed.

In the CT examination, the viewer has **"standard"** window settings that are used quickly and practically . Some standard window settings for reading CT scans; **BONE W:** 2000 **L:** 300-500, **SINUS W:** 4000 **L:** 40, **LUNG W:** 1500-2000 **L:** -600, **ABDOMINAL-SOFT TISSUE W:** 350-400 **L:** 50-40, **BRAIN W:** 70-80 **L:** 30-40, **LIVER W:** 150-160 **L:** 30-60, **MEDIASTINAL W:** 350-500 **L** : 50, **PARALYSIS (stroke) W:** 30-40 **L:** 30-40, **ANGIOGRAPHY W:** 600 **L:** 170 , form. For example, if the brain window is used as W:80 L:40 in the evaluation , all values above +80 will be white and all values below 0 will be black.

When Adjusting Window Width, increasing the Window width will decrease the contrast of the image. As the width of the window increases, a greater change in intensity will be required to change the shade of gray that represents a particular HU unit. This results in a loss of contrast as more structures will look similar (although with different densities). **Reducing the window width will INCREASE the contrast of the image .** As the width of the window decreases, a smaller change in intensity will cause a color change in the working images. This will increase contrast as structures close to density will have different shades of gray/white/black assigned to them.

When Adjusting the Window Level, increasing the Window level REDUCES the brightness of the image. The higher the window level, the darker the image. This is because as the level increases, higher HU values are needed to represent the density as white. **Reducing the window level will increase the brightness of the image.** The

higher the window level, the darker the image will be. This is because as the level decreases, lower HU values are required to represent the density as white.

MRI SEQUENCES (SERIES)

BASIC SPIN ECHO (SE) SERIES

These sequences include **T1-W, T2-W, and proton density (PD)** weighting , which are the most basic and also the most commonly used MRI sequences . Each SE sequence starts with a 90° RF pulse, followed by a fully applied 180° pulse between the first 90° pulse and the generation (echo) of the signal. A 180° pulse is applied to eliminate external magnetic field inhomogeneities. Because the MR signal produced during a single episode of proton stimulation is too small to form an image, the process is repeated multiple times until sufficient data is collected. The time between 90° pulse and echo is called **"echo time" (TE)** and the time between successive 90° pulses is called **"repeat time" (TR)** .

T1-WEIGHTING (T1-W): A short TR is chosen to maximize differences in T1 relaxation between tissues. This is combined with a short TE to minimize T2 effects. In this sequence, **fat has** a short T1 relaxation time and is **hyperintense** , while **fluid** has a long T1 relaxation time and appears **hypointense** . Soft tissues have slightly variable, moderate T1 relaxation times and are of moderate intensity. After removal of administered paramagnetic contrast agents, tissues that increase physiological contrast (eg, the pituitary gland) and pathological lesions that increase contrast (eg, certain brain tumors) are hyperintense.

T2-WEIGHTING (T2-W): Fat is typically **hyperintense in** today's T2-AG MRI, as traditional T2-W SE sequences have been largely replaced by shorter fast spin echo (FSE) or turbo spin echo (TSE) sequences in which additional pulses are applied. it seems. **A T2-W array can be considered a "pathology" scan** because tissues with abnormal fluid collections and abnormally increased **fluid** content ("watery tissue", eg, edema, inflammation, neoplasia) will appear **hyperintense** compared to normal tissues .

PROTON INTENSITY WEIGHT (PD-W): PD-W is achieved by choosing a long TR with a short TE to minimize the effects of T1 and T2 on image contrast. PD-W images are characterized by excellent anatomical detail and are very useful in orthopedic imaging. They also provide good contrast between gray and white matter, and although their value in brain imaging of small animals is limited, evidence suggests they may be helpful in the evaluation of patients with degenerative brain disease.

MODIFIED SPIN ECHO (SE) SERIES

These sequences are based on traditional SE principles, but additional pulses are applied to selectively suppress the signal from certain tissues (inversion recovery sequences) or accelerate data acquisition (FSE or TSE techniques and one-shot techniques).

INVERSION RESCUE SEQUENCES: These are characterized by the first 180° pulse (inversion pulse). This results in selective suppression of fluid (fluid attenuated inversion recovery; FLAIR) or fat (short tau inversion recovery; STIR) depending on the time between the 180° pulse and the onset of the normal SE sequence (inversion time; TI).

FLAIR: A long TI prior to the initiation of an SE sequence allows for selective suppression of fluid. Although FLAIR images are most commonly used for brain imaging, they can sometimes be helpful in evaluating spinal lesions. T2-W FLAIR images are useful in combination with normal T2-W images to characterize T2 hyperintense lesions. Using FLAIR, pure fluid (cerebrospinal fluid and fluid in cystic lesions) is suppressed and becomes hypointense, while solid lesions remain hyperintense. In addition, this sequence enhances the prominence of small lesions surrounding a fluid-filled ventricle or subarachnoid space. Finally, FLAIR helps to distinguish true T2 hyperintense parenchymal lesions from pseudolesions created by incorporating fluid-filled structures and brain parenchyma at the same slice thickness (volume mean). Post-contrast T1-W FLAIR images are very sensitive in detecting contrast-enhancing lesions and can be used as an alternative to conventional post-contrast T1-W SE images.

STIR: A short TI prior to the initiation of an SE sequence allows for selective suppression of fat. This sequence is invaluable in orthopedic and spinal imaging as it allows pathological T2 hyperintense lesions in the vertebral canal, vertebrae, and surrounding paraspinal tissues to be distinguished from fat.

Fast (FSE) or turbo (TSE) spin echo techniques: In conventional SE imaging, a 180° pulse is applied during each TR and an echo (signal) is produced. In FSE and TSE, multiple 180° pulses are applied and multiple echoes are received during each TR, resulting in reduced scanning time without sacrificing image quality. FSE/TSE techniques have essentially replaced conventional SE sequences in T2-W imaging. A potential disadvantage is the strong hyperintensity of fat on T2-W FSE/TSE images, as hyperintense epidural fat in the vertebral canal may hide T2-hyperintense lesions within the adjacent spinal cord, and hyperintense fat in the bone marrow may hide or mimic skull or vertebral lesions. This disadvantage can be easily compensated by adding an oil saturation technique or comparing T2-W images with other sequences.

Single shot techniques: These ultra-fast techniques further reduce scanning time using a single RF pulse. The resulting images are characterized by very strong T2 contrast and are most useful for imaging fluid-filled areas. "Fast brain" MR imaging was initially introduced as an alternative technique to CT scanning to evaluate children with hydrocephalus. Other indications in humans include macrocephaly, Chiari malformation, intracranial cysts, pre-lumbar puncture screening, screening for congenital anomalies, and trauma. These arrays have gained popularity in Veterinary Medicine for spinal imaging because of their myelographic effects, which can be used to classify spinal lesions, identify significant intervertebral disc herniation sites, and diagnose spinal subarachnoid cysts.

GRADIAN RECALLED ECHO (GRE)

Numerous applications of GRE have been developed in recent years, including conventional, steady-state, consistent, inconsistent (distorted), steady-state precession, balanced, rapid, single-shot, and echoplanar imaging (EPI) arrays. Rapid development in the field of GRE arrays has led to many new and improved MR imaging applications, and there is no uniform nomenclature. Vendor-specific names/abbreviations used for similar GRE are "FISP" (Siemens), "GRASS" (GE), "FFE" (Philips), "Rephased SARGE" (Hitachi) and "SSFP" (Toshiba). Some GRE sequences more or less routinely used for imaging the CNS in small animals include T2*-W GRE, T1-W 3D GRE, 2D/3D volumetric acquisition and magnetic resonance angiography (MRA).

T2*-W GRE array: Gas interfaces, soft tissue mineralization, fibrous tissue, and certain blood degradation products (eg methemoglobin) cause magnetic field inhomogeneities that appear as a signal gap on T2*-W images. T2*-W is most commonly used to describe intracranial or spinal hemorrhage and to differentiate it from other lesions. Additional indications may include identification of intracranial mineralization (eg in meningiomas) or abnormal gas pockets (eg in brain abscesses).

T1-W 3D GRE: These sequences can be useful for evaluating small structures (eg, pituitary gland or cranial nerves) after intravenous administration of contrast because thin slices (< 1 mm) with no interslice gap and the 3D dataset are multi-planar in additional planes. Allows reconfiguration.

2D/3D volumetric acquisition: These arrays are characterized by high contrast between fluid-filled structures and surrounding tissues and can be useful in evaluating small structures such as the inner ear.

Magnetic Resonance Angiography (MRA): MRA techniques maximize vascular contrast by increasing the signal from turns in flowing blood and/or suppressing the signal from surrounding stationary tissues. Although this can be accomplished without the application of contrast material (digital subtraction MRA, phase contrast MRA), contrast-enhanced MRA (CE-MRA) is considered a superior technique due to its improved image quality. Although intracranial vascular abnormalities are rarely reported in the veterinary literature, evaluation of intracranial circulation in humans provides valuable information in the diagnosis and prognosis of various abnormalities such as aneurysms, arterial and venous steno-occlusive diseases, inflammatory artery diseases, and congenital vascular abnormalities.

FUNCTIONAL IMAGING

Diffusion-Weighted Imaging (DWI): Diffusion describes the movement of molecules in tissues. This process is called **"visible diffusion"** because of the presence of physiological boundaries (cell membranes, etc.) . In Human and Veterinary Medicine, DWI is most commonly used in the diagnosis of ischemic stroke. In acute cerebral ischemia, limited diffusion and subsequent cytotoxic edema occur secondary to failure of the cell membrane ion pump. In humans, DAG is also used to distinguish between benign and malignant lesions and to differentiate neoplasia from edema or infarction. Although some initial studies in animals have shown promising results, the value of DWI in the diagnosis of neurological disorders other than acute stroke has yet to be established. Diffusion tensor imaging (DTI) is a specialized DWI technique that uses strong multidirectional gradients to map white matter pathways. Diagnosis of white matter lesions and surgical planning can be facilitated by the application of this technique in dogs.

Perfusion-Weighted Imaging (PWI): Perfusion imaging is often used in conjunction with DWI in acute ischemic stroke patients, where the difference between diffusion and perfusion abnormalities provides the measurement of ischemic penumbra. Other potential applications include assessment of tumor malignancy and tissue viability of vascular organs based on metabolic activity.

Functional MRI Imaging (fMRI): This is a rapidly evolving field in human medicine that allows assessment of brain activity during or following certain activities. Conclusion; It is a map of functional brain areas during a particular activity or after a particular stimulus. Unfortunately, the application of this technique in Veterinary Medicine patients is limited due to the necessity of immobilization or general anesthesia.

Magnetic Resonance Spectroscopy (MRS): MRS is a method used to measure tissue chemistry by recording signals from certain metabolites. In vivo MRS is most commonly performed using hydrogen protons (1H [proton] spectroscopy). While other metabolites can be recorded using this technique, proton spectroscopy has the advantage of a high signal-to-noise ratio and a relatively short examination time as it can be added to conventional MR imaging protocols. Its applications in neuroimaging include monitoring biochemical changes that occur in tumors, metabolic disorders, inflammatory and neurodegenerative diseases. With the increasing use of higher resistance magnets in technology, MRS is gaining increasing popularity in clinical veterinary medicine.

Translator: Uğur Ergun TUNÇAY

Akut Abdomenli Hastanın Yönetimi

Theresa Fossum

Veteriner Cerrahi Profesörü, Araştırma ve Stratejik Girişimlerden Sorumlu Başkan Yardımcısı, Midwestern Üniversitesi, Glendale, AZ

Akut abdomen şikayeti ile başvuran hayvanlarda altta yatan çeşitli nedenler olabilir. Hızlı tanı ve tedavi, mortalite ve morbiditeyi azaltmanın anahtarıdır. Bu bölümde, akut abdomen ile başvuran hayvanların ayrıntılı yönetimine vaka tabanlı bir yaklaşım kullanılmıştır.

PERİTONİT

Herhangi bir yaş, cinsiyet veya ırktaki köpek veya kedide peritonit gelişebilir. Özellikle genç hayvanlarda delici yabancı cisim yaralanmaları sonucunda ya da araç travması veya ısırık yaraları gibi abdomendeki yaralanmalar sonucunda açığa çıkar ve yaygın bir durumdur.

Kedi peritoniti ile ilgili yakın zamanda yapılan bir çalışmada, etkilenen kedilerin medyan yaşı üç yıldı ve %74'ü beş yaşın altındaydı.

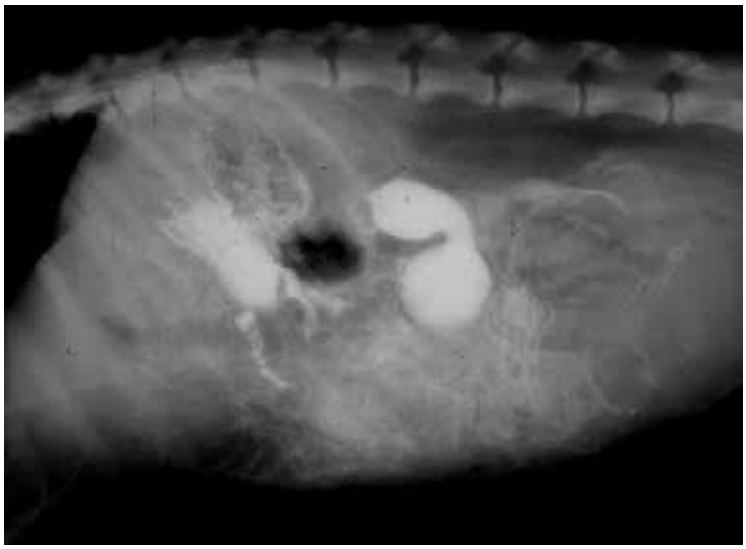

Anamnez genellikle spesifik değildir. Hayvan, travmatik olaydan sonra birkaç gün boyunca hastalık belirtileri göstermeyebilir. Mezenterikavülsiyonlar genellikle yaralanmadan sonraki 5 ila 7 gün boyunca klinik peritonit belirtilerine neden olmaz. Travmatik safra peritoniti olan hayvanlar, yaralanmadan sonra birkaç hafta boyunca asemptomatik olabilir. Önceki gastrointestinal cerrahi, dikişlerdeki açılma sonucu etkilenen hayvanlarda yaygın bir önemli bulgudur. Hayvanların çoğu letarji, iştahsızlık, kusma, ishal ve/veya karın ağrısı tedavisi için kliniğe getirilir. Peritonitli kedilerde letarji, depresyon ve anoreksi, karın ağrısı veya kusmadan daha sık görülen belirtiler olabilir. SEP'in klinik belirtileri belirsizdir ve spesifik değildir (örn.iştahsızlık, kusma, letarji, kilo kaybı, asites veya bunların tümü).

Not: Herhangi bir kısırlaştırılmamış dişi köpek hastayı, piyometra açısından değerlendirdiğinizden emin olun.

Abdominal palpasyon, etkilenen köpeklerde sıklıkla ağrıya neden olur. Ağrı lokalize olabilir; ancak, generalize ağrı daha yaygındır ve hayvan palpasyon sırasında sıklıkla karın bölgesini gerer veya "irkilir". Septik peritonitli kedilerin, benzer şekilde etkilenen köpeklere göre abdomen palpasyonunda ağrı kanıtı gösterme olasılığı daha düşük olabilir. Kusma ve ishal görülebilir. Yeterli sıvı birikimi varsa abdominal distansiyon görülebilir. Soluk mukoza zarları, uzamış kapillar dolum süreleri ve taşikardi, hayvanın şokta olduğunu gösterebilir. Dehidrasyon ve aritmiler de oluşabilir.

Kritik durumdaki hastaların değerlendirilmesi genellikle zordur çünkü dikkati dağıtan yaralanmalar, obduntasyon,

solunum veya kalp yetmezliği veya görüntülemeyi zorlaştıran diğer önemli patolojiler olabilir. Ultrasonografinin genellikle daha yararlı olduğu safra yolu yaralanmaları dışında, intraabdominal enfeksiyonları olan insan hastalarda BT'nin en yararlı tanı testi olduğu belirlenmiştir.

Peritonitli hayvanlardaki klasik radyografik bulgu, fokal veya generalize "buzlu cam" görünümü ile karakterize visseral detay kaybıdır. Bağırsak yolu hava veya sıvı veya her ikisi ile birlikte genişleyebilir. İçi boş bir organın yırtılması ve bazen gaz üreten anaerobik bakterilerin neden olduğu enfeksiyon nedeniyle abdomende serbest hava oluşabilir. Lokalize peritonit, Pankreatitte sekonder gelişebilir ve duodenumun sabit ve yükselmiş görünmesine ("sentinelloop") neden olabilir. Ultrasonografi, sıvı birikimini lokalize etmek ve analiz için bir numune elde etmeye yardımcı olmak için yararlıdır. Tanısal periton lavajından önce abdomen radyografisi alınmalı ve ultrasonografi yapılmalıdır. Ultrasonografi ayrıca köpeklerde abdomen ve ameliyat bölgesini değerlendirmek için değerli bir araçtır. Çoğu abdominal organ postoperatif 24 saat ultrasonografik olarak değerlendirilebilir; etkilenen hayvanları değerlendirmede sınırlayıcı faktör genellikle ağrıdır.

Peritonitli hayvanlarda en yaygın laboratuvar bulgusu belirgin bir lökositozdur; ancak bazı durumlarda nötrofil sayısı normal veya düşük olabilir. Baskın hücre tipi nötrofildir ve her zaman olmasa da sıklıkla sola kayma vardır. Diğer anormallikler arasında anemi, trombositopeni, dehidratasyon, hipoglisemi veya hiperglisemi, hiperbilirubinemi ve/veya elektrolit ve asit-baz anormallikleri sayılabilir. Kedilerde peritonit ile ilgili yakın zamanda yapılan bir çalışmada, tanı anındaki laktat düzeylerinin yararlı bir prognostik gösterge olduğu bulunmuştur. Yukarıda bahsedilen çalışmada, sağ kalanların kan laktat konsantrasyonu septik peritonit sırasında hayatta kalanlarda 1.4mmol/l ve hayatta kalmayanlarda 3.5 mmol/l'ydi. Dolaşımdaki antikoagülan proteinlerin (protein C ve antitrombin) aktivitesi, sepsisli köpeklerde genellikle önemli ölçüde düşüktür. C-reaktif protein (CRP) ve prokalsitonin (PCT), septik peritonitli insanlarda kapsamlı olarak incelenen biyobelirteçlerdir; PCT, sepsisli insanlarda CRP'ye göre üstün bir biyobelirteç olabilir. CRP en çok köpeklerde incelenmiştir. Küçük hayvanlarda septik ve septik olmayan durumları ayırt etmedeki faydası belirsizdir ve daha fazla araştırmayı getirir. Safra peritoniti genellikle alkalin fosfataz, alanintransaminaz ve total bilirubinkonsantrasyonlarında yükselmelere neden olur.

Erken peritonit vakalarında çok az abdominal efüzyon görülebilir veya hiç görülmeyebilir. Efüzyon mevcut olduğunda, abdominosentez yapılmalı ve analiz için sıvı alınmalıdır. Hücre içi veya hücre dışı bakterilere sahip toksik dejeneratif nötrofiller, bitki materyali (dışkıdan) gibi bakteriyel peritonitin göstergesidir. Lökosit morfolojisi ve bakteri varlığı, lökosit sayılarından daha önemlidir. Toplam çekirdekli hücre sayımı (TNCC) yapılıyorsa, EDTA'lı (lavanta kapaklı) tüpe alınmış sıvı üzerinde yapılmalıdır. Bakteriyel peritonitli hastalarda, özellikle antibiyotik alıyorlarsa, bazen bakteri görülmez. Bu efüzyonlar ile pankreatite bağlı olanlar arasında ayrım yapmak zor olabilir çünkü her ikisinde de çok sayıda dejeneratif beyaz kan hücresi görülebilir. Köpeklerde ve kedilerde kan ve periton sıvısı glukoz konsantrasyonu arasında 20 mg/dl'den büyük bir konsantrasyon farkının septik periton efüzyonları ile septik olmayan periton efüzyonlarını güvenilir bir şekilde ayırt ettiği bildirilmiştir. Başka bir çalışmada, köpeklerde 2.5mmol/L üzerindeki laktat konsantrasyonları septik peritoneal efüzyonların göstergesiydi; bununla birlikte, laktat konsantrasyonları, kedilerde septik peritoneal efüzyonları saptamak için doğru testler değildir.

MEDİKAL YÖNETİM

Peritonitli hayvanlarda medikal yönetim amaçları, kontaminasyonun nedenini ortadan kaldırmak, enfeksiyonu gidermek ve normal sıvı ve elektrolit dengelerini yeniden sağlamaktır. Hayvan kusuyorsa yemek verilmemelidir. Özellikle hayvan susuz kalmışsa veya şokta görünüyorsa (köpeklerde 60 ila 90 ml/kg/saat; kedilerde 40 ila 60 ml/kg/saat) mümkün olan en kısa sürede intravenöz sıvı replasman tedavisi başlatılmalıdır. Hetastarch ve dekstran 70 gibi sentetik kolloidler, özellikle vaskülit varsa faydalı olabilir. Hipokalemi ve hiponatremi mevcut olabilir ve intravenöz takviye gerektirebilir. Hipoglisemi, sistemik inflamatuar yanıt sendromu (eskiden septik şok olarak adlandırılırdı) olan hayvanlarda yaygındır ve sıvılara glukoz eklenmesi gerekebilir (yani, %2,5 ila %5 dekstroz). Standart şok tedavisi başlatılmalıdır (yani, sıvı replasmanı ve antibiyotikler). Bikarbonat tedavisi zararlı olabilir ve yalnızca asidoz, yaşamı tehdit edecek kadar şiddetliyse kullanılmalıdır. Steroid tedavisi bir zamanlar SIRS hastaları için standart olarak kabul edilirdi. Sonra neredeyse evrensel olarak reddedildi. Şu anda, standart resüsitatif

tedaviye yanıt vermeyen SIRS'lı septik hastalarda steroidlerin akıllıca kullanılması için bir yer var gibi görünmektedir.

Tanı konur konmaz geniş spektrumlu antibiyotik tedavisine başlanmalıdır. *Escherichiacoli, Clostridiumspp. ve Enterococcusspp.* genellikle peritonitli hayvanlardan izole edilir ve ampisilin artı enrofloksasin tipik olarak etkili bir antimikrobiyal kombinasyondur. Ancak amikasin artı klindamisin veya metronidazol gerekli olabilir. İkinci nesil bir sefalosporin (örneğin, sefoksitin) de makul bir Gram-negatif ve anaerobik spektruma sahiptir. Dirençli bakteriyel enfeksiyonu olan bir hayvanda böbrek yetmezliği varsa, imipenem düşünülebilir. Başlangıç antibiyotik tedavisi aerobik ve anaerobik kültür sonuçlarına göre değiştirilmelidir. Septik peritonit tipik olarak DIC'e neden olur ve pıhtılaşma faktörlerinin yerine plazma uygulaması bu tür hastalarda muhtemelen en faydalı tedavilerden biridir.

Düşük doz heparin, deneysel peritonitte sağ kalımı arttırır ve apse oluşumunu önemli ölçüde azaltır. Peritonitteki inflamatuar süreç, intraabdominal bakteri yerleşimine neden olan fibröz eksüdanın açığa çıkması ile ilişkilidir. Loküle bakteriler, konak savunma mekanizmalarından ve fibrin pıhtılarına nüfuz edemeyen antibiyotiklerden korunur. Yararlı etkisinin kesin mekanizması hala bilinmemekle birlikte, şiddetli peritonitli hastalarda heparin endike görünmektedir. Heparin ayrıca plazma ile inkübe edilebilir ve yaygın damar içi pıhtılaşması (DIC) olan hayvanlara verilebilir. Düşük moleküler ağırlıklı heparin (enoksaprin, dalteparin) etki mekanizmasında fraksiyonel olmayan heparinden farklıdır ve daha etkili olabilir; ancak, büyük klinik çalışmalar eksiktir.

CERRAHİ TEDAVİ

Peritonit nedeni belirlenemediğinde ya da bağırsak rüptürü, intestinal obstrüksiyon (örneğin, bağırsak sıkışması, neoplazi) veya mezenterikavulsiyondan şüphelenildiğinde keşif cerrahisi endikedir. Serozal yama ve plikasyon; bağırsak sızıntısı, ayrılma veya tekrarlayan invajinasyon insidansını azaltır. Ameliyat gerektiren ve bağırsak travmasına (mezenterik kan akımının bozulması, bağırsak perforasyonu, kronik intususepsiyon, yabancı cisim) bağlı peritoniti olan hayvanlar genellikle hipoproteinemiktir. Protein seviyelerinin bağırsak insizyonlarının iyileşmesinde oynadığı rol anlaşılamamıştır. Bununla birlikte, çoğu cerrah, benzer komplikasyon oranlarının tipik olarak öproteinemik ve hipoproteinemik hayvanlar arasında görülmesine rağmen, hipoproteinemik hastaların normal protein seviyelerine sahip hastalar kadar hızlı iyileşmeyebileceğinden endişe duymaktadır. Deneysel kanıtların çoğu, yara iyileşmesinin gecikmesinin yalnızca ciddi protein eksikliklerinde (1.5 ila 2 g/dl'den az) görüldüğünü göstermiştir.

Peritonitli hayvanların karın boşluğunun lavaj uygulaması tartışmalı olmakla birlikte, lavaj genellikle yaygın peritonit ile endikedir. Enfeksiyonun yayılmasını önlemek için lokalize peritonitli hayvanlarda lavaj dikkatli yapılmalıdır. Lavaj yapıldığında, sıvı, muhtemelen nötrofil fonksiyonunu engelleyerek vücudun enfeksiyonla savaşma yeteneğini engellediğinden, sıvının çoğu mümkün olduğu kadar çıkarılmalıdır. Tarihsel olarak lavaj sıvılarına, özellikle antiseptikler ve antibiyotikler olmak üzere birçok farklı ajan eklenmiştir. Povidon-iyodin en yaygın olarak eklenen antiseptiktir; bununla birlikte, kullanımı yerleşik peritonit ile kontrendike olabilir. Ayrıca, hayvanlarda tekrarlanan deneysel ve klinik deneylerde bu ajanın hiçbir yararlı etkisi gösterilmemiştir. Yıllar boyunca lavaj sıvılarına çok sayıda antibiyotik eklenmesine rağmen, bunların eklenmesinin hastalara uygun sistemik antibiyotiklerle tedavi edilmesine fayda sağladığına dair önemli bir kanıt yoktur. En uygun lavaj sıvısı ısıtılmış steril fizyolojik salindir. İnsan hastaların bir meta-analizinde, bazı merkezlerde klinik yararına dair izole raporlara rağmen, şiddetli pankreatitli kişilerde periton lavajının hiçbir faydası olmadığı belirlendi.

Açık abdominal drenaj (OAD), peritonitli hayvanları yönetmek için faydalı olabilir. Bildirilen avantajlar arasında, drenaja bağlı olarak hastanın metabolik durumundaki iyileşme, daha az abdominal adezyon ve apse ve tekrarlanan muayene ve batın eksplorasyonuna erişim yer alır. Dezavantajları arasında hipoalbüminemi, hipoproteinemi, anemi ve hastane enfeksiyonları bulunur. Bu teknikte karın açık bırakılır ve yaranın etrafına steril sargılar yerleştirilir. Sargı değişimlerinin sıklığı, boşaltılan sıvı miktarına ve dış kirlenmeye bağlıdır. Açık abdomen drenajının komplikasyonları arasında kalıcı sıvı kaybı, hipoalbüminemi, kilo kaybı, karın iç organlarının bandaja yapışması ve periton boşluğunun kutanöz organizmalarla kontaminasyonu yer alır. OAD'de harcanan çaba ve zaman nedeniyle, daha az sıklıkla gerçekleştirilir; yüksek eksüdatif efüzyonlarda kapalı emişli drenajdan daha etkili olabilir. Yine de

kapalı emişli drenaj, generalize peritonitli köpeklerde ve kedilerde, özellikle de efüzyonun doğası gereği seröz ise, genellikle etkilidir ve çok daha az zaman ve çaba gerektirir.

Peritonitli hayvanlar genellikle endotoksik ve hipotansiftir. Küçük miktarlarda endotoksin normalde bağırsaktan emilir ve portal sistem yoluyla karaciğere taşınır ve burada hepatositler tarafından yok edilir. Köpeklerde hipotansiyon, yoğun portal vazokonstriksiyon ile ilişkilidir. Bu vazokonstriksiyon, bağırsak mukozal bariyerinin bozulmasına neden olarak daha fazla bağırsak endotoksininin emilmesine izin verir. Septik hayvanlarda yaygın bir durum olan hepatik fonksiyon bozulursa, normalde zararsız olan küçük dozlarda endotoksin öldürücü olabilir. Bu nedenle peritonitli hayvanlarda ameliyat öncesi ve sonrası hipotansiyon düzeltilmelidir.

Toplam proteini 4 g/dl'den veya albümini 1.5 g/dl'den az olan hayvanlar perioperatif kolloid uygulamasından fayda görebilir. Kolloidler (örn. Hetastarch) toplam 20 ml/kg/gün (köpek) veya 10 ila 15 ml/kg/gün (kedi) olmak üzere preoperatif, intraoperatif veya postoperatif olarak verilebilir. Hetastarch gibi kolloidler, eski ürünlere (örneğin dekstran) kıyasla pıhtılaşma anormalliklerine neden olmaya daha az yatkındır. Bununla birlikte, büyük hacimlerde kristaloid veya kolloid verilir, pıhtılaşma faktörleri seyreltilebilir. Şiddetli dehidratasyon, hipotansiyon, sıvı kaybı ve kan kaybı tedavi edilirken, hangi hacim replasman tedavisinin kullanıldığına bakılmaksızın pıhtılaşma profilleri, PCV ve TS sık sık kontrol edilmelidir. Pıhtılaşma testleri uzadığında taze donmuş plazma düşünülmelidir. PCV düşük 20'lerde olduğunda kan transfüzyonu düşünülmelidir.

PANKREAS APSELERİ

Pankreas apseleri, pankreas parankiminin içinde veya buradan uzanan pürülan materyal ve nekrotik doku topluluğudur. **Pankreas psödokistleri**, epitel duvarı olmayan granülasyon dokusu veya fibröz kese duvarı içinde yer alan pankreas salgıları ve hücresel artıkların koleksiyonlarıdır. Pankreas psödokistlerine *pankreas kistleri* de denir.

Pankreas psödokistleri, insanlarda akut pankreatitin yaygın bir komplikasyonudur, ancak küçük hayvanlarda nadiren teşhis edilir. Tekrarlayan pankreatit veya travma ile ilişkili olabilirler. Kistlerdeki sıvı; kan, pankreas sıvıları ve enzimlerin bir kombinasyonudur. Bunlar gerçek kistler değildir çünkü sıvının kistin astarı tarafından salgılanmaktan ziyade hasarlı pankreas kanallarından ve damarlarından sızdığı düşünülür. Pankreas psödokistleri tesadüfi bulgular olabilir veya ağrı ve kusma gibi spesifik olmayan abdominal belirtilerle ilişkili olabilir. İnsanlarda enfeksiyon, yırtılma veya akut hemoraji gibi komplikasyonlar ortaya çıkabilir ve yüksek ölüm oranı ile ilişkilidir. Semptomatik veya asemptomatik hayvanlarda büyük pankreas kitleleri psödokistler veya steril apseler olabilir; kanser çok daha az yaygın bir olaydır. Sadece abdominal kitlenin radyografik bulgusuna dayanarak ötenazi önermeyin.

Pankreas apseleri/psödokistler muhtemelen akut pankreatitten sonra ortaya çıkar; bu nedenle, bu hayvanların eşkalleri, akut pankreatit teşhisi konan hayvanlarla yakından paraleldir. Çoğu hayvan orta yaşlı veya daha yaşlıdır ve köpekler kedilerden daha sık etkilenir.

Pankreas apsesi/psödokisti olan hayvanlarda daha önce akut başlangıçlı anoreksi, depresyon, ishal veya kusma öyküsü olabilir; bazıları daha önce muhtemelen pankreatit olan gastroenterit tedavisi görmüştür. Diğer klinik bulgular ataksi, anoreksi, karın ağrısı veya ateşi içerebilir. Bu hastalarda dramatik akut belirtiler veya belirsiz, gizli seyreden, kronik belirtiler olabilir veya asemptomatik olabilirler.

Pankreas apseleri/psödokistleri ile ilgili tipik bulgular; abdominal palpasyon sırasında ağrı, depresyon, ikterus, pireksi, palpe edilebilen kraniyal abdominal kitle veya abdominal distansiyonu içerebilir. Bazı hayvanlar zayıf ve ayakta durmakta isteksiz olabilir. Pireksi nadir görülen bir bulgudur. Ancak bazı hayvanlar asemptomatiktir.

Tanısal Görüntüleme

Abdomen radyografilerinde pankreas apsesi/psödokist ile en tutarlı bulgu, sağ kraniyal abdominal kadranda yumuşak doku yoğunluğunda belirsiz bir artıştır. Peritonit varsa, yumuşak doku opasitesinde genel bir artış ve sağ kadranda veya karın boyunca viseral detay kaybı gözlenebilir. Abdomen ultrasonografisi daha duyarlıdır ve genellikle pankreas bölgesinde bir kitle ortaya çıkarır. Safra kesesi ve safra kanalı şişmesi de not edilebilir. Ultrasonografi ayrıca pankreatiti tanımlayabilir. Üst gastrointestinal sistemin kontrastlı çalışmalarında gastrik

çıkış obstrüksiyonu nadiren gözlenir. Ultrasonografi, pankreas apsesi/psödokisti tanımlamak için en iyi araçtır; ancak psödokistlerin diğer sıvı dolu kitlelerden ayırt edilmesi sıvı değerlendirilmeden mümkün değildir. Bu türlerde septik pankreatitin insidansının son derece düşük olması nedeniyle, köpeklerde kitlelerin perkütan ince iğne aspirasyonu mantıklıdır. Risk, preoperatif tanının avantajına karşı tartılmalıdır. Perkütan, ultrason kılavuzluğunda drenajdan sonra pankreas apsesi/psödokistlerin çözülmesi mümkündür.

Pankreas apsesi/psödokist ile ilgili hematolojik ve serum biyokimyası bulguları tutarsızdır ancak lökositoz, sola kaymalı veya kaymasız nötrofili, lenfopeni veya monositoz içerebilir. Serum biyokimyasal anormallikleri, ekstrahepatik kolestazın neden olduğu hiperbilirubinemi ve yüksek serum alkalin fosfataz, yüksek alaninaminotransferaz, hipokolesterolemi, hiponatremi, hipokloremi ve hipokalemiyi içerebilir. Serum lipaz ve serum amilaz duyarsızdır ve spesifik değildir; talep edilmemelidirler. Bilirubinüri sıklıkla mevcuttur.

MEDİKAL YÖNETİMİ

Pankreas apseleri/psödokistler klasik olarak cerrahi hastalıklar olarak kabul edilmiştir. Bununla birlikte, bazı hastalarda perkütan drenaj ile çözülebileceğini ve diğerlerinin (genellikle başka bir nedenle abdominal ultrasonda tesadüfen teşhis edilenler) tedaviye gerek duymayabileceğini artık biliyoruz. Bu lezyonlar köpeklerde hemen hemen her zaman sterildir, ancak kedilerde septik apseler oluşabilir. Pankreas apseli insanlarda drenajsız medikal tedavi kullanıldığında ölüm oranı %100'e yakındır; cerrahi tedavi ile mortalite azalmıştır. Köpeklerde veya kedilerde benzer çalışmalar bildirilmemiştir. Bazı pankreas apseleri/psödokistler tedavi olmaksızın kendiliğinden düzelebilir.

CERRAHİ TEDAVİ

Apseli veya psödokistli semptomatik köpekler muhtemelen drenaj prosedürlerinden faydalanır; bununla birlikte, pankreatitli birçok köpeğin pankreasında, boşaltılabilen sıvı birikimlerini temsil etmeyen hipoekoik alanlar vardır. Pankreas apsesi/psödokisti olan bazı köpeklerde generalize, steril peritonit mevcuttur; septik peritonit veya pankreatit varsa, perfore duodenum gibi primer bir neden için kapsamlı bir araştırma yapılmalıdır. Abdomen açılırken karnın kranial kısmında pankreastan kaynaklanan bir kitle görülür. Kitle sert ve fibrotik veya gevrek olabilir. Omentum ve bitişik ince veya kalın bağırsağın kıvrımlarına çoklu yapışıklıklar sıklıkla mevcuttur. Bu lezyonlar malign görünebilir; bununla birlikte, pankreas lezyonlarının ve kitlelerinin büyük çoğunluğu, ne kadar kötü görünürse görünsün, malignite olmaksızın inflamatuardır. Lezyon yırtılmış ve yeniden form oluşturmuşsa yapışıklıklar mevcut olabilir. Apse veya psödokist cerrahi olarak çözülürse, dış drenaj yerine omentalizasyon tercih edilir (daha sonraki konuya bakınız).

PREOPERATİF YÖNETİM

Klinik olarak belirgin pankreatit varsa, cerrahi müdahaleden önce medikal tedaviye başlanmalıdır (önemli ilerleme kaydedilir, seperkütan drenaj devam edebilir). Sepsisin mevcut olduğuna inanılıyorsa, ameliyattan önce geniş spektrumlu bir antibiyotik intravenöz olarak uygulanabilir, ancak bu nadiren gereklidir. Sitoloji veya kültür ile enfeksiyon bulunursa, ameliyattan sonra en az 10 ila 14 gün antibiyotik kullanılmalıdır.

Ksifoid kıkırdaktan kaudal olarak umblikusun distaline uzanan bir orta hattan abdominal laparotomi gerçekleştirin. Abdomen bölgesini nazikçe açın. Pankreas kütlesini bulun ve enfekte olmuş doku kültürlerini alın. Lezyonu görebilmek için gerektiği gibi bağırsak ve omentumdaki yapışıklıkları nazikçe ayırın. Diseksiyon sırasında pankreas kanallarını, ortak safra kanallarını ve bitişik vasküler yapıları koruyun. Keskin ve künt diseksiyonun bir kombinasyonunu kullanarak pankreasın nekrotik veya pürülan alanlarını debride edin. Bitişik kan damarlarına veya dokuya zarar vermeden nekrotik pankreasın mümkün olduğunca çoğunu çıkarın. Lezyon debride edildikten sonra içine bir parça omentum yerleştirin ve dikişlerle sabitleyin. Mümkünse, omentumu pankreas dokusundaki bir tünelden geçirin ve kendi kendine dikin. Safra kesesini nazikçe bularak ortak safra kanalı açıklığını belirleyin. Ortak safra kanalı açık değilse, kanalı kateterize edin ve akış sağlamaya çalışın veya bir kolesistoenterostomi yapın. Ortak safra kanalını bağlamadığınızdan emin olun. Generalize peritonit varsa, abdomeni ılık, steril salin veya laktatlı Ringer solüsyonu ile iyice yıkayın. Peritonit varsa abdomeni kapatın, bir dren yerleştirin veya drenaj için açık bırakın.

POSTOPERATİF BAKIM VE DEĞERLENDİRME

Hasta daha önce tarif edildiği gibi pankreatit için tedavi edilmelidir. Enfeksiyon bulunursa antibiyotik tedavisine devam edilmelidir. Hayvanlar, kötüleşen enfeksiyon belirtileri için ameliyattan sonra izlenmelidir. Bu hastaların klinik değerlendirmesi (yani ateş, karın ağrısı, anoreksi, kusma ve ikterus varlığı veya yokluğu), tam kan sayımı veya ultrasonografik görünümden daha önemlidir. Zaman zaman işlemleri tekrarlamak gerekebilir. Bakteriyemiden şüpheleniliyorsa kan kültürleriyle kontrol edilir. Pankreatit, pankreas içeren herhangi bir ameliyatın potansiyel bir komplikasyonudur.

PROGNOZ

İnflamatuar pankreas lezyonları olan hayvanlarda prognoz şüphelidir. Pankreasın nekrotik kitle lezyonlarında ve pankreas apselerinde ölüm oranları pankreas psödokistlerine göre daha yüksek görünmektedir. Medikal tedaviye yanıt vermeyen şiddetli akut pankreatite sekonder ekstrahepatikbiliyer obstrüksiyon nedeniyle ameliyat edilen kediler iyi bir prognoza sahip olabilir. Tarif edilen ameliyat sonrası komplikasyonlar arasında diyabetes mellitusun ilerlemesi, septik peritonit, lokal gastrostomi tüpü stomainflamasyonu, lokal gastrostomi tüpü stoma enfeksiyonu ve sağlam olmayan dermalsütür reaksiyonu yer alır.

SPLENİK TORSİYON

Dalak torsiyonu en sık GDV ile birlikte ortaya çıkar; izole dalak torsiyonu köpeklerde nadiren görülür ve bildiğimiz kadarıyla kedilerde bildirilmemiştir. Önemli olarak, dalak torsiyonu nadiren neoplazi ile ilişkilidir. Tipik olarak, ince duvarlı splenik ven tıkanır, ancak splenik arter kısmen açık kalır ve konjestif splenomegali ile sonuçlanır. Vasküler tromboz (özellikle dalak damarında) oluşabilir. Bazı köpeklerde klinik belirtiler akuttur; diğerlerinde torsiyon muhtemelen aralıklıdır ve tanıdan haftalar önce anormallikler kaydedilir.

İzole dalak torsiyonunun nedeni belirsizdir. Konjenital anormallikler veya gastrosplenik veya splenokolik ligamentin travmatik bozulması ile ilişkili olabilir. Dalak torsiyonunun kısmi gastrik torsiyondan sonra (yani aralıklı olarak maldispoze olmuş bir mide) meydana gelebileceği ve bu durumda midenin yeniden konumlandırılmasına rağmen dalak torsiyonel kaldığı varsayılmıştır. Primer dalak torsiyonu akut veya kronik olabilir. Kronik formu teşhis etmek zordur çünkü klinik belirtiler genellikle belirsizdir ve aralıklı olabilir; bununla birlikte, yakın zamanda, 2 hafta ile 4 ay arasında klinik belirtileri olan iki köpekte kronik dalak torsiyonu rapor edilmiştir; splenektomiden sonra bu köpeklerde klinik belirtiler düzelmiştir.

Dalak torsiyonu en yaygın olarak büyük veya dev cins, derin göğüslü köpeklerde, özellikle Danua ve Alman çoban köpeklerinde rapor edilir, ancak İngiliz Bulldog'larında da fazla sayıda görülebilir. Etkilenen 102 köpek üzerinde yapılan yakın tarihli bir çalışmada, bu 3 cinsin vakaların %50'sini oluşturduğu görülmektedir. Bu aynı çalışma, kısırlaştırılmış erkeklerin dişilerden veya kısırlaştırılmamış erkeklerden daha sık etkilendiğini göstermiştir.

Çoğu hayvan, kusma, halsizlik veya depresyon, ikterus, hematüri veya hemoglobinüri, karın ağrısı ve/veya ishalin bazı kombinasyonları nedeniyle veteriner hekime getirilir. Klinik belirtiler akut veya kronik olabilir. Bazı sahipler, değerlendirmeden 3 hafta öncesine kadar kronik aralıklı belirtiler bildirmiştir. Torsiyon, birkaç yıl önce meydana gelen bir diyafram fıtığına bağlı olarak gelişebilir. Akut torsiyon, kardiyovasküler kollaps ve şok belirtilerine neden olabilir.

En belirgin klinik muayene bulgusu dalak büyümesi veya orta abdomende kitledir. Bazen karın ağrısı, ateş, dehidratasyon, soluk mukoz membranlar veya ikterus (veya bunların hepsi) bulunur. Kardiyovasküler kollaps ve şoku olan köpeklerde taşikardi, soluk mukoza zarları, uzamış kılcallar, yeniden dolum süreleri ve/veya zayıf periferik nabızlar vardır.

En yaygın radyografik bulgular, peritoneal efüzyon ile ilişkili azalmış viseral detay ve ince bağırsağın genişlemiş dalak tarafından yerini değiştirmesidir. Dalak taslağını genellikle ayırt etmek zordur. Bazen bariz splenomegali görülür. Dorsal ekstremite (baş) veya dalağın gövdesi normal pozisyonunda görünmüyorsa dalak torsiyonundan şüphelenilir. Nadiren, dalak parankiminde muhtemelen gaz üreten bakteriler (örn. *Clostridiumspp.)* tarafından devitalize edilmiş dalakta oluşturulan gaz kabarcıkları bulunur. Gastrik dilatasyon oluşabilir.

Ultrasonografik olarak, splenikparankim normal, hipoekoik veya serpiştirilmiş lineer alanlarla anekoik olabilir; ancak en sık hipoekoik dalak görülür. Geniş, anekoik alanları ayıran lineer ekolar ile yaygın olarak hipoekoik olan belirgin şekilde büyümüş bir dalak bulmak, dalak torsiyonuna özgü olabilir. Hiler dalak damarlarının genişlemesi de bu durumu düşündürebilir. İntraluminal ekolar için dalak damarlarının B-modu değerlendirmesi ve akışın değerlendirilmesi için spektral veya renkli Doppler değerlendirmesi, dalak torsiyonu ve/veya enfarktüslü köpeklerde yapılacak önemli değerlendirmeler olabilir. Damar tıkanıklığı ve splenik vende kompresyon ve tromboz olan dalak torsiyonlu köpeklerde ultrasonografik olarak trombüs ile uyumlu görünen splenik venin traluminal ekojeniteleri görülebilir. Splenik venin spektral Doppler ve renkli Doppler görüntülemesi, etkilenen köpeklerde akışın olmadığını gösterecektir.

MEDİKAL YÖNETİM

Dalak torsiyonu cerrahi bir hastalıktır; medikal tedavi genellikle hayvanı ameliyat için stabilize etmekle sınırlıdır (daha sonra "Preoperatif Yönetim" bölümündeki tartışmaya bakınız). Hayvanda şok olmuşsa, intravenöz sıvılar ve antibiyotik tedavisi başlatılmalıdır.

CERRAHİ TEDAVİ

Cerrahi tedavinin zamanlaması, hayvanın klinik tablo sırasındaki durumundan etkilenir. Şok belirtileri ile gelen bir hayvanın durumu stabilize edildikten sonra mümkün olan en kısa sürede ameliyat edilmelidir. Kronik hastalığı olan hayvanlarda cerrahi kısa bir süre için makul ölçüde ertelenebilir; ancak, acil cerrahi müdahale önerilir. Mümkünse sıvı eksiklikleri, elektrolit ve asit-baz anormallikleri ameliyattan önce düzeltilmelidir. Tam kan veya paketlenmiş RBC uygulaması, hematokriti %20'nin altında olan hayvanlarda gereklidir. Perioperatif antibiyotik tedavisi (örn.,Sefazolin 22 mg/kg IV) önerilir çünkü vasküleroklüzyon ve nekroz dalakta bakteri üremesine izin verebilir. Anestezi indüksiyonundan önce veya ameliyat sırasında tedavi gerektirebilecek kardiyak aritmilerin mevcut olup olmadığını belirlemek için elektrokardiyogramlar önerilir. Büyümüş ve konjeste olmuş dalak, el ile müdahalede yırtılarak abdominal hemorajiye neden olabileceğinden, kan transfüzyonu ürünleri hazır bulundurulmalıdır.

Splenektomi, akut dalak torsiyonu olan köpeklerde tercih edilen tedavidir çünkü dalağı normal pozisyonunda tutmanın iyi bir yolu bilinmemektedir ve torsiyon tekrarlayabilir. Ayrıca dalağın derotasyonu nekrotik artıkların ve toksinlerin sistemik dolaşıma girmesine izin verebilir ve önerilmez, bu nedenle kronik torsiyonu olan hayvanlarda tek uygun seçenek splenektomidir ve akut torsiyonu olanlarda da önerilir.

EKSTRAHEPATİK SAFRA SİSTEM HASTALIKLARI

Cerrahi müdahale gerektiren safra sistemi hastalıkları ya safranın abdomene sızmasından ya da safra akışı obstrüksiyonundan kaynaklanır. Safra kesesinde hasar veya hepatik kanalların veya ana safra kanalının yırtılması veya akışın tamamen kesilmesi durumunda safra sızıntısı meydana gelebilir. Bu genellikle motorlu araç kazalarını takiben künt travmalardan kaynaklanır, ancak keskin abdomen travmaları (ateşli silah yaralanmaları gibi) ile de ortaya çıkabilir.

Obstrüktif biliyer hastalığa safra kesesi taşları, enfeksiyon, safra kesesi inflamasyonu (kolesistit), pankreatit veya neoplazi neden olabilir. Obstrüktif ikterustan şüphelenildiğinde kolelitiazis ve koledokolitiazis düşünülmelidir, ancak köpeklerde ve kedilerde safra taşları nadirdir. Çoğu vaka otopside keşfedilmiştir ve safra kesesinin sekonder bir enfeksiyonu olmadıkça klinik belirtilerle ilişkilendirilmemiştir.

Klinik Bulgular

Biliyer sistem sızıntısı ile ilişkili klinik belirtiler başlangıçta genellikle sinsidir. Çoğu zaman, travmayı takiben biliyer sisteme atfedilebilecek klinik belirtilerin başlamasından önce birkaç haftalık bir gecikme olur. Safra kaçağının erken belirtileri kusma, iştahsızlık, uyuşukluk ve karın ağrısıdır. Abdominal rahatsızlık ve sistemik hastalık belirtileri genellikle safra enfekte olana kadar görülmez. Safra tuzları dokular için toksik olduğundan ve doku nekrozuna neden olduğundan, peritonit genellikle kronik, tedavi edilmemiş safra sızıntısında sekonder olarak ortaya çıkar. Safra sızıntısı olan hayvanlar genellikle bakteriyel peritonitin etkilerinden dolayı ölürler.

Obstrüktif hastalıklarla ilişkili klinik belirtiler, obstrüksiyonun nedenine bağlıdır. İkterus, abdominal ağrı, kusma, depresyon, ateş, kilo kaybı ve anoreksi not edilebilir.

Tanı

Safra yolu kaçağı olan hastalarda travma öyküsü sıklıkla mevcuttur. Abdomen radyografileri sıvı birikimi ve ayrıntı kaybı kanıtı gösterebilir. Serum biyokimyasal anormallikleri arasında artan total bilirubin ve serum alkalin fosfataz bulunur. Bilirubin üri mevcut olabilir ve bazen hayvanların kil renkli dışkıları olabilir. Safra peritonitinden şüphelenilen tüm hayvanlarda abdominosentez yapılmalıdır. Safra kaçağı olan hayvanlarda sıvıdaki total bilirubin serumdakinden daha yüksek olmalıdır.

Obstrüktif hastalığı olan hayvanlar genellikle ikteriktir. Total bilirubin yükselir ve serum alkalin fosfataz genellikle belirgin şekilde yükselir. Abdomen radyografileri radyoopak taşları gösterebilir. Ultrasonografi ayrıca dilate safra kanallarını da gösterebilir. Biliyer sistemi özetleyen intravenöz kolanjiyografi veya nükleer sintigrafik prosedürler, obstrüktif biliyer hastalığın teşhisine yardımcı olabilir.

SAFRA CERRAHİSİ

Normal safra sterildir, ancak kolanjit ve kolesistit vakalarında safra sıklıkla bakteri içerir. Antibiyotik tedavisi kültür ve duyarlılığa dayalı olmalıdır. Ameliyat öncesi ve ameliyat sonrası antibiyotiklerin uygulanması endikedir. Ampisilin, sefalosporinler ve kloramfenikol, safraya atıldıkları için ampirik olarak sıklıkla kullanılır.

Biliyer yırtıkların tedavisi, tüm katmanların, özellikle mukozanın doğru şekilde yakınlaştırılmasını gerektirir. Kanalın damar beslemesine zarar vermemek için minimal diseksiyon kullanılmalıdır. Yeterli lümen boyutunun korunmasına özen gösterilmeli ve darlıkları önlemek için dikişler gerilimsiz olarak yerleştirilmelidir. Küçük defektler 4-0 ila 6-0 emilebilir dikiş materyali ile onarılmalıdır. Daha büyük defektler varsa, kolesistojejunostomi gerekli olabilir. Stentlerin kullanımı biraz tartışmalıdır. İnsanlarda stentlerin yeniden yapılandırılması savunulmuştur. Bu stentler safra kesesinin basıncını azaltmak, anastomozu stentlemek ve dikiş atılan yer iyileşme şansı bulana kadar sızıntıyı önlemek için kullanılır. Stent yerleştirilecekse, reaktif olmayan, yumuşak malzemeden olmalı ve yerleştirildiği damarın boyutundan daha küçük olmalıdır. Tüpü genellikle ana safra kanalındaki defektin karşısına yerleştirip duodenuma çıkarırım.

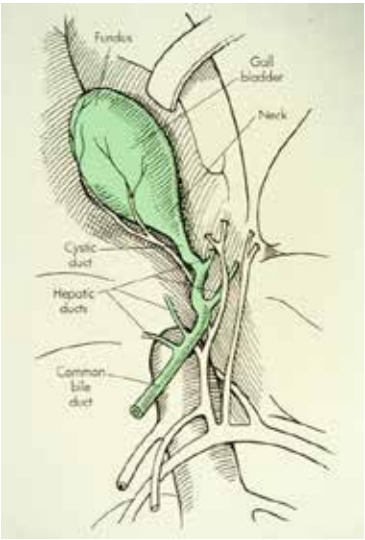

Tek bir emilebilir dikiş materyali yerleştirilmesi, tüpün duodenuma ve bağırsak yolundan geçmesine izin vererek ikinci bir cerrahi prosedür ihtiyacını ortadan kaldırır.

Safra kesesi veya ana safra kanalındaki geniş hasar en iyi kolesistektomi (safra kesesinin çıkarılması) ile onarılır. Safra kesesi açığa çıkarılır ve visseral periton safra kesesi ile karaciğerin birleşim yeri boyunca kesilir. Sistik kanal ve safra kesesi, hepatik kanal ve ana safra kanalı ile birleşim yerlerine serbest bırakılır ve sistik kanal ve eşlik eden arter 3-0 veya 4-0 emilmeyen dikiş materyali ile bağlanır. Safra kesesi daha sonra çıkarılır.

Obstrüktif hastalığı olan hayvanlarda, özellikle inspire safra veya taş varsa kolesistotomi gerekebilir. Safra kesesi, steril laparotomipedleri ile abdomenin geri kalanından ayrılmalıdır. Safra kesesi yıkanmalı ve kistik kanal kanüle edilmeli ve yıkanmalıdır. Safra kesesi kesisi 1 veya 2 sürekli inverting katmanlar halinde kapatılır.

Kolesistojejunostomi, ortak safra kanalındaki hasar onarılamaz olduğunda veya pankreas, mide veya duodenum neoplazisi gibi durumlarda duodenuma giriş engellendiğinde yapılır. Safra kesesi karaciğerden ayrılır ve alan paketlenir. Safra kesesi ve jejunumda yaklaşık 2,5 cm uzunluğunda birbirine paralel iki kesi yapılır. Kranial dorsal kesi çizgileri, yaklaşık bir mukoza paterninde 4-0 emilebilir dikiş materyali kullanılarak lümen içinden kapatılır. Daha sonra kaudal ventral kesi hatları kapatılır. Açıklık büyük olduğunda bağırsak içeriğinin safra yoluna geri akışı ile ilgili daha az sorun vardır.

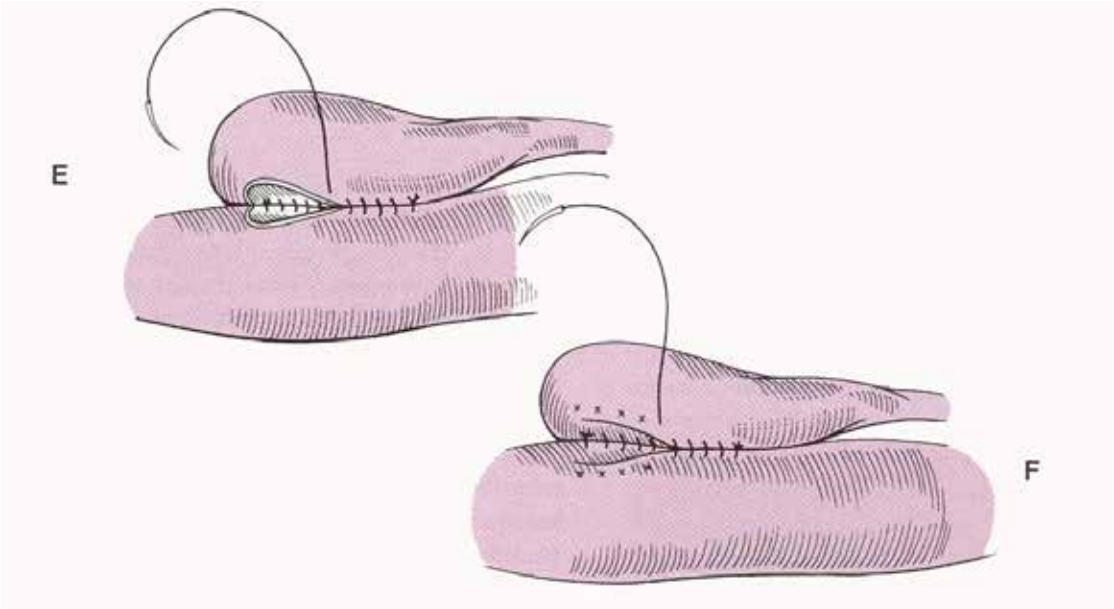

Management of the Animal with an Acute Abdomen

Theresa Fossum

Vice President for Research and Strategic Initiatives Midwestern University, Glendale, AZ

Animals that present with an acute abdomen may have a variety of underlying causes. Prompt diagnosis and therapy are key to reducing mortality and morbidity. This lecture used a cased based approach to detail management of animals presenting with an acute abdomen.

PERITONITIS

Any age, gender, or breed of dog or cat may develop peritonitis. It is particularly common in young animals that have perforating foreign bodies and in those that suffer abdominal injury, such as vehicular traumaor bite wounds.

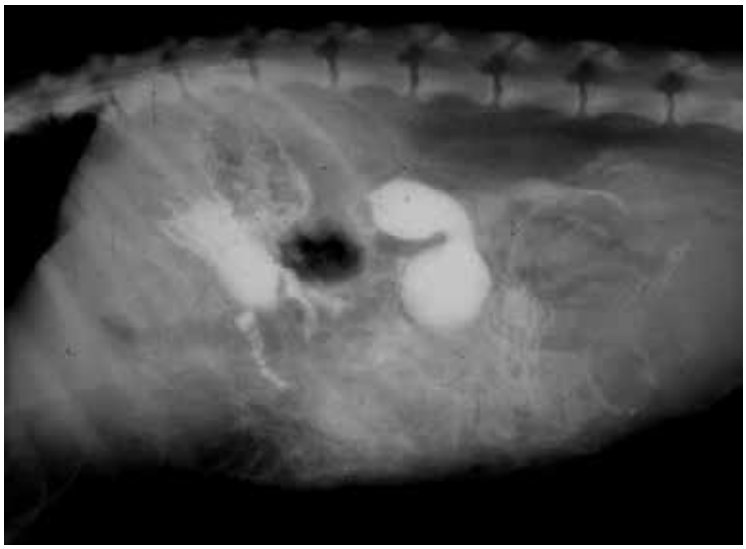

In a recent study of feline peritonitis, the median age of affected cats was three years with 74% being under five years of age.

The history often is nonspecific. The animal may notshowsignsofillnessforseveraldaysafterthe traumatic episode. Mesenteric avulsions often do not cause clinical signs of peritonitis for 5 to 7 days after the injury. Animals with traumatic bile peritonitis may be asymptomatic for several weeks after injury. Previous gastrointestinal surgery with associated dehiscence is a common historical finding in affected animals. Most animals are presented for treatment of lethargy, anorexia, vomiting, diarrhea, and/or abdominal pain. In cats with peritonitis, lethargy,depression, and anorexia may be more common presenting signs than abdominal pain or vomiting. Clinical signsofSEParevagueandnon-specific(e.g.,anorexia, vomiting, lethargy, weight loss, ascites, or all of these). Note: Be sure to evaluate any sick intact female dog for pyometra.

Abdominal palpation often causes pain in affected dogs. The pain may be localized; but, generalized pain is more common, and the animal often tenses or “splints” the abdomen during palpation. Cats with septic peritonitis may be less likely to show evidence of pain on abdominal palpation than similarly affected dogs. Vomiting and diarrhea may be noted. Abdominal distension may be noted if sufficient fluid has accumulated. Pale mucous membranes, prolonged capillary refill times, and tachycardia may indicate that the animal is in shock. Dehydration and arrhythmias may also occur.

Critically ill patients are often difficult to evaluate because they may have distracting injuries, be obtunded, have respiratory or cardiac failure, or other significant pathology that makes imaging difficult. CT has been determined

to be the most useful diagnostic test for human patients with intraabdominal infections, with the exception of injuries of the biliary tract, where ultrasonography is generally more useful.

The classic radiographic finding in animals with peritonitis is loss of visceral detail with a focal or generalized "ground glass" appearance. The intestinal tract may be dilated with air or fluid or both. Free abdominal air may occur due to rupture of a hollow organ and sometimes from infection with gas-producing anaerobic bacteria. Localized peritonitis may occur secondary to pancreatitis and can cause the duodenum to appear fixed and elevated ("sentinel loop"). Ultrasonography is useful for localizing fluid accumulation and assisting in obtaining a sample for analysis. Abdominal radiography and ultrasonography should be performed before diagnostic peritoneal lavage. Ultrasonography is also a valuable tool to evaluate the abdomen and surgical site in dogs. Most abdominal organs can be assessed ultrasonographically 24 hours postoperatively; the limiting factor to evaluating affected animals is often pain.

The most common laboratory finding in animals with peritonitis is a marked leukocytosis; however, the neutrophil count may be normal or low in some cases. The predominant cell type is the neutrophil, and a left shift is often but not always present. Other abnormalities may include anemia, thrombocytopenia, dehydration, hypoglycemia or hyperglycemia hyperbilirubinemia, and/or electrolyte and acid-base abnormalities. In a recent study of peritonitis in cats, lactate levels at the time of diagnosis were found to be a useful prognostic indicator. Non-survivors had a significantly higher blood lactate concentration than survivors in the aforementioned study median lactate at the time of diagnosis of septic peritonitis being 1.4 mmol/l in survivors and 3.5 mmol/l in non-survivors. The activity of circulating anticoagulant proteins (protein C and antithrombin) are often significantly lower in dogs with sepsis. C- reactive protein (CRP) and procalcitonin (PCT) are biomarkers that have been studied extensively in humans with septic peritonitis; PCT may be a superior biomarker to CRP in humans with sepsis. CRP has been most studied in dogs. Its usefulness in differentiating septic and non-septic conditions in small animals is uncertain and warrants further investigation. Bile peritonitis usually causes elevations of alkaline phosphatase, alanine transaminase, and total bilirubin concentrations.

Little or no abdominal effusion may be seen in early cases of peritonitis. When effusion is present, abdominocentesis should be performed and fluid retrieved for analysis. Toxic degenerative neutrophils with intracellular or extracellular bacteria are indicative of bacterial peritonitis, as is plant material (from feces). Leukocyte morphology and the presence of bacteria are more important than leukocyte numbers. If total nucleated cell counts (TNCC) are performed, they should be done on fluid that has been placed in an EDTA (lavender top) tube. Bacteria are sometimes not seen in patients with bacterial peritonitis, especially if they have been receiving antibiotics. Differentiating between these effusions and those due to pancreatitis may be difficult because large numbers of degenerative white blood cells can be seen with both. A concentration difference greater than 20 mg/dl between blood and peritoneal fluid glucose concentration has been reported to reliably differentiate between septic peritoneal effusions and nonseptic peritoneal effusions in dogs and cats. Lactate concentrations greater 2.5 mmol/L were indicative of septic peritoneal effusions in dogs in another study; however, lactate concentrations were not accurate tests for detecting septic peritoneal effusions in cats.

MEDICAL MANAGEMENT

The goals of management of animals with peritonitis are to eliminate the cause of the contamination, resolve infection, and restore normal fluid and electrolyte balances. Food should be withheld if the animal is vomiting. Intravenous fluid replacement therapy should be initiated as soon as possible, particularly if the animal is dehydrated or appears to be in shock (in dogs, 60 to 90 ml/kg/hour; in cats, 40 to 60 ml/kg/hour). Synthetic colloids such as hetastarch and dextran 70) may be beneficial, particularly if vasculitis is present. Hypokalemia and hyponatremia may be present and require intravenous supplementation. Hypoglycemia is common in animals with systemic inflammatory response syndrome (used to be called septic shock), and glucose may need to be added to the fluids (i.e., 2.5% to 5% dextrose). Standard shock therapy should be initiated (i.e., fluid replacement and antibiotics). Bicarbonate therapy can be detrimental, and should only be used if acidosis is so severe as to

be immediately life-threatening. Steroid therapy was once considered standard for SIRS patients. Then it was almost universally rejected. Currently, there appears to be a place for judicious use of steroids in septic patients in SIRS that are not responding to standard resuscitative therapy.

Broad-spectrum antibiotic therapy should be initiated as soon as the diagnosis is made. Escherichia coli, Clostridium spp., and Enterococcus spp. are commonly isolated from animals with peritonitis, and ampicillin plus enrofloxacin typically is an effective antimicrobial combination. However, amikacin plus either clindamycin or metronidazole may be necessary. A second generation cephalosporin (e.g., cefoxitin), also has a reasonable Gram-negative and anaerobic spectrum. If renal compromise is present in an animal with a resistant bacterial infection, imipenem may be considered. The initial antibiotic therapy should be altered according to the aerobic and anaerobic culture results of lavage fluid or cultures obtained at surgery. Septic peritonitis typically causes DIC, and plasma administration to replace clotting factors is probably one of the most beneficial therapies in such patients.

Low-dose heparin increases survival and significantly reduces abscess formation in experimental peritonitis. The inflammatory process in peritonitis is associated with an outpouring of fibrous exudate that causes intraabdominal loculation of bacteria. The loculated bacteria are protected from host defense mechanisms, and antibiotics that may not be able to penetrate the fibrin clots. Although the exact mechanism of its beneficial effect is still unknown, heparin appears indicated in patients with severe peritonitis. Heparin may also be incubated with plasma and given to animals with disseminated intravascular coagulation (DIC). Low molecular weight heparin (enoxaprin, dalteparin) differs from unfractionated heparin in its mechanism of action and may be more effective; however, large clinical studies are lacking.

SURGICAL TREATMENT

Exploratory surgery is indicated when the cause of peritonitis cannot be determined or when bowel rupture, intestinal obstruction (e.g., bowel incarceration, neoplasia), or mesenteric avulsion is suspected. Serosal patching and plication reduce the incidence of intestinal leakage, dehiscence, or repeated intussusception. Animals that require surgery and have peritonitis secondary to intestinal trauma (disruption of mesenteric blood supply, bowel perforation, chronic intussusception, foreign body) often are hypoproteinemic. The role that protein levels play in healing intestinal incisions is not understood. However, most surgeons are concerned that hypoproteinemic patients may not heal as quickly as patients with normal protein levels despite the fact that similar complication rates are typically seen among euproteinemic and hypoproteinemic animals. Most experimental evidence has shown that retardation of wound healing is only seen with severe protein deficiencies (less than 1.5 to 2 g/dl).

Although the practice of lavaging the abdominal cavity of animals with peritonitis is controversial, lavage generally is indicated with diffuse peritonitis. Lavage should be done with care in animals with localized peritonitis to avoid dissemination of infection. When lavage is performed, as much of the fluid as possible should be removed, because fluid inhibits the body's ability to fight off infection, probably by inhibiting neutrophil function. Historically many different agents have been added to lavage fluids, especially antiseptics and antibiotics. Povidone-iodine is the most widely added antiseptic; however, its use may be contraindicated with established peritonitis. Furthermore, no beneficial effect of this agent has been shown in repeated experimental and clinical trials in animals. Although a great many antibiotics have been added to lavage fluids over the years, there is no substantial evidence that their addition benefits patients being treated with appropriate systemic antibiotics. Warmed sterile physiologic saline is the most appropriate lavage fluid. In a meta-analysis of human patients, it was determined that peritoneal lavage was of no benefit in people with severe pancreatitis despite isolated reports of its clinical benefit in some centers.

Open abdominal drainage (OAD) may be useful for managing animals with peritonitis. Reported advantages include improvement in the patient's metabolic condition secondary to improved drainage, fewer abdominal adhesions and abscesses, and access for repeated inspection and exploration of the abdomen. Disadvantages include hypoalbuminenmia, hypoproteinemia, anemia, and nosocomial infections. With this technique the abdo-

men is left open, and sterile wraps are placed around the wound. The frequency of wrap changes depends on the amount of fluid drained and external soiling. Complications of open abdominal drainage include persistent fluid loss, hypoalbuminemia, weight loss, adhesion of abdominal viscera to the bandage, and contamination of the peritoneal cavity with cutaneous organisms. Because of the effort and time involved in OAD, it is less commonly performed; although with highly exudative effusions it may be more effective than closed-suction drainage. Nonetheless closed-suction drainage is often effective in dogs and cats with generalized peritonitis, particularly if the effusion is serous in nature, and it involves far less time and effort.

Animals with peritonitis often are endotoxic and hypotensive. Small amounts of endotoxins are normally absorbed from the intestine and transported via the portal system to the liver where they are removed and destroyed by hepatocytes. Hypotension in dogs is associated with intense portal vasoconstriction. This vasoconstriction causes breakdown of the intestinal mucosal barrier, allowing more intestinal endotoxin to be absorbed. If hepatic function is impaired, a common condition in septic animals, small doses of endotoxin that normally would be harmless may be lethal. Therefore, hypotension should be corrected before and prevented during and after surgery in animals with peritonitis.

Animals with less than 4 g/dl total protein or 1.5 g/dl albumin may benefit from perioperative colloid administration. Colloids (e.g., hetastarch) may be given preoperatively, intraoperatively, or postoperatively for a total dose of 20 ml/kg/day (dog) or 10 to 15 ml/kg/day (cat). Colloids such as hetastarch are less apt to cause coagulation abnormalities than older products (e.g., dextrans). However, large volumes of either crystalloid or colloid are given, clotting factors may be diluted. Clotting profiles, PCV, and TS should be checked frequently, regardless of which volume replacement therapy is used, when treating severe dehydration, hypotension, fluid loss, and blood loss. Fresh frozen plasma should be considered when clotting tests are prolonged. Blood should be considered when PCV is in the low 20's.

PANCREATICABSCESSES

Pancreatic abscesses are a collection of purulent material and necrotic tissue within and extending from the pancreatic parenchyma. Pancreatic pseudocysts are collections of pancreatic secretions and cellular debris enclosed within a wall of granulation tissue or fibrous sac that lacks an epithelial wall. Pancreatic pseudocysts have also been called pancreatic cysts.

Pancreatic pseudocysts are a common complication of acute pancreatitis in human beings but are rarely diagnosed in small animals. They may be associated with recurrent bouts of pancreatitis or trauma. Fluid in the cysts is a combination of blood, pancreatic fluids, and enzymes. These are not true cysts because the fluid is thought to leak from damaged pancreatic ducts and vessels rather than being secreted by the lining of the cyst. Pancreatic pseudocysts may be incidental findings or may be associated with nonspecific abdominal signs, such as pain and vomiting. Complications such as infection, rupture, or acute hemorrhage may occur in people and are associated with a high mortality rate. Large pancreatic masses in symptomatic or asymptomatic animals may be pseudocysts or sterile abscesses; cancer is a much less common event. Do not recommend euthanasia solely on the basis of a radiographic finding of an abdominal mass.

Pancreatic abscesses/pseudocysts probably arise after acute pancreatitis; therefore, the signalment of these animals closely parallels that of animals diagnosed with acute pancreatitis. Most animals are middle-aged or older, and dogs are more commonly affected than cats.

Animals with pancreatic abscesses/pseudocysts may have a previous history of acute onset of anorexia, depression, diarrhea, or vomiting; some have previously been treated for gastroenteritis that probably was pancreatitis. Other clinical findings may include ataxia, anorexia, abdominal pain, or pyrexia. These patients may have dramatic acute signs, or vague, smoldering, chronic signs, or they may be asymptomatic.

Typical findings with pancreatic abscesses/pseudocysts may include pain during abdominal palpation, depression, icterus, pyrexia, palpable cranial abdominal mass, or abdominal distention. Some animals may be weak and

reluctant to stand. Pyrexia is an uncommon finding. However, some animals are asymptomatic.

Diagnostic Imaging

The most consistent finding with pancreatic abscess/pseudocyst on survey abdominal radiographs is an ill-defined increase in soft tissue density in the right cranial abdominal quadrant. If peritonitis is present, a generalized increase in soft tissue opacity and loss of visceral detail in the right quadrant or throughout the abdomen may be observed. Abdominal ultrasonography is more sensitive and usually reveals a mass in the area of the pancreas. Gallbladder and bile duct distention may also be noted. Ultrasonography may also identify pancreatitis. Gastric outflow obstruction is rarely observed on contrast studies of the upper gastrointestinal tract. Ultrasonography is the best tool for identifying pancreatic abscess/pseudocyst; however, differentiation of pseudocysts from other fluid-filled masses is not possible without evaluation of the fluid. Percutaneous fine needle aspiration of masses is reasonable in dogs because of the extremely low incidence of septic pancreatitis in this species. Risk must be weighed against the advantage of a preoperative diagnosis. Resolution of pancreatic abscess/pseudocysts after percutaneous, ultrasound-guided drainage is possible.

Hematologic and serum biochemical findings with pancreatic abscess/pseudocyst are inconsistent but may include leukocytosis, neutrophilia with or without a left shift, lymphopenia, or monocytosis. Serum biochemical abnormalities may include hyperbilirubinemia and high serum alkaline phosphatase caused by extrahepatic cholestasis, high alanine aminotransferase, hypocholesterolemia, hyponatremia, hypochloremia, and hypokalemia. Serum lipase and serum amylase are insensitive and nonspecific; they should not be requested. Bilirubinuria often is present.

MEDICAL MANAGEMENT

Pancreatic abscesses/pseudocysts have classically been considered surgical diseases. However, we now realize that in some patients they can be resolved with percutaneous drainage, and others (typically those fortuitously diagnosed on abdominal ultrasound for some other reason) may need no treatment. These lesions are almost invariably sterile in dogs, but septic abscesses can occur in cats. The mortality rate in human beings with pancreatic abscesses is nearly 100% when medical therapy without drainage is used; with surgical treatment, mortality has been reduced. Similar studies have not been reported in dogs or cats. Some pancreatic abscesses/pseudocysts may resolve spontaneously without therapy.

SURGICAL TREATMENT

Symptomatic dogs with abscesses or pseudocysts probably benefit from drainage procedures; however, many dogs with pancreatitis have hypoechoic areas in the pancreas that do not represent fluid accumulations that can be drained. Generalized, sterile peritonitis is present in some dogs with pancreatic abscess/pseudocyst; if septic peritonitis or pancreatitis is present, a thorough search should be made for a primary cause such as a perforated duodenum. On opening the abdomen, a mass is observed originating from the pancreas in the cranial portion of the abdomen. The mass may be firm and fibrotic or friable. Multiple adhesions to omentum and adjacent loops of small or large intestine often are present. These lesions can look malignant; however, a vast majority of pancreatic lesions and masses are inflammatory without malignancy, regardless of how bad they appear. Adhesions may be present if the lesion has ruptured and re-formed. If the abscess or pseudocyst is surgically resolved, omentalization is preferred over external drainage (see later discussion).

PREOPERATIVE MANAGEMENT

If clinically apparent pancreatitis is present, medical management should be initiated before surgery (percutaneous drainage may proceed if deemed important). A broad-spectrum antibiotic can be administered intravenously before surgery if sepsis is believed to be present, but this is seldom necessary. If infection is found by cytology or culture, then antibiotics should be used for at least 10 to 14 days postoperatively.

Perform a midline abdominal laparotomy that extends from the xiphoid cartilage caudally to distal to the umbilicus. Gently explore the abdomen. Locate the pancreatic mass and obtain cultures of infected tissue. Gently

break down adhesions in the intestine and omentum as needed to visualize the lesion. Preserve the pancreatic ducts, common bile ducts, and adjacent vascular structures during dissection. Débride necrotic or purulent areas of the pancreas using a combination of sharp and blunt dissection. Resect as much of the necrotic pancreas as possible without damaging adjacent blood vessels or tissue. Once the lesion has been débrided, place a piece of omentum in it and secure it with sutures. If possible, loop the omentum through a tunnel in the pancreatic tissue and suture it back to itself. Determine common bile duct patency by gently expressing the gallbladder. If the common bile duct is not patent, catheterize the duct and try to obtain flow or perform a cholecystoenterostomy. Make sure you do not ligate the common bile duct. If generalized peritonitis is present, lavage the abdomen thoroughly with warm, sterile saline or lactated Ringer's solution. If peritonitis is present close the abdomen, insert a drain, or leave it open for drainage.

POSTOPERATIVE CARE AND ASSESSMENT

The patient should be treated for pancreatitis, as described previously. Antibiotic therapy should be continued if infection is found. Animals should be monitored postoperatively for signs of worsening inflammation. Clinical assessment of these patients (i.e., presence or absence of fever, abdominal pain, anorexia, vomiting, and icterus) is more important than the CBC or ultrasonographic appearance. Repeat operations may be required occasionally. Blood cultures are warranted if bacteremia is suspected. Pancreatitis is a potential complication of any surgery involving the pancreas.

PROGNOSIS

The prognosis in animals with inflammatory pancreatic lesions is guarded. Mortality rates appear to be higher with necrotic mass lesions of the pancreas and pancreatic abscesses than with pancreatic pseudocysts. Cats undergoing surgery because of extrahepatic biliary obstruction secondary to severe acute pancreatitis that does not respond to medical management may have a good prognosis. Postoperative complications that have been described include progression of diabetes mellitus, septic peritonitis, local gastrostomy tube stoma inflammation, local gastrostomy tube stoma infection, and mild dermal suture reaction.

SPLENICTORSION

Splenic torsion most often occurs in association with GDV; isolated splenic torsion occurs rarely in dogs and to our knowledge has not been reported in cats. Importantly, splenic torsion is rarely associated with neoplasia. Typically, the thin-walled splenic vein is occluded, although the splenic artery remains partly patent, resulting in congestive splenomegaly. Vascular thrombosis (particularly of the splenic vein) may occur. In some dogs the clinical signs are acute; in others the torsion presumably is intermittent, and abnormalities are noted weeks before diagnosis.

The cause of isolated splenic torsion is unclear. It may be related to congenital abnormalities or traumatic disruption of the gastrosplenic or splenocolic ligament. It also has been hypothesized that splenic torsion may occur after partial gastric torsion (i.e., an intermittently malpositioned stomach), in which case the spleen remains torsed despite repositioning of the stomach. Primary splenic torsion may be acute or chronic. The chronic form is difficult to diagnose because clinical signs are often vague and may be intermittent; however, chronic splenic torsion was recently reported in two dogs that had had clinical signs for between 2 weeks and 4 months; clinical signs resolved in these dogs after splenectomy.

Splenic torsion is most commonly reported in large- or giant breed, deep-chested dogs, particularly Great Danes and German shepherd dogs, but English bulldogs may also be over represented. In a recent study of 102 affected dogs, these 3 breeds accounted for 50% of the cases. This same study found castrated males to be more commonly affected than females or intact males.

Most animals are presented for treatment because of some combination of vomiting, weakness or depression, icterus, hematuria or hemoglobinuria, abdominal pain, and/or diarrhea. Clinical signs may be acute or chronic. Some owners have reported chronic intermittent signs up to 3 weeks before evaluation. Torsion has been attri-

buted to a diaphragmatic hernia that occurred several years previously. Acute torsion may cause signs of cardiovascular collapse and shock.

The most prominent physical examination finding is splenic enlargement or a mid-abdominal mass. Abdominal pain, fever, dehydration, pale mucous membranes, or icterus (or all of these) sometimes is found. Dogs with cardiovascular collapse and shock have tachycardia, pale mucous membranes, prolonged capillary refill times, and/or weak peripheral pulses.

The most common radiographic findings are diminished visceral detail associated with peritoneal effusion and displacement of the small intestine by an enlarged spleen. The splenic outline often is difficult to discern. Sometimes, obvious splenomegaly is seen. If the dorsal extremity (head) or the body of the spleen is not observed in its normal position, splenic torsion is suggested. Occasionally, gas bubbles are present within the splenic parenchyma, presumably formed by gas-producing bacteria (e.g., Clostridium spp.) in the devitalized spleen. Gastric dilatation may occur.

Ultrasonographically, the splenic parenchyma may be normal, hypoechoic, or anechoic with interspersed linear echoes; however, a hypoechoic spleen is most commonly seen. Finding a notably enlarged spleen that is diffusely hypoechoic, with linear echoes separating large, anechoic areas) may be unique to splenic torsion. Enlargement of hilar splenic vessels may also suggest this condition. B-mode evaluation of the splenic veins for intraluminal echoes and spectral or color Doppler evaluation for absent velocity flow may be important assessments to make in dogs with splenic torsion and/or infarction. Visible splenic vein intraluminal echogenicities compatible with thrombi may be seen ultrasonographically in dogs with splenic torsion that have vascular congestion and compression and thrombosis of the splenic vein. Spectral Doppler and color Doppler imaging of the splenic vein will show an absence of flow in affected dogs.

MEDICAL MANAGEMENT

Splenic torsion is a surgical disease; medical management usually is limited to stabilizing the animal for surgery (see later discussion in the “Preoperative Management” section). If the animal is shocky, intravenous fluids and antibiotic therapy should be initiated.

SURGICAL TREATMENT

The timing of surgical therapy is influenced by the animal’s status at presentation. An animal presented for treatment with signs of shock should be operated on as quickly as possible after its condition has been stabilized. Surgery may be reasonably delayed for a short period in animals with chronic disease; however, prompt surgical intervention is recommended. If possible, fluid deficits and electrolyte and acid-base abnormalities should be corrected before surgery. Whole blood or packed RBC administration is warranted in animals with a hematocrit below 20%. Perioperative antibiotic therapy (e.g., cefazolin 22 mg/kg IV) is recommended because vascular occlusion and necrosis may allow proliferation of bacteria in the spleen. Electrocardiograms are warranted to determine whether cardiac arrhythmias are present that may require therapy before induction of anesthesia or during surgery. Blood transfusion products should be available because the enlarged and congested spleen may rupture with handling, causing abdominal hemorrhage.

Splenectomy is the treatment of choice in dogs with acute splenic torsion because no good way to secure the spleen in its normal position is known, and torsion may recur. Furthermore, derotating the spleen may allow necrotic debris and toxins to enter the systemic circulation and is not recommended, thus splenectomy is the only viable option in animals with chronic torsion, and is recommended in those with acute torsion.

DISEASES OF THE EXTRAHEPATICBILIARYSYSTEM

Disease of the biliary system requiring surgical intervention are either caused by leakage of bile into the abdomen or obstruction of bile flow. Leakage of bile may occur when there is damage to the gallbladder or a tear or complete transection of the hepatic ducts or common bile duct. This is most often caused by blunt trauma following motor vehicle accidents, however, it may also occur with sharp abdominal trauma (such as gunshot wounds).

Obstructive biliary disease may be caused by biliary stones, infection, inflammation of the gallbladder (cholecystitis), pancreatitis, or neoplasia. Cholelithiasis and choledocholithiasis should be considered when obstructive icterus is suspected, however, gallstones are rare in dogs and cats. Most cases have been discovered at necropsy and have not been associated with clinical signs unless there is a secondary infection of the gallbladder.

Clinical signs

The clinical signs associated with leakage of the biliary system are often insidious in onset. Many times there is a delay of several weeks following trauma before the onset of clinical signs referable to the biliary system are noted. Early signs of biliary leakage are vomiting, anorexia, lethargy, and abdominal pain. Signs of abdominal discomfort and systemic disease often are not present until the bile becomes infected. Because bile salts are toxic to tissues and cause tissue necrosis, peritonitis usually occurs secondarily in chronic, untreated bile leakage. Animals with bile leakage generally die due to the effects of bacterial peritonitis.

Clinical signs associated with obstructive diseases depend on the cause of the obstruction. Icterus, abdominal pain, vomiting, depression, fever, weight loss, and anorexia may be noted.

Diagnosis

A history of trauma is frequently present in patients with biliary tract leakage. Abdominal radiographs may show evidence of fluid accumulation and loss of detail. Serum biochemical abnormalities include increased total bilirubin and serum alkaline phosphatase. Bilirubinuria may be present and occasionally the animals have clay-colored stools. Abdominocentesis should be performed on all animals in which bile peritonitis is suspected. The total bilirubin should be higher in the fluid than in serum in animals with bile leakage.

Animals with obstructive disease are generally icteric. Total bilirubin is elevated and serum alkaline phosphatase is usually markedly increased. Survey abdominal radiographs may demonstrate radiopaque stones. Ultrasonography may also indicate dilated biliary ducts. Intravenous cholangiography or nuclear scintigraphic procedures outlining the biliary system may aid in the diagnosis of obstructive biliary disease.

BILIARY SURGERY

Normal bile is sterile, however in cases of cholangitis and cholecystitis the bile frequently contains bacteria. Antibiotic therapy should be based on culture and sensitivity. Administration of presurgical and postsurgical antibiotics is indicated. Empirically, ampicillin, cephalosporins, and chloramphenicol are often used because they are excreted into the bile.

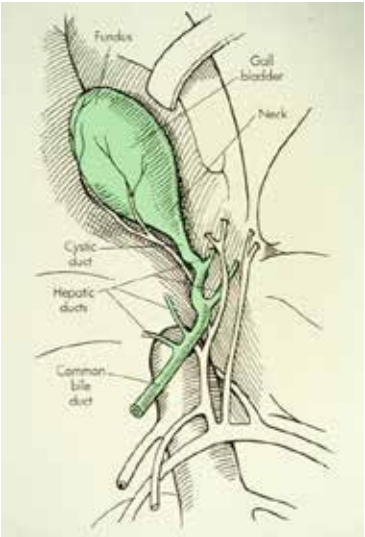

Treatment of biliary tears requires accurate approximation of all layers, particularly the mucosa. Minimal dissection should be used in order to prevent damage to the vascular supply of the duct. Care should be used to maintain adequate lumen size and to prevent strictures sutures should be placed without tension. Small defects

should be repaired with 4-0 to 6-0 absorbable suture material. If larger defects are present a cholecystojejunostomy may be necessary. The use of stents is somewhat controversial. Reconstruction over stents has been advocated in human beings. These stents are used to decompress the gallbladder, stent the anastomosis, and prevent leakage until the sutured area has had a chance to heal. If a stent is placed, it should be of nonreactive, soft material and should be smaller than the size of the vessel in which it is placed. I generally place the tube across the defect in the common bile duct and exit it into theduodenum.

Placing a single suture of absorbable suture material allows the tube to be passed into the duodenum and out the intestinal tract, avoiding the need for a second surgical procedure.

Extensive damage to gallbladder or common bile duct is best repaired by cholecystectomy (removal of the gallbladder). The gallbladder is exposed and the visceral peritoneum excised along the junction of the gallbladder and the liver. The cystic duct and gallbladder are freed to their junction with a hepatic duct and the common bile duct, and the cystic duct and accompanying artery are ligated with 3-0 or 4-0 nonabsorbable suture material. The gallbladder is then removed.

Cholecystotomy may be required in animals with obstructive disease, particularly if inspissated bile or calculi are present. The gallbladder should be packed off from the rest of the abdomen with sterile laparotomy pads. The gallbladder should be lavaged and the cystic duct cannulated and flushed. The gallbladder incision is closed in 1 or 2 continuous inverting layers.

Cholecystojejunostomy is performed when the damage to the common bile duct is irreparable, or when the opening to the duodenum is obstructed, such as with pancreatic, gastric, or duodenal neoplasia. The gallbladder is freed from the liver, and the field packed off. Two incisions approximately 2.5 cm long are made parallel to each other in the gallbladder and the jejunum. The cranial dorsal incision lines are closed from within the lumen using 4-0 absorbable suture material in an approximating mucosal pattern. Next, the caudal ventral incision lines are closed. There are fewer problems with reflux of intestinal contents into the biliary tract when the opening is large.

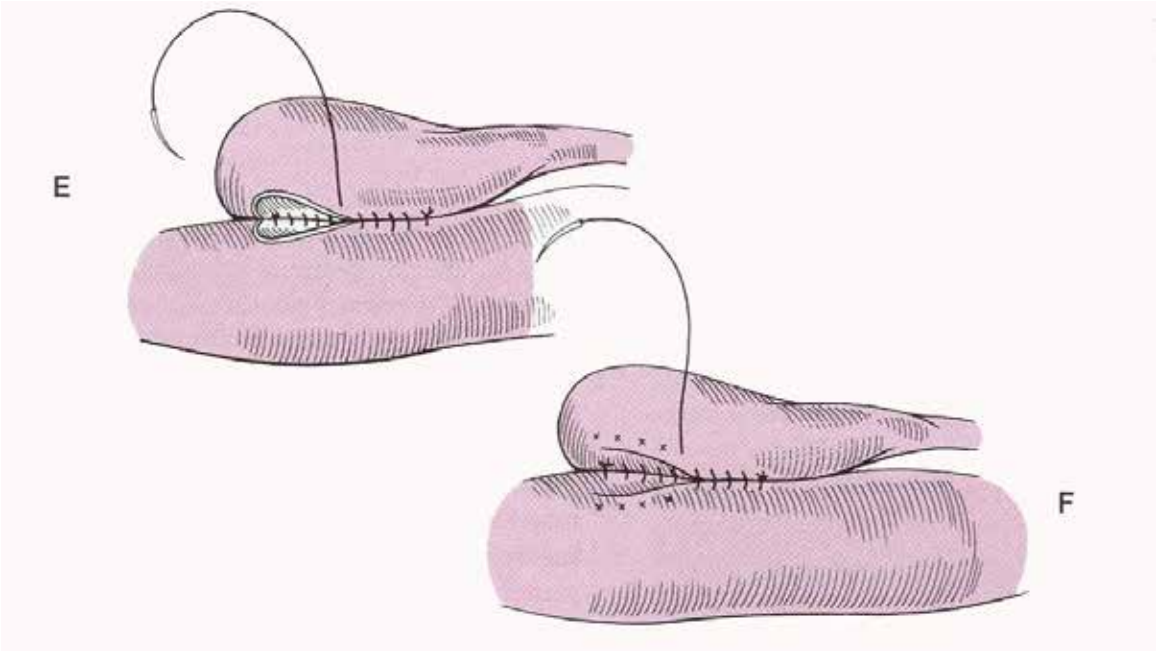

Toraks Cerrahisinde Yaklaşım

Theresa Fossum

Epic Veteriner Uzmanları, Arizona

TANIMLAR

Torakotomi, göğüs duvarının cerrahi olarak kesilmesidir; kaburgalar arasından insizyon (interkostal veya lateral torakotomi) veya sternumun ayrılması (medyan sternotomi) ile yapılabilir. Pulmoner lobektomi, bir akciğer lobunun (tam) veya akciğer lobunun bir kısmının (kısmi) çıkarılmasıdır. Pnömonektomi, torasik boşluğun bir tarafındaki tüm akciğer dokusunun çıkarılmasıdır.

ANTİBİYOTİKLER

Altta yatan pulmoner hastalığı veya travması (yani pulmoner kontüzyonlar) olan hayvanlar, pulmoner enfeksiyon geliştirme riski altındadır. Bu hastalar dikkatle izlenmeli ve profilaktik antibiyotikler (örneğin, sefazolin; indüksiyonda 22 mg/kg IV; 2 ila 4 saatlik aralıklarla bir veya iki kez tekrarlanmalı) sağlanmalı veya en erken enfeksiyon belirtisinde (yani, lökositoz ve/veya ateş) terapötik antibiyotikler başlatılmalıdır. Ampisilin ve enrofloksasin, kültür ve antimikrobiyal duyarlılık testi sonuçları dönene kadar köpeklerin şüpheli enfeksiyöz alt solunum yolu hastalıklarının tedavisinde kullanılan diğer rasyonel seçeneklerdir.

Profilaktik antibiyotiklerin kullanımı operasyonun uzunluğuna, gerçekleştirilen operasyon tipine, hayvanın bağışıklık durumuna ve altta yatan hastalık sürecine bağlıdır. Büyük neoplastik lezyonların (fokal nekroz alanları içerebilen) çıkarılması için torakotomi uygulanan güçten düşmüş hayvanların profilaktik antibiyotik tedavisinden fayda görmesi muhtemeldir. Profilaktik antibiyotikler, anestezi indüksiyonunda intravenöz olarak verilmeli ve genellikle 12 ila 24 saat içinde kesilmelidir.

CERRAHİ ANATOMİ

Köpek ve kedilerin torasik boşlukları lateral kenarlardan sıkıştırılır, bu nedenle en büyük boyut dorsoventraldir. Kaburgalar, sternum ve columna vertebralis; torasik iskeleti oluşturur. Sternum, sekiz adet eşleşmemiş kemikten oluşur ve toraksın tabanını oluşturur. İlk ve son göğüs kemiği sırasıyla manubrium ve xiphoid olarak bilinir. Genellikle 13 çift kaburga vardır. Onuncu, onbirinci ve onikinci kaburgalar sternum ile eklem yapmaz, bunun yerine iki taraflı kostal kemeri oluşturur. On üçüncü kaburganın kıkırdaklı kısmı kas sisteminde serbest olarak sonlanır. İnterkostal boşluk olarak bilinen kaburgalar arasındaki boşluk, genellikle bitişik kaburgaların iki ila üç katı genişliğindedir. Torasik duvara kan temini, uydu vena ve sinir ile birlikte komşu kaburganın kaudalinde uzanan interkostal arterler tarafından sağlanır. Tipik bir interkostal sinir, torasik sinirin dorsal dalının ayrıldığı yerde başlar ve internal interkostal kasın lifleri arasında distal olarak ilerler. Çoğu interkostal boşlukta, interkostal damarlar ve sinirler medial olarak sadece plevra ile kaplıdır.

Toraks kasları sadece yapısal bir işleve hizmet etmez, aynı zamanda solunumda da önemlidir. İnterkostal kaslar, torasik duvarın en derin kaslarıdır. Eksternal interkostal kasın lifleri her kaburganın kaudal sınırından başlar ve kaudaventral olarak bir sonraki kaburganın kraniyal sınırına ilerler. Bu kas öncelikle inspirasyonda önemlidir. İnternal interkostal kaslar, diğer taraftan, bir kaburganın kranial sınırından başlayıp bir önceki kaburganın kaudal sınırına kadar uzanır ve esas olarak ekspirasyona yardımcı olma işlevi görür. Diğer inspiratuar kaslar skalen kaslar, serratus dorsalis cranialis, levatores costarum ve diyafram kasıdır. Ek olarak, ekspiratuar kaslar arasında rektus abdominis, eksternal abdominal oblik, internal abdominal oblik, transversus abdominis, serratus dorsalis caudalis, transversus costarum ve iliocostalis kası bulunur.

Köpeklerin ve kedilerin akciğerlerinde, toraks boşluğunun şeklindeki değişikliklere (yani, diyafram hareketinin veya omurganın ekstensiyon ve fleksiyonunun neden olduğu) yanıt olarak akciğerlerin şeklini değiştirmesine izin

veren ve farklı loblar oluşturan derin fissürler vardır. Bu fissürler ayrıca, lobların tek tek izole edilmesini sağlar ve çevreleyen lobların bütünlüğünü bozmadan lobların çıkarılabilmesine izin verir. Sol akciğer, bir kranial ve bir kaudal lobdan oluşur ve kranial lob da; kaudal ve kranial parçalara ayrılır. Sağ akciğer soldan daha büyüktür ve kraniyal, orta, kaudal ve aksesuar loblara bölünmüştür. Kardiyak çentik, akciğer dokusunun kalp ve vücut duvarı arasına girmediği, kalbin üzerinde yer alan küçük bir alandır. Genellikle dördüncü interkostal boşluğun ventralinde bulunur ve sağ tarafta daha büyüktür.

Pulmoner arterler, kalbin sağ ventrikülünden akciğerlere kirli kan taşır ve pulmoner venler, temiz kanı akciğerlerden sol atriyuma geri döndürür. Sol pulmoner arter sol bronşun kranialinde seyrederken sol pulmoner venler ise ventralinde seyreder. Sağ tarafta; pulmoner arter sağ bronşun dorsalinde ve hafif kaudalinde yer alırken pulmoner venler kraniyodorsal ve ventral olarak uzanır.

PREOPERATİF YÖNETİM

Solunumu bozan travmatik lezyonları olan (örneğin yelken göğüs) veya akut solunum yetmezliği olan hayvanlar (örneğin rüptüre bulla veya rüptüre pulmoner apse) operasyondan önce sıklıkla acil stabilizasyon (örneğin, kaburga segmentlerinin stabilizasyonu, torasentez ve oksijen tedavisi) gerektirir. Torasentez ve göğüs tüpü yerleştirme ekipmanı hazır bulundurulmalı ve klinisyenler bu tekniklere aşina olmalıdır. Toraks, künt travma sonrası en sık yaralanan bölgedir; yakın zamanda yapılan bir çalışmada hastaların %72'sinden fazlasında torasik yaralanmalar tespit edilmiştir. Yaralanan hayvanların %50'sinde eş zamanlı abdomen ve göğüs yaralanmaları tespit edilmiştir.

NOT: Tüm travma hastalarında göğüs dikkatlice oskülte edilmelidir. Çoğunda pulmoner kontüzyon vardır ve göğüs oskültasyonunda anormal sesler bulmak tipik olarak torasik travmanın radyografik belirtileriyle ilişkilidir.

Büyük neoplastik lezyonlarda, hayvanı sternal pozisyonda veya etkilenen tarafı aşağı gelecek şekilde lateral pozisyonda konumlandırmak ve oksijen (yani, nazal insuflasyon veya oksijen kafesi) sağlamak genellikle faydalıdır. Göğüs cerrahisi geçirecek, solunum bozukluğunun ciddiyetini saptamak ve tanımlamak için ameliyat öncesinde kan gazı analizi veya nabız oksimetresi ile değerlendirme şarttır. Açıklanamayan anormallikler araştırılmalıdır, çünkü bazen cerrahi olarak düzeltilemeyen bir hastalığın (yani, diffüz mikrometastaz) neden olduğu solunum bozuklukları tespit edilebilir. Dolayısıyla, ameliyattan önce ciddi anemiler düzeltilmelidir.

Kardiyak cerrahi müdahale gereken hayvanlarda genellikle kardiyovasküler bozulmalar vardır ve mümkün olduğunda anestezi indüksiyonundan önce medikal olarak düzeltilmeli veya kontrol altına alınmalıdır. Konjestif kalp yetmezliği ve özellikle pulmoner ödem, ameliyattan önce diüretikler (örn., furosemid) ve anjiyotensin dönüştürücü enzim (ACE) inhibitörleri (örn., enalapril, benazepril ve lisinopril) ile tedavi edilmelidir. Kardiyak aritmiler tespit ve tedavi edilmelidir (Ayrıca "Ameliyat Sonrası Bakım ve Değerlendirme" bölümüne bakınız). Ventriküler taşikardi ameliyattan önce sınıf I antiaritmik ilaçlarla (yani lidokain ve prokainamid) baskılanmalıdır. Lidokain, ameliyat sırasında ve hemen sonrasında ventriküler taşiaritmilerin tedavisinde etkilidir. Supraventriküler taşikardi; ameliyattan önce digoksin, β-adrenerjik blokerler (örn., esmolol, propranolol ve atenolol) veya kalsiyum kanal bloke edici ilaçlar (örn., diltiazem) gerektirebilir. Atriyal fibrilasyon, ventriküler yanıt oranını 140 bpm'nin altına düşürmek için cerrahi öncesi digoksin ile kontrol edilmelidir. Tek başına digoksin ventriküler hızı yeterince azaltmıyorsa, β-adrenerjik blokerlar veya kalsiyum kanal bloke edici ilaçların eklenmesi gerekebilir. Alternatif olarak amiodaron, ventriküler yanıt hızını kontrol etmek ve bazı durumlarda atriyal fibrilasyonu normal sinüs ritmine dönüştürmek için kullanılabilir. Bradikardisi olan hayvanlar ameliyattan önce bir atropin veya glikopirolat yanıt testinden geçmelidir. Bradikardi atropin veya glikopirolata yanıt vermiyorsa, geçici transvenöz pacing veya sürekli intravenöz izoproterenol infüzyonu gerekebilir. Tüm hayvanlar kalp ameliyatından önce tam bir ekokardiyografik değerlendirmeden geçmelidir; eksik veya yanlış bir teşhis, yıkıcı sonuçlara yol açabilir. Doppler ekokardiyografinin ortaya çıkmasıyla birlikte, kalp cerrahisinden önce kardiyak kateterizasyon artık rutin olarak gerekli değildir.

CERRAHİ TEKNİK

Torakotomi

Torakotomi, kaburgalar arasında ensizyon yapılarak veya sternumu ayırarak yapılabilir. Kullanılan yaklaşım, gerekli

maruziyete ve altta yatan hastalık sürecine bağlıdır. Yapılan torakotomi tipi ne olursa olsun, gerekirse insizyonun uzatılmasına izin vermek adına aseptik cerrahi için geniş bir alan hazırlanmalıdır. Hangi sol lobun etkilendiğine bağlı olarak; dördüncü, beşinci veya altıncı sol interkostal aralıktan gerçekleştirilen birlateral torakotomi, lobektomi için yeterli açıklığı sağlar. Sol dördüncü interkostal boşluk torakotomisi; sağ ventrikül çıkış yolunun, ana pulmoner arterin ve duktus arteriozusun açığa çıkarılmasına izin verir. Perikardiyal kesenin bilateral çıkarılması, bu yaklaşımla zor olabilir. Sağ interkostal torakotomi; kalbin sağ tarafının (aurikula, atriyum ve ventrikül), kraniyal ve kaudal vena kava, sağ akciğer lobları ve azigos venin açığa çıkarılmasını sağlar. Median sternotomi, toraks boşluğunun her iki tarafının da görülmesini sağlar. Bilateral, parsiyel lobektomi median sternotomiden kolaylıkla yapılabilir; ancak tam lobektomi genellikle zordur. Kaudal vena kava, ana pulmoner arter ve perikardiyal kesenin her iki tarafı bu yaklaşımla izole edilir ve manipüle edilebilir.

Recommended Intercostal Spaces for Thoracotomy*

	LEFT	RIGHT
Heart	4,5	4,5
PDA	4(5)	
PRAA	4	
Pulmonic valve	4	
Lungs	4–6	4–6
Cranial lobe	4,5	4,5
Middle lobe		5
Caudal lobe	5(6)	5(6)
Esophagus		
Cranial	3,4	
Caudal	7–9	7–9
Cranial vena cava	(4)	4
Caudal vena cava	(6–7)	6–7

NOT: Cerrahi işlemin başlangıcında ve toraks kapatılmadan önce cerrahi süngerleri saydığınızdan emin olun. Bu, torasik boşlukta sünger bırakmamanızı sağlamaya yardımcı olur.

İnterkostal torakotomi: Köpek lateral pozisyondayken, insizyon bölgesini seçin. Yaklaşık interkostal boşluğu bulun ve deriyi, deri altı dokuyu ve kutanöz trunci kasını keskin bir şekilde kesin. İnsizyon, vertebra gövdelerinin hemen altından sternumun yakınına kadar uzanmalıdır. Makasla latissimus dorsi kası boyunca insizyonu derinleştirin, ardından bir elinizi latissimus dorsi kasının altına kraniyal olarak yerleştirerek ilk kaburgayı palpe edin. İnterkostal boşluğu doğrulamak için ilk kaburgadan geriye doğru sayın. Bir interkostal insizyonun kranialindeki kaburgalar, kaudal kaburgalardan daha kolay geri çekilir, bu nedenle komşu iki interkostal boşluk arasında seçim yapmanız gerekiyorsa, daha kaudal boşluğu seçin. Scalenus ve pektoral kasları, liflerine dik bir şekilde makasla kesin ve ardından seçilen interkostal boşlukta serratus ventralis kasının liflerini ayırın. Kostokondral bileşkenin yakınında, eksternal interkostal kas liflerinin altına bir makas yerleştirin ve kası kesmek için makası interkostal boşluğun ortasına dorsal olarak itin. İnternal interkostal kası benzer şekilde kesin. Toraks boşluğuna girmek üzere olduğunuzu anestezi uzmanına bildirin ve akciğerleri ve plevrayı belirledikten sonra plevraya penetre etmek için kapalı makas veya künt bir nesne kullanın. Bu, havanın toraksa girmesine izin vererek akciğerlerin vücut duvarından uzaklaşmasına neden olur. İstenilen pozisyonlamayı elde etmek için ensizyonu dorsal ve ventral olarak uzatın. Sternumun yakınında subpleural olarak seyreden internal torasik damarları tanımlayın ve kesmekten kaçının. Laparatomi süngerlerini nemlendirin ve göğüs insizyonunun açığa çıkan kenarlarına yerleştirin. Kaburgaları iki yana açmak için bir Finochietto ekartörü kullanın. Daha fazla açık alan gerekiyorsa, insizyona bitişik bir kaburga çıkarılabilir; ancak, bu nadiren gereklidir.

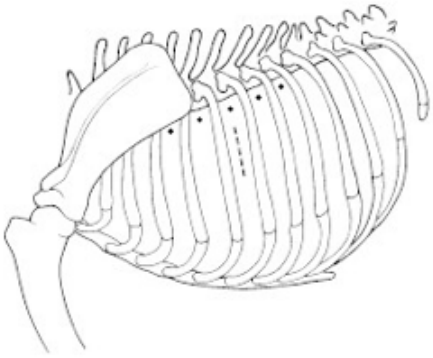

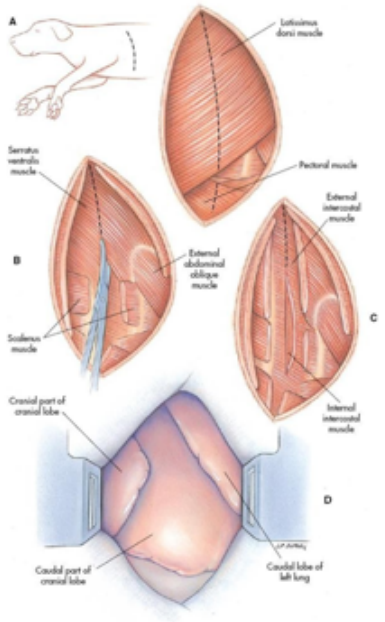

Toraksı kapatmadan önce insizyonun kaudalindeki interkostal boşluktan bir göğüs tüpü yerleştirin. Alternatif olarak, kaburga apozisyonunu ve kas kapanmasını takiben iğne üstü (over-the-needle) bir kateter kullanarak göğüs boşluğundan kalan havayı çıkarın.

İnsizyona bitişik kaburgaların etrafına dört ila sekiz adet sağlam monofilament emilebilir veya emilemez dikiş (hayvanın boyutuna bağlı olarak 3-0 ila 2 numaralar) yerleştirerek torakotomiyi kapatın. Kaburgaları bir kaburga yaklaştırıcı ile yaklaştırın veya bir asistanın kaburgaları yerleştirmek için iki dikiş atmasını sağlayın, ardından kalan dikişleri atın. Kaburga yaklaştırıcıyı çıkarmadan önce tüm dikişleri bitirin. Emilebilir dikiş materyali ile serratus ventralis, scalenus ve pektoralis kaslarını sürekli dikiş ile dikin. Latissimus dorsi kasının kenarlarını benzer şekilde yerleştirin. Önceden yerleştirdiğiniz göğüs tüpü veya iğne üstü kateter kullanarak göğüs boşluğundaki kalan havayı çıkarın. Deri altı dokusunu ve cildi her zamanki gibi kapatın.

Kedilerde ve küçük köpeklerde kas koruyucu bir teknik de uygulanabilir. Burada, latissimus dorsi kasını kesmek yerine, kas ventral fasyal ekleri boyunca keskin bir şekilde ayrılır ve yükseltilir. Latissimus dorsi kası kesilmemişse, yavru köpekler torakotomiden kısa bir süre sonra ambulasyona daha istekli olabilir; bununla birlikte, köpeklerde çeşitli interkostal torakotomi tipleri arasında topallık veya diğer sonuçları karşılaştırmak için çalışmalar yapılmamıştır. Ayrıca interkostal torakotomilerin kapatılması için transkostal dikişler de bildirilmiştir; interkostal sinirin kaburgaya sıkışmasını önlemek için dikişin geçtiği kaudal kaburgada küçük delikler açılır. Bu kapatma yöntemi, belirgin şekilde daha az postoperatif ağrı ile sonuçlanıyor gibi görünmektedir; bununla birlikte, zaman alıcıdır ve daha küçük hayvanlarda kaburga kırığına yol açabilir.

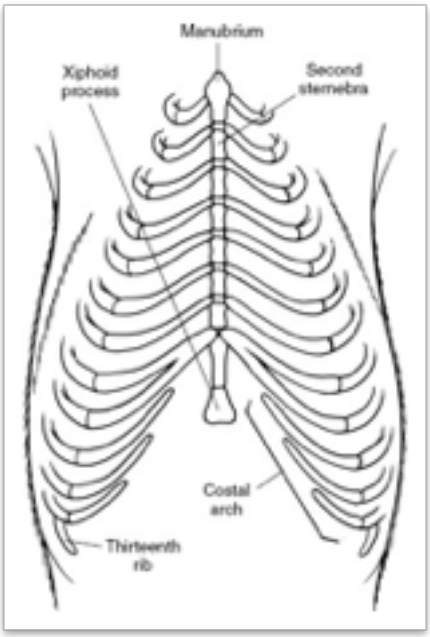

Medyan sternotomi: Median sternotomi yapılırken, postoperatif ağrıyı azaltmak ve sternebral kaymanın neden olduğu gecikmiş iyileşmeyi önlemek için iki veya üç sternebra kraniyal ya da kaudal olarak (lezyonun bulunduğu yere bağlı olarak) sağlam bırakılmalıdır. Akciğerlerin veya kalbin açığa çıkarılması gerekiyorsa (yani, spontan pnömotoraksı olan veya perikardiyektomi için köpeklerde), sternotomi ksifoid kıkırdaktan kraniyal olarak ikinci veya üçüncü sternebraya kadar uzanmalıdır. Kranial mediastinumun açığa çıkarılması isteniyorsa, sternotomi manubriumdan kaudal olarak altıncı veya yedinci sternebraya kadar uzanmalıdır.

Büyük köpeklerde, telle kapatılan sternotomiler daha stabildir ve iyileşme, kondral veya osteokondral birleşme ile ilişkilidir. İki sternebra arasında ortalanmış tek veya çift düğümlü 8 şeklindeki dikiş, biyomekanik yükleme sırasında en az yer değiştirme ile ilişkilidir.

Köpek lateral pozisyondayken, orta hattaki deriyi sternum üzerinden kesin. Keskin insizyon ve üstteki kasların künt diseksiyonunun bir kombinasyonu ile sternumu açığa çıkarın. Sternal testere, kemik testeresi, keski ve osteotom ile sternebraları orta hatta uzunlamasına kesin. Sternal testere, sternumun altına oturan bir kılavuza sahiptir ve bu da sternumu kalbin altına veya akciğerlere zarar vermeden kesmeyi çok daha kolaylaştırır. Genç hayvanlarda güçlü bir düz makas yeterli olabilir; ancak kemiği ezmekten kaçının. Sternebraların orta hatta ayrılması kapanmayı kolaylaştırır. Kemik testeresi veya keski kullanıyorsanız, sternotomiyi tamamlarken alttaki akciğerin ve kalbin hasar görmemesini sağlamak için ekstra önlem alın. Nemli laparotomi süngerlerini sternebraların kesik kenarlarına yerleştirin ve kenarları Finochietto kaburga retraktörü ile geri çekin.Göğüs tüpü yerleştirilecekse, bunu sternotomiyi kapatmadan önce yapın. Tüpü sternebraların arasından değil, kaburgaların arasından veya diyaframdan dışarı çıkarın. Sternotomiyi, sternebranın etrafına 8 şeklinde yerleştirilmiş teller (yaklaşık 15 kg'dan büyük köpekler) veya kuvvetli dikişlerle (yaklaşık 15 kg'dan küçük kediler ve köpekler) ile kapatın. Deri altı dokusunu emilebilir bir iplikle ile basit ve sürekli olacak şekilde dikin. Torasik boşluktan kalan havayı çıkarın ve deriyi her zamanki gibi kapatın.

Torakoskopi: Video yardımlı toraks cerrahisi (VATS) veya torakoskopi, toraks boşluğunun tanı ve tedavi prosedürleri için minimal invaziv bir tekniktir. Torakoskopi, kamera portalı paraxiphoid pozisyonda ve dorsal yatıştayken veya lateral pozisyondayken interkostal boşluklardan yerleştirilen kamera ve aletlerle yapılır. Görselleştirmeyi ve operatif çalışma alanını iyileştirmek için tek akciğer ventilasyonu veya ana bronşiyal blokaj uygulanabilir. Torakoskopi ile gerçekleştirilebilen prosedürler arasında, bunlarla sınırlı olmamak üzere: Eksploratuvar torakotomi (örn., piyotoraks), akciğer, mediastinum veya plevra biyopsileri; perikardiyektomi, akciğer lobektomisi, vasküler halka anomalilerinin düzeltilmesi, timoma çıkarılması ve torasik kanal ligasyonu yer alır. Torakoskopi; daha az postoperatif ağrı, daha az yara komplikasyonu, daha kısa iyileşme süresi, daha kısa hospitalizasyon süreleri ve

fonksiyona daha hızlı dönüş sağlamaktadır.

Akciğer Biyopsisi

İnce iğne aspirasyonu: Bu teknik en çok torasik duvara yakın nodüler lezyonlar veya yaygın pulmoner infiltratlar için uygundur. İnce iğne aspirasyonu kör atış olarak gerçekleştirilebilir ya da ultrason veya floroskopi ile yönlendirilebilir. Aspirasyonu yönlendirmek için ultrason veya floroskopi kullanmak, fokal lezyonlarda doğru iğne yerleştirme şansını önemli ölçüde artırır; radyografilerden iğne yerleşimini belirlerken bu tür lezyonları gözden kaçırmak kolay olabilir. Bazen akciğerlerdeki hava, pulmoner lezyonların ultrasonda tespit edilmesini zorlaştırır. Pulmoner parankimde derin nodüller olması durumunda hasta anesteziye alınabilir ve solunum kontrolü sağlayabilmek ve iğnenin doğru şekilde yerleştirilebilmesi için floroskopi ünitesinin altına yerleştirilebilir. Ultrason veya floroskopi mevcut değilse, radyografiler iğne yerleştirme için en uygun yerin belirlenmesine yardımcı olabilir. Ek olarak, mevcutsa BT kılavuzluğunda ince iğne aspirasyonu yapılabilir. Diffüz lezyonlarda, kalpten ve ana damarlardan uzak durmak için daha büyük kaudal lobları aspire etmek genellikle en iyisidir. Böyle bir işlemden sonra her zaman pnömotoraks riski vardır. Risk düşük olmasına rağmen, ince iğne aspirasyonunda komplikasyonlarından ölen hastalar vardır ve klinisyenler hava kaçağını durdurmak için göğüs tüpü yerleştirmeye ve/veya torakotomi yapmaya hazırlıklı olmalıdır.

Toraks duvarını delmek için uygun noktayı belirledikten sonra alanı klipsleyin ve hazırlayın.

Hasta hareketsiz kalacaksa sedasyon veya anestezi gerekmez; bununla birlikte, hayvanın işlem sırasında hareket etmemesini sağlamak için genellikle anestezi önerilir.

Yüzeysel lezyonlar için tipik olarak 25 gauge hipodermik iğne kullanın; derin lezyonlar için stileli 25 gauge spinal iğne tercih edilir. İğnenin doğru noktada olduğuna inanıldığında, 5 ila 8 ml negatif basınçla birkaç ileri itiş uygulayın ve ardından negatif basıncı korumadan iğneyi geri çekin. Enjektöre kan girdiği görülürse, işlemi durdurun ve iğneyi geri çekin. Kan, numuneyi seyrelttiğinden ve sitolojik analizi zorlaştırabileceğinden istenmeyen bir durumdur. Solunum hareketinin pulmoner laserasyona neden olmaması için prosedürü hızlı bir şekilde gerçekleştirin. Prosedürü gerçekleştirdikten sonra, pnömotoraksın klinik tehlikeye neden olmadığından emin olmak için sonraki 30 ila 60 dakika boyunca hastayı dikkatlice izleyin.

Anahtar deliği (keyhole) biyopsisi: Uygun interkostal boşluğu belirleyin ve akciğeri ortaya çıkarmak için 3 ila 7 cm'lik bir anahtar deliği interkostal torakotomi yaklaşımı uygulayın. Göğüs boşluğunu görebilmek için boşluğa küçük bir Finochietto kaburga retraktörü yerleştirin. Akciğer lobunu dışarı çıkarın ve çevreleyen bir ligatür veya torakoabdominal (TA) zımba kullanarak bir akciğer biyopsisi alın. Biyopsiden sonra kalan deliği hemoraji kanıtı açısından inceleyin ve göğüs boşluğunu ılık steril salin solüsyonu ile doldurarak ve hava kabarcıklarını inceleyerek hava kaçağı açısından değerlendirin. Vakum kullanarak sıvıyı boşaltın. Gerekirse bir göğüs tüpü yerleştirin veya göğsü her zamanki gibi kapatın ve bir iğne veya kateter ile göğüs boşluğundaki havayı aspire edin.

Torakoskopik biyopsi: Bir paraksifoid veya substernal duruş genellikle bu prosedür için en iyi seçimdir, ancak lateral bir duruş da işe yarayabilir. Akciğer loblarını anormallikler açısından iyice inceleyin. Bu biyopsiler genellikle akciğer loblarının uçlarından veya kenarlarından yapılır. Biyopsi yapılacak yeri belirledikten sonra iki temel teknik vardır:

İntratorasik biyopsi: İntraplevral boşluğa ticari olarak temin edilebilen bir ligatür (örn., 25/0 18-inç ligatür, Endoloop, Ethicon, Overland Park, Kan.) yerleştirin ve ligasyon döngüsünden bir forseps geçirin. Akciğerin etkilenen bölümünün kenarını kavrayın ve akciğer dokusunu ligasyon halkasına çekin. Çıkarılacak biyopsi numunesinin veya akciğerin bir kısmının etrafındaki bağı sıkın. Ligatür sabitlendikten sonra, ligatürü akciğerde bırakarak pulmoner doku kesitini çıkarın.

Yönlendirilmiş anahtar deliği biyopsisi: Göğüste 1 inçlik bir kesi yapmak için en uygun yeri belirleyin, tipik olarak, inspirasyon sırasında akciğer ucunun uzandığı kraniyal 2 ila 3. interkostal boşluk tercih edilir. İnsizyondan sonra, bir Babcock forsepsi yerleştirin, biyopsi alınacak akciğer lobunun ucunu kavrayın ve göğüsten dışarı çekin. Ucun etrafına bir ligatür yerleştirin ve ligatürü akciğerde bırakarak rezeke edin. Bölgede sızıntı olup olmadığını kontrol

edin ve ardından akciğeri tekrar göğse yerleştirin.

Cerrahi biyopsi: Bir interkostal torakotomi yapın ve etkilenen akciğer lobunu belirleyin. Ek nodüller için her bir akciğer lobunu palpe edin ve evreleme amacıyla hiler lenf düğümünden biyopsi alın. Tümör lobun periferik kenarında yer alıyorsa kısmi lobektomi yapın; aksi takdirde tam bir lobektomi yapın. Eksize edilen dokuyu sitolojik ve histolojik inceleme için gönderin. Lezyon oyuklara sahipse veya önceden var olan piyotoraks kanıtı varsa, kitleyi kültür için gönderin. Enfeksiyon kanıtı varsa veya ameliyat sonrası pnömotoraks veya hemoraji olası görünüyorsa toraksı kapatmadan önce bir göğüs tüpü yerleştirin. Kapattıktan sonra plevral boşlukta kalan havayı çıkarın.

POSTOPERATİF BAKIM VE DEĞERLENDİRME

Hayvan kendi kendine ventilsayona başladığında solunum yakından izlenmelidir. Solunum ekskürsiyonu yetersizse, göğüs kapatıldıktan sonra kalan havanın çıkarıldığını doğrulamak için göğüs tekrar değerlendirilmelidir. Herhangi bir şüphe varsa, pnömotoraks açısından göğüs radyografileri incelenmelidir. Kan gazı analizi ventilasyonun yeterliliğini değerlendirmeye yardımcı olabilir; hipoksik hayvanlar nazal insuflasyon veya oksijen kafesi ile oksijen almalıdır. Şiddetli veya ilerleyici hipoksemisi olan hayvanlar pulmoner ödem açısından değerlendirilmelidir. Yetersiz ventilasyon bazı hayvanlarda ağrıya bağlı olabilir. Median sternotomi, interkostal torakotomi uygulamasına kıyasla ventilasyonun azalmasına neden olabilir. Torakotomi prosedürleri uygulanan tüm hastalarda analjeziklere ihtiyaç vardır. Toraks cerrahisi sonrası hipotermi sık görülür; bu hastaları yeniden ısıtmak için ılık su şişeleri ve ılık dolaşım sıvıları veya sıcak hava battaniyeleri kullanılmalıdır.

NOT: Hayvan postoperatif hipoventilasyon yapıyorsa pnömotoraks, hemotoraks ve pulmoner ödemi ekarte etmek için toraks radyografileri önerilir.

Toraks cerrahisi vakalarının %39'unda, çoğunlukla yara komplikasyonları ve göğüs dreni ile ilgili sorunlardan oluşan postoperatif komplikasyonlar bildirilmektedir (Tattersall ve ark. 2006). Torakotomi kesisinin ventral tarafında deri altı sıvı birikimi bazen meydana gelir, ancak bu durum distal kasların (yani serratus ventralis ve pektoralis kasları) dikkatlice kapatılmasıyla önlenebilir. Kısmi veya tam lobektominin ana komplikasyonu hava kaçağı veya hemorajidir (veya her ikisi). Küçük hava sızıntıları genellikle kendiliğinden durur, ancak büyük hava sızıntıları veya ciddi hemorajiler yeniden ameliyat gerektirir. Medyan sternotomide yeterli kapatmayı sağlamak ve birkaç sternebrayı sağlam bırakmak, sternebranın geç iyileşmesini veya kaynamamasını önler; bununla birlikte, yara komplikasyonları hala yaygındır. Ameliyat sonrası ağrı ve latissimus dorsi kasının kesilmesi ile ilişkili topallık meydana gelebilir, ancak genellikle 1 ila 2 gün içinde düzelir.

NOT: Bu hayvanları erken postoperatif dönemde, pnömotoraks veya hemotoraks veya her ikisi için yakından izleyin.

Çevirmen: Gaye İslamoğlu

Introduction to Thoracic Surgery

Theresa Fossum

Epic Veterinary Specialists, Arizona

DEFINITIONS

Thoracotomy is surgical incision of the chest wall; it may be performed by incising between the ribs **(intercostal** or **lateral thoracotomy)** or by splitting the sternum **(median sternotomy)**. Pulmonary **lobectomy** is removal of a lung lobe **(complete)** or a portion of a lung lobe **(partial)**. **Pneumonectomy** is removal of all lung tissue on one side of the thoracic cavity.

ANTIBIOTICS

Animals with underlying pulmonary disease or trauma (i.e., pulmonary contusions) are at increased risk of developing pulmonary infections. These patients should be monitored carefully, and prophylactic antibiotics (e.g., cefazolin; 22 mg/kg IV at induction; repeat once or twice at 2- to 4-hour intervals) should be provided, or therapeutic antibiotics should be initiated at the earliest sign of infection (i.e., leukocytosis and/or fever). Until culture and antimicrobial susceptibility test results return, ampicillin and enrofloxacin are other rational choices for treatment of suspected infectious lower respiratory tract diseases of dogs.

Appropriate use of prophylactic antibiotics depends on the length of surgery, the type of surgery being performed, the animal's immune status, and the underlying disease process. Debilitated animals undergoing thoracotomy for removal of large neoplastic lesions (which may contain focal areas of necrosis) are likely to benefit from prophylactic antibiotic therapy. Prophylactic antibiotics should be given intravenously at induction of anesthesia and generally discontinued within 12 to 24 hours.

SURGICAL ANATOMY

The thoracic cavities of dogs and cats are compressed laterally, therefore the greatest dimension is dorsoventral. The ribs, sternum, and vertebral column form the thoracic skeleton. The sternum is composed of eight unpaired bones and forms the floor of the thorax. The first and last sternebrae are known as the manubrium and xiphoid, respectively. There are usually 13 pairs of ribs. The tenth, eleventh, and twelfth ribs do not articulate with the sternum, but instead form the costal arch bilaterally. The cartilaginous portion of the thirteenth rib terminates free in the musculature. The space between the ribs, known as the intercostal space, generally is two to three times as wide as the adjacent ribs. Blood supply to the thoracic wall is provided by the intercostal arteries, which lie caudal to the adjacent rib in conjunction with a satellite vein and nerve. A typical intercostal nerve begins where the dorsal branch of the thoracic nerve divides and runs distally among the fibers of the internal intercostal muscle. In most intercostal spaces, intercostal vessels and nerves are covered medially only bypleura.

The muscles of the thorax not only serve a structural function, but also are important in respiration. The deepest muscles of the thoracic wall are the intercostal muscles. The fibers of the *external intercostal muscle* arise on the caudal border of each rib and run caudoventrally to the cranial border of the next rib. This muscle is important primarily in inspiration. The *internal intercostal muscles,* on the other hand, run from the cranial border of one rib to the caudal border of the preceding rib, primarily functioning to aid expiration. Other inspiratory muscles are the scalenus, serratus dorsalis cranialis, levatores costarum, and diaphragm. Additional expiratory muscles include the rectus abdominis, external abdominal oblique, internal abdominal oblique, transversus abdominis, serratus dorsalis caudalis, transversus costarum, andiliocostalis.

The lungs of dogs and cats have deep fissures that create distinct lobes, which allow the lungs to alter their

shape in response to alterations in the shape of the thoracic cavity (i.e., that caused by diaphragmatic movement or flexion or extension of the spine). These fissures also allow individual lobes to be isolated and removed without compromising the integrity of the surrounding lobes. The left lung is divided into a cranial lobe, with a cranial and caudal part, and a caudal lobe. The right lung is larger than the left and is divided into cranial, middle, caudal, and accessory lobes. The *cardiac notch* is a small area overlying the heart where lung tissue is not interposed between the heart and body wall. It usually is locatedattheventralaspectofthefourthintercostalspace andislargerontherightside.

The pulmonary arteries carry nonaerated blood from the right ventricle of the heart to the lungs, and the pulmonary veins return aerated blood from the lungs to the left atrium. The left pulmonary artery lies cranial to the left bronchus, whereas the left pulmonary veins are ventral to it. On the right side, the pulmonary artery lies dorsal and slightly caudal to the right bronchus, and the pulmonary veins lie craniodorsal and ventral to it.

PREOPERATIVE MANAGEMENT

Animals with traumatic lesions that impair respiration (e.g., flail chest) or those with acute respiratory impairment (i.e., ruptured bulla or ruptured pulmonary abscess) often require emergency stabilization (e.g., stabilization of rib segments, thoracentesis, and oxygen therapy) before surgery. Equipment for thoracentesis and chest tube placement should be readily available, and clinicians should be familiar with these techniques. The thorax is the most common regions injured following blunt trauma; thoracic injuries were identified in over 72% of patients in a recent study. Concurrent abdominal and chest injuries were found in 50% of injured animals.

NOTE: Carefully auscultate the chest of all trauma patients. Most have pulmonary contusions and finding abnormal sounds on chest auscultation typically correlates well with finding radiographic signs of thoracic trauma.

With large neoplastic lesions, positioning the animal in sternal recumbency or in lateral recumbency with the affected side down, and providing oxygen (i.e., nasal insufflation or oxygen cage) often is beneficial. Blood gas analysis or evaluation with pulse oximetry is warranted preoperatively in patients undergoing thoracic surgery to detect and define the severity of respiratory impairment. Unexplained abnormalities should be investigated because ventilatory impairment caused by nonsurgically correctable disease (i.e., diffuse micrometastasis) occasionally is identified. If possible, significant anemia should be corrected beforesurgery.

Animals requiring cardiac surgery often have prior cardiovascular compromise that should be corrected or controlled medically when possible before anesthetic induction. Congestive heart failure, particularly pulmonary edema, should be managed with diuretics (e.g., furosemide) and angiotensin- converting enzyme (ACE) inhibitors (e.g., enalapril, benazepril, and lisinopril) before surgery. Cardiac arrhythmias should be recognized and treated (see also later discussion in the Postoperative Care and Assessment section). Ventricular tachycardia should be suppressed before surgery with class I antiarrhythmic drugs (i.e., lidocaine and procainamide). Lidocaine is effective for management of ventricular tachyarrhythmias during and immediately after surgery. Supraventricular tachycardia may require digoxin, β-adrenergic blockers (e.g., esmolol, propranolol, and atenolol), or calcium channel blocking drugs (e.g., diltiazem) before surgery. Atrial fibrillation should be controlled before surgery with digoxin to lower the ventricular response rate below 140 bpm. This may require the addition of β- adrenergic blockade or calcium channel blocking drugs if digoxin alone does not decrease the ventricular rate sufficiently. Alternatively, amiodarone may be used to control ventricular response rate and, in some cases, convert atrial fibrillation to normal sinus rhythm. Animals with bradycardia should undergo an atropine or glycopyrrolate response test before surgery. If bradycardia is not responsive to atropine or glycopyrrolate, temporary transvenous pacing or constant intravenous infusion of isoproterenol may be required. All animals should undergo a complete echocardiographic evaluation before cardiac surgery; an incomplete or inaccurate diagnosis can have devastating consequences. With the advent of Doppler echocardiography, cardiac catheterization is no longer routinely necessary before cardiac surgery.

SURGICAL TECHNIQUE

Thoracotomy

Thoracotomy may be performed by incising between the ribs or by splitting the sternum. The approach used depends on the exposure needed and underlying disease process. Regardless of the type of thoracotomy performed, a large area should be prepared for aseptic surgery to allow extension of the incision if needed. Depending on which left lobe is affected, a left lateral thoracotomy at the fourth, fifth, or sixth intercostal space provides adequate exposure for lobectomy. A left fourth intercostal space thoracotomy allows exposure of the right ventricular outflow tract, main pulmonary artery, and ductus arteriosus. Bilateral removal of the pericardial sac can be difficult from this approach. A right intercostal thoracotomy provides exposure of the right side of the heart (auricle, atrium, and ventricle), cranial and caudal vena cava, right lung lobes, and azygous vein. Median sternotomy affords exposure to both sides of the thoracic cavity. Bilateral, partial lobectomy is easily performed from a median sternotomy; however, complete lobectomy often is difficult. The caudal vena cava, main pulmonary artery, and both sides of the pericardial sac can be isolated and manipulated through this approach.

NOTE: Be sure to count surgical sponges at the start of the surgical procedure and before closure of the thorax. This helps to ensure that you do not leave a sponge in the thoracic cavity.

Intercostal thoracotomy. *With the dog in lateral recumbency, select the site for incision. Locate the approximate intercostal space, and sharply incise the skin, subcutaneous tissue, and cutaneous trunci muscle. The incision should extend from just below the vertebral bodies to near the sternum. Deepen the incision through the latissimus dorsi muscle with scissors, then palpate the first rib by placing a hand cranially under the latissimus dorsi muscle. Count back from the first rib to verify the correct intercostalspace.*

Recommended Intercostal Spaces for Thoracotomy*

	LEFT	RIGHT
Heart	4,5	4,5
PDA	4(5)	
PRAA	4	
Pulmonic valve	4	
Lungs	4–6	4–6
Cranial lobe	4,5	4,5
Middle lobe		5
Caudal lobe	5(6)	5(6)
Esophagus		
Cranial	3,4	
Caudal	7–9	7–9
Cranial vena cava	(4)	4
Caudal vena cava	(6–7)	6–7

The ribs cranial to an intercostal incision are more easily retracted than the caudal ribs, therefore choose the more caudal space if you must choose between two adjacent intercostal spaces. Transect the scalenus and pectoral muscles with scissors perpendicular to their fibers, then separate the muscle fibers of the serratus ventralis muscle at the selected intercostal space. Near the costochondral junction, place one scissor blade under the external intercostal muscle fibers and push the scissors dorsally in the center of the intercostal space to incise the muscle. Incise the internal intercostal muscle similarly. Notify the anesthetist that you are about to enter the thoracic cavityand, after identifying the lungs and pleura, use closed scissors or a blunt object to penetrate the pleura. This allows air to enter the thorax, causing the lungs to collapse away from the body wall. Extend the incision dorsally and ventrally to achieve the desired exposure. Identify and avoid incising the internal thoracic vessels as they course subpleurally near the sternum. Moisten laparotomy sponges and place them on the exposed edges of the

chest incision. Use a Finochietto retractor to spread the ribs. If further exposure is necessary, a rib adjacent to the incision can be removed; however, this is seldomrequired.

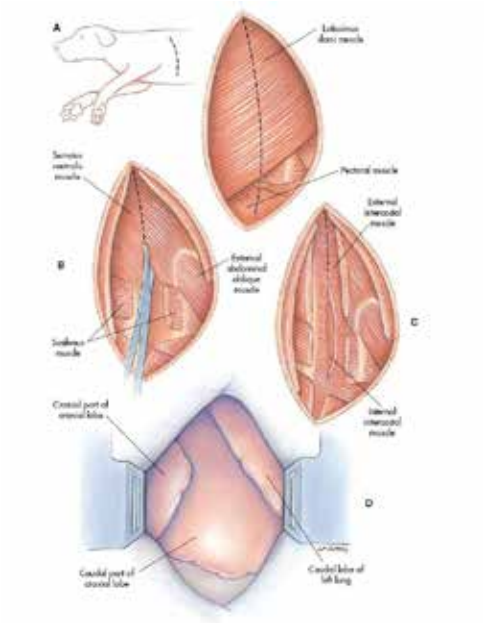

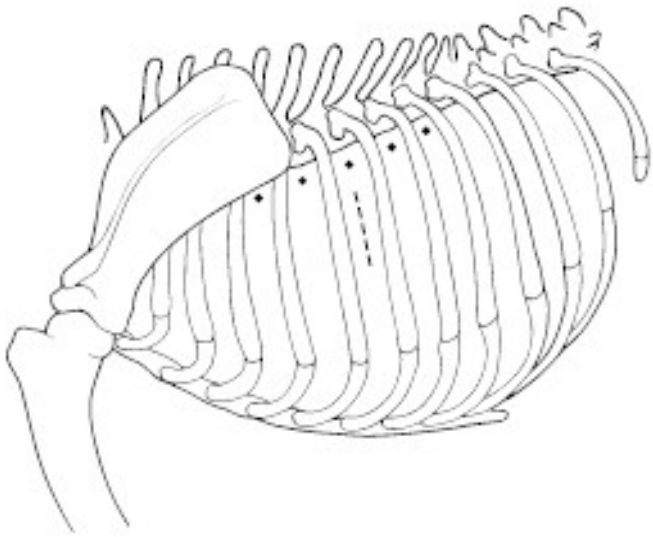

Place a chest tube through an intercostal space caudal to the incision prior to closing the thorax. Alternatively, remove residual air from the thoracic cavity using an over-the- needle catheter following rib apposition and musclarclosure.

Close the thoracotomy by preplacing four to eight sutures of heavy monofilament absorbable or nonabsorbable suture (3-0 to No. 2, depending on the animal's size) around the ribs adjacent to the incision. Approximate the ribs with a rib approximator or have an assistant cross two sutures to appose the ribs, then tie the remaining sutures. Tie all the sutures before you remove the rib approximator. Suture the serratus ventralis, scalenus, and pectoralis muscles in a continuous pattern with absorbable suture material. Appose the edges of the latissimus dorsi muscle similarly. Remove residual air from the thoracic cavity using the preplaced chest tube or an over-the- needle catheter. Close the subcutaneous tissue and skin in a routinefashion.

A muscle-sparing technique may also be performed in cats and small dogs. Here, rather than incising the latissimus dorsi muscle, the muscle is sharply separated along its ventral fascial attachments and elevated. Puppies may be more willing to ambulate shortly after thoracotomy if the latissimus dorsi muscle has not been cut; however, studies have not been done to compare lameness or other outcomes after various types of intercostal thoracotomy in dogs. Transcostal sutures have also been reported for closure of intercostal thoracotomies; small holes are drilled in the caudal rib through which the suture is passed to avoid entrapment of the intercostals nerve against the rib. This closure method appears to result in markedly less postoperative pain; however, it is time-consuming and may be associated with rib fracture in smaller animals.

Median sternotomy. When performing median sternotomy, two or three sternebrae should be left intact cranially or caudally (depending on where the lesion is located) to reduce postoperative pain and prevent delayed healing caused by sternebral shifting. If exposure of the lungs or heart is necessary (i.e., in dogs with spontaneous pneumothorax or for pericardiectomy), the sternotomy should extend from the xiphoid cartilage cranially to the second or third sternebra. If exposure of the cranial mediastinum is desired, the sternotomy should extend from the manubrium caudally to the sixth or seventh sternebra.

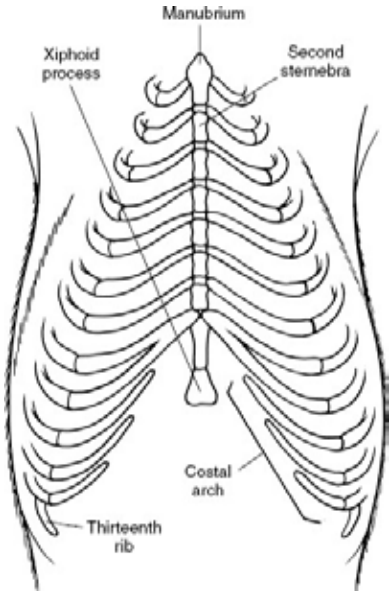

In large dogs, sternotomies closed with wire are more stable, and healing is associated with chondral or osteochondral bridging. Single or double-twist figure-of-8 patterns centered between two sternebrae are associated with least displacement during biomechanical loading.

With the dog in dorsal recumbency, incise the skin on the midline over the sternum. Expose the sternum by a combination of sharp incision and blunt dissection of the overlying musculature. Transect the sternebrae longitudinally on the midline with a sternal saw, bone saw, or chisel and osteotome. A sternal saw has a guide that sits under the sternum, making it much easier to cut the sternum without damaging the heart or lungs underneath. In young animals, heavy straight scissors may be adequate; however, avoid crushing the bone. Splitting the sternebrae on the midline facilitates closure. If using a bone saw or chisel, take extra precaution to ensure that the underlying lung and heart are not damaged while completing the sternotomy. Place moistened laparotomy sponges on the incised edges of the sternebrae and retract the edges with a Finochietto rib

retractor. If a chest tube is to be placed, do so before closing the sternotomy. Do not exit the tube from between the sternebrae; exit it from between the ribs or through the diaphragm. Close the sternotomy with wires (dogs larger than approximately 15 kg) or heavy suture (cats and dogs smaller than approximately 15 kg) placed around the sternebrae in a figure-of-8 pattern. Suture the subcutaneous tissue in a simple continuous pattern with absorbable suture. Remove residual air from the thoraciccavity and close the skin routinely.

Thoracoscopy. Video-assisted thoracic surgery (VATS) or thoracoscopy is a minimally invasive technique for diagnostic and therapeutic procedures of the thoracic cavity. Thoracoscopy is performed in either dorsal recumbency with the camera portal placed in a paraxiphoid position, or lateral recumbency with camera and instrument portals placed through intercostals spaces. To improve visualization and operative working space, one-lung ventilation or mainstem bronchial blockade can be performed. Procedures that can be performed by thoracoscopy include, but are not limited to exploratory thoracotomy (e.g., pyothorax), biopsies of lung, mediastinum, or pleura, pericardiectomy, lung lobectomy, correction of vascular ring anomalies, thymoma removal, and thoracic duct ligation. Thoracoscopy is associated with less postoperative pain, fewer wound complications, decreased recovery time, shorter hospitalization periods, and more rapid return tofunction.

Lung Biopsy

Fine-needle aspirate. This technique is best suited for nodular lesions that are close to the thoracic wall or diffuse pulmonary infiltrates. Fine needle aspiration may be performed blindly or be guided by ultrasound or fluoroscopy. Using ultrasound or fluoroscopy to direct the aspiration substantially increases the chances of accurate needle placement in focal lesions; it can be easy to miss such lesions when determining needle placement from radiographs. Sometimes air in the lungs makes pulmonary lesions difficult to detect on ultrasound. In the case

of nodules deep in the pulmonary parenchyma, one may anesthetize the patient and place it under a fluoroscopic unit so that respirations can be controlled, and the needle accurately placed. Radiographs may help determine the optimal site for needle placement if ultrasound or fluoroscopy is not available. In addition, CT-guided aspirates can be performed if this modality is available. In the case of diffuse lesions, it is usually best to aspirate the larger caudal lobes to stay away from the heart and major vessels. There is always the risk of pneumothorax after such a procedure. Despite the risk being small, patients have died from complications of aspirates, and clinicians must be prepared to place a chest tube and/or do a thoracotomy to stop airleakage.

After identifying the appropriate spot to puncture the thoracic wall, clip and prep the area.

If the patient will remain still, no sedation or anesthetic is required; however, anesthesia is generally recommended to ensure that the animal does not move during the procedure.

For superficial lesions, typically use a 25-gauge hypodermic needle; for deep lesions, a 25-gauge spinal needle with a stylet is preferred. Once the needle is believed to be in the correct spot, apply several bursts of 5 to 8 ml of negative pressure, and then withdraw the needle without maintaining the negative pressure. If blood is seen entering the hub, stop the procedure and withdraw the needle. Blood is undesirable because it dilutes the sample and can make cytologic analysis more difficult. Perform the procedure quickly so that respiratory movement does not cause pulmonary laceration. After performing the procedure, watch the patient carefully for the next 30 to 60 minutes to ensure that pneumothorax does not cause clinicalcompromise.

Keyhole biopsy. *Identify the appropriate intercostal space and make a 3- to 7-cm keyhole intercostal thoracotomy approach to expose the lung. Place a small Finochietto rib retractor into the space to gain exposure to the thoracic cavity. Exteriorize the lung lobe and obtain a lung biopsy using an encircling ligature or thoracoabdominal (TA) stapler. Inspect the stump that remains after biopsy for evidence of hemorrhage and evaluate it for air leakage by filling the thoracic cavity with warm sterile saline solution and examining for air bubbles. Evacuate the fluid using suction. Place a chest tube if necessary or close the chest routinely and aspirate air from the thoracic cavity with a needle or catheter.*

Thoracoscopic biopsy. A paraxiphoid or substernal observation port is usually the best choice for this procedure, although a lateral port may work as well. Examine the lung lobes thoroughly for abnormalities. These biopsies are usually done on the tips or margins of lung lobes. After identifying the site to be biopsied, there are two basic techniques:

Intrathoracic biopsy: *Position a ligation loop of a commercially available ligature (e.g., 25/0 18-inch ligature, Endoloop, Ethicon, Overland Park, Kan.) in the intrapleural space and pass a forceps through the ligation loop. Grasp the margin of the affected portion of the lung and pull the lung tissue into the ligation loop. Tighten the ligature around the base of the biopsy specimen or portion of lung to be removed. Once the ligature is secure, transect the pulmonary tissue, leaving the ligature on thelung.*

Directed keyhole biopsy: *Determine the optimal site for making a 1-inch incision into the chest, typically 2 to 3 intercostal spaces cranial to where the tip of the lung extends during inspiration. After making the incision, insert a Babcock forceps, grasp the tip of the lung lobe from which a biopsy will be taken, and pull it out of the chest. Place a ligature around the tip and resect it, leaving the ligature on the lung. Check the site for leakage, and then place the lung back in the chest.*

Surgical biopsy. *Perform an intercostal thoracotomy and identify the affected lung lobe. Palpate each lung lobe for additional nodules and take a biopsy of the hilar lymph node for staging purposes. Perform a partial lobectomy if the tumor is located at the peripheral margin of the lobe; otherwise, perform a complete lobectomy. Submit excised tissue for cytologic and histologic examination. If the lesion is cavitary or if there is evidence of preexisting pyothorax, submit cultures of the mass. Place a chest tube before closing the thorax if there is evidence of infection or if pneumothorax or hemorrhage seems likely postoperatively. Remove residual air from the pleural space after closure.*

POSTOPERATIVE CARE AND ASSESSMENT

Respiration should be monitored closely once the animal begins ventilating on its own. If respiratory excursions are inadequate, the chest should be evaluated to verify that residual air was removed after chest closure. If there is any doubt, thoracic radiographs should be examined for pneumothorax. Blood gas analysis can help evaluate the adequacy of ventilation; hypoxic animals should receive oxygen by nasal insufflation or oxygen cage. Animals with severe or progressive hypoxemia should be evaluated for pulmonary edema. Inadequate ventilation may be due to pain in some animals. Median sternotomy may cause decreased ventilation compared with that seen with intercostal thoracotomy. Analgesics are needed in all patients undergoing thoracotomy procedures. Hypothermia is common after thoracic surgery; warm water bottles and circulating water or warm air blankets should be used to rewarm these patients.

NOTE: If the animal hypoventilates postoperatively, thoracic radiographs are indicated to rule out pneumothorax, hemothorax, and pulmonary edema.

Postoperative complications are reported to occur in 39% of thoracic surgery cases, mostly consisting of wound complications and problems with the thoracic drain (Tattersall et al, 2006). Subcutaneous fluid accumulation at the ventral aspect of the thoracotomy incision occasionally occurs but can be avoided by carefully closing the distal musculature (i.e., serratus ventralis and pectoralis muscles). The major complication of partial or complete lobectomy is air leakage or hemorrhage (or both). Minor air leaks usually seal, but massive air leaks or severe hemorrhage require reoperation. With median sternotomy, adequate closure and leaving several sternebrae intact prevents delayed healing or nonunionofthesternebrae;however,woundcomplicationsarestillcommon. Postoperatively, lameness associated with pain and severing of the latissimus dorsi muscle can occur, but usually resolves within 1 to 2 days.

NOTE: Monitor these animals closely in the early postoperative period for pneumothorax or hemothorax orboth.

Gözden Kaçanlar: Bir Erken Tanı Belgeseli

Murat Şaroğlu

Sistemik rahatsızlığı bulunan hayvanlarda göz muayenesi, tam bir fiziksel muayenenin önemli bir kısmını oluşturmaktadır. Bazı hastalıklar erken dönemde sadece göz semptomları gösterir. Eğer bir klinisyen sistemik hastalıkların gözde oluşturduğu semptomları bilir ve bunları dikkate alırsa, erken tanı mümkündür. Ayırıcı tanı yöntemlerini uyguladıktan sonra ideal, hayat kurtaran tedavi metodları başlayabilir.

Bu sunumun hedefi, pirimer bir göz hastalığı olmadan, henüz sistemik semptomlar göstermeyen ancak erken göz bulguları ile dikkat çekebilecek hastalıklara ve göz ile ilişkili semptomların altını çizmektir. Kardiovasküler, hematolojik, immun aracılı, enfeksiyöz, metabolik, neoplastik ve beslenme kusurlu hastalıklar gözlerde semptom oluşturabilir.

Bu sunumun amacı, leishmaniosis, erhlishiosis, toxoplasmosis, kedi korona virisu, enfeksiyöz peritonitis, drofilariosis, lenfoma, otoimmun hastalıklar, metabolik ve kardiovasküler hastalıklar gibi sistemik hastalıkların gözde oluşturduğu belirtilere dikkat çekmektir.

Overlooked: An Early Diagnosis Documentary

Murat Şaroğlu

Ocular examination of animals with systemic disease is an important diagnostic component of a complete physical examination. Some cases show only early ocular symptomes. İf the practitioner can know and see ocular signs of sistemic disease, early current diagnosis can possible. After the differencial diagnosis, life saving treatment can be start.

Purposes of this presentation, ocular manifestations of systemic disease include any disorder not of primary ocular origin that manifest as ocular clinical signs. Cardiovascular, hematologic, immun-mediated, infectious, metabolic, neoplastic, nutritional diseases can effects ocular tissues.

Aim of this presentation take attention of practitioners agains to ocular sings of systemic diseases like leishmaniosis, erhlishiosis, toxoplasmosis, feline corona virüs, feline infecitous peritonitis, drofilariosis, lenfoma, otoimmun disorders, metobolic and cardio vasculer diasesas.

Köpeklerde Katarakt

Murat Şaroğlu

Köpeklerde katarakt görüş kayıbı ve körlüğün önemli sebeplerinden biridir. Konjenital, diğer anomalilerle birlikte, genetik yapıya bağlı erken dönemde, metabolik, travmatik, glaukoma ya da uveitis gibi diğer göz hastalıklarına bağlı olarak sekonder ve yaşlanmaya bağlı olarak şekillenebilir. Klinik tablonun şiddetine göre, insipient, immatür, matür, hipermatür ve morgagnian kataraktı olarak sınıflandırmak mümkündür.

Meslek pratiği yapan meslektaşlar kimi zaman lensin dışındaki dokulardan kaynaklanan puslanmaları katarakt ile karıştırmaktadır. Ayrıca senil nükleer sklerozis gibi fizyolojik ya da lens luksasyon ve subluksasyonu gibi diğer patolojik durumlar da katarakt hastalığı ile karıştırılmaktadır.

Bu sunumun amacı köpeklerde kataraktın tanı, ayırıcı tanısı, klinik derecelendirilmesi, ideal operasyon döneminin belirlenmesi, operatif tedavi metodları ve katarakt tedavi olmayıp kendi halinde bırakıldığında yaratacağı olası komplikasyonlarla ilgili deneyimlerimizi meslektaşlarımızla paylaşmaktır.

Cataract in Dogs

Murat Şaroğlu

Cataract in dogs is very important causes of the eyesight and blindless. Congenital, with other ocular anomalities, genetic-early stage, metabolic, traumatic, seconder due to eye diseases like glaucoma or uveitis and geriatric causes can be possible. Cataract can be classificate, incipient, immature, matur, hypermature and morgagnian as clinical views.

Practitioner sometimes can confuse cataract diagnosis as other blur part of eye. Senil nucleer sclerosis, subluxation or luxation of lens can appears like cataract.

Aim of this presentation, diagnosis, differential diagnosis, clinical views, determine optimal operation time, operative treatment options, potantial complications of cataract and potantial complications of the surgery

12 KASIM 2021, CUMA / 12 NOVEMBER 2021, FRIDAY
SCALIBOR SALONU / HALL SCALIBOR

Küçük Hayvan Kırıklarında Karar Verme Hataları, Planlama Sonuca Nasıl Yansıyor?

Svetoslav Hristov

''Postoperatif komplikasyonlar için hayat çok kısa''

Ross Palmer

1.KISIM

Kırık onarım komplikasyonları hem veteriner hekim hem de hayvan sahibi tarafından duygusal ve finansal etkiye sahiptir. Ve eğer bazıları gerçekten beklenmedik ve sıradışı olabilseydi, aslında çoğu oldukça tahmin edilebilir.

Kırık komplikasyonlarına yol açan üç yaygın cerrahi hata türü vardır.

Ne yazık ki bunların hepsi cerrahın hatasıdır:

1. Kırık fıkzasyon yönteminin yanlış seçimi
2. Yanlış implant seçimi
3. Kırık tespitinin gerçekleştirilmesindeki teknik hatalar

Kırık kuvvetlerinde bilgi; kemik biyolojisinin ve yumuşak dokuların korunması, çeşitli fıksasyon yöntemlerinin doğru kullanımı başarılı kırık tedavisinde anahtar faktörlerdir.Tüm bunlar dört ana AO ilkesi olarak düzenlenmiştir:

Kırık onarımında AO Prensipleri

-Kemik fragmentlerinin anatomik redüksiyonu

-Kırılma çeşitlerine uygun kırık tespiti

-Yumuşak doku ve kemiğe giden kan akışının korunması

-Yaralı bacağın ve hastanın erken ve güvenli mobilizasyonu

Kırık komplikasyonlarının yaygın bir nedeni, zayıf kırık değerlendirmesi ve ardından kötü operatif karar verme sürecidir. Tipik bir örnek olarak, küçük ırk bir yavru köpek sahibinin elinden yere düşmüş ve arka ayağına basamamaya başlamıştır.

Tek bir medialden laterale radyografik görüntüleme yapılmıştır ve herhangi patolojik bir şey görülmemiştir. Köpek klinisyen tarafından eve gönderilmiştir ve istirahat önerilmiştir.

Bu vakada humerus kondilinin lateral kısmını tutan yer değiştirmiş bir kırık gözden kaçırılmıştır.

Böyle bir eklem içi kırık, açık cerrahi yaklaşımla direk fragment redüksiyonu, mükemmel pozisyonlandırma ve sert fıkzasyon gerektirir. Ne yazıkki bu vakada uygun olmayan kırık değerlendirmesi yüzünden kötü bir karar verilmiştir. Çünkü köpeğin bacağı için kötü bir radyografik değerlendirme yapılmıştır.

Başka bir örnek ise yine buna benzer bir hastada radius ve ulnanın distalinde kısa oblik bir kırık radyografiyle tespit edilmiştir. Kırığın konservatif olarak tedavi edilmesine karar verilmiştir. Cebireli bandajı takiben eksternal fıksasyon yöntemi uygulanmıştır. Kırığın biçimi ve devam eden kırığın kuvvetleri, uygulanan eksternal fıksasyona direnememiştir ve kırığın stabilizasyonunu sağlanamamıştır. Oblik kırık hattı ve koparma kuvvetlerine uygulanan eksternal fıksasyon yöntemiyle zayıf stabilizasyon ve sonuçta zayıf kemik iyileşmesine neden olmuştur.

''Planlamayı başaramamak , başarısızlığı planlamaktır''- Winston Churchill

2.KISIM

Kırığın kararı için esas soru "Kırık hattını yeniden yapabilir miyim ve bu mekanik stabilizasyon için fayda sağlar mı?"

Ne yazık ki cerrah genellikle sadece mekanik faydadan değil, aynı zamanda biyolojiyi de tehlikeye atan tüm kırık parçalarını yeniden inşa etme arzusu tarafından yönetilir.

Sonuç olarak, kemik iyileşmesindeki komplikasyonlar; gecikmiş kemik bütünlüğü veya kaynamamış kemik, kemik enfeksiyonu ve erken implantların gevşemesi ile sonuçlanacaktır.

Çeşitli fiksasyon yöntemlerinin ve implantların bilinmesi, uygun kullanımları, farklı kemiklerde vücut ağırlığına göre kullanımları için öneriler, küçük hayvanlarda kırık tedavisinde bir başka önemli gerekliliktir.

Yetersiz implant boyutları genellikle iki farklı şekilde başarısızdır - plastik deformasyon ve dayanıksızlık ve implant kırılması. Bir cerrahın farklı fiksasyon yöntemlerini kullanma deneyimi, kırık onarımına karar verme sürecinde ve ameliyat sonrası dönemde, kırık kuvveti direncinde önemli bir görev olacaktır.

Kırık komplikasyonlarının bir diğer yaygın nedeni teknik cerrahi hatalardır.Örneğin femura retrograd yöntemle pin takılması, iatrojenik siyatik sinir hasarının yüksek insidansı ile ilgilidir. Dört A'lar kullanılarak postoperatif radyografilerin elenmesinde objektif ve sistematik yaklaşım kullanılmalıdır. Postoperatif radyografilere dayanarak revizyon ameliyatı gerekiyorsa ,"görmeyi bekle" yaklaşımı büyük postoperatif komplikasyon riski yerine çok daha iyi bir yaklaşım olacaktır. Böyle bir durumda, özeleştiri, potansiyel bir ameliyat sonrası komplikasyonu tespit etme yeteneğine "cerrahın evrimi" olarak adlandırılan bir parça olacaktır.

Kırık Tedavisinde Sık Görülen Cerrahi Hatalar

Serklaj telleri: En sık yanlış kullanılan implantlardır. Serklaj tellerinin etkili olduğu katı durumlar vardır – kemiğin tüm çevresi yeniden inşaa edilir ve kırık çizgi uzunluğu kemik çapının en az iki katıdır. Tek tel dayanak görevi görür ve asla kullanılmamalıdır.

İntramedüller (IM) pinler: IM implant, bükme kuvvetlerini nötralize etmek için en iyi implanttır ancak eksenel yüke karşı biraz direnir ve dönme kuvvetlerine karşı direnç yapmaz. Bu nedenle IM pini her zaman diğer sabitleme yöntemiyle birleştirilmelidir. Böylece genel implant yapısı tüm kırılma kuvvetlerini etkisiz hale getirir.

Plakalar ve vidalar: Plaka uygulamasındaki yaygın teknik hatalar , yeterli sayıda kortikal / çok kısa plaka kullanımının sağlanamaması, boş bir vida deliği bırakılması / kırık olmadığında kırık çizgisi üzerinde bir stres yükseltici nokta oluşturulmasıdır. Yeniden inşa edilir ve sıkıştırılır, yeniden yapılandırılamaz bir kırıkta trans kortekste bir boşluk bırakır ve plakanın döngüsel bükülmeye karşı direncini arttırır.

Kilitleme plakalarından kaynaklanan en yaygın komplikasyon, kırığın her iki tarafında kullanılan vida sayısının yetersiz olmasıdır. Vidalar açı sabit olduğundan, ağırlık taşıma plada/ vida arayüzünde büyük yüklere neden olur ve vida kırılmasına veya kemik dilimlenmesine neden olur. Açı stabil implantlarda yaygın bir teknik hata, vidanın intrartiküler yerleşimi, büyüme plakasının köprülenmesi, kemikte yetersiz vida alımıdır.

Eksternal İskelet Fiksasyonu (ESF) : ESF 'deki sonsuz nokta pin /kemik arayüzüdür. Transfikzasyon pinleri ideal olarak pozitif dişli olmalıdır, iki korteksi kavramalı, kemik çapının yaklaşık %25-30 'u olmalı, "güvenli koridorlara" yerleştirilmeli ve büyük kas kütlerinin olduğu yerden kaçınılmalıdır. Bu nedenle femoral kırıklarda ESF kullanımı "pin ile ilişkili morbidite" ve quadriceps kas kontraktür insidansı nedeniyle kaçınılması en iyisidir.

Kaynaklar;

1. Chris Preston (2007) Orthopaedic complications and how to avoid them, WSAVA proceedings
2. Mike Farrell (2021) Dealing with fracture repair complications in cats and dogs, InPractice
3. Ross Palmer (2018) The two most common fracture repair errors in dogs and cats, Vetgirl blog
4. Karl H. Kraus (2017) Small Animal Fracture Repair. A case-based approach
5. Chris Shales (2014) Fracture management in small animal practice 2. Assessment and planning

Çeviri: Gaye İSLAMOĞLU

Fracture Decision Making Mistakes in Small Animals - How the Planning Reflects on the Outcome?

Svetoslav Hristov

"Life is too short for postoperative complications"

Ross Palmer

Fracture repair complications often have a significant emotional and financial impact to both the owner and the veterinary practitioner. And if some of them could be really unexpected and unusual, in fact most of them are quite predictable.

There are three common types of surgical errors which leads to a fracture complications. Unfortunately all of them are a surgeon's mistakes:

1. Improper choice of fracture fixationmethod
2. Improper choice ofimplant
3. Technical errors in the execution of the fracture fixation

Knowledge in fracture forces, preservation of bone biology and soft tissues, proper use of the variety of fixation methods are the key factors in the succesful fracture treatment. All these are summarised as the four major AO principles:

AO Principles of Fracture Repair
Anatomical reduction of bone fragments
Fracture fixation, adequate to the fracture forces
Preservation of blood supply to soft tissue and bone
Early and safe mobilization of the injured leg and the patient

A common reason for a fracture complications is poor fracture assesment followed by a bad preoperative decision making process. Typical example would be a small breed puppy presented with a non weight bearing with the front limb after being dropped from its owner's hands. A single medial to lateral radiographic view has been performed, no pathology detected by the clinician and send home for a conservative treatment and rest. In this case, a displaced fracture involving the lateral part of the humeral condyle is easily missed on that medial to lateral view. Such an intra articular fracture requires an immediate treatment consisting of open surgical approach, direct fragment reduction, perfect reposition and rigid fixation. Unfortunately, the bad decision making in this case is due to improper fracture assessment because of bad radiographic assessment of the limb. Another example could be a similar patient in which a short oblique fracture in the distal radius and ulna has been discovered radiographically. A decision making was made to treat conservatively the fracture using a splint following the external computation principles. The fracture configuration in this case and the ongoing fracture forces are not resisted by theapplied external coaptation method which can notprovide adequate stability for fracture healing. The oblique fracture line and the shear forces makes the external coaptation method as a poor fracture stabilisation method and with predictable poor bone healing outcome.

"Failure to plan is planning to fail" - **Winston Churchill**

A fundamental question in the fracture decision making is *"am i able to reconstruct the fracture line and does this will has a mechanical benefit for the fracture stabilization"?* Един от основните въпроси, които рефлектират на избора на метод за фиксация е "Реконструируема ли е фрактурната линия и ако да, дали това ще донесе механична полза на фиксацията". Unfortunately the surgeon is often led by the desire to reconstruct all of the fracture fragments which often is not only out of mechanical benefit, but also compromises the biology. As a consequence a bone healing complications will result as delayed bone union or nonunion, bone infection and premature implantsloosening.

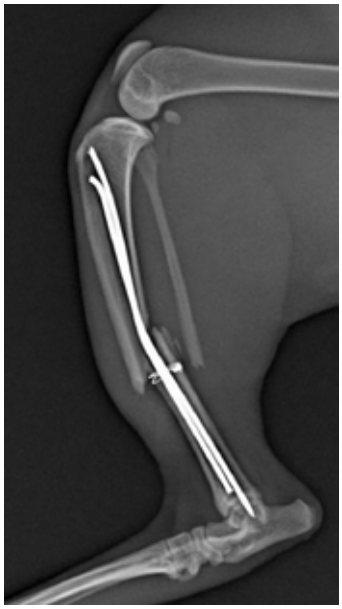

Knowing of the variety of fixation methods and implants, their proper use, the recomendations for their use based on body weight in different bones is another important requirement in fracture treatment in small animals. Inadequate implant sizes often fail in two different ways - by plastic deformation and fatigue failure and implant breakage. A surgeon's experience using a different fixation methods would be an important task in the fracture repair decision making process and in the adequate fracture forces resistance in the postoperativeperiod.

Another common reason for a fracture complications are technical surgical errors. For example, a retrograde pin insertion in the femur is related to a high incidence of iatrogenic sciatic nerve injury. Objective and sistematic approach should be used in the assesment of the postoperative radiographs using the four A's. If based on the postoperative radiographs a revision surgery is required, thus much better approach would bean immediate action instead of "wait to see" approach and the risk of major postoperativecomplication. In such a case, the self criticism would be a part of the so called "evolution of the surgeon" in its ability to detect a potential major postoperativecomplications.

Common surgical errors in fracture treatment:

Cerclage wires: most commonly misused implants. There are a strict requirements under which the cerclage wires are effective - entire circumference of the bone is reconstructed and fracture line length at least twice the bone diameter. Single wire acts as a fulcrum and should never be used.

Intramedullary (IM) pins: IM implant is the best implant to neutralise the bending forces, but has a little resistance to axial load and do not resist to rotational forces. Thus, IM pin should always been combined with other type of fixation such that the overall implant construct counteracts all the fracture forces.

Plates and screws: Common technical errors in plate application are failure to secure sufficient number of cortices / use of too short plate, leaving an empty screw hole / creating a stress riser point over the fracture line when the fracture can not be

reconstructed and compressed, leaving a gap at the trans cortex in a non reconstructable fracture and overestimating the resistance of the plate to cyclic bending.

The most common complication resulting from locking plates is due to insufficient number of screws being used on each side of the fracture. As the screws are angle stable, weight-bearing will result in large loads at the plate/screw interface and results in screw breakage or bone slicing. A common technical errors in an angle stable implantsare intraarticular placement of screw, bridging a growth plate, insufficient screw purchase in the bone

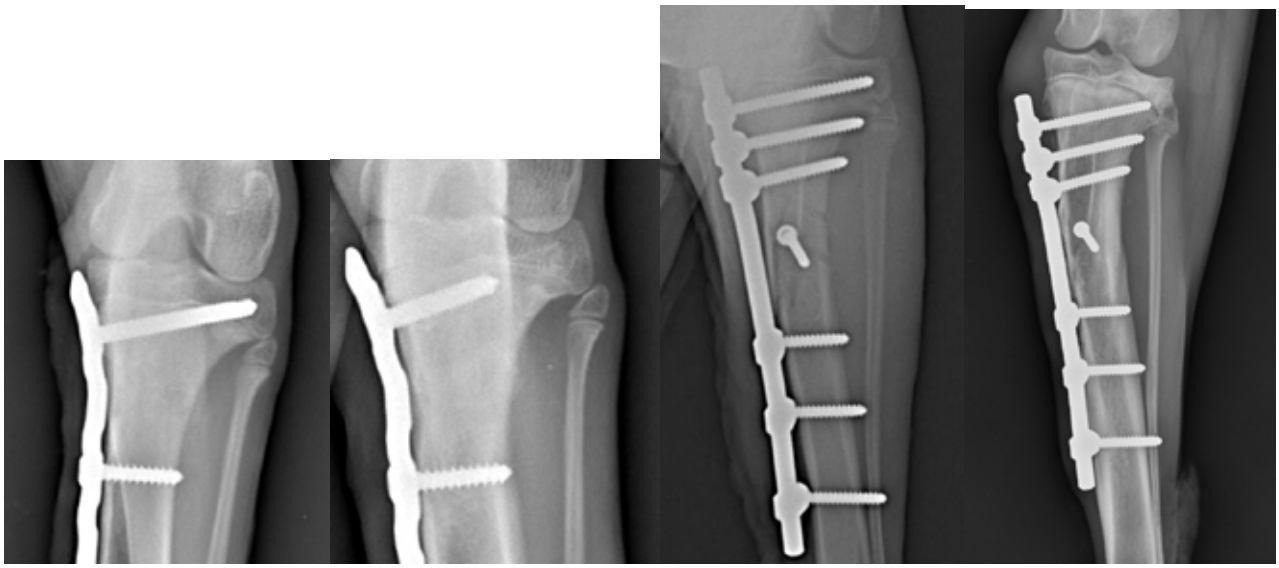

External Skeletal Fixation (ESF) : The infinite point in ESF is the pin/bone interface. The transfixation pins ideally should be a positive threaded ones, engaging two cortices, bearound 25-30% of the bone diameter, placed in "safe corridors" and avoiding large muscle masses. Thus, the use of ESF in a femoral fractures is best to be avoided due to the high incidence of "pin related morbidity" and quadriceps muscle contracture.

References:

1. Chris Preston (2007) Orthopaedic complications and how to avoid them, WSAVA proceedings
2. Mike Farrell (2021) Dealing with fracture repair complications in cats and dogs, InPractice
3. Ross Palmer (2018) The two most common fracture repair errors in dogs and cats, Vetgirlblog
4. Karl H. Kraus (2017) Small Animal Fracture Repair. A case-basedapproach
5. Chris Shales (2014) Fracture management in small animal practice 2. Assessment and planning

Tek Suçlu Mama mı?

Bülent Ulutaş

Aydın Adnan Menderes Üniversitesi Veteriner Fakültesi İç Hastalıkları Anabilim Dalı, AYDIN

'Köpeğimin X gıdasına alerjisi var' veya 'Kedimin Y gıdasına alerjisi var' gibi ifadeler evcil hayvan bakımı ve beslenme dünyasında nadir görülen bir ifade değildir. Bu durum, bir kuru veya konserve kedi köpek mamasının arkasında görülen X ve Y (Tavuk? Sığır? Pirinç? Buğday… vb), hemen hemen her mamanın değiştirilmesiyle sonuçlanmaktadır. Bu değişim gerçekleşmediğinde, "kötü deri ve sağlıksız bağırsaklar" olmasını bekleyen bazı evcil hayvan sahiplerinin, yiyecekleri neden bir mayın tarlası olarak gördüğünü anlayabilirsiniz.

Deri hastalıklarının ortaya çıkmasında kalıtsal faktörler, bakteriyel, fungal ve paraziter enfeksiyonlar, alerjenler, hormonal dengesizlikler, yetersiz beslenme ve sindirim sistemi bozuklukları gibi birçok faktörün rol oynadığı bilinmektedir. Kedi ve köpeklerde deri hastalıklarının birçok nedeni ve hazırlayıcı faktörü bulunurken, sorunun sadece gıda kaynaklı olduğunu düşünmek ve böyle bir öngörü oluşturmak doğru bir yaklaşım değildir. Bu nedenle dermatolojik hastayı doğru yönetebilmek için, problemin tek sorumlusu olarak gıdayı suçlamadan önce diğer olası etiyolojik faktörleri de multifaktöriyel bir yaklaşımla değerlendirmek esastır.

Gıdalara bağlı istenmeyen reaksiyonlar immünolojik olan veya olmayan gıda reaksiyonları olarak ayrılmaktadır. İmmünolojik gıda reaksiyonları gıda alerjilerini kapsarken, immünolojik olmayan reaksiyonlar gıda intoleransını ve zehirlenmesini kapsamaktadır. Gıda alerjisi, tüketilen bir gıdanın içinde yer alan bir maddeye karşı bağışıklık sisteminin verdiği yanıt olarak tanımlanır. Vücut, besin içerisinde yer alan bir maddeye (genellikle protein) karşı savunma sistemini harekete geçirir ve IgE denilen bir çeşit antikor oluşturur. Alerjen maddeye karşı üretilen antikor histamin adı verilen kimyasalın açığa çıkmasına neden olarak, kedi ve köpeklerde alerji ile ilişkili klinik bulguların şekillenmesine yol açar. Gıda alerjisinde klinik bulgular besin alımından çok kısa süre sonra ortaya çıkar. Deri bulguları değişkendir ve spesifik değildir. En yaygın klinik bulgu, lezyonlu veya lezyonsuz mevsimsel olmayan, vücudun hemen her bölgesine yayılmış durumda olan kaşıntıdır. Genelde kaşıntı süreklidir, ancak yoğunluğu değişken olabilir. Gıda alerjilerine bağlı dermatolojik bulguları olan hayvanların %10-15'inde eşzamanlı gastrointestinal bulgular görülebilir. Gıda intoleransı ise, tüketilen bir gıdanın içinde yer alan bir maddeye karşı sindirim sisteminin reaksiyonu olarak tanımlanır. Besindeki bir madde sindirim sistemi tarafından doğru bir biçimde sindirilemez ya da parçalanamaz ise sindirim sisteminde hasarlara yol açar. Gıda intoleransının nedeni, enzim eksikliği ya da gıdanın içindeki maddenin sindirilememesidir. Örneğin laktoz intoleransı, sütte yer alan laktoz karbonhidratının sindirilmesini sağlayan laktaz enzimi eksikliği sonucu oluşur. Gıda intoleransı ile ilişkili klinik bulgular ağırlıklı olarak, kusma, abdominal ağrı ve gaz, ishal gibi gastrointestinal sisteme ait bulguları içermektedir. Gıda intoleransının gelişiminde bağışıklık sisteminin rolü yoktur, gıda alerjilerinden en önemli farkı da budur. Bir diğer farkı ise klinik bulguların ortaya çıkması için alınan gıda miktarıdır. Gıda alerjilerinde alınan gıda miktarı önemli değildir. Çok az miktarda alınan gıdalar alerjinin gelişimine neden olabilir. Oysa gıda intoleransı olan hastalarda şikâyetlerin ortaya çıkması gıdaların miktarı ile ilişkilidir.

Son zamanlarda yapılan bir epidemiyolojik çalışma, veteriner hekimlere deri hastalıkları için getirilen köpeklerin gösterdiği en yaygın klinik semptomun (vakaların>% 30'u) kaşıntı olduğunu göstermektedir. Kaşıntılı deri hastalıkları köpeklerin ve hayvan sahiplerinin yaşam kalitesini etkiler. Böylesine rahatsız edici bir durumun hemen çözülmesi hasta sahiplerinin en önemli istekleridir. Ancak problemi kısa sürede çözebilmek dermatolojik hastalarda oldukça zordur. Bu süreçte ilk amacımız, altta yatan etiyolojik faktörleri ortaya koymak mümkün ise ortadan kaldırmak, mümkün değil ise hastalığı yönetmek olmalıdır.

Alerjiden Özellikle "Gıda" Alerjisine

İnsanlarda olduğu gibi, köpek ve kedilerin birçok şeye alerjisi olabilir. Yakın zamanda onları ısırmış bir pirenin salyası, ortamdaki toz, çimen veya polen (her yerdedir!) veya evdeki kimyasallar, ilaçlar veya maddelerle basit

temas bile reaksiyonu tetikleyebilir. Bazı durumlarda mama da tetikleyici olabilir. Köpeklerin çevresel alerjenlere alerjisi olma olasılığı çok daha yüksekken (atopi); kedilerin pire alerjisi olma olasılığı daha yüksektir (pire alerjisi dermatiti). Örneğin piyotravmatik dermatit, kendi kendine travmaya bağlı, akut ve hızlı gelişen derinin yüzeyini etkileyen bakteriyel bir enfeksiyondur. Hasta kaşıntılı ve ağrılı uyarana yanıt olarak vücudundaki lokal bir bölgeyi yalayarak, dişleyerek, sürterek veya kaşıyarak lezyon oluşturur. Bu durum genellikle nemli havalarda daha sık görülen mevsimsel bir problemdir. Pireler en sık görülen başlıca uyarandır. Bunun dışında diğer parazitler (pedikuloz, uyuz vb.), hipersensitivite, gıda, anal kese hastalığı, dış kulak yangısı, folikülit, travma (küçük yaralar, yabancı cisimler vb) ve kontakt dermatit gibi durumlarda piyotravmatik dermatit için uyaran olabilmektedir. Böyle bir durumda sebebin «gıda alerjisi» olduğunu düşünmek çok kolaydır, oysa gıda alerjileri birçok nedenden sadece biridir. Detaylı incelemeyi yapmadan kesin tanıyı yanlış koymak hastanın uzun vadeli yönetiminde çok ciddi sorunlara neden olmaktadır. Bu nedenle hasta sahibini bilgilendirme noktasında dikkatli olmalıyız ve doğru araştırma sürecinden geçmeden bir ürünü veya diğerini kedi ve köpekler için «kötü» veya «sağlıksız» olarak göstermemeliyiz. Büyük çapta küresel bir araştırma veteriner hekimlere deri problemiyle başvuran köpeklerin %1-2'sinin, kedilerin ise %0,2'sinin gıda alerjisi tanısı aldığını göstermektedir. Burada dermatolojik hastaya tanısal yaklaşımda aslında gıda alerjilerinin oldukça nadir görüldüğünü bilmek önemlidir.

Gıda alerjilerinde kesin teşhis veteriner hekimin elindedir. Ancak hasta sahibi tarafından çok fazla destek, izleme ve araştırma gerektirecektir. Tanı özel olarak en az 6-8 hafta önerilen bir eliminasyon diyeti ile gerçekleştirilebilecektir. Bu, çok fazla taahhüt gerektirir, çünkü bu süre boyunca evcil hayvanın başka hiçbir şey (ikramlar, atıştırmalıklar, ödüller, yemek artıkları) yememesi gerekmektedir.

İleriye dönük olarak, gerçek bir gıda alerjisi teşhisi koyduysanız ve ‹alerjeni› (normalde bir protein bileşeni) tespit ettiyseniz, o andan itibaren tek çözüm bu alerjenden kaçınmaya dayanmaktadır. Bu onların derilerini, bağırsaklarını, tüm bedenlerini daha sağlıklı bir duruma getirmek anlamına gelmektedir.

Is Food the Only Culprit?

Bülent Ulutaş

Aydın Adnan Menderes University, Faculty of Veterinary Medicine, Department of Internal Medicine, AYDIN

Statements like "My dog is allergic to food X" or "My cat is allergic to food Y" are not uncommon in the pet care and nutrition world. This results in replacing almost any food with X and Y (Chicken? Beef? Rice? Wheat etc.) seen on the back of a dry or canned cat and dog food. When that shift doesn't happen, you can understand why some pet owners who expect "Bad skin and unhealthy guts" view food as a minefield.

It is known that many factors such as hereditary factors, bacterial, fungal and parasitic infections, allergens, hormonal imbalances, malnutrition and digestive system disorders play a role in the emergence of skin diseases. Although there are many causes and predisposing factors for skin diseases in cats and dogs, it is not a correct approach to think that the problem is caused only by food and to create such a foresight. For this reason, it is essential to evaluate other possible etiological factors with a multifactorial approach before blaming the formula as the sole responsible for the problem in order to manage the dermatological patient correctly.

Adverse reactions to food are classified as immunological or non-immunological food reactions. Immunological food reactions include food allergies, while non-immunological reactions include food intolerance and poisoning. Food allergy is defined as the response of the immune system to a substance in consumed food. The body activates its defence system against a substance (usually a source of protein) in the food and creates a kind of antibody called IgE. The antibody produced against the allergen causes the release of a chemical called histamine, leading to the formation of allergy-related clinical findings in cats and dogs. Clinical findings in food allergy occur very soon after food intake. Skin manifestations are variable and nonspecific. The most common clinical manifestation is pruritus, which is non-seasonal with or without lesions, and spreads to almost all parts of the body. In general, itching is continuous, but its intensity can be variable. Concurrent gastrointestinal findings may be seen in 10-15% of animals with dermatological findings due to food allergies. Food intolerance is defined as the reaction of the digestive system to a substance in consumed food. If a substance in the food cannot be digested or broken down correctly by the digestive system, it causes damage to the digestive system. The cause of food intolerance is the inability to digest the substance in the food or the lack of enzymes of the patient. For example, lactose intolerance occurs as a result of a deficiency of the enzyme lactase, which digests the lactose carbohydrate in milk. Clinical findings related to food intolerance mainly include gastrointestinal system findings such as vomiting, abdominal pain, flatulence, and diarrhea. The immune system has no role in the development of food intolerance, and this is the most important difference from food allergies. Another difference is the amount of food taken for the appearance of clinical findings. The amount of food taken is not important in food allergies. Foods taken in very small quantities can cause the development of allergies. However, the occurrence of complaints in patients with food intolerance is related to the amount of food.

A recent epidemiological study shows that the most common clinical symptom (>30% of cases) displayed by dogs brought to veterinarians for skin diseases is itching. Itchy skin diseases affect the quality of life of dogs and pet owners. The immediate resolution of such an uncomfortable situation is the most important request of patient owners. However, it is very difficult to solve the problem in a short time in dermatological patients. In this process, our first goal should be to reveal the underlying etiological factors, if possible, to eliminate them, if not, to manage the disease.

From Allergy to Especially "Food" Allergy

As with humans, dogs and cats can be allergic to many things. The saliva of a flea that has recently bitten them, dust, grass or pollen from the environment (it's everywhere!), or even simple contact with household chemicals, drugs or substances can trigger a reaction. In some cases, food can also be a trigger. While dogs are much more

likely to be allergic to environmental allergens (atopy), cats are more likely to be allergic to fleas (flea allergy dermatitis). For example, pyotraumatic dermatitis is an acute and rapidly developing bacterial infection that affects the surface of the skin due to self-trauma. The patient creates a lesion by licking, biting, rubbing or scratching a local area of the body in response to an itchy and painful stimulus. This is a seasonal problem, which is usually more common in humid weather. Fleas are the most common major stimulus. Apart from this, other parasites (pediculosis, scabies, etc.), hypersensitivity, food, anal sac disease, external ear inflammation, folliculitis, trauma (small wounds, foreign bodies, etc.) and contact dermatitis can be a stimulus for pyotraumatic dermatitis. In such a case, it is very easy to think that the cause is “food allergy”, whereas food allergies are only one of many causes. Making the definitive diagnosis wrong without detailed examination causes serious problems in the long-term management of the patient. For this reason, we must be careful in informing the owners and not point out a product or the other as “bad” or “unhealthy” for cats and dogs without going through the proper research process. A large-scale global study shows that 1-2% of dogs and 0.2% of cats who apply to veterinarians with skin problems are diagnosed with food allergies. Here, it is essential to know that food allergies are quite rare in the diagnostic approach to dermatological patients.

The definitive diagnosis of food allergies is at the discretion of the veterinarian. But it will require a lot of support, monitoring and research from the pet owner. Diagnosis can be made with an elimination diet recommended explicitly for at least 6-8 weeks. This requires a lot of commitment because the pet should not eat anything else (treats, snacks, treats, leftovers) during this time.

Going forward, if you have diagnosed a true food allergy and have identified the ‘allergen’ (normally a protein component), the only solution from then on is to avoid that allergen. This means bringing their skin, intestines, whole body to a healthier state.

Deri Hastalıklarında Tedavi Puzzle'ının Parçaları

Bülent Ulutaş

Aydın Adnan Menderes Üniversitesi Veteriner Fakültesi İç Hastalıkları Anabilim Dalı, AYDIN

Veteriner hekimlikte deri problemleri ile oldukça sık karşılaşılmaktadır. Bunlar birçok nedene bağlı olarak oluşmakla birlikte ayırıcı tanıda en sık karşılaşılan kategoriler:

- Parazitler (pireler, Sarcoptes, Notoedres, Cheyletiella, kürk akarları, bitler, Pelodera, keneler, chiggers, sivrisinekler, sinekler)
- Inflamasyon (bakteri kaynaklı olanlar dahil), mantar ve mantar enfeksiyonları, tahriş edici, bağışıklık aracılı hastalıklar
- Alerji (diyet, çevre dahil) – atopik dermatit ve alerjik kontakt dermatit, ilaç ve paraziter hipersensitiviteler)
- Nörojenik (psikojenik ve duyusal nöropatiler dahil) nedenler kapsamında ortaya çıkmaktadır.

Genellikle tüm dermatoloji hastalarında primer veya sekonder enfeksiyonlara yol açan altta yatan bir hastalık tablosu mevcuttur. Bu enfeksiyonlar ortadan kaldırılmalı ve önlenmelidir. Primer hastalık tanımlanıp kontrol altına alınmadıkça nüksler kaçınılmazdır. Veteriner hekimlikte karşılaşılan çoğu dermatolojik hastalık, iki temel soru yanıtlanabilirse başarılı bir şekilde yönetilebilir.

1. Sekonder enfeksiyonlar nelerdir?
2. Bu sekonder enfeksiyonlar neden oradalar?

Dermatolojik tanı minimum veri tabanı; deri kazıntıları, kulak sıvapları ve deri sitolojisini içermektedir. Tanı testlerindeki amaç; tüm sekonder enfeksiyonları (pyoderma, demodikoz, dermatofitoz, otit, Malassezia dermatit vb.) saptamak ve daha sonra altta yatan ya da primer hastalığı (alerjiler, endokrinopatiler ve otoimmun deri hastalıkları vb.) belirleyip, kontrol altına almak için bir tanı planı oluşturmak olmalıdır.

Dermatolojik hastalığın kaynağının belirlenmesinden sonra sorunu çözmek için uygun tedavi protokolü belirlenmeli ve düzenli olarak takip edilmelidir.

Tedaviyi Tamamlayan Parçalar Neler?

Yukarıda sözü edilen ve sık karşılaşılan deri hastalıklarında tedavinin birbirini tamamlayan parçaları: Doğru tanının konulması, hasta sahibinin bilgilendirilmesi, hastalıklarda kullanılan ilaçlar, katkılar ve gıdaların nedene ve hastalığın durumuna göre doğru olarak planlanarak hastalıkların yönetilmesidir. Her aşamada kullanılan ilaçların olası avantaj ve dezavantajları bilinmeli ve uygulama sonuçları ile ilgili olarak hasta sahipleri bilgilendirilmelidir. Bu parçaları birleştirerek deri hastalıklarında tedavide başarılı olabiliriz.

Veteriner dermatolojide doğru tedavinin parçalarını birleştirebilmek için aşağıda soruların cevaplarını doğru olarak bilmeli ve uygulamalıyız.

1. Rasyonel antibiyotik kullanımı nasıl olmalıdır?
2. İzoksazolinler ne kadar güvenli?
3. Glukokortikoid tedavisi: Ne zaman? Nasıl?
4. Topikal tedaviler etkili mi?
5. Destek tedavileri uygulanmalı mı?
6. Psikojenik ilaçlar nasıl kullanılmalı? vb

Tedavi opsiyonları lezyonların şiddetine ve hasta sahibinin/hastanın şikâyetine bağlı olarak değişmektedir. Tedavide dikkat etmemiz gereken yukarıdaki soruların cevaplarını bilmemize bağlıdır. Aslında bu dermatolojik hastalarda tedavinin gerçekleştirilmesinde parçaları birleştirecek temeli oluşturmaktadır.

Pieces of the Puzzle of Treatment for Skin Diseases

Bülent Ulutaş

Aydın Adnan Menderes University, Faculty of Veterinary Medicine, Department of Internal Medicine, AYDIN

Skin problems are very common in veterinary medicine. Although these occur due to many reasons, the most common categories in differential diagnosis are:

- Parasites (fleas, Sarcoptes, Notoedres, Cheyletiella, fur mites, lice, Pelodera, ticks, chiggers, mosquitoes, flies)
- Inflammation (including bacterial, fungal and fungal infections, irritant, immune-mediated diseases)
- Allergy (including diet, environment) – atopic dermatitis and allergic contact dermatitis, drug and parasitic hypersensitivities)
- It occurs within the scope of neurogenic (including psychogenic and sensory neuropathies) causes.

Almost all dermatology patients have a primary or underlying disease that causes secondary infections. These infections must be eliminated and prevented but will recur rapidly unless the primary disease is identified and controlled.

Most skin cases seen in a veterinary practice can be successfully managed if two essential questions can be answered:

1. What are secondary infections?
2. Why are these secondary infections there?

The dermatologic diagnostic minimum database includes skin scrapes, otic swabs, and cutaneous cytology. The goal should be to identify all secondary infections (e.g., pyoderma, demodicosis, dermatophytosis, otitis, Malassezia dermatitis) and then formulate a diagnostic plan for identifying and controlling the underlying or primary disease (i.e., allergies, endocrinopathies, and autoimmune skin diseases)

After the origin of a patient's dermatosis is known, it is a simple matter of therapeutic follow-through to resolve the problem.

What Are the Complementary Parts of the Treatment?

Complementary parts of the treatment in the aforementioned and frequently encountered skin diseases are: making the correct diagnosis, informing the patient, and managing the diseases by correctly planning the drugs, additives and foods used in the diseases according to the cause and condition of the disease. The possible advantages and disadvantages of the drugs used at each stage should be known and patient owners should be informed about the results of the application. By combining these parts, we can be successful in the treatment of skin diseases.

In order to combine the parts of the right treatment in veterinary dermatology, we must know and apply the answers to the questions below correctly.

1. How should the rational use of antibiotics be?

2. How safe are isoxazolines?

3. Glucocorticoid therapy: When? How?

4. Are topical treatments effective?

5. Should supportive treatments be applied?

6. How should psychogenic drugs be used? etc

Treatment options vary depending on the severity of the lesions and the owner/patient complaint. It depends on knowing the answers to the above questions that we need to pay attention to in treatment. In fact, this forms the basis that will unite the pieces in the realization of treatment in dermatological patients.

Kedilerde 'İç Parazit'lerle Mücadele: Ne Biliyoruz, Neler Bilmeliyiz?

Veli Yılgör Çırak

Kedilerde "iç parazitlerle *mücadele"* adı altında uygulanan antelmentik ilaçların hedefindeki parazitlerin büyük bir kısmı gastrointestinal sistemde yaşar. Bu parazitlere bazı örnekler olarak yuvarlak solucanlar (*Toxocara cati),* kancalı kurtlar (*Ancylostoma tubaeforme)* ve şeritler (*Dipylidium caninum*) gösterilebilir. Türkiye'de kedilerde sindirim sistemi parazitleriyle ilgili veriler ağırlıklı olarak sahipsiz hayvanlarla ilgili olup, *özellikle* sahipli kedilerde gastrointestinal helmintlerin yayılışı ilgili bilgiler oldukça kısıtlıdır. Yine son yıllarda giderek önem kazanan hayvan barınakları ve burada bakılan hayvanlarla ilgili iç parazit bilgileri ve mücadelesi hakkında da sınırlı bilgiye sahibiz. Bu bağlamda iç parazitlere yönelik uygun antelmentik uygulama protokollerinin hazırlanabilmesi ve sağlıklı bilimsel değerlendirmelerin yapılabilmesi adına sahipli (ve barınak) kedileri ile ilgili daha fazla veriye ihtiyaç bulunmaktadır.

Kedilerde özellikle gastrointestinal helmintlere karşı kullanılan içinde farklı sayıda etken madde içeren antelmentik preparatları bulunmaktadır. Son yıllarda Türkiye dahil, birçok ülkede özellikle ense damlası şeklinde uygulanan "spot-on" antelmentik formülasyonlarının kullanımı artmaktadır. Ancak burada dikkat edilmesi gereken husus bu antelmentik formülasyonların (damlaların) *içerdikleri etken madde türleridir.* Dolayısıyla iç parazit mücadelesi yapılırken kullanılan preparatların içindeki etken maddelerin hangi parazit gruplarına etkili olduğu iyi bilinmelidir.

Yine kullanılan bu preparatların hiçbiri "aşı" sınıfında olmayıp, hayvanlarımızı parazitlere karşı "bağışık " hale getirmezler. Kullanıldıktan sonra kedilerimizdeki mevcut (genelde erişkin) parazit yükünü yok ederler ve farmakolojik olarak belli süreler sonunda yıkımlanarak vücuttan atılırlar. Onun içindir ki, hayvanlarımızda belli aralıklarla "iç parazit ilaçlamasının" tekrarlanması gerek(ebil)ir. Pratikte "2, 3 veya 6 ayda bir" gibi farklı ilaçlama aralıkları uygulanmaktadır. Ancak kedilere en sık bulaşma potansiyeli olan iç parazitler dikkate alındığında, uygulanan bu farklı ilaçlama aralıklarının çok ta doğru olmadığı görülmektedir. Zira tedavi aralı*ğını* belirlemesi gereken ana kriter(ler), hayvanımızın enfekte olma riski bulunan parazit(ler)in biyolojik döngüsü yani "prepatent süre"leridir. Yine kullanılacak antelmentik seçiminde ve kullanım aralığının belirlenmesinde her bir hayvanın yaşı, beslenme şekli, fizyolojik durumu, yaşam şekli ve ortamı gibi faktörler de önemli rol oynamaktadır. Dolayısıyla kedilerde uygulanacak "iç paraziter *mücadele*" programları, her bir hayvanın "kendine özgü yaşam *şartları"* dikkate alınarak "bireysel" olarak hazırlanmalıdır.

Control of Internal Parasites in Cats: What Do We Know, What Should We Know?

Veli Yılgör Çırak

Anthelmintic applications with regard to the control of endoparasites in cats are mainly targeted to parasites living in the gastrointestinal system. Some examples for these parasites are roundworms (e.g. *Toxocara cati*), hookworms (e.g. *Ancylostoma tubaeforme*) and tapeworms (e.g. *Dipylidium caninum*).

In Turkey, the data on gastrointestinal parasites in cats are mainly related to stray animals, and the information on the distribution of gastrointestinal helminths in owned cats is very limited. Also, we have limited data about the endoparasites of cats kept in animal shelters, which have become increasingly important in recent years. In this context, more data on owned (and shelter) cats are needed in order to prepare appropriate anthelmintic application protocols for internal parasites.

There are various anthelmintic preparations containing different numbers of active substances used especially against gastrointestinal helminths in cats. In recent years, the use of “spot-on” anthelmintic formulations, which are applied on the back of cats’ head, has been increasing in many countries, including Turkey. However, the important point to be considered is the types of active substances that these anthelmintic formulations (drops) contain. Therefore, it should be well known to which parasite groups the active substances in the preparations are effective. None of these preparations is real “vaccines” so they do not make our animals “immune” against parasites. They just kill the targeted parasites (usually adults) in our cats and are pharmacologically degraded and excreted from the body after a certain time. For this reason, deworming of cats should (may) be repeated at certain intervals. In practice, different deworming intervals such as “every 2, 3 or 6 months” are applied. However, considering the internal parasites, which are known to be able to re-infect cats most frequently, it can be said that these different treatment intervals above are not very accurate. Because one of the main points that should determine the treatment interval is the biological cycle of the parasite(s), i.e. the “prepatent period(s)”. Additionally, factors such as the age of the animal, diet, physiological status, lifestyle and its environment play an important role in the selection of the anthelmintic type to be used and the determination of the treatment intervals. Therefore, the “endoparasite control programs” to be applied in cats should be prepared “individually”, taking into account the “specific living conditions” of each animal.

Köpeklerde 'İç Parazit'lerle Mücadele: Ne Biliyoruz, Neler Bilmeliyiz?

Veli Yılgör Çırak

Köpeklerde bulunan iç parazitler *üç* ana grupta toplanabilir: (1) Sindirim sistemi helmintleri (*Örn*: *Toxocara canis* gibi yuvarlak solucanlar, *Uncinaria stenocephala* gibi kancalı kurtlar, *Dipylidium caninum, Echinococcus granulosus* gibi şeritler), (2) sindirim sistemi haricindeki helmintler (*Örn*: *Dirofilaria immitis*: kalp kurdu ve akciğer kurtları), (3) protozoon'lar yani tek hücreli parazitler (*Örn*: *Babesia* spp., *Leishmania* spp., *Giardia* spp.). K*öpeklerin* her ne kadar sindirim sistemi parazitleri ile daha sık enfekte olma durumları söz konusu olsa da, zaman zaman diğer "iç parazit"lerle oluşan enfeksiyonlar da görülebilmektedir.

Köpeklerde birçok veteriner (poli)kliniğinde "iç parazit mücadelesi" adı altında uygulanan antelmentik ilaçlar ise, temelde sindirim sisteminde bulunan helmintlere etkirler ve diğer grupta bulunanlara neredeyse hiç etkileri yoktur. Dolayısıyla doğru ve ayırıcı teşhisin yapılıp, yanlış antiparaziterlerin uygulanmaması böyle durumlarda büyük önem arz etmektedir.

Köpeklerde "iç parazit mücadelesi" amacıyla kullanılan antiparaziterler de kendi içinde farklı gruplara ayrılır. Bu bağlamda; her "iç parazit ilacı"nın, tüm sindirim sistemi helmintlerine etki etmediğini veya farklı derecelerde etki ettiğini unutmamamız gerekir (*Örn*: praziquantel etken maddesinin yuvarlak solucan ve kurtlara hiç etkisinin olmaması, gibi).

Diğer taraftan, köpeklerde kullanılan antelmentiklere karşı bazı iç parazitlerde direncin saptandığına dair son yıllarda bilimsel bildirimler yapılmakta olup, bu durum *özellikle dikkate alınması gereken bir olgu olarak karşımızda durmaktadır.* Maalesef, pet hayvanlarının parazitlerinde "antelmentik dirençlilik" oluşum mekanizmaları hakkında günümüzde çok ta fazla bilimsel bilgiye sahip değiliz. Ancak, "sık ve *özellikle* düşük dozda" ilaç uygulamalarının, köpeklerde dirençli parazitlerin oluşmasında rol oynama ihtimali yüksek görünmektedir.

Bu bağlamda, köpeklerde yapılan iç parazit ilaçlamalarında dikkat edilmesi gereken bir diğer konu "ilaçlama aralığı"dır. Bu konuyla ilgili, son yıllarda yapılan yoğun bilgilendirmelerle veteriner hekimler tarafından artık kabul gören, ancak pratikte uygulanmasında hala eksikler olan "iç parazit mücadelesinin ilgili hayvan(lar)*ın* yaşı, fizyolojik durumu, yaşam şekli ve ortamı, beslenme şekli gibi faktörler dikkate alınarak yapılması" olgusudur. Bu doğrultuda en önemli fark örneğin sahipli köpeklere yapılacak bireysel uygulamalar ile *çok sayıda köpeğin* birarada bulunduğu ortamlarda (*Örn*: barınaklarda) yapılacak uygulamalar arasında ortaya çıkmaktadır. Dolayısıyla sözkonusu hayvan(lar)*ın* yavru veya yetişkin olması, sadece hazır mamalarla veya başka gıdalarla beslenmesi, sadece evde yaşaması veya zaman zaman dışarıya çıkması gibi kriterler *eşliğinde, bulaşma ihtimali bulunan* helmintler dikkate alınarak bir ilaçlama programı oluşturulmalı ve ilaçlama aralıkları bu iç parazit(ler)in biyolojik döngüsüne göre "her hayvan için ayrı" belirlenmelidir.

Control of Internal Parasites in Dogs: What Do We Know, What Should We Know?

Veli Yılgör Çırak

Internal parasites of dogs can be divided into three main groups: (1) Digestive system helminths (roundworms like *Toxocara canis,* hookworms like *Uncinaria stenocephala*, tapeworms like *Dipylidium caninum, Echinococcus granulosus*), (2) non-digestive system helminths (e.g. *Dirofilaria immitis*: heart worm and lung worms), (3) protozoa; single cell parasites (e.g.: *Babesia* spp., *Leishmania* spp., *Giardia* spp.). Although dogs are more frequently infected with digestive system parasites, infections with other "internal parasites" can also be seen in certain circumstances.

Anthelmintic drugs used for "internal parasite control" in dogs basically affect the helminths in the digestive system and have almost no or hardly any effect on the other internal parasites. Therefore, it is of great importance in such cases that the correct and differential diagnosis is made and that the wrong antiparasitic is not applied. Antiparasitics used for "control of internal parasites" in dogs are also divided into different groups. In this manner; we should be aware that not every anthelmintic (active ingredient) affects all digestive system helminths or may have different levels of effect (for instance: praziquantel has zero effect on roundworms hookworms or lungworms).

On the other hand, in recent years, it has been shown that some internal parasites of dogs (e.g. *Dirofilaria immitis*, hookworms) became resistant to certain anthelmintics. Anthelmintic resistance is a well-known phenomenon from helminths of livestock and horses, so it should also be taken into account of companion animal parasitology in the future. Unfortunately, we do not have much scientific knowledge about the mechanisms of "anthelmintic resistance" in pet parasites. However, it seems likely that "frequent and especially low-dose" drug administration may play a role in the occurrence of resistant parasites in dogs. In this context, another issue to be considered in the control of internal parasites in dogs is the "deworming intervals". "Internal parasite control", which is to be carried out by considering factors such as the age, physiological condition, diet, lifestyle and environment of the animal(s)" gained recognition by most veterinarians in recent years, but still lacks in its implementation in vet clinics. In this respect, the most important difference arises between individual applications (for example, to owned dogs) and applications to be made in places where many dogs are kept together (e.g. kennels or shelters). Therefore, a deworming program should be established by taking into consideration whether the animal(s) are puppies or adults, fed only with ready-made foods or other foods, living only at home or going out on occasion. Finally, the deworming intervals in owned dogs should be determined individually according to the life cycle of the respective internal parasite(s).

Dünyanın En Şanssız Hayvanlarıyla Tanışmak İster misiniz?

Ateş Barut

ABD'de her yıl ortalama 100.000 hasta NSAID kullanımına bağlı komplikasyonlarla hastaneye yatıyor ve yılda 7.000 hasta NSAID ilaç kullanımına bağlı komplikasyonlarla hayatını kaybediyor.

Prostaglandinler gastrointestinal sistem mukozasını zedelenmelere karşı korurlar. GİS mukozal siklooksijenaz (COX) aktivitesinin inhibisyonu sonucu gastroduodenal mukozada prostaglandin konsantrasyonunun azalması NSAID ilişkili mukozal toksisitenin en önemli mekanizması olarak bilinmektedir.

Bu yan etkiyi azaltmak amacı ile üretilen COX2 inhibitörleri ise kardiyovasküler yan etkileri sebebi ile hızla popülarite kaybetmiştir.

Uzun kemik osteosarkomaları köpeklerin en sık görülen kemik kanserleridir. Bu agresif kanserlerde hayatta kalım süresi maalesef çok kısadır, çünkü bir çok osteosarkom teşhis anında zaten metastaz ve mikrometastazlar yapmıştır. Osteosarkom tedavisinde ortalama yaşam beklentileri şu şekilde sırlanmaktadır: Amputasyon ve kemoterapi – 10-12 ay, "Limb sparing surgery" ve kemoterapi– 10-12 ay, Radyoterapi ve kemoterapi – 8-10 ay , Sadece Amputasyon – 4-5 ay, Palyatif tedavi– 1-3 ay.

YASSI KEMİK OSTEOSARKOMLARI ise çok daha yavaş ilerler. (Mandibula, maksilla, skapula ve kafatası gibi kemiklerde gelişen osteosarkomlar). Bu yüzden bu osteosarkomlarda hem cerrahi tedavi protokollerinin hem de adjuvan kemoterapilerin etkinliğinin çok daha olumlu olduğu unutulmamalıdır.

Beyin tümörleri köpeklerin tüm kanserlerinin % 2-5'ini oluşturur. 100.000 köpekte 14.5 vaka kabul edilir. İngiliz bulldoglar, fransız bulldoglar ve boxerların beyin tümörlerine yatkın olduğu bilinmektedir. En sık rastlanan tümörler menenjiom, glioma, and koroid pleksus tümörleri olarak kabul edilir. Genellikle orta yaşlı ve yaşlı köpeklerde görülür. EN OLUMLU PROGNOZA SAHİP BEYİN TÜMÖRÜ MENENJİOMLARDIR. Ancak menenjiomlarda hem bazen invaziv karakterde oluşabilir hem de dev boyutlara ulaşabilir.

TETANOZ bacakların ve diğer kasların esktensör rijiditesidir ve clostiridium tetani toksinine bağlı olarak şekillenir. Birçok tetanoz vakasında hastanın ötenazisine sebep olan ise yüz kaslarındaki kontraksiyonların yarattığı anormal bir yüz ifadesi yani «risus sardonicus» dur. Kulaklararkayadoğrukasılır.3.gözkapağıprolapsıve mioticpupillergörülür.

Tetanoz tedavisi mümkün bir hastalıktır. Eğer enfeksiyon kaynağı bulunabilirse Cerrahi debriman ve Hidrojen peroksit lavajı yapılır. İv penicilin (20000-100000 IU/kg bid,tid) (ya da metronidazole, tetrasiklin, ampisilin) uygulanır. Antitoksin (100-500 IU/kg) (önce 0.1 ml sc enjeksiyonla test edilmeli) uygulaması erken dönemde faydalıdır. Ekstensor tonus için asepromazin, phenobarbital, diazepam kullanılabilir). Yutma güçlüğü olan hastalara özefagostomi tüpü uygulanmalıdır. Tam iyileşme 4 ay sürebilir

Ürolitiazis kedi ve köpeklerin en önemli üriner sistem hastalıklarından biridir ancak, İdrar yolu taşlarının oluşum mekanizması halen yeterince anlaşılmış değildir. İdrarda kristal formasyonuna neden olacak ph değişimleri önemli bir faktördür. Yüksek dieter mineral ve protein alımı ve idrar konsantrasyonunda artış idrarda tuzların artmasına neden olur. Ayrıca bakteriyel enfeksiyonlarında idrarda tuz konsantrasyonunu arttırdığı bilinmektedir. Ürolithiasis çoğu zaman strongüri, pollaküri ya da hematüri gibi semptomlarla kendini gösterebilirse de taşların dış çeperlerinin düzgün yapısı bazen asemptomatik dev boyutlu mesane taşlarının gelişimine fırsat tanır.

Anomalili yavru doğumu veteriner hekimliğinde sık görülmese de atrezia ani ve urethral atrezi bu anomalilerden biridir. Cerrahi ile hastaya yeni bir anal açıklık ve orifisium uretra eksterna yapılması hastanın tek hayatta kalma şansıdır.

Hidrosefalus,serebrospinal sıvının(SSS) aşırı üretimine ve yetersiz drenajına bağlı olarak gelişen aktif ve anormal serebral ventriküler sistem dilatasyonu olarak tanımlanır. Bu mekanik sorun ventrikülöperitoneal şant uygulamaları ile mekanik olarak çözümlenebilir ancak, şant sistemleri aktif olduğu sürece hastalar iyi olacaktır. Basınç duyarlı valflara sahip şantlar aşırı hızlı çalışırsa, Akut aşırı drenaj çok büyük ventriküllere sahip hidrosefalus sorununa sahip hastalarda ventrikülün kollapsına ve şiddetli subdural kanamalara sebep olabilir. Düşük basınç valfına sahip sistemlerin delikleri çok ufaktır ve ependim ve koroid pleksus ventriküler kateterin etrafına yapışacağı için bu küçük deliklerin tıkanma olasılığı daha yüksektir. En sık rastlanan komplikasyon OBSTRÜKSİYONdur. Diğer komplikasyonlar, hatalı yerleştirme, migrasyon, bağlantının ayrılması, enfeksiyon olarak kabul edilir. İnsanlarda implantasyon sonrası 1 yıl içinde komplikasyon oranı %40 ve 2 yıl içinde %50 olarak rapor edilmektedir. Şant enfeksiyonu kedi ve köpeklerden daha az görülür ancak katı asepsi/antisepsi kuralları şarttır. Serebral korteksde oluşan hasar kalıcı olabilir ve başarılı drenaja rağmen klinik iyileşme gerçekleşmeyebileceği unutulmamalıdır. Şant migrasyonu hemen her zaman serebral komponentin ayrılması ile olursa da bazen anormal migrasyon da görülebilir.

Yabancı cisim yeme alışkanlığı yani pica küçük hayvan hekimliğinin en önemli klinik sorunlarından birini yaratır. Özellikle köpekler hem akılalmaz cisimleri yiyebilir hem de bu cisimler migre olarak ciddi hayati riskler yaratabilir.

Skuamoz hücreli kanserler köpeklerin en sık rastlanan nazal kavite kanserlerindendir. Kemoterapiye cevap vermeyen bu kanser türü yüksek lokal invazyon yeteneği gösterir ve bu kanser türünün geniş marjinli rezeksiyonu ancak total radikal maksillektomi ile mümkün olmaktadır. Bu büyük ve agresif cerrahi hastada geri dönüşümsüz estetik kayıp yapsa da hastanın kanserinin nüks etmeyeceği, herhangi bir kemoterapi ya da radyoterapi gerektirmeyeceği göz önüne alındığında sağlayacağı yaşam kalitesi göze alınması gerekebilecek bir tedavi protokolü olarak tercih edilebileceğini düşündürmektedir.

.

Would You Like to Meet the Unluckiest Animals in the World?

Ateş Barut

Every year approximately 100000 people attend to the hospitala because of NSAID complications and more than 7000 patients are loosing their lives.

Prostaglandins protect gastrointestinal mucosa. After the inhibition of mucosal cox activity prostaglandine amount in gastroduodeal mucosa decrease and NSAID related mucosal toxisity occur. COX2 inhibitors are loosing their popularity because of their cardiovascular side effects.

Long bone osteosarcomas are the most common bobe tumoyrs of dogs. Survival time after these cancer is really too short because of high micro and macro metastatic rate at the time of diagnose. Amputation+chemotherapy 10-12 months. Limb sparing surgery + chemotherapy 10-12 mıbths, radiotherapy and chemotherapy 8-10 months, amputation only 4-5 months, paliative therapy 1-3 mobths.

Flat bone osteosarcomas (mandibula, maxilla, scapula or scull) are grow slowly. That is why surgical treatment options and adjuvant therapy create better prognosis. French bulldogs, englisg bulldogs and boxers have breed predispozition for brain tumours. menengiomas, gliomas, choroid plexus tumours are the most common brain tumours of dogs and these tumours are more common in middle aged and old dogs. Menengiomas have the best prognosis but sometimes they can be invazive and they can reach giant sizes

Tetanosis is the extensor rigidity of all extremities and happens due to clostridium tetani toxication. There are several cases of tetanosis went through euthanasia because of special facial expression due to facial muscle contraction named risus sardonicus. There are successful treatment protocola for most of tetanosis cases. If infection source is obvious surgical debridement and hydrogen peroxide lavage is necessary. İv peniciline (20000-100000 IU/kg bid,tid) (or metronidazole,tetrasicline,ampisilina) are the suitable antibioyics. Antitoxine (100-500 IU/kg) (first 0.1 ml test injection) is usefull in early stages. Acepromazine, phenobarbital, diazepam kullanılabilir is good for extensor tonus. Eusophagostomy tubes are necessary for the patients with swallowing problems. Complete recovery can take 4 months.

Urolithiasis is one of the most common urological system problems. The pathophysiology of urinary tract stones is still not clear enough. Crystal formations due to ph changes is an important factor. High dietary mineral and protein intake can cause salt concentration. Bacterial infections can also incrase the salt concentration in urine. Urolithiasis usually show itself with the symptoms like stronguria, pollacuria or hematuria but because of tne smooth outer surface of the stones can cause asymptomatic stones with giant sizes and numbers.

İnfants with congenital anomalies and malformations is not so common in small animal medicine but for the cases of atresia ani and urethra emergency surgical treatment is the only option.

Hydrocephalus is the abnormal csf acumulation and ventricular dilatation and occurs either due to excessive csf production or drainage problems. This mechanical problem can only be fixed by a mechanical drainage system named ventriculoperitoneal shunt. Pressure sensitive valve system drain the excessive csf when intracraial pressure is high. In humans 40% complication rate was reported on the first year and 50%complication rate on the second year.

Overshunting can cause collapse of the ventricule and subdural hemorhages. Obstruction is one of the most common complications. Other complications can be migration (even intracranial migration is possible) , detachment and infections. Permanent damage on cerebral cortex can prevent improvement on neurological conditions even with a perfect drainage. Vp shunt migration is usually happen in cerebral piece. Ventriculer component

can leave the skull with the neck movements but sometimes abnormam migration evet intracranial migration is possible.

Pica and foreign material eating habbit is a very common problem in small animal medicine. Especially dogs can eat unbelievable things and these objects can either move through gi tract and also can penetrate and migrate and cause life threating conditions.

Squamous cell carcinomas are the most common nasal cavity cancer of the dogs. This cancer is not sensitive against chemotherapy and has a very agressive local invasion capacity. Surgical Wide margin resection is only possiple with total radical maxillectomy. This big and agressive surgery effect cosmetic appearence of the patient permanently. The patient will be very weird wlthout a macilla but cancer will not recure, chemotherapy or radiotherapy will nott be necessary so this agressive surgery will effecf life quality positively despite the bad cosmetic appearance.


Kesmeli mi, Kesmemeli mi? Fizik Tedavi Cerrahi Düellosuna Hazır mısınız?

Ateş Barut - Sara Ece Ulutürk

Torakolumbal disk hastalığı, intervertebral diskin nukleus pulposusunun kondroid dejenerasyonu sonucu gelişen disk protrüzyonu, ekstrüzyonu, omurilik kompresyonu ve sinir kökü sıkışmalarını tanımlar. Sağaltım, erken dönem omurilik dekompresyonu ve kanalis vertebralis içerisinden fıtıklaşan materyalin uzaklaştırılması ile mümkün olabilmektedir. Hemilaminektomi ve mikrohemilaminektomi bu amaçla en sık kullanılan cerrahi tekniklerdir. Tip 2 disk hastalığı tedavisi için ise lateral korpektomi gereklidir.

Lumbosakral stenoz ya da kauda equina sendrom, lumbosakral spinal kanal içerisinde uzanan sinir köklerinin kompresyonu ile oluşan bir dizi kompleks nörolojik bozukluğu tanımlar. Kauda equina 7.lumbal, sakral ve kaudal sinir köklerinden oluşur ve bu köklerin etkilenmesi siyatik, pudental, pelvik, perineal ve kaudal rektal sinir disfonksiyonlarına yol açar. Ağrı, parezi, topallık, uriner ya da fekal inkontinens gibi klinik problemlere yol açan dejeneratif lumbosakral stenoz (DLSS), kauda equinanın büyük ırk köpeklerde en sık rastlanan problemidir. Dorsal

laminektomi , disk fenestrasyonu ve diskektomi ve/veya lumbosakral stabilizasyon kauda equina dekompresyonu için en sık kullanılan cerrahi tekniktir.

Kalça displazisi; coxa-femoral eklemin subluksasyon, luksasyon ve dejeneratif eklem hastalığı ile sonuçlanan anormal gelişimi olarak tanımlanır. Tüm kalça displazisi hastaları için geçerli ve başarılı tek bir cerrahi protokol yoktur. JPS, pelvik osteotomi ya da total kalça protezi hastanın yaşı ve kalça ekleminde luksasyon ve osteoartrit seviyesine göre tercih edilen tekniklerdir.

Patella luksasyonu kuadriseps kas grubunun hatalı uzanışına bağlı olarak patellanın sulkus trohlearisin medial ya da lateraline çıkması ile şekillenen gelişimsel bir ortopedik bozukluktur. Dört derecede değerlendirilen patella luksasyonu hastalığında cerrahi tedavi tuberositas tibia transpozisyonu ve sulkoplasti ile gerçekleştirilir. İleri derecede femoral ve tibial deformitelere sahip dördüncü derece patella luksasyonu hastalarında cerrahi tedavi için bahsi geçen femoral ve tibial deformitelerin düzeltilmesi şarttır.

Çapraz bağlar diz ekleminin antero-posterior stabilitesini sağlar ve travmatik çapraz bağ kopukları çapraz bağ problemlerinin sadece %20'sini oluşturur. Diz eklemi osteoartritisinin en önemli sebebi ön çapraz bağ hastalığıdır. Travmatik çapraz bağ kopukları ekstrakapsüler tekniklerle sağaltılabilirken karmaşık bir patofizyolojiye sahip ön çapraz bağ hastalığının bu tekniklerle tedavisi mümkün değildir. Ön çapraz bağ hastalığı diz ekleminin organ yetmezliği olarak kabul edilir ve biyomekanik düzeltme sağlayan proksimal tibia osteotomileri uygulanmalıdır. En popüleri TTA ve TPLO olan bu tekniklerde çapraz bağın görevi sırasıyla ligamentum patellar ve arka çapraz bağa aktarılır yani diz eklemi çapraz bağsız yürür hale getirilir.

Fizik tedavi ve rehabilitasyon, vücuda dışarıdan uygulanan sıcak, soğuk uygulamalar, elektrik akımları, masaj ve egzersiz ile ağrıyı kesmeye yönelik uygulamaları içeren ve kas iskelet sistemi hastalıklarında ya da yaralanmalarında uygulanan ilaç dışı bir tedavi şeklidir

Hayvanlarda fizik tedavi ve rehabilitasyon dünyada çok uzun yıllardan beri uygulanmaktadır.1990 yılından bugüne ciddi ölçüde ilerlemeler kaydedilmiştir. Köpekler ve atlarda çok spesifik ve sık görülen hastalıklarda ciddi yararlanımlar sağlanmaktadır.

Fizik tedavinin amacı nörolojik ve ortopedik operasyonlar sonrasında hastaların eklem açılarını normal değer aralıklarına ulaştırmak ve post-operatif süreçte ağrı yönetimini yapıp, kas gruplarında atrofi oluşumu, dekubitis oluşumlarının engellenmesi ile hastanın normal mobilitesini geri kazandırmaktır.

Günümüzde kedi ve köpeklerde yaşam süreleri, iyi bakım ve tıbbın hızlı gelişimiyle birlikte uzamıştır. Kedi ve

özellikle de köpekler de yaşlanma ile birlikte görülen kardiyovasküler problemler, fonksiyonel organ yetmezlikleri, hormonal sorunların yanı sıra, genelde köpeklerde olmak üzere postür değişiklikleri, yürüyüş değişiklikleri, nörolojik değişimler sıkça karşılaştığımız sorunlar arasındadır.

Kedi ve köpekler de yaşlanma ile vücutta bir takım fizyolojik değişiklikler de kaçınılmaz olarak karşımıza çıkmaktadır. Bu fizyolojik değişikliklere çeşitli hastalıkların eklenmesi yaşlı köpekler de ağrı, aktivite kısıtlanması ve köpeğin hareket etmekte isteksizliği, oturup kalkmada zorlanması, adım mesafelerinin değişimi, eklem hareketlerinin kısıtlanması, sert yürüyüş gibi çok sayıda soruna neden olmaktadır, bütün bunların sonucunda da geriatrik köpeklerde yaşam kalitesi bozulur.

Geriatrik hastalarda yaşanabilecek sorunların üstesinden gelmek, hastanın ve hasta sahibinin yaşam kalitesini artırmak için iyi planlanmış fizik tedavi uygulamaları diğer bir ifade ile "geriatrik rehabilitasyona" gereksinim vardır.

Hastalar ilk geldiğinde kaymayan bir zemin ve ilaç kokuları olmayan, kendilerini güvende hissedecekleri bir muayene odasına alınırlar. Dikkatli bir şekilde yapılan ortopedik ve nörolojik muayene sonucunda, topallama skoru, ağrı değerleri, kas yoğunlukları ve eklem açıları, basış analiz sistemleri, gonyometre gibi yöntemler kullanılarak belli ölçümler yapılır ve kayıt altına alınır.

Geriatrik köpeklerde dejeneratif eklem hastalığı olan osteoartrit en sık karşılaştığımız problemlerden biridir özellikle 7-8 yaş üstü köpeklerde fazlasıyla görülür. Osteoartrit vücuttaki herhangi bir eklemi etkileyebilir. En sık etkilediği eklemler kalça, diz ve omurgadır. Köpeklerde osteoartritte eklem kıkırdak yapısında bozulma oluşur. Bunun sonucu olarak eklem kıkırdağının altındaki kemik dokusunda değişiklikler meydana gelir. Kemikteki büyümeler ve eklem kenarındaki çıkıntılar eklemlerin normal yapısını bozarak, köpeklerde ROM hareketlerinde kısıtlanmaya ve ağrıya neden olur.

Köpekler de fizik tedavi ve rehabilitasyonda kullandığımız, manyetik alan tedavisi, manual terapi, masaj, sıcak soğuk uygulamar, elektrik akımları, hidroterapi (suda yürüme bandı), lazer terapi, denge egzersizleri, akupunktur gibi çeşitli modüller kullanılarak ağrı yönetimi yapılarak, istenilen bölgede ki kas gruplarının güçlenmesi sağlanmaktadır.

Hidroterapi, suda yürüme bandı ile suyun kaldırma kuvveti, hidrostatik basıncı, viskozitesi yararlanarak, sorunlu bölgeye daha az vücut ağırlığı gelmesi sebebiyle, daha az ağrı hissederek eklem hareketlerini daha kolay yapması sağlanır. Suyun ısısı ortopedik ve nörolojik vakalarda hastanın durumuna göre ayarlanmalıdır. Suyun seviyesi suyun kaldırma kuvvetini kullanmak isteğimiz miktara göre ayarlanır. Hasta köpek ve kediler, daha az ağrı hissedeceğinden hareketleri daha rahat yapabilmekte ve bu sayede de hareketleri yaptıkça özgüveni de tekrar kazanmaktadır. Özellikle felç köpek ve felç kedilerde, kaybolan özgüvenin yerine gelmesinde de çok yardımcı olmaktadır. Suda Yürüme Bandı ve Hidroterapi sayesinde, felçli köpekler ve felçli kedilerin atrofiye olan kas gruplarını güçlendirmek, kan dolaşımının artması, su seviyeleri ayarlanarak eklemlerde istenilen extensiyon(germe) ve fleksiyon (bükme) hareketlerinin yapılması

sağlanır. Suda yürüme bandı ortopedik ve nörolojik operasyonlar sonrası, köpeklerde fıtık problemleri, eklem hastalıkları, kalça çıkığı, patella luksasyonu, obezite, operasyon sonrası iyileşme süreçlerinde, köpeklerde çapraz bağ hastalıkları, menisküs hasarları, dejeneratif eklem hastalıklarında (Osteoartritis) kullanılır.

Kedi ve köpek fizik tedavisinde, laser terapi yoğunlaştırılmış ışık demetleriyle, hücresel fonksiyonların gelişmesine yardımcı olur, hücre zarı geçirgenliğini artırarak, hücre içine giren oksijen miktarını artır, ATP sentezinin artışına sebep olur, metabolizma hızı artar, hücre daha hızlı yenilenerek iyileşir. Kedi, köpeklerin en az ağrı duyduğu ve uygulamanın en kolay olduğu yöntemlerden biridir. Fizik tedavide tendon, kas, kemik, eklem hastalıklarının çoğunda kullanılan bir tedavi şeklidir. Bunun yanında açık yaralarda ciddi iyileşmeler sağlamaktadır, engelli köpek ve engelli kedileri rahatsız etmeden, canları acımadan uygulanan en güvenli metotlardan biridir.

Lazer uygulaması;

Felçli köpeklerde ve felçli kedilerde, yara iyileşmesi, köpek ve kedilerde intervertebral disk hastalıklarında, omurilik yaralanmaları, kas ve iskelet sistemi rahatsızlıkları, nörolojik hastalıklarda, post operatif dönemde, kedi ve köpeklerde patella luksasyonu, kalça displazisi, deri hastalıkları gibi birçok durumda lazer tedavisi kullanılır.

Fizik tedavi gören yaşlı köpeklerde arka tasma, yürüteç, atel gibi destekleyici ürünler kullanarak nörolojik defektlerin oluşturduğu negatif etkiler ve ortopedik sorunlardan kaynaklı ağrıların önüne geçilmesi mümkündür.


To Cut Or Not To Cut? Physical Therapy Versus Surgery?

Ateş Barut - Sara Ece Ulutürk

Thoracolumbar disc disease describes the chondroid degeneration of nucleus pulposus of intervertebral discs producing disc protrusion, extrusion, spinal cord compression, and nerve root entrapment. Treatment of thoracolumbar disc disease objectives early decompression and removal of all the compressive masses from canalis vertebralis. Hemilaminectomy and microhemilaminectomy with disc fenestration is the most common surgical techniques performed hor decompression. Partial lateral corpectomy is the technique for type 2 disc disease

Lumbosacral stenosis or cauda equina syndrome is a complex of neurological signs caused by compression of cauda equina coursing through the lumbosacral spinal canal. Cauda equina is composed of seventh lumbar, sacral,and caudal nerve roots.The disease of these roots causes sciatic, pudental, pelvic, perineal and caudal rectal nerve disfunction. Degenerative lumbosacral stenosis (DLSS) is the most common disease of cauda equina in large breed dogs and causes clinical signs like lumbosacral pain, paresis, lameness, urinary and fecal incontinens. Dorsal laminectomy, disc fenestration and discectomy is necessary surgical decompression of cauda equina.

Hip dysplasia is abnormal development of coxae-femoral joint resulting subluxation , luxation and degenerative joint disease. None of the surgical treatment options is valid for all dogs with hip dysplasia. Age, luxation and degenerative joint disease degree are the criteria for case and technique selection.

Thoracolumbar disc disease describes the chondroid degeneration of nucleus pulposus of intervertebral discs producing disc protrusion, extrusion, spinal cord compression, and nerve root entrapment. Treatment of thoracolumbar disc disease objectives early decompression and removal of all the compressive masses from canalis vertebralis. Hemilaminectomy and microhemilaminectomy with disc fenestration is the most common surgical techniques performed hor decompression. Partial lateral corpectomy is the technique for type 2 disc disease

Patellar luxation is the displacement of patella out of femoral groove due to malalignement of m.quadriseps femoris muscle group. Patellar luxation has for grades and successful treatment is possible with tuberositas tibia transposition and sulcoplasty. For the cases with 4th grade patellar luxation correction of femoral and tibial deformities is always necessary.

Cruciate ligaments are responsible from antero-posterior stability of stifle joint and traumatic cranial cruciate ligament rupturs are only 20% of all cruciate ligament problems. Cruciate ligament disease is the most common cause of genu osteoarthritis in dogs. Although extracapsular stabilization is successful in cases with traumatic cruciate ligament rupture these techniques will not work for the cases with cranial cruciate ligament disease because of the complex pathophysiology of the problem. Cranial cruciate ligament disease is the organ failure of stifle joint and biomechanical correction with proximal tibia osteotomies are necessary. After TTA patellar ligament and after TPLO caudal cruciate ligament serve as cranial cruciate ligament and stifle joint start to function without cranial cruciate ligament.

Physical therapy and rehabilitation is a form of non-drug treatment applied in musculoskeletal diseases or benefits, which includes externally applied hot and cold applications, electrical currents, massage and exercise, and applications for relieving pain.

Physical therapy and rehabilitation in animals have been practiced in the world for many years. Since 1990, significant progress has been made. Serious benefits are provided in very specific and common diseases in dogs and horses. The aim of physical therapy is to bring the joint angles of the patients to normal ranges after neurological and orthopedic operations, to manage the pain in the post-operative process, to prevent the formation of atrophy

in the muscle groups and decubitus formations, and to restore the patient's normal mobility.

Today, the life span of cats and dogs has extended with good care and rapid development of medicine. In addition to cardiovascular problems, functional organ failures, hormonal problems, which are seen with aging in cats and especially dogs, posture changes, gait changes, neurologic changes, generally in dogs. It is one of the most common problems we encounter. With aging, some physiological changes in the body inevitably occur in cats and dogs. The addition of various diseases to these physiological changes causes many problems such as pain, limitation of activity and the dog's reluctance to move, difficulty in sitting and standing, change in step distances, limitation of joint movements, hard walking, and as a result of all these, the quality of life in geriatric dogs deteriorates.

In order to overcome the problems that may be experienced in geriatric patients and to increase the quality of life of the patient and the patient, well-planned physical therapy applications, in other words "geriatric rehabilitation" is needed. When patients first arrive, they are taken to an examination room that does not have a slippery floor and does not smell of drugs, and where they feel safe. As a result of careful orthopedic and neurological examination, limping score, pain values, muscle densities and joint angles, compression analysis systems, and goniometers can be determined using methods such as Measurements are made and recorded.

Osteoarthritis, which is a degenerative joint disease in geriatric dogs, is one of the most common problems we encounter, especially in dogs over 7-8 years of age. Osteoarthritis can affect any joint in the body. The most commonly affected joints are hip, knee and spine. In dogs, osteoarthritis causes deterioration in the articular cartilage structure. As a result, changes occur in the bone tissue under the articular cartilage. Bone growths and protrusions at the joint edge disrupt the normal structure of the joints, causing limitation in ROM movements and pain in dogs.

By using various modules such as magnetic field therapy, manual therapy, massage, hot cold applications, electric currents, hydrotherapy (treadmill in water), laser therapy, balance exercises, acupuncture, which we use in physical therapy and rehabilitation in dogs, pain management is performed and the muscle in the desired area is managed groups are strengthened.

Hydrotherapy, by making use of the buoyancy, hydrostatic pressure and viscosity of the water with a water treadmill, makes joint movements easier by feeling less pain due to less body weight coming to the problem area. The temperature of the water should be adjusted according to the patient's condition in orthopedic and neurological cases. The level of the water is adjusted according to the amount we want to use the buoyancy of the water. Sick dogs and cats can do the movements more comfortably as they will feel less pain, and thus regain their self-confidence as they move. It also helps a lot in restoring lost self-confidence, especially in paralyzed dogs and paralyzed cats. Thanks to the Water Walking Band and Hydrotherapy, it is possible to strengthen the atrophied muscle groups of paralyzed dogs and paralyzed cats, to increase blood circulation, to adjust the water levels and to perform the desired extension (stretching) and flexion (bending) movements in the joints. Water treadmill is used after orthopedic and neurological operations, hernia problems in dogs, joint diseases, hip dislocation, patella luxation, obesity, post-operative recovery processes, cruciate ligament diseases in dogs, meniscus damages, degenerative joint diseases (Osteoarthritis).

In cat and dog physical therapy, laser therapy helps the development of cellular functions with intensified light beams, increases the amount of oxygen entering the cell by increasing the cell membrane permeability, causes an increase in ATP synthesis, increases the metabolic rate, the cell heals by regenerating faster. It is one of the methods that dogs feel the least pain and the easiest to apply. Tendo in physical therapy is a form of treatment used in most of the muscle, bone and joint diseases. In addition, it provides serious healing in open wounds, it is one of the safest methods applied without disturbing disabled dogs and disabled cats, without hurting them.

Laser application;

Laser therapy is used in paralyzed dogs and cats, wound healing, intervertebral disc diseases in dogs and cats, spinal cord injuries, musculoskeletal system disorders, neurological diseases, post- operative period, patella luxation in cats and dogs, hip dysplasia, skin diseases.

It is possible to prevent the negative effects of neurological defects and pain caused by orthopedic problems by using supportive products such as rear leash, wheelchair, splint in old dogs undergoing physical therapy.

13 KASIM 2021, CUMARTESİ / 13 NOVEMBER 2021, SATURDAY
BRAVECTO SALONU / HALL BRAVECTO

Diş Problemlerinde Genel Radyografı Teknikleri

Cedric Tutt

Veterinerlik alanındaki ağız içi diş radyografisi, 1935'te Dr. Koch'un tarifine göre standart tıbbi röntgen plakalarının boyutlandırmak amacıyla manuel olarak bölünmesinden ve kapalı zarflar haline çevrilmesinden beri uzun bir yol kat etmiştir. Modern veteriner diş radyografisi, hasta başındaki bir uygulayıcının yaygın olarak #2 ve #4 boyutundaki ağız içi diş filmlerini fiksatif kimyasallar ve durulama suyu ile beraber kullanmasıyla gelişme göstermeye başlamıştır. Bu söz konusu radyograflar kurumaları için asıldıktan sonra, ışıklı bir kutuda görüntülenir ve sonrasında karanlık, kuru koşullar altında saklanır.

DR, ağza yerleştirilir ve elde edilen verileri bir bilgisayara aktaran ve bilgisayar ekranında verileri elektronik (dijital) radyograf olarak görüntüleyebilmek için yaklaşık #0, #1 veya #2 boyutlarında bir sensör kullanır.

Doğrudan Dijital Radyografı (DR) ve Bilgisayarlı Radyografinin (CR) ortaya çıkmasıyla birlikte, ağız içi radyografiler artık "bir düğme ile " bile elde edilebilmektedir.

CR, ağızda konumlandırılmadan önce, hedef dişlerin ortaya çıkması için sızdırmaz zarflara yerleştirilen Foto Uyarılabilir Fosfor plakaları kullanılır.KASET*? Işınlara maruz kaldıktan sonra, plakalar, gölge ışık görüntüsünü bilgisayar ekranında, görüntülenebilen dijital bir görüntüye dönüştüren lazer okuyucuya yerleştirilir.

Her iki yöntemle elde edilen görüntüler gama, yoğunluk ve renk parametreleri değiştirilerek incelenilebilir. Görüntülerin büyütülmesi mümkündür ve görüntüler uygun bukkal / labiyal montaj için döndürülebilir ve Dijital görüntüler, ikinci görüş almak amacıyla başka kişilerle rahatlıkla paylaşılabilir.

DR ve CR maliyetlerini karşılaştırma:

DR söz konusu olduğunda en maliyetli bileşen sensördür. CR için de lazer okuyucu en maliyetli bileşendir. CR'nin DR'ye göre avantajları, plaka boyutları için aralığın daha geniş olmasıdır (#0 - #9 aralığı). #0, #1 ve #2 sensöre sahip olmak istenirse, maliyeti tek bir sensörün 3 katı olacaktır. Sonuç olarak eksiksiz CR plaka yelpazesi, uygun maliyetli bir yatırım olacaktır.

Ağız içi dental radyografiler, zemine, duvara veya tavana monte edilebilen veya elde tutulabilen bir röntgen jeneratörü ile elde edilebilir.

Bu diş röntgeni üniteleri genellikle kV ve mA için bir sabit çıktıya sahiptirler ve tek değişken zamandır. Duvar tipi ünitelerin Kv değeri 60-80 ve mA değeri 6-8 aralıklarında değişir. El tipi üniteler 60-75 kV ve 2-3,5 mA aralığındadır.

Süreler 1-2 saniye aralığında değişmektedir.

Diş Radyografisi

Her seferinde tanısal olarak kaliteli radyograflar elde etmek için sanat ve beceri gerekir.

Bu kaliteli tanısal dental radyografileri elde etmek için kullanılan iki teknik bulunmaktadır: 1. Paralel teknik ve 2. İkiye bölme tekniği.

Paralel teknik

Bu teknik, söz konusu alıcının (film, sensör, plak) radyografisi çekilecek dişe/ dişlere paralel yerleştirilmesi gereken durumlarda kullanılır. Bunlar, kedilerde mandibular küçük azılar 3 ve 4 ayrıca azı dişleri 1'i içerirken köpeklerde küçük azılar 2'den azılar 3'e kadar olan dişler*?. Küçük ila orta boy kedilerde, mandibulaya paralel olarak 0 numara bir plaka yerleştirilebilirken, daha büyük bir kedide 1 numara gerekebilir. Köpeklerde, hayvanın büyüklüğüne bağlı olarak #2, #3 ve #4 numaralar kullanılabilir. Bitişik dişlerin süperpoze olmasını engellemek için birden fazla

plak kullanmak ve koni kolimatörü diğer dişler için yeniden konumlandırmak gerekebilir.

Reseptör, radyografisi çekilecek dişlere paralel olarak yerleştirildikten sonra, koni kolimatör, x-ışınlarının dişlerden, çenelerden ve çevredeki yumuşak dokulardan geçmesini sağlayacak şekilde konumlandırılır. Eğer reseptör, koni kolimatörü ağzından daha büyük boyutlara sahipse, koni kolimatörü, hafif ıraksayan ışın tüm reseptörü kaplayana kadar geri çekilmelidir. #0 ila #2, hayvanın derisiyle doğrudan temas halindeyken bile koni kolimatörü tarafından kaplanacaktır. #3, 10 cm'lik bir geri çekme gerektirecektir; #4, 12 cm'lik bir geri çekme gerektirecektir ve #5, tüm alıcıyı kapsayacak şekilde 15 cm'lik bir geri çekme gerektirecektir.

İlk denemede, premolar ve moların kökleri radyografın ventral kenarına yakınsa, reseptör mandibulanın ventral sınırının ötesinde palpe edilebilecek şekilde değiştirilmelidir. Bu, apekslerin ve mandibulanın ventral marjının açıkça görülebildiği bir radyografı üretmelidir. Premolar 3'ün mezial kökü çok yakın veya radyografın kenarındaysa, reseptör ilk denemede olduğu gibi değiştirilmeli ve koni kolimatör daha rostral bir pozisyona kaydırılmalı ve hafifçe kaudal açılı olmalıdır. Bu, periapikal kemik ve ventral mandibular marjın iyi görüntülenmesini sağlayarak PM3'ün mezial kökünü radyografiye taşıyacaktır.

Kedilerin maksiller dişlerinin radyografisini yapmak için ekstra oral yakın paralel teknik kullanılabilir. Bu teknikte, reseptör radyografisi çekilen tarafın zigomasının altına yerleştirilir ve bu teknik gelen ışının palatal mukozadan yönlendirilmesine ve diğer maksiller kadranın üst üste binmesini ortadan kaldırmasına yardımcı olur.

Biseksiyon tekniğinde reseptör, radyografisi çekilecek dişlere mümkün olduğunca yakın yerleştirilir. Reseptör, radyografisi çekilen alana bağlı olarak maksiller veya mandibular kaninler veya maksiller premolarlar ve molarlar üzerine yerleştirilebilir. Reseptör, stabilize etmek için dil yüzeyine de yerleştirilebilir. Bazı durumlarda reseptörü yerinde tutmak için buruşturulmuş kağıt havlu kullanılabilir. Bir dişin eksik olduğu durumlarda, simetriyi iyileştirmek için reseptör kağıt havlu ile desteklenebilir.

Reseptör stabilize edildikten sonra, diş ekseni (diş taç ucunu ve kök apeksini birleştiren hat) ve reseptör ekseni (reseptörden geçen hat) tarafından oluşturulan açı ikiye bölünür. Koni kolimatör, x-ışınları bu ikiye bölen çizgi boyunca hareket edecek şekilde konumlandırılır. Bu, gerçek dişin / dişlerin boyutuna ve şekline eşit olan dişin / dişlerin radyografik görüntüsünü sağlayacaktır. Konik kolimatör, alıcı eksenine çok büyük bir açıyla yerleştirilirse, görüntünün kısaltılması ile sonuçlanacaktır. Öte yandan, koni kolimatör alıcı eksenine çok küçük bir açıyla yerleştirilirse, görüntünün uzamasına neden olur. Aynı dişleri farklı cinslerde ve cinsler arasında röntgen çekmek için kullanılabilecek tek bir açı yoktur.

Bir hayvan dental olarak ilk kez muayene edildiğinde tüm ağız radyografı setlerine yönlendirilmelidir, çünkü klinik muayenede bulunandan çok daha fazla lezyon görülür.

Çeviri: Tameris Melek ERHAN

Veterinary Dental Radiography

Cedric Tutt

Veterinary intra-oral dental radiography has come a long way since standard medical x-ray plates were manually cut to size and sealed in envelopes as described by Dr Koch in 1935.

Modern veterinary dental radiography has progressed from using intra-oral dental film commonly of size #2 and #4, which were developed in a chairside developer using developer and fixative chemicals and rinsing water. These radiographs were hung up to dry and viewed on a light box and stored under dark, dry conditions.

With the advent of Direct Digital Radiography (DR) and Computed Radiography (CR), intra-oral radiographs are now obtained "at the press of a button".

DR uses a sensor, approximately the size of #0, #1 or #2, which when placed in the mouth and exposed, captures data which is transferred to a computer and displayed on screen as an electronic (digital) radiograph.

CR makes us of Photo Stimulable Phosphor plates which are placed in impervious envelopes prior to being positioned in the mouth for exposure of target teeth. Once exposed, the plates are inserted into a laser reader which converts the latent light image into a digital image displayed on the computer screen.

Images obtained from both systems can be enhanced by changing gamma, intensity and colour. Magnification of images is possible, and images can be rotated for appropriate buccal / labial mounting. Digital images are conveniently shared with others for referral second opinion purposes.

Comparing DR and CR costs: for DR the sensor is the costliest component and for CR the laser reader is the costliest component. Advantages of CR over DR is the greater range of plate sizes - #0 to #9. If one wants to have #0, #1 and #2 sensors, the cost will be 3 times as much as a single sensor. The full range of CR plates is a cost-effective investment.

Intra-oral dental radiographs are obtained using an x-ray generator which may be floor, wall or ceiling mounted or hand-held

These dental x-ray units usually have fixed output for kV and mA with the only variable being time. Wall mounted units have a Kv of 60-80 and a mA of 6-8. Handheld units range from 60-75 kV and mA of 2-3.5. Time ranges from 1-2 seconds.

Dental Radiography

This is the art and skill required to obtain diagnostic quality radiographs repeatedly.

There are two techniques used to obtain diagnostic dental radiographs; namely: 1. The parallel technique and 2. The bisecting technique.

The parallel technique

This technique is used where the receptor (film, sensor, plate) is placed parallel to the tooth / teeth to be radiographed. These include the mandibular premolars 3&4 and molar 1 in the cat and from premolar 2 to molar 3 in the dog. In the small to medium cat a size #0 plate can be placed parallel to the mandible, while a #1 may be required in a larger cat. In dogs, #2, #3 and #4 can be used, depending on the size of the animal. To eliminate superimposition of adjacent teeth on each other it may be necessary to use more than one plate and reposition the cone collimator for the other teeth.

Once the receptor has been placed parallel to the teeth to be radiographed, the cone collimator is positioned to

enable the x-rays to pass through the teeth, jaws and surrounding soft tissue. If the receptor has dimensions greater than the orifice of the cone collimator, the cone collimator must be retracted until the slightly divergent beam will cover the whole receptor. #0 to #2 will be covered by the cone collimator even when it is placed in direct contact with the animal's skin. #3 will require a retraction of 10cm; #4 will require a retraction of 12cm and #5 will require a retraction of 15cm to cover the whole receptor.

On the first attempt, if the roots of the premolars and molar are close to the ventral margin of the radiograph, the receptor must be replaced so that it is palpable beyond the ventral margin of the mandible. This should produce a radiograph with the apices and the ventral margin of the mandible clearly visible. If the mesial root of premolar 3 is close too or off the edge of the radiograph, the receptor should be replaced as it was for the first attempt and the cone collimator should be shifted to a more rostral position and angled slightly caudally. This will move the mesial root of PM3 onto the radiograph providing good visualisation of the periapical bone and ventral mandibular margin.

An extra-oral near parallel technique can be used to radiograph the maxillary teeth of cats. This technique has the receptor placed under the zygoma of the side being radiographed and the incident beam directed through the palatal mucosa, eliminating superimposition of the other maxillary quadrant.

In the bisecting technique, the receptor is placed as close to the teeth to be radiographed as possible. The receptor can be rested on the maxillary or mandibular canines or on the maxillary premolars and molars, depending on the area being radiographed. The receptor can also be placed on the tongue surface to stabilise it and under some circumstances, scrunched up paper towel can be used to keep the receptor in place. Where a tooth is missing the receptor can be supported by paper towel to improve symmetry.

Once the receptor has been stabilised, the angle formed by the tooth axis (the line joining the tooth crown tip and root apex) and the receptor axis (the line running through the receptor) is bisected. The cone collimator is positioned so that the x-rays travel along this bisecting line. This will provide a radiographic image of the tooth / teeth that equates to the size and shape of the actual tooth / teeth. If the cone collimator is placed at too great an angle to the receptor axis, foreshortening of the image will result. On the other hand, if the cone collimator is placed at too small an angle to the receptor axis, elongation of the image will result. There is no single angle that can be used to radiograph the same teeth in different because teeth within and between breeds.

Full-mouth sets of radiographs are encouraged when an animal is seen for the first time, because substantially more lesions are seen than were found o clinical examination.

Additional reading:

Atlas of dental radiography in dogs and cats. Gregg DuPont, Linda DeBowes. 2009 Saunders Elsevier

Practical veterinary dental radiography. Niemiec, Gawor and Jekl. 2018 CRC Press

TECHNIC FOR INTRA-ORAL RADIOGRAPHY OF LIVING DOGS WILLIAM E. KOCH JR, D.D.S. Journal for Dental Research, 1935

Diagnostic value of full-mouth radiography in dogs F J Verstraete [1], P H Kass, C H Terpak Am J Vet Res. 1998 Jun;59(6):686-91.

Diagnostic value of full-mouth radiography in cats

F J Verstraete [1], P H Kass, C H Terpak. Am J Vet Res. 1998 Jun;59(6):692-5.

Kedilerde Diş Rezorpsiyonu

Cedric Tutt

Kedilerde diş erimesi belirgin üç kategoriye ayrılabilir: 1. Psikolojik, 2. İltihaba bağlı, 3. Nedeni bilinmeyen.

Psikolojik diş erimesi, süt dişlerinin kalıcı dişlerle yenilenmesi sırasında meydana gelir. Bu süreç gelişen kalıcı dişlerin bir bezelerinden kaynaklı faktörler tarafından planlanmıştır. Süt diş köklerinin erimesi gelişen kalıcı diş bezelerinin çok yakınında başlar. Ön kesici dişlerde bu erime, sırasıyla; alt ve üst çenelerdeki kesici ön süt dişlerinin dil ve damak yüzeylerinde başlar. Küçük azı ve azı süt dişlerinde (insanda), erime, mesial köklerin distal yüzeyinde ve distal köklerin mesial yüzeyinde başlar tekrar diş bezelerinin köklerle temas ettiği yerde başlar. Bunlar, süt diş köklerinin eşit olmayan açılarına göre farklı oranlarda yeniden emilir. Bu genellikle yavru kedi ve köpeklerde küçük azı dişlerinin damak köklerinde, mesial ve distal yanak köklerinde daha yavaş erimeye uğrar.

Kedilerde, iltihaplanmaya bağlı diş erimesi Amerikan Veteriner Diş Akademisi tarafından Tip 1 Diş erimesi olarak sınıflandırılmıştır. Tip 1 Diş erimesi, radyolojik olarak elma çekirdeğine benzeyen kaplama maddesi ve kök erimesi olarak tanımlanmıştır. Bu dişin; boynunda meydana geldiğinde erime çok aşırı olabilir. Öyleki, dişin bir bölümü kaybolarak kökle dişin tepesinin ayrılmasına neden olur. Klinik olarak bu lezyonlar, 3. derece Çatallanma lezyonları olarak yanlış anlaşılabilir (Burada kökler arasındaki kemik kaybolmuştur.). Tip 1 tarafından etkilenmiş dişler, eğer diş eti iltihabı dişlerin dizili olduğu kemiğin erimesine neden olmamışsa, hala bozulmamış çevresel bağ doku boşluğu ve köklerin bulunduğu sert tabakaya sahiptir. Tip 1 tarafından etkilenen bazı dişlerde diş yuvaları ankiloz olabilir ve çıkarmayı kolaylaştırmak için dişlerin dizili olduğu kemikten ayrılmalıdır. Kökler radyolojik olarak kemikten ayırt edilebilir.

Nekrotik palp nedeniyle iltihaba bağlı diş kök ucu iltihabı genellikle köklerin dışsal iltihabı, erimesi ile sonuçlanır. Bu, diş kökü ucunda siyahlık olan, eğri büğrü tepe yüzeyi olarak radyolojie tespit edilir.

Tip 1 diş erimesi daha ileri aşamalar halinde sınıflandırılmıştır. Aşama 1 - cemen tabakasının ve/veya yalnızca minenin erimesi; Aşama 2 - minenin erimesi ve/veya dentine giren sementumun erimesi. Aşama 3 - dişin pulpunu etkileyen mine dentinin erimesi. Aşama 4 - diş tacının ve kökünün erimesi. Aşama 4a - taç ve kök eşit olarak etkilenir. Aşama 4b - taç, kökten daha yoğun bir şekilde etkilenir. Aşama 4c - kök taçtan daha yoğun şekilde etkilenir. Tip 1 diş erimesinin 5. aşaması - diş taç ve kök erimesi sadece radyolojik olarak kalan kalıntılarla birliktedir, daha doğrusu yoktur. Diş eti alanı iyileştirir.

Tip 1 tarafından enfekte olmuş dişlerin tedavisi dişi tamamen çıkarmaktır. Ağız içi diş röntgeni, tanı koyma, planlama izleme ve tedavi uygulama için zorunludur.

Kemik maddeli (özlü) diş yenilemesine bağlı diş eti erimesi AVDC tarafından Tip 2 de sınıflandırılmıştır. Bu aynı zamanda idopatik diş erimesi ve erime yenilenmesi olarakta bilinir.

Gorrel ve arkadaşları, diş erimesinin sementumda başladığını göstermiştir. Sementum erime aşamalarını geçirebilir; önlem, onarım ve gelişme. Tip 1 lezyonları mikroskobik oldukları için radyolojik olarak fark edilemeyebilir. Kemiğin mineral döngüsüne maruz kalması gibi koruyucu mekanizmaların bozulduğu durumlarda diş kökleri de döngüye dahil olabilir, kökler ve kuron rezorbe olur ve köklerin yerini radyografik olarak kemikten ayırt edilemeyen bir materyal alır.

Tip 2 erimede, peridental bağ doku boşluğu daralır ve sonunda yok olur. Tıpkı, kök ve diş yuvası kemiği arasına temasla sonuçlanan ihmal edilmiş sementum ve peridental bağ dokusu gibi. Kök maddesi (özü), odontaclas hücrelerin etkisiyle erir (osteoklas hücrelerden daha küçük, resoption boşluktan daha küçük biçim) ve yeni kemik eriyen kökün yerini alır. Bir kez diş yuvası kemiği sertleştiğinde, peridental bağ dokuların şok absorte etme görevi

yok olur. Yenilenme rezorpsiyonu ileri düzey aşamada olduğunda, diş tacı diş eti iyileşmesini kırabilir ki bu 5. aşama lezyon olarak tanımlanır.

Tip 2'de peridental bağ doku boşluğu bulgusu yoktur. İleri lezyonlarda (aşama 4c) kökler tamamen kemik benzeri materyalle yenilenmiştir ve tedavi seçimi taç amputasyonudur. Bir çalışmada Tip 2 geçiren dişlerde kökler rezorbe olmaya ve kemikle yer değiştirmeye devam edeceğinden taç amputasyonu ve kısmi kök tutulmasına maruz kalabileceği gösterilmiştir (DuPont ve ark). İşlemin-kemikten ayırt edilemeyen materyalin yerini alma- sonuca varmasını sağlamak için operasyon sonrası düzenli radyografik izleme önemlidir.

Çeviri: Tameris Melek ERHAN

Tooth Resorption in Cats

Cedric Tutt

Tooth resorption in cats can be divided into three distinct categories: 1. Physiological, 2. Associated with inflammation, and 3. Idiopathic.

Physiological tooth resorption takes place during replacement of the primary (deciduous) dentition by the secondary dentition. This process is orchestrated by factors originating in the dental follicle of the developing secondary dentition. Resorption of the deciduous tooth roots begins closest to the follicle of the developing secondary tooth. In incisors this resorption begins on the lingual / palatal surfaces of the deciduous mandibular and maxillary incisors respectively. In the deciduous premolars and molars (in humans) the resorption begins on the distal surface of mesial roots and the mesial surface of distal roots, again, where the follicle makes contact with the roots. These are often resorbed at different rates due to unequal divergence of the deciduous tooth roots. This is commonly seen in puppies and kittens where the palatal roots of deciduous premolars undergo slower resorption than the mesial and distal buccal roots.

In cats, tooth resorption associated with inflammation is classified as Type 1 tooth resorption (TR) by the American Veterinary Dental College (AVDC). Type 1 tooth resorption is characterised by resorption of root and crown substance which resembles an apple core radiographically. When this occurs at the neck of the tooth, it can become so extensive that a part of the tooth is missing causing separation of the crown from the root. Clinically these lesions may be mistaken for Grade 3 Furcation lesions (where the bone between roots has been lost). Teeth affected by Type 1 TR typically still have an intact periodontal ligament space with lamina dura where roots remain, except where periodontitis has caused the loss of alveolar bone. Some teeth affected by Type 1 TR may become ankylosed to the alveolus and must be separated from the alveolus to facilitate extraction. Roots become radiographically distinguishable from bone.

Periapical periodontitis associated with inflammation due to necrotic pulp often results in external inflammatory resorption of the roots. This is detected radiographically as an uneven apical surface with a periapical radiolucency.

Type 1 tooth resorption is further classified into stages. Stage 1 – resorption of the cementum and or enamel only; Stage 2 – resorption of enamel and or cementum entering into the dentine; Stage 3 – resorption of enamel and dentine which affects the pulp of the tooth; Stage 4 – resorption of tooth crown and root: Stage 4a – crown and root equally affected; Stage 4b – Crown more extensively affected that root; Stage 4c - root more extensively affected then crown. Type 1 tooth resorption does not have Stage 5 – tooth crown and root resorption are complete with only remnants remaining radiographically. Gingiva has healed over the area.

Treatment of teeth affected by Type 1 TR is by extraction of the whole tooth. Intra-oral dental radiography is mandatory to make a diagnosis, plan, monitor and execute treatment.

Tooth resorption which is associated with replacement of tooth (root) substance by bone is classified at Type 2 TR by the AVDC. This is also known as replacement resorption and idiopathic TR.

Gorrel et al showed that tooth resorption begins on the cementum which can undergo stages of resorption, arrest, repair and progression. Stage 1 lesions are probably indiscernible radiographically as they are microscopic. Just as bone undergoes cyclical mineral turnover, tooth roots, when the protective mechanisms have been breached, can be incorporated in the cycle resulting in the roots and crown being resorbed and the roots replaced by material indistinguishable from bone radiographically.

In Type 2 TR, the periodontal ligament space becomes narrowed and eventually obliterated as the periodontal ligament and cementum are breached resulting in contact between the root and alveolar bone. The root substance is resorbed by the action of odontoclasts (slightly smaller than osteoclasts and form smaller resorption lacunae) and new bone replaces the resorbed root. Once the root is ankylosed to the alveolus, the shock-absorbing function of the periodontal ligament is lost and when replacement resorption is at an advanced stage, the crown can fracture off enabling gingival healing – defined as a Stage 5 lesion.

In Type 2 TR there is no evidence of periodontal ligament space – in advanced lesions (Stage 4c) the roots are completely replaced by bone-like material and the treatment of choice is crown amputation. It has been shown (DuPont et al) that teeth that are undergoing Type 2 TR can undergo crown amputation and intentional (partial) root retention as these roots will continue to be resorbed and replaced by bone. Regular post-operative radiographic follow-up is essential to ensure that the process continues to conclusion – replaced material indistinguishable from bone.

Additional reading:

Crown amputation with intentional root retention for dental resorptive lesions in cats Gregg A DuPont, J Vet Dent, 2002 Jun;19(2):107-10.

Radiographic evaluation and treatment of feline dental resorptive lesions

Gregg A DuPont , Vet Clin North Am Small Anim Pract. 2005 Jul;35(4):943-62, vii-viii. doi: 10.1016/j.cvsm.2005.03.008.

Prevalence of odontoclastic resorption lesions and periapical radiographic lucencies in cats: 265 cases (1995-1998)

M J Lommer [1], F J Verstraete, J Am Vet Med Assoc, 2000 Dec 15;217(12):1866-9. doi: 10.2460/javma.2000.217.1866.

Feline odontoclastic resorptive lesions an unsolved enigma in veterinary dentistry

Alexander M Reiter [1], Krista A Mendoza ,Vet Clin North Am Small Anim Pract. 2002 Jul;32(4):791-837, v. doi: 10.1016/s0195-5616(02)00027-x.

Atlas of dental radiography in dogs and cats. Gregg DuPont, Linda DeBowes. 2009 Saunders Elsevier

Practical veterinary dental radiography. Niemiec, Gawor and Jekl. 2018 CRC Press

Köpeklerde Diş Rezorpsiyonu

Cedric Tutt

Köpeklerde diş erimesi gruplar halinde tanımlanabilir, bunlar:

Dış Yüzey Kök erimesi (ESRR): Kökün yüzeyi erir yeni bir sement ve periodontal ligament kaplaması geliştirir.

Dış Yüzeyin Malzemesinin Değiştiği Kök Erimesi (ERRR): Kök yüzeyi erir ve sistematik olarak kemik benzeri malzeme ile değiştirilir. Geride PDL kalmaz. Dış İnflamatuar Kök Rezorpsiyonu (EIRR): Rezorpsiyon, dişin apeksinde nektorik bir pulpa ile ilişkili olarak meydana gelir. Dış Servikal Kök Erimesi (ECRR): Erime, peridontal hastalıklığa bağlı olarak dişin boyun bölgesinde meydana gelir (görülür). internal İnflamatuar Kök Rezorpsiyon (IIRR): Pulpitise bağlı olarak pulpa kanalında erime meydana gelir. İç Yüzey Kök Rezorpsiyonu (ISRR): Resorpsiyon, pulpa kanalında yangı yokken oluşur.

Eksternal rezorpsiyon peridontal ligamentten köken alırken, internal rezorpsiyon pulpadan köken alır. Kök erimesine karşı 4 koruyucu yapı vardır, bunlar; içten odontoblastlar ve predentin ve dışarıdan sementoblastlar ve precementumdur. Bu koruyucu yapılardan herhangi birinde hasar varsa ve korunmasız dentinde travma olursa, rezorpsion meydana gelir. Ağız içi dental radyografı rezorptif lezyonları ortaya çıkarsa da Konik Işınlı Bilgisayarlı Tomografi (CBCT) İç ve Dış Kök erimesi bize internal-eksternal arasındaki farkı gösterebilir ve erken lezyonların, erken erime lezyonların tanısını güçlendir.

(CBCT erken dönem erime lezyonları ve internal - eksternal rezeropsiyon arasındaki farkı göstermektedir ve ayrıca erken dönem teshisi kolaylaştırır.) ???

Dış Yüzey Kök Rezorpsiyonu (ESRR), durdurulduğunda, yeni periodontal ligamaentin (PDL) oluşması ile yeni sementin gelişimi sağlanır.

Radyografik olarak kök yüzeyi, alveolar kemik ile devamlılık gösteren, kemikle dolu, taraklı bir görünüme sahiptir. Dış Yüzey Kök Rezorpsiyonu ankiloz oluşması ile sonuçlanabilir. ERR lezyonları kök kanalı üzerinde superpoze olur ve radyografik perspektif değiştiğinde lezyon, pulpa kanalına göre hareket eder. IRR lezyonları kanal içindedir ve bu nedenle radyografik perspektif ile hareket etmeyecektir. IRR, kaynağı pulpa olan osteoklastlar vital bir pulpadan dolayı düzensiz genişleyen kök ile tanınır.

ERR çok yayılmışsa lezyonlar alveolar kemiğe yakınsa veya köke yakın ise kök yüzeyinde parçalanma ve sonrasında ankiloz ortaya çıkar. Diş maddesinin yerini kemik alır ise, iltihaplanma ile ilişkili olan Eksternal Replasman RR oluşur. Asıl ankiloz inflamasyondan kaynaklamaz. Dahili Replasman Kök Rezorpsiyonu – rezorpsiyondan sonra yeni mineralize doku oluşur.

Periapikal Yer Değiştirme Kök Rezorpsiyon - PaRRR –

Kökün apikal kısmı emilir ve trabeküler kemik ile değiştirilir. İki köklü bir dişin bir kökü diğerinden önemli ölçüde daha kısadır. Dış Yüzey Servikal RR normalde pulpa kanalına girmez. Diş kök uçlarının ESR'si çiğnemeye bağlı gelişir; bu aynı zamanda kök apeks yüzeyinin dişler üzerindeki çiğneme sistemi basıncına tepkisi ile ilgili olan apikal fizyolojik rezorpsiyon olarak da adlandırılır. Mandibular molar 1 dişlerin köklerini yaygın olarak etkiler. Eksternal Replasman RR, ankiloz olmasa da PDL iltihabından kaynaklanır. Kök yüzeyinin %20'sinden fazlası tutulmuşsa, diş geri dönüşümsüz olarak ankiloze olacaktır.

Apikal İnflamatuar (Periapikal İnflamatuar) Kök Rezorpsiyon, kırık dişlerde ve pulpanın intruzif, ekstrüzyon, sarsıntı veya hematojen enfeksiyonu gibi nedenlerle pulpa nekrozu geçirmiş dişlerde nekrotikleşen pulpadan kaynaklıdır.

Çeviri: Tameris Melek Erhan

Tooth Resorption in Dogs

Cedric Tutt

Tooth resorption in dogs can be defined into groups, viz. :

External Surface Root Resorption (ESRR), The surface of the root is resorbed and develops a covering of new cementum and periodontal ligament.

External Replacement Root Resorption (ERRR), The root surface is resorbed and systematically replaced by bone-like material. No remaining PDL.

External Inflammatory Root Resorption (EIRR), Resorption occurs at the apex of the tooth associated with a necrotic pulp.

External Cervical Root Resorption (ECRR), Resorption occurs at the neck of the tooth, associated with periodontal disease.

Internal Inflammatory Root Resorption (IIRR) Resorption occurs in the pulp canal due to pulpitis.

Internal Surface Root Resorption (ISRR) Resorption occurs in the pulp canal in the absence of inflammation.

External resorption has its origin in the periodontal ligament while internal resorption has its origin in the pulp. There are 4 protective structures against root resorption: internally the odontoblasts and predentine and externally the cementoblasts and precementum. If any of these are breached, and there is trauma to the unprotected dentine, resorption will happen.

Although intra-oral dental radiography can reveal resorptive lesions, Cone Beam Computed Tomography (CBCT) has been shown to be able to accurately differentiate between Internal and External Root Resorption and improve diagnostic yield of early resorptive lesions.

External Surface Root Resorption (ESRR), when arrested, results in new cementum being laid down with the development of new periodontal ligament (PDL). Radiographically, the root surface has a scalloped appearance which is filled with bone, continuous with alveolar bone.

External Surface Root Resorption can be followed by ankylosis.

ERR lesions are superimposed on the root canal and by changing radiographic perspective the lesion will move in relation to the pulp canal. IRR lesions are in the canal and therefore will not move with a change in radiographic perspective. IRR is recognised by uneven widening of the root canal, in association with a vital pulp – osteoclasts originating in the pulp.

When the ERR process is extensive, and the lesion is close to alveolar bone or new bone is close to the tooth root, root surface fusion followed by ankylosis can occur. When tooth substance is replaced by bone, External Replacement RR occurs which is associated with inflammation. True ankylosis is not associated with inflammation.

Internal Replacement Root Resorption – new mineralised tissue forms after resorption.

Periapical Replacement Root Resorption - PaRRR – the apical part of the root is resorbed and replaced by trabecular bone. One root of a two-rooted tooth is substantially shorter than the other.

External Surface Cervical RR does not normally enter the pulp canal.

ESR of teeth root apices develops due to chewing; this has also been termed apical physiological resorption, which is related to the root apices surface's response to masticatory system pressure on the teeth. Commonly seen affecting the roots of mandibular molar 1 teeth.

External Replacement RR is associated with inflammation of PDL while ankylosis is not.

If more than 20% of the root surface is involved the tooth will be irreversibly ankylosed.

Apical Inflammatory (Periapical Inflammatory) Root Resorption is associated with a necrotic pulp in fractured teeth and teeth which have undergone pulp necrosis for other reasons (which may include intrusive, extrusive, concussion or haematogenous infection of the pulp).

Additional reading

Root Resorption Classifications: A Narrative Review and a Clinical Aid Proposal for Routine Assessment

Henrique AIDOS, Patricia DIOGO, Joao Miguel SANTOS

EUR Endod J 2018; 3: 134-45

Radiographic evaluation of the types of tooth resorption in dogs

Santiago Peralta, DVM; Frank J. M. Verstraete, DrMedVet; Philip H. Kass, DVM, PhD, AJVR, Vol 73, No. 7, July 2012

Radiographic evaluation of the classification of the extent of tooth resorption in dogs

Santiago Peralta, DVM; Frank J. M. Verstraete, DrMedVet; Philip H. Kass, DVM, PhD, AJVR, Vol 73, No. 7, July 2012

Prevalence and types of tooth resorption in dogs with oral tumours

Ana Nemec, DVM, PhD; Boaz Arzi, DVM; Brian Murphy, DVM, PhD; Philip H. Kass, DVM, PhD; Frank J. M. Verstraete, DrMedVet. AJVR, Vol 73, No. 7, July 2012

Küçük Hayvan Hekimliğinde Ozon Tedavisi

Jean Joaquim

İnsan ve veteriner hekimliğinde tamamlayıcı tıp, son yıllarda hızlı bir şekilde büyümüş ve geleneksel tedavilerle ilişkilendirilebilecek daha kapsamlı ve güvenli uygulamalar bütünleştirici tekniklerin daha iyi anlaşılmasını sağlamıştır.

Tamamlayıcı veteriner hekimliği alanındaki akademik ve bilimsel çalışmalar, özellikle ozon tedavisi konusunda son yıllarda artış göstermiştir. Sonuç olarak, bu teknik, etkinliği kanıtlanan bilimsel desteği nedeniyle büyük hayvan hastanelerinde ve fakülte hastanelerinde önem kazanmıştır.

Ortopedi, dermatoloji, nöroloji ve dahiliye gibi birçok alanda uygulanabilen bir teknik olması ve dayandığı güçlü bilimsel desteğin yanı sıra ozon tedavisi diğer tamamlayıcı tekniklerin önüne geçmiştir. Hastanın patolojisine ve koşullarına bağlı olarak evcil ve vahşi hayvanlara hatta insanlara uygulanabilmesinden ötürü bu da onu tıpta geniş bir kullanım yelpazesine sahip bir tedavi yöntemi haline getirir.

Ozon tedavisi, trombositten zengin plazma (PRP), kök hücre, nutrigenomik vb. teknikleri ile birlikte rejeneratif tıp veya rejeneratif rehabilitasyon diyebileceğimiz teknikler arasındadır.

Teori, herhangi bir klinik uygulamanın temeli olmasına rağmen, bu rapor tek başına hayati riski olan hayvanlarda tedavi için bir kaynak veya ozonla tedavi rehberi olmaya hizmet etmez. Veteriner hekimler bu alanda pratik kurslarla kendilerini geliştirme arayışında olmalıdırlar.

Ozon Tedavisinin Tarihçesi

Ozon gazı (O3) 1840 civarında İsviçreli Christian Friedrich Schobein tarafından keşfedildi ve ilk olarak I. Dünya Savaşı'nda askerlerin savaş yaralarında tedavi amaçlı kullanıldı. Askerlerin yaralarının kontrolünde ve yönetiminde başarıyla uygulaması, yeni bir tedavi yaklaşımının kapısını açmıştır.

İnsan tıbbında kullanımının bir sonucu olarak, veterinerlik tıbbı da hızla hayvanların tedavisi için O3 kullanmaya başladı. Bu nedenle, özellikle Doğu Avrupa, Asya, Avrasya Birliği ülkeleri, Küba vb. gibi birçok ülke, düşük maliyetli ve yüksek verimli bir ilaç olduğu için ozon tedavisini kullanıyor ve uyguluyor. Son zamanlarda Avrupa ve Orta Doğu ülkeleri de atlar için bu tür tedaviyi kullanmaya başladılar. Almanya kullanımda ozonu en çok beşeri tıpta kullanmaktadır.

ABD ve Brezilya, şu anda veterinerlik tıbbında ozon tedavisinin en büyük kullanıcıları arasında öne çıkıyor. Brezilya, küçük ve büyük hayvanlarda çalışan en fazla sayıda veteriner hekime sahip ülke. Bu rakamlar, yazar tarafından bölgedeki kurs ve kongrelere katılan öğrenci sayısına dayalı olarak ampirikçe bir tahmindir.

Ozon (O3) Nedir?

Ozon terapi tekniği; bağışıklık sisteminden kas-iskelet sistemine kadar vücuda fayda sağlamak amacıyla, terapötik bir ajan olarak O3 gazının kullanılmasından oluşur. Gazın farklı yollarla kullanılması, akut ve kontrollü bir oksidatif stres formu oluşturmayı amaçlar. Bu stres, metabolik uyarımı, doku onarımını, metabolizmayı hızlandırmayı, gelişmiş perfüzyonu, bakteri öldürücü, mantar öldürücü ve virüs öldürücü eylemleri ve ayrıca doğal antioksidan eylemlerdeki artışla birlikte serbest radikallerin kontrolünü teşvik edecek bir dizi reaksiyonu tetikler.

O3 gazı, yalnızca belirli basınç ve sıcaklık koşulları altında gaz halinde bulunan üç oksijen atomundan oluşan bir moleküldür. Terapötik amaçlar için üretilen O3 konsantrasyonları tıbbi kullanıma yönelik belirli ekipmanlarda üretilen elektriksel deşarj yoluyla elde edilebilir.

O3 Terapötik Eylem Mekanizması

O3'ün en temel etki mekanizması, dokuya yayılma ve nüfuz etme yeteneğiyle başlar. Deri, kas, dermis, hipodermis, kan veya plazma gibi organik substratlarla temas eden O3, dokulara girdikten hemen sonra süperoksit anyon radikalleri (O 2 -), hidroksil (OH), peroksit hidrojen (H2 O2) ve singlet oksijen (O2 -)

gibi ROS'a dönüştürülür.

Bu ROS'lar, hücresel aerobik metabolizma ve fagositik granülositler sürekli olarak üretildikleri sırada, hücre içi patojenleri yok ederler. ROS üreterek solunum aktivitelerini yoğunlaştırdıkları için insan veya hayvan organizması için yabancı moleküller değildir.

Ek olarak, O3 vücuda uygulandığında çeşitli mekanizmalarla kan dolaşımında artış sağlar. Bunlar arasında şunları sayabiliriz:

- Kırmızı kan hücrelerinin boyutunda azalma ve oksidasyon.
- İyileştirilmiş oksijenasyon, O3'ün ayrışmasında olduğu gibi, dokular veya kırmızı kan hücreleri tarafından kullanılmak üzere O2 salınır.
- Düz kas gevşemesini ve dolayısıyla damar genişlemesini indüklemekten sorumlu hücre içi ve hücre dışı bir sinyal olan dokular tarafından nitrik oksit (NO) salınımının ve üretiminin uyarılması.
- Azaltılmış trombosit agregasyonu.

Oksitleyici bir ajan olarak, düşük konsantrasyonlarda veya hermetik konsantrasyonlarda verilen O3, aşı benzeri bir etkiyle vücudun kendisi tarafından salgılanan antioksidan maddelerin üretimini indükler.

Antimikrobiyal Etki

Antimikrobiyal etkisi, O3'ün hücre zarının lipid bileşenleri, özellikle de parçalandıktan sonra reaktif oksijen türleri (ROS) ve lipo-oligopeptidler (LOP) oluşturan yağ asitleri ile reaksiyonu yoluyla gerçekleşir. ROS arasında, H_2O_2 en önemli ve miktar olarak en büyük olanıdır, hücre duvarının oksidasyonundan ve mikroorganizmaların yok edilmesine neden olan mikrobiyal hücre zarının sitoplazmik bileşenlerinden sorumludur. H_2O_2 gibi kısa zincirli hidroperoksitler, aktivasyon ve translasyon yollarıyla interferon, sitokinler , büyüme faktörleri ve diğerlerinin üretimi için ribonükleik asidi (RNA) uyarmak için hücre sitozolüne ve çekirdeğine de nüfuz edebilir.

Anti-inflamatuar Etkiler

O3'ün anti-inflamatuar etkisinin bir kısmı, pro-inflamatuar sitokinlerin salınımını inhibe etme mekanizmasından, algojenik nörotransmitter reseptörlerinin oksidasyonundan ve ayrıca NO salınımını teşvik ettiği için ödemin ve ağrının giderilmesinin O3'ün yeniden emilmesinden kaynaklanır. Böylece ozon tedavisini veteriner hekimlikte sık görülen kas-tendon ve kas-iskelet sistemi yaralanmaları gibi iltihaplanmalarda – özellikle geriatrik hayvanlarda ve/veya sporcularda – kullanabiliriz.

Öte yandan doymamış yağ asitlerinin geç oksidasyonu ile oluşan lipid peroksitler, yüksek miktarlarda prostaglandinler, tromboksanlar ve lökotrienler gibi inflamatuar reaksiyonlara katılan biyoaktif lipidleri oluşturan lipid peroksijenazları tüketebilir. Lipid peroksijenazlar tüketilirse teorik olarak daha az proinflamatuar biyoaktif oluşacaktır. Ayrıca lökotrien B4 redüktaz oluşumunu indükleyerek proinflamatuar sitokinleri inhibe ederek etki eder.

O3'ün analjezik etkileri, nonsteroid antiinflamatuar ilaçlar ve steroidler (NSAID'ler) ile yaygın olarak görülen yan etkilere sahip olmadığından, farmakolojik rakiplerinden etkili bir şekilde ağır basar. Bir köpek üzerinde yakın zamanda yapılan bir çalışma, O3 gazının rektal insuflasyon ve NSAID akupunktur noktaları yoluyla analjezik etkisini karşılaştırdı; ilki pozitif etkilerde üstündü ve yan etkisi yoktu. Ek olarak, O3, doku pH'ının korunmasıyla birlikte laktat oksidasyonunu destekler.

Güvenlik

O3, tahriş edici bir gaz olduğundan, solunum sisteminde ciddi tahriş riski vardır, kapalı ortamlarda gaz sızıntısından, kesinlikle kaçınılmalıdır. Bu tahriş, pulmoner alveollerde vazodilatasyon, bronşiyal tahriş ve akciğer ödemine

neden olabilen oksidatif ve tahriş edici bir sürecin oluşmasına neden olan antioksidan maddelerin eksikliğinden kaynaklanır. Gazın güvenli ve doğru kullanımı için uygulama şekli ve konsantrasyonunun kontrol edilmesi önemlidir. Bu nedenle, yalnızca uygun şekilde eğitilmiş bir veteriner hekim tarafından kullanılmalıdır. Lipid peroksidasyonu, özellikle akciğerlerde membran geçirgenliğinde değişikliklere de yol açabilir.

Konsantrasyonu değişken ve ayarlanabilir olduğundan, uygulama sahası için algojenik olabileceğinden ve aşırı olduğunda şok ve ölüm gibi kendine özgü tepkileri tetikleyebileceğinden yüksek konsantrasyonlarda dikkatli olmak önemlidir. Bu fenomen nadir olmakla birlikte, hassas hayvanlarda intramüsküler veya subkutan, intradermal konsantrasyonların kullanılması riski daha azdır. Yazarın deneyimi, egzotik yaban hayatı, kuşlar ve küçük memeliler, büyük sorunlara neden olmamak için her zaman 10µg/mL'nin altındaki konsantrasyonlarda ve yerel anatomiyle orantılı hacimlerde tedavi edilmelidir. Tekniğe daha fazla hakim olan daha deneyimli profesyoneller, tedavi edilecek hastalığa göre, bu türlerde daha yüksek konsantrasyonları kullanırken kendilerini daha rahat hissedebilirler.

Ana Uygulama Yolları

Sistemik Etkileri Olan Uygulama Yolları

Rektal İnsüflasyon

Rektal yol, hem insan hem de veteriner hekimlikte rutin olarak kullanılan sistemik, basit ve güvenli bir yoldur. Gaz, önceden O3 ile doldurulmuş şırıngalar aracılığıyla rektuma bir silikon tüp yerleştirilip yavaşça enjekte edilerek uygulanır. Bu yol, ozon-oksijen karışımının doğrudan bağırsak mukozal damarları tarafından emilmesine izin verir ve O3'ün dokular ve sıvılarla etkileşiminden kaynaklanan metabolitler doğrudan hepatik portal sisteme ve oradan da tüm vücuda geçer.

İmmünomodülatör, analjezik, antispazmodik ve antiinflamatuar etkileri ve uysal hayvanlarda bile erişim kolaylığı, bu yolu çoğu hastalıkta hayvanlar için en iyi seçenek haline getirir.

Kedilerde rektal insuflasyon yavaş ve aşamalı olarak yapılmalıdır. Kedi hemoglobini, oksijen taşınmasını azaltan methemoglobin oluşumuna neden olabilen oksidatif süreçlere daha duyarlıdır.

Eğer hayvan insüflasyondan hemen sonra dışkılıyorsa bu tekrarlanmalı ve emiliminden şüphe duyulursa konsantrasyon ve doz başlangıçta uygulanan dozun %50'sine kadar düşürülebilir.

Ozonlanmış Kan veya Majör Hemoterapi

Major hemoterapi, antikoagülan içeren transfüzyon torbalarında hayvanın kendisinden kanın toplanmasından üretilir. Torbalar söz konusu olduğunda, gaz O3 toplanan kanın hacmine eklenir ve ortalama 40 ila 60µg/ml konsantrasyonla doğrudan kana kabarcıklanır. Bu torba kanın ozonlanmasından hemen sonra kullanılmalıdır. Ozonlanmış kan, sistemik etkileri tetikleyecek şekilde intravenöz yoldan donöre geri verilmelidir.

In vitro çalışmalar, kan ozonlamasının kanda bulunan periferik mononükleer hücrelerde değişikliklere yol açabileceğini, hatta mitokondriyal fonksiyonda ve adenosin trifosfat (ATP) üretiminde bir azalmaya neden olabileceğini düşündürmektedir. Ancak aynı çalışma, in vivo olarak kan plazmasında bulunan antioksidanların bu tür etkileri en aza indirip engelleyebileceğinden bahseder. Bu nedenle, majör hemoterapi önermeden önce, hastanın klinik durumunu değerlendirmek ve tedaviden önce bir orthomoleküler takviye ve beslenme programı önermek, önemlidir. "Antioksidan hızı", vücudun O3 stimülasyonundan sonra antioksidan enzimlerin üretimine tepkisini tetiklemeye hizmet etse de, orthomoleküler takviyenin genellikle çinko, krom, bakır, manganez, selenyum ve E vitamini gibi mikro besinler için gerekli olduğunu anlıyoruz. Antioksidanların üretimi için gerekli olan ortam önceden sağlanır. Aynı zamanda, diğer çalışmalar, interstisyel alımı pankreatit gibi iltihabı alevlendirdiği ve sahada üretilen ROS miktarını arttırdığı için, aktive edilmiş nötrofillerin ve monositlerin aşağı regülasyonu veya kontrolünün önemini göstermektedir.

Major hemoterapiden kaynaklanan diğer etkiler şunlardır: İç organlara artan kan akışı, hayvan organizmasına zararlı maddelerin ve metabolitlerin oksidasyonu, artan oksijenasyon ve hücre metabolizması, metabolik süreçleri optimize eder.

Kullanımının ana endikasyonları arasında, diğerlerinin yanı sıra immün sistemi uyarıcı etki, spor performansında iyileşme, üreme sistemi bozuklukları, iç hastalıklarının tedavisinde, bağışıklık aracılı ve bulaşıcı hastalıklar, dermatit sayılabilir.

Torbada toplanan kanın ozonlama sıklığı haftada 1 ila 2 kez arasında değişebilmektedir. Örneğin, 40 kg ağırlığındaki bir hayvan için 4 mL kan/kg alınabilir ve bu da 160 mL kanla sonuçlanabilir. Yaklaşık 13 ml sitrat / 100 ml kan olan bu 160 hacim orantılı sodyum sitrat, aynı hacimde O3, yani 160 ml O3 ile 50µg/ml'ye ozonlanmalı ve ardından kontrollü bir oranda hayvana transfüze edilmelidir. Bu durumda, ototransfüzyonda bulunan O3 dozu 160 mL × 50µg/mL olacaktır, bu da 8.000 µg O3 veya 8 mg toplam O3 ile sonuçlanır.

İntravenöz Kullanım için Ozonlanmış Sıvı

Ozonlanmış sıvı, içinde O3 gazının 7 dakika boyunca ortalama 50µg/ml konsantrasyonda kabarcıklandığı Laktatlı Ringer®›den üretilir. Ozonlanmış sıvının nihai konsantrasyonu, uygulanan O3 konsantrasyonunun yaklaşık onda biridir. Üretiminden sonra 20 dakikaya kadar kullanılabilir.

Ana veya orta düzey hemoterapiden farklı olarak, ozonlanmış sıvı tedavisinde üretilen H2 O2 endeksi, kanda bulunan antioksidan maddelerle (ferritin, plazma, ürik asit, askorbik asit vb.) reaksiyonlara bağlı olmadığından daha stabildir. Önerilen tedavi protokollerine göre üretilen H2 O2 miktarı terapötik aralık içindedir ve toksik değildir. Ayrıca H2 O2 metabolizmasını takiben, kan dolaşımına girdikten sonra hızla hücre sitoplazmasına girer, burada glutatyon redüktaz glutatyon oksidaza oksitlenir ve ardından peroksidaza dönüşür, bu da aşağıdaki reaksiyon yoluyla suda H2 O2'yi dönüştürür:

2GSH + H2O2 → 3GSSG + 2H2O 2GSH + ROOH → GSSG + ROH + H2O

Bu reaksiyon, eksik olduğunda vücudun antioksidan savunmasına da müdahale eden magnezyum iyonuna bağlıdır. Çalışmalara göre, hücre içi H2 O2 molar konsantrasyonu 4 ila 5 mikromoları geçmez ve bu, plazmadaki olası en yüksek konsantrasyonun %10'una karşılık gelir. Aynı yazarlar, bu molekülün yarı ömrünün kısa olmasına rağmen bir dizi biyokimyasal reaksiyonu tetiklemek için yeterli olduğunu vurgulamaktadır.

Üretilen sıvı intravenöz kullanımının yanı sıra subkutan olarak da kullanılabilir. Ozonlanmış serumun hızlı doygunluğu nedeniyle, O3 konsantrasyonu çok düşüktür ve sıvının uzun süre ozonlanmasından sonra bile 10µg/ml'yi aşmaz. Bu nedenle, diğerlerinin yanı sıra böbrek hastalıkları, anemisi olan hayvanlar, emilimi üflenen O3'ün pratik olarak %100'ü olan intrarektal ozon tedavisine kıyasla kırmızı kan hücrelerinin oksidasyon reaksiyonu (Heinz cisimciği oluşumu) açısından daha düşük risk taşır.

Kullanım endikasyonları esas olarak asidoz, aşırı laktat artışı, ürik asit, böbrek hastalığı, piyelonefrit, kronik böbrek yetmezliği, zehirlenme, septisemi, şok, böcek sokmaları, zehirler vb. gibi metabolik hastalıkları içerir.

Böylece, 10 kg'lık bir hayvana, ortalama 40 ml / kg / gün ise, bir şişe laktatlı Ringer® 500 ml'yi 50µg/ml ile yaklaşık 7 dakika ozonlayacak ve 40 ml / kg / gün infuze ederek, yani 40 mL × 10 kg, toplam 400 mL ozonlanmış sıvı hacmi ortaya çıkacaktır.

Lokal Etkilerle Uygulama Yolları

Deri Altı/Kas İçi Lokal Kullanım

Lokal intramüsküler veya subkutan uygulama, lokal analjezi, laktat oksidasyonu, hücresel ATP'de artış, lokal oksijende artış, perfüzyonda iyileşme, vazodilatasyon, lokal ve sistemik faydalar açısından doza bağlı olarak alttaki dokuya büyük faydalar sağlayan ani ve hızlı bir lokal etki sağlar.

Dokulardaki yüksek konsantrasyondaki O3, hayvanda rahatsızlığa neden olabilecek şekilde ağrıya ve sıcaklığın artmasına neden olduğundan kullanılan konsantrasyon düşük olmalıdır. Hacim aynı zamanda doku anatomisine de uygun olmalıdır ve damar ve/veya sinir yapılarının sıkışmasına ek olarak aşırı gerilmeye ve ağrıya neden olabilir.

Teknik basittir; bir silikon şırınga ve hipodermik iğne veya kelebek set ile yapılır. Kas ağrısı, sırt ağrısı, tendinit,

desmitis, sakroiliak veya lumbosakral lezyonlar, diskopatiler, boyun veya eklem ağrısı, miyozit vb. için endikedir.

Tedavi sıklığı, her zaman hastanın oksidatif durumu ve tedavi sırasında hedeflenecek toplam O3 dozunu hesaba katarak, iki günde bir veya haftada bir tekrarlarla uygulanabilir.

Ozonlanmış Kan veya Minör Hemoterapi

Ozonlu kan tedavisi, önemli bir hücresel uyaran olan kan tedavisinin faydaları ile kandaki ozon tedavisinin yararlarını birleştirmeyi amaçlayan bir tekniktir. Her iki tekniğin toplamı, diğerleri arasında immün aracılı, dermatolojik, bulaşıcı hastalıklar gibi çeşitli hastalıklara terapötik faydalar sağlayabilen önemli bir immünomodülatör etki üretir. Teknik, O3'ün boş bir şırıngada toplanmasından ve ardından periferik damardan kan alınmasından oluşur. O3 ve kanın karışması, şırıngada neredeyse kendiliğinden gerçekleşir. Daha sonra kan, hastane koşullarına uygun olarak ve aseptik olarak intramüsküler veya subkutan olarak yeniden verilir. Enjeksiyon bölgeleri tercihen akupunktur noktaları veya geleneksel enjeksiyon uygulanan bölgeleridir.

Bu teknik tedavi edilecek hastalığa göre 2-3 günde bir yapılabilir. Veteriner hekimin beceri ve teknik bilgisine bağlı olarak genellikle ağrısız ve hasta için risk oluşturmaz.

Torbalama

Torbalama tekniği, kapalı bir sistem oluşturarak etkilenen bölgeyi veya uzvu torba içinde kalacak şekilde bırakarak hava geçirmez şekilde sarması gereken plastik bir malzeme torba terimiyle ifade edilir. Bu nedenle, gazın etki alanı ve konsantrasyonu yalnızca torbanın içinde sınırlanarak ve yüksek bir "hava" yani O3 konsantrasyonunu korunmuş olur.

Bu teknik, yaraları, enfeksiyonları, dokuyu az kaplayan geniş lezyonları ve perfore veya enfeksiyöz lezyonları vb. tedavi etmeyi mümkün kılar. Atopik dermatit ve diğer köpek ve kedi dermatiti biçimlerinin yanı sıra diğer türlerin neden olduğu lezyonlarda da yaygın olarak kullanılır.

Torbalama seansından sonra, deri yüzeyindeki O3 aktivitesini geçersiz kılacağından, hayvan elektrikli kurutucular gibi cihazlarla kurutulmamalıdır, bunun yerine ısı kullanılmadan havlularla kurutulmalıdır. Tedavi sıklığı, kontamine yaralar ve nekrotik veya cansız dokular için günlük olarak, hafif enfeksiyonlar ve/veya atopi gibi kronik dermatopatiler için ise haftalık olarak uygulanabilir.

İnsüflasyon veya Kavite Yıkama

İntauterin yol, intravezikal hatta intrakaviter, prosedürü bilen eğitimli bir Veteriner Hekim tarafından yapıldığı sürece lokal, basit ve güvenli bir yoldur.

Bu durumda kavite/organ başına uygulanacak konsantrasyon, doz ve hacim dikkate alınmalıdır. Dokular için 25µg/ml'lik konsantrasyonun aşıldığı takdirde lokal tahriş, ağrıya sebep olabilir.

Bu durumda kavite; lokal olarak %0.9 ozonlu salin solüsyonu veya gaz ile yıkanabilir.

Serum durumunda, 250 mL ila 1 L'lik bir hacimde, 5 ila 10 dakika boyunca, 30 ve 40µg/mL konsantrasyonlarda ozonlanmalı ve ardından, anatomik sınıra uyarak, kavite esnekliği bozmadan ve komplikasyona sebep olmadan yıkanmalıdır. Bu yıkama üst üste en az 3 ila 4 gün tekrarlanabilir, yıkamaların arasındaki sıklık duruma göre uzatılabilir.

Ozon İnsuflasyonu ise ozonlanmış serum ile yıkama sonrasında yapılamalıdır. Gazın daha iyi absorbe edilebilmesi için ozonlu serum kavitede bırakılmalıdır. Dokuya hacim vermek için maksimum 25µg/ml konsantrasyonda ve lokal anatomiye dikkat edilerek uygulanmalıdır. Erkeklerde idrar kesesi 500 mL'ye kadar idrar tutar. Mesane sistografisi için uyarlanan ve kullanılan metriği kullanarak, yaklaşık 1 mL/kg veya 5 mL gaz/kg'a kadar sıvı veya gaz hacmi kullanabiliriz (gaz hacmini CO2'den O3'e uyarlayarak). Gaz, doğal olarak emilmek için yerinde bırakılabilir. Seri yıkamalar yapılırsa sıvının etki bırakması için beklemek gerekmez, ancak tek yıkamalarda en az 10 dakika yerinde bırakılmalıdır.

Sonuç

Ozon tedavisi hayvanları etkileyen birçok hastalıkta kullanılabileceği gibi, metabolizmayı uyarıcı, hastalıkları önleyici, doğrudan ve dolaylı metabolik ve antienflamatuar etkileriyle hayvan sağlığının korunmasına yardımcı olarak da kullanılabilir. Kullanımı basit olmasına rağmen, dahiliye hastalıklarına hakim olmak ve ortopedi, nöroloji ve özellikle anatomi bilgisine ihtiyaç duyulduğundan özel bir eğitim gerektirir. Düşük maliyeti ve etkinliği, onu veterinerlik rutininde yaygın olarak kullanılan bir araç haline getirir.

Bibliographic References

1. Perez-Terzic C, Childers M. Regenerative rehabilitation. Am J Phys Med Rehabil. 2014;93:73-8.
2. two. Chew BP. Antioxidant vitamins affect animal food immunity and health. J Nutrition 1995;125(7782950):1804S-1808S.
3. Goldman M, Goldman M. Cancer risk of low-level exposure published by: American Association for the Advancement of Science Tools and there by test whether this type of Cancer Risk of Low-Level Exposure. Science. 1996;271(5257):1821-2.
4. Bocci V, Borrelli E, Zanardi I, Travagli V. The orthodox therapy of cardiovascular diseases integrated by ozone therapy is able to normalize the redox system. World J Cardiovasc Dis. 2013;3(3):308-11. Available from: http://www.scirp.org/journal/PaperDownload.aspx?
5. Kovacic P, Somanathan R. Cardiovascular diseases: electron transfer , reactive oxygen species, oxidative stress, toxicity, antioxidants and arrhythmia. Open J Med. 2015;3:1(2174-680X):1-34.
6. Teixeira LR, Luna SPL, Taffarel MO, Lima AFM, Sousa NR, Joaquim JGF et al. Comparison of intrarectal ozone, ozone administered in acupoints and meloxicam for postoperative analgesia in bitches and ovariohysterectomy. Vet J. 2013;197(3):794-9. Available from: http://dx.doi.org/10.1016/j.tvjl.2013.05.015

Çeviri: Uğur BAZAN

Ozone Therapy in Small Animal Medicine

Jean Joaquim

Introduction

Human and veterinary complementary medicine has grown fast in recent years, showing a better understanding on more comprehensive and safe application integrative techniques, which can be associated with conventional treatments.

Academic and scientific studies in complementary veterinary medicine have grown in recent years, especially in ozone therapy. As a result, this technique has gained prominence in major veterinary hospitals and university centers, because of its scientific support that ensures its effectiveness.

Since it is a technique applicable in several areas, such as orthopedics, dermatology, neurology and internal medicine, as well as the great scientific support on which it is based, ozone therapy gained strength and stands out against other complementary techniques. It is applicable to domestic, wild and even human species, depending on the patient's pathology and conditions, which makes it a tool with a broad spectrum use in medicine.

Ozone therapy, together with the techniques of platelet-rich plasma (PRP), stem cells, nutrigenomics, etc., is among the techniques that we can call regenerative medicine or regenerative rehabilitation.

Although theory is the foundation of any clinical practice, this report should not and cannot serve as the only source of study or guidance for the application of ozone therapy by veterinarians, under the risk of harming the animal's health, and the veterinarian should seek improvement in practical courses.

History of Ozone Therapy

Ozone gas (O_3) was discovered around 1840 by Christian Friedrich Schobein, a Swiss, and was initially used for therapeutic purposes in World War I, in soldiers' war wounds. Its successful application in the control and management of soldiers' wounds opened the door to a new approach to treatment.

As a result of its use in human medicine, veterinary medicine quickly began using O_3 for treatments of the animals. Thus, several countries, especially in Eastern Europe, Asia, countries of the Eurasian Union, Cuba etc. have been using and employing ozone therapy, as it is a low-cost and highly efficient medicine. Recently European and Middle Eastern countries started to use this type of therapy in equine medicine. Among the most advanced in their use, we cite Germany mainly in human medicine.

The USA and Brazil currently stand out among the largest users of ozone therapy in veterinary medicine, with Brazil having the largest number of veterinarians working in the areas of small and large animals. These numbers are empirical estimates by the author, based on the number of students attending courses and congresses in the area.

What is Ozone (O_3)

The ozone therapy technique consists of using O_3 gas as a therapeutic agent, providing benefits to the body, from the immune system to the musculoskeletal system. The application of the gas by different ways implies a form of oxidative stress, acute and controlled. This stress triggers a series of reactions that will promote metabolic stimulation, tissue repair, increased metabolism, improved perfusion, bactericidal, fungicidal and viricidal actions, and also control of free radicals, with an increase in natural antioxidant actions.

The O_3 gas is a molecule formed by three oxygen atoms, being found in the gaseous state only under specific conditions of pressure and temperature. For therapeutic purposes, it can be obtained through electrical discharg-

es generated in specific equipment for medical use, in which the concentrations of O_3 produced are known and controlled.

O_3 Therapeutic Action Mechanism

The most basic mechanism of action of O_3 begins with its ability to diffuse and penetrate tissue. After entering tissues, O_3 that get in contact with organic substrates, whether skin, muscle, dermis, hypodermis, blood or plasma, is immediately converted to ROS, such as superoxide anion radicals (O_2-), hydroxyl (OH), peroxide of hydrogen (H_2O_2) and singlet oxygen (O_2-).

These ROS are not foreign molecules to the human or animal organism, as they are continuously produced during cellular aerobic metabolism, and phagocytic granulocytes intensify their respiratory activity to produce ROS to destroy intracellular pathogens.

In addition, O_3 when administered to the body provides an increase in blood circulation through several mechanisms. Among these, we can mention:

- Oxidation and reduction in the size of red blood cells.
- Improved oxygenation, as with the dissociation of O_3, there is release of O_2 to be used by tissues or red blood cells.
- Stimulation of the release and production of nitric oxide (NO) by tissues, which is an intra and extracellular signaler responsible for inducing smooth muscle relaxation and consequently vasodilation.
- Reduced platelet aggregation.

As an oxidizing agent, in low concentrations or hermetic concentrations, O_3 induces the production of antioxidant substances by the body itself, in a *vaccine-like* effect.

Antimicrobial Effect

Its antimicrobial effect occurs through the reaction of O_3 with lipid components of the cell membrane, especially fatty acids, which after degraded generate reactive oxygen species (ROS) and lipo-oligopeptides (LOP). Among the ROS, H_2O_2 is the most important and the largest in quantity, being responsible for the oxidation of the cell wall and cytoplasmic components of the microbial cell membrane, which causes the destruction of microorganisms. Short-chain hydroperoxides, such as H_2O_2, can also penetrate the cell cytosol and its nucleus, in order to stimulate, through activation and translation pathways, ribonucleic acid (RNA) for the production of interferon, cytokines , growth factors, among others.

Anti-Inflammatory Effects

Part of the anti-inflammatory action of O_3 results from the mechanism of inhibiting the release of pro-inflammatory cytokines, by the oxidation of algogenic neurotransmitter receptors and also by the reabsorption of edema and pain relief, as it promotes NO release . Thus, we can use ozone therapy for inflammation in general, such as musculotendinous and musculoskeletal injuries, that are common situation in veterinary medicine – especially in geriatric animals and/or athletes.

Lipid peroxides, on the other hand, originated by late oxidation of unsaturated fatty acids, can consume lipid peroxygenases, which, when in high amounts, create bioactive lipids, such as prostaglandins, thromboxanes and leukotrienes, which participate in inflammatory reactions. If lipid peroxygenases are consumed, theoretically less pro-inflammatory bioactives will be formed. It also acts by inhibiting pro-inflammatory cytokines by inducing the formation of leukotriene B4 reductase.

The analgesic effects of O_3 effectively outweigh its pharmacological adversaries, as it does not have side effects commonly seen with non-steroidal anti-inflammatory drugs (NSAIDs) and steroids (NSAIDs). A recent study in a dog compared the analgesic effect of O_3 gas via rectal insufflation and NSAID acupuncture points, the first being superior in positive effects and with no side effects. Additionally, O_3 promotes the oxidation of lactate, with

subsequent maintenance of tissue pH.

Safety

O_3 is an irritant gas airway, therefore its application must be strictly avoided in this way, as well as gas leakage in closed environments, at the risk of severe irritation of the respiratory system. This irritation is due to the lack of antioxidant substances in the pulmonary alveoli, which causes an oxidative and irritative process to occur, capable of causing vasodilation, bronchial irritation, and pulmonary edema. Controlling the application form and concentration is important for the safe and correct use of the gas. Therefore, it should only be used by a properly trained veterinarian. Lipid peroxidation can also lead to changes in membrane permeability, especially in the lungs.

Because its concentration is variable and adjustable it is important to be careful with high concentrations as they can be algogenic for the application site and, when in excess, trigger idiosyncratic responses such as shock and death. Although this phenomenon is rare, it is worth noting the risk of using intramuscular or subcutaneous, intradermal concentrations in sensitive animals. The experience of the author, exotic wildlife, birds and small mammals, should always be treated with concentrations below 10µg/mL and volumes proportional to the local anatomy, not to cause major strains. More experienced professionals with greater mastery of the technique may feel more comfortable using higher concentrations in these species, according to the disease to be treated.

Main Application Routes

Application Routes with Systemic Effects

Rectal Insufflation

The intra-rectal via is a systemic, simple and safe route, routinely used in both human and veterinary medicine. It consists of introducing a silicone tube into the rectum, through which the gas is slowly administered through syringes prefilled with O_3 . This pathway allows for the absorption of the ozone-oxygen mixture directly by the intestinal mucosal vessels, and the metabolites resulting from the interaction of O_3 with tissues and fluids fall directly into the hepatic portal system and from there to the whole body.

Its immunomodulatory, analgesic, antispasmodic and anti-inflammatory effects, and its ease of access, even in docile animals, make this route the best option for animals in most diseases.

Rectal insufflation in felines should be done slowly and progressively. Feline hemoglobin is more sensitive to oxidative processes, which can result in the formation of methemoglobin, which decreases oxygen transport.

If the animal defecates immediately after insufflation, this should be repeated, and in case of doubt about absorption or not, the concentration and dose can be reduced to 50% of the dose initially applied.

Ozonized Blood or Major Hemotherapy

Larger ozonized hemotherapy is produced from the collection of blood from the animal itself in transfusion bags containing anticoagulant. In the case of bags, the gas O_3 is inserted into the volume of collected blood and bubbled directly into the blood with an average concentration of 40 to 60µg/ml. This bag should be used immediately after ozonization of the blood. Ozonized blood must be transfused back to the donor via the intravenous route, which will trigger systemic effects.

In vitro studies suggest that blood ozonation could lead to alterations in the peripheral mononuclear cells present in the blood, even causing a decrease in mitochondrial function and production of adenosine triphosphate (ATP). However, the same study mentions that antioxidants present in blood plasma *in vivo* could minimize and inhibit such effects. Thus, it is important to assess the patient's clinical condition before proposing major hemotherapy and, who knows, to propose a program of orthomolecular supplementation and nutrition prior to treatment. Although the "antioxidant fast" serves to trigger the body's response to the production of antioxidant enzymes after O_3 stimulation, we understand that orthomolecular supplementation is often necessary for micro-

nutrients such as zinc, chromium, copper, manganese, selenium and vitamin E, which are so necessary for the production of antioxidants, are provided in advance. At the same time, other studies demonstrate the importance of *down regulation* or control of activated neutrophils and monocytes, as their interstitial recruitment exacerbates inflammation, such as pancreatitis, and increases the amount of ROS generated on site.

Other effects resulting from higher ozonized hemotherapy are: increased blood flow to internal organs, oxidation of substances and metabolites harmful to the animal organism, increased oxygenation and cell metabolism, thus optimizing metabolic processes.

Among the main indications for its use, we can point immunostimulant action, improvement in sports performance, disorders of the reproductive system, adjuvant in the treatment of internal medicine diseases, immune-mediated and infectious diseases, dermatitis, among others.

The frequency of ozonation of blood collected in the bag can vary from 1 to 2 times a week. For example, for an animal weighing 40 kg, 4 mL of blood/kg could be collected, which would result in 160 mL of blood. These 160 volume proportional sodium citrate, which is about 13 ml citrate / 100 ml of blood should be ozonized to 50µg/ml with the same volume of O_3, i.e. 160 ml of the O_3, and subsequently transfused into the animal at a controlled rate. In this case, the dose of O_3 present in the autotransfusion will be 160 mL × 50µg/mL, which results in 8,000 µg of O_3 or 8 mg of total O_3.

Ozonized Fluid for Intravenous Use

The ozonated fluid is produced from lactated Ringer® in which the gas O_3 is bubbled for 7 minutes at an average concentration of 50µg/ml. The final concentration of ozonized water is approximately one tenth of the concentration of O_3 applied. This can be used up to 20 minutes after its production.

Unlike major or intermediate hemotherapy, the H_2O_2 index produced in ozonized fluid therapy is more stable, as it does not depend on reactions with antioxidant substances present in the blood (ferritin, plasma, uric acid, ascorbic acid, etc.). The amount of H_2O_2 produced according to the recommended treatment protocols is within the therapeutic window and is not toxic. Also following the metabolism of H_2O_2, after falling into the bloodstream, it quickly enters the cell cytoplasm, where glutathione reductase will be oxidized into glutathione oxidase and then peroxidase, which, in turn, transforms H_2O_2 in water through the reaction below:

2GSH + H2O2 → 3GSSG + 2H2O 2GSH + ROOH → GSSG + ROH + H2O

This reaction is dependent on the magnesium ion, which, when deficient, also interferes with the body's antioxidant defenses. According to studies, the molar concentration of intracellular H_2O_2 does not exceed 4 to 5 micromolar, which would correspond to 10% of the highest possible concentration in plasma. The same authors emphasize that although the half-life of this molecule is short, it is enough to trigger a series of biochemical reactions.

The fluid generated, in addition to being used intravenously, can also be used subcutaneously. Due to the rapid saturation of ozonated serum, the concentration of O_3 is very low reaching no more than 10µg/ml even after long time of ozonation of fluid. Thus, animals with kidney diseases, anemia, among others, have a lower risk of oxidation reaction of their red blood cells (formation of Heinz corpuscle) than with intrarectal ozone therapy, whose absorption is practically 100% of the insufflated O_3.

Indications for use focus mainly on metabolic diseases, such as acidosis, excess lactate, uric acid, kidney disease, pyelonephritis, chronic renal failure, intoxication, septicemia, shock, stings of insects, poisons, etc.

Thus, to an animal of 10 kg if respect the average of 40 ml / kg / day will ozonate a bottle lactated Ringer® 500 ml with 50µg/ml for 7 minutes approximately and infuse 40 ml / kg /day, that is, 40 mL × 10 kg, a total volume of 400 mL of ozonized fluid.

Routes of Application with Local Effects

Subcutaneous/Intramuscular Local Use

Local intramuscular or subcutaneous application provides an immediate and rapid local effect with great benefits to the underlying tissue with regard to local analgesia, lactate oxidation, increase in cellular ATP, increase in local oxygen, improvement in perfusion, vasodilation, among other benefits local and systemic, dose dependent.

The concentration used must be low, as the O_3 in high concentration in tissues causes pain and increased temperature, which can cause discomfort to the animal. The volume must also respect the tissue anatomy, and extreme distension in addition to compression of vascular and/or nervous structures can cause pain.

The technique is simple and is done with a silicone syringe and hypodermic needle or *scalp*. It is indicated for muscle pain, *back pain*, tendonitis, desmitis, sacroiliac or lumbosacral lesions, discopathies, neck or joint pain, myositis, etc.

The frequency of treatment can vary from very other day to weekly, always taking into account the patient's oxidative status and the total dose of O_3 to be destined during treatment.

Ozonized Blood or Minor Hemotherapy

Ozonized blood therapy is a technique that aims to combine the benefits of blood therapy, which is an important cellular stimulus with the benefits of ozone therapy in the blood. The sum of both techniques produces an important immunomodulatory effect that can bring therapeutic benefits to several diseases, such as immune-mediated, dermatological, infectious diseases, among others. The technique consists of collecting O_3 in an empty syringe and then collecting blood from the peripheral vein. Mixing of O_3 and blood will occur almost spontaneously in the syringe. Then, blood is reintroduced intramuscularly or subcutaneously, in accordance with good hospital practices and aseptically. The injection sites are preferably acupuncture points or regions of conventional injection application.

This technique can be done every 2 to 3 days, depending on the illness to be treated. It is usually painless and without risk to the patient, depending on the skill and technical knowledge of the veterinarian.

Bagging

The *bagging* technique refers to the term bag, that is leaving a limb region or extremity inside a plastic bag, which must hermetically envelop the affected site, limb or tissue, in order to create a closed system. Thus, the gas's area of action is limited, to restrict its concentration only inside the bag, maintaining a high "air" concentration of O_3.

This technique makes it possible to treat wounds, infections, extensive lesions with little tissue coverage and perforating or infectious lesions, etc. It is also widely used in lesions caused by atopic dermatitis and other forms of canine and feline dermatitis, as well as other species.

After the *bagging* session, the animal should be dried with towels, without using heat, such as electric dryers, as this will nullify the O_3 activity on the skin surface. The frequency of treatment can vary from daily for contaminated wounds and necrotic or devitalized tissues, to weekly for mild infections and/or chronic dermatopathies, such as atopy, among others.

Insufflation or Cavity Wash

The intrauterine route, intravesical or even intracavitary, is a local, simple and safe route, as long as the procedure is carried out by a trained veterinarian.

In this case, the concentration, dose and volume to be applied per cavity/organ must be taken into account. It recommends not to exceed the concentration of 25µg/ml for tissues, otherwise local irritation, pain, etc.

In this case, the cavity can be washed locally with 0.9% ozonized saline solution or with gas.

In the case of serum, it must be ozonized in a volume of 250 mL to 1 L, for 5 to 10 minutes, with concentrations between 30 and 40µg/mL and, subsequently, respecting the anatomical limit, wash the cavity, taking care not to stretch it above its elasticity or compliance. This wash can and should be repeated for at least 3 to 4 days in a row, with the interval between washes being later extended.

Insufflation with the gas, on the other hand, occurs after washing with ozonized serum, and the gas can be left in the cavity so that it can later be absorbed. One should observe the maximum concentration of 25µg/ml and the local anatomy to issue volume. In men, the urinary bladder holds up to 500 mL of urine. Using the metric adapted and used for bladder cystography, we can use a liquid or gas volume of approximately 1 mL/kg or up to 5 mL of gas/kg (adapting the gas volume from CO_2 to O_3). The gas can be left in place to exit and be absorbed naturally. The liquid, if serial washes are done, does not need to leave acting, but in single washes, leave it in place for at least 10 minutes.

Conclusions

Ozone therapy can be used in several diseases that affect animals, but also as a metabolism stimulant, preventing diseases and helping to maintain animal health through direct and indirect metabolic and anti-inflammatory effects. Its use, although simple, requires specific training as there is a need for mastery of internal medicine diseases and knowledge of orthopedics, neurology and, mainly anatomy. Its low cost and effectiveness make it a widely used tool in the veterinary routine.

Bibliographic References

1. Perez-Terzic C, Childers M. Regenerative rehabilitation. Am J Phys Med Rehabil. 2014;93:73-8.
2. two. Chew BP. Antioxidant vitamins affect animal food immunity and health. J Nutrition 1995;125(7782950):1804S-1808S.
3. Goldman M, Goldman M. Cancer risk of low-level exposure published by: American Association for the Advancement of Science Tools and there by test whether this type of Cancer Risk of Low-Level Exposure. Science. 1996;271(5257):1821-2.
4. Bocci V, Borrelli E, Zanardi I, Travagli V. The orthodox therapy of cardiovascular diseases integrated by ozone therapy is able to normalize the redox system. World J Cardiovasc Dis. 2013;3(3):308-11. Available from: http://www.scirp.org/journal/PaperDownload.aspx?
5. Kovacic P, Somanathan R. Cardiovascular diseases: electron transfer , reactive oxygen species, oxidative stress, toxicity, antioxidants and arrhythmia. Open J Med. 2015;3:1(2174-680X):1-34.
6. Teixeira LR, Luna SPL, Taffarel MO, Lima AFM, Sousa NR, Joaquim JGF et al. Comparison of intrarectal ozone, ozone administered in acupoints and meloxicam for postoperative analgesia in bitches and ovariohysterectomy. Vet J. 2013;197(3):794-9. Available from: http://dx.doi.org/10.1016/j.tvjl.2013.05.015
7. Elvis A, Ekta J. Ozone therapy: A clinical review. J Nat Sci Biol Med. 2011;2(1):66. Available from: http://www.jnsbm.org/text.asp?2011/2/1/66/82319
8. Bocci V. How a calculated oxidative stress can yield multiple therapeutic effects. Free Radic Res. 2012;46(9):1068-75. Available from: http://www.ncbi.nlm.nih.gov/pubmed/22583557
9. Plessis LH, Westhuizen FH, Van Der, Kotze HF. The effect of blood ozonation on mitochondrial function and apoptosis of peripheral blood mononuclear cells in the presence and absence of plasma antioxidants. J Biotechnol. 2007;6(August):1763-9.
10. Uysal B, Yasar M, Ersoz N, Coskun O, Kilic A, Cayc T et al. Efficacy of hyperbaric oxygen therapy and medical ozone therapy in experimental acute necrotizing pancreatitis. Pancreas. 2010;39(1):9-15. Available from: http://www.ncbi.nlm.nih.gov/pubmed/19823101

11. Mealey KL, Boothe DM. Bioavailability of benzodiazepines following rectal administration of diazepam in dogs. J Vet Pharmacol Ther. 1995;18(1):72-4.

12. Schulz S, Häussler U, Mandic R, Heverhagen JT, Neubauer A, Dünne AA et al. Treatment with ozone/oxygen-pneumoperitoneum results in complete remission of rabbit squamous cell carcinomas. Int J Cancer. 2008;122(10):2360-7.

13. Mahaffey MB, Barber DL, Barsanti JA, Crowell WA. Simultaneous double - contrast cystography and cystometry in dogs. Vet Radiol. 1984;25(6):254-9.

Rehabilitasyon ve Tamamlayıcı Tıpta Kök Hücre Tedavisi

Jean Joaquim

Rejeneratif tıp veya modern olarak rejeneratif rehabilitasyon, vücudun fonksiyonel homeostazın restorasyonunu veya belirli bir organ veya yapının mekanik bütünlüğünü sağlamak için doğal uyaran tekniklerinin kullanılmasını içerir.

Bunun için günümüzde en çok kullanılan tekniklerden biri de kök hücre naklidir. Kök hücreler, yaralı dokuların rejenerasyonunu uyarmak için organizmadan/hastadan (otolog) veya donörlerden (allojenik) toplanabilen ilkel hücrelerdir.

Bu ilkel hücreler hemen hemen tüm dokularda az veya çok bulunur, kendini yenileme, farklı doku türlerine farklılaşma ve trofik büyüme faktörlerini serbest bırakma yeteneğine sahiptir.

Kök hücreleri aşağıdaki gibi karakterize edebiliriz:

Asimetrik bölünme ve öz düzenlemeye sahip olmak.

Belirli bir dokuyla sınırlı farklılaşma kapasitesine sahip öncü hücreler oluştururlar, ancak aynı zamanda kök hücre popülasyonunu yenileyen farklılaşmamış hücreler de üretirler.

Kendi kendini düzenleme: Tote, çoklu veya pluripotent soylarını sürdürmek.

Mezenkimal kök hücreler (MSC'ler), kemik iliği, yağ, göbek kordonu kanı, plasenta, diş pulpası vb. gibi farklı doku ve zar türlerinden elde edilebilen çok potansiyelli bir kök hücre türüdür. MSC'lerin işlevi, dokulara yapısal destek sağlar, doku onarımını destekler ve sitokinler ve düzenleyici moleküller gibi bazı madde türlerinin dengesini düzenler. Embriyonik kökenlerine göre çeşitli doku tiplerine farklılaşabilirler, örneğin, mezodermal kökenli yağ dokusu MSC'leri adiposit, osteosit ve kondrosit hücrelerine farklılaşabilir. Fakat bazı yazarlar hala bu hücrelerin çözümlenebilir büyüme faktörünün ve transdiferansiyasyon kapasitesinin hücre dışı ortama bağlı olduğu yorumuna varmaktadırlar. Öyle ki bu hücreler embriyolojik kökeni ektododerm olan nöronlar ve endoderm olan hepatositler üretebilirler.

Kök hücreler doğası gereği embriyonik veya yetişkin dokulardan köken alırlar. Anti-inflamatuar ve immünomodülatör özellikleri, az plastisitesi, ihmal edilebilir neoplazma üretme riski, transplantasyondan sonrası yan etkilerin olmaması veya minimal olması ve multipotent farklılaşma potansiyeli nedeniyle, yetişkin dokularından hasat edilen MSC'ler ticari ve terapötik olarak kullanılır.

Kök Hücre Kaynağı

Veteriner tıbbında terapiler için kullanılan birkaç kök hücre kaynağı vardır, ancak en yaygın olarak kullanılanlar şunlardır:

Kemik iliği mezenkimal kök hücreleri: Kemik iliğinde, göbek kordon kanında, kanda ve hematopoietik soyların progenitör hücrelerinde bulunur. Kemik iliğinden köken alırlar ve başlangıçta stromal fraksiyonla birlikte ilik transplantasyonunda kullanılmıştır. İn vitro genişleme ve çoğalma kabiliyeti, yetişkin yağ dokusundan alınan kök hücrelere göre daha küçüktür. Bu nedenle yağ dokusuna göre elde edilmesindeki zorlukların yanında genellikle daha az kullanılmaktadır. Açıkçası, atta olduğu gibi türler arasında farklılıklar vardır, kemik iliği toplamak yağ dokusu toplamaktan daha pratiktir.

Yağ dokusu mezenkimal kök hücreleri: Yetişkin yağ hücrelerinde bulunurlar, yoğun bir kendini yenileme kapasitesine sahiptirler, güvenli bir kaynaktırlar, elde edilmesi kolaydır, bol miktarda hücreye sahiptirler, mezodermal - kondrojenik, adipojenik ve ektodermal hücrelere ek olarak ektodermal ve endodermal hücreye farklılaşabilirler ve osteojeniktirler.

Hücre Tedavisi İşlevi

Kök hücre tedavisinin kullanımındaki ana kavram, bu hücrelerin çoğalabilmesi, büyüme faktörleri salgılayabilmesi, immünomodülasyon yapabilmesi, anti-inflamatuar etkilere sahip olması ve belirli doku tiplerini yenileme yeteneğine sahip olmasıdır. Rehabilitasyonla birlikte sinir sistemi ve osteoartiküler sistem yaralanmalarındaki endikasyon artışı klinik uygulamada dahiliyedeki kullanımının önüne geçmiştir.

Parakrin aktiviteye sahip oldukları için bu hücreler doku onarımına katılırlar. Bu eylem, yetişkin kök hücreler tarafından salınan hücre dışı veziküller veya mikro veziküller/eksozomlar aracılığıyla gerçekleştirilir. Bu mikro veziküller, implante edildikleri ortamda salınan proteinler, lipidler ve çeşitli RNA formları içerdiklerinden, çeşitli biyolojik tepkileri modüle eder ve tetikler. Bu parakrin etkisi 30 güne kadar sürebilir.

Veteriner hekimlikte MSC'lerin kullanımına yönelik eğilim, kas-iskelet sistemi yaralanmalarının onarımındaki güvenlik ve etkinlik konsolidasyonuna dayanır.

Bağışçı Türleri

Otolog ve allojenik olmak üzere iki tip kök hücre donörü vardır.

Şu anda, özel hücre bankaları Brezilya'da çoğunlukla allojenik hücrelerle çalışmaktadır. ABD gibi bazı ülkelerde sadece otolog hücrelerin kullanımına izin verilmektedir. İkincisi hastadan elde edilir ve sınırlamaları vardır: Hücre kültürü 7 günden fazla sürdüğü için hemen hücre gerektiren akut lezyonlarda; hücrelerin hastadan - anestezi, ameliyat vb. - toplama ihtiyacına ek olarak, yaşlı hastalarda hücrelerin metabolizması ve kalitesi düşüktür. Öte yandan, çoğu hücre bankasında kullanılan allojenik hücreler hemen kullanılabilir. Akut lezyonlarda, MHC-II ekspresyonu olmadan (immünojenik olmayan) ve hiçbir koşulda reddedilmeden kullanılabilmektedirler.

Hastalık Yeri ve Türüne Göre MSC Uygulama Yolları

İlaçların ve yaygın veteriner ilaçlarının hemen hemen tüm uygulama ve dağıtım yolları, MSC'lerin uygulanması için kullanılabilir (Tablo 1). Riskler, en büyüğü iyatrojenik olan prosedüre özgüdür - iğnenin neden olduğu uygulama ve yaralanma veya infüze edilen hacim nedeniyle.

Tablo 1. Hastalık türleri ve hastalık türüne göre kullanılan ana yollar

Çalışılan Hastalık	Teknik	Teknik Yorumlar
intervertebral disk hastalığı	MSC'ler + hemilaminektomi + metilprednizolon. Yaralanma bölgesinde 10x10 6 doz - intralezyonel	6 ay boyunca yapılan değerlendirme; LAZER ile rehabilitasyon, elektroakupunktur (EA), her iki grupta. Tedavi edilen grupta daha hızlı iyileşme ve iyileştirilmiş sinir sistemi fonksiyonları vardı.
Kedi keratitis - oftalmik hastalık	2x10 6 MSC'nin dozu perilesyonel – subkonjonktival, 60 gün arayla 2 uygulama.	Önceki konvansiyonel tedavilere dirençli hayvanlarda lokal olarak MSC'ler ile tedavi edilen immün aracılı bir hastalıktır.
Köpekte beyin hasarı, ensefalitli distemper	1x10 6 Epidural MSC'nin dozu, her 20 günde bir, toplam 4 uygulama. Distemper ensefalomiyelitli köpeklerle yapılan bir başka çalışmada ise uygulama 30 gün ara ile 2-4 uygulama intravenöz olarak yapılmıştır.	Korteks ve beyin sapı tutulumu olan ciddi beyin hasarı olan hayvan. Konvansiyonel tedavi, rehabilitasyon, akupunkturdan sonra herhangi bir gelişme gözlemlenmeden MSC'lerle terapiye gönderilerek tamamen iyileşmesi sağlandı.
Perianal fistüller	Lokal olarak 20x10 6 MSC'nin dozajı, her 20 günde bir, toplam 4 uygulama	Bu tür yaralanmalara sahip köpeklerin %80'i Alman Çoban Köpekleridir. Çalışmada, siklosporin ile ineffektif kontrolden sonra 6 köpek tedavi edildi. Tedavi edilen hayvanlardan sadece 1'inde 6 ay sonra nüks nedeniyle tekrar siklosporin eklemesi gerekti.
İnsan ve hayvan modellerinde epilepsi	Dozlardan endikasyonlara ve kullanımlara kadar sistematik ve kapsamlı bir inceleme ile insanlarda ve hayvanlarda kök hücre kullanımının gözden geçirilmesi. Çocuklarda dozlar, intravenöz ve intratekal uygulamalarla 18.5-40x10 6 MSC, 4 transplant, 30 günlük ara ile değişmektedir.	Bugüne kadar epilepsi için köpeklerde kök hücre ile kontrollü bir çalışma olmamasına rağmen, yazarın deneyiminde, distemper sekelleri nedeniyle epidural yoluyla MTC kullanımı veya diğer hastalıkların atılmasıyla teşhis edilen gerçek epilepsi, etkili olmuş ve krizlerin yoğunluğunu hafifletmiştir ve bazı durumlarda bazı ilaçların dozunu azaltmak mümkündür. Dirençli veya çoklu ilaca dirençli epilepsisi olan çocuklarda kullanımının güvenli ve etkili olduğu gösterilmiştir.

Kalça ve Dirsek osteoartriti	1,5-15x106 MSC arasında değişen dozlarda, 30-60 günlük aralıklarla 1-2 uygulama ile çeşitli çalışmalar	Diğerlerinin yanı sıra ağrıda, yaşam kalitesinde, hareket açıklığında iyileşme ile ilgili birkaç kontrollü, karşılaştırmalı çalışma.
Omurilik travması (TRM)	Durotomi yoluyla intramedüller uygulama, yaralanma noktasında ve kaudal noktasında köpek fetal kemik iliğinin 1x106 BT'leri ile köpeklerle çalışma. İndüklenmiş yaralanmalarla ilgili başka bir kontrollü çalışmada, yaralanma bölgesinde 1x106 MTC köpek göbek kordon kanı kullanıldı.	İndüklenmiş omurilik yaralanması olan köpek gruplarında motor ve duyusal fonksiyonun iyileştirilmesi. Omurilik yaralanması ve intratekal MSC transplantasyonu olan erkeklerde yapılan çalışmaların güvenli ve umut verici olduğu, ancak yine de orta derecede olumlu bir yanıt olduğu kanıtlanmıştır ve ideal doz bir tartışma konusudur. Köpeklerle yapılan kontrollü çalışmalarda, uyarılmış somatosensoriyel potansiyellerin yanı sıra, bu hayvanlarda sinir fonksiyonunun geri kazanılmasıyla birlikte, uyarılmış TRM'den sonra sinir iletim hızında bir iyileşme gözlemlendi.

Çeşitli Hastalıklarda Hücre Tedavisinin Kullanımına İlişkin Son Çalışmalar

Şu anda internet veya belirli bir veri tabanı aracılığıyla bunların etkinliğini kanıtlayan veya değilse de kök hücrelerin farklı hastalık türleri için sağlayabileceği yardımı gösteren çeşitli çalışmalar mevcuttur.

Hücre Tedavisi ve Rehabilitasyon Arasındaki İlişkiler için Ana Endikasyonlar ve Protokoller

Kalça ve dirseğin osteoartiküler lezyonlarını (AO) onarma potansiyeli büyüktür ve birkaç çalışma, hayvanlarda osteoartrit veya dejeneratif osteoartritten kaynaklanan ağrılı lezyonlarda hücre tedavisinin kullanımını, tedavi için olumlu sonuçlarla göstermektedir. Bu tür bir yaralanma, kronik, dejeneratif ve sınırlayıcı bir karaktere sahiptir; ancak, hücre tedavisi yoluyla tedavide "güçlendirici" ile ilişkili rehabilitasyon tekniklerinin kullanımı ile kontrol edilebilir.

Hücre Tedavisi ile İlişkili Ana Tamamlayıcı Teknikler

Bu konu, hücre tedavisinin rehabilitasyon teknikleri ile en iyi yollarını ve ilişkilerini açıklamaya adanmıştır. Kullanılacak rehabilitasyon teknikleri ve protokolleri, uzmana ve hastanın değerlendirmesine bağlı olacaktır. Bu nedenle amacımız yalnızca, hücre tedavisinin kullanımı ile diğer tedavi biçimleri arasındaki genellikle hayali olan çatışmanın gizemini açığa çıkarmaktır. Son çalışmalar, diğer nötrofik faktörlerin yanı sıra spesifik organ ve dokulara kök hücre türetmenin bir yolu olarak endojen kök hücrelerin salınımı ve aksonal rejenerasyonunu, daha fazla hayatta kalma ve farklılaşmasını teşvik etmesi nedeniyle akupunktur noktalarının artan kullanımına doğru ilerlemektedir.

Diğer teknikler hala ileri araştırmalardan yoksundur, ancak lazer tedavisi gibi teknikler, kök hücre tedavisi ile birlikte kullanımlarıyla zaten desteklenmektedir. Rehabilitasyon tedavisi olarak dizin etkilenen bölgesinde (5 J/cm) Sınıf IIIb LAZER ile ilişkili köpeklerde kısmi çapraz bağ rupturu için hücre tedavisi ile ilişkili PRP (trombosit açısından zengin plazma) kullanan bir çalışma. Aynı çalışmada, MSC'ler üzerindeki etkileri tam olarak bilinmediğinden Sınıf IV LAZER, TENS/NMES, terapötik ultrason ve hidroterapi kullanımına izin verilmemiştir. Bununla birlikte, rehabilitasyon teknikleri olarak lazer ve MSC'lerle ilişkili diskopatilerin neden olduğu omurilik yaralanmaları üzerine başka bir çalışma. Ancak 2010 yılında yapılan bir araştırma, LAZER'in hücre büyümesini destekleyebileceğini ve kemotaksis faktörlerini, anjiyogenezi ve doğrudan hücre profilasyonunu uyarabileceğini göz önünde bulundurarak hücre tedavisi ile birlikte LAZER tedavisinin endikasyonunu güçlendiren MSC'lerde lazer kullanımına ilişkin bir dizi inceleme getirdi.

Tablo 2. Hücre tedavisinin rehabilitasyon teknikleri ile ilişkisine ilişkin protokol.

Hastalık	Hücre Tedavisi Rota, Sıklık ve Doz	Genel Olarak Rehabilitasyon Teknikleri
Humerus-radioulnar eklemin osteoartrozu	Eklem içi, 20-30 günde bir, en az 2 uygulama. Doz >4x106 MSC'ler. 0.5-1ml hacim.	Terapötik ultrason (UST), ancak yalnızca ertesi gün. Sızma bölgesini aşırı ısıtmamak için güç kaynağına dikkat edin; LAZER; Periartiküler ozon tedavisi; akupunktur. Elektroakupunktur.
İlişkili osteoartrit ile kalça displazisi	Eklem içi, 20-30 günde bir 1 transplantasyon; En az 2 nakil. Doz >4x106 MSC'ler. 0.5-2ml hacim.	UST, ancak yalnızca ertesi gün. Daha derin bir eklem olduğu için, UST ısısı ile hücre etkileşimi daha az olasıdır; LAZER; Periartiküler ozon tedavisi; akupunktur noktalarında altın implantlar; akupunktur; Periartiküler kas sisteminde ENMS (nöromüsküler elektrostimülasyon)
İlişkili radikülopati ile servikal diskopati	Epidural yol, 20-30 günde bir 1 transplantasyon; En az 2 transplantasyon. Doz >10x106 MSC'ler. 0.5-1ml hacim.	Sınıf IIIb LAZER; paravertebral ozon tedavisi; akupunktur; VE; paravertebral kas sisteminde TENS (transkütanöz elektrostimülasyon); NSAI'ler; analjezikler – tramadol, gabapentin.
Derece IV ve V torakolomber diskopati	Epidural yol, 20-30 günde bir 1 transplantasyon; En az 3-4 uygulama. Doz >10x106 MSC'ler. 0.5-1ml hacim. MSC transplantasyonu ile ilişkili cerrahiye karşı cerrahiyi değerlendiren bir çalışmada, ikincisi ilk 8'e kıyasla önemli gelişmeler göstermiştir.	LAZER Sınıf IIIB; paravertebral ozon tedavisi; AS yoğun dağılım modu ve/veya rejeneratif R-Gen frekansı.
Kronik böbrek yetmezliği	Damardan, 20-30 günde bir 1 ekim; En az 3-4 uygulama. Doz >15x106 MSC'ler. 0.5-3ml hacim	İlişkili ozonlanmış laktat serumu; renal kemer akupunktur noktaları; böbrek kuşağı bölgesinde lokal yakı; anjiyotensin dönüştürücü enzim inhibitörleri; yağ asitleri, asetilsistein.
Distemper - distemper - moquillo - distemper	İntratekal, intravenöz veya epidural. Akut, şiddetli durumlar için intravenöz kullanım, orta, stabil vakalar için epidural endikedir. İntratekal yol, MSS'ye erişime göre daha kısa olmasına rağmen, yazarlar genel anestezi ihtiyacı nedeniyle kullanmamaktadır. Doz: >10x106 MSC. 0.5-1ml hacim; 3-4 veya daha fazla transplantasyon – sınırlama yok.	Akut fazda serumda intrarektal ozon tedavisi; akupunktur, Ana Damarı 20'de (VG20) EA. Fitoterapi; nutrasötikler; Akut fazda kaçınılması gereken kuru iğne akupunkturunun aksine, hücre tedavisi intravenöz olarak kuvvetle endikedir.
Epilepsi	İntratekal, intravenöz veya epidural. Hayvanın stabil olmadığı ve olası komorbiditelerin olduğu durumlar için intravenöz kullanım, orta, stabil vakalar için epidural kullanım endikedir. İntratekal yol, MSS'ye erişime göre daha kısa olmasına rağmen, yazarlar genel anestezi ihtiyacı nedeniyle kullanmamaktadır. Doz: >10x106 MSC'ler. 0.5-1ml hacim; 3-4 uygulama veya daha fazla – sınırlama yok.	Epilepsi, kaynağı bilinmeyen elektriksel bozuklukların neden olduğu bir hastalıktır. Herhangi bir hastalığın devamı ise, her zaman endike olduğu distemper dışında hücre tedavisinin kullanımı değerlendirilmelidir. Antikonvülsanlar, akupunktur, bitkisel ilaçlar, altın implantlar ve diğerleri ile tedavi ilişkilendirilebilir. Manyetik alan nöbetler için hala gelişen bir tekniktir ancak denenebilir.

Sonuç

Şu anda, nakledilen hücrelerin yalnızca küçük bir bölümünün yaralı dokuda bütünleştiği ve hayatta kaldığı bilinmektedir. Bu nedenle, daha fazla etki için uygulamada çok sayıda hücre mevcut olmalıdır. Her hastalık için kesin ideal dozlar hala çok az bilinmektedir. Hücre tedavisinin rehabilitasyon teknikleri ile ilişkisi herhangi bir hastalık için gereklidir ve hücre tedavisi ile tamamlayıcı tıp teknikleri arasında bir simbiyoz ile iyi terapötik tepkiler için neredeyse bir olmazsa olmaz olarak kabul edilebilir.

Bibliyografik Referanslar

1. Kan I, Melamed E, Offen D. Integral therapeutic potential of bone marrow mesenchymal stem cells. Curr. Drug Targets. 2005;6:31-41.
2. Zomer HD, Vidane AS, Gonçalves NN, Ambrósio C. Mesenchymal and induced pluripotent stem cells: general insights and clinical perspectives. Stem Cells Cloning Adv Appl. 2015;8:125-134.
3. Marx C, Silveira MD, Beyer Nardi N. Adipose-derived stem cells in veterinary medicine: characterization and therapeutic applications. Stem Cells Dev. 2015;24:803-13.
4. Lim J et al. Transplantation of canine umbilical cord blood-derived mesenchymal stem cells in experimentally induced spinal cord injured dogs. J. Vetinary Sci.8, 275–282 (2007).
5. Arnhold S, Wenisch S. Adipose tissue derived from mesenchymal stem cells for musculoskeletal repair in veterinary medicine. Am. J. Stem Cells4, 1–12 (2015).
6. Delfi IR Al et al. Canine mesenchymal stem cells are neurotrophic and angiogenic: An in vitro assessment of their paracrine activity. Vet. J.217, 10-17 (2016).
7. Aziz MTA et al. Therapeutic potential of bone marrow-derived mesenchymal stem cells on experimental liver fibrosis. Clin. Biochem.40, 893–899 (2007).
8. Kim Y, Lee SH, Kim WH, Kweon O. Transplantation of adipose derived mesenchymal stem cells for acute thoracolumbar disc disease with no deep pain perception in dogs. J. Vet. Sci17, 123–126 (2016).
9. Ganey T, Hutton WC, Moseley T, Hedrick M, Meisel H. Intervertebral disc repair using tissue-derived adipose stem and regenerative cells experiments in a canine model. Spine. 2009;34:2297-2304.
10. Villatoro AJ et al. Safety and efficacy of mesenchymal stem cell in feline eosinophilic keratitis treatment. BMC Vet. Res. 2018;14:1-13.
11. Barberini DJ, Joaquim JGF, Alvarenga ML, Landim-Alvarenga F. Application of mesenchymal stem cells in a dog with brain injury: case report. Rev. Acad. Science Add. Environmental 2015;12:S105.
12. Barros MA, Martins JF, Wenceslau CV, Balieiro JCC, MB Heterologous mesenchymal stem cells used in the treatment of sequelae of encephalomyelitis caused by canine distemper virus (CDV) in naturally infected dogs. Rev. Acad, Ciênc. Agr. Environmental 2014;12:S112-113.
13. Ferrer L, Kimbrel EA, Lam A, Falk EB, Zewe C, Juopperi T et al. Treatment of perianal fistulas with human embryonic stem cell-derived mesenchymal stem cells: a canine model of human fistulizing Crohn's disease. Regen. Med. 2016;11:33-43.
14. Agadi SSA. Concise review: Prospects of bone marrow mononuclear cells and mesenchymal stem cells for treating status epilepticus and chronic epilepsy. Stem Cells. 2015;33:2093-2103.
15. Shetty AK, Hattiangady B. Concise review: Prospects of stem cell therapy for temporal lobe epilepsy. Stem Cells. 2007;25:2396-2407.
16. Boison, D. Engineered adenosine-releasing cells for epilepsy therapy: human mesenchymal stem cells and human embryonic stem cells. Neurotherapeutics. 2009;6:278-283.
17. Milczarek O, Jarocha D, Starowicz-Filip A, Kwiatkowski S, Badyra B MM. Multiple autologous bone marrow-derived CD271 1 mesenchymal stem cell transplantation overcomes drug-resistant epilepsy in Children. Stem Cells Transl. Med. 2018;7:20-33.
18. Cuervo B, Rubio M, Sopena J, Dominguez JM. Hip osteoarthritis in dogs: a randomized study using mesenchymal stem cells from adipose tissue and plasma rich in growth factors. Int. J. Mol. Sci. 2014;15:13437-13460.

19. Black LL et al. Effect of intraarticular injection of autologous adipose-derived mesenchymal stem and regenerative cells on clinical signs of chronic osteoarthritis of the elbow joint in dogs. Vet. Ther. 2008;9:192-200.
20. Black LL et al. Effect of adipose-derived mesenchymal stem and regenerative cells on lameness in dogs with chronic osteoarthritis of the hip joints: a randomized, double-blinded, multicenter, controlled trial. Vet. Ther. 2007;8:272-284.
21. Guercio A et al. Production of canine mesenchymal stem cells from adipose tissue and their application in dogs with chronic osteoarthritis of the humeroradial joints. Cell Biol. Int. 2012;36:189-194.
22. Nicpon J, Smieszek A, Marycz KM, Toker NY, Grzesiak J. The advantages of autologus adipose derived mesenchymal stem cells (AdMSCs) over the non-steroidal anti-inflammatory drugs (NSAIDs) application for degenerative elbow joint disease treatment in dogs – twelve cases Makale Kodu (Article Code): KVFD-20. Kafkas Üniversitesi Vet. Fakültesi Derg. 2014;20:345-350.
23. Vilar JM et al. Assessment of the effect of intraarticular injection of autologous adipose-derived mesenchymal stem cells in osteoarthritic dogs using a double blinded force platform analysis. BMC Vet. Res. 2014;10:1-7.
24. Alberto C et al. Pilot study: bone marrow stem cells as a treatment for dogs with chronic spinal cord injury. Regen. Med. Res. 2014;2:1-6.
25. Hur JW et al. Derived mesenchymal stem cells for treating a spinal cord injury: a human trial Intrathecal transplantation of autologous adipose-derived mesenchymal stem cells for treating a spinal cord injury. J. Spinal Cord Med. 2016;268:1-10.
26. Salazar TE et al. Electroacupuncture promotes central nervous system-dependent release of mesenchymal stem cells. Stem Cells. 2017;35:1303-1315.
27. Ding Y et al. Electro-acupuncture promotes survival, differentiation of bone and spinal cord-transected rats. BMC Neurosci. 2009;10:1-13.
28. Kim YR et al. Potential benefits of mesenchymal stem cells and electroacupuncture on the trophic factors associated with neurogenesis in mice with ischemic stroke. Sci. Rep. 2018;8:1-13.
29. Ho T et al. Review the possible role of stem cells in acupuncture treatment for neurodegenerative diseases: a literature review of basic studies. Cell Transplant. 2014;23:559-566.
30. Canapp Jr. SO, Leasure CS, Cox C, Ibrahim VCB. Partial cranial cruciate ligament tears treated with stem cell and platelet-rich plasma combination therapy in 36 dogs: a retrospective study. Front. Vet. Sci. 2016;3:1-9.
31. Lin F et al. Lasers, stem cells, and COPD. J. Transl. Med. 2010;8:1-10.

Çeviri: Buket Neşe DÖVENTAŞ

Stem Cell Therapy in Complementary Medicine and Rehabilitation

Jean Joaquim

Introduction

Regenerative medicine or, modernly, regenerative rehabilitation involves the use of techniques of natural stimuli for the body to achieve the restoration of functional homeostasis or the mechanical integrity of a particular organ or structure.

For this, one of the techniques most used nowadays is the stem cell transplantation. Stem cells are primitive cells that can be collected from the organism/patient itself (autologous) or from donors (allogeneic) to stimulate the regeneration of injured tissues.

These primitive cells are present in almost all tissues, to a greater or lesser degree, having the ability to self-renew, to differentiate into different types of tissues and to release trophic growth factors.

We can further characterize the stem cells as follows:

- Have asymmetric division and self-regulation.
- They originate precursor cells with the capacity of differentiation restricted to a certain tissue, but they also produce undifferentiated cells that replenish the population of stem cells.
- Self-regulation: maintain and perpetuate their tote, multi or pluripotent lineage.

Mesenchymal stem cells (MSCs) are a multipotent type of stem cells, which can be obtained from different types of tissues and membranes, such as bone marrow, fat, umbilical cord blood, placenta, dental pulp, etc. The function of MSCs is to provide structural support to tissues, promote tissue repair and regulate balance of some types of substances, such as cytokines and regulatory molecules. They can differentiate into several types of tissues according to their embryonic origin, for instance, adipose tissue MSCs - of mesodermal origin - can give differentiate into adipocyte, osteocyte, and chondrocyte cells. However, some authors still attribute a transdifferentiation capacity to these cells, depending on the environment of the extracellular matrix and soluble growth factors, in such a way that these cells could generate neurons, whose embryological origin is the ectoderm, and hepatocytes, whose embryological origin is the endoderm.

As for their nature, stem cells originate from embryonic or adult tissues. Due to the anti-inflammatory and immunomodulating properties, little plasticity, negligible risk of producing neoplasms, absent or minimal side effects after transplantation and potential for multipotent differentiation, MSCs harvest from adult tissues are commercial and therapeutic used.

Stem Cell Source

There are several sources of stem cells used for therapies in veterinary medicine, however, the most commonly used are:

Bone marrow mesenchymal stem cells. Found in bone marrow, umbilical cord blood, blood, along with the progenitor cells of hematopoietic lineages. They originate from the bone marrow and were initially used in marrow transplantation together with the stromal fraction. Its *in vitro* expansion and multiplication capability is smaller compared to stem cells from adult fat tissue. Therefore, it is generally less used, in addition to the difficulties in obtaining it in relation to fat tissue. Obviously, there are variations between species such as in the horse, bone marrow collection is more practical than collecting fat tissue.

Fatty tissue mesenchymal stem cells. Found in adult fat cells, they have an intense self-renewal capacity, being a safe source, easy to obtain, with an abundance of cells, being able to differentiate into ectodermal and endo-

dermal lineages, in addition to the mesodermal – chondrogenic, adipogenic and osteogenic.

Cell Therapy Function

The main concept in the use of stem cell therapy is that these cells can multiply, secrete growth factors, immunomodulate, have anti-inflammatory effects and have the ability to regenerate certain types of tissues. Its clinical application goes beyond its use in internal medicine, with increasing indication for nervous system injuries and for osteoarticular system injuries, in conjunction with rehabilitation.

Because they have a paracrine activity, these cells participate in tissue repair. This action is exerted through extracellular vesicles or micro vesicles/exosomes, which are released by adult stem cells. These micro vesicles modulate and trigger several biological responses, as they contain proteins, lipids, and various forms of RNA, which are released into the environment where they were implanted. This paracrine effect can last up to 30 days.

In veterinary medicine, the trend towards the use, safety and efficacy of MSCs in the repair of injuries to the musculoskeletal system is already consolidated.

Types of Donors

There are two types of stem cell donors, autologous and allogeneic.

Currently, private cell banks operate, for the most part, with allogeneic cells in Brazil. In some countries, such as the USA, currently only the use of autologous cells is allowed. The latter are obtained from the patient and have limitations: availability in acute lesions that require cells immediately, as the cell culture takes more than 7 days; in elderly patients, the cells have low metabolism and quality, in addition to the need to collect them from the patient – anesthesia, surgery, etc. On the other hand, allogeneic cells, used in most cell banks, are available for immediate use in acute lesions, without MHC-II expression (non-immunogenic), and are not subject to rejection under any circumstances.

Routes of Application of MSCs according to Location and Type of Illness

Virtually all routes of application and distribution of medications and common veterinary drugs can be used for the application of MSCs (Table 1). The risks are inherent to the procedure, the greatest of which is iatrogenic – due to the application and injury caused by the needle or due to the infused volume.

Table 1. Types of disease and main routes used by type of illness

Disease studied	Technique	Technical comments
Intervertebral disc disease	MSCs + hemilaminectomy + methylprednisolone. $10x10^{6}$ dose at the injury site - intralesional	Evaluation done for 6 months; rehabilitation with LASER, electroacupuncture (EA), nursing, in both groups. In the treated group there was faster improvement and with improved nervous system functions.
Feline keratitis - ophthalmic disease	Dose of $2x10^{6}$ MSCs perilesional – subconjunctival, 2 applications with an interval of 60 days.	It is an immune-mediated disease, treated with MSCs locally in animals refractory to previous conventional treatments.
Brain injury in dog, distemper with encephalitis	Dose of $1x10^{6}$ Epidural MSCs, every 20 days, total of 4 applications. In another study with dogs with distemper encephalomyelitis, the application was intravenously, 2-4 applications, with intervals of 30 days between them.	Animal with severe brain injury, with involvement of the cortex and brainstem. After conventional treatment, rehabilitation, acupuncture, without observing any improvement, he was submitted to therapy with MSCs, obtaining complete recovery of the same.
Perianal fistulas	Dosage of $20x10^{6}$ MSCs locally, every 20 days, total of 4 applications.	80% of dogs with this type of injury are German Shepherds. In the study, 6 dogs were treated after ineffective control with cyclosporine. Of the treated animals, only 1 needed to add cyclosporine again due to recurrence after 6 months.

Epilepsy in man and animal models	Review of the use of stem cells in humans and animals with a systematic and comprehensive review, from doses to indications and uses. In children, doses ranged from 18.5-40x10 ^{6} MSCs, 4 transplants, 1 every 3 months, with intravenous and intrathecal applications.	Although to date there are no controlled studies with stem cells in dogs for epilepsy, in the author's experience the use of MTC via epidural in epilepsy due to distemper sequelae or true epilepsy diagnosed by discarding other diseases, has been effective and mitigated the intensity of crises and in some cases, it is possible to reduce the dose of certain drugs. Use in children with refractory or multi-drug resistant epilepsy has been shown to be safe and effective.
Elbow osteoarthritis, hip	Several studies, with doses ranging from 1.5-15x10^{6} MSCs, 1-2 applications with intervals of 30-60 days	Several controlled, comparative studies with improvement in pain, quality of life, range of motion, among others.
Spinal cord trauma (TRM)	Study with dogs with intramedullary application via durotomy, 1x10^{6} CTs of canine fetal bone marrow at the point of injury and caudal to it. Another controlled study with induced injuries used 1x10^{6} MTC of canine umbilical cord blood at the injury site.	Improvement of motor and sensory function in groups of dogs with induced spinal cord injury. Studies in men with spinal cord injuries and intrathecal MSC transplants proved to be safe and promising, but still with a moderate favorable response, and the ideal dose is a matter of debate. In controlled studies with dogs, an improvement in nerve conduction velocity after induced TRM was observed, as well as in evoked somatosensory potentials, with recovery of nerve function in these animals.

Recent Studies on the Use of Cell Therapy in Various Illnesses

Several studies are currently available via the internet or specific database proving their effectiveness or, if not, showing the help that stem cells can provide for different types of illnesses.

Main Indications and Protocols for Associations between Cell Therapy and Rehabilitation

The potential for repairing osteoarticular lesions (AO) of the hip and elbow is great, and several studies demonstrate the use of cell therapy in painful lesions resulting from osteoarthritis or degenerative osteoarthritis in animals, with positive results for the treatment. This type of injury has a chronic, degenerative, and limiting character; however, it can be controlled with the associated use of rehabilitation techniques with a "booster" in the treatment through cell therapy.

Main Complementary Techniques Associated with Cell Therapy

This topic is dedicated to illustrating the best ways and associations of cell therapy with rehabilitation techniques. The rehabilitation techniques to be used, as well as their protocols, will depend on the professional and their assessment of the patient. Thus, our objective is only to demystify the conflict, often imaginary, between the use of cell therapy and other forms of therapy. Recent studies are moving towards an increasing use of acupuncture points as a way of deriving stem cells to specific organs and tissues, promoting greater survival to them, better differentiation, the release of endogenous stem cells and axonal regeneration, among others neurotrophic factors.

Other techniques still lack advanced research, however, techniques such as laser therapy are already supported by their use in conjunction with stem cell therapy. A study using PRP (platelet-rich plasma) associated with cell therapy for partial cruciate ligament rupture in dogs associated Class IIIb LASER in the affected area of the knee (5 J/cm) as rehabilitation therapy. In turn, the same study did not allow the use of Class IV LASER, TENS/NMES, therapeutic ultrasound and hydrotherapy, because their effects on MSCs are not fully known. However, another study on spinal cord injuries caused by discopathies associated *laser* and MSCs as rehabilitation techniques. However, a 2010 study brought a series of reviews of the use of *laser* with MSCs, which strengthen the indication of LASER therapy in conjunction with cell therapy, considering that the LASER could favor cell growth and stimulate chemotaxis factors, angiogenesis and, directly, cell proliferation.

Table 2. Protocol for the association of cell therapy with rehabilitation techniques.

Disease	Cell Therapy route, frequency, and dose	Rehabilitation Techniques in General
Osteoarthrosis of the humerus-radioulnar joint	Intra-articular, 1 transplantation every 20-30 days, 2 applications at least. Dose >4x10^6 MSCs. 0.5-1ml volume.	Therapeutic ultrasound (UST), but only the next day. Be careful with power not to overheat the infiltration site; LASER; Periarticular ozone therapy; acupuncture. electroacupuncture
Hip dysplasia with associated osteoarthritis	Intra-articular, 1 transplantation every 20-30 days; 2 transplantation at least. Dose >4x10^6 MSCs. 0.5-2ml volume.	UST, however only the next day. Because it is a deeper joint, cell interaction with the UST heat is less likely; LASER; Periarticular ozone therapy; gold implants at acupuncture points; acupuncture; ENMS (neuromuscular electrostimulation) in periarticular musculature
Cervical discopathy with associated radiculopathy	Epidural route, 1 transplantation every 20-30 days; 2 transplantations minimum. Dose >10x10^6 MSCs. 0.5-1ml volume.	Class IIIb LASER; paravertebral ozone therapy; acupuncture; AND THE; TENS (transcutaneous electrostimulation) in the paravertebral musculature; NSAIs; analgesics – tramadol, gabapentin;
Grade IV and V thoracolumbar discopathy	Epidural route, 1 transplantation every 20-30 days; 3-4 applications minimum. Dose >10x10^6 MSCs. 0.5-1ml volume. In a study evaluating surgery versus surgery associated with MSC transplantation, the latter showed significant improvements compared to the first 8	LASER Class IIIB; paravertebral ozone therapy; AS dense-disperse mode and or regenerative R-Gen frequency;
Chronic kidney failure	Intravenously, 1 transplantation every 20-30 days; 3-4 applications at least. Dose >15x10^6 MSCs. 0.5-3ml volume.	Associate ozonized ringer lactate serum; renal belt acupuncture points; local moxibustion in the renal belt area; angiotensin converting enzyme inhibitors; fatty acids, acetylcysteine;
Distemper - distemper - moquillo - distemper	Intrathecal, intravenous, or epidural. Intravenous use is indicated for acute, severe conditions, the epidural for moderate, stable cases. Although the intrathecal route is shorter compared to access to the CNS, the authors do not use it due to the need for general anesthesia. Dose: >10x10^6 MSCs. 0.5-1ml volume; 3-4 transplantation or more – no limitation.	Intrarectal ozone therapy, in serum in the acute phase; acupuncture, EA in Governing Vessel 20 (VG20). Phytotherapy; nutraceuticals; unlike dry needle acupuncture, which should be avoided in the acute phase, cell therapy is strongly indicated intravenously.
Epilepsy	Intrathecal, intravenous, or epidural. Intravenous use is indicated for conditions where the animal is unstable and with possible comorbidities, epidural use for moderate, stable cases. Although the intrathecal route is shorter compared to access to the CNS, the authors do not use it due to the need for general anesthesia. Dose: >10x10^6 MSCs. 0.5-1ml volume; 3-4 applications, or more – no limitation.	Epilepsy is an illness caused by electrical disturbances of unknown origin. If it is a sequel of any disease, the use of cell therapy should be evaluated, except for distemper where it is always indicated. Treatment with anticonvulsants, acupuncture, herbal medicine, gold implants, among others can be associated. Magnetic field is still an evolving technique for seizures, but it can be tried.

Final considerations

It is currently known that only a small fraction of transplanted cells integrates and survive in the injured tissue. Therefore, a good number of cells must be available for application for greater effects. The exact ideal doses for each disease are still poorly known. The association of cell therapy with rehabilitation techniques is essential for any illness and can be considered almost a *sine qua non* for good therapeutic responses, with a symbiosis between the use of cell therapy and complementary medicine techniques.

Bibliographic References

1. Kan I, Melamed E, Offen D. Integral therapeutic potential of bone marrow mesenchymal stem cells. Curr. Drug Targets. 2005;6:31-41.
2. Zomer HD, Vidane AS, Gonçalves NN, Ambrósio C. Mesenchymal and induced pluripotent stem cells: general insights and clinical perspectives. Stem Cells Cloning Adv Appl. 2015;8:125-134.
3. Marx C, Silveira MD, Beyer Nardi N. Adipose-derived stem cells in veterinary medicine: characterization and therapeutic applications. Stem Cells Dev. 2015;24:803-13.
4. Lim J et al. Transplantation of canine umbilical cord blood-derived mesenchymal stem cells in experimentally induced spinal cord injured dogs. J. Vetinary Sci.8, 275–282 (2007).
5. Arnhold S, Wenisch S. Adipose tissue derived from mesenchymal stem cells for musculoskeletal repair in veterinary medicine. Am. J. Stem Cells4, 1–12 (2015).
6. Delfi IR Al et al. Canine mesenchymal stem cells are neurotrophic and angiogenic: An in vitro assessment of their paracrine activity. Vet. J.217, 10-17 (2016).
7. Aziz MTA et al. Therapeutic potential of bone marrow-derived mesenchymal stem cells on experimental liver fibrosis. Clin. Biochem.40, 893–899 (2007).
8. Kim Y, Lee SH, Kim WH, Kweon O. Transplantation of adipose derived mesenchymal stem cells for acute thoracolumbar disc disease with no deep pain perception in dogs. J. Vet. Sci17, 123–126 (2016).
9. Ganey T, Hutton WC, Moseley T, Hedrick M, Meisel H. Intervertebral disc repair using tissue-derived adipose stem and regenerative cells experiments in a canine model. Spine. 2009;34:2297-2304.
10. Villatoro AJ et al. Safety and efficacy of mesenchymal stem cell in feline eosinophilic keratitis treatment. BMC Vet. Res. 2018;14:1-13.
11. Barberini DJ, Joaquim JGF, Alvarenga ML, Landim-Alvarenga F. Application of mesenchymal stem cells in a dog with brain injury: case report. Rev. Acad. Science Add. Environmental 2015;12:S105.
12. Barros MA, Martins JF, Wenceslau CV, Balieiro JCC, MB Heterologous mesenchymal stem cells used in the treatment of sequelae of encephalomyelitis caused by canine distemper virus (CDV) in naturally infected dogs. Rev. Acad, Ciênc. Agr. Environmental 2014;12:S112-113.
13. Ferrer L, Kimbrel EA, Lam A, Falk EB, Zewe C, Juopperi T et al. Treatment of perianal fistulas with human embryonic stem cell-derived mesenchymal stem cells: a canine model of human fistulizing Crohn's disease. Regen. Med. 2016;11:33-43.
14. Agadi SSA. Concise review: Prospects of bone marrow mononuclear cells and mesenchymal stem cells for treating status epilepticus and chronic epilepsy. Stem Cells. 2015;33:2093-2103.
15. Shetty AK, Hattiangady B. Concise review: Prospects of stem cell therapy for temporal lobe epilepsy. Stem Cells. 2007;25:2396-2407.
16. Boison, D. Engineered adenosine-releasing cells for epilepsy therapy: human mesenchymal stem cells and human embryonic stem cells. Neurotherapeutics. 2009;6:278-283.
17. Milczarek O, Jarocha D, Starowicz-Filip A, Kwiatkowski S, Badyra B MM. Multiple autologous bone marrow-derived CD271 1 mesenchymal stem cell transplantation overcomes drug-resistant epilepsy in Children. Stem Cells Transl. Med. 2018;7:20-33.
18. Cuervo B, Rubio M, Sopena J, Dominguez JM. Hip osteoarthritis in dogs: a randomized study using mesenchymal stem cells from adipose tissue and plasma rich in growth factors. Int. J. Mol. Sci. 2014;15:13437-13460.

19. Black LL et al. Effect of intraarticular injection of autologous adipose-derived mesenchymal stem and regenerative cells on clinical signs of chronic osteoarthritis of the elbow joint in dogs. Vet. Ther. 2008;9:192-200.
20. Black LL et al. Effect of adipose-derived mesenchymal stem and regenerative cells on lameness in dogs with chronic osteoarthritis of the hip joints: a randomized, double-blinded, multicenter, controlled trial. Vet. Ther. 2007;8:272-284.
21. Guercio A et al. Production of canine mesenchymal stem cells from adipose tissue and their application in dogs with chronic osteoarthritis of the humeroradial joints. Cell Biol. Int. 2012;36:189-194.
22. Nicpon J, Smieszek A, Marycz KM, Toker NY, Grzesiak J. The advantages of autologus adipose derived mesenchymal stem cells (AdMSCs) over the non-steroidal anti-inflammatory drugs (NSAIDs) application for degenerative elbow joint disease treatment in dogs – twelve cases Makale Kodu (Article Code): KVFD-20. Kafkas Üniversitesi Vet. Fakültesi Derg. 2014;20:345-350.
23. Vilar JM et al. Assessment of the effect of intraarticular injection of autologous adipose-derived mesenchymal stem cells in osteoarthritic dogs using a double blinded force platform analysis. BMC Vet. Res. 2014;10:1-7.
24. Alberto C et al. Pilot study: bone marrow stem cells as a treatment for dogs with chronic spinal cord injury. Regen. Med. Res. 2014;2:1-6.
25. Hur JW et al. Derived mesenchymal stem cells for treating a spinal cord injury: a human trial Intrathecal transplantation of autologous adipose-derived mesenchymal stem cells for treating a spinal cord injury. J. Spinal Cord Med. 2016;268:1-10.
26. Salazar TE et al. Electroacupuncture promotes central nervous system-dependent release of mesenchymal stem cells. Stem Cells. 2017;35:1303-1315.
27. Ding Y et al. Electro-acupuncture promotes survival, differentiation of bone and spinal cord-transected rats. BMC Neurosci. 2009;10:1-13.
28. Kim YR et al. Potential benefits of mesenchymal stem cells and electroacupuncture on the trophic factors associated with neurogenesis in mice with ischemic stroke. Sci. Rep. 2018;8:1-13.
29. Ho T et al. Review the possible role of stem cells in acupuncture treatment for neurodegenerative diseases: a literature review of basic studies. Cell Transplant. 2014;23:559-566.
30. Canapp Jr. SO, Leasure CS, Cox C, Ibrahim VCB. Partial cranial cruciate ligament tears treated with stem cell and platelet-rich plasma combination therapy in 36 dogs: a retrospective study. Front. Vet. Sci. 2016;3:1-9.
31. Lin F et al. Lasers, stem cells, and COPD. J. Transl. Med. 2010;8:1-10.

CBD

Theresa Fossum

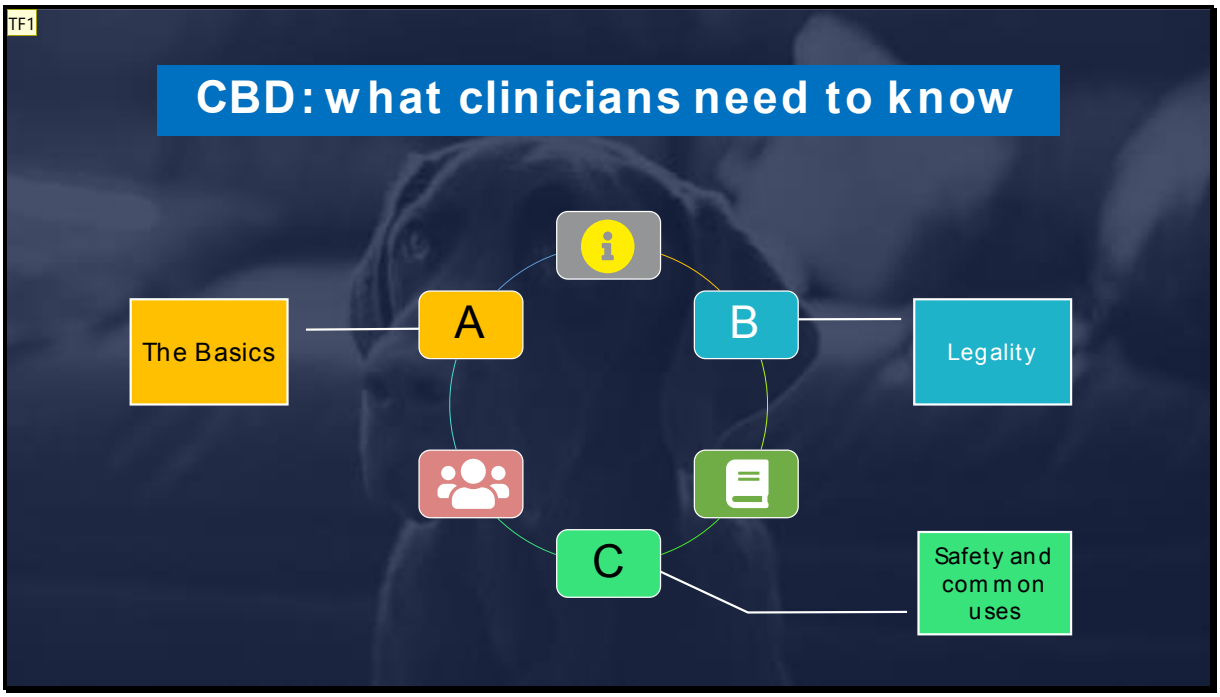

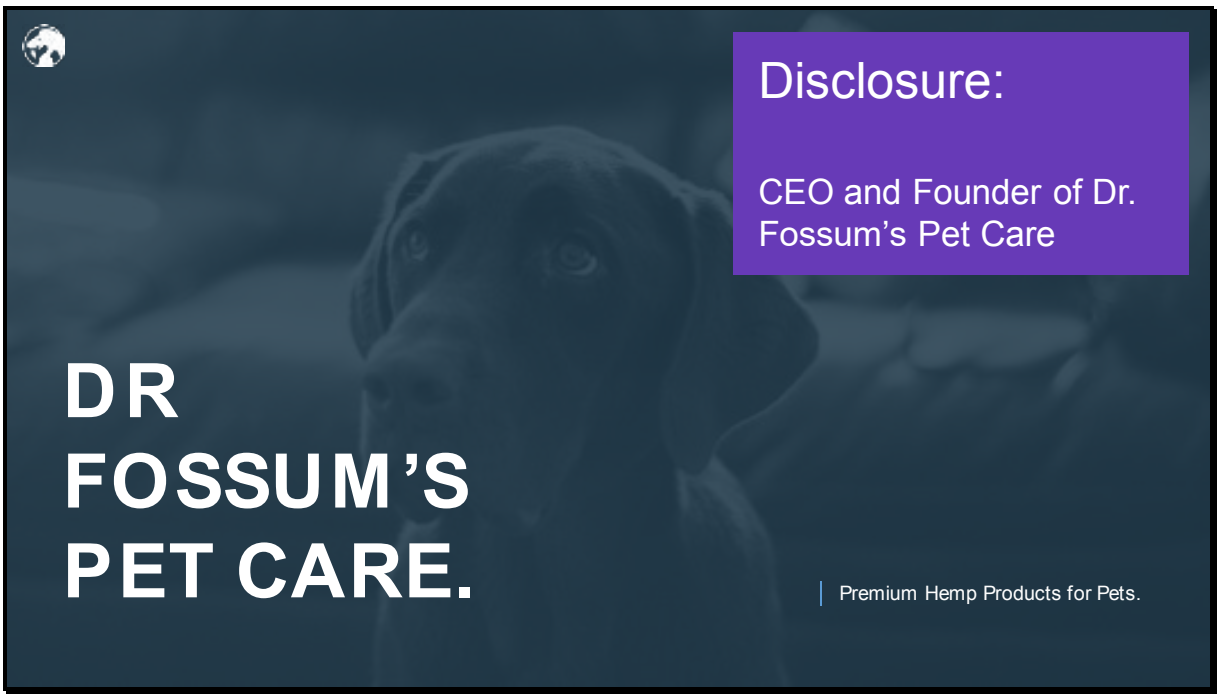

TF2


frontiers in Veterinary Science

US Veterinarians' Knowledge, Experience, and Perception Regarding the Use of Cannabidiol for Canine Medical Conditions

Key take aways:

1) Most veterinarians (61.5%) felt comfortable discussing the use of CBD with their colleagues, but only 45.5% felt comfortable discussing this topic with clients.

2) Veterinarians and clients in states with legalized recreational marijuana were most likely to talk about the use of CBD products.

3) Recent veterinary graduates were less likely to discuss or recommend CBD.

4) Believed that CBD was most helpful in providing analgesia for chronic and acute pain, relieving anxiety and decreasing seizure frequency/ severity.

5) Most commonly reported side-effect was sedation.

6) Participants felt their state veterinary associations and veterinary boards did not provide sufficient guidance for them to practice within applicable laws.

7) Most participants agreed that both marijuana and CBD products offer benefits for humans and expressed support for use of CBD products for animals.

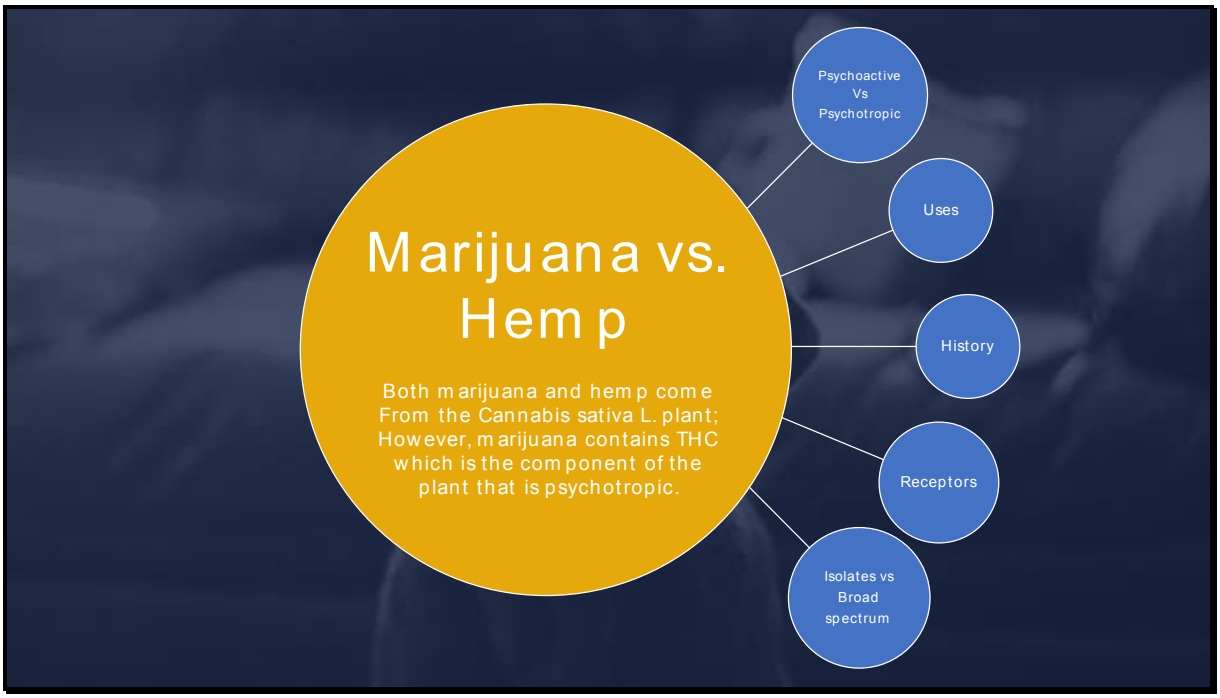

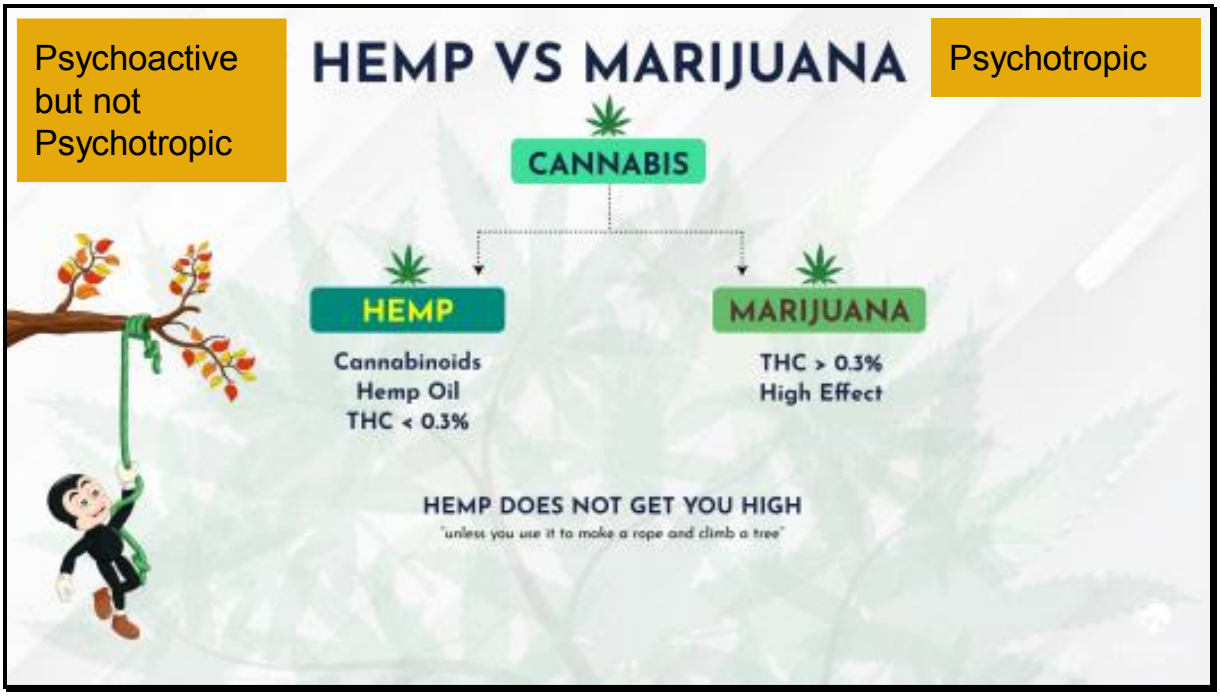
Psychoactive but not Psychotropic
HEMP VS MARIJUANA
Psychotropic
CANNABIS
HEMP
Cannabinoids
Hemp Oil
THC < 0.3%
MARIJUANA
THC > 0.3%
High Effect
HEMP DOES NOT GET YOU HIGH
"unless you use it to make a rope and climb a tree"

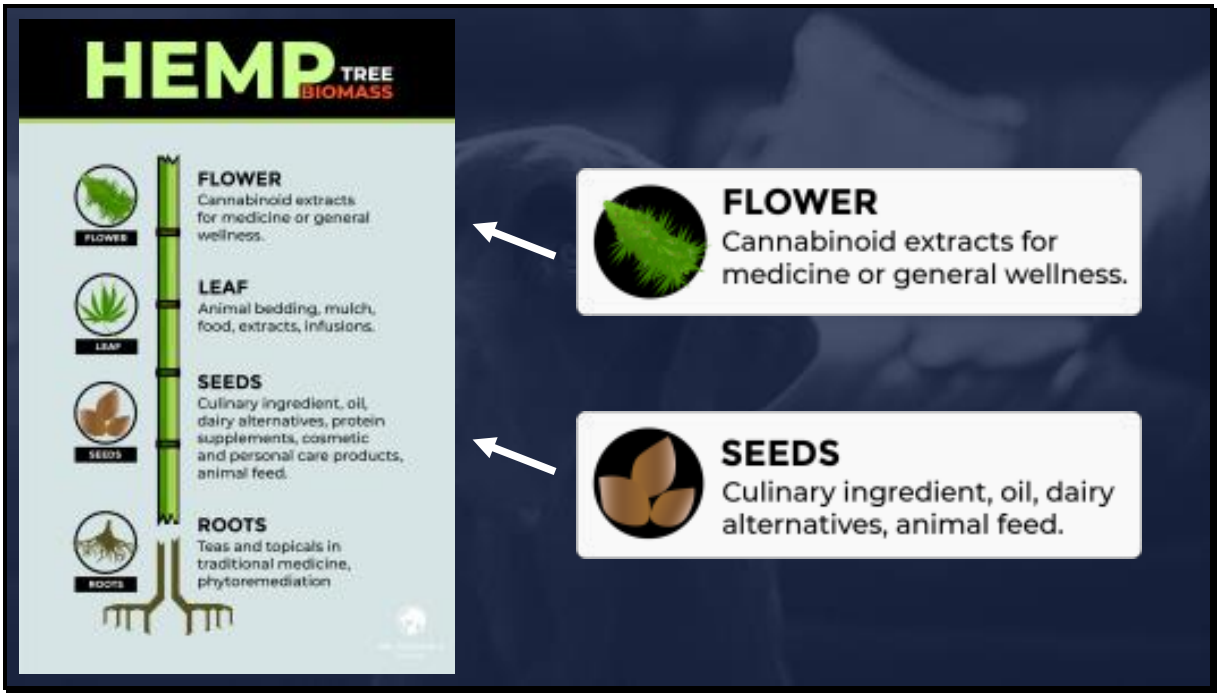
HEMP TREE BIOMASS
FLOWER
Cannabinoid extracts for medicine or general wellness.
LEAF
Animal bedding, mulch, food, extracts, infusions.
SEEDS
Culinary ingredient, oil, dairy alternatives, protein supplements, cosmetic and personal care products, animal feed.
ROOTS
Teas and topicals in traditional medicine, phytoremediation
FLOWER
Cannabinoid extracts for medicine or general wellness.
SEEDS
Culinary ingredient, oil, dairy alternatives, animal feed.


Hemp
Clothing
& Fabric

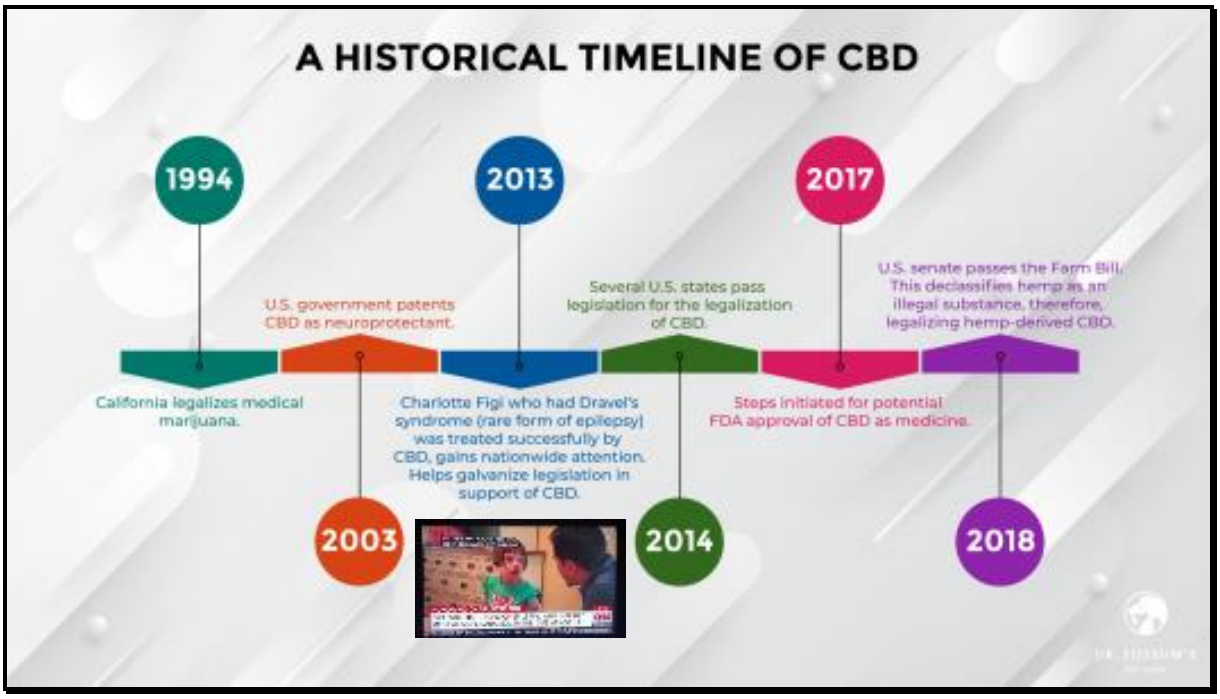
A HISTORICAL TIMELINE OF CBD
1994
California legalizes medical marijuana.
2003
U.S. government patents CBD as neuroprotectant.
2013
Charlotte Figi who had Dravel's syndrome (rare form of epilepsy) was treated successfully by CBD, gains nationwide attention. Helps galvanize legislation in support of CBD.
2014
Several U.S. states pass legislation for the legalization of CBD.
2017
Steps initiated for potential FDA approval of CBD as medicine.
2018
U.S. senate passes the Farm Bill. This declassifies hemp as an illegal substance, therefore, legalizing hemp-derived CBD.

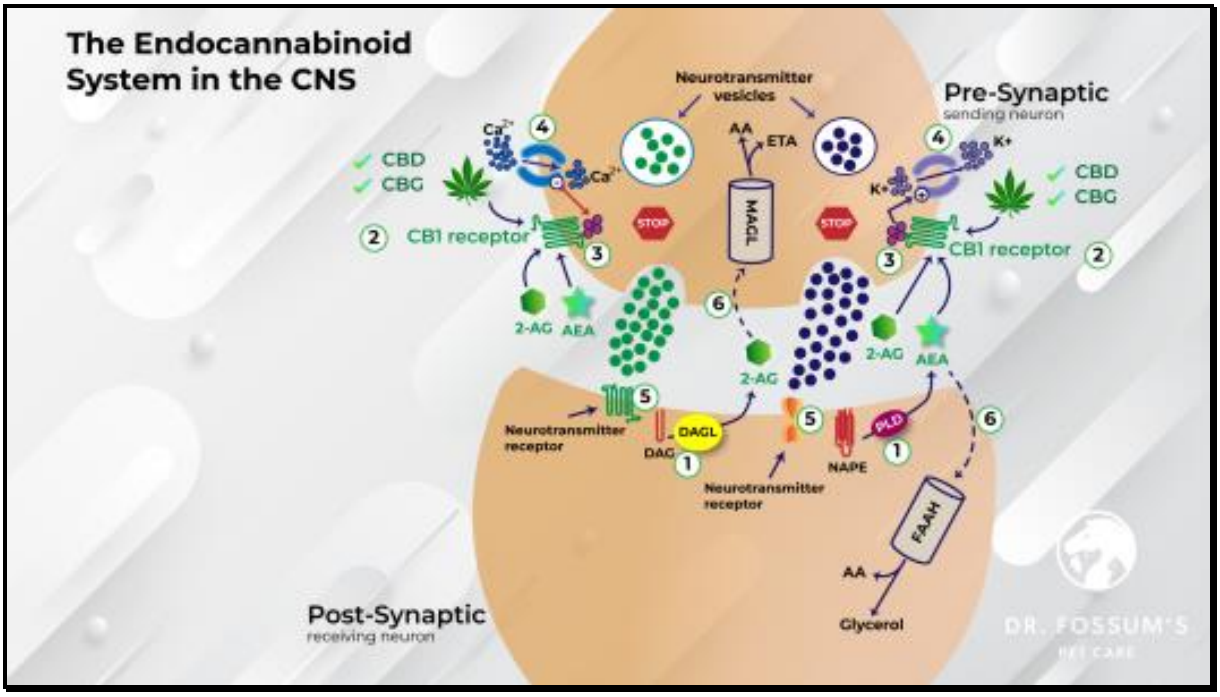
The Endocannabinoid System in the CNS
Neurotransmitter vesicles
Pre-Synaptic
sending neuron
CBD
CBG
CB1 receptor
2-AG
AEA
AA
ETA
MAGL
STOP
DAGL
DAG
NAPE
PLD
FAAH
Glycerol
Neurotransmitter receptor
Post-Synaptic
receiving neuron
DR. FOSSUM'S

Components of the ECS

1) ECS RECEPTORS
   - CB1AND CB2
2) ENDOCANNABINOIDS
   - Anandamide (AEA)
   - 2-Arachidonyl Glycerol
3) DEACTIVATING ENZYMES
   - fatty amide acid hydrolase (FAAH)
   - monoacylglycerol lipase (MAGL)

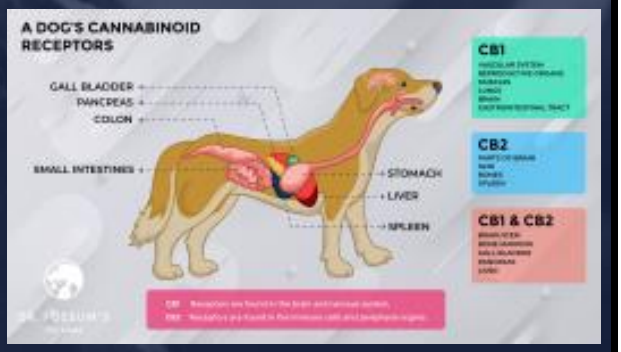

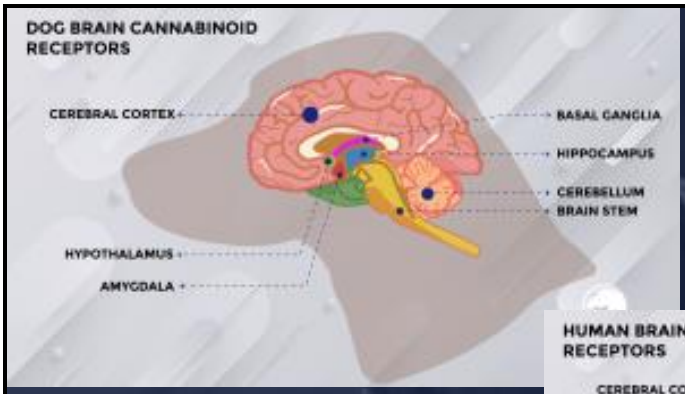

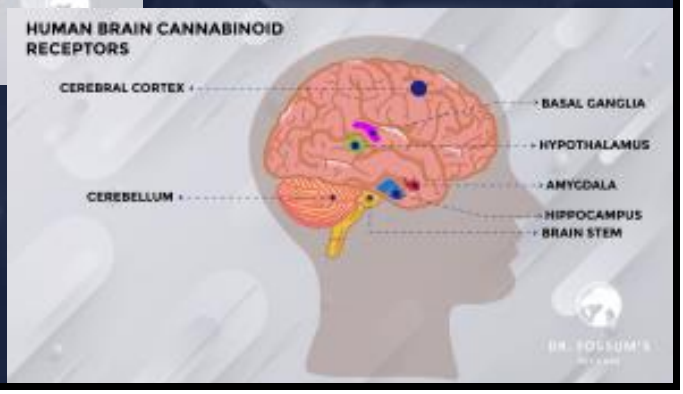

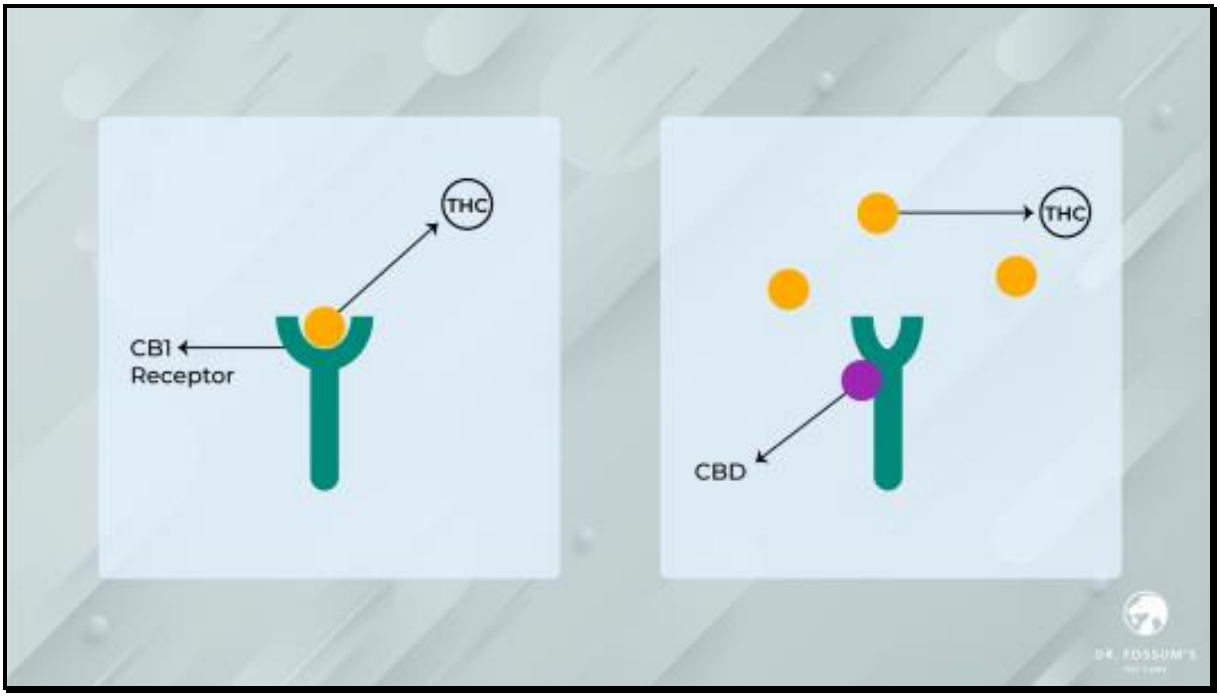
THC
CB1
Receptor
THC
CBD

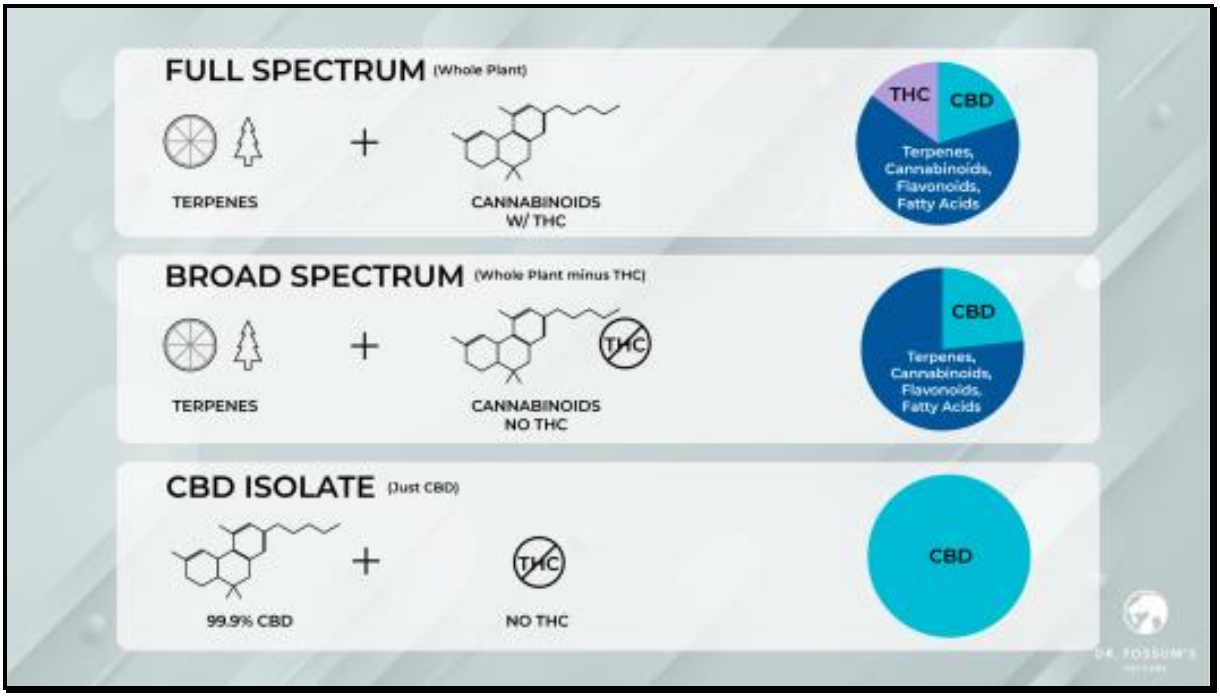
FULL SPECTRUM (Whole Plant)
TERPENES
CANNABINOIDS
W/ THC
THC
CBD
Terpenes, Cannabinoids, Flavonoids, Fatty Acids
BROAD SPECTRUM (Whole Plant minus THC)
TERPENES
CANNABINOIDS
NO THC
THC
CBD
Terpenes, Cannabinoids, Flavonoids, Fatty Acids
CBD ISOLATE (Just CBD)
99.9% CBD
NO THC
THC
CBD

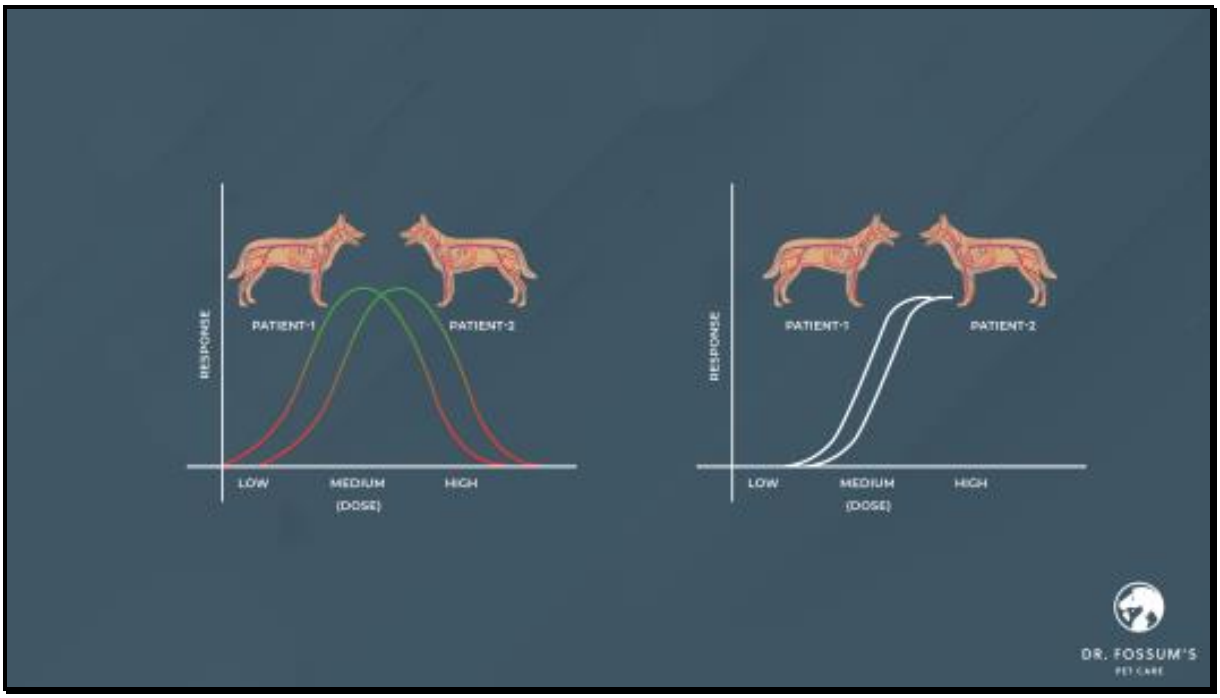
RESPONSE
PATIENT-1
PATIENT-2
LOW
MEDIUM
(DOSE)
HIGH
RESPONSE
PATIENT-1
PATIENT-2
LOW
MEDIUM
(DOSE)
HIGH
DR. FOSSUM'S
PET CARE

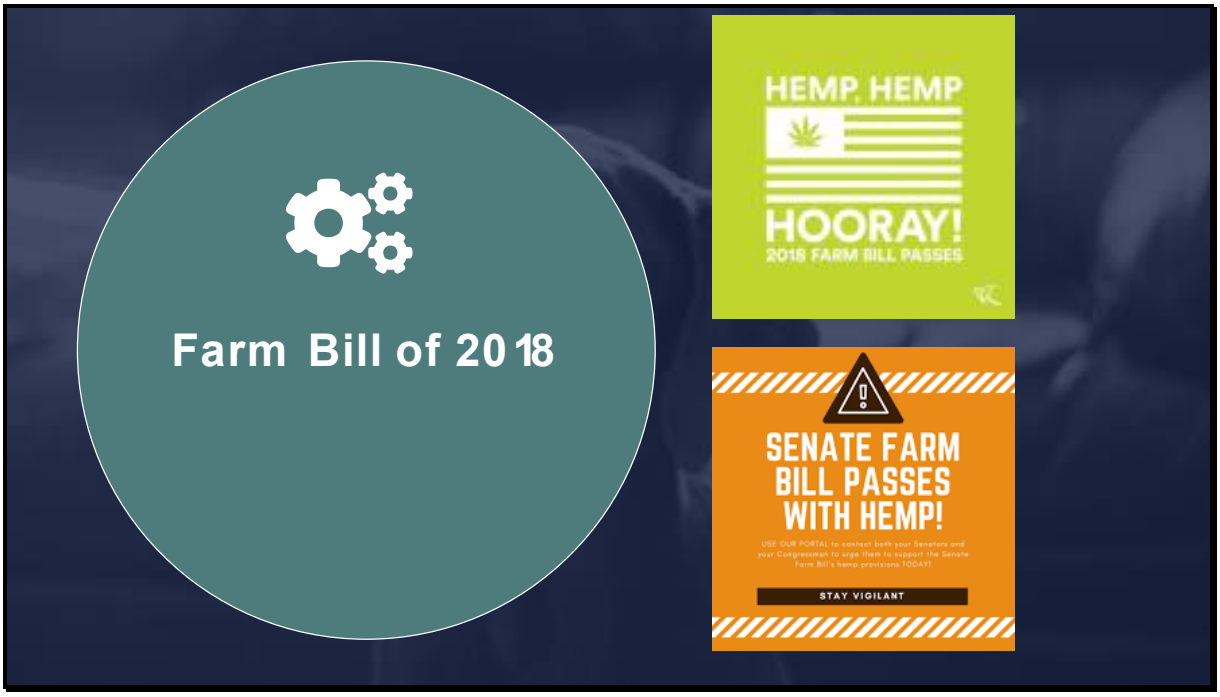
Farm Bill of 2018
HEMP, HEMP
HOORAY!
2018 FARM BILL PASSES
SENATE FARM BILL PASSES WITH HEMP!
USE OUR PORTAL to contact both your Senators and your Congressman to urge them to support the Senate Farm Bill's hemp provisions TODAY!
STAY VIGILANT

Industrial Hemp

The plant *Cannabis sativa* L. with delta-9-THC concentrations below 0.3%. Includes products made from the industrial hemp plant.

CBD (Cannabidiol) is a substance derived from cannabis plants that does not have psychoactive effects.

2018 Farm Bill

A federal bill creating a route to legally grow industrial hemp as an agricultural product. This bill allows state departments of agriculture to get certified by the United States Department of Agriculture in order to regulate industrial hemp growers across the nation.

PA 641, 642 and 648 of 2018

Michigan laws passed in December 2018 that require firms to be licensed by the MDARD to grow, process or market industrial hemp. The bills amend the Public Health Code definition of industrial hemp and marihuana, and allows LARA to promulgate rules for the sale of industrial hemp at provisioning centers.

Controlled Substance Act

SCHEDULE	ABUSE POTENTIAL	MEDICAL USE	DEPENDENCY	EXAMPLE
C-I	High	None	Severe physical and psychologic	Heroin, Marijuana
C-II	High	Accepted	Severe physical and psychologic	Adderall, Codeine, Morphine, Oxycodone
C-III	Less than C-II	Accepted	Moderate to low physical or high psychologic	Codeine, Hydrocodone
C-IV	Less than C-III	Accepted	Limited physical or psychologic	Valium, Ativan
C-V	Less than C-IV	Accepted	Limited physical or psychologic	Lomotil, Codeine cough syrups


Legal Medical & Recreational Marijuana States
States with legal medical marijuana
States with legal medical & recreational marijuana
Britannica
ProCon.org
Reliable. Nonpartisan. Empowering.
While the federal status of marijuana stays unchanged, 37 states have legalized medical marijuana and many states (11 and counting) have legalized recreational use of marijuana.
TF5
State regulations

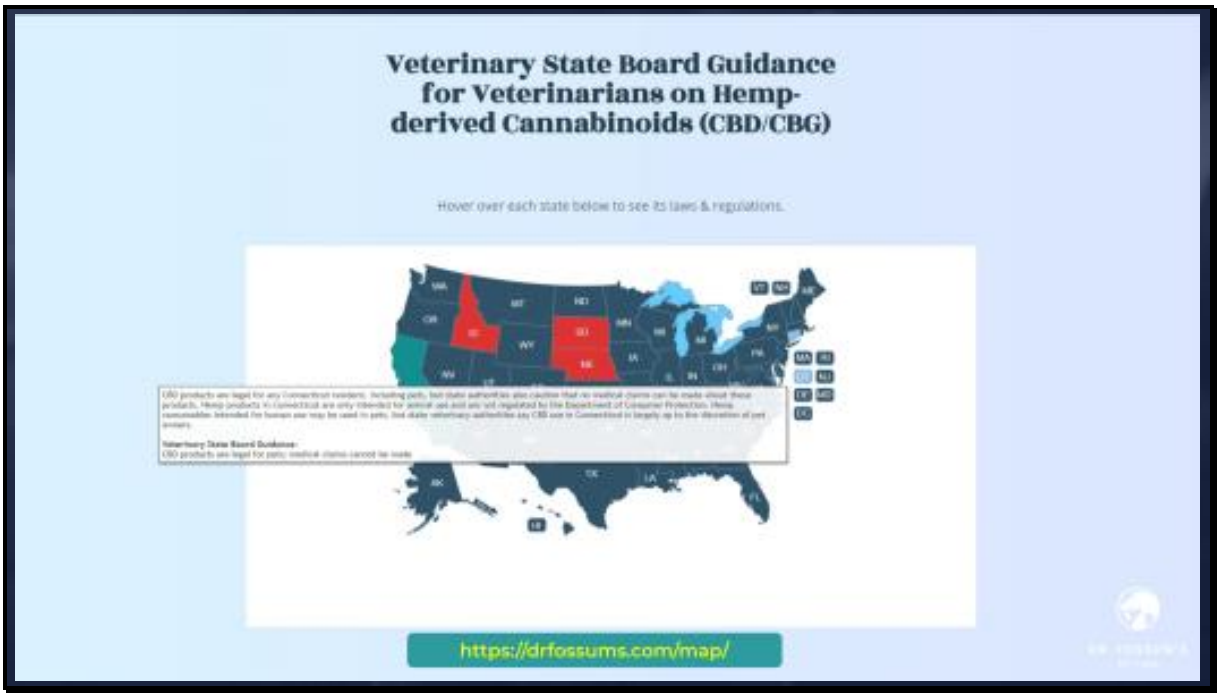
Veterinary State Board Guidance for Veterinarians on Hemp-derived Cannabinoids (CBD/CBG)
Hover over each state below to see its laws & regulations.
https://drfossums.com/map/


Epidiolex
100 mg/mL
Oral Solution
For oral administration only
Supplements
Symptom Checker
Diseases
EPIDIOLEX
Generic Name: cannabidiol oral solution
Brand Name: Epidiolex
CONSUMER
Overdosage &
Contraindications
Dravet Syndrome and
Lennox-Gastaut Syndrome


OH
H
H
HO
CANNABIDIOL
Unregulated
Quality varies
THC!


DEPARTMENT OF HEALTH & HUMAN SERVICES · USA
FDA

News Releases | News Blog | Publications & Special Projects | Internal Newsletters

Home › News Releases › Penn Study Shows Nearly 70 Percent of Cannabidiol Extracts...

News Release

Penn Study Shows Nearly 70 Percent of Cannabidiol Extracts Sold Online Are Mislabeled

Mislabeling may lead to adverse effects for patients, including children with epilepsy

November 07, 2017

PHILADELPHIA – In recent years, there has been an increased interest in the medicinal use of Cannabidiol (CBD), a chemical that naturally occurs the in cannabis plant (aka "marijuana"). There is interest in CBD as a medicine because there is some evidence that it has medical benefits, but it does not make people feel "high" and there is no indication that CBD, by itself, is abused. Recent research has shown potential therapeutic effects of CBD for young children with rare seizure disorders, and patients in states where cannabis or CBD have been legalized report using it for a variety of

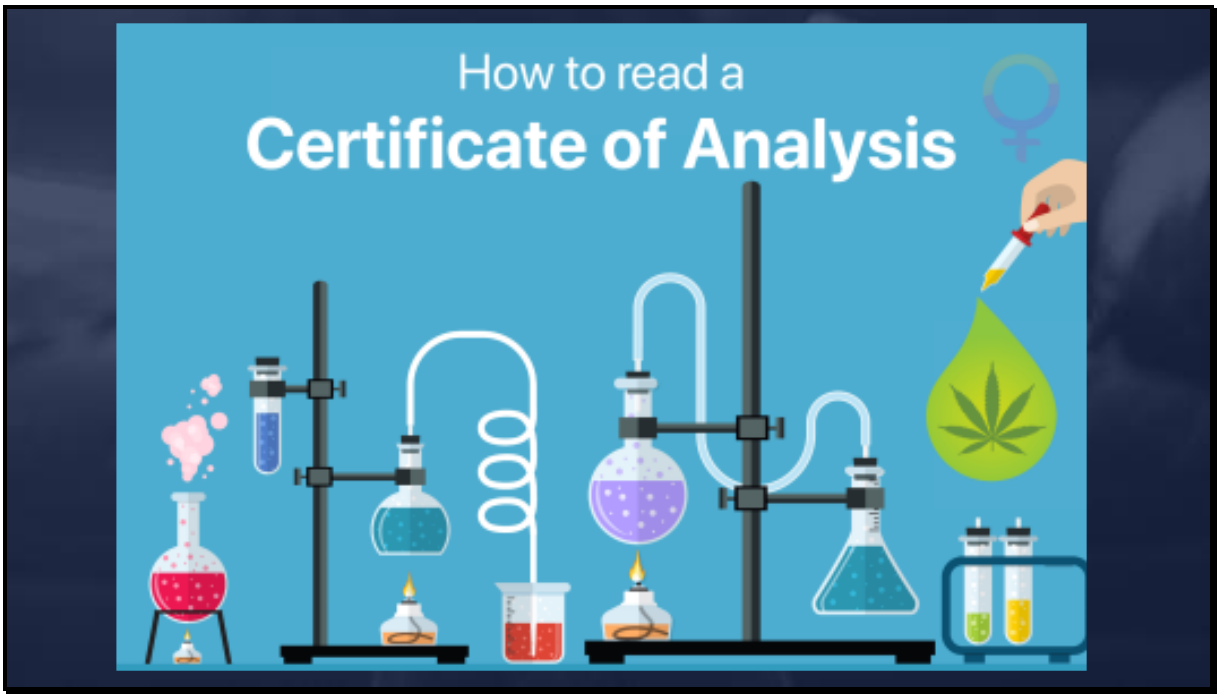
How to read a
Certificate of Analysis

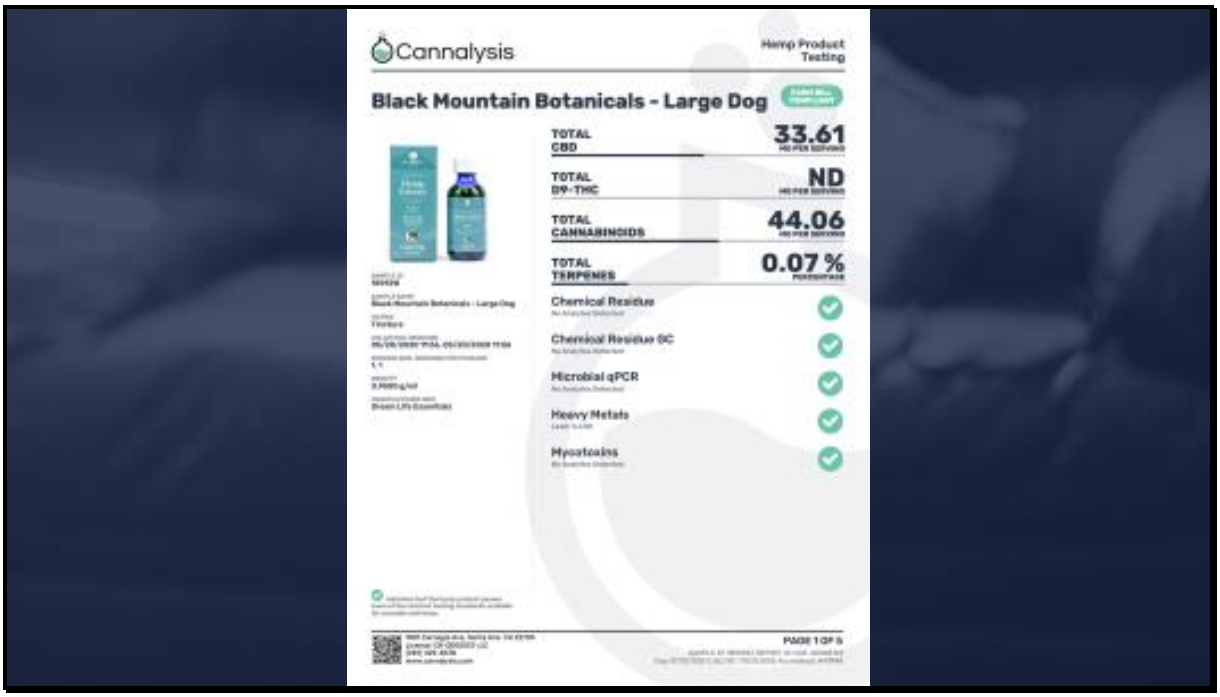
Cannalysis
Hemp Product Testing
Black Mountain Botanicals - Large Dog
TOTAL CBD
33.61
TOTAL Δ9-THC
ND
TOTAL CANNABINOIDS
44.06
TOTAL TERPENES
0.07 %
Chemical Residue
Chemical Residue GC
Microbial qPCR
Heavy Metals
Mycotoxins
PAGE 1 OF 5

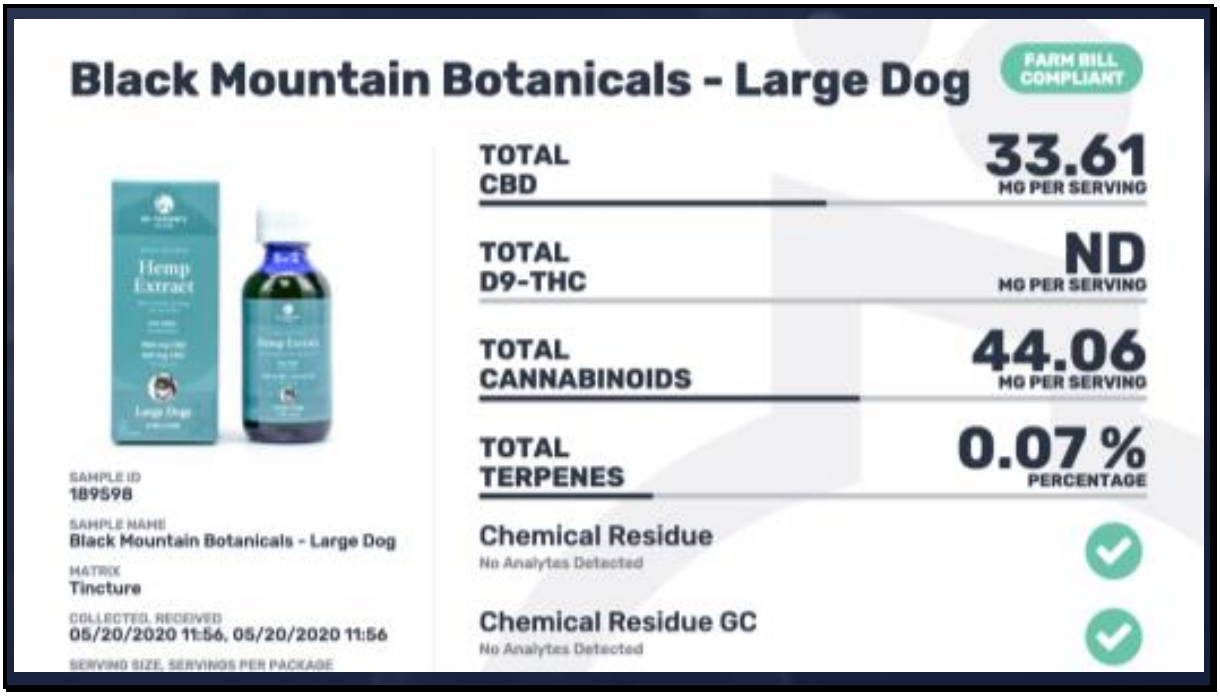
Black Mountain Botanicals - Large Dog
FARM BILL COMPLIANT
TOTAL CBD
33.61
MG PER SERVING
TOTAL D9-THC
ND
MG PER SERVING
TOTAL CANNABINOIDS
44.06
MG PER SERVING
TOTAL TERPENES
0.07 %
PERCENTAGE
Chemical Residue
No Analytes Detected
Chemical Residue GC
No Analytes Detected
SAMPLE ID
189598
SAMPLE NAME
Black Mountain Botanicals - Large Dog
MATRIX
Tincture
COLLECTED, RECEIVED
05/20/2020 11:56, 05/20/2020 11:56
SERVING SIZE, SERVINGS PER PACKAGE


Cannalysis
Hemp Product Testing
CANNABINOID ANALYSIS
TERPENE ANALYSIS
PAGE 2 OF 5
Cannalysis
Hemp Product Testing
CHEMICAL RESIDUE ANALYSIS
PAGE 3 OF 5

CANNABINOID ANALYSIS

TOTAL THC: ND
TOTAL CBD: 33.61 mg per serving (33.61 mg/mL) (3.538 %), 33.61 mg per package
TOTAL CANNABINOIDS: 44.06 mg per serving (44.06 mg/mL) (4.638 %)

UNIT OF MEASUREMENT: Milligrams per Milliliter(mg/mL)

ANALYTE	RESULT	LOD	LLOQ	ANALYTE	RESULT	LOD	LLOQ
THCa	ND	0.0200	0.0400	CBDv	0.1539 mg/mL (0.0162 %)	0.0200	0.0400
D9THC	ND	0.0200	0.0400	CBDa	ND	0.0200	0.0400
D8THC	ND	0.0200	0.0400	CBG	10.29 mg/mL (1.084 %)	0.0200	0.0400
THCv	ND	0.0200	0.0400	CBN	ND	0.0200	0.0400
CBDa	ND	0.0200	0.0400	CBC	ND	0.0200	0.0400
CBD	33.61 mg/mL (3.538 %)	0.0200	0.0400				

ADDITIONAL INFORMATION
Method: SOP-TECH-001
Instrument: UPLC-DAD
Sample Prepped 05/21/2020 12:53
Sample Analyzed 05/21/2020 13:46
Sample Approved 05/22/2020 10:14

TERPENE ANALYSIS

UNIT OF MEASUREMENT: Milligrams per Milliliter(mg/mL)

Cannalysis — Hemp Product Testing

CHEMICAL RESIDUE GC ANALYSIS

MICROBIAL qPCR ANALYSIS

HEAVY METALS ANALYSIS

PAGE 4 OF 5

Cannalysis — Hemp Product Testing

MYCOTOXINS ANALYSIS

THIS COA WAS REVIEWED AND APPROVED ON 07/07/2020, BY THE FOLLOWING:

Cody Shippee, PhD
Co-Scientific Director

Kathryn Riker
Quality Control Manager

PAGE 5 OF 5

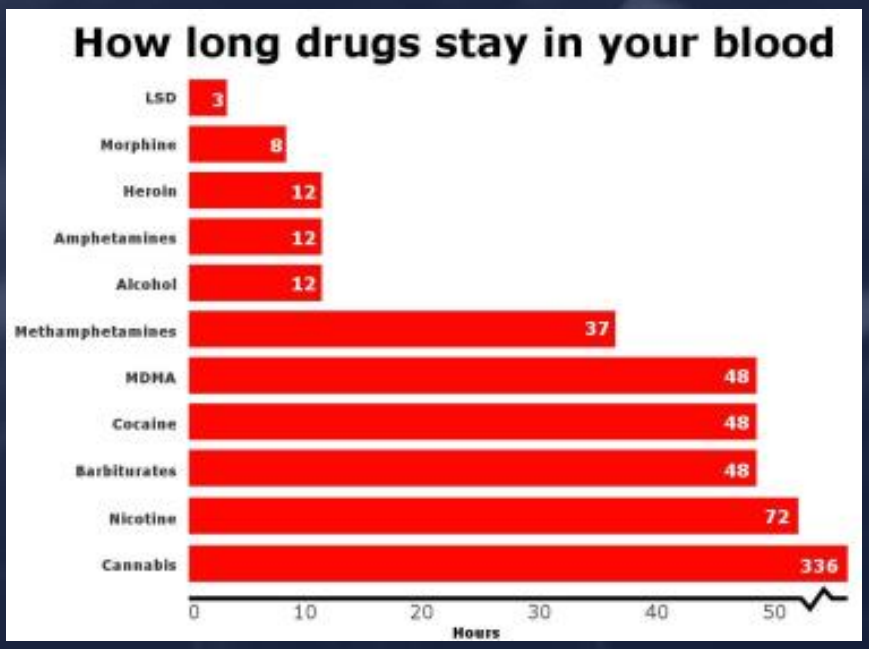
How long drugs stay in your blood
LSD
3
Morphine
8
Heroin
12
Amphetamines
12
Alcohol
12
Methamphetamines
37
MDMA
48
Cocaine
48
Barbiturates
48
Nicotine
72
Cannabis
336
0
10
20
30
40
50
Hours


Factors affecting pricing

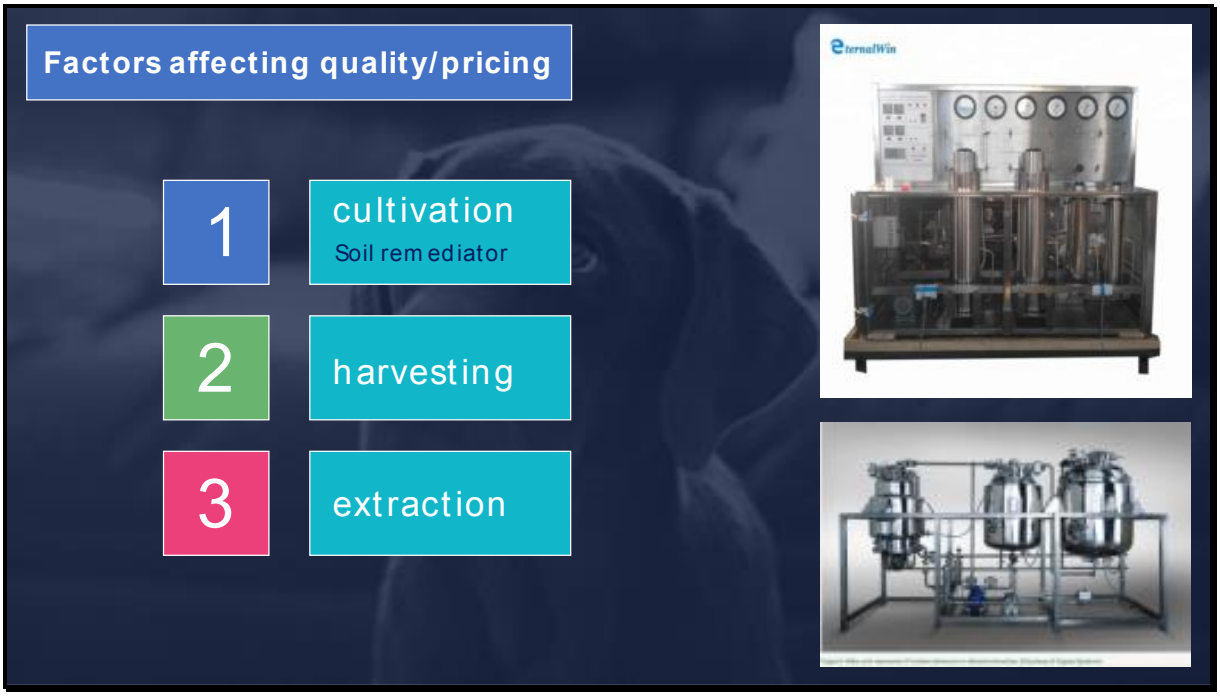
Factors affecting quality/pricing
1
cultivation
Soil remediator
2
harvesting
3
extraction
eternalWin


eternalWin

Capna's Atles unit represents it's latest advances in ethanol extraction. (Courtesy of Capna Systems)

Project CBD

WWW.PROJECTCBD.ORG

Pain

Sleep

Anxiety

While improvement was seen for most conditions, the most significant improvements were seen in the areas of pain and mood.

Participants reported significant improvements in pain and mood regardless of the underlying clinical condition.

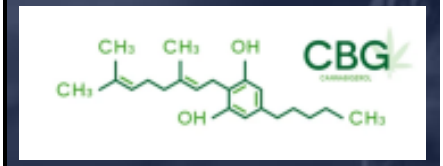

medicina

MDPI

Article

Could the Combination of Two Non-Psychotropic Cannabinoids Counteract Neuroinflammation? Effectiveness of Cannabidiol Associated with Cannabigerol

Santa Mammana [1], Eugenio Cavalli [1], Agnese Gugliandolo [1], Serena Silvestro [1], Federica Pollastro [2], Placido Bramanti [1] and Emanuela Mazzon [1,*]

[1] IRCCS Centro Neurolesi "Bonino Pulejo", 98124 Messina, Italy; santa.mammana@irccsme.it (S.M.); eugenio.cavalli@irccsme.it (E.C.); agnese.gugliandolo@irccsme.it (A.G.); serena.silvestro@irccsme.it (S.S.); placido.bramanti@irccsme.it (P.B.)

[2] Dipartimento di Scienze del Farmaco, Università del Piemonte Orientale, Largo Donegani 2, 28100 Novara, Italy; federica.pollastro@unipo.it

* Correspondence: emazzon.ircc@gmail.com; Tel.: +39-090-60128172

Received: 26 September 2019; Accepted: 14 November 2019; Published: 18 November 2019

Abstract: *Background and Objectives:* Neuroinflammation is associated with many neurodegenerative diseases, including amyotrophic lateral sclerosis (ALS). In this study, we investigate the anti-inflammatory, anti-oxidant, and anti-apoptotic properties of two non-psychoactive phytocannabinoids, cannabigerol (CBG) and cannabidiol (CBD). *Materials and Methods:* The motoneuron-like cell line NSC-34 differentiated by serum deprivation and with the additional treatment of all-trans retinoic acid (RA) is a valid model to investigate molecular events linked to neurodegeneration in ALS. *Results:* Pre-treatment with CBG (at 2.5 and 5 μM doses) alone and in combination with CBD (at 2.5 and 5 μM doses) was able to reduce neuroinflammation induced by a culture medium of LPS-stimulated macrophages. In particular, the pre-treatment with CBD at a 5 μM dose decreased TNF-α levels and increased IL10 and IL-37 expression. CBG–CBD association at a 5 μM dose also reduced NF-kB nuclear factor activation with low degradation of the inhibitor of kappaB alpha (IkBα). CBG and CBD co-administered at a 5 μM dose decreased iNOS expression and increased Nrf2 levels. Furthermore, the pre-treatment with

TERPENES

	EFFECTS	MEDICAL BENEFITS	ALSO FOUND IN
PINENE	Memory retention, alertness	Inflamation, asthma (bronchodilator)	Pine needles, conifer, sage
HUMELENE	Supresses appetite	Anti-inflamatory, anti-bacterial, pain	Hops, coriander
LIMONENE	Elevated mood, stress relief	Anti-depression, anti-anxiety, gastric reflux, antifungal	Citrus rinds, juniper, peppermint
MYRCENE	Sedating, relaxing, enhances THC's psychoactivity	Anticeptic, anti-bacterial, antifungal, inflamation	Mango, thyme, citrus, lemongrass, bay leaves
CARYOPHYLLENE	No detectable physical effects	Antioxidant, inflamation, muscle spasm, pain, insomnia	Pepper, cloves, hops, basil, oregano
LINALOOL	Sedating, calming	Insomnia, stress, depression, anxiety, pain, convulsions	Lavander, citrus, laurel, birch, resewood

DR. POSSUM'S

The main reported uses of CBD by pet owners to date include to:

- ❖Increase mobility in dogs and cats with arthritis/chronic pain
- ❖Reduce anxiety
- ❖Reduce or eliminate seizures in pets with epilepsy

Pet owners have also expressed interest in using CBD for:

- ❖Reduce tumor growth in dogs and cats with cancer; reduce pain in animals with cancer
- ❖Reduce signs associated with inflammatory bowel disease
- ❖Modulate postoperative pain

frontiers in Veterinary Science

ORIGINAL RESEARCH

Pharmacokinetics, Safety, and Clinical Efficacy of Cannabidiol Treatment in Osteoarthritic Dogs

Lauri-Jo Gamble[1], Jordyn M. Boesch[1], Christopher W. Frye[1], Wayne S. Schwark[2], Sabine Mann[3], Lisa Wolfe[4], Holly Brown[5], Erin S. Berthelsen[1] and Joseph J. Wakshlag[1]*

Objectives: The objectives of this study were to determine basic oral pharmacokinetics, and assess safety and analgesic efficacy of a cannabidiol (CBD) based oil in dogs with osteoarthritis (OA).

OPEN ACCESS

Methods: Single-dose pharmacokinetics was performed using two different doses of CBD enriched (2 and 8 mg/kg) oil. Thereafter, a randomized placebo-controlled, veterinarian, and owner blinded, cross-over study was conducted. Dogs received each of two treatments: CBD oil (2 mg/kg) or placebo oil every 12 h. Each treatment lasted for 4 weeks with a 2-week washout period. Baseline veterinary assessment and owner questionnaires were completed before initiating each treatment and at weeks 2 and 4.

Randomized blinded controlled clinical trial to assess the effect of oral cannabidiol administration in addition to conventional antiepileptic treatment on seizure frequency in dogs with intractable idiopathic epilepsy

Stephanie McGrath DVM, MS
Lisa R. Bartner DVM, MS
Sangeeta Rao BVSc., PhD
Rebecca A. Packer DVM, MS
Daniel L. Gustafson PhD

From the Department of Clinical Sciences, College of Veterinary Medicine and Biomedical Sciences, Colorado State University, Fort Collins, CO 80523.

Address correspondence to Dr. McGrath (stephanie.mcgrath@colostate.edu).

OBJECTIVE
To assess the effect of oral cannabidiol (CBD) administration in addition to conventional antiepileptic treatment on seizure frequency in dogs with idiopathic epilepsy.

DESIGN
Randomized blinded controlled clinical trial.

ANIMALS
26 client-owned dogs with intractable idiopathic epilepsy.

PROCEDURES
Dogs were randomly assigned to a CBD (n = 12) or placebo (14) group. The CBD group received CBD-infused oil (2.5 mg/kg [1.1 mg/lb], PO) twice daily for 12 weeks in addition to existing antiepileptic treatments, and the placebo group received noninfused oil under the same conditions. Seizure activity, adverse effects, and plasma CBD concentrations were compared between groups.

RESULTS
2 dogs in the CBD group developed ataxia and were withdrawn from the study. After other exclusions, 9 dogs in the CBD group and 7 in the placebo group were included in the analysis. Dogs in the CBD group had a significant (median change, 33%) reduction in seizure frequency, compared with the placebo group. However, the proportion of dogs considered responders to treatment (≥ 50% decrease in seizure activity) was similar between groups. Plasma CBD concentrations were correlated with reduction in seizure frequency. Dogs in the CBD group had a significant increase in serum alkaline phosphatase activity. No adverse behavioral effects were reported by owners.

CONCLUSIONS AND CLINICAL RELEVANCE

animals

MDPI

Article

Single-Dose Pharmacokinetics and Preliminary Safety Assessment with Use of CBD-Rich Hemp Nutraceutical in Healthy Dogs and Cats

Kelly A. Deabold [1], Wayne S. Schwark [2], Lisa Wolf [3] and Joseph J. Wakshlag [4,*]

[1] Department of Comparative Diagnostic Population Medicine, University of Florida College of Veterinary Medicine, Gainesville, FL 32608, USA; kdeabold@icloud.com
[2] Department of Molecular Medicine, Cornell College of Veterinary Medicine, Ithaca, NY 14853, USA; wss2@cornell.edu
[3] Proteomics and Metabolomics Facility, Colorado State University, Fort Collins, CO 80521, USA; Lisa.Wolfe@colostate.edu
[4] Department of Clinical Sciences, Cornell College of Veterinary Medicine, Ithaca, NY 14853, USA
* Correspondence: dr.josh@gmail.com; Tel.: +1-(607)-253-4389; Fax: +1-(607)-253-3534

Received: 30 August 2019; Accepted: 15 October 2019; Published: 19 October 2019

check for updates

Simple Summary: The use of cannabidiol (CBD)-rich hemp-based nutraceuticals is increasing in dogs and cats for disorders related to anxiety, seizures, cancer and pain. To date, there is little information related to appropriate dosing or long-term effects on serum chemistry or complete blood counts (CBC), and little data on the pharmacokinetics of single- or long-term dosing in dogs and cats. Single-dose pharmacokinetics and preliminary 12-week serum chemistry and complete blood counts are reported here showing short pharmacokinetic half-lives of cannabidiol in dogs and cats, with cats

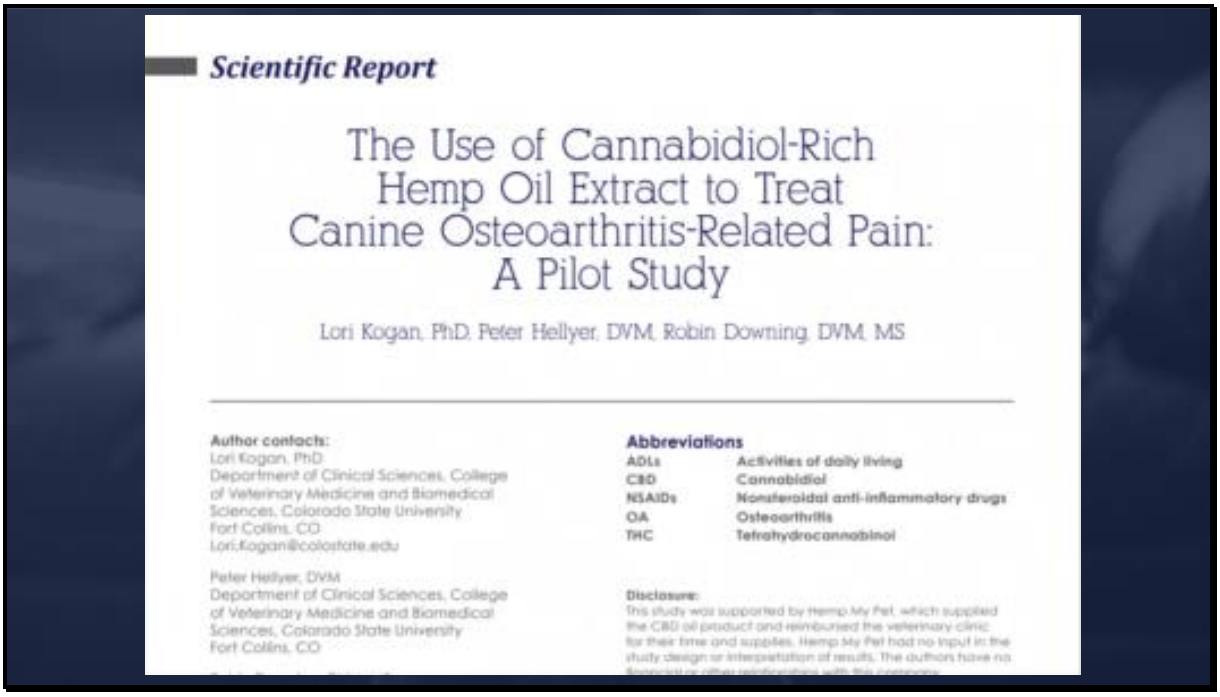

Scientific Report

The Use of Cannabidiol-Rich Hemp Oil Extract to Treat Canine Osteoarthritis-Related Pain: A Pilot Study

Lori Kogan, PhD, Peter Hellyer, DVM, Robin Downing, DVM, MS

Author contacts:
Lori Kogan, PhD
Department of Clinical Sciences, College of Veterinary Medicine and Biomedical Sciences, Colorado State University
Fort Collins, CO
Lori.Kogan@colostate.edu

Peter Hellyer, DVM
Department of Clinical Sciences, College of Veterinary Medicine and Biomedical Sciences, Colorado State University
Fort Collins, CO

Abbreviations

ADLs	Activities of daily living
CBD	Cannabidiol
NSAIDs	Nonsteroidal anti-inflammatory drugs
OA	Osteoarthritis
THC	Tetrahydrocannabinol

Disclosure:
This study was supported by Hemp My Pet, which supplied the CBD oil product and reimbursed the veterinary clinic for their time and supplies. Hemp My Pet had no input in the study design or interpretation of results. The authors have no financial or other relationships with this company.



- Vast majority of the research has been done in animals, or are short-term
- Chronic use and high doses (up to 1500 mg per day) have been reported as safe
- Increasing evidence that it may interact with some drugs, such as the blood thinner Coumadin
- Side effects may include fatigue, nausea, and irritability

- Safety studies in dogs, particularly long-term studies, are largely lacking
- Preliminary research and anecdotal use would suggest that CBD is both safe and effective in dogs and cats
- Some studies have shown a mild increase in liver enzymes in dogs given CBD
- There have been no reported deaths associated with CBD ingestion in dogs and cats

As of Nov.2019, NASC Ingredient Risk Report reflected that at the time of submission there were 260 hemp/hemp-derivative products on the market, some of which have been sold for a decade, and that in nearly 56,648,133 M administrations (49 M in dogs) there have been 9 adverse events reported in dogs, 1in cat and 3 in horses (no SAEs).

Confidential
Page 2 of 5

National Animal Supplement Council
PO Box 5168
Sun City West, AZ 85376
T: 760-751-3360

NASC INGREDIENT RISK REPORT

The following information is the proprietary property of the National Animal Supplement Council (NASC).

INGREDIENT NAME: Hemp & Hemp-derived Compounds
REPORT DATA GENERATED ON: 11/06/2019 03:19 PM

AEs AND ADMINISTRATIONS

In Dogs:

Year	Adverse Events Reported	Report Rate Per Million Administrations Sold	Serious Adverse Events Reported	Report Rate Per Serious AE Per Million	Administrations Sold **
2010	0	0.00	0	0.00	25,016
2011	0	0.00	0	0.00	29,098
2012	0	0.00	0	0.00	104,421
2013	2	7.03	0	0.00	284,376
2014	0	0.00	0	0.00	606,801
2015	0	0.00	0	0.00	964,410
2016	0	0.00	0	0.00	1,710,532
2017	1	0.16	0	0.00	6,166,620
2018	2	0.12	0	0.00	16,003,879
2019	4	0.18	0	0.00	21,762,211
Grand Total	9	0.19	0	0.00	47,657,365

If the study works as hoped, the oil will merely "calm them down a little bit," and have anti-inflammatory and other benefits, she told The Associated Press on Friday as the animals ate large branches behind her.

"It will work in different ways but it will not give them any high," she said. "Hemp oil is not a drug."

Ingredient Information

Ingredient Name:	Hemp and Hemp-derived Compounds
No. of NASC Registered Products with this ingredient:	260
Years Ingredient on the Market:	10 years

Usage Information

In Dogs:

Minimum Usage:	0.16 mg/kg
Maximum Usage:	86.08 mg/kg
Straight Mean Usage:	15.23 mg/kg
Weighted Mean:	11.09 mg/kg

In Horses:

Minimum Usage:	0.16 mg/kg
Maximum Usage:	147.05 mg/kg
Straight Mean Usage:	43.17 mg/kg
Weighted Mean:	28.92 mg/kg


HOW DOES
CBD OIL INTERACT
WITH OTHER
MEDICATIONS

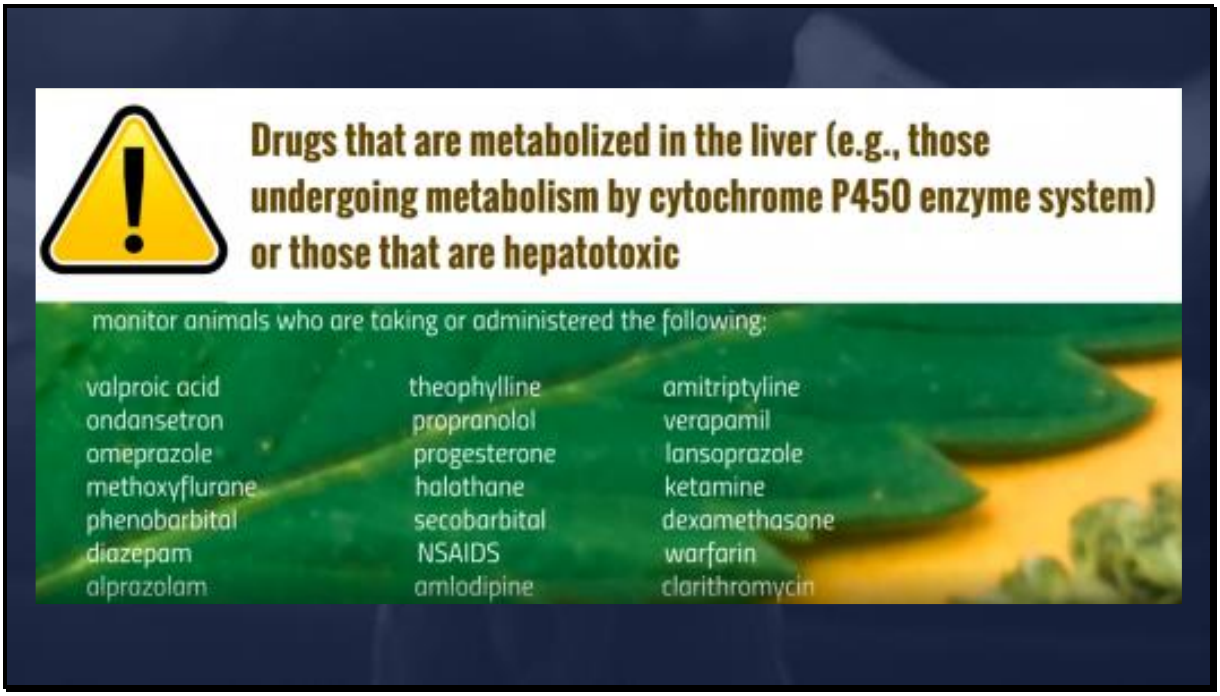
Drugs that are metabolized in the liver (e.g., those undergoing metabolism by cytochrome P450 enzyme system) or those that are hepatotoxic
monitor animals who are taking or administered the following:
valproic acid
ondansetron
omeprazole
methoxyflurane
phenobarbital
diazepam
alprazolam
theophylline
propranolol
progesterone
halothane
secobarbital
NSAIDS
amlodipine
amitriptyline
verapamil
lansoprazole
ketamine
dexamethasone
warfarin
clarithromycin

WHY DR. FOSSUM'S?

OUR CURRENT PRODUCTS

- Measured Dose Products.
- THC Free.
- Clear dosing Instructions on the box for easy use.
- NASC Certified.
- UL Shelf Life tested.
- Raw materials and finished products are 3rd party tested.
- Published COA's with QR code on the box.
- Customer Satisfaction Guaranteed.

QUALITY SEAL nasc NATIONAL ANIMAL SUPPLEMENT COUNCIL

THC FREE

Cannalysis

UL


Hemp Extract
Horses
Hemp Extract
Cats
Hemp Extract
Hemp Extract
Hemp Extract
Small Dogs
DR FOSSUMS


OUR CURRENT PRODUCTS
Manuka Honey Wound TheraBee
DR. FOSSUM'S
Medical Grade Manuka Honey Ointment
WOUND THERA
300 mg
Premium Medical Honey Ointment
MANUKA HONEY

OUR CURRENT PRODUCTS

CogniCaps:
a Cognitive Function Supplement

(August 2021 Launch)

MEASURED DOSE.

Don't know what to give your dog or how much?

1. Check out our step by step dosing guide.
2. Use the syringe for exact dosing.




Thank you!
Theresa W. Fossum, DVM, MS, PhD, Diplomate ACVS
CEO and Founder
Dr. Fossum's Pet Care
drfossums.com
terry@drfossums.com

Gastrik Dilatasyon-Volvulus: Yeni Ne Var?

Theresa Fossum

CEO ve Kurucu, Epic Veteriner Uzmanları, Arizona

TANIMLAR

Midenin mezenterik ekseninde dönmesiyle ilişkili olarak genişlemesine **gastrikdilatasyon volvulus (GDV)** denir.

Bu **basit dilatasyon** terimi, hava veya köpükle tıkanmış fakat pozisyon değiştirmemiş bir mideyi ifade eder. **Dilatasyon** , bir organın veya yapının normal sınırlarının ötesinde gerildiği bir durumu ifade etmektedir; **dilatasyon** , bir boşluğun veya orifisin (vücutta doğal olarak bulunan açıklıklar) gerilme eylemidir. GDV'ye ayrıca *gastriktorsiyon*veya *şişkinlik* de denir .

GENEL HUSUSLAR VE KLİNİK PATOFİZYOLOJİ

Klasik olarak GDV sendromu, tedavi edilen hayvanlarda ölüm oranı %20 ila %45 arasında olan akut bir durumdur. Gastrik genişlemenin fonksiyonel veya mekanik gastrik çıkış obstrüksiyonu ile ilişkili olduğu düşünülmektedir. Çıkış obstrüksiyonunu başlatan neden bilinmemektedir; bununla birlikte, mide bir kez genişlediğinde, havanın çıkarılmasının normal fizyolojik yolları (yani, geğirme, kusma ve pilorik boşalma) engellenir çünkü özofagus ve pilorikportallar tıkanır.

Mide, gaz veya sıvı dolu olarak veya her ikisinin de lümende birikmesiyle birlikte büyür. Gaz muhtemelen aerofajiden kaynaklanır ancak karbonhidratların bakteriyel fermantasyonu, kan dolaşımından difüzyon ile geçiş ve metabolik reaksiyonlar bu duruma katkıda bulunabilir. Normal gastriksekresyon ve sıvıların gastrik lümene transüdasyonu, venöz konjesyona sekonder olarak sıvı birikimine katkıda bulunur. GDV'nin nedeni bilinmemektedir, ancak yüksek oranda işlenmiş gıda veya sudan oluşan büyük öğünlerin alınmasını takiben egzersiz yapılmasının bu duruma katkıda bulunduğu öne sürülmektedir. Epidemiyolojik çalışmalar, soya bazlı veya tahıl bazlı kuru köpek maması ile besleme ile GDV arasında bir ilişki göstermemektedir. Bununla birlikte, tek bir mama türüyle beslenen Irish Setter'larda, bir mama karışımıyla beslenenlere kıyasla GDV riskinin daha yüksek olduğu görülmektedir. Benzer şekilde, büyük ve dev ırk köpeklerin diyetine sofradan veya konserve yiyecekler eklemek, GDV insidansının azalmasıyla ilişkilidir. Bir çalışma, öğün başına daha fazla miktarda yiyecekle beslemenin, günlük olarak verilen öğün sayısından bağımsız olarak, GDV riskini önemli ölçüde artırdığını ileri sürmektedir. Yukarıda bahsedilen çalışmada, günde bir kez ve daha fazla miktarda yiyecekle beslenen köpeklerde GDV riskinin en yüksek olduğugösterilmektedir. İlk dört bileşeninden birinin sıvı veya katı yağlar olduğu kuru köpek maması ile beslenme de GDV riskini artırabilir. Katkıda bulunan diğer nedenler arasında anatomik predispozisyon, ileus, travma, primer mide motilite bozuklukları, kusma ve stres yer alır. Erkek cinsiyet, artan yaş, zayıf olmak, öğün başına çok miktarda yemekle beslenmek, günde bir öğün (özellikle büyük hacimli bir öğün) yemek, hızlı yemek, ve kaygılı bir mizaca sahip olmak predispozan faktörlerdir ve GDV riskini önemli ölçüde artırabilirler. Daha derin ve daha dar bir göğüs kafesine sahip olmak, mide ile yemek borusu arasındaki anatomik ilişkiyi değiştirebilir ve köpeğin gaz çıkarma yeteneği bozulur. Köpekleri yükseltilmiş bir mama kabından beslemek, aerofajiye yol açabileceğinden GDV riskini artırabilir. Bazı yazarlar, splenektomiyi takiben gastrosplenik ligament tarafından gastrik stabilizasyonun kaybolma olasılığından ötürü GDV gelişebileceğini öne sürmekte ve bunu önlemek için gastropeksi önermektedir, ancak bunun gerekli olduğu kanıtlanmamıştır. Son olarak, askeri olarak çalışan köpeklerin Kasım, Aralık ve Ocak aylarında GDV geliştirmesi daha olası görünmektedir, ancak bunun nedeni belirsizdir. Atmosferik veriler GDV'nin oluşumuyla ilişkilendirilmiştir; minimum ve maksimum atmosferik basınç ve bir önceki gün maksimum atmosferik basınç GDV ile pozitif olarak ilişkili bulunmuştur.

NOT • GDV öyküsü olan birinci derece bir akrabaya sahip olmak, GDV riskinin artmasıyla önemli ölçüde ilişkilidir. GDV'si olan birinci derece akrabası olan köpeklerin üreme için kullanılmamasını tavsiye edin.

Genel olarak, GDV'li mide, cerrahın bakış açısından bakıldığında saat yönünde döner. Köpek sırt üstü yatarken ve klinisyen köpeğin yanında dururken, kraniyal olarak bakılır. Dönme 90 ila 360 derece olabilir, ancak genellikle 220 ila 270 derecedir. Duodenum ve piloris orta hattın ventralinde ve solunda hareket eder ve yemek borusu ile mide arasında yer değiştirir. Dalak genellikle abdomenin sağ ventral tarafına doğru yer değiştirir.

Genişlemiş mide tarafından yapılan kaudal vena kava ve portal ven kompresyonu, venöz dönüşü ve kalp debisini azaltır, miyokardiyaliskemiye neden olur. Sentralvenöz basınç, atım hacmi, ortalama arter basıncı ve kalp debisi azalır. Obstrüktif şok ve yetersiz doku perfüzyonu böbrekler, kalp, pankreas, mide ve ince bağırsak dahil olmak üzere birçok organı etkiler. GDV'li birçok köpekte, özellikle mide nekrozu olanlarda kardiyak aritmiler görülür. Aritmiler mortaliteye katkıda bulunabilir ve uygun monitörizasyon ve tedavi gerektirebilir ("Ameliyat Sonrası Bakım ve Değerlendirme" konusu altındaki tartışmaya bakınız). Etkilenen köpeklerde miyokardiyaldepresan faktör de tanımlanmıştır ve artan troponin serum konsantrasyonlarından görüldüğü üzere kardiyak hasar yaygındır. Reperfüzyon hasarının, GDV'nin düzeltilmesinden sonra ölümle sonuçlanan doku hasarlarının çoğuna neden olduğu düşünülmüştür. Oksijen türevli serbest radikal üretimini ve lipid peroksidasyonunu inhibe eden radikal bağlayıcı antioksidanlar olan lazaroidler (örn., U74389G), reperfüzyon hasarını azaltıyor gibi görünmektedir ve sonunda sağ kalımı artırabilir; ancak daha ileri çalışmalar gerekmektedir.

Kısmi veya kronik GDV köpeklerde ortaya çıkabilir ve genellikle kusma, anoreksi ve/veya kilo kaybı ile ilişkili olabilen ilerleyici ancak yaşamı tehdit etmeyen bir sendromdur. Bu köpeklerin kronik, aralıklı belirtileri olabilir ve aralıklar arasında köpekler normal görünebilir. Gastrikmalpozisyon, aralıklı veya kronik olabilir ancak dilatasyon olmayabilir. Kontrastsız veya kontrastlı radyografiler tanısaldır, ancak mide aralıklı olarak malpozisyon gösteriyorsa tekrar radyografilerine ihtiyaç olabilir.

TANI

Klinik Tablo

Eşkal: GDV öncelikle büyük, derin göğüslü ırklarda (yani Danua, Weimaraner, Saint Bernard, Alman çoban köpeği, Irish ve Gordon setterler, Dobermanpinscher) görülür, ancak kedilerde ve küçük cins köpeklerde de bildirilmiştir. Sharpei ırkı, diğer orta boy ırklara kıyasla daha yüksek bir insidansa sahip olabilir. Basset tazıları, nispeten küçük boyutlarına rağmen daha yüksek GDV riskine sahip olabilir. GDV, herhangi bir yaştaki bir köpekte ortaya çıkabilir, ancak en çok orta yaşlı veya daha yaşlı hayvanlarda görülür. Torasik derinlik-genişlik oranının şişkinlik riski ile yüksek oranda ilişkili olduğu görünmektedir.

Anamnez: GDV'li bir köpeğin, giderek genişleyen ve timpanik bir abdomen öyküsü olabilir. Ya da hasta yakını; hayvanı yan yatış pozisyonunda, depresif ve şişkin bir abdomene sahip şekilde bulabilir. Köpek acı çekiyor gibi görünebilir ve sırtı kambur pozisyonda olabilir. Non-prodüktif öğürme, hipersalivasyon ve huzursuzluk yaygın semptomlardır.

Klinik Muayene Bulguları

Abdominal palpasyon sıklıkla çeşitli derecelerde abdominal timpani veya genişlemeyi ortaya çıkarır; bununla birlikte, ağır kaslı büyük cins veya çok obez köpeklerde gastrik distansiyonu hissetmek zor olabilir. Splenomegali bazen palpe edilir. Zayıf periferik nabızlar, taşikardi, uzamış kapiller dolum süresi, soluk mukoz membranlar ve/veya dispne gibi şokla ilişkili klinik belirtiler mevcut olabilir.

Tanısal Görüntüleme

Basit dilatasyonu, dilatasyona eşlik eden volvulustan ayırt etmek için radyografiler gereklidir. Etkilenen hayvanlar, radyografiler çekilmeden önce dekomprese edilmelidir. Anormal deplase pilorusun, hava ile dolmasını kolaylaştırmak ve kolayca tanımlanabilmesi için sağ lateral ve dorsoventral radyografik görüntüler tercih edilir. Pilorus normalde; lateral görünümde fundusun ventralinde ve dorsoventral görünümde ise abdomenin sağ tarafında yer alır. GDV'li bir köpeğin sağ lateral görünümünde, pilorus mide gövdesine kraniyal pozisyonda uzanır ve midenin geri kalanından yumuşak doku ile ayrılır. ("ters C işareti" veya "çift kabarcık"), Dorsoventral görünümde, pilorus orta hattın solunda gazla dolu bir yapı olarak görünür. Karın boşluğundaki hava, gastrik rüptürü ve mide duvarındaki hava, nekrozu gösterir ve her ikisi de acil operasyon gerektirir.

NOT • Dikkat! Bu hayvanları ventrodorsal bir görünüm için konumlandırmak aspirasyona neden olabilir. GDV'yi teşhis etmeye çalışırken sağ lateral ve dorsoventral görüntülerin tercih edildiğini unutmayın.

Laboratuvar Bulguları

Yaygın damar içi pıhtılaşma, trombositopeniye neden olmadıkça tam kan hücresi sayımı (CBC) nadiren bilgilendiricidir. Potasyum konsantrasyonları normal veya yüksek olabilir, ancak hipokalemi daha yaygındır. Vaskülerstaz, laktik asit artışına ve metabolik asidoza neden olabilir. Bununla birlikte, mide lümeninde hidrojen iyonlarının sekestrasyonunun neden olduğu metabolik alkaloz, metabolik asidozu dengeleyerek kan pH'ının normal olmasına neden olabilir (yani, bir karışık asit-baz bozukluğu). Respiratuar asidoz, diyaframdaki gastrik sıkışmaya sekonder olarak hipoventilasyon ve azalmış ventilasyon kompliyansından kaynaklanabilir. Bu nedenle, rutin olarak sodyum bikarbonat uygulanması uygun değildir. Plazma laktatk onsantrasyonları prognostiktir, daha yüksek değerler gastrik nekroz ve kötü prognoz ile ilişkilidir.

AYIRICI TANI

Basit gastrikdilatasyon genellikle genç yavrularda aşırı yemekten kaynaklanır ve nadiren spesifik bir tedavi gerektirir. Mide; yiyecek ve gazla dolu olarak büyük ölçüde büyümesine rağmen malpozisyon yoktur. İnce bağırsak volvulusu, timpanik ve genişlemiş bir abdomenle sonuçlanması nedeniyle ayırıcı bir tanıdır; bununla birlikte, bağırsak yolunun dilatasyonuda radyografilerde belirgindir. Primer dalak torsiyonu sıklıkla akut abdomen ağrısına neden olur; bununla birlikte, abdominaldistansiyon hafif derece var ila yok arasında değişir. Diyafragmaherniasyonu, özellikle mide fıtıklaşmışsa ve çıkış tıkalıysa, GDV'ye benzer klinik belirtiler üretebilir. Asites, abdomen şişkinliğine neden olabilir ancak ballotman yöntemi sırasında onu GDV'de bulunan timpanik abdomenden ayıran bir sıvı dalgası hissedilmelidir.

NOT • Bir mide tüpünü geçirebildiğiniz olgularda, GDV'yi volvulus olmayan gastrik dilatasyondan ayırt edemezsiniz. Mide tüpleri genellikle bükülmüş mideli köpeklerde geçirilebilir.

MEDİKAL YÖNETİM

İlk hedef, hastanın durumunu stabilize etmektir. Bir veya daha fazla sayıda ve geniş çaplı intravenöz kateter ya bir juguler ya da her iki sefalik vene yerleştirilmelidir. Ya izotonik sıvılar (90 ml/kg/saat), hipertonik %7 salin (5 ila 15 dakika içinde 4 ila 5 ml/kg), hetastarch (10 ila 15 dakika boyunca 5-10 ml/kg) ya da %7,5'lik bir karışım salin ve hetastarch karışımı (%23.4salini %7.5'lik bir solüsyon elde edene kadar %6 hetastarch ile seyreltin; 5 dakikada 4 ml/kg dozda uygulanır. Hipertonik salin veya hetastarch verilirse, sonraki kristaloid uygulama hızı ayarlanmalıdır. Kan gazı analizleri, CBC ve biyokimyasal panel için kan alınmalıdır. Geniş spektrumlu antibiyotikler (örn.,sefazolin, ampisilin artı enrofloksasin) uygulanmalıdır. Hayvanda dispne varsa, nazal insuflasyon veya maske ile oksijen tedavisi uygulanabilir.

Şok tedavisine başlanırken mide dekompresyonu yapılmalıdır. Mide, birkaç adet büyük çaplı intravenöz kateter veya küçük bir trokar ile perkütan olarak dekomprese edilebilir veya (tercihen) bir mide tüpü geçirilebilir. Mide tüpü, burun noktasından ksifoid (xiphoid) çıkıntıya kadar ölçülmeli ve doğru uzunluğu işaretlemek için tüpe bir parça bant uygulanmalıdır. Kesici dişler ile merkez delikten geçirilen tüp arasına bir bant rulosu yerleştirilebilir. Tüpü ölçülen noktaya kadar geçirmeye çalışılmalıdır. Tüpü mideye ilerletmek zorsa, hayvanı farklı pozisyonlara almak (yani oturmak, eğimli bir masaya yaslamak) yardımcı olabilir. Tüpü geçirmek için aşırı şiddetli girişimlerde bulunarak yemek borusunu delmeyin. Bu girişimler başarısız olursa, midenin perkütan dekompresyonu denenmelidir. Bu, kardia üzerindeki basıncı hafifletebilir ve tüpün mideye girmesine izin verebilir. Hava alındıktan sonra mide ılık su ile yıkanmalıdır. Midenin lavaj edilmemesi, genellikle tüp geri çekildikten sonra hızlı bir şekilde yeniden dilatasyona neden olur. Mide sıvısında kan görülürse, mide nekrozunu işaret edebileceğinden acil cerrahi müdahale gerekir. Mide tüpü hala geçirilemiyorsa ve acil cerrahi düzeltme mümkün değilse, geçici bir gastrostomi yapılarak geçici dekompresyon sağlanabilir. Midedeki tüp çekilirse oluşacak yüksek peritonit riski nedeniyle, mide vücut duvarına yapıştırılmadıkça mideye bir Foley kateteri yerleştirilmemelidir. Geçici gastrostominin de-

zavantajları, kalıcı gastropeksi yapılırken midenin kapatılmasının gerekmesi ve periton kontaminasyonu riskinin yüksek olmasıdır. Bununla birlikte, hayvan sevk ediliyorsa veya ameliyat ertelenirse, geçici bir gastrostomi, gastrik dekompresyonu sağlar. Mide tüpünün geçirildiği ancak dekompresyondan sonra hızla genişleme devam eden bir hayvanda hemen ameliyat mümkün değilse, mide tüpü bir faringostomi yaklaşımıyla dışarı çıkarılabilir. Bu, kesin cerrahi yapılana kadar hayvanın tüpü çiğnemesini önler. Hasta dekomprese edildikten ve stabil hale geldikten sonra radyografiler alınabilir.

CERRAHİ TEDAVİ

Mide dekomprese edilmiş olsa bile, hayvanın durumu stabilize olur olmaz ameliyat yapılmalıdır. Açılmamış bir midenin dönmesi, mideye kan akışını engeller ve mide nekrozunu güçlendirebilir.

Postoperatif Yönetim

Hayvana ameliyattan önce intravenöz sıvılar ve antibiyotikler verilmelidir ("Medikal Yönetim" bölümüne bakınız). Önemli elektrolit ve asit-baz anormallikleri düzeltilmelidir. Çok genişlemiş bir mide, solunumu engelleyebilir ve anestezi indüksiyonu sırasında hayvanın hava almasını zorlaştırabilir. Ameliyattan önce lidokain ile tedavi edilmesi gereken kardiyak aritmileri saptamak için bir EKG izlenmelidir (kalp debisini azaltabilen uzun süreli ventriküler taşikardi).

Anestezi

GDV'li köpekler için çok sayıda anestezi protokolü tanımlanmıştır. Hayvan dekomprese edilmişse ve durumu kardiyak aritmiler olmaksızın stabilse, hidromorfon ve diazepam intravenöz olarak verilebilir ve hasta etomidat, tiyobarbitüratlar veya propofol indüklenir. Akut abdomenli hastanın tedavisine ilişkin daha eksiksiz bir bilgi için "ince bağırsağın preoperatif endişeleri ve anestezi" bölümlerine bakın. Hayvan depresifse, muhtemelen premedikasyon gerekli değildir. Preoksijenasyonu takiben ketamin ve bir benzodiazepin (örn. midazolam, diazepam) veya etomidat ile hızlı bir indüksiyon yapılmalıdır. Etomidat, kalp debisini koruduğu ve aritmojenik olmadığı için durumu iyi stabilize edilmeyen hayvanlarda indüksiyon için iyi bir seçimdir. Aritmiler varsa lidokain ve tiyobarbitürat kullanılabilir; her birinden 9 mg/kg hazırlanır ve yarısı başlangıçta intravenöz olarak verilir. Köpeğin entübe edilmesini sağlamak için ek ilaç verilir. Genellikle, toksisiteyi önlemek için intravenöz olarak 6 mg/kg'dan fazla lidokain verilmez. Bradikardi meydana gelirse antikolinerjikler (örn. atropin veya glikopirolat) verilebilir. GDV'li köpeklerde nitröz oksit kullanılmamalıdır. İzofluran veya sevofluran tercih edilen inhalasyon ajanlarıdır.

Cerrahi Anatomi

Normalde, cerrahın bakış açısından bakıldığında (yani, hayvan sırt üstü yatar durumdayken), pilorus köpeğin sağ tarafında yer alır ve omentum midenin büyük kavisinden başlayarak bağırsakları kaplar. Gastrik (küçük kavis) ve gastroepiploik (büyük kavis) arterler mideyi besler ve celiac arterden türetilir. Kısa gastrik arterler splenik arterden çıkar ve büyük kavisi sağlar. GDV'li köpeklerde kısa gastrik arterlerin yırtılması yaygındır ve bu durum kan kaybına ve gastrik enfarktüs veya nekroza katkıda bulunabilir. Arteriyel akımın yüzde sekseni mukozaya, kalanı ise muskularis ve serozayadır; bu nedenle, mukozal rengin gözlemlenmesi, mide duvarı canlılığının güvenilir bir göstergesi değildir. Mukoza, tam kalınlıkta nekroz olmadığında bile, vasküler bozulma nedeniyle sıklıkla koyu görünür.

Pozisyonlandırma

Köpek sırtüstü yatırılır ve abdomenin orta hattı ensizyon için hazırlanır. Hazırlanan alan orta torakstan pubise kadar uzanmalıdır. Tüp gastropeksi yapılacaksa, hazırlanan alan; tüpün kaudal sağ kaburganın arkasından dışarı çıkmasına izin vermek için kraniyal ve dorsal olarak uzatılmalıdır.

CERRAHİ TEKNİK

Cerrahi tedavinin amacı üç yönlüdür: (1) hasarlı veya nekrotik dokuları belirlemek ve çıkarmak için mide ve dalağı incelemek; (2) mideyi boşaltmak ve herhangi bir malpozisyonu düzeltmek; ve (3) müteakip malpozisyonu önlemek için mideyi vücut duvarına yapıştırmak. GDV'li bir köpeğin karın boşluğuna girdikten sonra karşılaşılan ilk

yapı, genellikle genişlemiş mideyi kaplayan büyük omentumdur.

Aspirasyona olmaması için, malpozisyonu düzeltmeden önce büyük çaplı bir iğne (yani 14 veya 16 *gauge) kullanarak midenin basıncını boşaltın. İğne gıda içeriği ile tıkanırsa, bir asistanın orogastrik mide tüpünü geçirmesini ve gastrik lavaj yapmasını sağlayın.*

Kardiyanın intraoperatif manipülasyonu genellikle tüpün mideye zorlanmadan geçmesine izin verir. Yeterli dekompresyon hala sağlanamazsa veya bir asistan yoksa, mide içeriğini çıkarmak için küçük bir gastrotomiinsizyonu yapılabilir, ancak mümkün mertebe bundan kaçınılmalıdır.

Saat yönünde bir dönüş için, mide dekomprese edildikten sonra, pilorusu (genellikle yemek borusunun altında bulunur) sağ elle ve büyük kavisi sol elle kavrayarak saat yönünün tersine çevirin. Pilorusu insizyona doğru kaldırırken aynı anda midenin büyük kavisini veya fundusunu masaya doğru itin. Dalağın normal olarak sol karın kadranına yerleştirildiğinden emin olmak için kontrol edin. Dalak nekrozu veya önemli enfarktüs varsa kısmi veya tam splenektomi yapın. Nekrotik mide dokularını çıkarın veya invajine edin. Mümkünse mide lümenine girmekten kaçının. Mide dokusunun canlı kalıp kalmayacağından emin değilseniz, anormal dokuyu invajine edin. Gastrosplenik bağın bükülmediğini doğrulayın ve kapatmadan önce midenin derotasyonunu sağlamak için abdomen içindeki yemek borusunu palpe edin.

Kalıcı bir gastropeksi gerçekleştirin. Gastropeksi, genellikle kısmi veya kronik GDV'si olan köpekler için iyileşme sağlar.

NOT • GDV'nin tekrarını önlemek için mide kalıcı olarak vücut duvarına yapıştırılmalıdır. Ancak gastropeksidilatasyon veya volvulusun tekrarlamayacağını garanti etmez; sadece daha az olası hale getirir. Gastropeksi her zaman abdominal keşif ve mide derotasyonuyla birlikte yapılmalıdır.

DİKİŞ MATERYALLERİ VE ÖZEL ALETLER

Gastropeksi için emilebilir (polidioksanon veya poliglikonat) veya emilemeyen (polipropilen) dikiş iplikleri kullanılabilir (0 veya 2-0). Tüp gastropeksi için bir Foley kateter gerekir. Balfour ekartörleri, elle tutulan ekartörler (yani Ordu-Donanma ekartörleri veya dövülebilir ekartörler) ve ekstra örtü pensleri (sirkumkostalgastropeksi yaparken kaburgaya yerleştirmek için) faydalıdır.

POSTOPERATİF BAKIM VE DEĞERLENDİRME

Elektrolit, sıvı ve asit-baz durumu ameliyattan sonra yakından izlenmelidir. GDV'li birçok köpek ameliyat sonrası hipokalemiktir ve potasyum takviyesi gerektirir. Ameliyattan 12 ila 24 saat sonra az miktarda su ve yumuşak, az yağlı yiyecekler verilmeli ve hasta kusma açısından gözlemlenmelidir. Mukozal iskemiye sekonder olarak gastrit oluşumu yaygındır ve mide kanaması veya kusma bununla ilişkili olabilir. Kusma şiddetli veya sürekli ise, merkezi etkili bir antiemetik verilebilir. Sekondermide ülserleri oluşabilir ve tedavi gerektirebilir. H2-reseptör antagonistleri (örn.,simetidin, ranitidin veya famotidin), mide asiditesini azaltır ve faydalı olabilir. Hastanın oral sıvı alımı hidrasyonu sürdürmek için yeterli olana kadar intravenöz sıvı tedavisine devam edilmelidir. Hastalar ameliyat sonrası erken dönemde hipoalbüminemi ve anemi açısından izlenmelidir.

NOT • Simetidin ile birlikte lidokainverilen hastalarda lidokaintoksisitesi artabilir.

Ventriküler aritmiler GDV'li köpeklerde yaygındır ve genellikle ameliyattan 12 ila 36 saat sonra başlar. Nedenleri bilinmemektedir, ancak miyokardiyal depresan faktör, azalmış kardiyak çıkış ve miyokardiyal iskemi bu duruma katkıda bulunabilir. Kardiyak aritmilerin tedavisi, normal hidrasyonun korunmasını ve elektrolit dengesizliklerinin düzeltilmesini içerir. Bazen aritmi, sadece hipokalemiyi düzelterek tedavi edilebilir. Hayvan hipokalemik olduğunda bazı antiaritmik ilaçlar (yani lidokain) etkisizdir. Aritmiler, zayıf periferik nabızlarla seyrederek kalp debisini etkiliyorsa; çok şekillidir; önceki kompleks dalgasına denk gelecek şekilde en erken atımlara sahipseler (T üzerinde R); veya dakikada 160 atım üzerinde sürekli ventriküler hıza sahipseler intravenöz ilaçlarla tedavi edilmelidirler. Bu ilaca yanıtı belirlemek için intravenöz olarak (2 mg/kg bolus, 8 mg/kg'a kadar toplam doz) bir test bolusu kullanılabilir. Aritmiler azalır veya durursa, lidokain 50 ila 75 µg/kg/dakika sürekli intravenöz infüzyonla verilmelidir. Başlangıçta düşük dozlar kullanılmalı ve sadece gerektiğinde artırılmalıdır. Lidokain toksisitesinin belirtileri arasında kas titremeleri, kusma ve nöbetler bulunur; bu belirtiler ortaya çıkarsa lidokain tedavisi kesilmelidir. Diğer muhtemel etkili antiaritmik ilaçlar prokainamid ve sotalol'dür. Prokainamid, intravenöz bolus olarak, sürekli infüzyonla, intramüsküler veya oral yoldan verilebilir. Sotalol; lidokain veya prokainamide yanıt vermeyen hayvanlarda etkili olabilir.

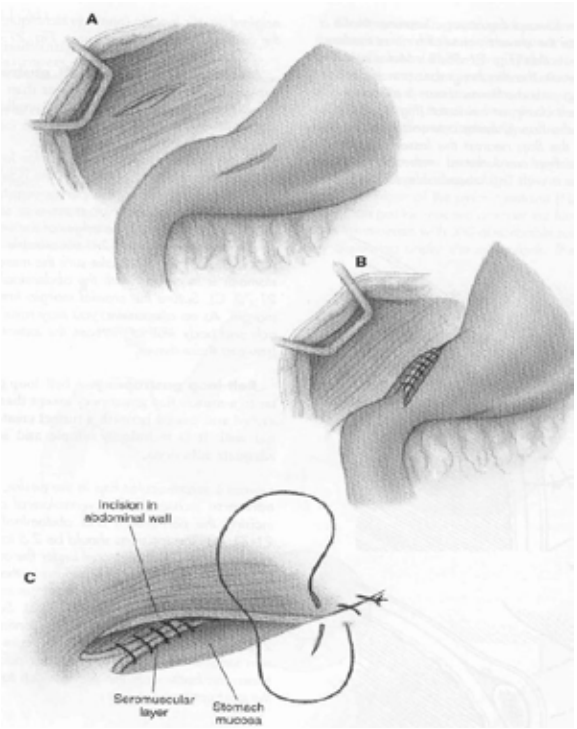

Şekil 1: Fossum, TW: Small AnimalSurgery, Elsevier (2019)

KOMPLİKASYONLAR

Cansız doku yeterince çıkarılmazsa, sepsis ve peritonite yol açarak gastrik nekroz veya perforasyona neden olabilir. Tanısal peritoneal lavaj, peritonit teşhisine yardımcı olabilir. Peritonit acil cerrahi müdahale gerektirir. Yaygın damar içi pıhtılaşma, GDV'li köpeklerin yaklaşık %16'sında meydana gelir, ancak yakın tarihli bir çalışmada ölüm için bir risk faktörü olarak bulunmamıştır. Pıhtılaşma parametrelerinin değerlendirilmesi ve plazma, sıvılar ve heparin ile uygun tedavi; koagülopatilerin gelişmesi ölüm riskini artırdığından gereklidir. GDV'li köpeklerde kardiyak aritmiler yaygındır (%45.5), ancak yukarıda bahsedilen çalışmada durumla ilişkili ölüm riskini artırmadığı gösterilmektedir.

PROGNOZ

Zamanında cerrahi müdahale ile prognoz iyidir. %45 ve üzeri ölüm oranları bildirilmiştir; bununla birlikte, %10 gibi düşük ölüm oranları daha yaygın hale gelmektedir. Volvulussuz gastrik dilatasyon GDV'den daha iyi prognoza

sahiptir; bununla birlikte, GDV'li köpeklerde rotasyon derecesi ölümle ilişkili değildir. Bir çalışmada ölüm riski en yüksek olan ırklar Tazı, Alman uzun tüylü pointer ve Napoliten mastiff olarak gösterişmiştir. Gastrik nekroz veya perforasyon meydana gelirse veya cerrahi müdahale ertelenirse prognoz kötüdür. Plazmdaki laktatın preoperatif ölçümü, GDV'li köpekler için gastrik nekroz ve sonucun iyi bir göstergesi olabilir. 6 mmol/L'nin altındaki plazma laktat konsantrasyonları, mide nekrozunun olmadığını ve dolayısıyla iyi bir prognozun garanti edildiğini gösterir. Gastrik nekrozu olan köpeklerin ölme olasılığı, gastrik nekrozu olmayanlara göre yaklaşık 10 kat daha fazladır. Bir çalışmada GDV'li köpeklerde cerrahi sonrası artan idrar 22-dTXB_2-kreatinin oranı, postoperatif komplikasyon insidansında artış ile ilişkilendirilmiştir. GDV için tekrarlama oranları, kullanılan tekniklere bağlı olarak farklılık gösterir, ancak çoğu çalışmada %10'dan az oranlar bildirmiştir. Tüp gastropeksi, %5 ile %29 arasında değişen, rapor edilen en yüksek nüks oranına sahip yöntemdir.

GDV'li bazı köpekler, tek başına tüp dekompresyonuna ve medikal stabilizasyona yanıt verir. Nadiren hava alındıktan sonra mide normal olarak pozisyon alır veya sadece kısmen döndürülür (180 dereceden az) veya sadece genişler. Bununla birlikte, bu köpeklerin hala yüksek bir nüks olasılığı vardır ve konservatif tedavi gastrikmalpozisyonu başarılı bir şekilde hafiflettiğinde bile gastropeksi önerilmelidir. Midenin yeniden konumlandırıldığı ancak gastropeksi yapılmadan ameliyat edilen köpeklerde rapor edilen nüks oranları %80'e yaklaşmaktadır.

Bir çalışmada preoperatif ve postoperatif aritmiler mortalite artışı ile ilişkilendirilmiştir. Aynı çalışmada eşzamanlı splenektomi de daha yüksek bir ölüm oranı ile ilişkilendirilmiştir ve GDV'li köpeklerde splenektomi öncesinde dikkatli bir değerlendirme yapılmalıdır; derotasyondan sonra dalağı değerlendirin ve çıkarmadan önce herhangi bir konjesyonun çözülmesi için yeterli zaman tanıyın.

Gastric Dilatation Volvulus: What's New?

Theresa Fossum

Epic Veterinary Specialists, Arizona

DEFINITIONS

Enlargement of the stomach associated with rotation on its mesenteric axis is referred to as **gastric dilatation-volvulus (GDV)**. The term **simple dilatation** refers to a stomach that is engorged with air or froth but not malpositioned. **Dilatation** refers to a condition in which an organ or structure is stretched beyond its normal dimensions; **dilation** is the act of stretching a cavity or orifice. GDV is also called *gastric torsion or bloat.*

GENERAL CONSIDERATIONS AND CLINICALLY RELEVANT PATHOPHYSIOLOGY

Classically, GDV syndrome is an acute condition with a mortality rate of 20% to 45% in treated animals. The gastric enlargement is thought to be associated with a functional or mechanical gastric outflow obstruction. The initiating cause of the outflow obstruction is unknown; however, once the stomach dilates, normal physiologic means of removing air (i.e., eructation, vomiting, and pyloric emptying) are hindered because the esophageal and pyloric portals are obstructed.

The stomach becomes enlarged as gas or fluid or both accumulate in the lumen. The gas probably comes from aerophagia, although bacterial fermentation of carbohydrates, diffusion from the bloodstream, and metabolic reactions may contribute. Normal gastric secretion and transudation of fluids into the gastric lumen secondary to venous congestion contribute to fluid accumulation. The cause of GDV is unknown, but exercise after ingestion of large meals of highly processed food or water has been suggested to contribute to it. Epidemiologic studies have not supported a causal relationship between feeding soy-based or cereal-based dry dog food and GDV. However, Irish setters fed a single feed type appear to have an increased risk of GDV compared to those fed a mixture of feed types. Likewise, adding table food or canned food to the diet of large and giant breed dogs is associated with a decreased incidence of GDV. One study suggested that dogs fed a larger volume of food per meal were at significantly increased risk of GDV, regardless of the number of meals fed daily. In the aforementioned study, the risk of GDV was highest for dogs fed a larger volume of food once daily. Feeding dry dog foods in which one of the first four ingredients are oils or fats may also increase the risk of GDV. Other contributing causes include an anatomic predisposition, ileus, trauma, primary gastric motility disorders, vomiting, and stress. Male gender, increasing age, being underweight, being fed a large volume of food per meal, eating one meal (especially a large volume meal) per day, eating rapidly, having a raised feeding bowel, and having a fearful temperament are predisposing factors that may significantly increase a dog's risk of GDV. Having a deeper and narrower thorax may change the anatomic relationship between the stomach and esophagus such that the dog's ability to eructate is impaired. Feeding dogs from a raised feed bowl may increase the risk of GDV because it may promote aerophagia. Some authors have recommended gastropexy to prevent GDV following splenectomy due to possible loss of gastric stabilization by the gastrosplenic ligament, but this has not been proven necessary. Finally, military working dogs appear to be more likely to develop a GDV in November, December, and January, but the reasons for this are uncertain. Atmospheric data have been related to the occurrence of GDV; minimum and maximum atmospheric pressure and the maximum atmospheric pressure the day prior were positively associated with GDV..

> NOTE • Having a first-degree relative with a history of GDV is significantly associated with an increased risk of GDV. Recommend that dogs with a first-degree relative that has had GDV not be used for breeding.

Generally, with GDV the stomach rotates in a clockwise direction when viewed from the surgeon's perspective (with the dog on its back and the clinician standing at the dog's side, facing cranially. The rotation may be 90 to 360 degrees but usually is 220 to 270 degrees. The duodenum and pylorus move ventrally and to the left of the midline and become displaced between the esophagus and stomach. The spleen usually is displaced to the right ventral side of the abdomen.

Caudal vena cava and portal vein compression by the distended stomach reduces venous return and cardiac output, causing myocardial ischemia. Central venous pressure, stroke volume, mean arterial pressures, and cardiac output are reduced. Obstructive shock and inadequate tissue perfusion affect multiple organs, including the kidneys, heart, pancreas, stomach, and small intestine. Cardiac arrhythmias occur in many dogs with GDV, particularly those with gastric necrosis. Arrhythmias may contribute to mortality and require appropriate monitoring and treatment (see discussion under Postoperative Care and Assessment). Myocardial depressant factor has also been recognized in affected dogs, and cardiac damage is common, as seen by increased serum concentrations of troponin. Reperfusion injury has been implicated as causing much of the tissue damage that ultimately results in death after correction of GDV. Lazaroids (e.g., U74389G) which are radical-quenching antioxidants that inhibit oxygen-derived free radical production and lipid peroxidation, appear to reduce reperfusion injury and may eventually increase survival; however, further studies are needed.

Partial or chronic GDV may occur in dogs and usually is a progressive but non-life-threatening syndrome that may be associated with vomiting, anorexia, and/or weight loss. These dogs may have chronic, intermittent signs and appear normal between episodes. Gastric malpositioning may be intermittent or chronic but without dilatation. Plain or contrast radiographs are diagnostic but repeat radiographs may be necessary if the stomach is intermittently malpositioned.

DIAGNOSIS

Clinical Presentation

Signalment. GDV primarily occurs in large, deep-chested breeds (i.e., Great Dane, Weimaraner, Saint Bernard, German shepherd, Irish and Gordon setters, Doberman pinscher) but has been reported in cats and small-breed dogs. Shar peis may have an increased incidence compared with other medium-sized breeds. Basset hounds may have a higher risk of GDV, despite their relatively small size. GDV may occur in a dog of any age but is most common in middle-aged or older animals. The thoracic depth to width ratio appears to be highly correlated with the risk of bloat.

History. A dog with GDV may have a history of a progressively distending and tympanic abdomen, or the owner may simply find the animal recumbent and depressed with a distended abdomen. The dog may appear to be in pain and may have an arched back. Nonproductive retching, hypersalivation, and restlessness are common.

Physical Examination Findings

Abdominal palpation often reveals various degrees of abdominal tympany or enlargement; however, it may be difficult to feel gastric distention in heavily muscled large-breed or very obese dogs. Splenomegaly occasionally is palpated. Clinical signs associated with shock may be present, including weak peripheral pulses, tachycardia, prolonged capillary refill time, pale mucous membranes, and/or dyspnea.

Diagnostic Imaging

Radiographs are necessary to differentiate simple dilatation from dilatation plus volvulus. Affected animals should be decompressed before radiographs are taken. Right lateral and dorsoventral radiographic views are preferred in order to facilitate filling the abnormally displaced pylorus with air so that it can be easily identified. The pylorus is normally located ventral to the fundus on the lateral view and on the right side of the abdomen on the dorsoventral view. On a right lateral view of a dog with GDV, the pylorus lies cranial to the body of the stomach and is separated from the rest of the stomach by soft tissue ("reverse C sign" or "double bubble"), On the dorsoventral view, the pylorus appears as a gas-filled structure to the left of midline. Free abdominal air suggests gastric rupture and air within the wall of the stomach indicates necrosis, both of which warrant immediate surgery.

> NOTE • Caution! Positioning these animals for a ventrodorsal view may lead to aspiration. Remember that the right lateral and dorsoventral views are preferred when attempting to diagnose GDV.

Laboratory Findings

The complete blood cell count (CBC) is seldom informative unless disseminated intravascular coagulation causes thrombocytopenia. Potassium concentrations may be normal or elevated, but hypokalemia is more common. Vascular stasis may cause increased lactic acid and metabolic acidosis. However, metabolic alkalosis caused by sequestration of hydrogen ions in the gastric lumen can offset the metabolic acidosis, causing the blood pH to be normal (i.e., a mixed acid-base disorder). Respiratory acidosis may be caused by hypoventilation secondary to gastric impingement on the diaphragm and diminished ventilatory compliance. Therefore, routine administration of sodium bicarbonate is inappropriate. Plasma lactate concentrations are prognostic, higher values being associated with gastric necrosis and a poor prognosis.

DIFFERENTIAL DIAGNOSIS

Simple gastric dilatation occurs commonly in young puppies from overeating and seldom requires specific treatment. The stomach, although greatly enlarged with ingesta and gas, is not malpositioned. Small intestine volvulus is a differential diagnosis because it results in a tympanic and enlarged abdomen; however, dilatation of the intestinal tract is apparent on radiographs. Primary splenic torsion often causes acute abdominal pain; however, abdominal distention is absent to mild. Diaphragmatic herniation may produce clinical signs similar to GDV, particularly if the stomach is herniated and outflow is obstructed. Ascites can cause abdominal distention, but a fluid wave should be felt during ballottement, which distinguishes it from the tympanic abdomen found in GDV.

NOTE • You cannot differentiate GDV from gastric dilatation without volvulus simply because you are able to pass a stomach tube. Stomach tubes frequently can be passed in dogs with twistedstomachs.

MEDICAL MANAGEMENT

Stabilizing the patient's condition is the initial objective. One or more large-bore intravenous catheters should be placed in either a jugular or both cephalic veins. Either isotonic fluids (90 ml/kg/hour), hypertonic 7% saline (4 to 5 ml/kg over 5 to 15 minutes), hetastarch (5 to 10 ml/kg over 10 to 15 minutes) or a mixture of 7.5% saline and hetastarch (dilute 23.4% saline with 6% hetastarch until you have a 7.5% solution; administer at 4 ml/kg over 5 minutes) is administered. If hypertonic saline or hetastarch is given, the rate of subsequent crystalloid administration must be adjusted. Blood should be drawn for blood gas analyses, a CBC, and a biochemical panel. Broad-spectrum antibiotics (e.g., cefazolin, ampicillin plus enrofloxacin) should be administered. If the animal is dyspneic, oxygen therapy may be given by nasal insufflation or mask.

Gastric decompression should be performed while shock therapy is initiated. The stomach may be decompressed percutaneously with several large-bore intravenous catheters or a small trocar, or (preferably) a stomach tube may be passed. The stomach tube should be measured from the point of the nose to the xiphoid process and a piece of tape applied to the tube to mark the correct length. A roll of tape can be placed between the incisors and the tube passed through the center hole. Attempts should be made to pass the tube to the measured point. Placing the animal in different positions (i.e., sitting, reclining on a tilt-table) may help if it is difficult to advance the tube into the stomach. Do not perforate the esophagus with overly vigorous attempts to pass the tube. If these attempts fail, percutaneous decompression of the stomach should be attempted. This may relieve pressure on the cardia and allow the tube to enter the stomach. Once the air has been removed, the stomach should be flushed with warm water. Failure to lavage the stomach usually results in rapid re-dilatation after the tube is withdrawn. If blood is seen in the fluid from the stomach, prompt surgical intervention is warranted because this may indicate gastric necrosis. If the stomach tube still cannot be passed and immediate surgical correction is not possible, temporary decompression may be achieved by performing a temporary gastrostomy. A Foley catheter should not be placed in the stomach percutaneously unless the stomach is simultaneously tacked to the body wall because of the high risk of peritonitis if the stomach pulls away from the tube. The disadvantages of a temporary gastrostomy are that the stomach must be closed when the permanent gastropexy is performed, and there is a high risk of peritoneal contamination. However, a temporary gastrostomy maintains gastric decompression if the animal is being referred or if surgery is delayed. If immediate surgery is not possible in an animal in which a stomach tube was passed but that dilates rapidly after decompression, the stomach tube can be exteriorized

through a pharyngostomy approach. This prevents the animal from chewing on the tube until definitive surgery can be performed. Radiographs may be taken after the patient has been decompressed and is stable.

SURGICAL TREATMENT

Surgery should be performed as soon as the animal's condition has been stabilized, even if the stomach has been decompressed. Rotation of an undistended stomach interferes with gastric blood flow and may potentiate gastric necrosis.

Preoperative Management

The animal should be given intravenous fluids and antibiotics before surgery (see discussion of Medical Management). Significant electrolyte and acid-base abnormalities should be corrected. A greatly enlarged stomach may hinder respiration and make it difficult for the animal to ventilate during induction of anesthesia. An ECG should be monitored to detect cardiac arrhythmias, which should be treated with lidocaine before surgery if they are significant (i.e., long runs of ventricular tachycardia which can decrease cardiac output).

Anesthesia

Numerous anesthetic protocols have been described for dogs with GDV. If the animal has been decompressed and its condition is stabile without significant cardiac arrhythmias, then hydromorphone and diazepam may be given intravenously and the patient induced with etomidate, thiobarbiturates, or propofol. Refer to the surgery of the small intestine preoperative concerns and anesthesia sections for a more complete discussion of management of the patient with the acute abdomen. If the animal is depressed, premedication is probably not needed. Preoxygenation followed by a rapid induction with either ketamine and a benzodiazepine (e.g., midazolam, diazepam) or etomidate should be done. Etomidate is a good choice for induction if the animal's condition has not been well stabilized because it maintains cardiac output and is not arrhythmogenic. Lidocaine and thiobarbiturate may be used if arrhythmias are present; 9 mg/kg of each is drawn up, and half is given initially intravenously. Additional drug is given to effect to allow the dog to be intubated. Generally, no more than 6 mg/kg of lidocaine is given intravenously to prevent toxicity. If bradycardia occurs, anticholinergics (e.g., atropine or glycopyrrolate) may be given. Nitrous oxide should not be used in dogs with GDV. Isoflurane or sevoflurane are the inhalation agents of choice.

Surgical Anatomy

Normally, when viewed from the surgeon's perspective (i.e., with the animal in dorsal recumbency), the pylorus is located on the dog's right side, and the greater omentum arises from the greater curvature of the stomach and covers the intestines. The gastric (lesser curvature) and gastroepiploic (greater curvature) arteries supply the stomach and are derived from the celiac artery. The short gastric arteries arise from the splenic artery and supply the greater curvature. Rupture of the short gastric arteries in dogs with GDV is common and may contribute to blood loss and gastric infarction or necrosis. Eighty percent of the arterial flow is to the mucosa, and the remainder is to the muscularis and serosa; therefore, observation of mucosal color is not a reliable indicator of gastric wall viability. The mucosa often appears darkened because of vascular compromise, even when full thickness necrosis is not present.

Positioning

The dog is placed in dorsal recumbency, and the abdomen is prepared for a midline abdominal incision. The prepped area should extend from midthorax to the pubis. If a tube gastropexy is to be performed, the prepped area should be extended cranially and dorsally to allow the tube to be exteriorized behind the caudal right rib.

SURGICAL TECHNIQUE

The goals of surgical treatment are threefold: (1) to inspect the stomach and spleen so as to identify and remove damaged or necrotic tissues; (2) to decompress the stomach and correct any malpositioning; and (3) to adhere the stomach to the body wall to prevent subsequent malpositioning. Upon entering the abdominal cavity of a dog

with GDV, the first structure noted is the greater omentum, which usually covers the dilated stomach.

Decompress the stomach before repositioning by using a large-bore needle (i.e., 14 or 16 gauge) attached to suction. If the needle becomes occluded with ingesta, have an assistant pass an orogastric stomach tube and perform gastric lavage.

Intraoperative manipulation of the cardia usually allows the tube to be passed into the stomach without difficulty. If adequate decompression is still not achieved or an assistant is not available, a small gastrotomy incision can be performed to remove the gastric contents, although this should be avoided if possible.

For a clockwise rotation, once the stomach has been decompressed, rotate it counterclockwise by grasping the pylorus (usually found below the esophagus) with the right hand and the greater curvature with the left. Push the greater curvature, or fundus, of the stomach toward the table while simultaneously elevating the pylorus towards the incision. Check to make sure the spleen is normally positioned in the left abdominal quadrant. If there is splenic necrosis or significant infarction, perform a partial or complete splenectomy. Remove or invaginate necrotic gastric tissues. Avoid entering the gastric lumen if possible. If you are uncertain whether gastric tissue will remain viable, invaginate the abnormal tissue. Verify that the gastrosplenic ligament is not torsed, and before closure palpate the intraabdominal esophagus to ensure that the stomach is derotated.

Perform a permanent gastropexy. Gastropexy usually is curative for dogs with partial or chronic GDV.

NOTE • To prevent recurrence of GDV the stomach must be permanently adhered to the body wall. However, gastropexy does not guarantee that dilatation or volvulus will not recur; it simply makes it less likely.Gastropexyshouldalwaysbeperformedinconjunctionwithabdominalexplorationandderotationof the stomach.

SUTURE MATERIALS AND SPECIAL INSTRUMENTS

Absorbable (polydioxanone or polyglyconate) or nonabsorbable (polypropylene) suture material may be used for the gastropexy (0 or 2-0). A Foley catheter is needed for a tube gastropexy. Balfour retractors, hand-held retractors (i.e., Army-Navy retractors or malleable retractors), and extra towel clamps (for placement on the rib when doing a circumcostal gastropexy) are helpful.

POSTOPERATIVE CARE AND ASSESSMENT

Electrolyte, fluid, and acid-basis status should be monitored closely postoperatively. Many dogs with GDV are hypokalemic postoperatively and require potassium supplementation. Small amounts of water and soft, low-fat food should be offered 12 to 24 hours after surgery and the patient observed for vomiting. Gastritis that occurs secondary to mucosal ischemia is common and may be associated with gastric hemorrhage or vomiting. If vomiting is severe or continuous, a centrally acting antiemetic may be given. Secondary gastric ulcers may occur and require treatment. H2-receptor antagonists (e.g., cimetidine, ranitidine, or famotidine reduce gastric acidity and may be beneficial. Intravenous fluid therapy should be continued until the patient's oral fluid intake is adequate to maintain hydration. Patients should be monitored for hypoalbuminemia and anemia in the early postoperative period.

NOTE • Lidocaine toxicity may be enhanced in patients given cimetidine concurrently.

Ventricular arrhythmias are common in dogs with GDV and usually begin 12 to 36 hours after surgery. Their cause is unknown, but myocardial depressant factor, reduced cardiac output, and myocardial ischemia may contribute. Treatment of cardiac arrhythmias includes maintenance of normal hydration and correction of electrolyte imbalances. Sometimes the arrhythmia can be corrected simply by correcting hypokalemia. Some antiarrhythmic drugs (i.e., lidocaine) are ineffective when the animal is hypokalemic. If the arrhythmias interfere with cardiac output as noted by poor peripheral pulses; are multiform; have subsequent premature beats inscribed on the wave of the previous complex (R on T); or have a sustained ventricular rate above 160 beats per minute, they should be treated with intravenous drugs. A test bolus of lidocaine given intravenously (2 mg/kg bolus, up to 8 mg/kg total

dose) can be used to determine responsiveness to this drug. If the arrhythmias diminish or stop, lidocaine should be given by a continuous intravenous infusion of 50 to 75 µg/kg/minute. Low doses should be used initially and increased only if necessary. Signs of lidocaine toxicity include muscle tremors, vomiting, and seizures; lidocaine therapy should be discontinued if these signs occur. Other possibly effective antiarrhythmic drugs are procainamide and sotalol. Procainamide may be given as an intravenous bolus, by continuous infusion, intramuscularly, or orally. Sotalol may be effective in animals that have not responded to lidocaine or procainamide.

COMPLICATIONS

Sepsis and peritonitis may be caused by gastric necrosis or perforation if devitalized tissue is not adequately removed. Diagnostic peritoneal lavage may help diagnose peritonitis. Peritonitis requires immediate surgical intervention. Disseminated intravascular coagulation occurs in approximately 16% of dogs with GDV, but in a recent study was not found to be a risk factor for death. Assessment of clotting parameters and appropriate treatment with plasma, fluids and heparin is necessary because the development of coagulopathies increases risk of death. Cardiac arrhythmias are common in dogs with GDV (45.5%), but in the aforementioned study did not increase the risk of death associated with the condition.

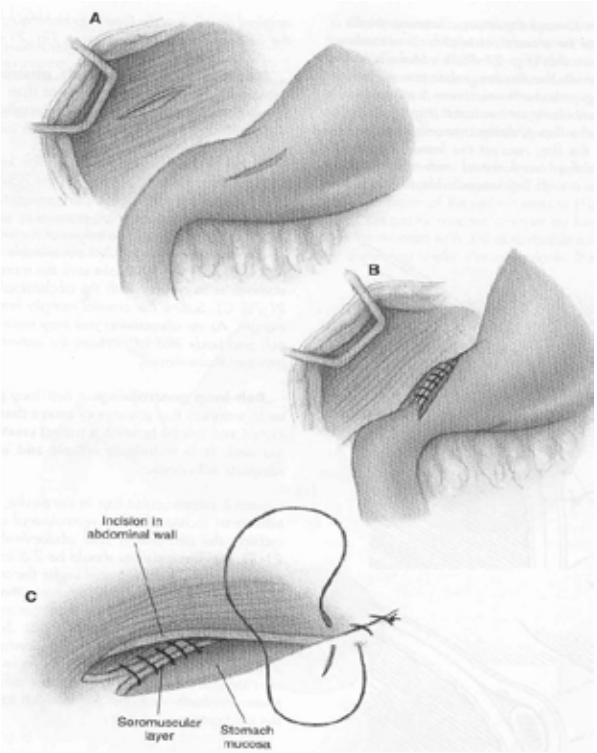

From: Fossum, TW: *Small Animal Surgery*,

Elsevier, 2019.

PROGNOSIS

With timely surgery the prognosis is fair. Mortality rates 45% and higher have been reported; however, mortality rates as low as 10% are becoming more common. Gastric dilation without volvulus has a better prognosis than GDV; however, the degree of rotation is not associated with death in dogs with GDV. The breeds at greatest risk for mortality were the bloodhound, German longhaired pointer, and Neapolitan mastiff in one study. The prognosis is poor if gastric necrosis or perforation occurs or if surgery is delayed. Preoperative measurement of plasma lactate may be a good predictor of gastric necrosis and outcome for dogs with GDV. Plasma lactate concentrations under 6 mmol/L suggest that gastric necrosis is not present, and thus a fair prognosis is warranted. Dogs with gastric necrosis are approximately 10 times more likely to die than those that do not have gastric necrosis. Increased urinary 22-dTXB2-to-creatinine ratio following surgery was associated with an increased incidence of postoperative complications in dogs with GDV in one study. Recurrence rates for GDV differ, depending on techniques used, but most have reported rates of less than 10%. Tube gastropexy has the highest reported recurrence rate, varying from 5% to 29%.

Some dogs with GDV respond to tube decompression and medical stabilization alone. Occasionally the stomach becomes normally positioned after the air is removed, or it was only partly rotated (less than 180 degrees) or merely dilated. However, these dogs still have a high likelihood of recurrence, and gastropexy should be recommended even when conservative management successfully alleviates the gastric malpositioning. The reported recurrence rates in dogs operated on for GDV in which the stomach was repositioned but gastropexy was not performed approaches 80%.

Preoperative and postoperative arrhythmias have been associated with an increased mortality in one study. Concurrent splenectomy was also associated with a higher mortality rate in the same study, and careful consideration should be made prior to splenectomy in dogs with GDV; evaluate the spleen after derotation and allow ample time for any congestion to resolve before removing it.

13 KASIM 2021, CUMARTESİ / 13 NOVEMBER 2021, SATURDAY
SCALIBOR SALONU / HALL SCALIBOR

Zorlu Olgularımdan Öğrendiklerim

Nilüfer Aytuğ

Deneyimlenmedikçe, hiç bir şey gerçek değildir….

John Keats

Olgu 1

Bu olgu IBD'mi, "büyük taklitçi" "Addison's" mu yoksa ikisi birlikte mi?

Glukokortikoid eksikliğinden kaynaklanan hipoadrenokortisizm ya da "Atipik" addison's hastalığı ile köpeklerde giderek daha sık karşılaşılmaktadır. Klinik bulguları değişken olmakla birlikte, sık karşılaşılan bulgular kusma, ishal, anoreksi, kilo kaybı ve letarjidir. Genç köpeklerde en tipik şikayet kronik, ataklar şeklinde görülen gastrointestinal problemlerdir, şikayetler gelir ve gider. Genellikle "büyük taklitçi" olarak değerlendirilen addison's hastalığı, diğer hastalıkları özellikle de kronik gastrointestinal hastalıkları taklit eder. Hastada hipoalbuminemi ve hipokolesterolemi olabilir. Atipik Addison's hastalığında mineralokortikoidlere ilişkin bir yetersizlik durumu söz konusu olmadığı için hiperkalemi, hiponatremi ve hipokloremi görülmez. Özellikle kronik ishalli hastalarda Addison's hastalığı ayırıcı tanı listesinde yer almalı ve elektrolit değerleri normal olsa da hasta Addison's açısından değerlendirilmelidir.

Olgu 2

Karaciğer enzimleri kronik olarak yüksek olan ve tedaviye yanıt vermeyen bir hastada "Porselen Safra Kesesi"

Porselen safra kesesi, safra kesesinin kalsifikasyon nedeni ile sert ve kırılgan bir durumda olmasıdır. İnsanlarda genellikle intramural mineralizaston, safra kesesi neoplazileriyle ilişkilidir. Erken tanı, operatif tedavinin başarısı için önemlidir.

Olgu 3

Ehrlichia'lı bir hastada nonrejeneratif trombositopeni ve lökopeni'nin yüksek doz filgastrim ile tedavisi

Canine monocytic ehrlichiosis (CME) riketsiyal bir bakteri olan *Ehrlichia canis* tarafından oluşturulur. Enfeksiyon *Rhipicephalus sanguineus* tarafından bulaştırılır. Kemik iliği aplazisi kronik CME'li hastalarda ölümcül bir durumdur. Trombositopeni ve nötropeni nedeni ile kanama ve süperenfeksiyonlar gelişir ve bu tedaviyi daha da zorlaştırır.

Bu olgu raporunda CME ilişkili trombositopeni ve lökopeninin yüksek doz filgastrim ile tedavisi irdelenmiştir.

Olgu 4

Kutanöz mast hücresi tümörü olan iki köpekte şekillenen paraneoplastik sendrom

Mast hücreli tümörlerde paraneoplastik sendrom sıklıkla gelişir. Bu durumda semptomlar mast hücresi granüllerinden salınan heparin, histamin ve proteolitik enzimler nedeniyle ortaya çıkar. Histamin vücudun çeşitli dokularında H1- ve H2-reseptörlerine bağlanır. H2-reseptörlerine gastrik mukozada bağlandığında gastrik asit sekresyonu artar, mukozal vaskülarizasyonve ödem, ülser, kanama ve gastrik ağrı ile sonuçlanır. Diğer dokularda granüllerin serbest kalması da benzer şekilde ödem, kanama, eritem ve kaşıntıya neden olur. Bazı durumlarda yoğun histamin salınımı yaşamı tehtid eden hipotansiyon, aritmiler ve bronkospazm gibi kardiyopulmoner etkilere

yol açar. Tümör ilişkili heparin salınımı kanama zamanını uzatır.

Olgu 5

Glomerulit'li, Antinuklear Antikor-Negatif bir köpekte Lupus Eritematozus

SLE'nin klinik belirtileri 4 sendromla karakterizedir. Otoimmun hemolitik anemi, trombositopeni, simetrik poliartritis ve immunkompleks glomerulitis. Dermatolojik lezyonları da oldukça yaygındır.

Dalgalı ateş ve lökopeni sık karşılaşılan bulgulardır.

Bir pozitif ANA testi ve hastalığa ilişkin 1 önemli bulgu ya da negatif ANA testi

eşliğinde 2 önemli bulgu olması durumunda SLE'den şüphelenilmelidir.

Bu olgu raporunda ANA test sonucu negatif olan, glomerulirtis'li bir köpekte Lupus Erythematosus şüphesi tanımlanmıştır.

Olgu 6

Osteosarkomalı bir köpekte Pulmoner metastaz, Mikrometastazı kaçırıyor muyuz?

Osteosarkoma köpeklerde çok agresiftir. Tanı sırasında köpeklerin %90-95'inde mikrometastaz şekillenmiştir. Bir anlamda kanser hücreleri saptanamadıkları halde farklı yerlere yayılmışlardır. Bu nedenle osteosarkomalı köpeklerde derecelendirme çok önemlidir. Lenf nodların da yayılım açısından sitolojik olarak değerlendirilmelidir.

Olgu 7

Alopesili kısırlaştırılmış bir erkek köpekte östrojen toksikasyonu

Köpekler östrojen çeşitli hastalıkların tedavisi için uygulandığında ya da testis tümörlerinden yoğun olarak salgılandıklarında şekillenen östrojenin myelotoksik etkilerine oldukça duyarlıdırlar. Kemik iliğinin östrojene verdiği yanıt bireyler temelinde değişken olabilir, bazı köpeklerde ölümcül kemik iliği supresyonu yaparken diğerlerinde hafif ya da orta dereceli bir hasar meydana gelebilir.

Klinik bulgular trombositopeni, nötropeni ve anemidir. Bu olguda kısırlaştırılmış, kriptorşidi geçmişi olan alopesili bir köpekte sertoli hücreli tümör nedeniyle gelişen ölümcül östrojen toksikasyonu tanımlanmıştır.

What I Learned from My Challenging Cases

Nilüfer Aytuğ

Nothing ever becomes real till it is experienced

John Keats

Case 1

Is it IBD or "great imitator" "Addison's " or both ?

Canine glucocorticoid deficient hypoadrenocorticism or "Atypical" Addison's disease is being identified in canine population with greater frequency. Clinical signs vary but may include, vomiting, diarrhea, anorexia, lethargy, or weight loss. The most typical cases are young dogs with chronic intermittent gastrointestinal signs. They commonly have signs that "wax and wane." Addison's disease is often referred to as "the Great Imitator" as it can mimic many other diseases. dogs with chronic gastrointestinal signs, hypo-albuminaemia and hypocholesterolaemia often found in patients . Since dogs with atypical Addison's disease still have mineralocorticoid function, they lack the typical electrolytes abnormalities commonly associated with hypoadrenocorticism.

Case 2

Porcelain gall bladder in a dog with high liver enzymes unresponsive to treatment

Porcelain gallbladder refers to a condition where the gallbladder wall becomes hard and fragile due to calcification. In human patients, Porcelain gallbladder is defined as intramural mineralization of the gallbladder commonly associated with gallbladder neoplasia. Early recognition is important for appropriate surgical treatment.

Case 3

High dose filgastrim treatment in nonregenerative trombocytopenia and leucopenia in a dog with canine ehrlichiosis.

Canine monocytic ehrlichiosis (CME) is caused by the rickettsial bacterium *Ehrlichia canis*, which is transmitted to the host by the tick *Rhipicephalus sanguineus*. Bone marrow aplasia is a common and fatal sequela of chronic CME. It can cause bleeding and superinfections due to thrombocytopenia and neutropenia, respectively, making disease management challenging.

This report describes the case of a dog with CME-associated trombocytopenia that made a remarkable recovery after treatment with high-dose filgrastim.

Case 4

Paraneoplastic syndrome in two dogs with cutaneous mast cell tumour

Mast cell tumours frequently cause paraneoplastic syndromes in the dog. Most symptoms are related to the release of mast cell granules substances such as histamine, heparin, and proteolytic enzymes. Histamine binds to H1-and H2-recptors present in several tissues in the body. Binding to H2-recptors in the gastric mucosa results in an increased production of gastric acid, increased mucosal vascularisation, and edema of the mucosa, resulting in ulceration, bleeding, and gastric pain. In other tissues the spontaneous release of mast cell granule constituents can result in edema, erythema, bleeding, and pruritis. Massive histamine release may cause life-threatening cardiopulmonic effects via hypotension, arrhythmias (both H1-and H2-receptors), and bronchospasm (H1-receptor binding)

Tumour-associated heparin release may also result in prolonged bleeding time.

Case 5

An Antinuclear Antibody-Negative Dog with Glomerulitis, suspected Lupus Erythematosus

The most common significant signs of SLE are a non-erosive polyarthritis (an arthritis that affects several joints), painful muscles; shifting lameness; skin sores and blisters; proteinuria (protein in the urine); decreased platelet and white blood cell count;

fluctuating fevers, and immunemediated anemia.

SLE can be suspected if there is only one significant sign plus positive ANA, or if there are two significant signs with a negative ANA test.

This report describes a dog suspected lupus with a negative ANA test.

Case 6

Pulmoner metastasis of osteosarcoma following amputation in a dog

'Missed' Micrometastases

Osteosarcoma in dogs is extremely aggressive. At the time of diagnosis, about 90-95% of dogs will have micrometastasis, meaning the cancer cells have already spread elsewhere even though they are not detectable. Therefore, staging (searching for potential spread to other locations in the body) is always recommended in dogs with osteosarcoma. This may include bloodwork, urinalysis, X-rays of the lungs, and possibly an abdominal ultrasound. If any lymph nodes are enlarged or feel abnormal, further sampling may be pursued to determine if spread is present.

A presumptive diagnosis of estrogen toxicity secondary to sertoli cell tumour in an abdominal cryptorchid testicle in a dog with alopecia

Dogs are very susceptible to the myelotoxic effects of estrogen when estrogen is administered for the management of various disease or when it is produced by a testicular tumor. The response of the bone marrow to estrogens varies from one dog to another, because some dogs may have fatal bone marrow suppression, whereas others have only mild to moderate damage . Clinical signs relate to thrombocytopenia, neutropenia and anemia . The present case report describes a fatal estrogen toxicity due to sertoli cell tumour in an abdominal cryptorchid testicle in a dog with alopecia

Böbrek Hastasında Anemi. Nasıl Yaklaşırız?

Bogdan - Alexandru Vitalaru

Periton diyalizi kadar önemli olan bir diğer nokta, görülen semptomların periton diyalizi öncesinde, sırasında ve sonrasında ilaçlarla giderilmesidir.

Tamamlayıcı tedavi şunları da kapsamalıdır: Hipotansiyon, anemi, kusma, hipotermi, anafilaktik şok veya hemoraji. Bu bağlamda, kardiyak fonksiyon desteği ve antihemorajikler, antiasitler, H2 reseptör antagonistleri ve hidrokortizon hemisüksinat (HHC) da tavsiye edilmektedir.

Demir dekstranla birlikte, eritropoietin 100 IU/kg haftada üç kez uygulanarak ve aynı zamanda tam kan transfüzyonu yapılarak anemi önlenebilir.

Eritropoietin alfa, rekombinant insan eritropoietinidir ve benzer veya özdeş hücre kolonilerinden kemik iliği hücre çoğalmasını uyarma yeteneği nedeniyle uyarıcı faktörler sınıfına aittir.

Eritropoietin beta, tıpkı eritropoietin alfa gibi, doğal hormon eritropoietin ile tam olarak aynı şekilde hareket eder.

Darbepoetin, eritropoietinin sentetik bir şeklidir. Eritropoezi uyarır ve böbrek hastalığına bağlı anemiyi tedavi etmek için kullanılır. Darbepoetin, kırmızı kan hücrelerinin üretimini uyarmak için vücut tarafından üretilen doğal eritropoietin ile tam olarak aynı şekilde hareket eder, ancak biraz farklı bir yapıya sahiptir.

B_{12} vitamini eksikliği yaşlı hastalarda çok yaygındır. B_{12} vitamini tedavisinin endikasyonları pernisiyöz veya para pernisiyöz anemiler, megaloblastik anemiler, toksinlerin ve enfeksiyonların neden olduğu anemiler, anoreksi veya yetersiz beslenmedir. Demir ve Folik Asit desteği de önemlidir.

Transfüzyon, tam kan veya kanın yan ürünleri ile intravenöz tedavi olarak tanımlanır.

Tarih boyunca, immün aracılı hastalıklara sekonder olarak neoantijenlere maruz kalınan ikinci bir transfüzyon uygulanana kadar, köpekler arasındaki transfüzyon uyumluluğu çok fazla dikkate alınmamıştır. Klinisyen, kan grubu sistemlerinin veya antijenlerin klinik önemini değerlendirirken, antijenin prevalansını ve ona karşı oluşan antikorların prevalansını dikkate almalıdır.

Kedilerde etkili ve güvenli transfüzyonlar için kedi kan grupları, kan gruplama prosedürleri ve bunların yorumlanması hakkında bilgi sahibi olmak daha güvenlidir.

Çeviri: Gaye İSLAMOĞLU

Anemia in the Renal Patient. How do We Approach It?

Bogdan - Alexandru Vitalaru

Just as important as peritoneal dialysis, countering the associate symptoms with adequate medication before, during and after peritoneal dialysis is also essential.

Complementary therapy can counter: hypotension, anemia, vomiting, hypothermia, anaphylactic shock or hemorrhage. Thus, cardiac function support and administration of antihemorrhagics, antacids, H_2 receptor antagonists and hydrocortisone hemisuccinate (HHC) are also recommended.

Anemia can be avoided by administering erythropoietin 100 IU/kg three times a week, associated with iron dextran, but also using whole blood transfusion.

Erythropoietin alfa is recombinant human erythropoietin and it belongs to stimulatory factors class because of its ability to stimulate bone marrow cell multiplication, from similar or identical cell colonies.

Erythropoietin beta, just like erythropoietin alfa, acts exactly in the same way as the natural hormone erythropoietin.

Darbepoetin is a synthetic form of erythropoietin. It stimulates erythropoiesis and it is used to treat anemia associated with renal disease. Darbepoetin acts exactly the same way as the natural erythropoietin produced by the body to stimulate the production of red blood cells, but it has a slightly different structure.

Vitamin B_{12} deficiency is very common in elderly patients. Indications of vitamin B_{12} therapy are pernicious or para pernicious anemias, megaloblastic anemias, anemias caused by toxins and infections, anorexia or malnutrition. Iron and Folic Acid is also important.

Transfusion is defined as intravenous therapy with whole blood or by-products of blood.

Throughout history, transfusion compatibility among dogs has not been given much attention, until a canine patient has been given a second transfusion, being exposed to neoantigens secondary to immune-mediated diseases. When assessing the clinical significance of blood group systems or antigens, the clinician should consider the prevalence of the antigen and the prevalence of antibodies against it.

Knowledge of feline blood types, blood typing procedures and their interpretation is imperative for effective and safe transfusions in cats.

Kolloidler ve Kristalloidler - Kritik Böbrek Hastalarında Temel Öğeler

Bogdan - Alexandru Vitalaru

Böbrek hasarının önlenmesi ve tedavisinde intravenöz sıvıların rolü hakkında birçok gerçek ve efsane vardır. Risk altındaki böbrekte çeşitli yönetim stratejilerinin etkisi hakkında önemli miktarda literatür olmasına rağmen, bizim klinisyenler olarak kabul ettiğimiz varsayımların çoğunda kanıt eksikliği mevcuttur. Konuyla ilgili çok güzel yorumlar vardır.

Yapılan çalışmalarda, büyük hacimli %0.9 salin uygulamasının hiperkloremik metabolik asidoza (HCMA) neden olduğu iyi bir şekilde belgelenmiştir. Hiperkloreminin bir hayvan modelinde afferent renal arter vazokonstriksiyonuna neden olduğu gösterilmiştir, bu da böbrek fonksiyonunda olası bir rolü olduğunu düşündürür.

Son zamanlarda, uygulanan intravenöz sıvının bikarbonat alkalinizasyonu üzerindeki rolüne odaklanılması konusundaki ilgi giderek artmıştır.

Cerrahi hastalarda, travmaya maruz kalanlarda ve kritik hastalarda böbrek fonksiyon bozukluğu insidansını güvenilir bir şekilde azaltabilecek tek strateji sıvı verilmesi ve plazma hacminin korunmasıdır. Çeşitli klinik durumlarda agresif kristalloid resüsitasyon, abdominal kompartman sendromu riskini artırabilir ve dolayısıyla böbrek fonksiyonunu bozabilir. Kolloidler plazma hacmini etkili bir şekilde korudukları için böbrek yetmezliği insidansında bir azalma ile ilişkilendirilmeleri gerekir. Bununla birlikte, durumun böyle olduğuna dair kesin bir kanıt yoktur ve belirli koşullar altında kolloidlerin böbrek performansı üzerinde zararlı bir etkisi olabileceği görülmektedir.

Kolloidlerin infüzyonunu takiben gelişen akut böbrek hasarı ilk olarak dekstranların, özellikle dekstran 40'ın uygulanması ile tanımlanmıştır. Dekstran molekülünün oluşturduğu böbrek hasarını açıklamak için, doğrudan toksisitesi ve plazma içinde neden olduğu hiperonkotik moleküllerin birikimi de dahil olmak üzere bir dizi olasılık düşünülmüştür. Dekstranın kimyasal toksisitesi çok düşüktür, ancak proksimal tübüler hücrelerde vakuol oluşumuna katkısı gösterilmiştir ki bunlar, ozmotik nefroz benzeri lezyonlar olarak adlandırılırlar. Bu lezyonların başlangıçta böbrek fonksiyon bozukluğundan sorumlu olduğu düşünülse de daha sonra mannitol, jelatinler ve hidroksietil starch (HES) da dahil olmak üzere uygulanan çeşitli intravenöz maddeler ile ilişkili olduğu gösterilmiştir. Bu durum, hiperonkotik böbrek yetmezliği kavramına yol açmış ve sendrom sadece dekstranlar ile değil, aynı zamanda hidroksietil starch (HES), jelatin ve hiperonkotik albümin ile ilgili olarakta rapor edilmiştir.

Ne albüminin ne de jelatinin renal tübüller üzerinde herhangi bir doğrudan toksik etkiye sahip olduğu düşünülmemektedir, ancak çeşitli raporlar HES'in böbrek hasarı ile ilişkili olabileceği olasılığını artırmıştır.

Çeşitli HES ürünleriyle, ancak özellikle tetrastarklarla ilgili olumsuz renal etkilerin olmadığını gösteren çok sayıda literatür vardır.

Tüm kolloid solüsyonlarının uygun dozlarının dikkatli kullanımı, optimal dolaşım hacmini arttırmasıyla beraber bir miktar böbrek koruması sağlayabilir ve HES solüsyonlarının böbrek endotelini diğer kolloidlerden daha fazla koruyabildiğine dair bazı kanıtlar vardır. Hacim replasmanını sağlamak için hiperonkotik kolloidlerin kullanımının, çok az yeri var gibi görünmektedir. Hacim resüsitasyonu için kolloidlerin kullanıldığı her yerde, minimum günlük su ihtiyacı kristaloid çözeltiler olarak sağlanmalı ve yeterli miktarda kristaloid sıvı verilmelidir. HES solüsyonlarının olumsuz renal etkileri olduğu olasılığını öne süren çalışmalar göz önüne alındığında, renal hastalarda HES'ten kaçınılması önerilebilir.

Son birkaç yılda sıvı yönetiminde birçok gelişme meydana geldi. Hem cerrahi hem de yoğun bakım hastalarında ve özellikle oligürik akut böbrek hasarı olan hastalarda, aşırı sıvı yüklenmesinin zararları daha iyi anlaşılmış-

tır. Abdominal kompartman sendromu ve generalize ödem riskinin önceden fark edilenden daha büyük olduğu artık daha iyi bilinmektedir.

Abdominal basıncın yükselmesi, bağırsak ve böbreğin perfüzyon gradyanlarında bir azalmaya yol açarak mevcut hasarı daha da arttırabilir. Salin bazlı hacim tedavisi ve HCMA ile ilgili olarak sıvı yönetiminde, özellikle böbrek hastalarında sıvı tipi düşünüldüğünde, paradigma kaymaları meydana gelmektedir. Potasyum içerseler bile salin bazlı hacim tedavisinden dengeli elektrolit formülasyonlarına geçmek daha iyidir.

HCMA riski artık zararsız olarak görülmemektedir; bununla birlikte, güncel olarak olumsuz hasta etkilenimleri henüz kanıtlanmamıştır.

Bu hastalarda HES preparatlarının akut böbrek hasarı ile ilişkili olduğu düşünülmüştür, ancak şimdi herhangi bir kolloidin (albümin dahil) onkotik yükünün bu konuda önemli bir etkisi olduğu görülmektedir.

Son olarak, kritik hastalarda sıvıları kullanırken temel fizyoloji, patofizyoloji ve farmakoloji anlayışını göz önünde bulundurmak oldukça önemlidir.

Çeviri: Gaye İSLAMOĞLU

Colloids vs Crystalloids - Key Elements in Critical Renal Patients

Bogdan - Alexandru Vitalaru

Many truths and myths exist about the role of intravenous fluids in prevention and management of kidney injury. Although there is a substantial body of literature about the impact of various management strategies in the kidney at risk, there is also a lack of definitive evidence for many of the assumptions that we as clinicians take for granted. There are some excellent reviews on the subject.

It is well documented that large volume 0.9% saline administration causes a hyperchloremic metabolic acidosis (HCMA). Hyperchloremia causes afferent renal artery vasocontstriction in an animal model, suggesting a possible role in kidney function.

Recently, growing interest has also focused on the role of bicarbonate alkalinization of the intravenous fluid administered.

The administration of fluid and the maintenance of plasma volume are most likely the only strategies that can reliably diminish the incidence of renal dysfunction in surgical patients, victims of trauma, and the critically ill. Aggressive crystalloid resuscitation in a variety of clinical circumstances may increase the risk of abdominal compartment syndrome and may thus impair renal function. As colloids maintain the plasma volume efficiently, they ought to be associated with a reduction in the incidence of renal failure. However, there is no conclusive evidence that this is the case and, under certain circumstances, it appears that the colloids may have a detrimental effect on renal performance.

Acute renal failure following the infusion of colloids was first described with the dextrans, notably dextran 40. A number of possibilities were considered to explain the renal injury including direct toxicity of the dextran molecule and the accumulation of hyperoncotic molecules within the plasma. The chemical toxicity of dextran is very low, but the occurrence of vacuoles in proximal tubular cells, referred to as osmotic nephrosis-like lesions, has been described. Although these lesions were initially thought to be responsible for impaired renal function, they have subsequently been described in association with a wide variety of intravenously administered substances,including mannitol, gelatins, and hydroxyethyl starches, as well as agents not associated with renal failure. This led to the concept of hyperoncotic renal failure, and the syndrome has been reported not only with dextrans but also with hydroxyethyl starch (HES), gelatin, and hyperoncotic albumin.

Neither albumin nor gelatin is thought to have any direct toxic effect on the renal tubules, but a variety of reports have raised the possibility that HES may be associated with renal injury.

There is a large body of literature demonstrating an absence of adverse renal effects with a variety of HES products, but particularly related to the tetrastarches.

Careful use of appropriate doses of all colloids solutions may offer some renal protection through optimal circulating volume expansion, and there is some evidence that HES solutions may protect renal endothelium to a greater extent than other colloids. There seems to be very little, if any, place for the use of hyperoncotic colloids for volume replacement. Wherever colloids are used for volume resuscitation, it is essential that adequate volumes of crystalloid are provided with a minimum of the daily water requirement being given as crystalloid solutions. Given the fact that all of the studies that have suggested possibility of an adverse renal effect of HES solutions, there is some basis for suggesting that HES may be best avoided in renal patients.

Many developments have occurred in fluid management in the last few years. Greater understanding of the harm of fluid overload is now appreciated, both in the surgical and critical care patient, and especially in those with oli-

guric AKI. It is now better understood that the risk of abdominal compartment syndrome and generalized edema are greater than was previously realized.

Elevation of abdominal pressures clearly can lead to a reduction in perfusion gradients of the gut and the kidney, further compounding previous injury. Paradigm shifts in fluid management with regards to saline-based volume therapy and HCMA are now occurring, especially when considering the type of fluid in renal patients. It is better to switch from saline-based volume therapy to balanced electrolyte formulations, even if they contain potassium.

The risk of HCMA is no longer being considered innocuous; however, actual adverse patient outcome has not been proven as yet.

The HES preparations were thought to have been implicated in AKI in these patients, but now it appears that the oncotic load of any colloid (including albumin) has a significant impact.

Finally, it is most important to consider basic understanding of physiology, pathophysiology, and pharmacology when using fluids in the critically ill patient.

PDA-Olağan Şüpheli

Ranko Georgiev

Patent duktus arteriozus (PDA), köpeklerde en sık görülen doğmasal kalp kusurlarından biridir. Erken ve doğru teşhis çok önemlidir. Fetal hayat boyunca, pulmoner arter ile desendens aort arasında, oksijenlenmiş kanı vücuda doğru yönlendirerek, kollaps olan fetal akciğerleri atlayarak bir yol sağlar. Fetus doğduktan sonra akciğerler genişler, basınç değişir ve duktal oklüzyon tetiklenir - genellikle ilk 48 saat içinde. Bu olmazsa, duktus açık kalır veya "patent" olur. Kan, basınç gradyanına doğru ilerler ve aorttan pulmoner artere geri döner. Bu hemodinamik anomali kaçınılmaz olarak pulmoner dolaşımda ciddi volüm yüklenmesine yol açar ve duktus boyutuna bağlı olarak birçok hastada genellikle yaşamın ilk yılında akciğer konjesyonu gelişir.

Bu konjenital hastalığın ayırt edici özelliklerinden biri, sol göğüste, aksiller bölgede, maksimum yoğunlukta bir nokta ile sürekli "makine" üfürümüdür. Bu özel alanda oskültasyon olmaması, bu patolojiye sahip birçok köpeğin yanlış teşhis edilmesinin nedenlerinden biridir. Küçük boyutlu bir köpekte bile, sadece göğüs kafesinin kaudal kısmı oskülte edilirse üfürümün gözden kaçırılması mümkündür. PDA ile ilgili diğer tipik bulgular, röntgende şiddetli sol taraflı veya generalize kardiyomegali ve 2D ekokardiyografide aşırı hacim yüklenmesini belgelemesi kolaydır. PDA'da, her doğmasal kalp şantında olduğu gibi şant yolundaki tüm yapılar büyür; bu yapılar aort, sol atriyum, sol ventrikül ve pulmoner arter ile temsil edilir. Spesifik bir karakteristik bulgu, PDA'nın sağ kalbi etkilememesidir (hastalığın erken evrelerinde) ve ekokardiyografide sadece yukarıda belirtilen yapılarda görülen aşırı hacim yüklenmesidir. Diğer bir ayırt edici özellik, pulmoner artere giren ve tipik bir „testere benzeri" sinyal olarak kaydedilebilen türbülanslı, yüksek hızlı jettir (Şekil 1).

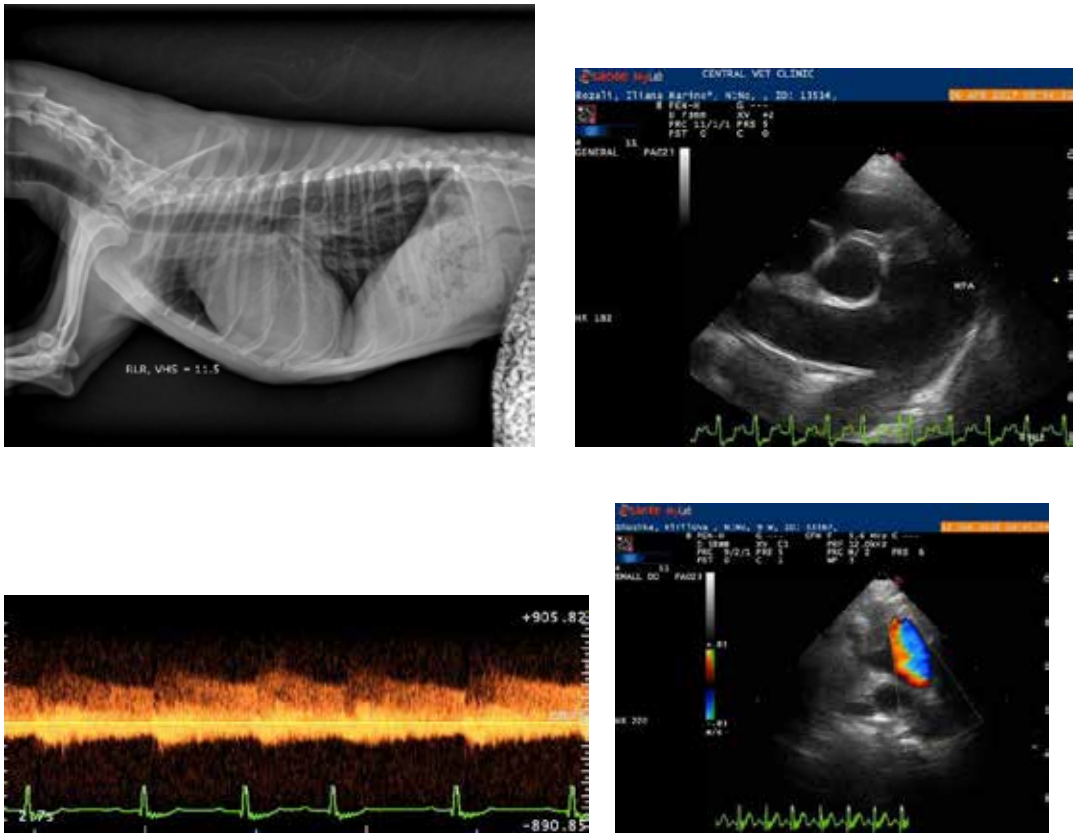

Şekil 1 Röntgende kardiyomegali, ekokardiyografide aşırı hacim yüklenmesi (burada ciddi derecede şişkin bir pulmoner arter), PDA jetinin Sürekli dalga Doppler ve Renkli Doppler görüntüsü

Tanı konulduktan sonra, PDA hastasının cerrahi olarak düzeltilmesi gerekip gerekmediğini değerlendirmek önemlidir. Genel olarak, her „normal" PDA'nın (kanı soldan sağa aktaran) mümkün olan en kısa sürede düzeltilmesi gerekir. Birçok küçük hayvan hastanesinde bu müdahale klasik açık göğüs cerrahisi ile gerçekleştirilir, ancak bazı merkezler özel bir kanal tıkayıcı – ACDO (Amplatz Canine Duct Occluder) ile duktusun daha az invaziv işlem ile girişimsel olarak kapatılmasını sunar. Her iki prosedürün de riskleri ve faydaları vardır. İkinci yöntem çok daha pahalı olduğu için klasik cerrahi daha popülerdir. Öte yandan, genç cerrahların çoğu, genel olarak göğüs cerrahisinin özellikleri nedeniyle bunu yapmak konusunda isteksizdir. Bu sunumun amaçlarından biri, veteriner hekimleri bu prosedürü öğrenmeye ve uygulamaya teşvik etmektir, çünkü yakınlarda uzmanlaşmış merkezler yoksa ve ameliyat ertelenirse, bu hastaların çoğu fulminan konjestif kalp yetmezliğinden çok genç yaşta ölür. Daha az görülen bir diğer komplikasyon ise, yavaş yavaş gelişen ve sağ kalp yetmezliğine yol açan yüksek pulmoner basıncın bir sonucu olarak şantın tersine dönmesidir. Ne yazık ki, şant bir kez tersine çevrildiğinde, her türlü ameliyat kontrendikedir. Bu hastaların doğru ve zamanında teşhis edilmesi ve tedavi edilmesi çok önemlidir, çünkü ameliyat edilen köpeklerin çoğu normal bir yaşam sürer ve kalpleri yeniden şekillenebilir.

Cerrahi teknik, örneğin Small Animal Thoracic Surgery, E. Christopher Orton ve Eric Monnet gibi özel ders kitaplarının çoğunda iyi tanımlanmıştır. TSAVA konuşması sırasında resimler ve videolar aracılığıyla gösterilecek, ancak en önemli ipuçları şu şekilde özetlenebilir:

1. Göğüs duvarı ve intratorasik yapıların anatomisine aşina olun

2. Daima soldaki 4. interkostal boşluğu kullanın

3. Yumuşak dokularla yavaş ve nazikçe çalışın; mükemmel hemostaz zorunludur

4. Anatomik belirteçleri kullanın: N. Vagus (PDA üzerinden geçiş), n.laringeus rekürrens (PDA'nın kaudal sınırının üzerinden medial olarak gidiyor); diseksiyondan önce duktustan türbülanslı akışı hissetmek için parmak ucunuzu kullanın

5. Dokuların diseksiyonu ve sütür geçişi için dik açılı forseps kullanın.

6. Kaudal sınırın düz medial olarak kesilmesiyle başlayın, ardından kranial sınırın orta-kaudal yönde kesilmesi

7. Duktusun medial tarafında diseksiyon yaparken son derece dikkatli olun – kaudalden kraniale gitmeye çalışın; Duktus çevresinden geçirildikten sonra çift sütür ile "testere benzeri" hareketler yapmayın.

8. Yumuşak ipek sütürü önceden bir tuzlu su çözeltisine batırın; bu şekilde dokular için daha az travmatik olur ve yırtılma riski daha azalır.

9. Önce aortaya daha yakın olan bağı sıkın, ardından pulmoner artere daha yakın olanı sıkın

10. Mümkün olduğunda – kadavralar veya modeller üzerinde eğitim alın

Ne yazık ki, cerrahi komplikasyonlar yaygın olmasa da ciddidir ve yönetilmesi zordur. Diseksiyon sırasında duktus yırtılması en tehlikeli olanıdır. Çoğunlukla nazik, yavaş ve hassas bir çalışma ile önlenebilir. En sık yapılan hata, cerrahın "görmeden" çalıştığı duktusun medial kısmını kabaca itmek ve diseke etmektir.

Tedavi edilmezse, PDA'nın neden olduğu aşırı hacim yüklemesi, reaktif pulmoner vaskülatürün yeniden şekillenmesine ve hipertansiyona yol açar. Başlangıçta bu süreç kısmen geri dönüşümlüdür, ancak cerrahi olarak düzeltilmezse değişiklikler kalıcı hale gelir. Kalp de yeniden şekillenir, genişlemiş sağ kulakçık ve karıncık (kor pulmonale), sağ kalp yetmezliğinin klinik belirtilerine yol açar (asites, egzersiz intoleransı, senkop, ani ölüm, vb.). Hastalığın bu aşamasında cerrahi düzeltme kontrendikedir.

PDA - The Usual Suspect

Ranko Georgiev

Patent ductus arteriosus (PDA) is one of the most common congenital heart defects in dogs and an early and correct diagnosis is very important. During the fetal life it provides a path between the pulmonary artery and the descendent aorta directing the oxygenated blood towards the body, bypassing the collapsed fetal lungs. Once the fetus is born the lungs expand, pressure changes and the ductal occlusion is triggered – usually within the first 48 hours. If this does not happen, the ductus remains open or "patent". The blood follows towards the pressure gradient and shunts from the aorta back into the pulmonary artery. This hemodynamic anomaly inevitably leads to severe volume overload in the pulmonary circulation and depending on the ductus size, lung congestion develops in many patients, usually within the first year of life.

One of the hallmarks of this congenital disease is the continuous "machine" murmur with a point of maximal intensity in the left thorax, at the axillar area. The lack of auscultation in this specifically area is one of the reasons why many dogs with this pathology are misdiagnosed as normal. Even in a small size dog it is possible to miss the murmur if only the caudal part of the thorax is auscultated. Other typical findings related to PDA are severe left-sided or generalized cardiomegaly on X-ray and easy to document volume overload on 2D echocardiography. In PDA, like in every other congenital heart shunt, all structures along the shunt pathway are enlarged; these structures are represented by the aorta, the left atrium, the left ventricle and the pulmonary artery. One specific characteristic finding is that PDA does not affect the right heart (in the early stages of the disease) and on echocardiography only the above mentioned structures are volume overloaded. Another hallmark is the turbulent, high velocity jet that enters in the pulmonary artery and could be recorded as a typical "saw like" signal (Fig. 1).

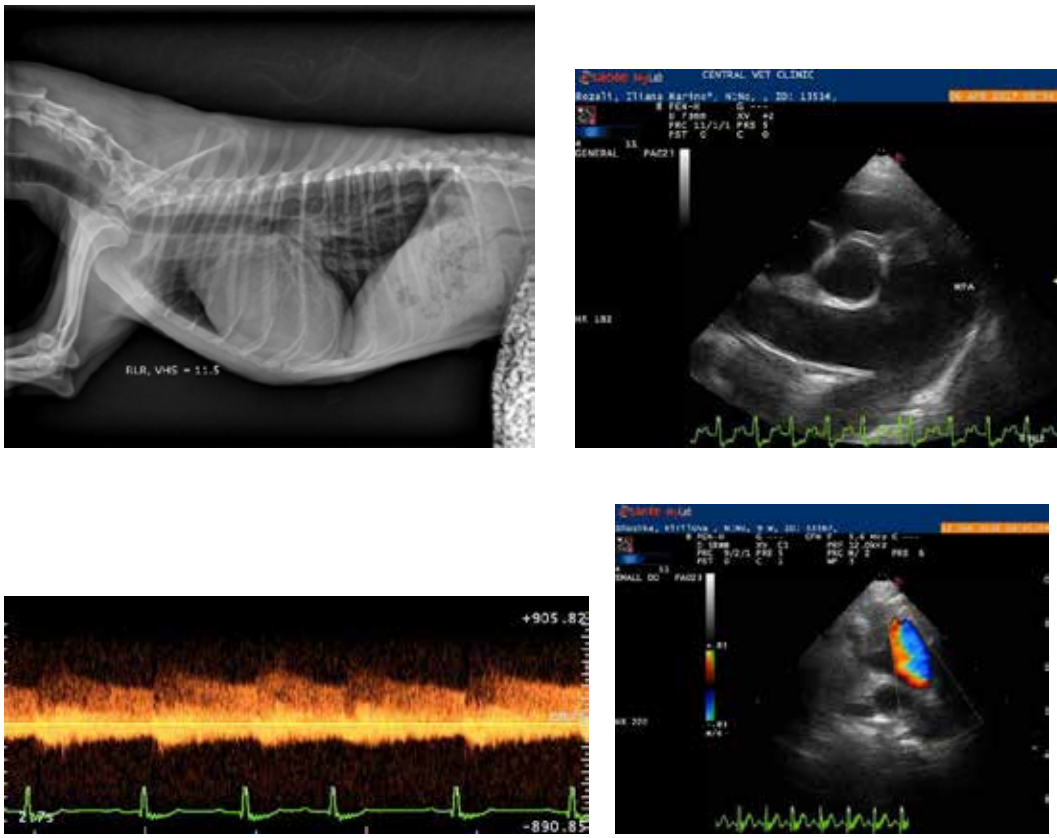

Fig.1 Cardiomegaly on X-ray, volume overload on echocardiography (here a severely distended pulmonary artery), Continuous wave Doppler and Color Doppler view of the PDA jet

Once diagnosed, it is important to assess if the PDA patient needs to be surgically corrected. Generally, every "normal" PDA (transferring blood from left to right) needs to be corrected as soon as possible. In many small animal hospitals this intervention is performed by the classical open-chest surgery, but some centers offer the less invasive interventional closing of the ductus with a special duct occluder – ACDO (Amplatz Canine Duct Occluder). Both procedures have risks and benefits and because the latter is much more expensive, the classical surgery is more popular. On the other hand, the majority of young surgeons are reluctant to do it, mainly because of the specifics of the thoracic surgery in general. One of the aims of this presentation is to encourage veterinarians to learn and practice this procedure because if there are no specialized centers nearby and the surgery is postponed, many of these patients die very young of fulminant CHF. Another, less common complication is the reversion of the shunt as a consequence of the high pulmonary pressure that gradually develops, leading to right sided heart failure. Unfortunately, once the shunt is reversed the surgery of any kind is contraindicated. It is very important to diagnose and treat these patients correctly and timely, because most of the dogs that underwent surgery lead a normal life and their hearts can remodel back.

The surgical technique is well described in many of the specialized textbooks, for example in the *Small Animal Thoracic Surgery, E.Christopher Ortonand Eric Monnet*. During the TSAVA talk it will be demonstrated through pictures and videos, but the most important tips could be summarized as follows:

1. Be familiar with the anatomy of the chest wall and the intrathoracic structures
2. Always use the 4thleft intercostal space
3. Work slowly and gently with the soft tissues; perfect hemostasis ismandatory
4. Use the anatomical markers: n.vagus (crossing over the PDA), n.laringeus recurrens (going medially over the caudal border of the PDA); use your finger tip to feel the turbulent flow through the ductus before the dissection
5. Use right-angle forceps for the dissection of the tissues and for the passage of thesuture
6. Start with dissecting the caudal border going straight medially, then the cranial border dissecting in a medio-caudal direction
7. Be extremely careful when dissecting on the medial side of the ductus – try to go from caudal to cranial; do not do "saw like" movements with the double suture, once passed around the ductus
8. Soak the soft silk suture in advance in a saline solution; that way it is less traumatic for the tissues and the risk of laceration is smaller
9. Tighten the ligature closer to the aorta first, then the one closer to the pulmonaryartery
10. Whenever possible – train on cadavers ormodels

Unfortunately, the surgical complications even though not common, are severe and difficult to manage. The laceration of the ductus during dissection is the most dangerous one. It could be avoided mostly with a gentle, slow and precise work. The most common mistake is to push and dissect roughly at the medial part of the ductus where the surgeon works "blindly".

If left untreated, the volume overload caused by the PDA leads to reactive pulmonary vasculature remodeling and hypertension. In the beginning this process is partly reversible, but if not corrected surgically the changes become permanent. The heart remodels too, with enlarged right atrium and ventricle (cor pulmonale) leading to clinical signs of right sided heart failure – ascites, exercise intolerance, syncope, sudden death, etc. At this stage of the disease the surgical correction is contraindicated.Perikardiyal Efüzyonlar – Olağandışı Şüpheli:

Perikardiyal Efüzyon-Olağandışı Şüpheli

Ranko Georgiev

Perikardiyal efüzyon, köpeklerde nispeten nadir görülen bir kalp hastalığıdır ve prevalansı, kalp patolojisi olan köpek popülasyonunun %1'i kadardır. Öte yandan, kalp hastalığı nedeniyle klinik belirtileri olan köpeklerin ise %7'sinden fazlasını temsil eder. Bu belirtilere asites, egzersiz intoleransı ve senkop dahildir. Etiyoloji enfeksiyöz, inflamatuar veya neoplastik olabilir ve progresyon ve prognoz oldukça farklı olabilir, ancak bu hastalara klinik yaklaşım çok benzerdir. Ne yazık ki, klinik belirtiler ile gerçek hastalık arasındaki bağlantı her zaman çok açık değildir ve bu da yanlış tanıya ve spesifik tedavinin gecikmesine yol açabilir.

Uyuşukluk, senkop veya halsizlik gibi klasik klinik şikayetlerin yanı sıra, köpeklerde kardiyak tamponad, sekonder olarak karında şişkinlik/asites olabilir. Eş zamanlı plevral efüzyon varsa, kalp sesleri boğuk olabilir ve femoral nabızları zayıf hatta paradoksal olabilir (solunum döngüsü sırasında farklı amplitüdlerde). Hayvan kademeli olarak hipotansiyon, taşikardi ve aşırı zayıflık ile kardiyojenik şok belirtileri geliştirebilir. Bu vakalar acil değerlendirme, teşhis ve tedavi gerektirir. "Ekokardiyoskopi" veya odaklanmış torasik tarama, perikardiyal efüzyon miktarını invaziv olmayan bir şekilde değerlendirmenin ve akabinde perikardiyosenteze rehberlik etmenin en iyi yoludur. Hasta stabil durumdayken triyaj yapılırsa, efüzyonun nedenini araştırmak için önce ayrıntılı ekokardiyogram yapmak akıllıca olacaktır (mükemmel bir akustik pencereden görülen anekoik sıvı). Hasta kritik durumda ise, bazı kardiyak kitleler gözden kaçsa bile bu tanısal adım ertelenebilir. Klinisyen bir perikardiyal efüzyondan şüphelendiği çoğu durumda, bu çok basit bir bulgular dizisidir (Şekil 1).

Şekil.1 Net kalp silueti sınırları olan X-ray üzerinde genelleştirilmiş, globoid kardiyomegali, ekoda hareket eden

kalbin etrafındaki anekoik yuvarlak alan ve EKG'de tipik elektriksel alternans; klinik belirtiler ve hastanın öyküsü ile birlikte bunlar patolojinin ayırt edici özelliklerini temsil eder.

Sıvı tahliyesi hayat kurtaran ilk adım olmasına rağmen kısa sürelidir ve tedavi planı daha da genişletilmelidir. Perikardiyal efüzyon ile başvuran hastalarımızın büyük çoğunluğu "idiyopatik perikardiyal efüzyon" kategorisinde olacağından kesin bir etiyoloji bulamayacağız. İnsanlarda potansiyel nedenler viral veya otoimmün hastalıklar olabilir, ancak köpeklerde bunun teşhis edilmesi zordur. Geri kalanların çoğunda, hemanjiyosarkom (HAS), mezotelyoma, kalp-tabanlı kitleler vb. gibi önde gelen neden bir kitle olacaktır. Her iki grupta da bir tür uzun vadeli kesin çözüm mantıklıdır, perikardiyektomi tercih edilen prosedürdür.

Bu sunumun amacı, seçilmiş vakalarda subtotal perikardiektomi veya "perikardiyal pencere" için en yaygın cerrahi yaklaşımı resimler ve kısa videolar aracılığıyla göstermektir. Bazı önemli noktalar burada sunulmaktadır:

1. Her hastada en uygun interkostal boşluğu yönlendirmek için bir ameliyat öncesi röntgeni kullanın (genellikle 5. veya 6. sağ interkostal boşluk).

2. İyi bir ekokardiyografi değerlendirmesi ve hasta stabilizasyonundan sonra prosedürü planlayın.

3. İyi bir hemostaz ve nazik yumuşak doku yönetimi kullanarak, göğüs duvarını rutin olarak açın.

4. Her zaman anatomik belirteçlere dikkat edin (n. phrenicus, ilk perikard insizyonu için referans noktasıdır).

5. Uzun süredir devam eden perikardiyal hastalıkların çoğu, büyük perikardiyal kalınlaşmaya ve

damarlanmaya sebep olur; eksizyon sırasında iyi bir hemostaz sağlamak çok önemlidir.

6. Hastanın boyutuna bağlı olarak yalnızca küçük bir "perikardiyal pencere" bırakıyorsanız, bunu iyi drenaj sağlayacak kadar büyük yapmalısınız ancak ventrikülü fıtıklaşmadan koruyacak kadar da küçük olmalıdır.

7. Birkaç gün içeride göğüs dreni bırakın.

Perikardiyal efüzyona yol açan yaygın etiyolojilerden bazıları; idiyopatik olan (daralmaya yol açabilen şiddetli fibroz olan histolojide), mezotelyoma (çoğu zaman histoloji olmadan ayırt edilemez, üst diferansiyel HAS'lı sağ kalp kitleleri veya kalp tabanı kitleleri) kemodektom, timoma, tiroid kanseri vb. söz konusu olabilir.

Klinik hayatımızda ayrıca perikardiyal efüzyona yol açan bazı olağandışı ve egzotik patolojilerle de karşılaşacağız (yabancı cisimler, konjenital perikardiyal defektler, şiddetli pürülan inflamasyon, vb.)

Perikardiyal kese içindeki sıvının klinik belirtilerin nedeni değil, sonucu olduğu tüm vakaların doğru teşhis edilmesi de önemlidir. Bu durumlarda, efüzyonun çözülmesine yol açacak ana patoloji ele alınmalıdır. Kedilerdeki hemen hemen tüm perikardiyal efüzyonlar, konjestif kalp yetmezliğinin zayıf kontrolünden kaynaklanır ve bu aynı zamanda bazı dilate kardiyomiyopatili köpek hastaları veya şiddetli kalp kurdu hastalığı (HWD) için de geçerlidir. Triküspit kapak displazisi gibi bazı konjenital hastalıklar röntgende yanıltıcı olabilir ve perikardiyal efüzyonda yanlış bir ayrım yapılabilir.

Perikardiyal efüzyonlu hastalarımızın çoğunda, zamanında planlanmış perikardiyal cerrahi çok daha uzun sağ kalım süresi ve daha iyi yaşam kalitesi sağlayacaktır.

Pericardial Effussion - The Unusual Suspect

Ranko Georgiev

Pericardial effusion is relatively uncommon heart disease in dogs and its' prevalence is up to 1% of the dog population with cardiac pathology. On the other hand, it represents more than 7% of the dogs with clinical signs because of cardiac disease. These include ascites, exercise intolerance and syncope. The etiology can be infectious, inflammatory or neoplastic and the progression and prognosis quite different, but the clinical approach to these patients is very similar. Unfortunately, the connection between the clinical signs and the actual disease is not always very straightforward which could lead to misdiagnosis and delayed specific treatment

Apart from the classical clinical complaints of lethargy, syncope or weakness dogs may present with abdominal distention/ascites secondary to cardiac tamponade. If there is concurrent pleural effusion the heart sounds may be muffled and femoral pulses weak or even paradoxical – with different amplitudes during the respiratory cycle. The animal may progressively develop signs of cardiogenic shock with hypotension, tachycardia and extreme weakness. These cases require immediate assessment, diagnosis and treatment. The "echocardioscopy" or focused thoracic scan is the best way to assess uninvasively the amount of pericardial effusion and to guide the consecutive pericardiocentesis. If the patient is triaged as stable it is wise to do the detailed echocardiogram first, in order to search for the cause of the effusion – the anechoic fluid serving as an excellent acoustic window. If the patient is critical this diagnostic step may be postponed even though some of the cardiac masses will be missed. When the clinician suspects a pericardial effusion, in most of the cases it is a very straightforward constellation of findings (Fig. 1).

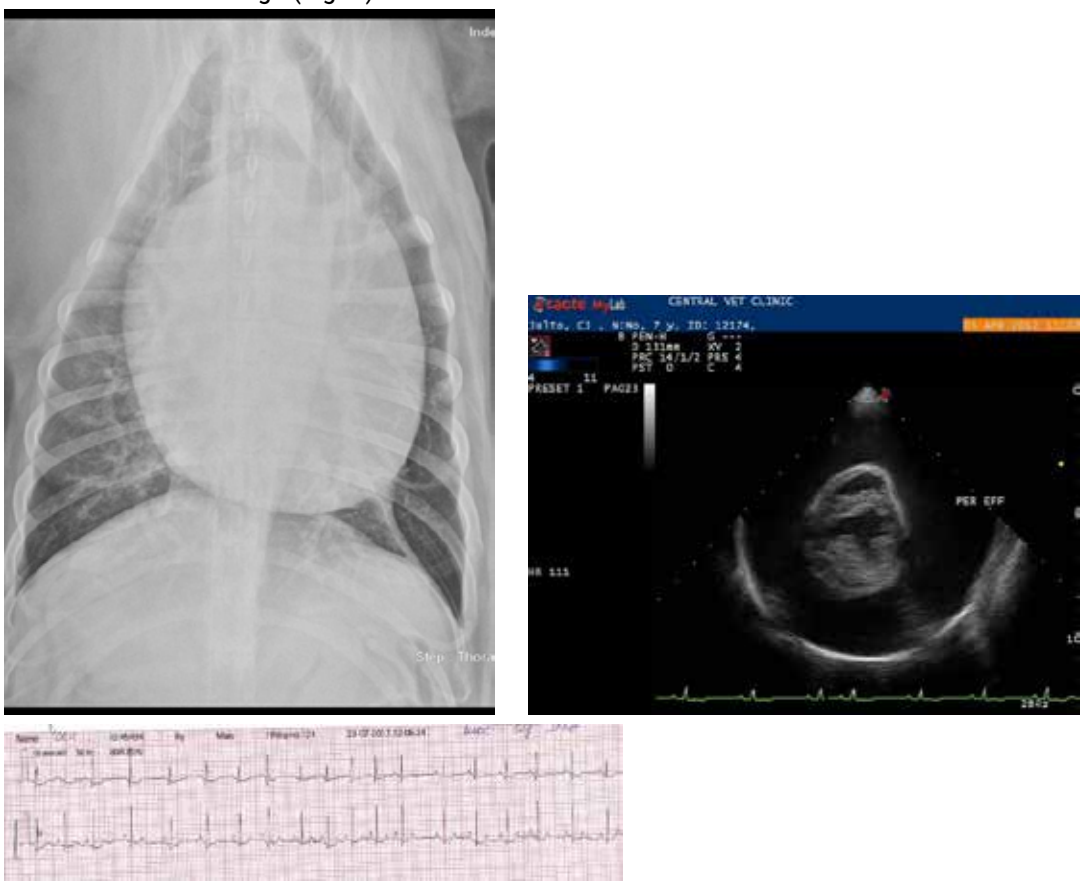

Fig.1 Generalized, globoid cardiomegaly on X-ray with crisp heart silhouette borders, anechoic round area around the moving heart on echo and typical electrical alternans on ECG; together with the clinical signs and the history of the patient these represent the hallmarks of the pathology

Although the fluid evacuation is the first life-saving step, it is only a short term one and the treatment plan should be broadened further. The majority of our patients presented with pericardial effusion will be in the category of "idiopathic pericardial effusion", meaning that we will not be able to discover a definitive etiology. In humans, potential causes could be viral or autoimmune disease, however, this is difficult to diagnose in dogs. In most of the rest, a mass will be the leading cause such as hemangiosarcoma (HAS), mesothelioma, heart-base mass, etc. In both groups some kind of definitive long-term solution is reasonable, pericardiectomy being the procedure of choice.

The aim of this presentation is to demonstrate through pictures and short videos the most common surgical approach for subtotal pericardiectomy or a "pericardial window" in selected cases. Some highlights are presented here:

1. Use a pre-op X-ray to guide the most appropriate intercostal space in every patient – usually the 5th or 6th right intercostal space
2. Plan the procedure after a good echocardiography assessment and patient stabilization
3. Open the chest wall routinely using a good hemostasis and gentle soft tissue management
4. Always pay attention for the anatomical markers – n. phrenicus being the referring point for the first pericardium incision
5. Many of the long standing pericardial diseases lead to massive pericardial thickening and vascularization; the good hemostasis during excision is very important
6. If leaving only a small "pericardial window", depending on the size of the patient – make it big enough to provide good drainage, but small enough to protect the ventricle from herniating through it
7. Leave a chest drain for several days

Some of the common etiologies leading to pericardial effusion are idiopathic one (on histology with severe fibrosis that can lead to constriction), mesothelioma – many times indistinguishable without histology, right heart masses with HAS the top differential, or heart base masses – chemodectoma, thimoma, thyroid carcinoma, etc.

In our clinical life we will also encounter some unusual and exotic pathologies also leading to pericardial effusion – foreign bodies, congenital pericardial defects, severe purulent inflammation, etc.

It is also important to diagnose correctly all the cases where the fluid inside the pericardial sac is not the cause of the clinical signs, but rather a consequence. In these cases, the main pathology should be addressed which will lead to resolving of the effusion. Almost all pericardial effusions in cats are caused by poor control of the CHF and this is also the case with some DCM dog patients or severe heartworm disease (HWD). Some congenital diseases such as tricuspid valve dysplasia could mislead on X-ray and a false differential of pericardial effusion could be made.

In most of our patients with pericardial effusion, the timely planed pericardial surgery will provide much longer survival time and better quality of life.

13 KASIM 2021, CUMARTESİ / 13 NOVEMBER 2021, SATURDAY
AŞİYAN SALONU / HALL ASIYAN

Eğitim Parkurlarında Sık Rastlanılan Ortopedik Sorunlar

Ömer Coşkun

Kanin spor tıbbı ve rehabilitasyonu en yeni bilim dallarından biri olup popülerliği gün geçtikçe artmaktadır. Köpekli sporlara olan ilginin artması ve farklı spor türlerinin çoğalması ile birlikte, eğitim ve yarış parkurlarında ortaya çıkan rahatsızlıkların oranı da artmaktadır.

Spor tıbbı ve rehabilitasyonu, problemleri başlangıç döneminde teşhis etmek, tedavi planı belirlemek ve rehabilitasyonu ile hastanın eğitim ve çalışma sahasına en kısa sürede dönmesini esas almaktadır. Hayvan sahiplerinin yıllar süren eğitim ve yarış deneyimleri beraberinde biz veteriner hekimlerden beklentilerini de arttırmaktadır. Eğitim parkurlarındaki rahatsızlıkların %86'sını yumuşak doku sorunları, %31`ini boyun ve omurga rahatsızlıkları, %23'ünü omuz eklemi sorunları ve %13'ünü de distal ekstremite sorunları oluşturmaktadır. En sıklıkla karşılaşılan yumuşak doku sorunlarından bir tanesi de omuz eklemi instabilitesidir. Bu sorunu teşhis etmede palpasyon, radyolojik görüntüleme yöntemleri ve en önemlisi artroskopi tekniğidir. Eklem içi yapıların en doğru ve ayrıntılı muayene edilmesi ve minimal invaziv bir yöntem oluşuyla artroskopi medial omuz eklemi instabilitesi tanısında çok önemlidir.

Tedavi seçenekleri biceps brachii tendon transpozisyonu, supra spinatus tendon transpozisyonu, bone anchor tekniğiyle eklem stabilizasyonu, supscapularis kas imbrikasyonu ve eklem artrodesi gibi farklı cerrahi teknikler vakanın derecesine göre tercih edilen operasyon teknikleridir. Bir başka çok sıklıkla karşılaşılan yumuşak doku rahatsızlığı iliopsoas kas zedelenmesidir. Palpasyon ve muskuloskletal ultrasonik görüntüleme yöntemleriyle tanısı konan ve uzun süre rehabilitasyona gerek duyan bir yumuşak doku problemidir. Ön çapraz bağ sorunları da çok sıklıkla karşılaşılan ve palpasyon, radyolojik görüntüleme teknikleri ve eklem içi yapıların en doğru ve ayrıntılı olarak görüntülenmesini sağlayan artroskopik muayeneyi gerektiren bir hastalıktır. Farklı tedavi çeşitleri olmakla beraber osteotomi teknikleri aktif ve spor köpekleri için en iyi sonuçları vermektedir. Diğer çok sıklıkla rastlanılan bir problem ise metakarpal/metatarsal stres kırıklarıdır. Normal evcil hastalarda konservatif sağaltımı mümkün olmakla birlikte spor ve çalışan köpekler osteosentez sağaltım teknikleri hastanın eğitime ve çalışma yaşamına en kısa zamanda geri dönmesini ve ekstremiteden en iyi şekilde verim almasını sağlamaktadır.

Sport Medicine and Most Common Injuries

Ömer Coşkun

Canine sport medicine and rehabilitation is one of the newest disciplines and its popularity is increasing day by day. With the increase in the interest in dog sports and the proliferation of different types of sports, the rate of disorders that occur in training and racing tracks is also increasing.

The task of sport medicine and rehabilitation is to diagnose the problems at the beginning, to determine the treatment plan and to return the patient to the training and working area as soon as possible. Years of training and racing experience of animal owners increase their expectations from us veterinarians. In sport injuries soft tissue problems occurs in 86%, neck and spine disorders 31%, shoulder joint problems 23% and distal extremity problems 13%. One of the most frequently encountered soft tissue problems is shoulder joint instability. Palpation, radiological imaging methods and most importantly arthroscopy technique are used to diagnose this problem. Arthroscopy is very important in the diagnosis of medial shoulder joint instability, since it is the most accurate and detailed examination of the articular structures and is a minimally invasive method.

Treatment options different surgical techniques such as biceps brachii tendon transposition, supraspinatus tendon transposition, joint stabilization with bone anchor technique, supscapular muscle imbrication and joint arthrodesis are the preferred operating techniques according to the degree of the case. Another very common soft tissue disorder is iliopsoas muscle injury. It is a soft tissue problem that is diagnosed by palpation and musculoscletal ultrasonic imaging methods and requires long-term rehabilitation. Anterior cruciate ligament problems are also a frequently encountered disease that requires palpation, radiological imaging techniques, and arthroscopic examination, which provides the most accurate and detailed imaging of intra-articular structures. Although there are different types of treatment, osteotomy techniques give the best results for active and sports dogs. Another very common problem is metacarpal/metatarsal stress cracks. Although conservative treatment is possible in normal pet patients, sports and working dogs osteosynthesis treatment techniques enable the patient to return to training and working life as soon as possible.

İsveç'te Veteriner Hekimlik

Ömer Coşkun

İsveç ya da diğer Avrupa Birliği ülkelerinde veteriner hekim olarak çalışmak zor ama imkansız değil. Günümüzde veteriner hekim eğitiminin zorluğu, uzunluğu aynı zamanda evcil hayvan sayısındaki artış tüm Avrupa ülkelerinde veteriner hekim açığına neden olmuştur. Ülkelerin veteriner hekim açığını; öğrenci kapasitesini arttırmayla karşılayamaması sonucu, çareyi diğer ülkelerden veteriner hekim bulma yoluna götürmüştür. Veteriner hekimlik eğitimini Avrupa Birliği içinde yapan bir veteriner hekim diplomasını diğer Avrupa Birliği ülkelerinde rahatlıkla ve herhangi bir ekstra eğitim almadan kullanabilmektedir. Eğer Avrupa Birliği dışında eğitimini gerçekleştirmişse her ülkede farklılık gösteren bir ön eğitim sürecinden geçmektedir. Bu eğitim bitirilen üniversitenin akredite olup olmaması, eğitimin uzunluğu ve içeriğine göre farklılık göstermektedir.

Working as A Veterinarian in Sweden

Ömer Coşkun

To be able to working as a veterinarian in Sweden or other European Union countries is difficult but not impossible if you have studied veterinary medicine out of European Union. The difficulty of veterinary education, its length and the increase in the number of pets have caused a lack of veterinarians in all European countries. In many European countries, lack of veterinarian pushed them the to find other solutions such as import veterinarians from different countries. A veterinarian whom has done his veterinary education in the European Union can use his diploma easily and without any extra training in other European Union countries. But if veterinarian has completed his/her education outside the European Union, needs to go through a supplementary education that differs in each country. The length of the supplementary education differs according to graduated university`s accreditation status, the length of the education and the content of the education.

Gölgelerin Arkasını Görmek: Köpek ve Kedinin Abdomen Radyografilerini Nasıl Okumalı?

Pete Mantis

Radyografide tek bir kural vardır, o da radyografinin tamamının incelenmesidir. Bazen radyologlar "lezyon radyografinin köşesinde yer almaktadır" şeklinde ifadelerde bulunurlar. Durum her zaman bu şekilde olmaz ancak bu her şeyi gözden geçirmemiz için bize bir uyardır.

Tüm radyografiyi incelemek neden önemlidir? Klinik belirtilere dayanarak lezyonları her zaman tahmin edemeyiz. Bazı lezyonlar öykü ile akla gelirken, diğerleri beklenmedik ve klinik belirtilerle ilişkili olanlardan daha önemli olabilir. Ayrıca birçok hastalığın öngörülemeyen biçimleri vardır. Örneğin travma; yumuşak doku şişmesi, kırık kaburgalar, plevral efüzyon, asit vb. şeklinde ortaya çıkabilir.

Radyolojik Yorumlama

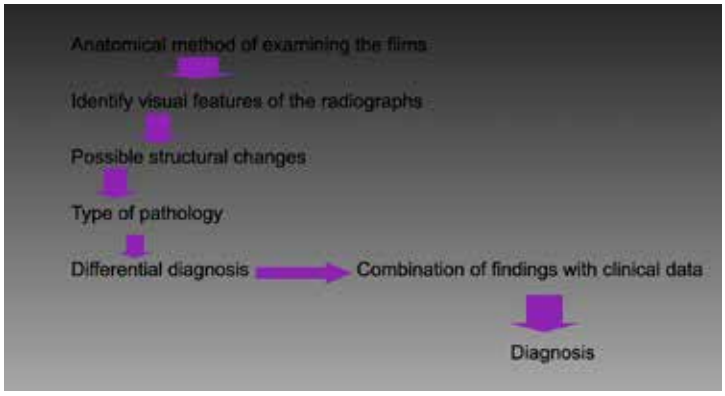

Normal Anatomi

Genel Kabul Görmüş Kurallar

Karaciğer: Akciğerlerin kenarından kaburga yayına kadar. Mide ekseni, lateral görünümde kaburgalara paralel ve omurgaya dik şekilde olmalıdır.

Mide: Normal mide genellikle kostal yayın tamamen içinde bulunur.

İnce bağırsak:

Köpek:

• Bir kaburga kemiğinin genişliğinin iki katından az

• L5 omurunun gövdesinin merkezi yüksekliğinden daha az

Kedi:

• Çapı 12 mm'den az

• L2 omurunun gövdesinin merkezi yüksekliğinin iki katından az

Kalın bağırsak:

Köpek: L7 gövdesinin uzunluğundan daha az veya ince bağırsağın genişliğinin 3 katından az olmalıdır.

Kedi: Maksimum kolon çapının, L5 gövdesinin uzunluğuna oranı 1,28'den az olmalıdır.

Böbrekler ve Üreterler:

Böbrekler VD görünümünde ölçülür

Köpek: 2.5 – 3.5 x L2 uzunluğu.

Kedi: 1.8 – 2.4 x L2 uzunluğu.

Renal Pelvis: 2 mm genişliğe kadar.

Üreter: İntravenöz ürografide, normal üreter 2 mm'den daha yüksek ölçüde olmamalıdır.

Prostat:

2/3s pelvik girişin yüksekliği

Karaciğer

HEPATOMEGALİ

• GENEL

• Mide ekseninin kaudodorsal deplasmanı

• Yuvarlak ventral çizgi kenar boşluğu

• FOKAL

–Sağ (lateral ve mediyal)

– Sağ taraflı yapılar mediyal, kaudal ve dorsal olarak deplase olur.

– Kitlenin bir kısmı, mide gövdesini kraniyal ve dorsal olarak deplase edecek şekilde midenin arkasında olabilir.

–Sol (lateral ve mediyal)

–Etkilenen yapılar mediyal ve dorsal olarak deplase olur.

–Kısmi kaudal mideye doğruysa, mide fundusunu kraniyal ve dorsal olarak deplase edebilir

MİKROHEPATİK

• Yaygın nedenler: siroz ve PSS

• Mide ekseni kraniyal olarak deplase

• PSS vakalarında böbrek ve kistik taşlar görülebilir.

HEPATİK MİNERALİZASYON

•Dallanma

–Biliyer ağaç mineralizasyonu – koledokolitiazis

–Tesadüfi hepatik mineralizasyon

•Yapılandırılmamış fokal/kabuk benzeri

-Safra taşları

–Kronik kolesistit/ safra kesesi neoplazisi/GB duvarının kistik hiperplazisi

–Kronik hepatopati

–Neoplazi

–Kronik apse/ hematom/ granülom

–Parazitik kistler

Dalak

SPLENOMEGALİ

• FOKAL

• KAFA

– Komşu ince barsak, dorso-kaudal olarak ve sağa doğru deplase olmuştur

– Girintili mide fundusu?

• VÜCUT + DİSTALEKSTREMİ

– Kitle, mideye doğru kaudaldır

– İnce barsak dorsal, kraniyal/kaudal olarak ve sola/sağa doğru yer değiştirmiştir

• DİFÜZ

• Yuvarlak dalak kenarları

• Deplase çevre organlar

• Deplase dalak (torsiyon varsa)

• Kedilerde normalde dalak görünmez– eğer görünüyorsa splenomegali düşünülür

• Konjesyon ve torsiyon gibi durumlarda oluşur (genellikle gastrik torsiyon ile birlikte)

Periton

PERİTONDA GENEL SEROSAL DETAY KAYBI

• Asitler

• Peritonit

• Yağ eksikliği

• Peritoneal karsinomatozis

Kitleler

KARIN-İÇİ KİTLELER

Kitleyi içeren organ şu şekilde tanımlanabilir:

• Kütlenin konumu

• Çevresindeki yapıların deplasmanı

Mide

MİDE

Midenin başlıca bölgeleri kardia, fundus, gövde, pilorik antrum ve pilor kanalıdır.

Midenin radyografik görünümü, sıvının bağımlı yöne ve gazın bağımlı olmayan yöne hareket etmesi nedeniyle hayvanın nasıl konumlandırıldığına bağlı olarak değişir. Sağ lateral projeksiyonda gaz genellikle midenin fundusunda bulunur. Sıvı ve katı maddeler pilorda bulunurken, midede daha fazla gaz olduğunda, vücutta da gaz bulunur. Sol lateral projeksiyonda fundus sıvı ve herhangi bir katı madde içerirken, gaz genellikle pilorik antrumda bulunur.

Dorsoventral projeksiyonda gaz midenin fundusunda görülürken ventrodorsal projeksiyonda gaz midenin pilorunda görülür.

MİDE DEPLASMANI

KRANİYAL DEPLASMAN :

Midenin kraniyal deplasmanı genellikle karaciğerin boyut olarak daha küçük olması veya diyafram fıtığı durumlarında ortaya çıkar. Kitle, midenin kaudalinde ve bitişiğinde bulunursa, mideyi kraniyal olarak itebilir ve o zaman mide deplase olmuş gibi görünebilir.

KAUDAL DEPLASMAN:

Midenin kaudal deplasmanı genellikle hepatomegali veya hepatik kitleler nedeniyle oluşur. Bununla birlikte, pulmoner aşırı şişme ve plevral efüzyon diyaframı, karaciğeri ve mideyi kaudal olarak deplase edebilir. Mide deplasmanı, midenin ekseninin fundus ve pilordan belirlenmesiyle görülebilir. Yanal projeksiyonda, mide ekseni normal yöneliminden kaudal olarak kayar (eksen, omurganın dikeyine kadar kaburga kemiğine paralel doğrultudadır), buna karşı midenin kraniyal deplasmanında bu eksen kraniyal olarak normalden daha fazla kayar. Dorsoventral görünümde, mide ekseni köpekte omurgaya neredeyse diktir.

GASTRİK BÜYÜME

Burada anormal olarak genişlemiş bir mideyi, dolu bir mideden ayırmamız gerekmektedir.

Mide gaz, yiyecek veya sıvı ile dolu olabilir. Ancak hangi noktada onu dilate olarak adlandırmaya başlarız?

Mide son kaburgaya kadar uzanıyorsa, o zaman bu tam anlamıyla normal boyuttur.

Mide doluysa ancak son kaburganın ilerisine uzanıyorsa, mide dilate olarak kabul edilir.

DİĞER

Görülebilecek diğer anormallikler şunlardır:

• Gastrik ülser

• Mide neoplazisi

• Gastrik yabancı cisimler

• Gastrik dilatasyon volvulusu

Bağırsaklar

İNCE BAĞIRSAK

İnce bağırsak üç kısma ayrılır; duodenum, jejunum ve ileum. Radyograflar, normal oldukları konumları dışında, bireysel segmentleri birbirinden ayırt edemez.

Bağırsaklar, etrafındaki organlar ve kitleler tarafından kolayca deplase edilir. İnce bağırsağın yüzeyi, çok az kilolu (genç, çok zayıflamış), peritonit, assit ve/veya peritoneal karsinomatozisli hayvanlar dışında genellikle kolaylıkla tanımlanabilir. Bağırsak duvar kalınlığı için her zaman duvarların radyografik görünümüne güvenmek çok zordur, çünkü lümendeki yumuşak doku maddesi ile gölge görüntü oluşturabilir ve duvarın daha kalın görünmesine neden olabilir.

ENTERİT

Enteritli hayvanlarda mide ve bağırsaklar genellikle direkt radyografilerde herhangi bir yiyecek veya dışkı maddesi içermez. İnce bağırsak sıvı dolu olabilir ve sıvı dolu bağırsak halkalarında küçük hava kabarcıkları (düzensiz gaz paterni) görülebilir. Kontrastlı grafide, akut enteritte hızlı geçiş süresi görülebilirken, kronik enteritte ise geçiş süresi normal veya normalden biraz daha hızlı olabilir.

İNTESTİNAL OBSTRÜKSİYON

Sırasıyla yabancı cisimler, bağırsak duvarı tümörleri ve bağırsak çevresindeki basınç kitleleri gibi intralüminal, intramural veya ekstramural nedenlerden kaynaklanabilir.

Radyografik olarak yabancı cisimler (radyolüsent olanlar bile) özellikle kontrastlı grafiden sonra tespit edilebilir.

Tam tıkanıklık durumunda ince bağırsağın proksimal kısmında dilatasyon olur. Kısmi tıkanıklıkta ise bu dilatasyon hafif olabilir.

Kontrastlı grafi ile obstrüksiyon proksimalinde kontrast geçiş süresinin geciktiğini görebiliriz. Kısmi bir tıkanıklığımız varsa, kontrast tıkalı alandan geçebilir ve hareket normal olabilir.

İNTUSUSEPSİYON

Genç köpeklerde ve kedilerde daha yaygındır. Yaşlı hayvanlarda, neoplazmanın neden olduğu bağırsak darlığına sekonder olarak eşlik edebilir. Burada gerçekleşen olay, bağırsağın proksimal kısmının daha distal kısma girmesidir.

Radyografik olarak, karında genellikle orta veya kaudalde lokalize sosis şeklinde bir bağırsak kitlesidir. Tıkanmanın proksimalinde gaz ve sıvı dilate barsak halkaları görülebilir ve şiddeti değişebilir.

Kontrast uygulaması ile kontrast invajinasyon proksimalinde görülürken invajinasyonlu segmente uzanan ince bir kontrast çizgisi bazen “sarmal yay” görünümünde olabilir. İleokolik invajinasyon durumunda baryum lavmanı daha yararlı olabilir ve invajinasyonlu bağırsak, kolon içinde bir dolum defekti olarak görünür.

DİĞER

Görülebilecek diğer anormallikler şunlardır:

• Bağırsak delinmesi

• Bağırsak volvulusu

• Mezenterik tromboz

KALIN BAĞIRSAK

Tarama radyografilerinde normal kolon genellikle lümen içindeki gaz ve fekal maddeler nedeniyle görülebilir.

Köpekteki sekum genellikle bir miktar gaz içerir ve “C” şeklindedir. Genellikle orta hattın sağında bel omurları seviyesinde görülür.

Normal kolonun çapı, köpekte 7. bel omurunun uzunluğundan daha az olmalıdır.

KOLON DEPLASMANI

Kolonun ventral deplasmanı sol böbrek kitlesi, sol sublomber kitle, retrograd fıtık, kanama veya perine içinde yer değiştirmiş idrar kesesine (perine fıtığı) sekonder olarak eşlik edebilir.

Kolonun dorsal deplasmanı dalak kitlesi, sarkık mesane ve uterus büyümesine sekonder olarak eşlik edebilir.

Kolonun sağa deplasmanı, sol uterin veya yumurtalık kitlesi, şişmiş mesane ve sol sublomber kitleye sekonder olarak eşlik edebilir.

Kolonun sola deplasmanı, şişmiş mesane, ince bağırsak veya mezenterik kitleye sekonder olabilir.

REKTUM DEPLASMANI

Rektumun ventral yer değiştirmesi, büyümüş medial iliak lenf nodlarına sekonder olarak eşlik edebilir.

Dorsal yer değiştirme prostatomegali, vajinal, servikal veya uterin kitle ve üretral kitleye sekonder olarak eşlik edebilir.

Mezenterik veya ince bağırsak kitlesi ve bunun yanında dalak kitlesi ile dorsal olarak yer değiştirebilir.

Sağ sublomber kitleler tarafından ventral olarak yer değiştirebilir; örneğin apse veya hematom, dalak kitlesi ve sekokolik lenfadenopati.

Rektumun sola deplasmanı, sağ karaciğer kitlesine veya sağ vücut duvarındaki kitlelere sekonder olarak eşlik edebilir.

Rektumun sağa deplasmanı mezenterik veya ince bağırsak kitlelerine bağlı olabilir.

DİĞER

Görülebilecek diğer anormallikler aşağıdakileri içermektedir:

- Atresia recti
- Atresia ani
- Kolit
- Kolon darlığı
- Neoplazi
- Yabancı cisimler
- Perine fıtığı
- Kolonik torsiyon

Böbrekler ve üreterler

Köpek yavrularında ve kedilerde böbrekler dorsal retroperitoneal boşlukta görülürler. Köpekte, sağ böbrek genellikle 13. torasik ila 1. bel omurları seviyesindeyken, kedilerde sağ böbrek 1. ve 4. bel omurları arasında yer alabilir. Sol böbrek genellikle köpekte 2. ve 4. bel omurları arasında, kedide ise 2. ve 5. bel omurları seviyesinde bulunur. Yetişkin köpeklerde böbrekler her zaman net bir şekilde görüntülenmezken, kediler ve yavru köpeklerde görünürler. Nefromegali, tipik olarak ince bağırsakların yerini; ventral, kraniyal, kaudal olarak ve ayrıca karnın karşı tarafına etkilenen böbreğe doğru değiştirir. Küçük böbreklerin düz radyografilerde görüntülenmesi çok zor olabilir. Bunun yanında normal böbrekler bazen üstteki abdominal organlar nedeniyle görüntülenemediği için görülebilir bir böbreğin olmaması küçültülmüş boyutun göstergesi olarak güvenilir bir şekilde kullanılamaz. Üreterler genellikle kontrastsız görüntülenemezler ve retroperitoneal alandadırlar.

Adrenal bezler

Genişletilmedikleri veya kireçlenmedikleri sürece genellikle görünmezler. Adrenallerin kalsifikasyonu kedilerde tesadüfi bir bulgu olabilir ve adrenallerden birini veya her ikisini de içerebilir. Buna karşın köpeklerde adrenallerin kalsifikasyonu genellikle tümör gibi hastalıkla ilişkilidir. Her iki adrenal de genellikle ilgili böbreğin kraniomedial tarafındadır.

İdrar kesesi ve üretra

İdrar kesesi genellikle kaudoventral abdomende, pelvisin pubisine kraniyal ve rektum ve inen kolonun ventralinde-

dir. Üretral taşlar, bir kitle ya da üretranın başlangıcında trigon bölgesini etkileyen neoplazinin neden olduğu bası veya hayvanın bir süredir idrar yapmaması nedeniyle idrar kesesi boyut olarak büyük olabilir. Bu, nörojenik atoniye sekonder de olabilir. Küçük idrar kesesinin tanımlanması zor olabilir.

Son çıkılan idrar nedeniyle boş olan idrar kesesi, sistit nedeniyle sık idrara çıkma, ektopik üreter gibi konjenital anomali veya perineal alan gibi anormal bir yerde bulunan fıtık idrar kesesinin boyutunun azalmasının nedenleri arasında yer almaktadır.

Asit şüphesinin olduğu ve mesanenin görüntülenememesi durumunda, mesane rüptürlerinden de şüphelenilmelidir. İdrar kesesinin anormal şekli, idrar kesesi doldurulmadığı zaman oluşan dış basıya bağlı olabileceği gibi sistit, granülomatöz sistit ve neoplazi gibi mesane duvarını etkileyen infiltratif hastalıklardan da kaynaklanabilir. İdrar kesesi duvarı, bir tanesi daha önce tanımlanmış olan kontrastlı grafiden sonra daha iyi değerlendirilebilir. Lümende çeşitli dolum defektleri görebiliriz. İdrar kesesi lümeninin dışında kontrast gördüğümüzde, kontrastlı grafide genellikle bir rüptüre idrar kesesi tanımlanabilir.

ÇİFT KONTRAST SİSTOGRAFİDE GÖRÜLDÜĞÜ ŞEKİLDE SERBEST LUMİNAL DOLUM DEFEKTİ:

Kistik taşlar merkezdedir ve kenarları belirsiz yuvarlak bir şekle sahiptir.

Kan pıhtılarının şekli ve sınırı düzensizdir ve bunlar mesanenin herhangi bir yerinde olabilirler.

Hava kabarcıkları, çok belirgin kenar boşluklarının yanında yuvarlak ve pürüzsüzdür ve kontrast birikintinin periferinde bulunurlar.

Dişi ve erkek genital sistemi

Dişi üreme sistemi iki yumurtalık, uterus cornuları, uterus gövdesi, serviks ve vajinadan oluşur. Normal hayvanlarda genellikle direkt radyografilerde görünmezler. Normal olan bazı çok şişman köpeklerde ve kedilerde, rektum ile idrar kesesi arasındaki uterus gövdesini direkt lateral grafisinde görebilirsiniz. Fetal iskeletler, köpeklerde yaklaşık olarak 41-45. günlerde ve kedilerde 35-39. günlerde görülebilir. Erken gebelikte küçük açılmış bir uterus görülebilirken, daha sonra lateral görünümde birbirinin üstüne yerleşmiş fetal iskeletleri de görürüz. Daha doğru bir fetal sayım elde etmek için kafataslarını saymak daha uygundur. Genel olarak fetüsler yaklaşık olarak aynı boyutta olmalı ve benzer bir kemikleşme paternine sahip olmalıdır.

Erkek üreme sistemi, skrotum, ayrı ayrı epididim ve sprem kanalına sahip iki testis, prostat bezi ve penisten oluşur. Direkt radyografilerde iç genitalya görünmez. Os penis kemiği, penis dokusu içinde yer alır ve penil üretra ile yakın ilişki içindedir.

Tavsiye edilen ek kaynaklar

KARACİĞER VE DALAK

Biller DS. (1995) Hepatic imaging with radiology and ultrasound, Vet Clin North Am Small Anim Pract; 25: 305

Frank PM, Mahaffey MB. (2007) The liver and spleen. In: Thrall DE (ed). Textbook of vet-erinary diagnostic radiology, 5th edition. Philadelphia: WB Saunders Co, pp667-692.

Lamb CR, Kleine LJ, McMillan MC. (1991) Diagnosis of calcification on abdominal radi-ographs, Vet Radiol; 32: 211

Moon Larson M. (2013) Liver and spleen. In: Thrall DE (ed). Textbook of veterinary diag-nostic radiology, 7th edition. St Louis, Missuri: Elsevier, pp792-822.

Suter PF. (1982) Radiographic diagnosis of liver disease in dogs and cats, Vet Clin North Am; 12: 153

Thrall DE. Textbook of Veterinary Diagnostic Radiology, 7th ed, 2013. WB Saunders. Chapters 40, pp792.822,

GASTROINTESTINAL KANAL

Biery DN. (2002) The large bowel. In: Thrall DE (ed). Textbook of veterinary diagnostic ra-diology, 4th edition. Philadelphia: WB Saunders Co, pp660-673.

Lamb CR. (1999) Recent developments in diagnostic imaging of the gastrointestinal tract of the dog and cat. In: Simpson KW (Ed). Veterinary Clinics of North America: Small Ani-mal Practice, Vol 29, no2. Philadelphia: WB Saunders Co, pp307-342.

Mahaffey MB, Barber DL. (2002) The stomach. In: Thrall DE (ed). Textbook of veterinary diagnostic radiology, 4th edition. Philadelphia: WB Saunders Co, pp615-638.

Riedesel EA. (2002) The small bowel. In: Thrall DE (ed). Textbook of veterinary diagnostic radiology, 4th edition. Philadelphia: WB Saunders Co, pp639-660.

Thrall DE. Textbook of Veterinary Diagnostic Radiology, 7th ed, 2013. WB Saunders. Chapters 46-48, pp893-969,

ÜROGENİTAL KANAL

Barber DL, Finco DR. (1979) Radiographic findings in induced bacterial pyelonephritis in dogs. J Am Vet Med Assoc;175:1183-1189.

Burnie AG, Weaver AD (1983). Urinary bladder neoplasia in the dog: a review of seventy cases. J Small Anim Pract;24:129-143.

Davies JV, Read HM. (1990) Urethral tumours in dogs. J Small Anim Pract ;31:131-136.

Kealy JK, McAllister H. Diagnostic Radiology and Ultrasonography of the Dog and Cat. 3rd ed. 2000. WB Saunders. Chapter 2, pp 96-127.

Leveille, R. (1998) Ultrasonography of urinary bladder disorders. Veterinary Clinics of North America: Small Animal Practice. 28: 799-822.

Neurwith L, et al. (1993) Comparison of excretory urography and ultrasonography for de-tection of experimentally induced pyelonephritis in dogs. Am J Vet Res;54:660-669.

Thrall DE. Textbook of Veterinary Diagnostic Radiology, 7th ed, 2013. WB Saunders. Chapters 41-45, pp823-893,

Çeviri: Pınar KEFELİ BERBER-Kasım BERBER

Seeing Through the Shadows: How to Go About Reading Abdominal Radiographs of the Dog and Cat?

Pete Mantis

There is only one rule in radiography and that is to examine the entire radiograph. Some- times radiologists will state that as "the lesion is situated at the corner of the radiograph". This is not always the case, but is a reminder to us to look at everything.

Why is it essential to examine the entire radiograph? We cannot always predict the lesions based on the clinical signs. Some lesions may be suggested by

the history while others may be unexpected and of more importance than the ones associated with the clinical signs. Also, many diseases have unpredictable patterns, e.g. trauma may appear as soft tissue swelling, fractured ribs, pleural effusion, ascites etc.

Radiographic Interpretation

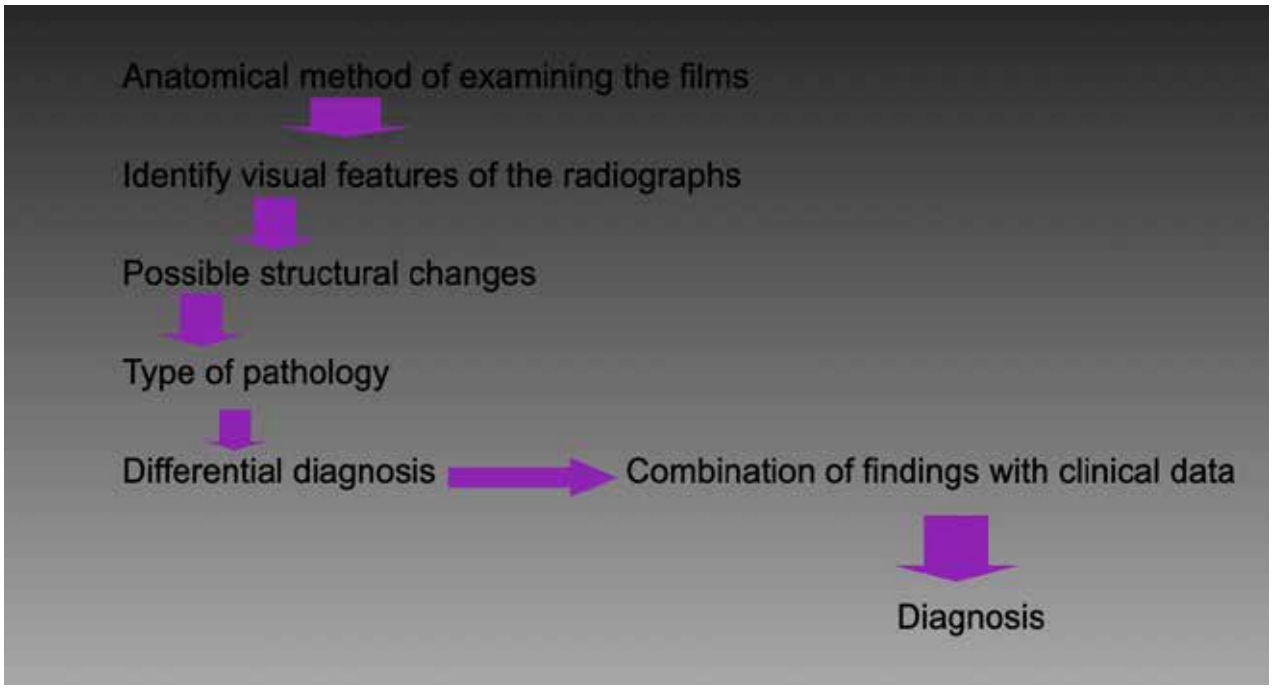

Normal Anatomy

Rules of the Thumb

Liver:From edge of lungs to the costal arch. The gastric axis should be from parallel to the ribs up to vertical to the spine on the lateral view.

Stomach:The normal stomach usually lies entirely within the costal arch. Small Intestine:

Dog:

- Less than twice the width of arib
- Less than the central height of the body of L5 vertebra Cat:

- Less than 12mm indiameter
- Less than twice the central height of the body of the L2 vertebraLargeIntestine:

Dog: should be less than the length of the body of L7 or less than 3x the width of the small intestine

Cat: the ratio of the maximal colon diameter to the length of the body of L5 should be less than 1.28

Kidneys and Ureters:

The kidneys are measured on VD view Dog: 2.5 – 3.5 x length of L2.

Cat: 1.8 – 2.4 x length of L2. Renal Pelvis: Up to 2mm width.

Ureter: The normal ureter should not measure more than 2mm in intravenous urography. Prostate:

2/3s the height of the pelvic inlet

Liver

H E P A T O M E G A L Y

• G E N E R A L

- Caudodorsal displacement of the gastricaxis
- Rounded ventral linermargin

• F O C A L

–Right (lateral and medial)

–Right sided structures are displaced medially, caudally and dorsally

–A portion of the mass may be behind the stomach displacing the gastric body cranially and dorsally

–Left (lateral and medial)

–Affected structures are displaced medially and dorsally

–If part caudal to stomach may displace the gastric fundus cranially and dorsally

M I C R O H E P A T I C A

- Commonly causes: cirrhosis andPSS
- Gastric axis displacedcranially
- Renal and cystic calculi may be seen in cases ofPSS

H E P A T I C M I N E R A L I S A T I O N

- Branching

–Billiary tree mineralisation – choledocholithiasis

–Incidental hepatic mineralisation

- Focal unstructured/shell-like

–Gallstones

–Chronic cholecystitis/ gallbladder neoplasia/ cystic hyperplasia of GB wall

–Chronic hepatopathy

–Neoplasia

–Chronic abscess/ haematoma/ granuloma

–Parasitic cysts

Spleen

S P L E N O M E G A L Y

• F O C A L

• H E A D

–Adjacent small intestine displaced dorso-caudally and to the right

–Indented gastric fundus?

• B O D Y + D I S T A L E X T R E M I T Y

–Mass caudal to stomach

–Small intestine displaced dorsally, cranially/ caudally and left/ right

• D I F F U S E

- Rounded splenic margins
- Displaced surrounding organs
- Displaced spleen (iftorsion)
- In cats with normally do not see the spleen – if visible considersplenomegaly
- Occurs with conditions such as congestion and torsion (usually with gastrictorsion)

Peritoneum

G E N E R A L L O S S O F S E R O S A L D E T A I L I N P E R I T O N E U M

- Ascites
- Peritonitis
- Lack offat
- Peritoneal carcinomatosis

Masses

INTRA-ABDOMINALMASSES

The organ containing the mass may be identified by the:

- Location of themass
- Displacement of the surroundingstructures

Stomach

THESTOMACH

The major areas of the stomach are : the cardia, the fundus, the body, the pyloric antrum and the pyloric canal.

The radiographic appearance of the stomach varies depending on how the animal is posi- tioned because fluid moves to the dependent aspect and gas to the non-dependent as- pect. In the right lateral projection the gas is usually present in the fundus of the stomach. When more gas is in the stomach then gas is also present in the body, while the fluid and solids are located in the pylorus. In the left lateral projection the gas is usually located in the pyloric antrum while the fundus contains fluid and any solids.

In the dorsoventral projection the gas is visible in the fundus of the stomach while in the ventrodorsal projection the gas is visible in the pylorus of the stomach.

DISPLACEMENTOFTHESTOMACH

CRANIALDISPLACEMENT:

Cranial displacement of the stomach usually occurs if the liver is smaller in size or in cases of diaphragmatic hernia. If a mass is located caudal to and next to the stomach it may ac- tually push the stomach cranially and then it may appear as though it is displaced.

CAUDALDISPLACEMENT:

Usually caudal displacement of the stomach occurs due to hepatomegaly or hepatic masses. However, pulmo- nary over-inflation and pleural effusion can displace the di- aphragm, liver and stomach caudally. The displace- ment of the stomach can be seen by identifying the axis of the stomach from the fundus and the pylorus. In the lateral projection the gastric axis shifts caudally from the normal orientation (axis parallel to the ribs up to vertical to the spine) while in cranial displacement of the stomach this axis shifts cranially more than normal. In the dorsoventral view the gastric axis is almost perpendicular to the spine in the dog.

GASTRICENLARGEMENT

Here we have to distinguish an abnormally dilated stomach from a full stomach.

The stomach may be filled with gas, food or fluid. But at which point do we start calling it dilated?

If the stomach extends up to the last rib then that is just normal size.

If it is full but extends beyond the last rib then the stomach is considered dilated.

OTHER

Other abnormalities that may be seen include:

- Gastric ulcers
- Gastric neoplasia

- Gastric foreignbodies
- Gastric dilatationvolvulus

Intestines

S M A L L I N T E S T I N E

The small intestine is divided into three portions: the duodenum, jejunum and ileum. Ra- diographs cannot differentiate the individual segments from one another except from their location when normal.

Intestines are easily displaced by organs and masses around them. The surface of the small intestine can be usually readily identified unless in cases of animals with very little fat (young, emaciated), peritonitis, ascites and/ or peritoneal carcinomatosis. It is always very difficult to trust the radiographic appearance of the walls for intestinal wall thickness since this may silhouette with soft tissue material in the lumen and make the wall appear thicker.

E N T E R I T I S

In survey radiographs, in animals with enteritis, the stomach and the intestines usually do not contain any food or faecal material. The small intestine could be fluid filled and small air bubbles (irregular gas pattern) may be seen within the fluid filled loops of intestine. In the contrast studies we may see rapid transit time in acute enteritis while in chronic enteri- tis the transit time may be normal or mildly faster than normal.

I N T E S T I N A L O B S T R U C T I O N

This can be caused by intraluminal, intramural or extramural causes like foreign bodies, intestinal wall tumours and compressing masses around the intestine, respectively.

Radiographically foreign bodies may be identified (even radiolucent ones) especially after contrast studies.

In case of complete obstruction we will have dilatation of the proximal part of the small in- testine while in partial obstruction this dilatation may be mild.

With a contrast study we may see delayed transit time of the contrast proximal to the ob- struction. If we have a partial obstruction the contrast can pass through the obstructed area and then the movement may be normal.

I N T U S S U S C E P T I O N

This is more common in young dogs and cats. In older animals it may be secondary to in- testinal stricture caused by neoplasm. What happens is that the proximal portion of the intestine intussuscepts into the more distal portion.

Radiographically this is a localised sausage shaped bowel mass in the abdomen usually mid or caudal. Gas and fluid dilated loops of intestine proximal to the obstruction may be seen and vary in severity.

With contrast administration the contrast will be seen proximal to the intussusception while a thin line of contrast may be seen extended to the intussuscepted segment sometimes having the appearance of a “coiled spring”. In case of ileocolic intussusception barium enema may be more helpful and the intussuscepted bowel appears as a filling defect with- in the colon.

O T H E R

Other abnormalities that may be seen include:

- Intestinalperforation
- Intestinal volvulus
- Mesenteric thrombosis

L A R G EI N T E S T I N E

On survey radiographs the normal colon can usually be seen because of gas and faecal material within the lumen.

The caecum in the dog usually contains some gas and has a “C” shape and is usually vis- ible on the right of the midline at the level of the lumbar vertebrae.

The diameter of the normal colon should be less than the length of the 7th lumbar verte- brae in the dog.

D I S P L A C E M E N T O F C O L O N

Ventral displacement of colon may be secondary due to: left kidney mass, left sublumbar mass, retrograde hernia, haemorrhage or urinary bladder displaced in the perineum (per- ineal hernia).

Dorsal displacement of colon may be secondary to: splenic mass, descending urinary bladder, uterine enlargement.

Right displacement of the colon may be secondary to: left uterine or ovarian mass, dis- tended urinary bladder, left sublumbar mass.

Left displacement of the colon may be secondary to: distended urinary bladder, small bowel or mesenteric mass.

D I S P L A C E M E N T O F R E C T U M

Ventral displacement of the rectum may be secondary to enlarged medial iliac lymph nodes.

Dorsal displacement can be secondary to prostatomegaly, vaginal, cervical or uterine mass and urethral mass.

It can be displaced dorsally by a mesenteric or a small intestinal mass and also by a splenic mass.

It can be displaced ventrally by right sublumbar masses e.g. an abscess or haematoma, splenic mass and caecocolic lymphadenopathy.

Left displacement of the rectum can be secondary to a right liver mass or masses in the right body wall.

Right displacement of the rectum can be due to mesenteric or small intestinal masses.

O T H E R

Other abnormalities that may be seen include:

- Atresiarecti
- Atresia ani
- Colitis
- Colonicstricture
- Neoplasia

- Foreign bodies and
- Perineal hernia
- Colonic torsion

The kidneys and ureters

In the puppies and cats the kidneys are visible in the dorsal retroperitoneal space. In the dog, the right kidney is usually at the level of 13th thoracic to 1st lumbar vertebrae while in the cat the right kidney can be located between the 1st and 4th lumbar vertebrae. The left kidney is usually located between the 2nd and 4th lumbar vertebrae in the dog, while in the cat at the level of the 2nd and 5th lumbar vertebrae. Kidneys are not always clearly vi- sualised in adult dogs while they are visible in cats and puppies. Nephromegaly typically displaces small intestines ventrally, cranially and caudally, as well as to the opposite side of the abdomen to the affected kidney. Small kidneys can be very difficult to visualise on plain radiographs, and as normal kidneys are sometimes not visualised because of overly- ing abdominal organs, the lack of a visible kidney cannot be reliably used as a marker for reduced size. The ureters are not usually visualised without contrast and they are in the retroperitoneal space.

Adrenal glands

Usually not visible unless enlarged or calcified. In the cat calcification of the adrenals may be an incidental finding and it may involve one or both adrenals while in the dog it is usual- ly associated with disease e.g. tumour. Both of the adrenals are usually at the craniomedi- al aspect of the respective kidneys.

Urinary bladder and urethra

The urinary bladder is usually in the caudoventral abdomen cranial to the pubis of the pelvis and ventral to the rectum and descending colon. The bladder may be large in size because of urethral calculi or compression by a mass or neoplasia affecting the trigone area at the beginning of the urethra or because the animal has not urinated for a while. It also may be secondary

to neurogenic atony. A small bladder may be difficult to identify.

Causes of decreased bladder size include: empty bladder due to recent urination, frequent urination from cystitis, congenital anomaly like ectopic ureter or herniation to an abnormal location like the perineal area.

In the case of suspicion of ascites and non-visualisation of the bladder, bladder ruptures should also be suspected. Abnormal shape of the bladder may be due to external com- pression when it is not filled or due to infiltrative diseases that affect the bladder wall like in cases of cystitis, granulomatous cystitis and neoplasia. The bladder wall can be better evaluated after contrast studies like the one described earlier. In the lumen we may see various filling defects. A ruptured bladder can be usually identified on a contrast study when we see contrast outside the bladder lumen.

FREE LUMINAL FILLING DEFECTS AS SEEN IN DOUBLE CON- TRASTCYS TOGRAPHY:

- Cystic calculi are in the centre and have a rounded shape with an indistinctmargin.
- Blood clots are irregular in shape and margination and they can be anywhere in the bladder.

- Air bubbles are round and smooth with very distinct margins and they are at the periph- ery of the contrast-puddle.

Female and male genital tracts

The female reproductive tract consists of two ovaries, the uterine horns, the uterine body, the cervix and the vagina. In the normal animal they are not usually visible on survey radi- ographs. In some very fat dogs and cats that are normal you may be able to see the uter- ine body between the rectum and the urinary bladder on a survey lateral radiograph.Foetal skeletons can be seen at approximately 41-45 days in the dog and 35-39 days in the cat. In early pregnancy a small dilated uterus may also been seen, while later we see foetal skeletons superimposed on each other on the lateral view. It is better to count the skulls in order to have a more accurate foetal count. In general foetuses should be approximately the same size and have a similar ossification pattern.

The male reproductive system consists of the scrotum, the two testicles with respective epididymis and vans deferens, the prostate gland and the penis. The internal genitalia cannot be seen on survey radiographs. The os penis bone is located within the penile tis- sue and is in close association with the penile urethra.

Recommended Further Reading

L I V E R A N D S P L E E N

Biller DS. (1995) Hepatic imaging with radiology and ultrasound, Vet Clin North Am Small Anim Pract; 25: 305

Frank PM, Mahaffey MB. (2007) The liver and spleen. In: Thrall DE (ed). Textbook of vet- erinary diagnostic radiol- ogy, 5th edition. Philadelphia: WB Saunders Co, pp667-692.

Lamb CR, Kleine LJ, McMillan MC. (1991) Diagnosis of calcification on abdominal radi- ographs, Vet Radiol; 32: 211

Moon Larson M. (2013) Liver and spleen. In: Thrall DE (ed). Textbook of veterinary diag- nostic radiology, 7th edition. St Louis, Missuri: Elsevier, pp792-822.

Suter PF. (1982) Radiographic diagnosis of liver disease in dogs and cats, Vet Clin North Am; 12: 153

Thrall DE. Textbook of Veterinary Diagnostic Radiology, 7th ed, 2013. WB Saunders. Chapters 40, pp792.822,

G A S T R O I N T E S T I N A L T R A C T

Biery DN. (2002) The large bowel. In: Thrall DE (ed). Textbook of veterinary diagnostic ra- diology, 4th edition. Philadelphia: WB Saunders Co, pp660-673.

Lamb CR. (1999) Recent developments in diagnostic imaging of the gastrointestinal tract of the dog and cat. In: Simpson KW (Ed). Veterinary Clinics of North America: Small Ani- mal Practice, Vol 29, no2. Philadelphia: WB Saunders Co, pp307-342.

Mahaffey MB, Barber DL. (2002) The stomach. In: Thrall DE (ed). Textbook ofveterinary diagnostic radiology, 4th edition. Philadelphia: WB Saunders Co,pp615-638.

Riedesel EA. (2002) The small bowel. In: Thrall DE (ed). Textbook of veterinarydiagnostic radiology, 4th edition. Philadelphia: WB Saunders Co,pp639-660.

Thrall DE. Textbook of Veterinary Diagnostic Radiology, 7th ed, 2013. WB Saunders. Chapters 46-48, pp893-969,

U R O G E N I T A L T R A C T

Barber DL, Finco DR. (1979) Radiographic findings in induced bacterial pyelonephritis in dogs. J Am Vet Med Assoc;175:1183-1189.

Burnie AG, Weaver AD (1983). Urinary bladder neoplasia in the dog: a review of seventy cases. J Small Anim Pract;24:129-143.

Davies JV, Read HM. (1990) Urethral tumours in dogs. J Small Anim Pract ;31:131-136.

Kealy JK, McAllister H. Diagnostic Radiology and Ultrasonography of the Dog and Cat. 3rd ed. 2000. WB Saunders. Chapter 2, pp 96-127.

Leveille, R. (1998) Ultrasonography of urinary bladder disorders. Veterinary Clinics of North America: Small Animal Practice. 28: 799-822.

Neurwith L, et al. (1993) Comparison of excretory urography and ultrasonography for de- tection of experimentally induced pyelonephritis in dogs. Am J Vet Res;54:660-669.

Thrall DE. Textbook of Veterinary Diagnostic Radiology, 7th ed, 2013. WB Saunders. Chapters 41-45, pp823-893,

Köpek ve Kedinin Kas-İskelet Radyografisi: Bu Lezyon Agresif mi, Değil mi?

Pete Mantis

Muskuloskeletal radyografisinde lezyonun agresif bir süreçten mi (örn. Neoplazi veya enfeksiyon) yoksa agresif olmayan bir süreçten mi (örn. Kemik kist) kaynaklandığını ayırt etmek önemlidir. Lezyonun agresif bir süreçten kaynaklanıp, kaynaklanmadığını belirlemek sonraki teşhis adımına karar vermek ve prognozu belirlemek için çok önemlidir. Agresif ve agresif olmayan kemik lezyonlarını birbirinden ayırt etmede yardımcı olabilecek dört kriter bulunmaktadır:

1. Kortikal kemik yıkımının varlığı
2. Periosteal reaksiyonun özellikleri
3. Geçiş bölgesi
4. Değişim oranı

1. Kortikal kemik yıkımının varlığı

- Bir değişikliğin radyografik olarak görülebilir olması için kemiğin en az %30'u değişmiş olmalıdır.
- Birincil ışının görülebilir olması için kortikal yıkıma teğet olarak vurmalıdır.
- Kemik erimesi (osteoliz), korteks tahribatının olmadığı durumlarda da medüller boşlukta olabilir. Medüller kemik kaybı agresif bir lezyonu göstermez.
- Osteoliz, paterne göre sınıflandırılmıştır: Coğrafi, güve-yeniği şeklinde ve geçirgen. Karma bir osteoliz modeli de mevcuttur.

Osteoliz Biçimleri

BİÇİM	COĞRAFİ	GÜVE-YENİĞİ	GEÇİRGEN
SAYI	tek	Çoklu	Çoklu
BOYUT	Büyük (>10mm)	Küçük (3-10mm)	Çok küçük (1-2mm)
MARJİNASYON	Belirgin	Belirsiz	Belirsiz
GEÇİŞ BÖLGESİ	Kısa	Uzun	Uzun
CORTEX	Normal/ ince	İnce/ düzensiz/bozulmuş	İnce/ düzensiz/bozulmuş
SKLEROZ	Sıklıkla lezyon çevresinde	Yok	Yok
TİP	Agresif olmayan/ iyi huylu	Agresif	Çok Agresif
ÖRNEKLER	Kemik kisti	Tümör/ osteomiyelit	Çok agresif tümör / şiddetli osteomiyelit

2. Periost reaksiyonu

- Agresif olmayan bir periosteal reaksiyon, düzgün ve sürekli sınırlara sahiptir ve dengeli bir biçimde şekillenmiştir.
- Periosteal reaksiyonda düzensiz sınırın varlığı, lezyonun aktif olduğunu gösterir. Genellikle agresif periost reaksiyonları bozulmuş ve tam tanımlanmamıştır.
- Düzensiz periost reaksiyonuna dair herhangi bir kanıt, agresif lezyonla uyumludur.

3. Geçiş bölgesi

- Geçiş bölgesi, kemik lezyonu ile komşu normal kemik arasındaki bağlantıdır. Geçiş bölgesi genellikle medüller boşlukta değerlendirilir.
- Agresif olmayan lezyonların kısa ve kolayca tanımlanabilen bir geçiş bölgesi vardır.
- Agresif lezyonlarda sınır yoktur ya da tam olarak tanımlanmamıştır, geçiş bölgesi vardır.

4. Değişim oranı

- Agresif lezyonlar nispeten hızlı bir değişim oranına sahiptir. Aynı görüntülemenin 2-4 hafta içinde tekrarlamak, fark edilebilir bir ilerlemeyi doğrulamalıdır.
- Agresif olmayan lezyonlar genellikle yavaş büyür ve radyografiler 2-4 hafta içinde tekrarlanırsa fark edilebilir bir ilerleme neredeyse hiç olmaz.

Agresif ve agresif olmayan kemik lezyonları

KRİTER	AGRESİF OLMAYAN	AGRESİF
LOKASYON	Her yerde	Metafız/diyafız
OSTEOLİZ	Coğrafi	güve-yeniği/geçirgen
KORTİKAL KEMİK YIKIMI	Yok	Var Olası patolojik kırık
GEÇİŞ BÖLGESİ	Belirgin	Belirsiz
PERIOSTEAL REAKSİYON	Düzgün, sürekli	Düzensiz/ bozulmuş / tam tanımlanmamış
10 GÜNLÜK DEĞİŞİM HIZI	Yok	Belirgin

- Bir kemik lezyonunun agresif olarak nitelendirilmesi için tüm kriterleri barındırması gerekmez. Kortikal yıkım, agresif periost reaksiyonu veya belirsiz geçiş bölgesinden herhangi biri, agresif bir lezyonu nitelendirmek için yeterlidir.
- Radyografilerdeki düşük agresiyon, düşük biyolojik agresiyon anlamına gelmez.
- Radyografilerde agresif özelliklerin olmaması, genellikle biyolojik agresiyon olmadığı anlamına gelir.
- Agresif bir lezyonun tanımlanması, akciğerlerin değerlendirilmesi (torasik radyografi veya BT) ve sitoloji/ histopatoloji ve kültür için lezyondan numune alınmasının önemini hatırlatmalıdır.

Tavsiye edilen ek kaynaklar

R Dennis, RM Kirberger, RH Wrigley, FJ Barr. (2001) Small Animal Radiological Differential Diagnosis. W.B. Saunders (ed)

MC Muhlbauer, SK Kneller (2013) Radiography of the dog and cat: guide to making and interpreting radiographs. Wiley-Blackwell (ed); pp 4-8 and 125-177.

P O'Donnell (2003) Evaluation of focal bone lesions: basic principles and clinical scenarios, Imaging 15(4):298; https://doi.org/10.1259/img.15.4.150298

DE Thrall. (2018) Textbook of Veterinary Diagnostic Radiology. 7th edition Saunders Elsevier (ed); pp 335-345

Muskuloskeletal Radiography of the Dog and Cat: Is This Lesion Aggressive or Not?

Pete Mantis

In musculoskeletal radiography it is important to distinguish if the lesion is caused by an aggressive process (e.g. neoplasia or infection) or a non-aggressive process (e.g. bone cyst). Determining if the lesion is caused by an aggressive or not process is very important for deciding the next diagnostic step and formulating a prognosis.

There are four criteria that can help in the distinction between aggressive and non- aggressive bone lesions:

1. Presence of cortical bonedestruction
2. The characteristics of the periostealreaction
3. The zone oftransition
4. Rate ofchange

1. Presence of cortical bonedestruction

- At least 30% of bone must be altered before a change is visibleradiographically.
- The primary beam must hit tangentially the cortical destruction to beseen.
- Bone lysis (osteolysis) may be in the medullary cavity with no destruction of the cortex. Medullary bone loss does not necessary indicate an aggressivelesion.
- Osteolysis has been classified into patterns: geographic, moth-eaten and permeative. There is a mixed pattern of osteolysisalso.

Osteolysis Patterns

PATTERN	GEOGRAPHIC	MOTH-EATEN	PERMEATIVE
NUMBER	solitary	multiple	multiple
SIZE	Large (>10mm)	Small (3-10mm)	Very small (1-2mm)
MARGINATION	Distinct	Indistinct	Indistinct
TRANSITION ZONE	Short	Long	Long
CORTEX	Normal/ thin	Thin/ irregular/ disrupted	Thin/ irregular/ disrupted
SCLEROSIS	Often around lesion	Absent	Absent
TYPE	Non-aggressive/ benign	Aggressive	Very Aggressive
EXAMPLES	Bone cyst	Tumor/ osteomyelitis	Very aggressive tumor/ severe osteomyelitis

2. Periostealreaction

- A non-aggressive periosteal reaction has smooth and continuous margins and is evenlyshaped.
- The presence of irregular margin of the periosteal reaction indicates the lesion is active. Often aggressive periosteal reactions are disrupted and illdefined.
- Any evidence of irregular periosteal reaction is consistent with an aggressivelesion.

3. Zone oftransition

- Zone of transition (or transition zone) is the junction between the bone lesion and the adjacent normal bone. The transition zone is usually evaluated in the medullary cavity.
- Non-aggressive lesions have a short and easily identified transitionzone.
- Aggressive lesions have no demarcation or poorly defined transitionzone.

4. Rate ofchange

- Aggressive lesions have a relatively rapid rate of change. Repeating the same views in 2-4 weeks' time should confirm a noticeableprogression.
- Non-aggressive lesions usually grow slowly and there will be almost no noticeable progression if radiographs are repeated within 2-4weeks.

Aggressive vs Non-aggressive bone lesions

CRITERIA	NON-AGGRESSIVE	AGGRESSIVE
LOCATION	Anywhere	Metaphyseal/ diaphyseal
OSTEOLYSIS	Geographic	Moth-eaten/ permeative
CORTICAL BONE DE-STRUCTION	No	Present Possible pathological fracture
TRANSITION ZONE	Distinct	Indistinct
PERIOSTEAL REACTION	Smooth, continuous	Irregular/ disrupted/ ill- defined
RATE OF CHANGE 10 DAYS	None	Marked

- A bone lesion does not have to have all criteria to be characterised asaggressive.

Any one from: cortical destruction, aggressive periosteal reaction or indistinct zone of transition is enough to characterise a lesion aggressive.

- Low aggression on radiographs does not mean low biologicalaggression.
- No aggressive features on radiographs usually means no biologicalaggression.
- Identification of an aggressive lesion should prompt consideration for evaluation of the lungs (thoracic radiography or CT) and sampling of the lesion for cytology/ histopathology andculture.

Recommended further Reading

R Dennis, RM Kirberger, RH Wrigley, FJ Barr. (2001) Small Animal Radiological Differential Diagnosis. W.B. Saunders (ed)

MC Muhlbauer, SK Kneller (2013) Radiography of the dog and cat: guide to making and interpreting radiographs. Wiley-Blackwell (ed); pp 4-8 and 125-177.

P O'Donnell (2003) Evaluation of focal bone lesions: basic principles and clinical scenarios, Imaging 15(4):298; https://doi.org/10.1259/img.15.4.150298

DE Thrall. (2018) Textbook of Veterinary Diagnostic Radiology. 7th edition Saunders Elsevier (ed); pp 335-345

Kuşlarda Non-Enfeksiyöz Hastalıklar

Gerry Dorrestein

Kuşlar anatomik olarak memelilerden farklıdır. Çoğunuz tavukların anatomisine aşina olacaksınız. Bu nedenle, tavuklar ve yaygın olarak beslenen evcil kuşlar (örneğin papağanlar) arasındaki anatomik ve fizyolojik farklılıklar hakkında bazı ek bilgiler, kuş tıbbındaki yaygın hastalık problemlerinin yeterli şekilde anlaşılması ve tedavisi için gerekli olacaktır.

Bulaşıcı olmayan sorunlar ağırlıklı olarak barınma, beslenme, yönetim, konjenital arka plan ve yaşla ilgili olacaktır. Üreme koşullarının, saldırganlık travmaları, yumurta bağlama ve intra abdominal yumurta sarısı peritoniti gibi kendine özgü sorunları vardır.

Kuşlarda en yaygın ölüm nedeni, hipoglisemiye ve hemorajik diyateze bağlı ölüme yol açabilen anoreksidir (yemek yememe). Yaygın beslenme sorunları, vit-A eksikliği, kalsiyum eksikliği ve/veya Vit D3 dengesizliğidir. Metabolik problemler ve zehirlenmeler (örneğin kurşun, çinko, Vit D3 ve Teflon) tartışılacaktır. Konjenital problemler ve yaşa bağlı hastalıklar (damar sertliği ve Kronik pulmoner interstisyel fibrozis (CPIF)) sunulmaktadır. Kuş pratiğinde görülen diğer bulaşıcı olmayan problemler Otomutilasyon, Tüy yolma, Kanat ağı dermatiti, Yumurta sarısı sölomiti (EYC), Ksantomlar ve tümörler, hasta kuşlarda yaygın olan belirtilerdir.

Giriş

Kuşlar anatomik olarak memelilerden farklıdır. Çoğunuz tavukların anatomisine aşina olacaksınız. Bununla birlikte, çok yaygın ve genellikle pahalı bir evcil hayvan olan psittacine grubu kuşlar (muhabbet kuşları ve papağanlar), bazı yaygın hastalık problemlerini anlamak için bilinmesi gereken bazı spesifik anatomik ve fizyolojik özelliklere sahiptir.

Bilmeniz gereken bazı önemli gerçekler:

- Psittacinler, nazo-frontal bağlantı noktasında, kafatasındaki üst mandibular eklemde, sağlam, kavisli bir gagaya (rhamphotheca) sahiptir, bu da artan bir esnemeye izin verir ve tohum çatlamasıyla ilişkili şokun bir kısmını emmek için fleksiyon sağlar. Bununla birlikte, yaralandığında normal gıda alımını ciddi şekilde etkileyecektir.
- Kuşlar genel olarak yüksek metabolizmaya sahiptir. Vücut ısılarını korumak ve "yaşlı" vücut hücrelerini yenilemek için gün boyunca sürekli olarak yüksek miktarda enerji alımına ihtiyaçları vardır. Örneğin bağırsaklardaki mukoza hücreleri sadece 2-3 gün yaşar!! Kuş ne kadar küçükse, vücut ağırlığının (bw) her gramı için o kadar fazla enerjiye ihtiyaç duyar. Küçük bir kuş (bw 40 gram), 24-48 saat gıdasız kaldıktan sonra hipoglisemiden ölebilir.
- Psittacinler yiyeceklerini uzun süre saklamazlar. Papağanlarda yiyeceklerin geçiş süresi normalde 8-12 saat aralığındadır. Bu, normal durumlarda kuşun yarım gün gıda tüketmediğinde, GI yolunun neredeyse tamamen boş (!) olacağı anlamına gelir.
- Papağangillerin beslenmeleri ağırlıklı olarak vejeteryan düzendedir, tohumlar ve meyveler gibi bileşenlerden oluşur. Gastro-intestinal sistemi ve gıda sindirimi böyle bir diyete göre uyarlanmıştır. Çoğu türde fonksiyonel kursak ve kaslı bir mide (ventrikül veya taşlık) vardır. Bağırsak yolu oldukça kısadır ve caeca yoktur. Bu kuşların sindirim için bağırsak mikroflorasına ihtiyacı yoktur.
- Protein yıkımının atık ürünü ürik asittir. Yiyeceklerdeki yüksek protein seviyeleri veya uzun süreli açlık, plazma

ürik asit seviyelerinin yükselmesine ve böbrek problemlerine yol açabilir.

- Üropigial bez, kuyruk kaslarına dorsal olarak uzanan bir bilobat, holocrine bezidir. Sıklıkla bir tüy yığını (üropigial fitil) ile çevrelenen iki ila on sekiz kanaldan oluşan bir meme başı yoluyla kaudal olarak açılır. Bu bez, çoğu Amazon türünde eksik olan sebasöz salgılar, su geçirmezlik, tüy esnekliğini ve nemliliğini korumak ve mikro organizmaların büyümesini bastırmak için temizlenerek yayılır. Özellikle Afrika gri papağanlarında tümöral değişiklikler (karsinomlar) nadir değildir.

Hastalık sorunları

Tüm canlı türlerinde olduğu gibi kuşların da hasta olmasının birçok nedeni vardır. Sistematik durumlarda hastalıklar, bulaşıcı olanlar ve bulaşıcı olmayanlar olarak gruplandırılacaktır. Bulaşıcı olmayan sorunlar ağırlıklı olarak barınma, beslenme, yönetim, doğuştan gelen geçmiş ve yaşla ilgili olacaktır. Üreme koşullarının, saldırganlık travmaları, yumurta bağlama ve karın içi yumurta sarısı peritoniti gibi kendine özgü sorunları vardır.

Bulaşıcı sorunlar ikinci bir sunumda sunulmaktadır.

Bulaşıcı olmayan hastalıklar.

Bulaşıcı olmayan hastalıklar arasında beslenme, metabolizma, zehirlenme, yabancı cisimlerin alınması (corpora aliena), doğuştan gelen hatalar (konjenital) veya genetik sorunlar, yaşa bağlı hastalıklar, travma, bulaşıcı olmayan iltihaplar ve neoplastik lezyonlar (tümörler) ile ilgili sorunlar yer alır.

Beslenme

Beslenme sorunları hala bazen papağanlarda hastalık nedenidir. Çoğu durumda bunlar evcil kuş olarak tutulan papağanlar veya muhabbet kuşlarıdır.

80'lerde , 3 yıldan fazla kafeste olan tüm papağanların %50'sinden fazlasında A vitamini eksikliği teşhisi kondu. Ticari psittasine diyetlerinin tohumları ve tahıl taneleri, A vitamini veya karotenoid muhteviyatı açısından nispeten zayıftır. Yoğun araştırmalar nedeniyle, evcil hayvan dükkanlarında dengeli gıda ürünlerinin (örneğin pelet) mevcudiyeti artmıştır. Formüle edilmiş diyetlerin artan kullanımı ile A vitamini eksikliği insidansı hızla azalmıştır. Papağan bakıcılarının ve veteriner hekimlerin konferanslarda yayınlar ve sunumlar yoluyla sürekli eğitimi, bu hastalığın görülme oranını daha nadir hale getirdi.

Genç kuşlarda kalsiyum (Ca) eksikliği ve/veya Vit D3 dengesizliği jüvenil osteodistrofi (raşitizm) ile sonuçlanabilir. Bu, özellikle eğitimsiz kuş severler tarafından çok küçük yaşta elde yetiştirmek için evcil kuş olarak satılan civcivlerde görülen bir problemdir. Kalsiyum beslenme yoluyla sağlanamadığında, uzun kemiklerin eğilmesine ve patolojik kırıklara neden olur. Afrika grilerinin Vit D3 metabolizması ile ilgili bir sorunu vardır. Diyette yeterli Vit D3 ve Ca olmadığında kemik sorunlarından ziyade, nörolojik semptomlar ve hipokalsemi nedeniyle koma durumu gelişir. Bu türlerin ultraviyole ışığa (UVB) maruz kalmaları olası semptomları önleyecektir.

Kuşlarda en yaygın ölüm nedeni iştahsızlıktır (yemek yememek). Anoreksi, kanda düşük glikoz seviyelerine yol açar. Bu glikoz (enerji) eksikliği çoğu metabolik süreci, özellikle de bağırsak epitelinin yenilenmesini azaltacaktır. Bu, bağırsak duvarlarında kusurlara neden olur ve bağırsaklardaki şiddetli kanamalar nedeniyle kuşlar ölür (hemorajik diyatezi (HD)). Hemorajik diyatezi , 24 saat veya daha uzun süre anoreksik olan düşük yağ depolarına sahip küçük kuşlarda (muhabbet kuşları, aşk kuşları veya yavrular) sıklıkla görülür; genellikle hemorajik enterit ile karıştırılır. Hemorajik diyatezi ile uyumlu klinik öykü ve otopsi bulguları, yakın zamanda veya uzun süreli anoreksi ve boş bir kursak, siyah katran dışkıları (denatüre kan nedeniyle) ve bağırsaklardan mideye kan geri akışını içerir.

Etkilenen hayvanlarda anoreksinin nedenleri arasında yemek yiyemeyecek kadar hasta olmak, yanlış yiyeceğe erişmek veya hiç yiyememek yer alır. Çoğu zaman, hasta kuşların yağ depoları kalmaz ve kas kütlesi çok azalır. Küçük vücut boyutu nedeniyle, vücut ısısını korumak için yüksek bir enerji ihtiyacı vardır. Anoreksiya,

iştahsızlık veya açlık, diğer şeylerin yanı sıra, mukoza zarında kusurlara ve kanın bağırsaklara sızmasına, hemorajik diyatezi ile sonuçlanan hızlı bir şekilde hipoglisemiye yol açar.

Bu nedenle, 12 saatten fazla yemek yemeyen hasta kuşlar zorla beslenmelidir!!

Metabolik

Bu problemler metabolik süreçlerdeki anormallikleri içerir. En yaygın olanı, proteinlerin parçalanmasını ve devrini içerir. Kuşlar tarafından üretilen, baskın azotlu atık ürün, ürik asittir. Plazma ürik asit seviyesindeki yükselmeler gut ile sonuçlanabilir. Böbreklerde ürik asit, kloaka içine atılmak üzere kolloidal bir solüsyonda tutulur. Bu nedenle, şiddetli dehidratasyon, proksimal tübüllerde aşırı hasar, idrar çıkışını engelleyen lezyonlar veya böbreğin konjenital malformasyonları, hiperürisemiye, zar yüzeylerinde ve böbrek içinde ürik asit kristallerinin çökelmesine yatkınlık oluşturur. Hasta olan veya yeterince yemeyen papağanlar (göğüs) kaslarını enerji kaynağı olarak harcamaya/kullanmaya başlar ve zayıflarlar. Bu ürik asit üretimini artıracağından, dışkıya bakılarak fark edilebilir. Bu kuşlar yeterince su içmediklerinde, böbreklerdeki tübüller tıkandığı için yüksek plazma ürik asit ile öleceklerdir.

Toksik sorunlar

Kapalı ortamda yaşayan papağanlar çeşitli toksik maddelere maruz kalabilirler. En sık görülen zehirlenmeler kurşun, çinko, Vit D3, avokado ve Teflon®'dur. Bitkilerden genellikle olası bir sorun olarak bahsedilir, ancak gerçekte, avokado zehirlenmesi dışındaki durumlarda bitki zehirlenmeleri nadirdir.

Öncülük etmek. Kurşun kaynakları çoktur ve (birkaçını belirtmek gerekirse) kurşun püskürtme, galvanizli tel, elektrik/elektronik telleri üzerindeki renkli kaplamalar, kurşun bazlı boyalar, kurşun macun, lehim, kurşun emdirilmiş sıva, muşamba, hırdavat bezi, bazı türleri içerir. Folyolar, bazı kaynak türleri, kurşun ağırlıklar (perdeler, balık yemleri), kurşun klapeli çanlar, herhangi bir biçimde vitray çerçeveler (Tiffany lambaları, dekoratif kutular, camlar gibi), uygun olmayan şekilde sırlanmış seramikler, piller, ağırlıklı kuş oyuncakları, kostüm mücevherat, ayna arkalıkları, kurşunlu benzin dumanları ve kurşunla stabilize edilmiş bazı viniller ve plastikler örnek olarak verilebilir. Tabak veya kafes döşemesi olarak kullanılan plastik veya seramikte bile kurşun olabilir. Kurşun toksisitesi, gastrointestinal, renal ve nörolojik sistemlerle ilgili kan hücresi üretimi (hematopoietik doku) ile ilgili sorunları içerir. Psittacinler depresyon (donuk tavır, uyuşukluk, seste azalma), halsizlik, kusma, poliüri/polidipsi, nöbetler veya titreme, hemoglobinüri ve ishal semptomları gösterebilirler. Özellikle kırmızı kan hücrelerinin kaybı, karaciğer ve böbreklerin zarar görmesi klinik semptomlara neden olacaktır.

Doğrulayıcı tanı testleri, kan kurşun konsantrasyonlarının yükselmesini içerir; 200 mcg/l'den daha yüksek konsantrasyonlar düşündürürken, 500 mcg/l'den daha yüksek seviyeler tanısal niteliktedir. Ağır metal yoğunluklarının radyografik kanıtları, ağır metal varlığını doğrular, ancak toksisiteyi doğrulamaz. Otopside tercih edilen tanısal test örnekleri taze, dondurulmuş veya formalinle sabitlenmiş karaciğer ve böbrekten oluşmaktadır.

Çinko toksisitesinin akut belirtileri kurşun toksikozunda görülenlere benzer; kuşlar sıklıkla her iki metalin de yüksek seviyelerine sahip olacaktır. 4 mg/l'nin üzerindeki çinko plazma konsantrasyonları, zehirlenmeyi düşündürür ancak tanısal değildir. Çinko maruziyeti kaynakları arasında madeni paralar, galvanizli kaplar, ağ, hırdavat kumaşı, zımba telleri, çiviler, gübreler, bazı boyalar, çinko pirition şampuanlar, çinko oksit, çinko undesilenat (Desenex krem), kostüm takıları ve diğer metalik eşyalar bulunur.

Çinko toksisitesi karaciğer, böbrek, pankreas ile mide lezyonlarına ve işlev bozukluğuna neden olabilir.

Kurşun veya çinko zehirlenmesinin tedavisi genellikle, olası kurşun ve çinko maruziyet kaynaklarını belirlemeye ve ortadan kaldırmaya çalışırken, birkaç hafta boyunca evde günde bir kez penisilamin verilmesi ile gerçekleştirilir. Vitamin D3 toksisitesi genellikle aşırı diyet takviyesinden kaynaklanır. Sultan papağanı, Mavi ve Altın Amerika papağanı ve Sümbül Amerika papağanı hastalığa daha yatkın ırklar arasındadır. Böbrek ve yumuşak doku mineralizasyonu, hipervitaminoz D3'ün karakteristik özellikleri arasındadır..

Çeşitli ilaçlar ve kimyasallar kuşlarda potansiyel olarak kardiyotoksik olmasına rağmen, çok az belgelenmiş vaka vardır. Kanaryalarda, papağanlarda ve muhabbet kuşlarında doğal ve deneysel avokado toksisitesi rapor edilm-

iştir. Piyasadaki yaygın avokado çeşitleri Fuerte ve Hass çeşitlerinin ikisi de zehirli görünmektedir.

Teşhis, öykü, lezyonlar ve sindirim sistemindeki bitki materyalinin tanımlanmasına dayanır.

Havadaki pulmoner toksinlere ilişkin en iyi belgelenmiş raporlar, aşırı ısıtılmış politetrafloroetilen (PTFE veya Teflon TM) kaplı pişirme kapları, ocak üstleri, kaplanmış ısı lambaları ve ampullerden üretilen piroliz ürünlerinin solunmasından kaynaklananlardır. Polimerlerin 536 o F (280 o C) sıcaklıkta pirolize uğraması ve PTFE dumanlarını salması nedeniyle yayılan dumanlardan toksikoz meydana gelir.

Havadaki diğer toksinler arasında aerosol spreyler, pişirme gazı, karbon monoksit, tütün dumanı ve yanmış gıdalardan ve yemeklik yağlardan çıkan dumanlar bulunur. Spesifik toksin bilinmemekle birlikte, kendi kendini temizleyen fırınların çalışması da akut ölümlerle sonuçlanmıştır ve yanmış gıdalardan ve diğer malzemelerden yayılan bileşikler de toksik olabilir.

Klinik belirtiler genellikle akut ölüme yol açan solunum problemleri olarak rapor edilir. Hafif maruziyetler nemli raller, dispne, ataksi, depresyon veya huzursuzluk, endişeli davranışlarla kendini gösterebilir. Bu belirtiler diğer solunum yolu hastalıklarına veya strese benzerler.

Herhangi bir nedenden kaynaklanan hava kaynaklı toksisitenin kesin tanısı, klinik vakalarda sınırlıdır. Ancak tutarlı bir anemnez ile birlikte gözlenen histolojik lezyonlar genellikle elde edilebilecek yegane veridir.

Konjenital/Genetik

Belgelenmiş en yaygın doğumsal sorun, Afrika gri papağanlarında ve Şemsiye Kakadularında görülen koanal atrezidir. Burun boşluğu, damaktaki kalıcı bir zar veya kemik plakası, kapalı bir koanal yarık ile sonuçlanır. Bu, burun salgılarının ağız boşluğuna normal drenajını engeller. Genç kuşlarda kronik nazal veya oküler akıntı görülür ve bazı durumlarda infraorbital sinüsler açık sekresyonlarla şişecektir. Koanal yarığın cerrahi olarak açılması sorunu çözebilir.

Yaşa bağlı/Dejeneratif

Vasküler duvarın dejeneratif bir değişikliği olan ateroskleroz, en sık olarak üç psittacin cinsinde, Psittacus , Nymphicus ve Amazona türlerinde rapor edilir. Histolojik olarak incelenen papağanlarda ateroskleroz insidansı, Afrika gri papağanlarında %91.9 ve Amazon papağanlarında %91.4 kadar yüksektir. Artmış yaş, yağdan zengin bir diyetle beslenme öyküsü ve üreme hastalığı dahil olmak üzere birçok risk faktörü ateroskleroz ile ilişkilidir. Etkilenen kuşlar herhangi bir yaşta olabilir, ancak çoğu 8 yaş ve üzerinde, yine büyük bir bölümü de 15 yaşın üzerindedir. Şiddetli vakalarda ateroskleroz, kalbi etkileyen arteriyel direncin artmasına neden olur. Sağ kalp yetmezliği, tıkanıklığa, atrofiye ve ardından hepatik fibrozise yol açabilir. Kronik vakalarda, kuşların vücut kondisyonlarında düşüşler görülebilir, ancak vücut kondisyonu mükemmel durumda olanlarda, hatta obez olanlarda bile ani ölüm gerçekleşebilir. Serebral kan akımının azalmasına bağlı nörolojik komplikasyonlara ve ciddi şekilde daralmış karotid arterler yüzünden anoksiye bağlı ölüm de gelişebilir. Kuşun, ölümden günler veya haftalar öncesine dayalı, çevresiyle ilgili farkındalık kaybı dönemleri geçirme anemnezi olabilir.

Kronik pulmoner interstisyel fibrozis (CPIF), tipik olarak egzersiz intoleransı olarak ortaya çıkan, daha yaşlı kapalı ortamda bakılan Amazon papağanlarında (ortalama yaş 20.5) tanımlanan bir sendromdur. Çoğu kuşun uzun bir solunum yolu hastalığı geçmişi olacaktır. Bu durum, Amerika Birleşik Devletleri'nde de görülmesine rağmen, Avrupa popülasyonlarındaki psittasinlerde daha sık tanımlanmıştır. Şiddetli vakalarda, normal kan akışıyla, akciğerlerin yüzeyinde ilerleyici olarak azalan oksijen değişimi ile bağlantılı olarak fazladan kırmızı kan hücrelerinin (hemoglobin) üretimi vardır. Bu sendromun nedeni kesin olarak belirlenmemiştir, ancak hafif akciğer ödemi ile akciğerlerin sürekli veya tekrarlayan inhalasyon hasarı olası bir senaryo gibi görünmektedir.

Travma

Pisttacine kuşlarında sternumun otomutilasyonu (bölünmüş sternum) genellikle sternumun kraniyal kısmı üzerinde, omurga noktası boyunca meydana gelir, cilt ve kasın açık bir yarası olarak görünebilir. Devam eden self-travma, omurganın daha derin kaslarına ve kemiğine (osteomiyelit) uzanabilen doku nekrozuna ve fırsatçı enfeksiyona

yol açabilir. Karışık bir bakteri popülasyonu (Streptococcus türleri, Staphylococcus aureus, E coli, Pseudomonas türleri ve Klebsiella türleri) ve bazen mantarlar açık yaralardan izole edilebilir. Bu lezyonların tipik kaşıntısı, ikincil enfeksiyonlar tarafından uyarılan inflamatuar reaksiyon ve histamin salınımına bağlı olabilir. Ağır gövdeli kuşlarda (örn. Afrika gri papağanları, Amazon papağanları), göğüs kemiğine travmatik inişle sonuçlanan, uygun olmayan kanat kesiminin bir neden olduğundan şüphelenilmektedir.

İnflamatuar, Enfeksiyöz olmayan

Yumurta sarısı sölomiti (EYC) , kronik üreme yolu hastalığının yaygın bir sekelidir. Salpingohisterektomiden sonra, doğrudan sölomik boşluğa ovulasyon, sekonder olarak ortaya çıkabilir. Diğer nedenler ektopik ovulasyon, salpenjit, neoplazi, kistik hiperplazi veya yumurta kanalı yırtılmasıdır. Bakterili veya bakterisiz yumurta sarısı, ciddi bir inflamatuar reaksiyona neden olur ve yumurta ile ilgili peritonit veya yumurta sarısı embolisine yol açabilir.

EYC'li kuşların çoğu, şişkin, sıvı dolu bir karın ile solunum sıkıntısı içindedir.

Ksantomlar tümör değildirler, ancak sarımsı kolesterolden zengin materyalin lokal birikimleridirler. Genellikle daha yaşlı (3 – 30 yaşlı; ortalama 10 yaşlı) psittasine kuşlarında tanımlanırlar ve daha yaygın olarak muhabbet kuşlarında ve papağanlarda rapor edilirler. En sık olarak karın, uyluklar, kanatlar, göz kapakları ve yüz çevresindeki deride bulunurlar ve nadiren iç organlarda ve kemik iliğinde tanımlanırlar. Lezyonlar kaşıntılı olabilir ve sıklıkla lipomlar, fıtıklar ve kronik tahriş bölgeleri gibi diğer bulgularla ilişkilidir. Altta yatan neden belirsizdir, ancak yüksek yağlı veya yüksek kolesterollü diyetler, genetik yatkınlıklar veya travma oluşumu katkıda bulunabilir. Yeterli A vitamini de dahil olmak üzere diyet içeriğinde yapılan iyileştirme, daha az semptom gelişmiş olan vakalarda faydalı olmuştur.

Tüy toplama. Tüy yolma/yıkıcı davranışla ilişkili perivasküler dermatit bulguları, bazı evcil hayvan ve hayvanat bahçesi psittasinlerinde tanımlanan yaygın, spesifik olmayan bir lezyondur. Davranış, altta yatan hastalık koşullarından, sahipleri ve kuşlar arasındaki uygunsuz sosyal etkileşimlere kadar çok sayıda faktörle ilişkilendirilmiştir. Kaba görünüm, eksik ve yıpranmış tüyleri, kızarık cildi, ülserleri ve değişken kaşıntıyı içerir. Etkilenmemiş alanların yanı sıra klinik olarak belirgin lezyonların olduğu alanlarda toplanan deri örneklerinden, inflamatuar deri hastalığı, histolojik olarak yüzeysel veya derin dermiste, hafif ya da belirgin perivasküler inflamasyon içerir. Değişiklikler gecikmiş tip aşırı duyarlılığı işaret edebilir.

Afrika gri papağanlarının, muhabbet kuşlarının, prepatagium ve aksillalarının kanat ağı dermatiti, yönetilmesi ve çözülmesi zor olan sinir bozucu bir sendromdur. Potansiyel etiyolojiler karmaşıktır ve yeterince anlaşılmamıştır, ancak aşırı duyarlılık, kendiliğinden veya hormonal prepatajiyal tüy kaybı veya kanat ağının aşırı nemi, bulguların erken görülmesine vesile olabilir. Kronik vakalar, prepatajiyal kontraktür, alışılmış kendini yaralama ve tekrarlayan ikincil enfeksiyonlara yol açan skarlaşmaya neden olabilir. Kabaca ventral prepajium ve aksiller bölgelerde tüylü ve kontur tüylerinin kaybıyla birlikte nemli, eksüdatif dermatit gelişir. Cildin multifokal alanları, yüzeyde veya etkilenen bölgenin kenarlarında bulunan inflamatuar eksüdalarla ülserleşir. Bir veya iki kanat da etkilenebilir.

Neoplastik lezyon (tümörler)

Yaş, kuşlar da dahil olmak üzere birçok hayvanda tümör gelişimi olasılığı üzerinde önemli bir etkiye sahiptir. Bu, çevresel ajanların etkisinden kaynaklanan genetik hasardaki artıştan ve onarımdaki hatalardan kaynaklanmaktadır. Muhabbet kuşları ve papağan gibi bazı türlerde tümör prevalansı nispeten yüksektir. Bu, psittacid herpes virüsü papillomlarında olduğu gibi, üreme ve potansiyel viral tümör indüksiyonu gibi faktörlerle ilişkili olabilir. Aşağıdaki tümörler, diğer kuş türlerine kıyasla psittasinlerde daha sık görülen birkaç tümör çeşitidir.

Gastrik karsinomlar ve adenokarsinomlar birçok kuş türünde rapor edilmiştir. Ancak evcil kuşlar içerisinde en yaygın olarak, muhabbet kuşlarında, gri yanaklı muhabbet kuşlarında, aşk kuşlarında, sultan papağanlarında, çeşitli conures ve Amazon papağanlarında görülürler.

Bildirilen klinik belirtiler arasında kilo kaybı, halsizlik, tüneyememe, baş eğme, melena, dışkıda sindirilmemiş tohumlar, aşırı gaga büyümesi ve poliüri sayılabilir. Tümörler genellikle proventriküler-ventriküler kavşakta bulunur. Metastazlar nadir görülür, ancak akciğer ve karaciğerde bildirilmiştir.

Papillomatoz , Yeni Dünya psittasinlerinde ağız boşluğu ve kloakanın en sık görülen neoplastik türdür. Bu hastalık Amerika papağanı, conures, Amazon papağanları ve şahin başlı papağanlarda tanınır. Papillomatöz lezyonlar, beyazdan pembeye değişen renklerde, kabarık ve fokal-lokal olarak geniştir. Çoğu, tipik karnabahar benzeri bir görünüme sahiptir. Koanal sınırın kalınlaşması, koanal mukozanın renginin değişmesi ve koanal mukozanın küntleşmesi, ilişkili olabilecek diğer ince değişiklikler arasındadır. Lezyonlar fokal veya diffüz olabilirler. Erken görülen lezyonlar, düzensiz bir 'parke taşı' modeline sahip olabilirler. Büyük papillomlar sarkabilir ve ülserleşebilirler. Burun deliğini çevreleyen cildin kronik şekilde kirlenmesi, iltihaplanmaya, fibrozise ve daralmaya yol açar. Araştırmalar, bu tümörleri, psittacid herpes virüsü (PsHV) ile viral bir enfeksiyonla ilişkilendirmektedir.

Kuşların testis tümörleri muhabbet kuşlarında ve güvercinlerde daha iyi tanımlanır. Bildirilen tümörler arasında seminom, Sertoli hücreli tümör, interstisyel hücre tümörü, lenfoma, farklılaşmamış sarkom ve teratom bulunur. Seminomlar ve Sertoli hücreli tümörler en sık görülenleridir. Testis tümörleri sıklıkla testis büyümesine ve genellikle sölomik kavite distansiyonuna neden olur. Dispne, letarji, anoreksi ve asites yaygın klinik belirtiler arasındadır. Bazı Sertoli hücre tümörlerinin görüldüğü, muhabbet kuşlarında cere renginde ilişkili değişiklik ve Nyasa cennet papağanı (Agapornis lilianae) tüy değişiklikleriyle ilişkili feminizasyonla sonuçlandığı rapor edilmiştir. Karaciğere, dalağa metastaz ve tümörün böbreğe lokal yayılımı ile ilgili nadir vaka raporları vardır.

Evcil hayvan kuşlarının birincil böbrek tümörleri arasında embriyonal nefromlar (nefroblastomlar), adenokarsinomlar, karsinomlar ve adenomlar bulunur. Hepsi genç ila orta yaşlı (yaklaşık 4 yaş), erkek muhabbet kuşlarında daha sık şekilde rapor edilmiştir. Yaygın klinik belirtiler arasında kilo kaybı, kusma veya regürgitasyon, tek taraflı topallık veya parezi; parezinin böbrekten geçen siyatik sinir kökünün sıkışması veya sinsakrum ve ilium içine ve bitişiğindeki tümör büyümesinden kaynaklandığına inanılmaktadır. Metastaz nadirdir ancak karaciğer, yumurta kanalı, akciğer ve subkutiste bildirilmiştir. Radyografik olarak sölomik boşluk genişlemesi olabilir ve ventrikül vücut duvarına karşı ventral olarak yer değiştirebilir.

Referanslar

Referans listesi yazardan talep üzerine temin edilebilir.

Gerry Dorrestein, DVM, Doktora

Patoloji Laboratuvarı NOIVBD

Wilhelminal 19a

5512BJ Vessem, Hollanda

dorresteingm@noivbd.nl

Telefon 0031 611 057 602

Çeviri: Uğur Ergun TUNÇAY

Non Infectious Disease Problems in Avian Practice

Gerry Dorrestein

Abstract.

Birds differ in anatomy from mammals. Most of you will be familiar with the anatomy of chickens. Therefore, some additional knowledge about anatomical and physiological differences between chickens and commonly kept pet birds (e.g. parrots) will be essential for adequate understanding and treatment of common disease problems in avian medicine.

The non-infectious problems will predominantly be related to housing, feeding, management, congenital background and age. Breeding conditions have specific problems like aggression traumas, egg binding and intra-abdominal yolk peritonitis.

The most common cause of death in birds is anorexia (not eating), leading to hypoglycemia and death due hemorrhagic diathesis. Common nutritional problems are vit-A deficiency, calcium deficiency and/or imbalance of Vit D3. Metabolic problems and intoxications (e.g. lead, zinc, Vit D3 and Teflon) will be discussed. Congenital problems and age-related diseases (arteriosclerosis and Chronic pulmonary interstitial fibrosis (CPIF)) are presented. Other non infectious problems are Automutilation, Feather picking, Wing web dermatitis, Egg yolk coelomitis (EYC), Xanthomas and tumors are common presentations in sick birds in avian practice.

Introduction

Birds differ in anatomy from mammals. Most of you will be familiar with the anatomy of chickens. However, psittacines, a very common and often expensive pet bird, have some specific anatomical and physiological features that should be known to understand some of the common disease problems.

Some important facts to know:

- Psittacines have a robust, curved **bill** (rhamphotheca) that that has an articulation of the upper mandible in the cranium at the naso-frontal hinge, which permits an increased gape and provides flexion to absorb some of the shock associated with seed cracking. However, when injured it will seriously interfere with normal food-intake.
- Birds in general have a **high metabolism**. They need a high amount of energy-intake continuously during the day for keeping up their body temperature and to replace “old” body cells. For instance, the mucosal cells in the intestines live only 2-3 days!! The smaller the bird, the more energy they need for every gram of bodyweight (b.w.). A small bird (b.w. 40 grams) can die after 24-48 hours without food of a hypoglycaemia.
- Psittacines do not store food for a long time. The normal food passage time in parrots is 8-12 hrs. This means that under normal situations the GI tract will be almost completely empty (!) when the bird does not eat half a day.
- The **diet** of most psittacines is predominantly vegetarian with as major components seeds and fruit. The gastro-intestinal tract and the food digestion are adapted to such a diet. There is a functional crop and a muscular stomach (ventriculus or gizzard) in most species. The intestinal tract is quite short and the caeca are rudimentary of absent. These birds do not need an intestinal microflora for digestion.

- The waste product of protein breakdown is **uric acid**. High protein levels in the food or fasting can lead to elevation of the plasma uric acid levels and kidney problems.
- The **uropygial gland** is a bilobate, holocrine gland, lying dorsal to the muscles of the tail. It opens caudally through a nipple of two to eighteen ducts that are frequently surrounded by a tuft of feathers (the uropygial wick). This gland is missing in most Amazon sp. Sebaceous secretions are spread by preening for waterproofing, to preserve feather flexibility and moistness, and for the suppression of the growth of micro-organisms. Especially is African grey parrots tumorous changes (carcinomas) are not uncommon.

Disease problems

There are many reasons for birds to become sick, as is true for all living species. For the case of systematics the diseases will be grouped into infectious and non-infectious. The non-infectious problems will predominantly be related to housing, feeding, management, congenital background and age. Breeding conditions have specific problems like aggression traumas, egg binding and intra-abdominal yolk peritonitis.

The infectious problems are presented in a second presentation.

Non-infectious diseases.

Non infectious disease include problems related to nutrition, metabolism, intoxication, intake of foreign objects (corpora aliena), inborn errors (congenital) or genetic problems, age-related disease, trauma, non-infectious inflammations and neoplastic lesions (tumors).

Nutritional

Nutritional problems are still occasionally a reason for disease in parrots. In most cases these are parrots or parakeets kept as pet birds.

In the 80-ies **vitamin A deficiency** was diagnosed in over 50% of all parrots that were in captivity for more than 3 years. Seeds and cereal grains of commercial psittacine diets are relatively low in vitamin A or carotenoids. Due to intensive research the availability of well-balanced food products (e.g. pellets) has increased in pet shops. With the increasing use of formulated diets, the incidence of vitamin A deficiency has decreased rapidly. Continuing education of parrot keepers and veterinarians via publications and presentations at conferences has reduced this disease to a rarity.

In young birds **calcium (Ca) deficiency and/or imbalance of Vit D3** can result in juvenile osteodystrophy (rickets). This is especially a problem in chicks that are sold at a very young age as pet birds for hand-raising by non-educated bird lovers. When the calcium is not provided via the nutrition the calcium is being mobilized from the bones resulting in bowing of the long bones and pathological fractures. African greys have a problem with the Vit D3 metabolism. When there is not enough Vit D3 and Ca in the diet they do not develop bone problems, but neurological symptoms and a coma due to a hypocalcemia. The exposure to ultraviolet light (UVB) will prevent these symptoms.

The most common cause of death in birds is anorexia (not eating). Anorexia leads to low glucose levels in the blood. This lack of glucose (energy) will reduce most metabolic processes, especially the renewal of the intestinal epithelium. This will result in defects in the intestinal lining and the birds die due to severe hemorrhages in the intestines (hemorrhagic diathesis (HD)). **Hemorrhagic diathesis** is seen frequently in small birds (budgerigars, lovebirds or nestlings) with low fat stores that are anorexic for 24 hours or longer; it is often mistaken for hemorrhagic enteritis. Clinical history and necropsy findings consistent with hemorrhagic diathesis include recent or prolonged anorexia and an empty crop, black tarry droppings (due to denaturated blood) and a reflux of blood from the intestines into the stomach.

Causes of anorexia in affected animals include being too ill to eat or access to the wrong food or no food at all.

Often, sick birds have no fat stores left and muscle mass is very reduced. Due to small body size, there is a high energetic need to keep up the body temperature. Anorexia, inanition or starvation leads quickly to hypoglycemia resulting, amongst other things, in defects in the mucosal lining and leaking of blood into the intestines, hemorrhagic diathesis.

Therefore, any sick bird that does not eat for longer than 12 hours should be force-fed!!

Metabolic

These problems include abnormalities in the metabolic processes. The most common includes the breakdown and turnover of proteins. The predominant nitrogenous waste product produced by birds is uric acid. Elevations in plasma uric acid can result in **gout**. In the kidneys uric acid is kept in a colloidal solution for excretion into the cloaca. Therefore, severe dehydration, extensive damage to the proximal tubules, lesions that obstruct urine outflow, or congenital malformations of the kidney predispose to hyperuricemia and the precipitation of uric acid crystals on membrane surfaces and within the kidney. In parrots that are sick or do not eat enough, will start wasting/using their (thoracic) muscle as a energy source and get thin. This will increase the production of uric acid, what can be noticed by looking at the dropping. When these birds do not drink enough they will die with a high plasma uric acid because the tubuli in the kidneys are blocked.

Toxic problems

In captivity the parrots can be exposed to several toxic agents. The most commonly seen intoxications are lead, zinc, Vit D3, avocado and Teflon®. Plants are often mentioned as a possible problem, but in reality, in other cases than an avocado intoxication, plant poisonings are rare.

Lead. Sources of lead are numerous and include (to name a few) lead shot, galvanized wire, colored coatings on electrical/electronic wires, lead-based paints, lead putty, solder, plaster impregnated with lead, linoleum, hardware cloth, some types of foils, some types of welds, lead weights (curtains, fishing lures), bells with lead clappers, frames of stained glass in any form (like Tiffany lamps, ornamental boxes, panes), improperly glazed ceramics, batteries, weighted bird toys, costume jewelry, mirror backs, leaded gasoline fumes, and some vinyls and plastics that are stabilized with lead. Lead may even be in plastics or ceramics used as dishes or cage furnishings. **Lead toxicity** involve problems with blood cell production (hematopoietic tissue), with gastrointestinal, renal and neurological systems. Psittacines may show depression (dull attitude, lethargy, decreased vocalization), weakness, vomiting, polyuria/polydypsia, seizures or tremors, hemoglobinuria and diarrhea. Especially loss of red blood cells and damage of liver and kidneys will cause the clinical symptoms.

Confirmatory diagnostic testing includes elevation of blood lead concentrations; concentrations greater than 200 mcg/l are suggestive while levels greater than 500 mcg/l are diagnostic. Radiographic evidence of heavy metal densities confirms heavy metal presence but not toxicity. At necropsy, preferred diagnostic test samples are fresh, frozen, or formalin-fixed liver and kidney.

Acute signs of **zinc toxicity** are similar to those seen with lead toxicosis; frequently birds will have elevated levels of both metals. Zinc plasma concentrations above 4 mg/l are suggestive but not diagnostic for intoxication. Sources of zinc exposure include coins, galvanized containers, mesh, hardware cloth, staples, nails, fertilizers, some paints, zinc pyrithione shampoos, zinc oxide, zinc undecylenate (Desenex cream), costume jewelry and other metallic items.

Zinc toxicity may cause liver, kidney and pancreas and stomach lesions and malfunction.

Treatment for lead or zinc poisoning is usually by giving penicillamine once daily at home for several weeks, whilst trying to identify and remove possible sources of lead and zinc exposure.

Vitamin D3 toxicity usually results from excess dietary supplementation. Cockatiels, blue and gold macaws, and

hyacinth macaws seem more prone to disease. Renal and soft tissue mineralization is a characteristic feature of hypervitaminosis D3.

Although a variety of drugs and chemicals are potentially cardiotoxic in birds, there are very few documented cases. Natural and experimental **avocado toxicity** has been reported in canaries, cockatiels, and budgerigars. The common avocado varieties on the market the Fuerte and Hass cultivars appear both to be toxic.

Diagnosis is based on history, lesions and identifying the plant material in the digestive tract.

The best-documented reports of **airborne pulmonary toxins** are of those caused by inhalation of pyrolysis products produced from overheated polytetrafluoroethylene (PTFE or Teflon™)-coated cooking pans, stove tops, coated heat lamps, and lightbulbs. Toxicosis results from the fumes emitted as the polymers undergo pyrolysis at 536°F (280°C) and release PTFE fumes.

Other airborne toxins include aerosol sprays, cooking gas, carbon monoxide, tobacco smoke, and fumes from burned foods and cooking oils. Although the specific toxin is unknown, the operation of self-cleaning ovens has also resulted in acute deaths and compounds emitted from burned foods and other materials can also be toxic.

Clinical signs are usually reported as respiratory problems leading to acute death. Mild exposures may present with moist rales, dyspnea, ataxia, depression or restless, anxious behavior. These signs are similar to other respiratory diseases or stress.

Definitive diagnosis of airborne toxicity from any cause is limited in clinical cases. However, an appropriate history and consistent gross and histologic lesions is usually all that will be available.

Congenital/Genetic

The most common documented congenital problem is **choanal atresia** in African grey parrots and an umbrella cockatoo. A persistent membrane or bony plate at the palate of the nasal cavity results in a closed choanal slit. This blocks the normal drainage of nasal secretions into the oral cavity. Young birds present with a chronic nasal or ocular discharge and in some cases, the infraorbital sinuses will be distended with clear secretions. Surgical opening of the choanal slit may solve the problem.

Age-related/Degenerative

Atherosclerosis, a degenerative changing of the vascular wall, is reported most often in three psittacine genera, *Psittacus*, *Nymphicus*, and *Amazona* species. The incidence of atherosclerosis in histologically examined parrots was as high as 91.9% in African grey parrots and 91.4% in Amazon parrots. Many risk factors are associated with atherosclerosis including increased age, a history of being fed a diet rich in fat, and reproductive disease. Affected birds can be of any age, but most are 8 or more years old and many are more than 15 years old. In severe cases, atherosclerosis causes increased arterial resistance that affects the heart. Right heart failure can lead to congestion, atrophy and subsequent hepatic fibrosis. In chronic cases, birds may present with loss of body condition, although many die unexpectedly in excellent body condition or they may even be obese. Death can also develop secondary to neurologic complications due to decreased cerebral blood supply and anoxia due to the severely narrowed carotid arteries. There may be a history of the bird going through periods of a loss of awareness of their surroundings in the days or weeks prior to death.

Chronic pulmonary interstitial fibrosis (CPIF) is a syndrome best described in older captive Amazon parrots (average age 20.5 years) that typically presents as exercise intolerance. Most birds will have a long history of respiratory disease. The condition has been more frequently described in psittacines in European populations although it has also been seen in the United States. Severe cases have an associated extra production of red blood cells (hemoglobin) related to the progressive reduced oxygen exchange surface in the lungs with normal blood flow. The cause of this syndrome is not identified for sure, but continuous or repeated inhalation damage of the lungs with mild lung edema seems a likely scenario.

Trauma

Automutilation of the sternum in psittacine birds (split sternum) generally occurs over the cranial portion of the sternum, along the point of the keel, and may appear as an open wound of the skin and muscle. Continued self-trauma can lead to tissue necrosis and opportunistic infection, which can extend into the deeper muscles and bone of the keel (osteomyelitis). A mixed bacterial population (*Streptococcus* species, *Staphylococcus aureus, E coli, Pseudomonas* species, and *Klebsiella* species) and occasionally fungi can be isolated from open wounds. The pruritis typical of these lesions may be due to the inflammatory reaction and histamine release that are stimulated by the secondary infections. Improper wing trimming in heavy-bodied birds (e.g. African grey parrots, Amazon parrots) resulting in traumatic landing on the sternum is suspected to be a cause.

Inflammatory, Non-infectious

Egg yolk coelomitis (EYC) is a common sequela of chronic reproductive tract disease. It can occur after salpingohysterectomy secondary to ovulation directly into the coelomic cavity. Other causes are ectopic ovulation, salpingitis, neoplasia, cystic hyperplasia, or oviduct rupture. Egg yolk with or without bacteria causes a severe inflammatory reaction and can lead to an egg-related peritonitis or yolk emboli.

Most birds with EYC present in respiratory distress with a distended, fluid-filled abdomen.

Xanthomas are no tumors, but local depositions of yellowish cholesterol-rich material. They are usually identified in older (range 3 – 30 years; avg. age 10 years) psittacine birds, and are more commonly reported in budgerigars and cockatiels. They are most commonly found in the skin over the ventral abdomen, thighs, wings, eyelids, and around the face, and are rarely described within internal organs and bone marrow. Lesions may be pruritic and are often associated with other findings, such as lipomas, hernias, and sites of chronic irritation. The underlying cause is uncertain but high fat or high cholesterol diets, genetic predispositions, or trauma may contribute to their formation. Dietary improvement, including sufficient vitamin A, has been curative in less advanced cases.

Feather picking. The findings of perivascular dermatitis associated with feather picking/destructive behavior is a common, non-specific lesion identified in some pet and zoo psittacines. The behavior has been associated with numerous factors from underlying disease conditions to inappropriate social interactions between owners and the birds. The gross appearance includes missing and frayed feathers, reddened skin, ulcers, and variable pruritus. From skin samples collected in areas of clinically apparent lesions, as well as unaffected areas, inflammatory skin disease histologically includes mild to marked perivascular inflammation in the superficial or deep dermis. The changes may suggest delayed type hypersensitivity.

Wing web dermatitis of the prepatagium and axilla of African grey parrots and lovebirds is a frustrating syndrome that is difficult to manage and resolve. The potential etiologies are complex and poorly understood, although hypersensitivity, self-induced or hormonal prepatagial feather loss, or excessive moisture of the wing web may initiate the early events. Chronic cases can result in scarring leading to prepatagial contracture, habitual self-mutilation, and recurrent secondary infections. Grossly there is a moist, exudative dermatitis of the ventral prepagium and axillary areas with loss of downy and contour feathers. Multifocal areas of skin are ulcerated with inflammatory exudates found on the surface or at the margins of the affected area. One or both wings can be affected.

Neoplastic lesion (tumors)

Age has an important influence on the likelihood of tumor development in many animals, including birds. This is due to an increase in genetic damage from the action of environmental agents and errors in repair. Tumor prevalence is relatively high in some species such as budgerigars and cockatiels. This may be related to factors such as in-breeding and potential viral tumor induction, as occurs in psittacid herpesvirus papillomas. The following tumors are a few seen more commonly in psittacines versus other avian species.

- **Gastric carcinomas** and **adenocarcinomas** are reported in several species of birds, but in pet birds they are most common in budgerigars, grey-cheeked parakeets, lovebirds, cockatiels, various conures, and Amazon parrots. Clinical signs reported include weight loss, weakness, inability to perch, head tilt, melena, undigested seeds in the feces, beak overgrowth, and polyuria. The tumors are often found at the proventricular-ventricular junction. Metastasizes are uncommon but have been reported to the lung and liver.
- **Papillomatosis** is the most common neoplasm of the oral cavity and cloaca in New World psittacines. This disease is recognized in macaws, conures, Amazon parrots, and hawk-headed parrots. The papillomatous lesions are white to pink, raised, and focal to locally extensive. Most have a typical cauliflower-like appearance. Thickening of the choanal margin, discoloration of the choanal mucosa, and blunting of the choanal mucosa are other subtle changes that may be related. Lesions may be focal or diffuse. Early lesions may have an irregular 'cobblestone' pattern. Large papillomas may prolapse and ulcerate. Chronic soiling of the surrounding skin leads to inflammation, fibrosis, and stricture of the vent. Research links these tumors to a viral infection with psittacid herpesvirus (PsHV).
- **Testicular tumors** of birds are best described in budgerigars and pigeons. Reported tumors include seminoma, Sertoli cell tumor, interstitial cell tumor, lymphoma, undifferentiated sarcoma, and teratoma. Seminomas and Sertoli cell tumors are the most common. The tumors of the testicle frequently result in testicular enlargement and usually coelomic cavity distension. Dyspnea, lethargy, anorexia, and ascites are the common clinical signs. Some Sertoli cell tumors are reported to be functional, resulting in feminization with the associated change in cere color in budgerigars and feather changes in a Nyasa lovebird (Agapornis lilianae). There are rare reports of metastasis to the liver, spleen, and local spread of the tumor to the kidney.
- Primary **renal tumors** of pet birds include embryonal nephromas (nephroblastomas), adenocarcinomas, carcinomas, and adenomas. All are reported more frequently in young to middle aged (approximately 4 years), male budgerigars. Common clinical signs include weight loss, vomiting or regurgitation, and unilateral lameness or paresis; paresis is believed to be due to compression of the root of the ischiatic nerve it passes through the kidney or from tumor growth into and adjacent to the synsacrum and ilium. Metastasis is rare but has been reported in the liver, oviduct, lung, and subcutis. Radiographically there may be coelomic cavity enlargement and the ventriculus may be displaced ventrally against the body wall.

References

The reference list is available on request from the author.

Gerry Dorrestein, DVM, PhD

Pathology Laboratory NOIVBD

Wilhelminalaan 19a

5512BJ Vessem, The Netherlands

dorresteingm@noivbd.nl

Phone 0031 611 057 602

Papağanlarda Enfeksiyöz Hastalıklar

Gerry Dorrestein

ÖZET

Enfeksiyöz problemler virüsler, bakteriler, mantar ve parazitler gibi mikroorganizmalar nedeniyle oluşur. Viral enfeksiyonlar psittasinlerde yaygın problemlerdir. Bu mühim bir problemdir çünkü kuşlar hastalanmadan taşıyıcı olabilirler. En yaygın DNA virüsleri Psittacine Beak and Feather Disease (Psittasin Gaga ve Tüy hastalığı)(PDFD) ya da Psittacine Circovirus (PsCV), Avian Polyomavirus (APV) ve Pacheco 's Disease (PD) ya da Psittacine Herpesvirus Tip 1(PsHV-1)'dir. En önemli psittasin RNA virüsü, Provetriküler Dilatasyon Hastalığının (Proventricular Dilatation Disease) (PDD) Bornavirus'udur.

Bakteriyel problemler psittasinlerde yaygındır. Çoğu durumda bakteriler diğer birincil hastalık problemlerinde ikincil unsurdur. Birincil neden viral enfeksiyon (örneğin circovirus), beslenme eksiklikleri, hijyen hataları, barınak işletme problemleri ve strestir. Psittasinler en iyi bilinen bakteriler Chlamydia psittaci, Salmonella sp., Yersinia pseudotuberculosis ve Mycobacteriyel enfeksiyonlar (tüberküloz) dır.

Aspergilosis, Candidiasis ve Macrorhabdus ornithogaster gibi mantar enfeksiyonları psittasinlerde yaygın problemlerdir, ancak çoğunlukla başka bir birincil sorun olarak altta yatan bir problemin varlığı dikkate alınmalıdır.

Psittasin tıbbında sadece birkaç paraziter enfeksiyon önemli kabul edilir: Ascaridia,Spironucleus meleagridis (eski adı Hexamita meleagridis) ve Trichomonas gallinae.

Her hastalık etiyolojisi, teşhisi, önleme ve olası tedavi açısından dikkatle sunulacaktır.

GİRİŞ

Bütün canlı türlerinde olduğu gibi kuşların hasta olmalarının birçok nedeni vardır. Sistematik olarak hastalıklar enfeksiyöz ve non-enfeksiyöz olarak gruplandırılır. Non-enfeksiyöz problemler başka bir sunumda anlatıldı.

Enfeksiyöz problemlere virüsler, bakteriler, mantar ve parazitler gibi mikroorganizmalar neden olur. Çoğunlukla bu hastalıklar bulaşıcıdır ve aynı türler arasında ya da bazı durumda farklı türler arasında bile yayılır.

Bununla beraber mantar bakterileriyle ilgili her sorun birincil enfeksiyöz problem değildir; bu enfeksiyonların çoğu düşük bağışıklık ya da bozulmuş savunma mekanizmaları sebebiyle ikincildir. Bunlar sırayla geniş anlamda bakım koşullarının idaresi ile ilgili problemlerin bir göstergesidir. Böyle bir bakteriyel problemin en çok görülen belirtisi bağırsaklarda bir disbakteriyozdur (bakteriyel üreme).

Viral Enfeksiyonlar

Viral enfeksiyonlar psittasinlerde yaygın bir sorundur. Bu müstesna bir şekilde özel bir problemdir çünkü kuşlar hastalanmadan taşıyıcı olabilirler. Bu sağlıklı görünen kuşlar, enfekte olmayan ve bir arada oldukları kuşlara virüsü bulaştırabilecek saatli bombalardır. Normal şartlar altında virüs olmayan kapalı topluluklar asla psittasin virüsleriyle enfekte olamazlar. Eş olan kuşları ve toplulukları korumak çok basittir. Topluluğa dahil edilecek olan her kuşa karantina koşulunda test yapılmalıdır. Ben seroloji yoluyla test yapmayı tercih ederim. Kuş böyle bir karantinada en azından 4 hafta kalmak zorundadır ve topluluk içerisine almadan önce tekrar test yapılmalıdır. Bu ikinci test önemlidir çünkü kısa süre önce enfekte olmuş kuşta henüz pek fazla antikor üremememiş olabilir. Bu, normalde 4-6 hafta sürer. Titre en az mevcut bulunduğu süreye kadar kuş virüs taşıyıcısıdır.

PCR herhangi bir virüs için çok hassas ve spesifik bir testtir. Diğer taraftan virüs her zaman sirkülasyonda olmayacaktır. Ayrıca materyalde bulunan virüs numunenin taşınması ve işlenmesi sırasında zarar görebilir. PCR testinin yapılmasının ana nedeni bu testlerin kolay yapılması ve otomatize edilmesidir ve bu yüzden çoğunlukla

daha ucuzdur.

Çevresel stabilite amacıyla ve orada virüsün hayatta kalması yönünden DNA virüsü mü yoksa RNA virüsü mü olup olmadığını bilmek önemlidir.

DNA virüsleri içinde bulundukları ortama RNA virüslerine kıyasla çok daha dayanıklıdır.

En yaygın psittasin DNA virüsleri; Psittacine Beak and Feather Disease (Psittasin Gaga ve Tüy Hastalığı) (PBFD) ya da Psittacine Circovirus (PsCV), Avian Polyomavirus (APV) ve Pacheco's Disease Virus ya da Psittacine Herpesvirus Tip-1 (PsHV-1)dir.

En önemli psittasin RNA virüsü Proventrikuler Dilatasyon Virusunun Avian Bornavirusu'dur.(PDD)

Psittasin Gaga ve Tüy Hastalığı, Psittacine Beak and Feather Disease Virus (PBFD) nedeniyle olur. Bu bir Circovirustur(PsCV) ve çok yaygındır.

Bir çok türün yavrularında akut ölümcül enfeksiyonlara neden olabilir ve Kakadular, Muhabbet kuşları, Lorikeet (Papağancık), Neophema Papağanları dahil ve nadiren New World Papağanlarında (Neotropical papağan) genç erişkinlerde kronik hastalığa neden olabilir. Enfeksiyon tüy ve gagada deformasyonlara sebep olabilir. Belki circovirusla enfekte olan muhabbet kuşlarının önemli olan bir yüzdede çoğunda hastalık belirtisi olmayacaktır.

Circovirus enfeksiyonu Gri Afrika Papağanlarında belirgin bir immunsupresyon ile karakterizedir. Diğer türlerde gittikçe artan tüy lezyonları nadiren görülebilir. Bu perakut seyreden formu, şiddetli lökopeni ve anemi, değişen derecelerde hepatik koagulasyon –nekroz ve tüy anormalliklerinin olmaması gibi akut seyreden spesifik olmayan klinik bulguların başlangıcıyla karakterizedir. Yetişkin Gri Afrika papağanlarında PsCv enfeksiyonundan erken kurtulanlarda kontur tüylerinde kırmızı, bölgesel renk değişimi meydana gelebilir.

PBFDV dışkı, kursak sekresyonları ve tüy döküntüleri ile atılır. Minimum kuluçka süresi 21 -25 gündür ve maksimum süre birkaç yıla kadardır.

Teşhis , DNA –PCR probları ve histopatoloji ile konulur. Yavru muhabbet kuşlarında Avian polyomavirus (aşağı bakınız) enfeksiyonları PBFDV enfeksiyonu ile benzer belirtilere sebep olabilir. Ve sadece PCR tabanlı teşhis ya da histopatoloji ile ayırt edilebilir.

Avian Polyoma Virüs (APV) asıl olarak kapatılmış papağanlarda enfeksiyon ve hastalığa sebep olan DNA virüsüdür. Bu vahşi Afrika Kakadularında (Taçlı papağan) da serolojik olarak tanımlanmıştır.

Orijinal olarak muhabbet kuşlarında tanımlanmış, henüz tüyleri bitmemiş yavru muhabbet kuşlarının hastalığı BFD olarak adlandırılmıştır.

Bulaşma büyük ihtimalle solunum maruziyetiyle olur. Önce kuşlar enfekte olur, viremik olurlar ve semptomatik ya da semptom göstermeyen kuşların hepsinde virüs hemen hemen her organda bulunabilir. Enfekte kuşlar damlacık, ağız salgıları, tüy ve deri döküntüleriyle virüsü yayar. Çoğu durumda APV enfeksiyonu asemptomatiktir.

APV nedeniyle hastalık ve ölüm bariz bir şekilde ağırlıklı olarak kapalı tutulan 14 günlükten küçük papağan yavrularında oluşur. Circovirüs ile birlikte enfeksiyon (yukarıya bakın), PsCV'nin immünosupresif etkileri nedeniyle bazı yetişkin kuşları APV hastalığına yatkın hale getirebilir. Yavru kakadu (taçlı papağan), Amazon Papağanları ve Gri Afrika Papağanlarında hastalık nispeten nadirdir.

Mikroskopsuz görülebilen lezyonlar etkilenen türlere göre değişebilir. 10-20 günlük yavru muhabbet kuşları büyümede duraklama yüzünden gelişmemiş olabilir, gecikmiş ve/veya anormal tüy gelişimi ve kalp, karaciğer ve böbrek problemleri gelişebilir. Akut enfeksiyonu atlatıp hayatta kalan muhabbet kuşları genellikle birincil kanat ve kuyruk tüylerini geliştirmede başarısız olurlar veya bu tüyler distrofik olacaktır.

APV ile enfekte olmuş, muhabbet kuşu olmayan yavru psittasinler tipik olarak normal gelişirler ve olması gereken vücut yağına sahiptirler. Ölümcül APV enfeksiyonlarındaki bulgular oldukça klasiktir ve ilave olarak karaciğer problemleri, deri altı kanamalarını da içerir. APV enfeksiyonu olan yetişkin kuşlarda benzer lezyonlar görülür.

APV, PCR ile tüm dokularda ve kanda yüksek konsantrasyonlarda bulunabilir.

Pacheco's Hastalığı (PD) ya da Psittasin Herpesvirus Tip -1 (PsHV) enfeksiyonu pssittasinlerde perakut ve akut ölümcül hepatitis nedenidir.

Tek bir kuşta ya da tüm toplulukta kontrol edilemeyen, hızla gelişen, ani bir salgın olarak da ortaya çıkabilir. Pacheco's Hastalığı klinik belirtileri çoğu durumda son derece yok veya azdır. Kaydedilmiş olanlar, depresyon, iştahsızlık, ishal, tremorlar, zayıflamadır. Otopsi örnekleri tipik olarak yeterli vücut yağı ile birlikte iyi kaslıdır ve akut şiddetli karaciğer lezyonları vardır. Neortropikal papağanları (New World papağanları) ve Gri Afrika Papağanlarında PsHV -1 ve PsHV -2 enfeksiyonu mukozal papillomatozis ile birlikte seyreder. Yutma, soluma ve konjonktiva maruziyetinin enfeksiyon ve hastalığa neden olduğu deneysel olarak gösterilmiştir.

RNA Virüsü

Proventriküler Dilatasyon Hastalığı (PDD), Avian Bornavirus 'un sebep olduğu merkezi (beyin ve omurilik) ve / veya periferal sinir sisteminin ilerleyici ve çoğunlukla ölümcül bir hastalığıdır. Bugüne kadar 9 patojenik psittasin genotipi saptanmıştır. Virüs klinik olarak sağlıklı psittasinlerde de bulunabilir.

PDD ile etkilenmiş birçok kuşta sindirim kanalında durağanlık gelişir (Stasis) ve bunun sonucunda göğüs kasları ve yağ dokusunda atrofi ile göze çarpan bir şekilde zayıflar. Tanelerin kassal öğütülmesindeki zayıflık besinlerin yetersiz emilmesine hipoglisemiye ve bağırsaklarda kan kaybına (hemorajik diyatesis) yol açar. Bazı kuşlarda nörolojik lezyonlar veya körlük gelişir ve sindirim sisteminde büyük lezyonlar olmaksızın otopside görülebilir.

Çeşitli numunelerden alınan bir PCR testi, avian bornavirusun varlığı için tanısal olabilir; ancak, tüm PCR ABV pozitif kuşlar klinik hastalık geçirmeyecektir. ABV ile enfekte olduktan sonra serokonversiyona uğramış kuşları tespit etmek için serolojik testler (ELISA) kullanılabilir. Proventriküler dilatasyon karakteristik olsa da proventriküler dilatasyonun tek nedeni bu değildir. Bağırsakların kısmen ya da tamamen tıkanmasına neden olan herhangi bir hastalık proventriküler dilatasyon ile sonuçlanacaktır.

Gastrik dilatasyon için ayırıcı olabilen çok sayıda enfeksiyöz hastalık etkenleri klostridral enfeksiyonlar, gastrik mikobakteriyozis, fungal gastritis, kurşun zehirlenmesi, eastern equin encephalomyelit (EEE) enfeksiyonu, peritonitis ve /veya serositis ve ülseratif ya da eroziv gastrit olabilir.

BAKTERİ

Bakteriyel problemler psittasinlerde yaygındır. Çoğu durumda bakteriler, diğer birincil hastalık problemlerinde ikincil unsurdur. Esas neden viral bir enfeksiyon (örn.circovirus), beslenme eksiklikleri, hijyen şartlarının yetersizliği, bakım /barınma, işletme hataları ve stres olabilir.

İntestinal Disbakteriyosis

Böyle bir bakteriyel problemin en yaygın belirtisi bağırsaklarda disbakteriozdur (bakterilerin aşırı üremesi). Bir papağan ya da paraket, örneğin bitki liflerini sindirmek için bakterilere ihtiyaç duymaz, tavuk duyar. Bu nedenle, gelişiminde papağan, sabit bir bağırsak florası için bir yer olarak kör bağırsak geliştirmedi. Sağlıklı bir papağanın bağırsaklarında normalde sadece az miktarda bakteri bulunur; bakteri miktarı, gıda, içme suyu ve ortamın bakteri yüküne bağlı olarak geçici, kısa süreli olarak değişir.

Bakterilerle aşırı yüklenme veya mide bariyerinin fonksiyonunun bozulması durumunda(stres, Macrorhabdus enfeksiyonu) çok sayıda (karışık) bakteri bağırsağa girebilir. Bu bakteriler enterobakteriler (E.coli, Klebsiella sp., Enterobacter sp., Proteus sp., vb..), koklar (Diplokok, Streptokok, Stafilokok), su bakterileri (Pseudomonas veya Aeromonas spp.) veya anaeroblar (Bacillus veya Clostridium spp.) ve daha fazlasıdır. Bu bir enteropatiye, malabsorbsiyon ve dehidrasyon ile bağırsakların bozulmasına neden olabilir. Malabsobsiyon, villus atrofiye neden olan bir hipoglisemiye ve bağırsağı saran zar yapının epitelinde hasara yol açabilir. Bu, lokal nekroz ile bakterinin girişine ve septisemi(bakterilerin kanda yayılması) riskine neden olabilir. Bakterilerle alakalı başka bir problem de enterotoksinlerle oluşan intoksikasyondur. Bunlar Clostridium sp gibi spor formda anaeroblar tarafından üretilir. (Örneğin Cl.perfiringens veya Cl.botilinum) Klinik semptomlar dışkıda ve/veya nörolojik belirtileri içerebilir.

Bir veteriner hekim için teşhis koymak kolaydır. Boyanmış taze dışkı sürüntüsünde görülen birçok bakteri, bakteriyel invazyona karşılık doğal bariyerlerin fonksiyonunun bozulmuş olduğunun göstergesi olacaktır. Çoğu zaman karışık flora görülecektir. Clostridium enfeksiyonu olduğunda bakteri sporları tespit edilebilir. Rutin bakteriyel kültür oluşturma sisteminde %10 dan daha az spesifik bakteri görülecektir ve bu nedenle sadece Salmonella sp. ya da Yersinia pseudotuberculosis gibi bilinen birkaç patojenik bakteri için faydalıdır.

Bu bakteriyel problemlerin tedavisi, birincil nedenin tespit edilmesine dayanır, bakım ve beslenme koşulları iyileştirilmelidir. Yeterli enerji (gıda) alımının sağlanması ve çevre ısısının artırılması çok önemlidir (vücut ısısını korumak için daha az enerjiye ihtiyaç duyulur).

Antibiyotik tedavisi mevcut bakterilere karşı iyi bir silahtır. Ancak uyulması gereken 2 kural vardır. Birincisi doz, bakterinin bulunduğu lokasyonda yeterli yüksek etkin konsantrasyonda olmalıdır, ikincisi taze boyanmış dışkıda tedavinin etkin olduğunun kontrol edilmesi gerekir. Papağanlarda normal yemek geçiş süresinin 8-12 saat olduğunu biliyoruz. İlaç doğru verildiğinde, bakteriler kullanılan antibiyotiğe duyarlıdır ve 24 saat içinde bakteri sayısında %90 azalma olacak şekilde yeterli olmalıdır. Aksi takdirde tedavi yeniden gözden geçirilmelidir.

SPESİFİK BAKTERİYEL PATOJENLER

Psittasinler için en iyi bilinen birincil bakteriyel patojenler Chlamydia psittaci, Salmonella sp., Yersinia pseudotuberculosis ve mikobakteriyel enfeksiyonlardır (tüberküloz).

Chlamydia psittaci, antibiyotiklere duyarlı zoonotik bir bakteridir. Aerosol soluma ve yutma, bulaşma/enfeksiyonun birincil yollarıdır. Enfeksiyon sonrası klinik belirtilerin gelişimi beş gün ile birkaç hafta arasında değişmektedir. Taşıyıcılar organizmayı birkaç ay boyunca aralıklı olarak vücuttan çıkarabilirler. İyileşen vakalarda hızla bağışıklık, kısa sürelidir, hızlı reenfeksiyona fırsat verir. Klamidyosisin klinik belirtileri çok çeşitlidir ve hastalığın tedavi ve bakımını içeren süreçten, kuşun bağışıklık yeterliliğinden, belirli bakteri suşunun patojenitesinden ve yardımcı patojenlerin varlığından etkilenir. Genç kuşlar, yetişkin kuşlardan daha hassastır. Kuşlarda en yaygın hedef organ karaciğerdir (hepatit) sıklıkla konjonktivit ve air- sakkülitis (hava kesesi enfeksiyonu)ile birlikte olur.

Organizmanın konjonktiva yaymalarında veya taze dokuların (karaciğer, dalak veya hava keseleri) sitoloji preparatlarında bulunması kolay olabilir. PCR, ek doğrulayıcı tanı testidir. Hiçbir antemortem testin bir kuşun klamidya içermediğini doğrulamayacağını hatırlamak önemlidir.

Salmonella, Enterobacteriaceae familyasına aittir ve başta gastroenterik ve septisemik hastalıklar olmak üzere çeşitli hastalıklara neden olabilen birçok farklı tür ve alt türden oluşur. En sık görülen izole edilen Salmonella enterica serotipi typhimurium dur.

Non invaziv serotipler taşıyıcı durumda olabilirken bazı serotipler invazivdir ve mukozal bariyerden penetre olabilirler.

Bulaşma kontamine olmuş gıdaların ya da suyun ağızdan alınması ya da dışkı ve tüy tozundan solunumla alınan bakterilerle direk temas yoluyla olur. Kronik enfekte olan kuşların dışkıları en önemli enfeksiyon kaynaklarından biridir. Teşhis dışkı ya da etkilenmiş organdan alınan boyanmış sürüntü ve kültür yapılmasıyla konur. Bununla beraber antemortem teşhisin dışkı kültürü yapılması, aralıklı dökülmesi dolayısıyla zordur.

Enfeksiyonun kontrolü dikkatli izolasyon, vektör kontrolü ve uygun dezenfeksiyona dayanır. Kuşlardaki enfeksiyon toplum sağlığı riski arz edebilir.

Yersinia pseudotüberkilozis enfeksiyonları psittasinlerde nadirdir ama ortaya çıkar. Enfeksiyon ani ölüm, karaciğer ve diğer organlarda otopside multifokal lezyonlarla karakterizedir.

Bu bakteriler düşük çevresel sıcaklılarda kendiliğinden çoğalabildiği için kış aylarında salgınlar meydana gelebilir.

Mycobakteriler, asit fast pozitif basilidir. Kuşlar da dahil birçok hayvan türünü enfekte edebilir, zoonotik potansiyeli vardır. Bütün kuş türleri mikobakteriyel enfeksiyonlara karşı yatkındır. Bu kuşlarda avian mycobacteriosise çoğunlukla Mycobacterium avium neden olur, M.Genavence de rapor edilmiştir. Enfeksiyon yavaş yayılır, genel-

likle mature ve yarı mature kuşların kronik hastalığıdır. Asıl giriş gastrointestinal kanaldır ve karaciğer, dalak ve kemik iliği lezyon gelişen yaygın organlardır (bölgelerdir).

Enfeksiyonun doğrulanması histoloji, asid-fast boyama, bakteriyel kültür ve PCR kombinasyonu yoluyla yapılır.

İnsanlarla yakın teması olan evcil papağanlarda tüberkülozun nadir formu bulunmuştur (insan ve evcil kuşlar arasında bulaşma). Deride, ağız boşluğunda dil çevresinde ve kemiklerde kronik lezyonlar görülür. Mycobacterium tuberculosis yaygın izolattır. Mycobacterium bovis ile doğal enfeksiyonda kuşun daha soğuk kısımlarına uyum sağlıyor gibi görünür, deneysel enfeksiyon sistemik tutulumla sonuçlanmıştır.

MANTAR

Macrohabdus ornithogaster, geçmişte megabakteriler veya kanatlı mide mayası (avian gastric yeast) olarak anılırdı ve genellikle küçük psittasinlerin midesinde bulunur (muhabbet kuşları, forpus papağanı, cennet papağanları, sultan papağanı, Rosellalar). Organizmanın patojenik olduğu ve kronik wasting hastalığı ile birlikte seyrettiği düşünülüyor. Bununla birlikte birçok enfekte kuşta klinik belirti ya da histopatolojik lezyon yoktur. Enfeksiyonun klinik olarak belirgin hale gelmesi için belki de altta yatan stres gerekli olabilir. Aynı anda olan bakteriyel enfeksiyonlar, kötü yetiştirme koşulları ve yüksek pH değişikliklerine yol açan mide karsinomları gibi mide lezyonları, maya çoğalmasına ve dışkıyla atılmasına neden olabilir.

Tedavi, beslenme ve stresin azaltılması da dahil olmak üzere zooteknik koşulların iyileştirilmesinden oluşur. Destek ve doğrudan tıbbi yaklaşım olarak amfoterisin B gibi antifungal ilaçlar kullanılabilir. İçme suyunun asitleştirilmesi ekstra destekleyici bir ölçüm olabilir ve kolay sindirilebilir proteinler beslenme durumunu iyileştirmeye yardımcı olabilir.

Aspergillus türünün üyeleri, nemli ortamlarda ve odun talaşı, mısır koçanı yatakları ve tohum kabukları gibi yüzeylerde kolaylıkla büyüyen, her yerde bulunan fırsatçı mantarlardır. Lokalize ve/veya yaygın granülomatöz hastalığına neden olabilirler. Uygun olmayan yetiştirme, hatalı beslenme (yetersiz bir diyetten kaynaklanan hipovitaminoz A), bağışıklık sistemini baskılayan ilaçların kullanımı ve/veya eşzamanlı enfeksiyonlar gibi bir dizi faktör nedeniyle, kapalı kafesteki kuşların yabani kuşlara göre enfeksiyonlara daha yatkın olduğu düşünülmektedir. En yaygın maruz kalma yolu inhalasyondur ve pnömoni ve/veya air sacculitis(hava kesesi enfeksiyonu) en yaygın lezyonlardır. Enfeksiyonlar radyografik veya endoskopi ile teşhis edilebilir, ancak antemortem tanı zordur ve enfeksiyon çoğu zaman agresif tedaviye bile cevap vermez.

Sirinkste (ötme borusu) primer aspergillozis gelişen kuşlar, özellikle ele alındığında klinik olarak ses kaybı, depresyon ve şiddetli dispne ile kendini gösterecektir. Mikotik rinit, sinüslerin ve burun kemiklerinin invazyonu ile ilişkili olabilir.

Candida albicans, kuşlar da dahil olmak üzere normal, birçok türün sindirim sisteminde bulunan kommensal bir organizmadır. Normal bakteriyel flora, sindirim mukozasının bütünlüğündeki değişiklik veya immünosupresyon, doğal olarak bulunan mayanın aşırı artmasına (ve olası yayılmasına) fırsat verebilir. Kuşları enfeksiyona yatkın hale getiren faktörler şunlardır: Uzun süreli antibiyotik tedavisi, hipovitaminozlar (özellikle A Vitamini), bozulmuş, bayat veya ekşi yiyeceklerle beslenme, nemli zemin, kirli yuvalar ve dışkı kontaminasyonu ile stresli bir ortam, yetersiz beslenme ve birlikte var olan bakteriyel veya viral enfeksiyonlar. Nectarivoros türleri olan lorikeet(papağancık) ve lorieslerin (fırçadilli papağan) diyetlerinin yüksek şeker içeriği, yetersiz hijyen uygulamaları da varsa bu türleri maya/mantar enfeksiyonuna yatkın hale getirebilir.

PARAZİTLER

Metazoon (Solucanlar)

Yabani ve yetiştirilen tüm psittasinler, nematodlar tarafından enfekte olabilir. Ev içinde ve hayvanat bahçesindeki psittasiformlar, toprağa girip çıkarak yetiştirildiklerinde bunlara daha sık rastlanır.

Tüm askarid türleri, yumurtaların toprağa salınmasını ve ardından yeniden yutulmasını içeren doğrudan bir yaşam döngüsüne sahiptir. Enfeksiyon belirtileri iştahsızlık, ishal, büyümede duraklama, halsizlik, davranış değişikliği,

enterit ve ölümü içerir. Ağır enfeksiyonlar gastrointestinal kanalın de kısmen veya tamamen tıkanmasına neden olabilir. Antemortem enfeksiyon, dışkı muayenesi ile solucan yumurtalarının gösterilmesiyle teşhis edilir. Postmortem muayenede, bağırsak kanalının lümeninde bir, birkaç ile çok sayıda genç ve yetişkin solucan bulunabilir.

Tenyalar (Cestodlar), psittasinlerde çok nadiren bir problemdir, bu kuşların ağırlıklı olarak vejetaryen beslenmesinden kaynaklanıyor olabilir.

Protozoon

Protozoon veya tek hücreli organizmalar, yalnızca belirli türlerde ve belirli koşullar altında bir problemdir.

Sarcocystis falcatula, duyarlı psittasinlerde önemli görünmektedir. Kuzey Amerika'da, Kuzey Amerika keseli sıçanı kesin konaktır ve sığır kuşları ve çakallar ara konaklardır. Amerikan veya neotropik (Meksika, Güney ve Orta Amerika) psittasinleri, genellikle yetişkinleri hastalığa dirençlidir, ancak klinik hastalık ve önem taşıyan klinik hastalık ve ölüm meydana gelebilir. Buna karşılık, Avustralya, Asya ve Afrika'dan gelen eski dünya psittasinleri, Amerika'daki endemik bölgelerde tutulan ölümcül solunum hastalığına karşı oldukça hassastır.

Spironucleus meleagridis (eski adıyla Hexamita meleagridis), bağırsak kanalında yaşayan kamçılı bir protozoon cinsidir. Klinik belirtiler spesifik değildir ve etkilenen kuşlarda letarji(uyuşukluk), kilo kaybı, ishal, melena, zayıf tüylenme ve ölümü içerir. Macrorhabdus ornithogaster gibi eşzamanlı enfeksiyonlar ve 6 aydan küçük sultan papağanlarında daha önemli hastalıklarla ilişkilidir. Klinik olarak tanı, taze dışkı, bağırsak lümen içeriği veya bağırsak mukozal kazıntılarının tuzlu suyla hazırlanmış preparatında motil (hareketli)parazitleri ve kistleri tespit ederek yapılabilir.

Trichomonas gallinae, özellikle muhabbet kuşları gibi küçük psittasinlerde hastalık ve ölüme neden olabilen başka bir kamçılıdır. Ana sorun, kalınlaşmış ve bir nekroz tabakası ile kaplanmış kursaktadır. Tanı, kursaktan hazırlanan sürüntünün mikroskobik olarak değerlendirilmesi ile veya nekropside parazitlerin gösterilmesiyle konur.

Her iki kamçılı da dimetridazol veya ronidazol ile tedaviye yanıt verir.

References

Referans listesi yazardan talep üzerine temin edilebilir.

Gerry Dorrestein, DVM, PhD

Pathology Laboratory NOIVBD

Wilhelminalaan 19a

5512BJ Vessem, The Netherlands

dorresteingm@noivbd.nl

Phone 0031 611 057 602

Çeviri: Burcu İNCE

Infectious Diseases in Parrots

Gerry Dorrestein

Abstract

The infectious problems are caused by (micro-)organisms like viruses, bacteria, fungi or parasites. Viral infections are a common problem in psittacines. This is especially a problem because the birds can be carriers, without being ill. The most common psittacine DNA viruses are Psittacine beak and feather disease virus (PBFD) or Psittacine circovirus (PsCV), Avian Polyomavirus (APV) and Pacheco's Disease Virus or Psittacine herpesvirus type 1 (PsHV-1). The most important psittacine RNA virus is the Avian Bornavirus of Proventricular Dilatation Disease virus (PDD).

Bacterial problems are common in psittacines. In most cases bacteria are a secondary component in other primary disease problems. The primary cause could be a viral infection (e.g. circovirus), nutritional deficiencies, faults in hygiene, management/housing problems and stress. The most well-known primary bacterial pathogens for psittacines are Chlamydia psittaci, Salmonella sp., Yersinia pseudotuberculosis and mycobacterial infections (tuberculosis).

Fungal infections like aspergillosis, candidiasis and Macrorhabdus ornithogaster are common problems in psittacine birds, but mostly another primary problem is considered to be an underlaying problem.

Only a few parasitic infections are considered to be important in psittacine medicine: ascaridia, *Spironucleus meleagridis* (formerly *Hexamita meleagridis*), and *Trichomonas gallinae*.

Each disease will be presented with attention for etiology, diagnostics, prevention and possible treatment.

Introduction

There are many reasons for birds to become sick, as is true for all living species. For the case of systematics the diseases will be grouped into infectious and non-infectious. The non-infectious problems have been presented in another presentation.

The infectious problems are caused by (micro-)organisms like viruses, bacteria, fungi or parasites. In most cases these diseases are contagious and can spread between the same species or in some cases even between different species. However, not every problem with bacteria of fungi is a primary infectious problem; most of these infections are secondary to a reduced immunity or impaired defense mechanism. These in turn are often an indication of management problems in broad sense. The most common expression of such a bacterial problem is a dysbacteriosis (bacterial overgrowth) in the intestines.

Viral infections

Viral infections are a common problem in psittacines. This is especially a problem because the birds can be carriers, without being ill. These healthy-looking birds are the ticking bombs that can spread the virus to non-infected birds and collections. A "closed" virus-free collection can, under normal situations, never become infected with the "normal" psittacine viruses. To keep a companion bird or collection "virus-free" is very simple!! Every bird that is to be entered in such a collection should be tested in a quarantine situation. I prefer testing via serology. The bird has to stay in such a quarantine for at least 4 weeks and be tested again before it can enter the collection. This 2nd testing is important because a recently infected bird might not yet have produced antibodies. This takes normally 4-6 weeks. The titer will be present at least as long as the bird is carrier of the virus.

A PCR test is a very sensitive and specific test for any virus. However, the virus will not always be in the circulation. Also the virus present in the material can be damages during transport and handling of the sample. This can result in negative tests while the bird is a carrier of the virus. The main reason the a PCR test is done is because these tests are relatively easy done and can be automated, and are therefore mostly cheaper.

For the purpose of environmental stability and there for survival of a virus outside the birds, it is important to know whether it is a DNA- or RNA-virus. DNA viruses are much more stable in the environment compared to RNA viruses.

The most common psittacine DNA viruses are Psittacine beak and feather disease virus (PBFD) or **Psittacine circovirus** (PsCV), **Avian Polyomavirus** (APV) and Pacheco's Disease Virus or **Psittacine herpesvirus type** 1 (PsHV-1).

The most important psittacine RNA virus is the **Avian Bornavirus** of Proventricular Dilatation Disease virus (PDD).

Psittacine beak and feather disease (PBFD) is caused by **psittacine beak and feather disease virus (PBFDV**). This is a **circovirus (PsCV**) and is common in many. It can cause acute fatal infections in nestlings of many species, and chronic disease in young adult birds including cockatoos, lovebirds, lorikeets, neophemas, and, rarely, New World parrots. The infection causes feather and beak deformities. A significant percentage, perhaps the majority of lovebirds infected with circovirus, will have no signs of disease.

Circovirus infection in young African grey parrots is characterized by significant immunosuppression; the progressive feather lesions that develop in other species are rarely seen. This peracute form is characterized by acute onset of non-specific clinical signs, severe leukopenia and anemia, varying degrees of hepatic coagulation-necrosis, and an absence of feather abnormalities. In adult African grey parrots, red zonal discoloration of the contour feathers may occur in those that survive earlier PsCV infection

PBFDV is shed in the feces, crop secretions, and feather dust. The minimum incubation period is 21-25 days with a maximum period of up to several years. Diagnosis is made by DNA-PCR probes and histopathology. Avian polyomavirus (see below) infections in nestling budgerigars can cause identical signs to those of PBFDV infection and can only be differentiated with PCR-based diagnostics or histopathology.

Avian polyomavirus (APV) is a DNA virus that primarily infects and causes disease in captive parrots; it has also been identified serologically in wild Australian cockatoos. Originally described in budgerigars, it was referred to as **budgerigar fledgling disease (BFD)**. Transmission is most likely by respiratory exposure. Once birds are infected, they become viremic, and virus can be found in nearly all organs of both symptomatic and asymptomatic birds. Infected birds shed virus in droppings, oral secretions, and feather and skin dander. Many cases of APV infections are asymptomatic.

Disease and death due to APV is predominantly confined to nestling parrots less than 14 weeks old. Co-infection with circovirus (see above) may predispose some adult birds to APV disease due to the immunosuppressive effects of PsCV. Disease in nestling cockatoos, Amazon parrots, and African grey parrots is relatively uncommon.

Gross lesions vary with the species affected.

Nestling budgerigars about 10 to 20 days old will be stunted, have delayed and/or abnormal feather development, and develop heart, liver and kidney problems. Budgerigars that survive the acute infection will often fail to develop their primary wing and tail feathers, or these feathers will be dystrophic.

Non-budgerigar nestling psittacines with APV infection typically develop normally and have substantial body fat. Findings in fatal APV infections are fairly classic and involve in addition to liver problems, subcutaneous hemorrhages. Similar lesions are also seen in adult birds with APV disease.

APV can be found in large concentrations in all tissues and the blood by PCR.

Pacheco's disease (PD) or **psittacine herpesvirus type 1 (PsHV-1)** infection is a peracute to acute cause of fatal

hepatitis in psittacines. It may occur in an individual bird or as an explosive outbreak within a collection.

Clinical signs of Pacheco's disease are often minimal to absent. If noted they include depression, anorexia, diarrhea, tremors, and weakness. Necropsy specimens are typically well muscled with adequate body fat and acute and severe liver lesions

PsHV-1 and PsHV-2 have been associated with mucosal papillomas (papillomatosis) in New World parrots and African grey parrots.

Ingestion, inhalation, and conjunctival exposure have experimentally been shown to result in infection and disease.

RNA Virus

Proventricular dilatation disease (PDD) is a progressive and often fatal disease of the central (brain and spinal cord) and/or peripheral nervous systems caused by an **avian bornavirus (ABV).** To date, nine pathogenic psittacine genotypes have been identified The virus can also be present in clinically healthy psittacines.

Many affected birds with PDD develop stasis in the digestive tract and as a result are severely emaciated with marked pectoral muscle and adipose atrophy. The lack of muscular grinding of seeds leads to poor absorption of nutrients, hypoglycemia and blood loss in the intestines (hemorrhagic diathesis). Some birds develop neurologic lesions or blindness and may present for necropsy with no gross lesions in the digestive system.

A PCR-test from various samples can be diagnostic for the presence of the avian bornavirus; however, not all PCR ABV positive birds will develop clinical disease. Serological tests (ELISA) can be used to detect birds that have seroconverted after being infected with ABV.

While proventricular dilation is characteristic, it is not the only cause for a dilated proventriculus. Any disease that causes partial or complete obstruction of the intestines will result in proventricular dilation. The differentials for gastric dilation can include any number of infectious disease agents including clostridial infections, gastric mycobacteriosis, fungal gastritis, lead poisoning, eastern equine encephalomyelitis (EEE) infection, peritonitis and/or serositis and ulcerative or erosive gastritis.

Bacteria

Bacterial problems are common in psittacines. In most cases bacteria are a secondary component in other primary disease problems. The primary cause could be a viral infection (e.g. circovirus), nutritional deficiencies, faults in hygiene, management/housing problems and stress.

Intestinal dysbacteriosis

The most common expression of such a bacterial problem is a dysbacteriosis (bacterial overgrowth) in the intestines. A parrot or parakeet has no need for bacteria to help to digest plant-fibres as e.g. a chicken does. Therefore, in evolution the parrot did not develop caeca as a location for a permanent intestinal flora. In the intestines of a healthy parrot are normally only a small amount of bacteria; a passing, transient, changing amount of bacteria, depending on the bacteria-load of food, drinking water and environment.

In case of an overload with bacteria or malfunctioning of the barrier of the stomach (stress, Macrorhabdus infection) large numbers (a mixture) of bacteria can enter the gut. These bacteria can be enterobacteriaceae (E. coli, Klebsiella sp, Enterobacter sp, Proteus sp., etc), cocci (duplo-cocci, Streptococci, Staphylococci), water-bacteria (Pseudomons or Aeromonas spp.) or anaerobes (like Bacillus or Clostridium spp) and many more. This can result in an enteropathy, a malfunction of the intestines with malabsorption and dehydration. The malabsorption can result in a hypoglycemia that causes villus-atrophia and defects in the epithelial lining of the gut. This can cause a port-d'entré for bacteria with local necrosis and the risk of a septicemia (spreading of the bacteria in the blood). Another bacteria related problem is a intoxication with enterotoxins. These are being produced by spore-forming anaerobes like Clostridium sp. (e.g. Cl. perfringens or Cl. botulinum). The clinical symptoms can include blood

in the feces and/or neurological signs.

The diagnosis is easy to make for a veterinarian. A stained smear of fresh feces showing many bacteria will be indicative for the malfunctioning of the natural barriers against bacterial invasion. Often a mixed flora will be seen. In case of a Clostridium infection the bacterial spores can be detected.

A routine (aeroob) bacterial culturing system will only grow less than 10% of the bacterium-species that are present, and is therefore only useful for a selected number of known pathogenic bacteria like Salmonella sp. or Yersinia pseudotuberculosis.

The treatment of these bacterial problems consists of pin-pointing the primary cause, improve management and feeding. Very important is to ensure an adequate energy (food) intake and if needed to increase the environment temperature (less energy needed for keeping up the body temperature!).

An antibiotic treatment is a good direct weapon against the bacteria present. But there are 2 basic rules to obey: 1st the dosage should be high enough to ensure effective concentrations at the location of the bacteria, and 2nd make a fresh stained fecal to check the effect of the treatment. We know that the normal food passage time in parrots is 8-12 hrs. When the medication is given correctly, the bacteria are sensitive for the antibiotic used and the antibiotic dosage is adequate there should be a 90% reduction of the number of bacteria within 24 hrs. If this is not the case the treatment should be revised.

Specific bacterial pathogens

The most well-known primary bacterial pathogens for psittacines are Chlamydia psittaci, Salmonella sp., Yersinia pseudotuberculosis and mycobacterial infections (tuberculosis).

Chlamydia psittaci is a zoonotic bacterium that is sensitive to antibiotics. Aerosol inhalation and ingestion are the primary routes of transmission/infection. The development of clinical signs post infection ranges from five days to several weeks. Carriers can excrete the organism intermittently over several months. Immunity is usually short lived in recovered cases, permitting rapid reinfection.

Clinical signs of **chlamydiosis** vary tremendously and are affected by management factors, immune competence of the bird, pathogenicity of the particular bacterial strain and the presence of co-pathogens. Young birds are more susceptible than mature birds. In birds the most common target-organ is the liver (hepatitis) often combines with a conjunctivitis and air-sacculaitis.

The organism may be easy to find in cytology preparations of conjunctiva smears or fresh tissue (liver, spleen, or air sacs). The PCR is the additional confirmative diagnostic test. It is important to remember that no ante mortem test will certify a bird is chlamydia-free.

Salmonella belong to the Enterobacteriaceae family and consist of many different species and subspecies that can cause a variety of diseases, notably gastroenteric and septicemic disease. The most frequent isolate is *Salmonella enterica* serotype typhimurium. Some serotypes are invasive and can penetrate the mucosal barrier while non-invasive serotypes may result in a carrier state. Transmission is by ingestion of contaminated food or water or by direct contact of with aerosolization of bacteria from feces or feather dust. Feces from chronically infected carrier birds are one of the most common sources of infection.

Diagnosis is made by fecal or affected organ stained impression smear and culture although antemortem diagnosis by fecal culture is complicated by intermittent shedding.

Control of infection depends on strict isolation, vector control, and appropriate disinfection. Infection in bird can pose a public health risk.

Yersinia pseudotuberculosis infections are rare in psittacines but do occur. Infection is characterized by sudden mortality and multifocal lesions in the liver and other organs at necropsy. Because these bacteria can replicate at low environmental temperatures outbreaks can occur in the winter months.

Mycobacteria are acid fast positive bacilli. Several species that infect animals, including birds, have zoonotic potential. All species of birds are susceptible to mycobacterial infections. In these birds, avian mycobacteriosis is most commonly caused by *Mycobacterium avium*; *M. genavense* is also reported. Infection is a slow spreading, usually chronic disease of semi-mature to mature birds. The main port of entry is the gastrointestinal tract, and it, the liver, spleen, and bone marrow are common sites of lesion development.

Confirmation of infection is via a combination of histology, acid-fast staining, bacterial culture and PCR.

A rare form of tuberculosis is found in pet parrots that have intimate contact with people (transmission between humans and pet birds). Chronic lesions are seen on the skin, oral cavity around the tongue, and in the bones. *Mycobacterium tuberculosis* is the common isolate. Natural infection with *Mycobacterium bovis* seems to adapt to "colder" parts of the bird; experimental infection have resulted in systemic involvement.

Fungi

Macrorhabdus ornithogaster is a yeast that in the past was referred to as "megabacteria" or "avian gastric yeast" and is commonly found in the stomach of small psittacines (budgerigars, parrotlets, lovebirds, cockatiels, rosellas). The organism is thought to be pathogenic and associated with chronic wasting disease. However, many infected birds do not have clinical signs or histologic lesions. Underlying stress may be necessary for the infection to become clinically relevant. Concurrent bacterial infections, poor husbandry, and gastric lesions such as gastric carcinomas that lead to elevated pH changes, can result in yeast proliferation and fecal shedding.

Treatment consists of improving zootechnical conditions, including nutrition and reducing stress. As a support and direct medical approach antifungal drugs like amphotericin B can be used. Acidification of the drinking water can be an extra supporting measurement and easy digestible proteins can be helpful to improve the nutritional condition.

Members of the genus ***Aspergillus*** are ubiquitous, opportunistic fungi that grow readily in moist environments and on substrates such as wood shaving, corncob bedding, and seed hulls. They are capable of causing localized and/or disseminated granulomatous disease. Captive birds are thought to be more prone to the infections than wild birds due to a number of factors including poor husbandry, malnutrition (hypovitaminosis A from a deficient diet), use of immunosuppressive drugs, and/or concurrent infections.

The most common route of exposure is by inhalation, and pneumonia and/or airsacculitis are the most common lesions. Infections can be diagnosed radiographically or by endoscopy, but antemortem diagnosis is difficult and infection frequently does not respond even to aggressive therapy.

Birds that develop primary aspergillosis in the syrinx will present clinically with loss of voice, depression, and severe dyspnea especially when handled. Mycotic rhinitis may be associated with invasion of the sinuses and nasal bones

Candida albicans is a normal, commensal organism in the alimentary tracts of many species, including birds. Alteration of the normal bacterial flora, the integrity of the alimentary mucosa, or immunosuppression can permit overgrowth (and possible dissemination) of resident yeast. Factors predisposing birds to infection include: prolonged antibiotic therapy, hypovitaminoses (especially Vitamin A), feeding spoiled, stale, or sour foods, a stressful environment with moist floors, dirty nests, and fecal contamination, malnutrition, and co-existing bacterial or viral infections. The high sugar content of Nectarivorous species (lorikeets and lories) diets may predispose these species to yeast/fungal infection if there are suboptimal hygiene practices.

Parasites

Metazoa (worms)

All psittacines, wild and managed, can be infected by **nematodes**. In pet and zoo *Psittaciformes* this occurs more often when they are raised with access to the ground.

All species of ascarids have a direct life cycle involving the release of eggs into the soil and the subsequent re-ingestion. Signs of infection include anorexia, diarrhea, stunted growth, listlessness, a change in behavior, enteritis, and death. Heavy infections can cause partial or total obstruction of the gastrointestinal tract. Antemorten infection is diagnosed by demonstrating worm eggs by fecal examination. At postmortem examination one, few to numerous juvenile and adult worms can be found in the lumen of the intestinal tract.

Tapeworms (Cestodes) are very rarely a problem in psittacines, this may be due to the predominantly vegetarian diet of these birds.

Protozoa

Protozoa or single cell organisms are only a problem in certain species and under specific conditions.

Sarcocystis falcatula appears to be significant in susceptible psittacines. In North American, the North American opossum is the definitive host and cowbirds and grackles are the intermediate hosts. American or neotropical (Mexico, South and Central America) psittacines are usually resistant to disease as adults, but clinical disease and significant clinical disease and death can occur. In contrast, old world psittacines from Australia, Asia, and Africa, are highly susceptible to fatal respiratory disease kept in endemic areas within the Americas.

Spironucleus meleagridis (formerly *Hexamita meleagridis*) is a genus of a flagellated protozoan that inhabit the intestinal tract. Clinical signs are non-specific and include lethargy, weight loss, diarrhea, melena, poor feathering, and death in affected birds. Concurrent infections such as *Macrorhabdus ornithogaster*, and age (cockatiels less than 6 months) are associated with more significant disease. Clinically, diagnosis can be made by identifying motile parasites and cysts in a saline wet mount of fresh feces, intestinal luminal contents, or intestinal mucosal scrapings.

Trichomonas gallinae is another flagellate that can cause disease and mortality, especially in small psittacines like budgerigars. The main problem is in the crop, which is thickened and covered with a layer of necrosis. The diagnosis is made by microscopically evaluation of a crop smear or demonstrating the parasites at necropsy.

Both flagellates do respond to treatment with dimetridazol or ronidazol.

References

The reference list is available on request from the author.

Gerry Dorrestein, DVM, PhD

Pathology Laboratory NOIVBD

Wilhelminalaan 19a

5512BJ Vessem, The Netherlands

dorresteingm@noivbd.nl

Phone 0031 611 057 602

SÖZLÜ SUNUMLAR

ORAL PRESENTATIONS

S-01

Hipertrofik Kardiyomiyopatilili Kedilerin Acvım Kalsifikasyonuna Göre Popülasyon Özelliklerinin Retrospektif Olarak Değerlendirilmesi (2016 – 2021 yılları)

Nevda GÜREL[1], Meriç KOCATÜRK[1], Zeki YILMAZ[1]

[1]Bursa Uludağ Üniversitesi Veteriner Fakültesi Hayvan Hastanesi, İç Hastalıkları Anabilim Dalı, Görükle Kampüsü, Bursa, Türkiye

Giriş: Hipertrofik kardiyomiyopatinin (HCM) en önemli komplikasyonları; konjestif kalp yetmezliği ve arteriyel tromboembolizmdir (ATE). Kedilerde HCM, Amerikan Veteriner İç Hastalıkları Koleji (ACVIM) bildirgesi ile şiddetine göre sınıflandırılmış; ancak, bu sınıflandırmanın komplikasyonlarla olan ilgisi yeterince ortaya konamamıştır. Bu çalışmada kedilerin HCM şiddetine göre popülasyon özelliklerinin belirlenmesi ve klinik komplikasyon düzeylerinin ortaya çıkarılması amaçlanmıştır.

Gereç ve Yöntem: 2016–2021 yılları arasında Hayvan Hastanesine (Bursa Uludağ **Üniversitesi**, Veteriner Fakültesi, Bursa) getirilen, >1 yaş, her iki cinsiyetten klinik olarak sağlıklı kediler ile kalp yetmezliği bulguları gösteren toplam 168 kedi retrospektif değerlendirildi. ACVIM'e göre 60 kedinin HCM tanımlaması ve gruplandırılması sağlandı. HCM tanımlamasında interventriküler septum (IVS) ve/veya sol ventriküler duvar (LVFW) diyastol çaplarının >0.6 cm ve sol atrium/aorta (LA/Ao) oranının >1.5 olması öncelikli kriter kabul edildi. Sistemik ve/veya lokal sağlık sorunu olanlar çalışma kapsamı dışında tutuldu.

Bulgular: HCM prevalansı %37.7 olarak belirlendi. Erkeklerde HCM oranı (P<0.01; %85) ve canlı ağırlık daha yüksekti (P<0.01). HCM'li kedilerin 34'ünde obstruksiyon (HOCM, %76.5) belirlendi; bunların büyük kısmı C ve D gruplarında idi (%57.9). C ve D grubu LVFW ve IVS çapları A grubuna göre daha yüksekti. Fraksiyonel kısalma (%FS) değeri C ve D gruplarında düşük (P<0.05), LA sağ parasternal kısa eksen (RPSA) çapı ve LA/Ao-RPSA oranı B2, C ve D gruplarında sağlıklı gruba göre daha büyüktü (P<0.001). LA uzun eksen çapları D grubunda diğerlerine göre daha büyüktü (P<0.05). Perikardial ve/veya pleural efüzyon yalnız C (3/23) ve D (7/12) gruplarında gözlendi. ATE sonucu HCM'li kedilerin %28,5'i (C grubu 6/23; %26,0; D grubu 4/12; %33,3) hayatını kaybetti.

Tartışma ve Sonuç: Bu çalışma sonuçları; kalp hastalığı şikayetleri ile kliniğe sunulan olgularda ve sub-klinik kedilerde HCM prevalansının yüksek olduğunu göstermiştir. LA çapının HCM şiddetinin ortaya konması ve komplikasyon (KKY ve ATE) riskinin belirlenmesinde klinisyen veteriner hekimlere yol gösterebileceği değerlendirilmiştir. Erkek cinsiyet, büyük LA ve düşük FS değerinin, ATE komplikasyonu ile ilişkili olduğu görülmüştür.

Retrospective Evaluation of Population Characteristics in Cats with Subclinical and Clinical Hypertrophic Cardiomyopathy (2016 to 2021)

Nevda GÜREL[1], Meriç KOCATÜRK[1], Zeki YILMAZ[1]

[1]Bursa Uludag University Faculty of Vetrerinary Medicine Animal Teaching Hospital, Internal Medicine Department, Gorukle Campus, Bursa, Turkey

Introduction: The most important complications of hypertrophic cardiomyopathy (HCM); congestive heart failure and arterial thromboembolism (ATE). HCM is classified by ACVIM declaration; however, relevance of classification to complications has not been adequately demonstrated. The aim of the study was to determine population characteristics of cats according to severity of HCM and to reveal clinical complications.

Materials and Methods: Between 2016-2021, clinically healthy cats of both sexes, >1-year-old, brought to the Animal Hospital (Bursa Uludag University, Faculty of Veterinary Medicine, Bursa) and 168 cats showing signs of heart failure were retrospectively evaluated. According to ACVIM, 60 cats were identified and grouped. In the definition of HCM, interventricular septum (IVS) and/or left ventricular wall (LVFW) diastole diameters >0.6cm and left atrium/aorta (LA/Ao) ratio >1.5 were accepted. Those with systemic and/or local health problems were excluded.

Results: The prevalence of HCM was determined as 37.7%. HCM ratio (P<0.01; 85%) and body weight were higher in males (P<0.01). Obstruction (HOCM, 76.5%) was detected in 34 of the cats with HCM; most of them were in C and D (57.9%). C and D groups had higher LVFW and IVS diameters than group A. Fractional shortening (%FS) was low in C and D (P<0.05), LA right parasternal short axis (RPSA) diameter and LA/Ao-RPSA ratio were higher in B2, C and D compared to group A (P<0.001). LA long axis diameters were larger in group D than others (P<0.05). Pericardial and/or pleural effusions was observed only in groups C (3/23) and D (7/12). As a result of ATE, 28.5% of cats with HCM (C-6/23;26.0%; D-4/12;33.3%) died.

Discussion and Conclusion: The results of this study; showed that the prevalence of HCM is high in cases with heart disease complaints and in sub-clinical cats. It has been evaluated that LA diameter can guide clinician veterinarians in determining severity of HCM and risk of complications (CHF and ATE). Male gender, large LA and low FS were found to be associated with ATE complication.

S-02

Nanopartikül Ozon Solüsyonun Sıçanlara Deri Altı Enjekte Edilmesinin Biyokimyasal ve Hücresel Etkileri: Deneysel Çalışma

Eren Can ÖZFIRAT[1]*, Ahmet Ümit SABANCI[2], Zehra AVCI[3], Nihal Yaşar GÜL SATAR[1], Ayşe TOPAL[1], Musa Özgür ÖZYİĞİT[3]

[1]Veteriner Fakültesi Cerrahi Anabilim Dalı, Bursa Uludağ Üniversitesi, Nilufer, 16059, Bursa, TÜRKİYE

[2]Çekirge Devlet Hastanesi, Osmangazi, 16070, Bursa, TÜRKİYE

[3]Veteriner Fakültesi Patoloji Anabilim Dalı, Bursa Uludağ Üniversitesi, Nilufer, 16059, Bursa, TÜRKİYE

Giriş: Bu çalışmanın amacı, subkutan olarak enjekte edilen ozon nanopartikül solüsyonunun sıçanlarda klinik ve histopatolojik etkilerini değerlendirmektir.

Gereç ve Yöntem: Çalışma, Bursa Uludağ Üniversitenin Deney Hayvanları Yetiştiriciliği ve Araştırma Biriminde gerçekleştirildi. Hayvan Etik Kurulunun (2018 – 07/ 05) onayı ile işleme başlandı.

Toplam 56 Sprague-Dawley sıçanı, nanopartikül solüsyonu farklı altı doz ozon solüsyonu (her grupta n=8sekiz sıçan) ve kontrol grubu (serum fizyolojik, n=8) olmak üzere rastgele yedi gruba ayrıldı.

Nanopartikül yağı (10 ppm, 50 ppm, 100 ppm, 500 ppm, 1000 ppm, 5000 ppm) ve serum fizyolojik (kontrol grubu) içeren farklı dozlarda ozon çözeltisi (patent numarası: 2021004032) deneklerin sırtına deri altı yolla enjekte edildi.

Subkutan enjeksiyon ratların dorsumu 4 eşit parçaya bölünerek, her bölgeye 0.1 ml dozda yapıldı. Enjeksiyon sonrası ikinci, üçüncü, dördüncü ve beşinci günlerde nanopartikül ozon solüsyonunun lokal etkilerini anlamak için her biri farklı enjeksiyon bölgesinden sıralı şekilde doku biyopsisi alındı. 2. ve 3. haftalarda ilk enjeksiyon yapılan bölgeye aynı dozda solüsyon enjekte edildi. 30. günde sakrifikasyon sonrası, deneklerden ilk cilt altı enjeksiyon yapılan bölgeden biyopsi örneği alındı. Bazı serum biyokimyasal parametreleri için intrakardiyak kan örnekleri ve akciğer, karaciğer ve böbrek örnekleri alındı.

Bulgular:

Tablo 1: Kıl folikülü sayısı, dermis/ epidermis oranı ve damarlaşma sayısının gösterimi.

	Kıl folikülü (adet) 4 gün ortalaması	***Kıl folikülü (adet) 30. gün***	***D/E oranı (%) 4 gün ortalaması***	***D/E oranı (%) 30. gün***	***Damarlaşma (adet) 4 gün ortalaması***	***Damarlaşma (adet) 30. gün***
Kontrol	12	21,5	27,5	21	6,6	5,8
10 ppm	16,5	31,25	28,6	48,3	7	8,57
50 ppm	12	21,33	29,4	42,8	6,83	6,83
100 ppm	25,17	35,5	28,6	33	5,33	3,83
500 ppm	24	55,5	30,1	45,6	6,12	6,25
1000 ppm	13,43	32,28	26	31,7	4,84	4,57
5000 ppm	24,75	38,38	34,1	27,1	5,12	6,87

Tablo 2. Kontrol ve ozon gruplarının akciğer, karaciğer ve böbreklerdeki etkilerinin skorlanmasının istatistiki gösterimi.

Gruplar	akciğer	karaciğer	böbrek
Kontrol	2‡	1,6666667*	0,5
10 ppm	2‡	0,75*	0,125
50 ppm	1,5714286‡ α	1,4285714*	0,71428571
100 ppm	2‡	0,3333333*	0,16666667
500 ppm	2‡	0,5*	0,375
1000 ppm	1,5714286‡ α	0,1428571†	0
5000 ppm	1,5‡ α	0,375†	0,375
Ozon ve kontrol gruplarının istatistiksel karşılaştırması	p< 0,0008	p< 0,0012	p< 0,2748

‡, α, *, † Aynı sütundaki farklı üst simgeler, önemli farkı gösterir (P < 0.05).

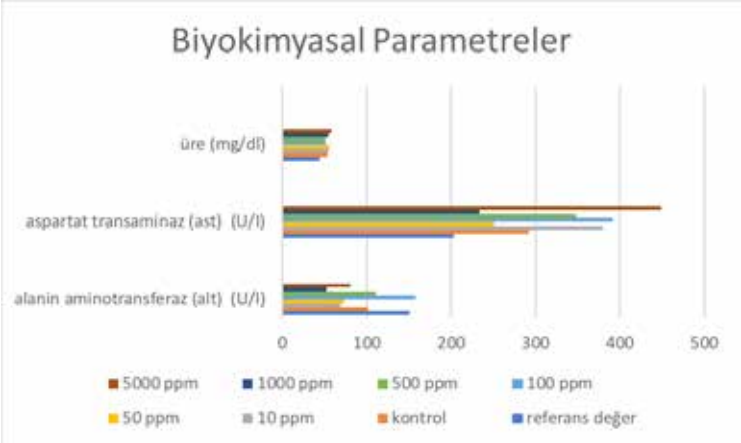

Grafik 1. Üre, ast, alt yönünden ozonlu grupların ve kontrol grubunun ortalama değerlerinin karşılaştırılması.

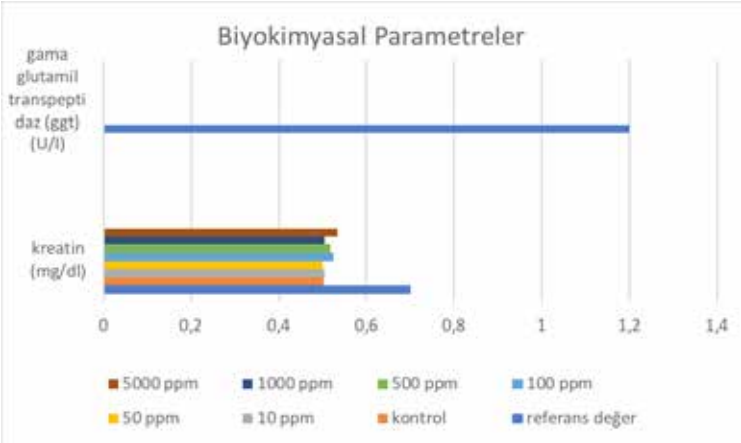

Grafik 2. Ggt ve kreatin yönünden ozonlu grupların ve kontrol grubunun ortalama değerlerinin karşılaştırılması (Not: Reflotron® cihazı ggt alt sınırı 5,00 ölçtüğü için ölçüm değerleri <5,00'dir).

Çalışma sonunda tüm ratlardan alınan kan örneklerinde üre, kreatinin, ALT, AST, GGT değerleri ölçüldü. Kontrol grubu ile karşılaştırıldığında istatistiksel olarak anlamlı bir fark bulunamadı ($p < 0,05$).

Sonuç: Sonuçlarımız, birinci ayın sonunda ozon nanopartikül solüsyonunun 500 ppm'lik dozunun sıçanlarda deri ve deri altı dokusu üzerindeki önemli etkilerinin belirlendiğini göstermektedir. Biyokimyasal parametrelerde kontrol grubuyla istatistiksel olarak anlamlı bir fark bulunamadı. Bu doz kıl folikülü sayısını diğer dozlara ve kontrol grubuna göre önemli derecede arttırmış (%229), damarlaşma ve dermis/ epidermis oranında 10 ppm ile birlikte önemli ve aynı etkiyi göstermiştir. Solüsyon şeklinde 500 ppm ozon uygulanması sıçanlarda deri ve deri altı dokusu üzerindeki önemli etki göstereceğine bu bulgular ışığında göstermiş bulunmaktayız.

Biochemical and Cellular Effects of Subcutaneous Injection of Nanoparticle Ozone Solution in Rats: An Experimental Study

Eren Can ÖZFIRAT[1]*, Ahmet Ümit SABANCI[2], Zehra AVCI[3], Nihal Yaşar GÜL SATAR[1], Ayşe TOPAL[1], Musa Özgür ÖZYİĞİT[3]

[1]Department of Surgery, Faculty of Veterinary Medicine, Bursa Uludag University, Nilufer, 16059, Bursa, TURKEY

[2]Cekirge State Hospital, Osmangazi, 16070, Bursa, TURKEY

[3]Department of Pathology, Faculty of Veterinary Medicine, Bursa Uludag University, Nilufer, 16059, Bursa, TURKEY

Objective: The aim of this study was to evaluate the clinical and histopathological effects of ozone nanoparticle solution in rats which injected subcutaneously.

Method: The necessary permissions for the experiments were obtained from Bursa Uludağ University Animal Experiments Ethics Committee (2018 – 07/ 05) and the study was conducted at the Experimental Research Center of Bursa Uludağ University

56 Sprague-Dawley rats were randomly divided into seven groups, different six doses of ozone solution containing nanoparticle oil (eight rats in each group) and control group (serum physiologic, n=8).

The different doses of ozone nanoparticle solution (patent no: 2021004032) (10 ppm, 50 ppm, 100 ppm, 500 ppm, 1000 ppm, 5000 ppm) and serum physiologic (control group) were injected by subcutaneous route on rat dorsum skin.

The dorsum of the rats was divided into 4 equal parts and a dose of 0.1 ml was given to each region. In order to understand the local effects of the nanoparticle ozone solution on the second, third, fourth and fifth days after the injection, sequential tissue biopsies were taken from each different injection site. In the 2nd and 3rd weeks, the same dose of solution was injected into the area where the first injection was made. On the 30th day after sacrification, a biopsy sample was taken from the area where the first subcutaneous injection was made from the rats. Intracardiac blood samples were taken to examine biochemical parameters. Biopsy samples were taken from the lungs, liver and kidneys.

Results:

Table 1: Number of hair follicles, vascularization and dermis/epidermis ratio.

	hair follicles (piece) 4 days mean	*hair follicles (piece) 30. day mean*	*D/E rates(%) 4 days mean*	*D/E rates(%) 30. day mean*	*neovascularization (piece) 4 days mean*	*neovascularization (piece) 30. days mean*
Control	12	21,5	27,5	21	6,6	5,8
10ppm	16,5	31,25	28,6	48,3	7	8,57
50ppm	12	21,33	29,4	42,8	6,83	6,83
100ppm	25,17	35,5	28,6	33	5,33	3,83
500 ppm	24	55,5	30,1	45,6	6,12	6,25
1000 ppm	13,43	32,28	26	31,7	4,84	4,57
5000 ppm	24,75	38,38	34,1	27,1	5,12	6,87

Table 2. Showing the sensitivity of ozone and control groups in lungs, liver and kidneys over mean values.

Groups	lungs	liver	kidneys
Control	2‡	1,6666667*	0,5
10 ppm	2‡	0,75*	0,125
50 ppm	1,5714286‡ α	1,4285714*	0,71428571
100 ppm	2‡	0,3333333*	0,16666667
500 ppm	2‡	0,5*	0,375
1000 ppm	1,5714286‡ α	0,1428571†	0
5000 ppm	1,5‡ α	0,375†	0,375
Statistical comparison of ozone and control groups	p< 0,0008	p< 0,0012	p< 0,2748

‡, α, *, † Different superscripts within the same column indicate significant difference ($P < 0.05$).

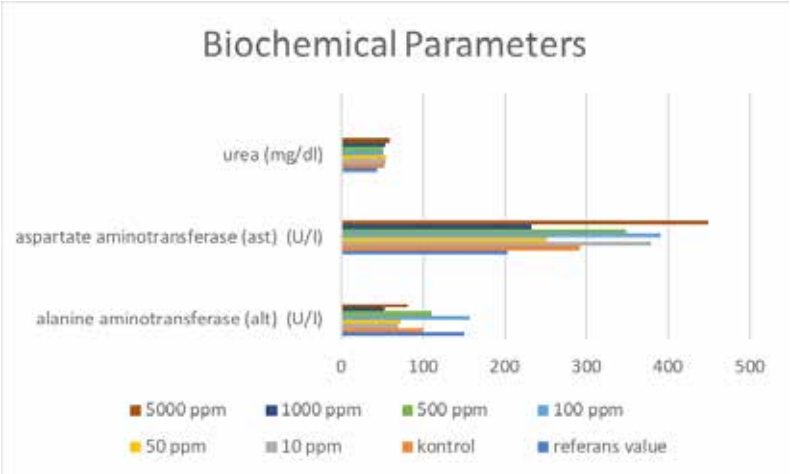

Graphic 1. Comparison of the mean values of the ozone groups and the control group in terms of urea, ast, and alt.

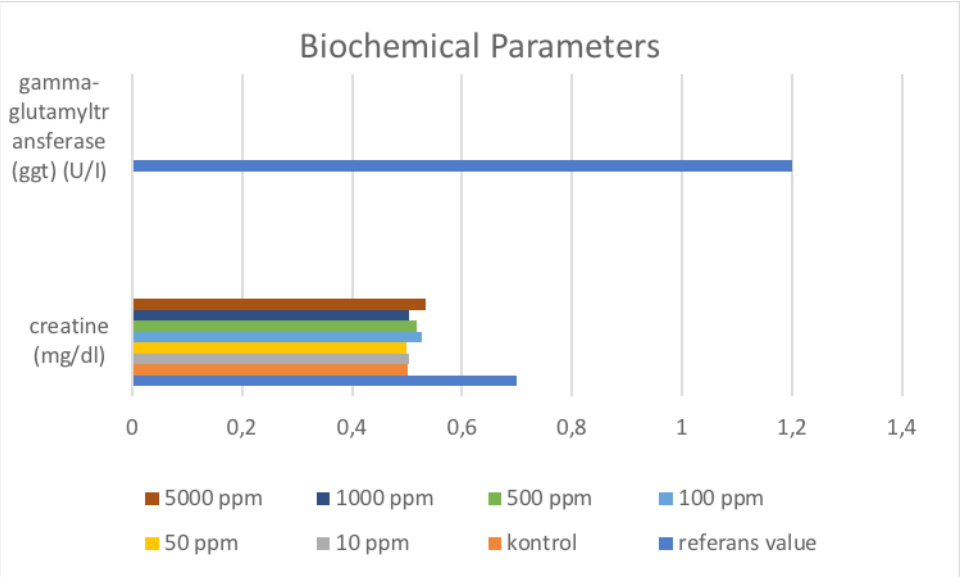

Graphic 2. Comparison of the mean values of the ozonated groups and the control group in terms of ggt and creatine (Note: Because of the Reflotron® device measures the lower limit of ggt of 5.00, the measurement values are <5.00).

At the end of the study, urea, creatinine, ALT, AST, GGT values were measured in blood samples taken from all rats. No statistically significant difference was found when compared with the control group ($p < 0.05$).

Discussion and Conclusion: Our results show that at the end of the first month, the significant effects of 500 ppm dose of ozone nanoparticle solution on skin and subcutaneous tissue in rats were determined. No statistically significant difference was found with the control group in biochemical parameters. This dose significantly increased the number of hair follicles (229%) compared to the other doses and the control group, and showed significant and the same effect on vascularization and dermis/epidermis ratio with 10 ppm. These findings suggest us, the application of 500 ppm ozone in the form of a solution will have a significant effect on the skin and subcutaneous tissue of rats.

POSTER SUNUMLAR

POSTER PRESENTATIONS

P-01

Bir Köpekte Akut İntervertebral Disk Fıtığı Olgusu

Melih İPEK[1], Ceren SARAL[2], Cemre CELEP[3], İlker Sami Çetin[3]

[1]Ankara Üniversitesi Veteriner Fakültesi Cerrahi Anabilim Dalı , Altındağ - Ankara, Türkiye

[2]Ankara Üniversitesi Veteriner Fakültesi İç Hastalıkları Anabilim Dalı, Altındağ - Ankara, Türkiye

[3]Yıldız Veteriner Muayenehanesi , Çankaya – Ankara, Türkiye

Giriş: İntervertebral disk hastalığı, nedeni bilinmemekle birlikte, diskin veya disk materyalinin vertebral kanal içine herniasyonuyla ve bu herniasyonun spinal korda veya spinal sinir köklerine baskı yapmasıyla sonuçlanan dejeneratif bir bozukluktur. IVDD için tanısal görüntüleme yöntemleri arasında radyografı, myelografı, bilgisayarlı tomografı (BT) ve manyetik rezonans (MR) yer alır. Akut intervertebral disk ekstrüzyonları köpeklerde ağrı ve paralizin en yaygın nedenlerindendir. Prognozu olumlu etkileyen faktörler arasında idrar/dışkı tutamama durumunun düzelmesi, ağrının çözülmesi yer alabilir. Derin ağrı hissinin kaybolması ve progresif myelomalazinin gelişmesi prognozu kötü etkiler.

Materyal ve Metod: Olguyu oluşturan hasta, kliniğimize arka ayaklarında ani gelişen felç şikayetiyle gelen ; 1 yaşında , 3 kg , dişi , beyaz Maltese Terrier cinsi bir köpekti. Hasta sahibinden alınan anamnez bilgisinde bir gece öncesinde herşeyin normal olduğu , sabah saatlerinde hastayı arka bacakları felç olmuş şekilde buldukları öğrenildi. Herhangi bir travma , anormal bir durum olmadığı tarafımıza söylendi.

Tanı: Hastada non ambulatorik paraparesis tespit edildi. Hastanın arka bacakları tam ekstensiyonda tespit edildi. Hastada standart yukarı motor nöron problemleri tespit edildi. Hastanın patellar refleksi ve kranial tibial refleksi pozitif fakat zayıftı. Fleksör refleksi ve çapraz ekstensiyon pozitif bulundu. Yüzeysel ağrı duyumu negatif , derin ağrı duyumu pozitif olarak tespit edildi. Bilinçli propriosepsiyon negatif olarak tespit edildi. Hasta T3-L3 spinal kord lezyonu şüphesiyle MRI çekimi için başka bir kuruma yönlendirildi. Çekilen MRI sonucunda hastada sağ taraf ağırlıklı L3-L4 intervertebral disk fıtığı tespit edildi.

Tedavi: İntervertebral disk fıtıklarını düzeltmek için hemilaminektomi, dorsal laminektomi ve korpektomi veya disk fenestrasyonu gibi cerrahi yöntemler uygulanır. Cerrahi prosedürlerin hepsinin amacı omurilik veya sinirin cerrahi yöntemlerle basınç, ağrı ve nörolojik bozukluklarını ortadan kaldırmaktır. Bu hastada cerrahi yöntem olarak hemilaminektomi tercih edildi ve operasyon başarılı bir şekilde tamamlandı. Operasyon sonrasında kas atrofisini engellemek amacıyla hastaya temel fizik tedavi hareketleri yaptırıldı.

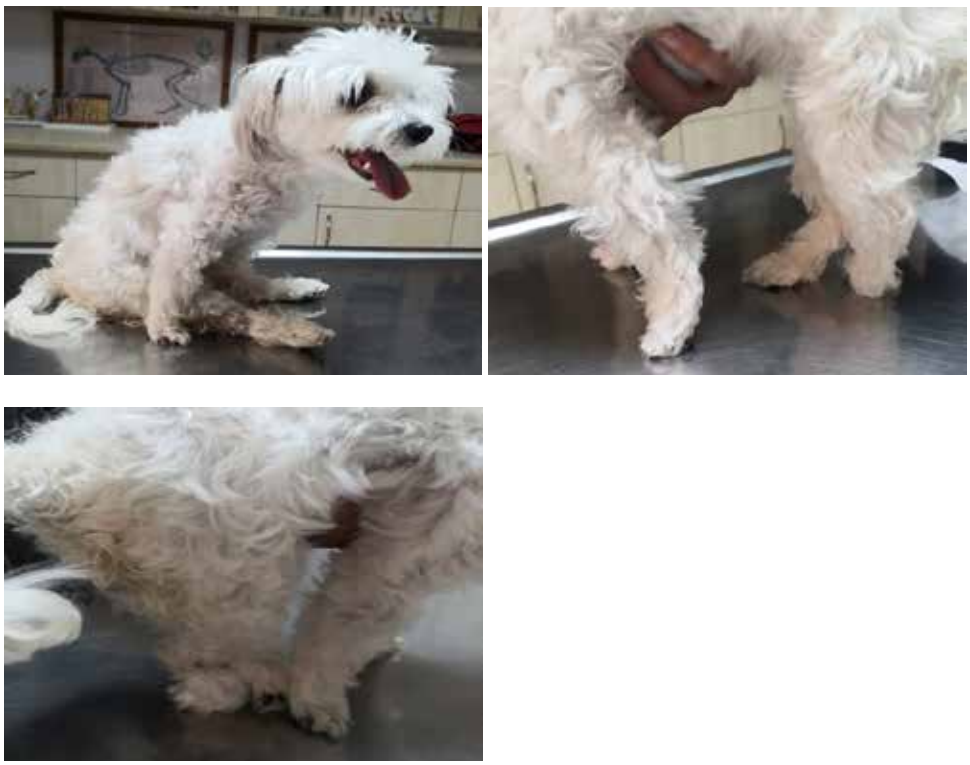

Fotoğraf 1: *Hastanın operasyon öncesi anormal duruşu. Arka bacaklar tam ekstensiyonda ve zaman zaman ataksi görülmüştür (Sol üstteki fotoğraf) . Hastanın sol arka bacağında bilinçli propriosepsiyonun negatif olduğu görülmektedir (Sağ üstteki fotoğraf). Hastanın sağ arka bacağında bilinçli propriosepsiyonun negatif olduğu görülmektedir (alttaki fotoğraf).*

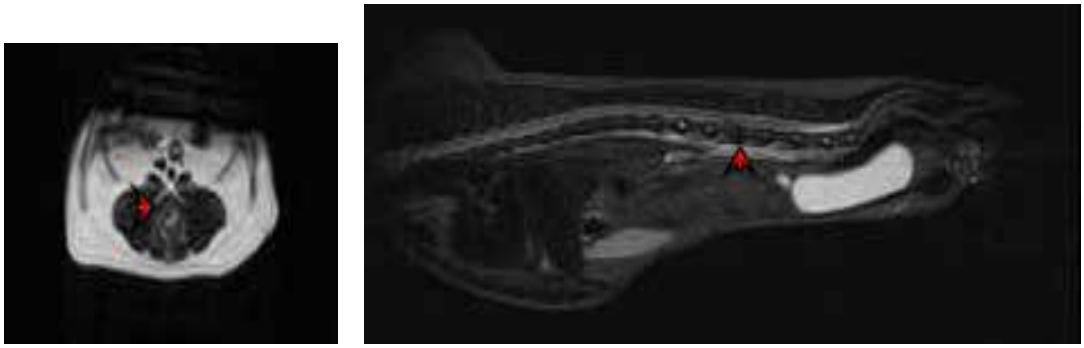

Fotoğraf 2: *T2 sekansında alınmış olan ; sırasıyla transversal ve sagittal MRI görüntüleri. İki görüntüde de L3-L4 seviyesinde omuriliğin içerisindeki hipointens alan dikkati çekiyor. (Kırmızı ok)*

Fotoğraf 3 : *Hastanın intra operatif fotoğrafı. Hemilaminektomi penceresi oluşturulduktan sonra disk materyali temizlenip dekompresyon sağlandı (**Siyah ok**).*

Video 1 ve 2: *Hastanın pre-operatif (sol) ve post-operatif (sağ) yürüyüşlerine ait video görüntüleri.*

Sonuç: Hastanın post-operatif takipleri tarafımızca yapıldı. Hasta post-operatif 3. günde yürümeye başladı. Şuan post-operatif 1.ayında olan hastamızın durumu günden güne iyiye gitmektedir.

Anahtar Kelimeler: *Disk fıtığı, köpek, nöroloji*

Referanslar

1. Lim, C., Kweon, O., Choi, M., Choi, J. & Yoon, J. (2010). Computed tomographic characteristics of acute thoracolumbar intervertebral disc disease in dogs. *Journal of Veterinary Science*, *11*(1):73-79.
2. Olby, N.J., da Costa, R.C., Levine, J.M. & Stein, V.M. (2020). Prognostic Factors in Canine Acute Intervertebral Disc Disease. *Frontiers in Veterinary Science,* 7:596059.
3. Fossum, T.W., Cho, J., Quandt, J.E., Dewey, C.W., Hayashi, K., Huntingford, J.L., MacPhail, C.M., Radlinsky, M.G., Schulz, K.S., Willard, M.D. & Yu-Speight, A. (2019). Neurosurgery. *Small Animal Surgery* (5th edition) in (p.1410-1415). China: Elsevier.

Case Report Of an Acute Intervertebral Dısc Hernia in a Dog

Melih İPEK[1], Ceren SARAL[2], Cemre CELEP[3], İlker Sami Çetin[3]

[1]Ankara Üniversitesi Veteriner Fakültesi Cerrahi Anabilim Dalı, Altındağ - Ankara, Türkiye

[2]Ankara Üniversitesi Veteriner Fakültesi İç Hastalıkları Anabilim Dalı, Altındağ - Ankara, Türkiye

[3]Yıldız Veteriner Muayenehanesi, Çankaya – Ankara, Türkiye

Introduction: Intervertebral disc disease is a degenerative condition of unknown cause that results in herniation of the disc or disc material into the vertebral canal, compressing the spinal cord or spinal nerve roots. Diagnostic imaging modalities for intervertebral disc disease include survey radiography, myelography, computed tomography (CT), and magnetic resonance imaging (MRI). Acute intervertebral disc extrusions (IVDE) are a common cause of pain and paralysis in dogs with several types of IVDE occurring. Return of urinary and fecal continence and resolution of pain signals better outcome. Overall, development of progressive myelomalacia and loss of deep pain perception signals a worse outcome.

Materials and Methods: Patient is a 1 year-old, 3 kg, female, white, Maltese Terrier who came to clinic with sudden hind leg paralysis complaint. The patient told us that everything was normal the night before, they found the dog with hind legs paralysed early in the morning and there was no traume or abnormal situation happened.

Diagnosis: Non-ambulatory paraparesis was detected and the patients hind legs are fully extended. Standard upper motor neurpn problems are detected. The patients patellar and cranial tibial reflexes were reduced but positive. Flexor and crossed extention reflexes were positive. Superficial pain perception was negative but deep pain perception was positive and conscious proprioception was negative. The patient was referred to another institution for MRI with the suspicion of T3-L3 spinal cord lesion. L3-L4 intervertebral disc hernia (msinly on the right side) is detected from the MRI results.

Treatment: Fixation techniques for intervertebral disc hernias are hemilaminectomy, dorsal laminectomy, corpectomy or disc penetration. Primary aim of all the surgical procedures are to eliminate the pressure and pain on the medulla spinalis/nerves and neurological disorders. Hemilaminectomy was performed in this patient, operation was completed successfully. To prevent muscle atrophy, basic physical therapy exercises given to the patient.

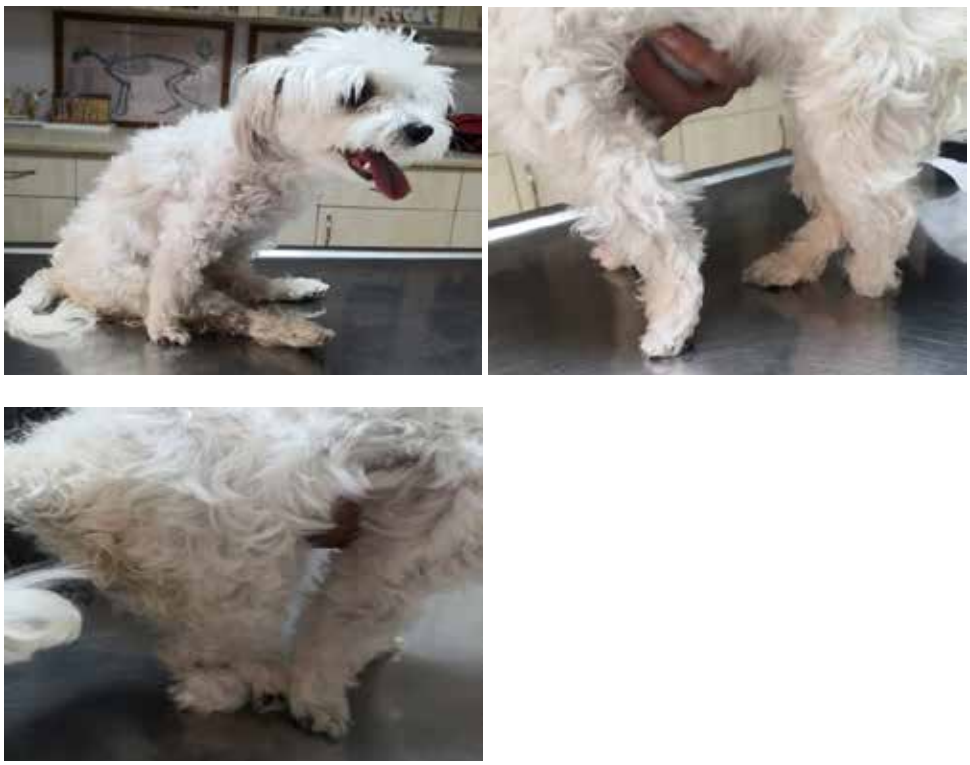

Picture 1: *Abnormal posture of the patient pre-operatively. Hind legs are fully extended and occasionally ataxia has been observed (on the top left picture). The patient's left hind leg appears to have negative conscious proprioception (upper right picture). The patient's right hind leg appears to have negative conscious proprioception (bottom picture)*

Picture 2: *Taken on T2 sequence; transversal (left) and sagittal (right) MRI images. In both images, the hypointense area inside the spinal cord at the level of L3-L4 draws attention. (Red arrow)*

Picture 3 : *Intraoperative picture of the patient. After the hemilaminectomy window was created, the disc material was cleaned and decompression was achieved (**Black arrow**).*

Video 1 and 2: *Videos of patient walking preoperatively (left) and postoperatively (right).*

Conclusion: The patients follow-up examinations was performed. The patient started walking postoperativde 3rd day. The condition of our patient, who is currently in the first month after the operation is getting better day by day.

Keywords: *Disc hernia, dog, neurology*

References

1. Lim, C., Kweon, O., Choi, M., Choi, J. & Yoon, J. (2010). Computed tomographic characteristics of acute thoracolumbar intervertebral disc disease in dogs. *Journal of Veterinary Science*, *11*(1):73-79.
2. Olby, N.J., da Costa, R.C., Levine, J.M. & Stein, V.M. (2020). Prognostic Factors in Canine Acute Intervertebral Disc Disease. *Frontiers in Veterinary Science,* 7:596059.
3. Fossum, T.W., Cho, J., Quandt, J.E., Dewey, C.W., Hayashi, K., Huntingford, J.L., MacPhail, C.M., Radlinsky, M.G., Schulz, K.S., Willard, M.D. & Yu-Speight, A. (2019). Neurosurgery. *Small Animal Surgery* (5th edition) in (p.1410-1415). China: Elsevier.

P-02

Cocker Spaniel Irkı Bir Köpekte Aortik Diseksiyon Olgusu

Kadir SEVİM[1], Ekrem Çağatay ÇOLAKOĞLU[1], Aslan KALINBACAK[1]

[1]Ankara Üniversitesi Veteriner Fakültesi Hayvan Hastanesi, İç Hastalıkları Kliniği, Ankara, Türkiye

Giriş: Aort diseksiyonu, aortun iç kısmının yırtılarak kanın damarın orta katmanına girmesi ve yüksek basınç ile damar içinde ikinci bir yol oluşturarak ilerlemesi olarak tanımlanmaktadır. Olgu akut topallık, epileptik nöbet ve bayılma şikayeti ile getirilen cocker ırkı bir köpekte aortik diseksiyonun teşhis ve ekokardiyografik görüntüleme prosedürlerini içermektedir. Bu olgu sunumu ile ülkemizden bildirim bulunmayan aort diseksiyonunun epileptik nöbet ve bayılma şekillenen hayvanlarda da ayırıcı tanıda dikkate alınması gerektiğini vurgulanmaktadır.

Gereç ve Yöntem: Ankara Üniversitesi Hayvan Hastanesi İç Hastalıkları Kliniği'ne topallık, nöbet ve bayılma şikayetiyle getirilen 10 yaşlı Cocker Spaniel ırkı köpekte fiziksel muayene, kan analizi, elektrokardiyografik ve ekokardiyografik muayeneler yapıldı.

Bulgular: İki boyutlu ekokardiyografide mitral kapakta vegetatif üremeler ve şiddetli triküspit regürgitasyon belirlendi. Sağ parasternal uzun eksen görüntülemede ascendes aortanın genişlediği, aortik kapakların hemen distalinde lümen içerisinde membranöz bir yapının aort duvarına paralel bir şekilde uzandığı görüldü. Aort lümenini düzensiz şekilde iki boşluğa ayıran bu membranöz yapının aort iç duvarındaki (intima) yırtılmaya bağlı şekillendiği düşünüldü.

Tartışma ve sonuç: Tüm klinik bulgular ve görüntülemeler sonucunda tanı aortik diseksiyon olarak belirlendi. Veteriner literatürde aortik diseksiyon spontan olarak şekillenen, kötü prognoza sahip nadir bir hastalık olarak tanımlanmıştır. Ülkemizde ilk kez tanımlanan bu vaka bildirimi ile akut şekillenen bayılma ve epileptik nöbetlerde ayırıcı tanıda aortik diseksiyonun da düşünülmesi konusunda meslektaşlarımıza yeni bir bakış açısı sunmayı hedefledik.

Anahtar Kelimeler: Aort diseksiyonu, köpek, ekokardiyografı

A case of Aortic Dissection in a Cocker Spaniel Dog

Kadir SEVİM[1], Ekrem Çağatay ÇOLAKOĞLU[1], Aslan KALINBACAK[1]

[1]Ankara University, Faculty of Veterinary Medicine Animal Hospital, Clinic of Internal Medicine, Ankara, Turkey

Introduction: Aortic dissection is defined as tear of the inner part of the aorta and the entry of arterial blood into the middle layer of the vessel and its progression by creating a second pathway in the vessel due to high pressure.The case includes echocardiographic imaging and diagnostic procedures of aortic dissection in a cocker spaniel dog presented with acute lameness, epileptic seizures and syncope. With this case report, it is emphasized that aortic dissection, which has not been reported in our country, should also be considered in the differential diagnosis in animals with epileptic seizures and syncope.

Materials and Methods: Physical examination, blood analysis, electrocardiographic and echocardiographic examinations were performed in 10 year old Cocker Spaniel dogs referred to Ankara University, Animal Hospital,

Clinic of Internal Medicine with complaints of acute lameness, seizures and syncope.

Results : Tricuspid regurgitation and mitral valve vegetation were determined on two-dimensional echocardiographic examination. On the right parasternal long axis imaging showed that the ascending aorta was enlarged, and a membranous structure extends parallel to the aortic wall. It was thought that this membranous structure, which irregularly seperated the aortic lumen into two cavities, was formed due to the tear in the inner wall of the aorta (intima).

Discussion and Conclusion: As a result of all clinical findings and imaging, the diagnosis was determined as aortic dissection. In the veterinary literature, aortic dissection has been defined as a rare disease that occurs spontaneously and has a grave prognosis. With this case report, which was described for the first time in our country, we aimed to present a new perspective to our colleagues in considering aortic dissection in the differential diagnosis of syncope and epileptic seizures.

Keywords: Aortic dissection, dog, echocardiography

P-03

Yumuşak Doku Sarkomalı

Bir Köpekte Bleomisin ve Sisplatin Kombine Adjuvan Elektrokemoterapi Uygulaması: Olgu Sunumu

Sümeyye TOYGA[1], Evrim EGEDEN[2], Özlem CALP [2], Burcu KARABİNA[3], Hazal ÖZTÜRK GÜRGEN[4], S. Seçkin ARUN[3]

[1]İstanbul Üniversitesi-Cerrahpaşa, Veteriner Fakültesi, Lisansüstü Eğitim Enstitüsü, Patoloji Anabilim Dalı, Büyükçekmece, 34500, İstanbul, Türkiye

[2]Ada Veteriner Polikliniği, Beşiktaş, 34330, İstanbul, Türkiye

[3]Vetlab Veteriner Tahlil Laboratuvarı, Kadıköy, 34710, İstanbul, Türkiye

[4]İstanbul Üniversitesi-Cerrahpaşa, Veteriner Fakültesi, Patoloji Anabilim Dalı, Büyükçekmece, 34500, İstanbul, Türkiye

Elektrokemoterapi, elektriksel darbelerin etkinliğiyle hücre zarlarından kemoterapötik ilaç alımının artırılmasını sağlayan bir yöntemdir. Köpeklerde yumuşak doku sarkomlarına yaklaşımda kemoterapötik ilaçlarla kombine elektrokemoterapinin etkin bir sağaltım yöntemi oluşturulduğu bildirilmektedir.

Dokuz yaşında, erkek, Labrador Retriever ırkı bir köpek sağ kalça bölgesinde deri altı şikâyeti ile operasyon ettirilen ve akabinde histopatoloji raporuna yönelik vinkristin ile kemoterapi tedavisi uygulatılan hasta 1,5 ay sonra aynı bölgede kas dokuya invaziv 3 x 3 cm nüks şikâyeti ile kliniğimize sevk edildi. Yapılan röntgen çekimlerinde hastada uzak metastaz bulguları saptanmadı ve hastaya 2 hafta arayla bleomisin (20 mg/m^2 dozunda) bolus olarak intravenöz enjeksiyon yapıldı, ek olarak tümör yatağına sisplatin (0,5 mg/cm^2 dozunda) enjekte edildi. Kemoterapi enjeksiyonlarından 5 dk sonra, elektro iletken bir jel yardımıyla, her biri 50 + 50 µsn süren 8 bifazik darbe dizisi kumpas elektrotları kullanılarak 1.300 V/cm`lik atışlar halinde verildi.

Histopatolojik incelemede, deri altı subkutan dokuda yerleşim gösteren kötü diferensiye orta dereceli malign mezenkimal tümör tanısı konuldu. Yapılan elektrokemoterapi uygulamasının ilk dozu sonrasında kitlede 2 cm küçülme gözlendi, ikinci doz uygulama sonrasında ise neoplazik kitlenin tamamen regrese olduğu tespit edildi.

Tedavi bitiminin ardından sürekli takibi yapılan hastada 6 aydır herhangi bir nüks izlenmedi. Sonuç olarak, hastaya uygulanılan bleomisin ve sisplatin kombine adjuvan elektrokemoterapinin agresif seyirli yumuşak doku mezenkimal neoplazilerde tercih edilebilecek bir sağlatım yöntemi olduğu ortaya konuldu.

Anahtar Kelimeler: Bleomisin, sisplatin, elektrokemoterapi, yumuşak doku sarkomu, köpek

Bleomycin and Cisplatin Combined Adjuvant Electrochemotherapy Application in a Dog with Soft Tissue Sarcoma: A Case Report

Sumeyye TOYGA[1], Evrim EGEDEN[2], Ozlem CALP[2], Burcu KARABINA[3] Hazal OZTURK GURGEN[4], S. Seckin ARUN[3]

[1]Istanbul University-Cerrahpasa, Faculty of Veterinary Medicine, Graduate School of Education, Department of Pathology, Büyükçekmece, 34500, Istanbul, Turkey

[2]Ada Veterinary Clinic, Beşiktaş, 34330, Istanbul, Turkey

[3]Vetlab Veterinary Analysis Laboratory, Kadıköy, 34710, Istanbul, Turkey

[4]Istanbul University-Cerrahpasa, Faculty of Veterinary Medicine, Department of Pathology, Büyükçekmece, 34500, Istanbul, Turkey

Electrochemotherapy increases the uptake of chemotherapeutic drugs from cell membranes through electrical pulses. It has been reported that electrochemotherapy combined with chemotherapeutic drugs is an effective treatment method in the approach to soft tissue sarcomas in dogs.

A nine-year-old male Labrador Retriever dog had been operated due to a complaint of subcutaneous tissue in the right hip region and subsequently had been administered chemotherapy with vincristine according to the histopathology report. After 1.5 months, the patient was referred to our clinic with the complaint of a recurrent mass of 3 x 3 cm showing muscle tissue invasiveness in the same region. No signs of distant metastasis were detected by X-rays, and the patient was intravenously given a bolus injection of bleomycin (20 mg/m^2 dose), and cisplatin (0.5 mg/cm^2 dose) was injected into the tumoral area every 2 weeks. 5 minutes later following the chemotherapy injections, 8 biphasic pulse sequences, each lasting 50 + 50 µs, were delivered in 1,300 V/cm pulses by using caliper electrodes and an electroconductive gel.

In the histopathological examination, a poorly differentiated moderately malignant mesenchymal tumor located in the subcutaneous tissue was diagnosed. A 2 cm reduction in mass was observed after the application of the first dose of electrochemotherapy, and the neoplastic mass was found to completely regress after the application of the second dose.

No recurrence was observed for 6 months in the patient, who was continuously followed up after the end of the treatment. As a result, it was revealed that the application of bleomycin and cisplatin combined adjuvant electrochemotherapy can be a preferred treatment method in aggressive soft tissue mesenchymal neoplasia.

Keywords: Bleomycin, cisplatin, electrochemotherapy, soft tissue sarcoma, canine

P-04

Diagnostik İmmunohistokimya ile Nazal T-Hücreli Lenfoma Tanılı bir Kedide Klinik Onkolojisi Tedavi Yaklaşımı

Sümeyye TOYGA[1], M. Çağlar KONDU[2], Evrim EGEDEN[3], Burcu KARABİNA[4], Hazal ÖZTÜRK GÜRGEN[5], Züleyha AKGÜN[6], S. Seçkin ARUN[4]

[1]İstanbul Üniversitesi-Cerrahpaşa, Veteriner Fakültesi, Lisansüstü Eğitim Enstitüsü, Patoloji Anabilim Dalı, Büyükçekmece, 34500, İstanbul, Türkiye

[2]Vetelite Veteriner Kliniği Kadıköy, 34710, İstanbul, Türkiye

[3]Ada Veteriner Polikliniği, Beşiktaş, 34330, İstanbul, Türkiye

[4]Vetlab Veteriner Tahlil Laboratuvarı, Kadıköy, 34710, İstanbul, Türkiye

[5]İstanbul Üniversitesi-Cerrahpaşa, Veteriner Fakültesi, Patoloji Anabilim Dalı, Büyükçekmece, 34500, İstanbul, Türkiye

[6]İstanbul Bilgi Üniversitesi, Radyasyon Onkolojisi, Şişli, 34060, İstanbul, Türkiye

Kedilerde nazal lenfoma sıklıkla görülmektedir. Hastalığın teşhis edilmesinde histopatoloji ve immunohistokimya tekniklerinin kullanılması ayırıcı tanı için önemlidir. Tedavi protokolünde cerrahi müdahalenin yanı sıra kombine kemoterapi ve radyoterapinin iyi sonuçlar verdiği bildirilmektedir.

8 yaşlı, kısırlaştırılmış, dişi, tekir ve FIV testi pozitif tespit edilen kedi unilateral göz yaşı akıntısı şikâyeti ile kliniğe getirildi. Yapılan klinik muayenede, oral kavitede sol bukkal bölgeden orbital kaslara invaziv kitle fark edildi ve bölgeden bilgisayarlı tomografi çekimi yapıldı. Hastanın preoperatif olarak genel durumu operasyona uygun hale getirildikten sonra, neoplastik kitle debulking cerrahi prensibiyle göz ve sinirler korunarak maksimum düzeyde uzaklaştırıldı. Alınan kitle histopatolojik inceleme için patoloji laboratuvarına gönderildi. İmmunfenotiplendirme ve ayırıcı tanı için doku kesitlerine CD3, CD20, CD79a, CD30 ve TdT, Melan A ve sitokeratin antikorları ile immunohistokimyasal işaretleme metodu uygulandı. Histopatolojik tanının akabinde, hastaya tedavi protokolü olarak FIV pozitifliğine yönelik destek tedavinin yanı sıra, metronomik kemoterapi protokolü ve radyoterapi yapıldı.

Bilgisayarlı tomografide 4,5 x 3 x 3,5 cm boyutunda mastikatör alan, intraorbital yağlı planlar, nasal kavite ve oral kaviteye uzanımları mevcut kitle tespit edildi. Ekspansil karakterde, prekontrast serilerde etraf kas planları ile izodens olması nedeni ile düşük nükleositoplazmik orana sahip olduğu düşünülen, damar içi kontrast madde sonrası periferik ağırlıklı kontrast tutulumu gösteren yumuşak doku lezyonu izlendi. Histopatolojik olarak yuvarlak hücreli malign tümör karakteri sergileyen olgu, immunohistokimyasal yöntemlerde CD3 yaygın pozitif, ayrıca CD30 ise parsiyel olarak pozitif izlendi. Olgu T hücreli lenfositlere diferensiye olmuş yüksek dereceli lenfoma ile uyumlu bulundu.

Olguda debulking yaklaşımla alınan tümöral kitle histopatolojik inceleme sonrasında kedilerde daha nadir gözlenen T hücreli lenfoma olarak teşhis edildi. CD30 pozitifliğinin ise T hücreli lenfomada izlenmesi literatüre katkı sağladı. Bölgenin anatomik olarak cerrahi yaklaşımı zor olması ve hastanın FIV pozitif şiddetli lökopeni yaşadığı göz önünde bulundurularak konvansiyonel kemoterapi yapılmamasına rağmen, radyoterapi ve metronomik kemoterapi ile 200 günlük remisyon sağlandı. Hastanın kontrolleri metronomik kemoterapi uygulaması devam etmektedir.

Anahtar Kelimeler: CD30, debulking, kedi, lenfoma, nazal

Clinical Oncology Treatment Approach in a Cat Diagnosed with Nasal T-Cell Lymphoma by Diagnostic Immunohistochemistry

Sümeyye TOYGA[1], M. Caglar KONDU[2], Evrim EGEDEN[3], Burcu KARABINA[4], Hazal OZTURK GURGEN[5], Züleyha AKGUN[6], S. Seçkin ARUN[4]

[1]Istanbul University-Cerrahpasa, Faculty of Veterinary Medicine, Graduate School of Education, Department of Pathology, Buyukcekmece, 34500, Istanbul, Turkey

[2]Vetelite Veterinary Clinic Kadikoy, 34710, Istanbul, Turkey

[3]Ada Veterinary Clinic, Beşiktaş, 34330, Istanbul, Turkey

[4]Vetlab Veterinary Analysis Laboratory, Kadıköy, 34710, Istanbul, Turkey

[5]Istanbul University-Cerrahpasa, Faculty of Veterinary Medicine, Department of Pathology, Buyukcekmece, 34500, Istanbul, Turkey

[6]Istanbul Bilgi University, Department of Radiation Oncology, Sisli, 34060, Istanbul, Turkiye

Nasal lymphoma is common in cats. The use of histopathology and immunohistochemistry techniques in the diagnosis of the disease is important for differential diagnosis. Besides surgical intervention, it has been reported that combined chemotherapy and radiotherapy provide good results as a treatment protocol.

An 8-year-old, neutered, female, mixed-breed cat with the FIV test positivity was brought to the clinic with the complaint of unilateral tear discharge. In the clinical examination, an invasive mass from the left buccal region of the oral cavity to the orbital muscles was noticed and computed tomography was performed on the region. After the patient's general condition was improved preoperatively, the neoplastic mass was maximally removed with the principle of debulking surgery, preserving the eyes and nerves. The removed mass was sent to the pathology laboratory for histopathological examination. For immunophenotyping and differential diagnosis, the tissue sections were immunohistochemically labeled with CD3, CD20, CD79a, CD30 and TdT, Melan A, and cytokeratin antibodies. Following the histopathological diagnosis, the patient received a supportive treatment for FIV positivity as a treatment protocol, as well as metronomic chemotherapy protocol and radiotherapy.

Computed tomography revealed a 4.5 x 3 x 3.5 cm mass within the masticator area, intraorbital fatty planes, nasal and oral cavity extensions. In the precontrast series, a soft tissue lesion with peripheral weight enhancement was observed, which was thought to have a low nucleocytoplasmic ratio due to isodense with the surrounding muscle plans in the precontrast series. Histopathologically, the case exhibiting round cell malignant tumor character was observed widely positive with CD3 and partially positive with CD30 by immunohistochemical methods. The case was found to be compatible with high-grade lymphoma differentiated into T-cell lymphocytes. The tumoral mass taken with the debulking approach was diagnosed as T-cell lymphoma after histopathological examination, which is less common in cats. The fact that CD30 positivity was observed in T-cell lymphoma contributed to the literature. Although the surgical approach of the region is difficult and the patient has severe FIV-positive leukopenia, conventional chemotherapy was not applied, but a 200-day remission was achieved with radiotherapy and metronomic chemotherapy. The controls and metronomic chemotherapy of the patient are still ongoing.

Keywords: CD30, cat, debulking, nasal, lymphoma

P-05

Bİr Köpekte Osteomiyelite Bağlı Non-Unİon Olgusu Ve Sağıltımı

Fati QOTI[1*], Sencer UYGUR[1], Atilla DOĞAN[1], Merve YILDIZ[1], Ali BUMİN[1]

[1]*Ankara Üniversitesi, Veteriner Fakültesi, Cerrahi Anabilim Dalı, Ankara, Türkiye*

[*]*qotifati@gmail.com*

Giriş: Osteomiyelit, genellikle enfeksiyöz nedene bağlı olarak kemikte meydana gelen yangısal bir durumdur. Travma sonrası osteomiyelit, travma sırasında veya operasyon sırasında kemiğin doğrudan kontaminasyonundan kaynaklanmaktadır. Tedavi edilmeyen osteomiyelitler non-unionla sonuçlanabilmektedir. Bu olgu sunumunda osteomiyelite bağlı şekillenen non-union ve sağaltımı bildirildi.

Gereç ve Yöntem: Çalışma materyalini Ankara Üniversitesi Veteriner Fakültesi Cerrahi Anabilim Dalı'na getirilen beş aylık, 20 kg ağırlığında, dişi melez bir köpek oluşturdu. Yapılan muayene ve radyografik değerlendirmeler sonucu osteomiyelit ve buna bağlı hipetrofik non-union tanısı konuldu. İki hafta süren antibiyoterapi sonrası hasta non-union revizyon operasyonuna alındı. Operasyonda non-union lezyonları uzaklaştırıldı, kemikteki kan dolaşımını artırmak amacı ile tibianın aksiyal düzlemine doğru tüneller açıldı. Kemik defekti ipsilateral ala ossis iliumdan alınan otolog kortikokansellöz kemik grefti ile dolduruldu. Kırık hattı polimetil metakrilat kullanılarak yapılan tip 2 linear eksternal fıksatör ile sabitlendi.

Bulgular: Operasyondan 60 gün sonra yapılan radyografik kontrollerde yeterli kallus oluşumu saptandı ve eksternal fıksatör uzaklaştırıldı. Hasta operasyon sonrası yedi gün gerçekleştirilen hareket kısıtlamasının ardından eksternal fıksatör çıkarılana kadar geçen sürede ilgili ekstremitesini aktif olarak kullandı. Onuncu ay yapılan radyografik kontrollerde kemiğin kırık iyileşmesinin son aşaması olan remodeling döneminde olduğu görüldü.

Tartışma ve Sonuç: Osteomiyelite bağlı şekillenen non-union sağaltımında, antibiyoterapi sonrası otolog kortikokansellöz kemik grefti kullanımı ve tip 2 linear eksternal fıksasyon yöntemi bu olguda başarılı sonuç vermiştir.

A Case and Treatment of Nonunion Due to Osteomyelity in A Dog

Fati QOTI[1*], Sencer UYGUR[1], Atilla DOĞAN[1], Merve YILDIZ[1], Ali BUMİN[1]

[1] *Ankara University, Faculty of Veterinary Medicine, Department of Surgery, Ankara, Turkey*

[*]*qotifati@gmail.com*

Introduction: Osteomyelitis, an inflammatory condition of the bone, is usually considered to be an infectious process caused by an infectious agent. Post-traumatic osteomyelitis results from direct contamination of the bone, either at the time of trauma or at the time of surgery. Untreated osteomyelitis can result in non-union. In this case, a case description and treatment of a dog who developed nonunion due to osteomyelitis after surgery was reported.

Material and Methods: The study material consisted of a 5-month-old, weighing 20 kg, female crossbreed dog brought to Ankara University Faculty of Veterinary Department of Surgery. As a result of the examination and radiographic evaluations, a diagnosis of osteomyelitis and related hypertrophic non-union was made. After two weeks of antibiotherapy, the patient underwent a non-union revision operation. In the operation, non-union lesions were removed, tunnels were opened towards the axial plane of the tibia in order to increase blood circulation in the bone. The bone defect was filled with an autologous corticocancellous bone graft from the ipsilateral ala

ossis ilium. The fracture line was fixed with a type 2 linear external fixator using polymethyl methacrylate.

Findings: Adequate callus formation was detected in the radiographic controls performed 60 days after the operation and the external fixator was removed. The patient actively used the relevant extremity during the period until the external fixator was removed after the movement restriction was performed for seven days after the operation. In the radiographic controls performed at the tenth month, it was observed that the bone was in the remodeling period, which is the last stage of fracture healing.

Discussion and Conclusion: The use of autologous corticocancellous bone graft and type 2 linear external fixation method after antibiotic therapy in non-union treatment caused by osteomyelitis gave successful results in this case.

P-06

Altı Kedide İlium Kırığı Olgusu Ve Kilitli Plak İle Sağaltımı

Merve YILDIZ*, Fati QOTI[1], Atilla DOĞAN[1], Sencer UYGUR[1], Ali BUMİN[1]

[1]Ankara Üniversitesi, Veteriner Fakültesi, Cerrahi Anabilim Dalı, Ankara, Türkiye

Giriş: İlium kırıklarında en yaygın kullanılan lateral plak osteosentez yönteminde sıklıkla vidaların gevşemesi, pelvik kanal daralması gibi komplikasyonlar görülmektedir. Yapılan güncel çalışmalar kilitli plak kullanımı ile bu komplikasyonlarda ciddi azalmalar olduğunu desteklemektedir. Bu olgu sunumu ile tamamı kilitli plak kullanılan altı hastada, postoperatif komplikasyonların görülmediği bildirilmektedir.

Gereç ve Yöntem: Çalışma materyalini Ankara Üniversitesi Veteriner Fakültesi Cerrahi Anabilim Dalına getirilen 1-4 yaşları aralığındaki beş dişi, bir erkek kedi oluşturmaktadır. Olguların tümünde 2.3 mm'lik kilitli mini titanyum plaklar kullanıldı. Altı hastadan yalnızca ikisinde kullanılan plak intraoperatif olarak yaklaşık 10° konturlandı. Bir hastada eş zamanlı bulunan sakroiliak luksasyon 2.3 mm'lik kortikal vida ile fikse edildi.

Bulgular: Hastalara postoperatif 10. günden sonra herhangi bir hareket kısıtlaması yapılmadı. 10. ve 24. günlerde yapılan radyografik incelemelerde herhangi bir komplikasyonla karşılaşılmadı.

Tartışma ve Sonuç: Postoperatif kontrollerde hiçbir olguda vida gevşemesine dair bulguya rastlanmadı. Hastaların tamamı herhangi bir komplikasyon görülmeden iyileşti.

Ilium Fracture In Sıx Cats And Osteosynthesıs With Locking Plate

Merve YILDIZ*, Fati QOTI[1], Atilla DOĞAN[1], Sencer UYGUR[1], Ali BUMİN[1]

[1]Ankara University, Faculty of Veterinary Medicine, Department of Surgery, Ankara, Turkey

Introduction: Complications such as screw loosening and narrowing of the pelvic canal are frequently seen in the lateral plate osteosynthesis method, which is the most commonly used method in ilium fractures. In this method complications such as screw loosening and narrowing of the pelvic canal are observed after the operation. Recent studies support that there are serious reductions in these complications with the use of locking plates. In this case presentation, it is reported that post-operative complications were not observed in six patients, all of whom used locking plates.

Material and Methods: The study material consists of five female and one male cats, aged 1-4 years, brought to Ankara University, Faculty of Veterinary Medicine, Department of Surgery. 2.3 mm locking mini titanium plates were used in all operations. The plate used in only two of the six cats was contoured approximately 10° intraoperatively. The concurrent sacroiliac luxation in one patient was fixed with a 2.3 mm cortical screw.

Findings: No movement restriction was applied to the patients after the post-op 10th day. No complications were encountered in the radiographic examinations performed on the 10th and 24th days.

Discussion and Conclusion: No evidence of screw loosening was found in the cases on the postoperative controls. All cats recovered without any complications.

P-07

Bir British Shorthair Kedide HCM Fenotip ile İlişkili Yalancı Tendon (False Tendon)

Beyza PAMUK ŞEN[1], Ahmet Serkan KARA[1], Ekrem Çağatay ÇOLAKOĞLU[1], Aslan KALINBACAK[1]

[1]Ankara Üniversitesi Veteriner Fakültesi Hayvan Hastanesi, İç Hastalıkları Kliniği, Ankara Türkiye

Beyza Pamuk Şen, Mail: pamuksen22@gmail.com, Tel: 0505 155 72 92

Giriş: Kardiyomyopatiler kedilerde en yaygın teşhis edilen ve çeşitli fenotiplerde ortaya çıkan kalp hastalıklarındandır. Bu kalp hastalıkları arasında papillar kaslar ve ventriküler duvarların konsentrik hipertrofisiyle karakterize hipertrofik kardiyomyopati fenotipi ile sıklıkla karşılaşılmaktadır. False tendonlar ise sol ventriküldeki ip benzeri yapılardır ve sol ventrikül içinde fokal kalınlaşmaya neden olmaktadırlar. Bu olgu sunumu ile false tendonların da görüntülendiği hipertrofik kardiyomyopati bulunan bir kedide tanı ve sağaltıma yönelik süreç sunulmaktadır.

Gereç ve Yöntem: Üç yaşlı dişi British Shorthair ırkı kedi Ankara Üniversitesi Veteriner Fakültesi Hayvan Hastanesi İç Hastalıkları Kliniğine; erken yorulma, öksürük ve solunum güçlüğü şikayetleriyle getirildi.

Bulgular: Fiziksel muayenede vücut ısısı normal olarak ölçüldü. Anamnezle de ilintili olarak gürültülü solunum, traheal duyarlılık artışı ve hareket etmede isteksizlik gözlendi. Kardiyak oskültasyonda gallop ritm belirlendi. Ekokardiyografik muayenede sol ventrikülün serbest duvarında kalınlaşma (LVFWd >6 mm) ve sistolik anterior hareket nedenli aort ve mitral yetmezlik dikkat çekti. Ayrıca; ventriküler septum boyunca ve posteromedial papillar kastan ventriküler septuma uzunan tip 1 false tendonlar gözlendi. Sağaltımda; atenolol 50 mg (1/4 tablet, PO, q 12 saat) ve asetil salisilik asit (40 mg/kedi, PO, q 72 saat) reçete edildi.

Tartışma ve Sonuç: Bu olgu sunumu ile; kalp hastalıklarına yatkın kedilerde hipertrofik kardiyomyopatiye eşlik edebilecek false tendon varlığının da göz önünde bulundurulması gerektiği sonucuna varıldı.

Anahtar Kelimeler: Hipertrofik kardiyomyopati, yalancı tendon, British shorthair, ekokardiyografı.

False Tendon Associated with HCM Phenotype in a British Shorthair Cat

Beyza PAMUK ŞEN[1], Ahmet Serkan KARA[1], Ekrem Çağatay ÇOLAKOĞLU[1], Aslan KALINBACAK[1]

[1]Ankara University Animal Hospital of Veterinary Faculty, Clinic for Internal Medicine, Ankara TURKEY

Introduction: Cardiomyopathies with various phenotypes are one of the most common heart diseases in cats.

Hypertrophic cardiomyopathy phenotype characterized by consentric hypertrophy of papillary muscles and ventricular walls is frequently encountered. False tendons causing focal thickening are band-like structures in left ventricle. This case report reflects the process of diagnosis and treatment in a cat with hypertrophic cardiomypathy and concurrent false tendons.

Material and Method: Three year-old female British Shorthair cat referred to Animal Hospital of Ankara University Faculty of Veterinary Medicine with the complaints of exercise intolerance, coughing and dyspnea.

Results: Body temperature was normal in physical examination. Noisy breathing, increased tracheal sensitivity and reluctance to move were remarkable. Gallop rhythm was detected in cardiac osculation. Echocardiographic examination revealed thickening of the left ventricle free wall (LVFWd >6 mm), aortic and mitral insufficiency associated with systolic anterior movement. In addition, type I false tendons from posteromedial papillary muscle

to interventricular septum were also observed. Atenolol 50 mg (1/4 tablet, PO, q 12 hours) and acetyl salicylic acid (40 mg/cat, PO, q 72 hours) were prescribed

Discussion and Conclusion: This case report presented here reflects that veterinary physicians should also consider the presence of false tendons concurrent with hypertrophic cardiomyopathy in cats.

Keywords: Hypertrophic cardiomyopathy, false tendon, british shorthair cat, echocardiography.

P-08

Bir Köpekte Düşük Dereceli Mast Hücreli Tümörün Elektrokemoterapi ile Sağaltımı: Olgu Sunumu

Sümeyye TOYGA[1], Hazal ÖZTÜRK GÜRGEN[2], Evrim EGEDEN[3], Özlem CALP[3], Funda YILDIRIM[2]

[1]İstanbul Üniversitesi-Cerrahpaşa, Veteriner Fakültesi, Lisansüstü Eğitim Enstitüsü, Patoloji Anabilim Dalı, Büyükçekmece, 34500, İstanbul, Türkiye

[2]İstanbul Üniversitesi-Cerrahpaşa Veteriner Fakültesi, Patoloji Anabilim Dalı, Büyükçekmece, 34500 İstanbul, Türkiye

[3]Ada Veteriner Polikliniği, Beşiktaş, 34330 İstanbul, Türkiye

Mast hücreli tümörler köpeklerde tüm deri tümörlerinin %7-21'ini ve tüm kutanöz malignitelerin %11-27'sini oluşturarak en sık teşhis edilen ve nüks oranının yüksek olduğu dermatolojik neoplazmalar arasındadır. Son zamanlarda elektrik alan ve antikanser ilaçların kombinasyonu olan elektrokemoterapinin köpek mast hücre tümörlerinde kısmi ve tam remisyon gösterdiği bildirilmektedir.

9 yaşlı, dişi Yorkshire Terrier ırkı bir köpek sağ hipokondriak bölge yerleşimli deri altı neoplazi şüpheli kitlesi ile kliniğe getirildi. Deri altı kitleden ince iğne aspirasyon biyopsi tekniği kullanılarak alınan aspiratlardan frotiler hazırlandı ve May-Grünwald & Giemsa ile boyandı. Sitopatolojik bulgular neticesinde olguya elektrokemoterapi uygulaması yapıldı. Tedavi protokolünde genel anestezi (propofol ile indüksiyon, izofluran ile idame) altında elektrokemoterapi uygulandı. Perioperatif ve postoperatif olarak analjezi meloksikam 0,2 mg/kg dozunda kullanıldı. Neoplazik kitleye sisplatin 1 ml enjekte edildi. 1300 V/cm, 8 darbe, 100 s ve 1 Hz elektrik darbeleri bifazik olarak çelik plaka elektrot kullanılarak tek seansta verildi.

Sitolojik incelemede mast hücrelerinin tipik morfolojisi ve yoğun granüler yapısı tespit edildi ve olguya düşük dereceli mast hücre tümörü tanısı konuldu. Uygulanan elektrokemoterapi sonrasında olguda, lokal olarak ilk hafta tümörün rezolüsyonu fark edildi, takip eden 2-4 hafta içinde yüzeysel kabuklanma ve deri dokusunda tam iyileşme izlendi.

Sonuç olarak, bu olgu sunumunda düşük dereceli mast hücreli tümörlerde anatomik konumlarına bağlı olarak yaklaşım güçlüğü çekilen durumlarda veya ekstremitelerde ampütasyon seçeneğine gerek kalmadan ve konvansiyonel kemoterapi kullanılmadan elektrokemoterapi ile etkili bir şekilde tedavi yönteminin mümkün olduğu gösterildi.

Anahtar Kelimeler: Elektrokemoterapi, mast hücreli tümör, sitoloji

Electrochemotherapy Treatment of Low-Grade Mast Cell Tumor in a Dog: A Case Report

Sumeyye TOYGA[1], Hazal OZTURK GURGEN[2], Evrim EGEDEN[3], Ozlem CALP[3], Funda YILDIRIM[2]

[1]Istanbul University-Cerrahpasa, Faculty of Veterinary Medicine, Graduate School of Education, Department of Pathology, Büyükçekmece, 34500, Istanbul, Turkey

[2]Istanbul University-Cerrahpasa Faculty of Veterinary Medicine, Department of Pathology, Büyükçekmece, 34500 Istanbul, Turkey

[3]Ada Veterinary Clinic, Beşiktaş, 34330 Istanbul, Turkey

Mast cell tumors constitute 7-21% of all skin tumors and 11-27% of all cutaneous malignancies in dogs and are among the most frequently diagnosed dermatological neoplasms with a high recurrence rate. Recently, it has

been reported that electrochemotherapy, which is a combination of electric field and anticancer drugs, shows partial or complete remission in canine mast cell tumors.

A 9-year-old female Yorkshire Terrier dog was brought to the clinic with a subcutaneous mass suspected of neoplasia located in the right hypochondriacal region. Smears were prepared from the aspirates taken from the mass using the fine needle aspiration biopsy technique and stained with May-Grünwald & Giemsa. According to the cytopathological findings, electrochemotherapy was applied to the patient. In the treatment protocol, electrochemotherapy was applied under general anesthesia (induction with propofol, maintenance with isoflurane). Perioperative and postoperative analgesia meloxicam was used at a dose of 0.2mg/kg. 1 ml of cisplatin was injected into the neoplastic mass. 1300 V/cm, 8 pulses, 100 s and 1 Hz electrical pulses were given biphasically using a steel plate electrode in a single session.

Cytological examination revealed typical morphology and dense granular structure of mast cells, so the case was diagnosed as a low-grade mast cell tumor. After the electrochemotherapy was applied, local resolution of the tumor was noticed in the first week, and superficial crusting and complete healing of the skin tissue were observed in the following 2-4 weeks.

In conclusion, in this case report, it was demonstrated that effective treatment with electrochemotherapy is possible in mast cell tumors in cases where approach is difficult due to their anatomical location or without the need for amputation and conventional chemotherapy in the extremities.

Keywords: Electrochemotherapy, mast cell tumor, cytology

P-09

Bir Kedide Üretra Rupturu Olgusu Ve Sağaltımı

Zeynep SEMERCİ[1*], Burak Han KARAAĞAÇ[1], Gizem ÖZTÜRK[1], Ahmet ÖZAK[1]

[1]*Ondokuz Mayıs Üniversitesi, Veteriner Fakültesi, Cerrahi Anabilim Dalı, Samsun, Türkiye*

Giriş: Üretra yaralanmaları küçük hayvanlarda pelvis kırıkları, motorlu araç kazaları, üretral taşlar, ateşli silah yaralanması, ısırık yaraları ve üretral kateterizasyona bağlı şekillenebilir. Travmatik üretral yaralanmaların tedavisinde geçici üriner diversiyon, kalıcı üriner diversiyon ve primer onarım yöntemleri tanımlanmıştır. Bu olgu sunumu ile üretra rupturunun primer onarımının bildirilmesi amaçlandı.

Gereç ve Yöntem: Bu olgu sunumunun materyalini; Ondokuz Mayıs Üniversitesi, Veteriner Fakültesi Eğitim Uygulama ve Araştırma Hastanesi Cerrahi Anabilim Dalına getirilen bir yaşlı, erkek, melez ırk kedi oluşturdu. Yapılan fiziksel ve radyografik değerlendirmeler sonucu üretra rupturu tanısı konuldu. Deneysel laparotomi operasyonunda pubik osteotomi yapıldı ve üretradaki hasarın tespiti için steril %0,9 izotonik NaCl solüsyonu ile rifamisin karışımı idrar kesesi içerisine verildi. Üretral ruptur belirlenip, 5.0 monofilament emilebilir iplik kullanılarak basit ayrı dikişlerle dikildi. Pubis, serklaj teli ile birleştirildi ve abdomen kapatıldı. Postoperatif 5. günde abdominal distansiyon, dikiş hattında idrar sızıntısı ve dikişlerde açılma görüldü. Nekrotik dokular ve pubise uygulanan serklaj teli uzaklaştırılıp, intraperitoneal dren uygulandı. Postoperatif 4. günde intraperitoneal dren çıkarıldı ve laparotomi hattındaki dikişlerde tekrar açılma olduğu görülüp sekonder iyileşmeye bırakıldı.

Bulgular: Üretranın primer onarımından beş gün sonra dikiş hattında idrar sızıntısı olduğu görüldü. İdrar sızıntısının postoperatif dönemde uzaklaştırılması için intraperitoneal dren uygulandı. Preoperatif hematolojik muayenede lökositoz, nötrofili ve BUN değerinde artış mevcutken, tedavi sonrası hemogram ve serum biyokimyasal değerler referans aralığı içerisindeydi.

Tartışma ve Sonuç: Bu olguda, üretra rupturu için uygulanan üretranın primer onarımı, üretra kateterizasyonu ve intraperitoneal dren uygulaması başarılı sonuç vermiştir.

A Case and Treatment of Rupture of The Urethra in A Cat

Zeynep SEMERCİ[1*], Burak Han KARAAĞAÇ[1], Gizem ÖZTÜRK[1], Ahmet ÖZAK[1]

[1] *Ondokuz Mayıs University, Faculty of Veterinary Medicine, Department of Surgery, Samsun, Turkey*

Introduction: Urethral injuries can be caused by pelvic fractures, motor vehicle accidents, urethral calculus, gunshot wounds, bite wounds and urethral catheterization in small animals. Temporary urinary diversion, permanent urinary diversion and primary repair methods have been described as a treatment of traumatic urethral injuries. This case report was aimed to report the primary repair of urethral rupture.

Material and Methods: The material of this case report; a one-year-old, male, mixed breed cat was brought to Ondokuz Mayıs University, Faculty of Veterinary Medicine, Training, Practice and Research Hospital, Department of Surgery. A diagnosis of urethral rupture was made as a result of physical and radiographic evaluations. In the experimental laparotomy operation, pubic osteotomy was performed and a mixture of a sterile 0.9% isotonic NaCl solution and rifamycin was injected into the urinary bladder to detect the damage in the urethra. The urethral rupture was identified and sutured with a simple interrupted suture using 5.0 monofilament absorbable suture. The pubis was fixed with a cerclage wire and the abdomen was closed. On the 5th postoperative day; abdominal distension, urine leakage at the suture line and wound dehiscence were observed. Necrotic tissues and cerclage

wire applied to the pubis were removed and an intraperitoneal drain was applied. On the 4th postoperative day, the intraperitoneal drain was removed and wound dehiscence on the laparotomy line was observed again, and it was left to secondary healing.

Findings: Urine leakage was observed at the suture line five days after the primary repair of the urethra. An intraperitoneal drain was applied to remove urine leakage in the postoperative period. Although there was an increase in BUN value, leukocytosis and neutrophilia in the preoperative hematological examination; post-treatment hemogram and serum biochemical values were within the reference range.

Discussion and Conclusion: In this case, primary repair of the urethra, urethral catheterization and intraperitoneal drain application for urethral rupture were achieved a successful outcome.

P-10

Bir Kedide Ovariohisterektomi Komplikasyonu Olarak Unilateral Ürinom

Sefer KÜÇÜKER[1], Mahir KAYA[2]

[1] Antlara Hayvan Hastanesi, ANTALYA

[2] Akdeniz Üniversitesi, Sağlık Hizmetleri MYO, Tıbbi Görüntüleme Programı, Antalya

Bu olgu sunumunda 2,5 yaşlı, melez, dişi kedide ovariohisterektomi komplikasyonu olarak gelişen unilateral ürinomun tanısı ve cerrahi tedavisi konu edildi. Ovariohisterektomi yapıldıktan 1 hafta sonra Antlara Hayvan Hastanesine iştah kaybı, su alımında isteksizlik, az miktarda ve sık idrara çıkma, dehidrasyon, abdominal palpasyonda hassasiyet şikâyetleri ile ilk kez getirilen hasta hayvanda sol sublumbal kitle palpasyonla belirlendi. Ultrasonografik (US) incelemede pubisten sol böbreğin kaudaline kadar uzanan, içi sıvı dolu, düzensiz ve kalın çeperli kistik yapı belirlendi. Boş olduğu için görüntülenemeyen mesane, tekrarlanan US incelemede bu kistik yapının hemen sağında asgari dolgunlukta görüntülendi. Sol böbrek, boyutu artmış olarak ve orta şiddette pelvis renalis dilatasyonu ile görüntülendi. Sağ böbrek boyutu, kontürü ve görüntüsü normaldi. Ürinoma tanısını kesinleştirmek için yapılan ekskretuvar urografide (EU) sağ böbreğe göre sol böbreğin nefrogram ve pyelogram fazlarında belirgin gecikme, bu böbrek boyutunda artış izlendi. Düz radyogramda yumuşak doku opasitesinde olan dış kontürü belli belirsiz farkedilebilen kistin yapının EU'nin ilk radyogramlarında hızla opaklaşarak belirginleştiği izlendi. Sol üreter, düzgün yapıda ve anatomik seyrindeydi. Hasta sahibinin onamı alınarak planlanan cerrahi tedavi unilateral nefrektomi ve kistik yapının omentalizasyonu ile tamamlandı. Postoperatif süreçte herhangi bir komplikasyon ile karşılaşılmadı. Ovairohisterektomi sonrası belirtilen klinik bulguların belirlenmesi, ürinomayı düşündürmelidir. Kesin tanı için US ve EU yapılmalıdır.

Anahtar Kelimeler: Ürinoma, ovariohisterektomi, ekskretuvar urografı, kedi

Unilateral Urinom As A Complication of Ovariohysterectomy in A Cat

Sefer KÜÇÜKER[1], Mahir KAYA[2]

[1]Antlara Animal Hospital, ANTALYA

[2]Akdeniz University, Vocational School of Health Services, Medical Imaging Program, Antalya

In this case report, the diagnosis and surgical treatment of unilateral urinoma, which developed as a complication of ovariohysterectomy in a 2.5-years-old crossbred female cat, was discussed. One week after ovariohysterectomy, the patient was brought to AntLara Animal Hospital for the first time with complaints of anorexia, reluctance to take water, oliguria, pollakiuria, dehydration, and tenderness on abdominal palpation. A left sublumbal mass was detected by palpation. Ultrasonographic (US) examination revealed a fluid-filled, irregular and thick-walled cystic structure, extending from the pubis to the caudal of the left kidney. The bladder, which could not be examined due to being empty, could get examined with minimal fullness just to the right of this cystic structure on a repeated US examination. The left kidney was viewed with increased size and moderate pelvic renalis dilatation. The size, contour and appearance of the right kidney were normal. In the Excretory Urography (EU) performed to confirm the diagnosis of urinoma, a significant delay in the nephrogram and pyelogram phases of the left kidney compared to the right kidney, and an increase in the size of this kidney were observed. In regular radiogram it has been observed that the soft tissue opacity cyst which, the outer contour is barely noticeable became rapidly

opaque in the first radiograms of the EU. The left ureter was in a smooth structure and anatomical course. With the consent of the patient's guardian, surgical treatment was completed with unilateral nephrectomy and omentalization of the cystic structure. No complications were encountered in the postoperative period. Determination of clinical findings after the ovairohisterectomy should suggest urinoma. US and EU should be performed for definitive diagnosis.

Keywords: Urinoma, ovariohysterectomy, excretory urography, cat,

P-11

Pomeranıan Irkı Köpekte Distal Radius Kırığı Olgusu Ve Transartiküler Eksternal Fiksasyon İle Sağaltımı

Sencer UYGUR[1*], Fati QOTI[1], Atilla DOĞAN[1], Merve YILDIZ[1], Ali BUMİN[1]

[1]Ankara Üniversitesi, Veteriner Fakültesi, Cerrahi Anabilim Dalı, Ankara, Türkiye

Giriş: Minyatür ırklarda sıklıkla görülen radius ve ulna kırıklarının geç kaynama veya kaynamama komplikasyonu, büyük ırk köpeklere göre daha fazla görülmektedir. Bunun sebepleri biyomekanik ve vasküler nedenlere dayandırılmaktadır. Yapılan çalışmalar distal radius kırıklarında eksternal fiksasyon ve plak osteosentez yöntemleri ile başarılı sonuçlar alındığını, bandaj ve intramedullar pin yöntemlerinin ise %80'nin üzerinde komplikasyona yol açtığını göstermektedir. Bu poster sunumunda, kapalı redüksiyon ve transartiküler eksternal fiksasyon yönteminin sonuçları bildirilmektedir.

Gereç ve Yöntem: Çalışma materyalini Ankara Üniversitesi Veteriner Fakültesi Cerrahi Anabilim Dalına getirilen dört aylık, 1,5 kg ağırlığında, pomeranian ırkı dişi bir köpek oluşturdu. Yapılan radyografik değerlendirmeler sonucu sağ radius distal salter-harris tip 1 kırığı tanısı konuldu. Kırığın kapalı redüksiyonunun ardından dört adet 40 mm çaplı sirküler halkalardan hazırlanan eksternal konfigürasyonu hastaya transartiküler olarak uygulandı. Tüm halkalardan 0.8 mm çaplı kirschner telleri perkutan olarak uygulandı. Hastanın radio-karpal ekleminde 10 derece hiperekstensiyon oluşturmak için konfigürasyonun orta iki halka arasında yer alan bağlantı rodlarına 10 derece açı verildi.

Bulgular: Hasta ilk üç günlük hareket kısıtlamasının ardından fiksatör çıkarılana kadar geçen sürede ilgili ekstremitesini aktif olarak kullandı. Operasyondan 28 gün sonra konfigürasyon uzaklaştırıldı.

Tartışma ve Sonuç: Minyatür ırklarda şekillenen epifiz kırıklarının sağaltımında tanımlanan eksternal fiksasyon yöntemi, bu olguda başarılı sonuç vermiştir.

Distal Radius Fracture in A Pomeranian Dog and Its Treatment with Transarticular External Fixation

Sencer UYGUR[1*], Fati QOTI[1], Atilla DOĞAN[1], Merve YILDIZ[1], Ali BUMİN[1]

[1]Ankara University, Faculty of Veterinary Medicine, Department of Surgery, Ankara, Turkey

Introduction: The radius and ulna fractures, which are frequently seen in miniature breeds, have a higher incidence of delayed union or nonunion complications compared to large breed dogs. The reasons for this are based on biomechanical and vascular causes. Studies show that successful results are obtained with external fixation and plate osteosynthesis methods for distal radius fractures, while bandage and intramedullary pin methods cause complications over 80%. In this poster presentation, the results of the closed reduction and transarticular external fixation method are reported.

Material and Methods: The study material consisted of a four month old, female pomeranian dog, weighing 1,5 kg, brought to Ankara University, Faculty of Veterinary, Department of Surgery. After the radiographic evaluations, a diagnosis of right radius distal salter-harris type 1 fracture was made. After closed reduction of the fracture, the external configuration prepared from four pieces of 40 mm diameter circular rings was applied to the patient transarticularly. Kirschner wires with a diameter of 0.8 mm were applied percutaneously from all rings. The connecting rods, located between the middle two rings of the configuration, was angled 10 degrees to create hyperextension with 10 degrees in the patient's radiocarpal joint.

Findings: After the first three days of movement restriction, the patient actively used the relevant extremity until

the fixator was removed. Adequate callus formation was detected in the controls performed 28 days after the operation and the configuration was removed.

Discussion and Conclusion: The external fixation method defined in the treatment of epiphyseal fractures in miniature breeds gave successful results in this case.

P-12

Alman Çoban Köpeği Popülasyonunda 24 Saat Holter İle Belirlenen Ailesel Ventriküler Taşikardi

*Ekrem Çağatay ÇOLAKOĞLU, *Kadir SEVİM

*Ankara Üniversitesi Veteriner Fakültesi Hayvan Hastanesi İç Hastalıkları Kliniği, Ankara, Türkiye

Giriş: Ailesel ventriküler taşikardi predispozisyonu ve ani ölüm genç Alman Çoban köpeklerinde bildirilmektedir.

Gereç ve Yöntem: Aynı aileden olan iki Alman Çoban Köpeği herhangi bir bulgu göstermeksizin ölü bulunmuştur. Bunun üzerine asemptomatik 4 kardeş Alman Çoban Köpeği sağlık kontrolüne alınmıştır.

Bulgular: Sunulan olgu serisinde, aynı aileden olan kardeş 4 Alman Çoban Köpeğinin kardiyolojik muayenelerinde patoloji ile karşılaşılmadı. Kan analizleri, klinik EKG ve ekokardiyografik değerlendirmeleri referans sınırlarda olan köpeklerin 24 saat holter kaydında ventriküler taşikardi epizodları belirlendi. Atenolol ile tedaviye alınan hastaların kontrol holterlerinde taşikardi verisi kaydedilmedi.

Tartışma ve Sonuç: Alman Çoban Köpeklerindeki ani ölüm olgularında; ekokardiyografik muayenelerde yapısal sorun belirlenmese de, olası ölüm nedenleri arasında mutlaka ailesel ventriküler taşikardi düşünülmeli ve 24 saat holter kaydı değerlendirilmelidir.

Anahtar Kelimeler: Alman Çoban Köpeği, Ventriküler Taşikardi

Familial Ventricular Tachycardia Recorded by 24 hour Holter Monitoring in German Shepherd Dog

*Ekrem Çağatay ÇOLAKOĞLU, *Kadir SEVİM

*Ankara Üniversitesi Veteriner Fakültesi Hayvan Hastanesi İç Hastalıkları Kliniği, Ankara, Türkiye

Indroduction: Familial ventricular tachycardia and sudden death are reported in young German shepherd dogs.

Material and Methods: Two German shepherd dogs in the same family had a sudden death without any signs.

Results: This case series revealed any pathological signs in clinical examination of four German shepherd dogs in the same family. While the evaluation of blood analyses, clinical ECG and echocardiography were within reference ranges, 24 hour Holter records revealed episodes of ventricular tachycardia. Any data concerning tachycardia in dogs using atenolol treatment were observed in follow up holter records.

Discussion and Results: Although no structural defects were defined in echocardiographic exams, familial ventricular tachycardia determined by 24 hour holter monitoring in cases of sudden death in German shepherd dogs should be considered for possible causes of sudden death.

Keywords: German shepherd dog, ventricular tachycardia

P-13

Kedilerin Nadir Konjenital Defektleri: Fallot Tetralojisi ve Endokardiyal Yastık Defekti

Berna GÜR[1], Ekrem Çağatay ÇOLAKOĞLU[1], Aslan KALINBACAK[1]

[1]Ankara Üniversitesi Veteriner Fakültesi Hayvan Hastanesi, İç Hastalıkları Kliniği, Ankara Türkiye

Giriş: Yastık defektleri; ostium primum atriyal septal defekt, ortak atriyoventriküler kapak ve posteriyor ventriküler septumun değişik derecelerdeki defekti ile karakterize doğmasal kalp hastalığıdır. Fallot tetralojisi (ToF) ise; pulmoner stenoz, sağ ventriküler hipertrofı, ventriküler septal defekt ve yer değiştirmiş aortu kapsamaktadır.

Gereç ve Yöntem: Sırasıyla 2,5 yaşlı ve 5 aylık yaşlı iki dişi tekir kedi, Hayvan Hastanemiz İç Hastalıkları Kliniğine solunum güçlüğü ve bayılma şikayetleriyle getirildi. Hastaların fiziksel muayeneleri ve ekokardiyografik değerlendirmeleri yapıldı.

Bulgular: Olgu 1. Fiziksel muayenede; strese duyarlılığının çok fazla olduğu ve açık ağız solunum görüldü. Kardiyak oskültasyonda bilateral devamlı üfürüm tespit edildi. Ateş 37℃ ölçüldü. Ekokardiyografik değerlendirmede; pleural efüzyon ilişkili kardiyak tamponad yanı sıra, IVS (interventriküler septum) proksimali ve IAS (interatrial septum) distalinin oluşmadığı görüldü. Oral alımı iyi olan hastaya; Furosemid 40 mg tablet (1-2 mg/kg, PO, q 12 sa), Lisinopril 5 mg tablet (0,5 mg/kg, PO q24 sa), Asetil salisilik asit 100 mg tablet (40 mg/kedi PO, q72 sa) reçete edildi. 2 ay sonra yapılan kontrollerde hastanın ilk durumuna göre daha stabil olduğu belirlendi.

Olgu 2. Hastanın fiziksel muayenesinde solunum güçlüğü doğrulandı. Kardiyak oskültasyonda sol sistolik devamlı üfürüm belirlendi. Ekokardiyografik değerlendirmede; ventriküler septal defekt (soldan sağa), pulmoner stenoz (P Vmax: 2,5 m/sn), sağ ventriküler hipertrofı ve yer değiştirmiş aorta tespit edildi. Oral alımı iyi durumda olan hastaya; Furosemid 40 mg tablet (1-2 mg/kg, PO, q 12 sa) ve Lisinopril 5 mg tablet (0,5 mg/kg, PO q24 sa) reçete edildi. Hastanın 2 hafta sonra ölü bulunduğu bilgisi alındı.

Tartışma ve Sonuç: Solunum güçlüğü ile getirilen kedilerin klinik muayenesinde nadir görülen doğmasal defektlerin de yaş gözetmeksizin hesaba katılması gerektiği vurgulandı, tanı ve sağaltıma yönelik süreç değerlendirildi.

Anahtar Kelimeler: Yastık defekti, fallot tetralojisi, kedi

Rare Congenital Defects of Cats: Tetralogy of Fallot and Endocardial Cushion Defect

Berna GÜR[1], Ekrem Çağatay ÇOLAKOĞLU[1], Aslan KALINBACAK[1]

[1]Ankara University Animal Hospital of Veterinary Faculty, Clinic for Internal Medicine, Ankara TURKEY

Introduction: Endocardial cushion defect; characterized by ostium primum atrial septal defect, common atrioventricular valve and various degrees of defects in posterior ventricular septum is a congenital heart disease. Tetralogy of Fallot (ToF) includes the pulmonary stenosis, right ventricular hypertrophy, ventricular septal defect and overriding aorta.

Materials and Methods: Two female mixed breed cats aged 2,5 years and 5 months old, respectively, were referred to Internal Medicine Clinic of Animal Hospital with dyspnea and syncope. Physical exams and echocardiographic evaluations in cats were also performed.

Results: Case 1. Physical examination revealed, open-mouth respiraton and intolerance the stress. Continuous murmurs and 37℃ fever were remarkable. Echocardiographic evaluation showed cardiac tamponade associated

with pleural effusion and absence of proximal IVS (interventricular septum) and distal IAS (interatrial septum). The cat had also good oral intake. Furosemide 40 mg tablet (1-2 mg/kg, PO, q 12 hour), Lisinopril 5 mg tablet (0,5 mg/kg, PO q24 hour), Acetyl salicylic acid 100 mg tablet (40 mg/cat PO, q72 hour) have been prescribed. Follow up controls after 2 months, cat was more stable.

Case 2. Dyspnea was confirmed with physical exam. Continuous left systolic murmur was remerkable. Echocardiographic evaluation revealed ventricular septal defect (left to right), pulmonary stenosis (P Vmax: 2,5 m/sec), right ventricular hypertrophy and overriding aorta. Furosemide 40 mg tablets (1-2 mg/kg, PO, q 12 hour) and Lisinopril 5 mg tablets (0,5 mg/kg, PO q24 hour) have been prescribed. Based on the owners' information, the cat was found dead 2 weeks later.

Discussion and Conclusion: The case report emphasis the rare congenital cardiac defects regardless of age in clinical examination of cats referred with dyspnea.Report presented here also reflects the process of diagnosis and treatment of the disease.

Keywords: Endocardial cushion defect, tetralogy of fallot, cat

P-14

FIV Pozitif Bir Kedide Otodemodikozis Olgusu ve Oral Fluralaner Kullanımı

Müge Bircan AKKARTAL[1], Ali Evren HAYDARDEDEOĞLU[2]

[1] *Nova Veteriner Kliniği, Balıkesir, Türkiye*

[2] *Aksaray Üniversitesi Veteriner Fakültesi, İç Hastalıkları Anabilim Dalı, Aksaray, Türkiye*

Kısırlaştırılmış dişi, 2,5 yaşlı melez kedi yüz bölgesinde kaşıntı, kızarıklık, iki kulakta da kahverengi kir ve başını sallama şikayetiyle kliniğimize getirildi. Dermatolojik muayenede göz çevresi, burun ve ense bölgesinde alopesi, belirgin eritem ve papüller mevcuttu. Hastanın şikayetleri doğrultusunda iki kulak kanalından sürüntü ve deri lezyonlarından kazıntı alınarak mikroskobik muayenesi yapıldı. Tüm numunelerde yetişkin Demodeks cati teşhis edildi. Alınan anamnezde hastanın herhangi bir immunsupresif ajana maruz kalmadığı ancak 1 yıl öncesinde yapılan kan tahlili sonucunda FIV teşhisi konulduğu öğrenildi. Hastaya tam kan hücresi sayımı, serum biyokimyası ek olarak FeLV ve FCoV testleri yapıldı. Başka bir olumsuz veriye rastlanmadı.

Hastaya 28 mg/kg fluralaner oral dozda kullanıldı, 30 gün sonra aynı dozda ikinci uygulama yapıldı. Otitis externa için; 1 g'ında 3.500 IU Neomisin, 100.000 IU Nistatin, 1 mg Triamkinolon asetonid ve 10 mg Permetrin içeren kulak pomadı günde 1 sefer, 15 gün kullanıldı. Bir ay sonrasında klinik iyileşmeler gözlenirken 2.ayda alınan deri ve kulak mikroskobik muayenelerinde demodeks'e rastlanmadı. Hastada hiçbir yan etki gözlenmezken, 1 yıllık süreçte nüks görülmedi.

Paraziter deri hastalıkları kedi dermatolojisinin önemli bir parçasıdır. Demodeks cati'ye bağlı demodikoz genellikle kedi immün yetmezlik virüsü (FIV) enfeksiyonu da dahil olmak üzere altta yatan sistemik bir hastalıkla tetiklenir. Scott (1980), üç tip kedi demodikozunu tanımıştır; lokalize, generalize ve demodektik serüminöz otitis. Generalize demodikozis nadirdir ve lezyonlar esas olarak baş bölgesinde bulunur. D.cati ile enfekte olmuş kedi vakalarının yaklaşık % 20'sinde serüminöz otitis eksterna tanımlanmıştır.

Kedilerde demodikozis tedavisi için çeşitli etken maddeler bildirilmiştir. İzoksazolinlerin etiket dışı kullanımı belgelenmesine rağmen, kedi demodikozunun tedavisi için standart bir protokol oluşturulmamıştır. Bu olgu sunumu, Demodeks cati'nin neden olduğu demodikoz ve otodemodikoz tespit edilen bir kedinin tedavisinde oral fluralaner'in başarılı kullanımını anlatmaktadır

Anahtar Kelimeler: Kedi, Demodeks cati, Demodikozis, Kedi immun yetmezlik virüsü, Otitis externa, Otodemodikozis



Resim: Demodeks Cati akarının görüldüğü kulak kiri yayması.

Kaynaklar:

1. Matricoti I, Maina E (2017). *The use of oral fluralaner for the treatment of feline generalised demodicosis: a case report.* J Small Anim Pract, (8):476-479
2. Mueller RS, Rosenkrantz W, Bensignor E, et al. (2020). *Diagnosis and treatment of demodicosis in dogs and cats*: clinical consensus guidelines of the World Association for Veterinary Dermatology. Vet Dermatol; 31: 5–27.
3. Poucke V (2001). *Ceruminous otitis externa due to Demodex cati in a cat* .Vet Rec ; 149: 651-652

A Case of Autodemodicosis and Use of Oral Fluralaner in an FIV Positive Cat

Müge Bircan AKKARTAL[1], Ali Evren HAYDARDEDEOĞLU[2]

[1] Nova Veterinary Clinic, Balıkesir, Turkey

[2] Department of İnternal Medicine, Faculty of Veterinary Medicine, Aksaray University, Aksaray, Turkey

Neutered female, 2,5-year-old tabby cat was brought to our clinic with complaints of itching on the face, redness, brown ceruminous discharge in both ears and shaking his head. Dermatological examination revealed alopecia, evident erythema and papules around the eyes, nose and nape. A swab from both ear canals and scrapings from skin lesions were taken and microscopic examination was performed. Adult Demodex cati was identified in all specimens. In the anamnesis, it was learned that the patient was not exposed to any immunosuppressive agent, but she was diagnosed with FIV as a result of the blood test performed 1 year ago. Complete blood cell count, serum biochemistry, FeLV and FCoV tests were performed on the patient. No other negative data were found.

The patient was administered fluralaner at an oral dose of 28 mg/kg, and a second application was made at the same dose 30 days later. For otitis externa; Ear ointment containing 3,500 IU Neomycin, 100,000 IU Nystatin, 1 mg Triamquinolone acetonide and 10 mg Permethrin in 1 g was used once a day for 15 days. While clinical improvements were observed one month later, no demodex was found in the skin and ear microscopic examinations at the 2nd month. While no side effects were observed in the patient, no recurrence was observed in the 1-year period.

Parasitic skin diseases are an important part of feline dermatology. Demodicosis due to demodex cati is usually triggered by an underlying systemic disease, including feline immunodeficiency virus (FIV) infection. Scott (1980) recognized three types of feline demodicosis: localized, generalized, and demodectic ceruminous otitis. Generalized demodicosis is rare and lesions are mainly found in the head region. Ceruminous otitis externa has been described in approximately 20% of cat cases infected with D.cati.

Various active ingredient have been reported for the treatment of demodicosis in cats. Although the off-label use of isoxazolines has been documented, no standard protocol has been established for the treatment of feline demodicosis.

This case report describes the successful use of oral fluralaner in the treatment of a cat with demodicosis and otodemodicosis caused by Demodex cati.

Keywords: Cat, Demodex cati, Demodicosis, Feline immunodeficiency virus, Otitis externa, Autodemodicosis.

References:

1. Matricoti I, Maina E (2017). The use of oral fluralaner for the treatment of feline generalised demodicosis: a case report. J Small Anim Pract, (8):476-479

2. Mueller RS, Rosenkrantz W, Bensignor E, et al. (2020). *Diagnosis and treatment of demodicosis in dogs and cats*: clinical consensus guidelines of the World Association for Veterinary Dermatology. Vet Dermatol; 31: 5–27.

3. Poucke V (2001). *Ceruminous otitis externa due to Demodex cati in a cat* .Vet Rec ; 149: 651-652

P-15

Kısırlaştırılmamış Dişi Bir Köpekte Östrojene Yanıt Veren Dermatitis Olgusu

Elif Ezgi ÇOBANOĞLU[1], Ekrem Çağatay ÇOLAKOĞLU[1]

[1]Ankara Üniversitesi Veteriner Fakültesi Hayvan Hastanesi İç Hastalıkları Kliniği Dışkapı, Ankara

Giriş: Köpeklerde ovaryum kaynaklı hormon dengesizliklerine bağlı olarak şekillenen alopesi ve dermatozlar, diğer dermatozlara kıyasla daha nadir görülmektedir. Endokrin dermatozlara yol açan ovarian nedenler arasında hiperprogesteronizm, hiperöstrojenizm ve daha nadir olarak hipoöstrojenizm sayılabilir. Bu olgu sunumunda dişi bir köpekte östrojen sağaltımına yanıt veren dermatitis olgusu değerlendirilmiştir.

Gereç ve Yöntem: 7 yaşlı, kısır olmayan dişi köpek; Hayvan Hastanemiz İç Hastalıkları Kliniğine birkaç aydır devam eden ve lokal tedavi seçenekleriyle tedavi edilemeyen alopesi şikayetiyle getirildi. Hastanın hematolojik, dermatolojik, endokrinolojik ve reprodüktif yönden değerlendirmeleri yapıldı.

Bulgular. Hastanın tam kan analizlerinde belirgin bir anormallik görülmedi. Serum tiroksin ve kortizol değerleri normal seviyelerde ölçüldü. Yapılan dermatolojik muayenede, bilateral flank alopesi ve sırtın kuyruğa yakın bölgelerinde komedonlar izlendi. Klinik muayenede hastanın vital bulguları normal seyrederken, hastada herhangi bir üriner sistem hastalığı ya da yalancı gebelik bulgusuna rastlanmadı. Ultrasonografik muayenede reprodüktif organlarda bir patoloji tespit edilmedi. Vaginal smear örneği ile yapılan siklus değerlendirilmesinde hastanın diöstrusta olduğu belirlendi. Yapılan laboratuvar analizlerinde hastanın diöstrus östradiol değerinin 5 pg/mL ölçülmesi, hastada hipoöstrojenizm ilişkili alopesi şüphesini destekledi. Sağaltım amacıyla oral yolla 2 mg/gün dozunda östradiol kullanıldı. Hastanın 3. ayda yapılan kontrollerinde östradiol seviyesi 8 pg/mL ölçülerek, etkilenen bölgelerde alopesinin ortadan kalktığı ve sağlıklı tüylerin çıkmaya başladığı gözlendi.

Tartışma ve Sonuç: Östrojene yanıt veren dermatitis olguları, adrenal cinsiyet hormonlarının yetersiz sekresyonundan ya da hormon reseptörü—metabolizma sistemindeki kutanöz bir defektten kaynaklanmaktadır. Genelde genç ve orta yaşlı dişilerde ovariohisterektomi sonrası görülmekte, Dachshund ve Boxer'larda ırk predispozisyonu bulunmaktadır. Bu olguda şekillenen alopesi ve dermatitis, alopesiye yol açabilecek diğer endokrinolojik ve reprodüktif olasılıklar elimine edildikten sonra östrojen seviyesindeki düşüklük ile ilişkilendirilmiştir. Çok nadir de olsa kısırlaştırılmamış dişi köpeklerde de hipoöstrojenizmin görülebileceği göz önünde bulundurulmalıdır. Hastalar, östradiol tedavisi sonrası kemik iliği hipoplazisi açısından takip edilmelidir.

Anahtar Kelimeler: hipoöstrojenizm, köpek, alopesi.

Estrogen-Responsive Dermatitis in an Intact Female Dog

Elif Ezgi ÇOBANOĞLU[1], Ekrem Çağatay ÇOLAKOĞLU[1]

[1]Ankara University Faculty of Veterinary Medicine, Animal Hospital Clinic for Internal Medicine, Ankara, Turkey

Introduction. Alopecia and dermatoses due to ovarian hormone imbalances in dogs are rarely seen in veterinary medicine compared to other dermatoses. Ovarium associated causes of endocrine dermatoses include hyperprogesteronism, hyperestrogenism and more rarely, hypoestrogenism. In this case, a rare case of estrogen-responsive dermatitis in an intact female dog was presented.

Material and Methods. A seven-year-old, intact female dog was referred to Ankara University Faculty of Veteri-

nary Medicine, Animal Hospital, Clinic Internal Medicine, with the complaint of refractory hair loss for several months. Diagnostic options including hematological, dermatological, endocrinological and reproductive applications were evaluated in the dog.

Findings. No significant abnormality was observed in complete blood count of the dog. Serum thyroxine and cortisol values werein reference ranges. . Dermatological exam revealed bilaterally observed flank alopecia and comedones throughout thethe back close to the tail. No urinary system disease or pseudopregnancy findings were found in the dog. No pathology was also detected in reproductive organs in the ultrasonographic exams. Vaginal smears revealed the cycle as diestrus in the dog.. Diestrus estradiol value of 5 pg/mL in laboratory analyses supported the suspicion of estrogen-related alopecia in the dog.

For treatment, estradiol was used orally at a dose of 2 mg/day. In 3rd month following the therapy estradiol level was measured as 8 pg/mL. It was also observed the healing the skin with growing hairs in affected areas.

Discussion and Conclusion. Estrogen-responsive dermatitis in dogs usually result from inadequate production of adrenal sex hormones or a skin defect in the hormone receptor-metabolism system. While it is generally seen after ovariohysterectomy in young and middle-aged females, Dachshunds and Boxers have a breed-predisposition. The alopecia and dermatitis observed in the case presented here was thought to be associated with hypoestrogenism after eliminating other endocrinological and reproductive reasons leading to alopecia. Veterinary physicians should consider hypoestrogenism related alopecia in intact female dogs as well. Dogs should be followed up for bone marrow hypoplasia following the estradiol therapy.

Keywords: hypoestrogenism, dog, alopecia.

P-16

Bir Köpekte Cerrahi Alan Enfeksiyonu Nedeniyle Şekillenen Açık Yaranın Tedavisi

N. Tuhfe DAMCI[1], Arda Kaan ŞENEL[1], Ümit KAYA[1]

[1]Ankara Üniversitesi Veteriner Fakültesi Hayvan Hastanesi Cerrahi Kliniği Dışkapı, Ankara

Giriş. Yara, deri veya mukoza bütünlüğünün herhangi bir faktör nedeniyle bozulmasıdır. Operasyon sonrası ilgili insizyon bölgesi veya organda gelişen enfeksiyonlara cerrahi alan enfeksiyonu (CAE) denir. Kedi ve köpeklerde üzerinden 12 saatten fazla zaman geçmiş tip-3 açık yaraların tedavisi önemli bir sorundur ve enfeksiyon gelişme olasılığı yüksektir. Bu olgu sunumunda; ovariohisterektomi operasyonu sonrası maddi kayıplı enfekte yara şekillenen bir köpekte mekanik debridman, lavaj, ıslak bandaj, yara örtüsü uygulaması ve PRP uygulamaları ile tedavi seçenekleri değerlendirilmiştir.

Gereç ve Yöntem. 3 yaşlı, kısır dişi köpek; Hayvan Hastanemiz Cerrahi Kliniğine bir buçuk ay önce post-operatif şekillenen ve antimikrobiyal tedaviye yanıt vermeyen enfekte açık yara şikayeti ile getirildi. Hasta hematolojik, radyolojik ve cerrahi açıdan değerlendirildi.

Bulgular. Hastanın yapılan tam kan analizlerinde lökositoz görüldü. Serum glikoz değeri alt seviyede ölçüldü. Yapılan radyolojik muayenede osteomyelit görülmedi. Hastada sağ aksillar bölgeden os pubis hizasına uzanan nekrotizan açık yara saptandı. Her iki bacakta enfekte açık yara ve sağ arka bacakta travmatik aşil tendonu rupturu nedenli topallık tespit edildi. Yara sağaltımında ilk aşamada mekanik debridman ve salin solüsyonu ile lavaj yapıldı. İlk 14 gün boyunca etakridin laktat ile ıslak bandaj uygulandı. Ardından 10 gün boyunca gün aşırı %5 klorheksidin asetat içeren yara örtüleri kullanıldı. Bacak yaralarına trombositten zengin plazma (PRP) uygulaması yapıldı. Hastaya sistemik olarak 10 gün boyunca 15 mg/kg dozda trimetoprim-sülfametoksazol uygulandı. Yarada granülasyon dokusu oluşmaya başlayarak enfeksiyonun gerilediği ve yara yüzey alanının önemli ölçüde küçüldüğü görüldü.

Tartışma ve Sonuç. Hayvanlarda ekstra doku travması, aseptik tekniklere uyulmaması ve insizyon hattı bakımının optimal düzeyde olmaması sonucunda açık yaralar oluşabilir. Kedi ve köpeklerde kıl örtüsünün yoğunluğu, yalanma davranışı ve bakım koşullarının farklılığı nedeniyle, oluşan yaralar insanlara göre çok daha kolay ve hızlı kontamine olarak enfekte yaraya dönüşebilir. Cerrahi alan enfeksiyonları sonucu oluşan enfekte yaralar, hastalarda morbidite ve mortaliteyi arttıran önemli faktörlerden biridir. Bu olgu sunumunda uygun antimikrobiyal terapi ve açık yara sağaltımı ile hastada sistemik enfeksiyon gelişmesi önlenerek mortalite azaltılmış ve yara iyileşmesi sağlanmıştır.

Anahtar Kelimeler: cerrahi alan enfeksiyonu, yara, köpek.

Treatment of an Open Wound Due to a Surgical Site Infection in a Dog

N. Tuhfe DAMCI[1], Arda Kaan ŞENEL[1], Ümit KAYA[1]

[1]Ankara University Faculty of Veterinary Medicine Animal Hospital Surgery Clinic, Ankara

Introduction. Wound is the damage of the skin or mucosa due to some factors.

Infections that develop in the incision site or associated organ after the operation are called surgical site infection (SSI). The treatment of type-III open wounds that are older than 12 hours is an important problem and the possibility of an infection is relatively higher. In this study, treatment options with mechanical debridement, lavage, wet bandage, wound dressings and PRP applications were evaluated in a dog with an infected wound

after ovariohysterectomy operation.

Materials and Methods. 3 year old, neutered female dog was brought to the Surgery Clinic of our Hospital with the complaint of an infected open wound that developed post- operatively and did not respond to antimicrobial therapy. The patient was evaluated hematologically, radiologically and surgically.

Results. Leukocytosis was observed in the whole blood analysis of the patient. Serum glucose level was measured at low level. No osteomyelitis was observed in the radiological examination. A necrotizing open wound was detected in the patient, extending from the right axillary region to the level of the os pubis. Infected open wound on both legs and lameness due to traumatic Achilles tendon rupture in the right hind leg were detected. In the first stage of wound treatment, mechanical debridement and lavage with saline solution was performed. A wet bandage with ethacridine lactate was applied for the first 14 days. Then, dressings containing 5% chlorhexidine acetate were used every other day for 10 days. Platelet-rich plasma (PRP) was applied to the leg wounds. The patient was systemically administered trimethoprim-sulfamethoxazole at a dose of 15 mg/kg for 10 days. It was observed that granulation tissue began to form in the wound, and the infection regressed and the wound surface area was significantly reduced.

Discussion and Conclusion. Open wounds can occur in animals as a result of extra tissue trauma, non-compliance with aseptic techniques, and poor incision line care. Due to the density of the hair coat in cats and dogs, the licking behavior and the difference in housing conditions, the wounds can turn into infected wounds much easier and faster than in human patients. Infected wounds resulting from surgical site infections are one of the important factors that increase morbidity and mortality in patients. In this case report, the development of systemic infection in the patient was prevented and mortality was reduced. Wound healing was achieved with antimicrobial therapy and appropriate open wound treatment.

Keywords: surgical site infection, wound, dog.

P-17

Yavru Bir Kedide Oküler Melanom

Müge BİRCAN AKKARTAL[1], Gözde YÜCEL TENEKECİ [2], İrem Gül SANCAK[1], Osman KUTSAL[2]

[1]*Ankara Üniversitesi Veteriner Fakültesi Cerrrahi A.D.*

[2] *Ankara Üniversitesi Veteriner Fakültesi Patoloji A.D.*

Göz muayenesi için Ankara Üniversitesi Hayvan Hastanesi'ne getirilen dişi, 2 aylık, melez kedinin oftalmoskopik muayenesinde, sol göz küresinde belirgin bir büyüme ve proptozis, korneada pigmenter keratit ve vaskülarizasyon gözlendi. Yapılan görme testleri negatif olarak izlendi. IOP > 40 mmHg ve schirmer gözyaşı testi <5 mm/dk ölçüldü. Toraks radyografisi, batın ultrasonografisi ve kan analizlerinde herhangi bir patoloji görülmedi. Hastaya ekstirpasyon önerildi.

Operasyonda transpalpebral enükleasyon tercih edildi. Glob bir bütün halinde, çevre dokulardan rahat diseke edilerek uzaklaştırıldı, diren yerleştirildi ve göz küresi laboratuvara gönderildi. 3.gün diren uzaklaştırılırken 10.gün dikişler alındı. Hastanın postop 1 yıllık sürecinde nüks görülmedi.

Gözün makroskobik olarak incelenmesinde, yaklaşık 3 cm çapında olan bulbus okulinin konjuktival yüzeyinde 0,5x0,3x0,2 cm boyutlarında, elastik kıvamlı ve kesit yüzü boz-kahve renkte olan kitle ile karşılaşıldı. Mikroskobik olarak; korpus siliare, iris, konjunktiva ve korneada, sitoplazmalarında sarı-kahve renkte melanin pigmenti bulunan, uniform yapıda olan neoplazik hücrelere rastlandı. Nötrofil lökosit, lenfosit, makrofaj, plazma hücrelerinden oluşan infiltrasyonları dikkati çekti. Ayrıca, korneada yeni damarlaşmalar gözlendi.

Kedilerde oküler melanom gözün çeşitli bölgelerinde ortaya çıkar. Göz kapaklarını, konjunktivayı, limbusu, ön uveayı ve koroideayı etkilediği bildirilmiştir. Kedi konjunktival melanomu en sık bulbar konjunktivada bulunur ve globa komşu orbital dokuların derinlerine uzanır. Konjunktival melanom kedilerde nadiren bildirilmiştir. Geniş bir yaş aralığı bildirilmiş olmasına rağmen, tanı anındaki ortalama yaş 10'dur. Enükleasyon, metastaz riskine rağmen oküler melanom için düşünülebilecek tek tedavi seçeneğini temsil eder.

Bu çalışma ile yavrularda nadir olarak görülen oküler melanom 2 aylık bir kedide teşhis edilmiş ve vaka meslektaşlarımızla paylaşılmıştır.

Resim: Yavru kedide oküler melanom

Anahtar Kelimeler: Kedi, Oküler melanom, Konjunktival melanom

Kaynaklar:

1. Schobert CS, Labelle P, Dubielzig R (2010). *Feline conjunctival melanoma: histopathological characteristics and clinical outcomes*. Veterinary Ophthalmology, 13: 43– 46
2. Ionascu I, Dinescu G, Cucos A (2012). *Iris melanoma in cats*. Scientific Works - University of Agronomical Sciences and Veterinary Medicine Bucharest, Series C, Veterinary Medicine, 58 (4) , pp. 81-88, 1222-5304.
3. Finn M, Krohne S, Stiles J (2008). *Ocular melanocytic neoplasia*. Compend Contin Educ Vet, 30: 19–25.

Ocular Melanoma in a Kitten

Muge BIRCAN AKKARTAL[1] , Gozde YUCEL TENEKECI [2] , Irem Gul SANCAK[1] , Osman KUTSAL[2]

[1]*Department of Surgery, Faculty of Veterinary Medicine, Ankara University*

[2] *Department of Pathology, Faculty of Veterinary Medicine, Ankara University,*

In the ophthalmoscopic examination of a female, 2-month-old, tabby cat brought to Ankara University Animal Hospital for eye examination, marked enlargement and proptosis in the left eyeball, pigmentary keratitis and vascularization in the cornea were observed. Vision tests performed were negative. IOP was > 40 mmHg and the Schirmer tear test was <5 mm/min. No pathology was observed in thorax radiography, abdominal ultrasonography and blood analysis. Extirpation was recommended to the patient.

Transpalpebral enucleation was preferred in the operation. The globe as a whole was easily dissected away from the surrounding tissues, a drain was placed and the eyeball was sent to the laboratory. The drain was removed on the 3rd day, and the sutures were removed on the 10th day. No recurrence was observed during the postoperative 1 year period of the patient.

Macroscopically, a mass with 0.5x0.3x0.2 cm in size, elastic consistency and gray-brown cross-sectional surface was encountered on the conjunctival surface of the bulbus oculi, which was approximately 3 cm in diameter. Microscopically, yellowish brown pigment loaded neoplastic cells were found in the conjunctiva, corpus ciliare, iris and cornea. While some were ovoid, some were spindle-shaped and most of them were uniform. Cell infiltrations consisting of leukocytes, lymphocytes, macrophages and plasma cells were noted. Also, neovascularization was seen in cornea.

Ocular melanoma in cats occurs in various parts of the eye. It has been reported to affect the eyelids, conjunctiva, limbus, anterior uvea, and choroidea. Feline conjunctival melanoma is most commonly found in the bulbar conjunctiva and extends deep into orbital tissues adjacent to the globe. Conjunctival melanoma has been rarely reported in cats. The average age at diagnosis is 10 years, although a wide age range has been reported. Enucleation, represents the only conceivable treatment option for ocular melanoma despite the risk of metastasis.

In this study, ocular melanoma, which is rarely seen in kittens, was diagnosed in a 2-month-old cat and the case was shared with our colleagues.

Keywords: Cat, Ocular melanoma, Conjunctival melanoma

References

1. Schobert CS, Labelle P, Dubielzig R (2010). *Feline conjunctival melanoma: histopathological characteristics and clinical outcomes*. Veterinary Ophthalmology, 13: 43– 46
2. Ionascu I, Dinescu G, Cucos A (2012). *Iris melanoma in cats*. Scientific Works - University of Agronomical Sciences and Veterinary Medicine Bucharest, Series C, Veterinary Medicine, 58 (4) , pp. 81-88, 1222-5304.
3. Finn M, Krohne S, Stiles J (2008). *Ocular melanocytic neoplasia*. Compend Contin Educ Vet, 30: 19–25.

P-18

Bir Köpekte Juvenil Selülit: Nadir Görülen Vaka Sunumu

Sena ERKINAY[1], Bülent ÇELİK[2] , Banu DOKUZEYLÜL[3]

[1] Ümraniye Belediyesi Geçici Hayvan Bakım ve Rehabilitasyon Merkezi, Ümraniye

[2] VetPartner Veteriner Muayenehanesi, Ümraniye

[3] İstanbul Üniversitesi-Cerrahpaşa Veteriner Fakültesi, İç Hastalıklar Anabilim Dalı, Avcılar

Juvenil selülit yavru köpeklerde yüz ve pinna bölgesinde lezyonlar şekillendiren, submandibular lenf yumrularında şişkinlikle seyreden nadir görülen pustüler bir deri hastalığıdır. Özellikle 3 hafta- 8 aylık köpekleri etkilediğinden juvenil olarak adlandırılır. 2,5 aylık, dişi Golden Retriever akut fasiyal enflamasyon, göz kapaklarında kızarık, yangı ve iştahsızlık şikayetleriyle kliniğimize getirildi. Fiziksel muayenesini takiben, kanı alınarak tam kan sayımı yapıldı. Hemogramda belirgin bir farklılık saptanmadı. 5 gün sonra göz çevresinde alopesi, pustüler dermatit, submandibular lenf yumrularında şişkinlik ve durgunlukla tekrar kliniğimize getirildi. Hemogram sonuçlarında bir anormallik saptanmazken, hastamızda Juvenil selulitin karakteristik klinik belirtileri mevcut olduğundan yüksek dozda kortikosteroid ve sekonder enfeksiyonları engellemek için antimikrobiyal tedaviye başlandı. Hastamızın klinik bulguları ve kan analizleri düzenli olarak takip edildi ve 6 haftalık tedaviden sonra tüm lezyonlar iyileşti. Ağır vakalarda ötenazi bile düşünülen bu hastalıkta erken tanı ve doğru tedaviyle başarıya ulaşıldığından hastamızın vaka raporu olması amaçlanmıştır.

Anahtar Kelimeler: juvenil selülit, köpek, pustüler dermatit

Juvenile Cellulitis in A Dog: Rarely Seen Case Presentation

Sena ERKINAY[1], Bülent ÇELİK[2], Banu DOKUZEYLÜL[3]

[1] Ümraniye Municipality Temporary Animal Care and Rehabilitation Center, Ümraniye

[2] VetPartner Veterinary Polyclinics, Ümraniye

[3]Istanbul University-Cerrahpasa Veterinary Faculty, Department of Internal Medicine, Faculty of Veterinary Medicine, Avcılar

Juvenile cellulitis is a rare pustular skin disease in puppies that forms lesions on the face and pinnae region and is characterized by swelling in the submandibular lymph nodes. Because it affects puppies between 3 weeks and 8 months old, it's named as juvenile. A 2,5-month- old female Golden Retriever was referred to our clinic with complaints of acute facial inflammation, redness of the eyelids, inflammation and loss of appetite. After the physical examination, blood was taken and no significant difference was detected at complete blood count(CBC) was detected. After 5 days, dog was again brought to our clinic with alopecia around the eyes, pustuler dermatitis, lethargy and significant swelling in the submandibular lymph nodes. While no abnormality was detected in complete blood count, our patient had significant clinical signs of juvenile cellulitis. High dosage of corticosteroids and antimicrobial therapy was used to prevent secondary infections. Our patient's clinical symptoms and blood analyses were controlled regularly and all lesions healed after 4 weeks of therapy. In this disease, which is even considered euthanasia in severe cases, it is aimed to be a case report since success has been achieved with early diagnosis and exact treatment.

Keywords: juvenile cellulitis, dog, pustular dermatitis

P-19

Kök Hücre Kedilerde Nörolojik Fip'te Alternatif Bir Tedavi Protokolü Olabilir mi?

Bengü BİLGİÇ, M. Erman OR, Banu DOKUZEYLÜL

İstanbul Üniversitesi-Cerrahpaşa Veteriner Fakültesi, İç Hastalıkları Anabilim Dalı, Avcılar, 34320 İstanbul

Feline İnfeksiyöz Peritonitis (FIP), kedilerde oldukça sık görülen, felin koronavirüs (FCoV) tarafından oluşturulan, mortalitesi yüksek, immun kaynaklı bir hastalıktır. Hastalığın nörolojik formunda lezyonun yerleşimine göre nöbet, ataksi, hiperestezi, kraniyal sinir hasarı, sentral vestibular bulgular ve davranış değişiklikleri gibi semptomlar şekillenmektedir. Kök hücreler vücutta farklı hücre tiplerine farklılaşma potansiyeli olan hücrelerdir. Bu hücreler, gelişimi aşamasında hasar gören hücrelerin yerini almaktadır. Mezenkimal kök hücreler adipoz dokudan kolayca elde edilebildiğinden ve in vitro olarak kültürlenip çoğaltılabildiklerinden dolayı vücutta doku rejenerasyonu için iyi bir kaynak olarak görülmektedir. Son yıllarda kök hücre biyolojisindeki ilerlemeler pek çok hastalığın tedavisinde umut vadetmektedir. 5 yaşlı, dişi, kısır tekir kedi göğüs bölgesi ve kafada seyirmeler, ektremitelerde kasılmalar, arka bacaklarda ataksi ve nöbet şikayetiyle İstanbul Üniversitesi-Cerrahpaşa İç Hastalıkları Anabilim Dalı Kliniği'ne getirildi. Öncesinde çok sayıda medikal tedavi uygulanmasına rağmen tam bir klinik iyileşme sağlanamadığından, immunomodülasyon sonrasında intravenöz kök hücre (Vetstem®) uygulaması yapıldı. Uygulama sonrasında hastanın nörolojik semptomlarında iyileşme, beden kitle indeksinde artış, hematokrit değerinde yükselme görüldü.

Son yıllarda kök hücre biyolojisindeki ilerlemeler pek çok hastalığın tedavisinde umut vadetmektedir. Günümüzde veteriner hekimlikte iyileşmesi mümkün olmayan pek çok hastalık için güncel ve etkili tedavi seçenekleri arayışı bulunmaktadır. Nörolojik FIP'li kedilerde kök hücre uygulamalarının hastalığın semptomlarının iyileştirilmesi ve hastanın yaşam kalitesinin arttırılmasında alternatif bir tedavi seçeneği olacağını düşünmekteyiz.

Anahtar Kelimeler: Feline Koronavirus, FIP, kök hücre, kedi.

Can Stem Cell Be An Alternative Treatment Protocol For Neurological FIP in Cats?

Bengü BİLGİÇ, M. Erman OR, Banu DOKUZEYLÜL

Istanbul University-Cerrahpasa Faculty of Veterinary Medicine, Department of Internal Medicine, Avcılar, 34320 Istanbul

Feline Infectious Peritonitis (FIP) is an immune-related disease caused by feline coronavirus (FCoV). It is very common in cats and has a high mortality rate. In the neurological form of the disease, depending on the location of the lesion, symptoms such as seizures, ataxia, hyperesthesia, cranial nerve damage, central vestibular findings and behavioral changes occur. Stem cells are the cells that are able to differentiate into different types of cells in the body. These cells can replace with the damaged cells in the body during its developmental stages. Since the mesenchymal stem cells can be easily obtained from adipose tissue and can be cultured and propagated in vitro, they are seen as a good source for tissue regeneration in the body. In recent years, advances in stem cell biology show promise in the treatment of many diseases. A 5-year-old, female, neutered barren tabby cat was brought to Istanbul University-Cerrahpaşa Internal Medicine Department with complaints of twitching in the chest and head, spasms in the extremities, ataxia in the hind legs, and seizures. Intravenous stem cell (Vetstem®) administration was performed after immunomodulation therapy, since a full clinical recovery could not be achieved despite numerous medical treatments beforehand. After the application, the patient's neurological symptoms improved, body mass index increased, and hematocrit value elevated.

In recent years, advances in stem cell biology show promise in the treatment of many diseases. Today, there is a search for up-to-date and effective treatment options for many diseases that can not be cured in veterinary medicine. In our opinion, stem cell applications in cats with neurological FIP may be an alternative treatment option in improving the symptoms of the disease and increasing the quality of the patient's life.

Keywords: Feline Coronavirus, FIP, stem cell, cat.

P-20

Bir Dişi Köpekte Tam Üretra Obstrüksiyonuna Neden Olan Transiyonel Hücreli Karsinom

Sefer KÜÇÜKER[1], Mahir KAYA[2]

[1] Antlara Hayvan Hastanesi, Antalya

[2] Akdeniz Üniversitesi, Sağlık Hizmetleri MYO, Tıbbi Görüntüleme Programı, Antalya

Bu olgu sunumunda 12 yaşlı spaniel cocker ırkı, kısırlaştırılmamış dişi köpekte tam üretra obstrüksiyonuna neden olan transiyonel hücreli karsinomun (THK) cerrahi tedavisi ve postoperatif 2 aylık sonuçlarının sunulması amaçlanmıştır. Hasta hayvan, Antlara Hayvan Hastanesine 36 saat boyunca idrar yapamama şikâyeti ile getirildi. Klinik muayenede mesanenin dilate olduğu belirlendi. Hematolojik analizde WBC (33,15) ve nötrofil (29,78) değerlerinin yüksek, RBC (3,88), hemoglobin (9.9), hemotokrit (% 26), BUN (7,5 mg/dl) , kreatinin (0.26 mg/dl) değerlerinin düşük olduğu saptandı. Üriner sistemin ultrasonografisinde (US) üretra düzeyinden mesane içerisine protüze olan yumuşak doku yapısı ile karşılaşıldı, mesanenin geri kalan kısmındaki duvarın katman ayrımı verecek şekilde hafif dereceden kalınlaşması dışında taş, pıhtı, kitlesel lezyon gibi bir bulguya rastlanılmadı. Mesane bir pencere olarak kullanılarak kaudal yönde üretranın takibi yapıldığında pubise kadar dış hat belirginliği iyi olan, katman ayrımı vermeyen ve miks ekojenitede kitlesel yapı belirlendi. Böbreklerde ve üreterlerde anormal US bulgusuna rastlanılmadı. Toraks radyogramlarında metastazı düşündürebilecek patolojik görüntü izlenmedi. Mesane kateterize edilemeyince US rehberliğinde sistosentez yapılarak mesane boşaltıldı. Hasta sahibinin onamı alındıktan sonra laparotomi yapılarak sağlıklı doku aleyhine 5 mm olacak şekilde lezyon belirlenen mesane kaudali (~1,5 cm) ve proksimal uretra (~4 cm) rezeke edildikten sonra uç uca anastomoz yapıldı. Rezeke edilen lezyonlu üretra dokusunun histopatolojik değerlendirilmesinde THK tanısı konuldu. Postoperatif dönemde insiyonel cerrahi alan enfeksiyonu, anastomoz hattından idrar sızıntısı üriner inkontinans veya üretra obstrüksiyonu, üriner enfeksiyon oluşmadı. Önerilmesine rağmen, hasta sahibi kemoterapi ve/veya radyoterapiyi kabul etmedi. Postoperatif 2 ay sonundaki US değerlendirmesinde mesane üretra birleşkesinde anormal görüntüye sahip lezyonlu doku belirlenmedi. Bu olgunun mesane/üretra rezeksiyonu-anostomuzu ile yapılan cerrahi tedavinin hastanın yaşam kalitesinin memnuniyet verici düzeye getirilebildiği gözlemlenmiştir.

Anahtar Kelimeler: Transiyonel hücreli karsinom, transiyonel hücreli karsinom, köpek.

Transional Cell Carcinoma Caused Full Urethral Obstruction in A Female Dog

Sefer KÜÇÜKER[1], Mahir KAYA[2]

[1.] AntLara Animal Hospital, Antalya

[2.] Akdeniz University, Vocational School of Health Services, Medical Imaging Program, Antalya

The aim of this case presentation is to present the surgical and two months long post-operative treatment results of a twelve years old unspayed Spaniel Cocker, which had a complete urethra obstruction caused by a Transitional Cell Carcinoma (TCC). The sick animal is brought to AntLara Animal Hospital with a complaint of not urinating for 36 hours. During the clinical examination, it was determent that the bladder was diluted. The hematologic analysis showed high levels of WBC (33.15) and Neutrophile (29.78); lower levels of RBC (3.88), Hemoglobin (9.9) Hematocrit (26%), BUN (7.5mg/dl) and Creatine (0.26mg/dl). In the ultrasonography (US) of the urinary system, a soft tissue structure protruding from the level of the urethra into the bladder was encountered. Except for the slight thickening of the wall in the rest of the bladder to give a layer separation, no findings such as stones, clots or mass lesions were encountered. When the urethra was followed in the caudal direction by using the blad-

der as a window, a mass structure with a good outline up to the pubis which has no layer separation and mixed echogenicity was determined. No abnormal US findings were found in the kidneys and ureters. No pathological image that might suggest metastasis was observed in thorax radiograms. The catheter couldn't be placed, so the cystocentetis and draining of the bladder could be done along with US. With the patient's guardian's consent, an end-to-end anastomosis was performed after the laparotomy was performed; the bladder caudal (~1.5cm) and proximal urethra (~4cm) were resected with a 5mm lesion to the detriment of the healthy tissue. TCC was diagnosed in the histopathological evaluation of the resected lesioned urethra tissue. In the postoperative period, no incisional surgical site infection, urine leakage from the anastomosis line, urinary incontinence or urethral obstruction, urinary infection occurred. Although recommended, the owner did not accept the chemotherapy and/or radiotherapy. In the US evaluation at the end of the postoperative two months, no abnormal lesioned tissue was detected at the bladder-urethra junction. It was observed that the surgical treatment of this case with bladder/urethral resection-anostome brought the patient's quality of life to a satisfactory level.

Keywords: Transitional cell carcinoma, transitional cell carcinoma, canine.

P-21

CASE REPORT

Distal Ureter Tıkanıklığı Olan Bir Kedide, Parsiyal Ureter Rezeksiyonu, Double-J Katater Yerleştirilimesi Ve Ureteroneosistotomi

Selim KÖSEM[1], Eren NUMANOĞLU[2], Tolga TETİK[3]

[1]Pet312 Veterinary Polyclinic, Surgery Department

[2]Pet312 Veterinary Polyclinic, Radyıoloji Departman

[3]Pet312 Veterinary Polyclinic, Anesteziyoloji Departmanı

Giriş: Kedilerde azotemiyi karşımıza çıkaran durumlardan biri de ureter obstrüksiyonlarıdır. Obstrüksiyona bağlı vesica urineriaya iletilemeyen idrar böbrek pelvisinde genişleme, akut hidronefroz ve akut böbrek yetmezliği ve hatta müdahale edilmezse geri dönüşümsüz olarak böbreği kaybedilebilir hale getirmektedir.

Bu çalışmada üreter obstrüksiyonu olan kedilerde teşhisi hızlandırıp böbreğe kısa sürede eski fonksiyonlarını kazandırmak; operasyon içerisinde standart prosedürlerin dışında çabuk ve fonksiyonel olan ureteroneosistotominin uygulanmasını göstermek amaçlanmıştır.

Gereç ve Yöntem:

Anestezi Protokolü: 0,2mg/kg butorfanol intramusküler olarak uygulandı. 4mg/kg propofol indüksiyonun ardından izofluran ve %100 oksijen gaz anestezisi ile anestezi uygulandı. Preoperatif 25mg/kg sefazolin intravenöz yolla verildi. Operasyon süresince 8ml/kg laktatlı ringer intravenöz olarak verildi.

Cerrahi Teknik: Median hattan gerçekleştirilen operasyonda sağ böbrek, renal pelvis, üreter ve idrar kesesi görüldü. Obstrüktif lokasyon tespit edilip açıldı. Çıkarılan ürolit sonrası renal pelvis ve idrar kesesine doğru kateterizasyon denendi. İdrar kesesine ulaşılamadı. Obstrüktif alandan üreter diseke edilerek idrar kesesinin dorsal duvarından yeni bir alana anastomoz yapıldı ve double-j katater yerleştirildi.

Bulgular: Hasta kliniğimize renal asemptomatik olarak getirilmiş ve fibrosarkoma operasyonu öncesi kan biyokimyasında azotemi tespit edilerek durum farkedilmiştir. Post operatif dönemde hasta genel durum ve kan biyokimyası olarak hızlıca normale dönmüştür.

6. haftanın sonunda double j katater çıkarılmıştır. Kataterde renal pelvis, üreter ve idrar kesesi içerisinde hiçbir yapışma tespit edilmemiştir.

Tartışma ve Sonuç: Ureteroneosistotomi uygulanabilecek hastalarda obstrüktif alanın lokasyonu önemlidir. Teknikte; üreterin alt 1/3'ünün üstünde kalan obstrüksiyonlarda günlük yaşam hareketlerine bağlı renal pelvis, üreter ve vesica urinaria arasında meydana gelen traksiyon sonrasında anastomoz hattında bozulma ve iyileşme güçlüğü olabileceği düşünülmektedir. Serozal flebin tam yapışmamasına bağlı kısa ve orta vadede vesikoureteral reflü şekillenebilir.

Teknik alt 1/3 üreter tıkanıklıklarında hızlı pratik ve çok fazla donanım istememektedir. Bu da acil müdahalelerde hızlı ve pratik bir sonuç sunmaktadır.

Anahtar Kelimeler: Üreter Obstrüksiyonu, ureteroneosistotomi, vesicoureteral reflü, azotemi

CASE REPORT

Partial Ureter Resection, Double-J Catheter Placement and Ureteroneocystotomy in A Cat with Distal Ureteral Obstruction

Selim KÖSEM[1], Eren NUMANOĞLU[2], Tolga TETİK[3]

[1]Pet312 Veterinary Polyclinic, Surgery Department

[2]Pet312 Veterinary Polyclinic, Radiology Department

[3]Pet312 Veterinary Polyclinic, Anesthesiology Department

Introduction : One of the conditions that lead to azotemia in cats is ureteral obstructions. Urine that cannot be transmitted to the vesica urinaria due to obstruction causes enlargement of the renal pelvis, acute hydronephrosis and acute renal failure, and even irreversibly loses the kidney if not treated.

In this study, we aimed to accelerate the diagnosis in cats with ureteral obstruction and to restore the kidney to its former functions in a short time; and to show the application of ureteroneocystotomy, which is quick and functional, apart from standard procedures in the operation.

Materials and Methods: *Anesthesia Protocol:* 0.2mg/kg butorphanol was administered intramuscularly. After induction of 4mg/kg propofol, gas anesthesia was administered with isoflurane and 100% oxygen. Preoperatively, 25mg/kg cefazolin was administered intravenously. During the operation, 8 ml/kg lactated Ringer's solution was administered intravenously.

Surgical Technique: Right kidney, renal pelvis, ureter and urinary bladder were observed at the operative field with the help of a ventral midline celiotomy. The zone of obstructive zone was detected and incised. After the urolith was removed, catheterization to the renal pelvis and urinary bladder was attempted. Urinary bladder could not be reached. From the obstructive zone, the ureter was severed from the dorsal wall of the urinary bladder, it's original insertion point, to a new site on the urinary bladder and a double-J catheter was inserted. The serosal flap was shifted above the anastomosis line.

Results: The patient was brought to our clinic as renally asymptomatic before a fibrosarcoma extirpation, azotemia was detected in the preoperative blood biochemistry and the situation was noticed. In the post-operative period, the patient's general condition and blood biochemistry parameters quickly returned to normal.

The technique provides a practical solution for patients with life-threatening kidney damage and loss in distal ureteral obstructions. Kidney's shortened reperfusion time and the positive feedback acquired from the postoperative blood biochemistry results can be mentioned as an advantage.

At the end of the 6th week, the double J catheter was removed. No adhesions were observed in the renal pelvis, ureter and urinary bladder.

Discussion and Conclusion: The location of the obstructive zone is important in patients who will undergo ureteroneocystotomy. In this technique; with the obstructions above the lower 1/3 of the ureter, it is thought that there may be a deterioration in the anastomosis line and a difficulty in healing caused by the traction between the renal pelvis, ureter and vesica urinaria due to daily movements. Vesicoureteral reflux may occur in the short and medium term due to incomplete adhesion of the serosal flap.

The technique does not require fast practice and too many equipment in the lower 1/3 ureteral obstructions. This offers a quick and practical result in emergency interventions.

Keywords: ureter obstruction, ureteroneocystotomy, vesioureteral reflux, azotaemia

P-22

Bir Kedide Bilateral Arka Ekstremite Kemik İçi Amputasyon Protezi (Intraosseous Transcutaneous Amputatıon Prosthesıs-Itap) Uygulaması

Hasan SARI

Ege Pet Park Veteriner Polikliniği, İzmir

Giriş: Kedi ve köpeklerde ekstremite ampütasyonu kemik ve yumuşak doku tümörleri, felç, nekroz vs. de yaygın olarak uygulanmaktadır. Kedi ve köpekler tek ekstremite amputasyonunda şanslıdırlar ve üç ekstremite üzerinde ağrı veya rahatsızlık duymadan koşabilir, yürüyebilir ve oynayabilirler. Ancak bilateral ön veya arka, ipsilateral veya kontralateral çift taraflı ekstremite amputasyonlarında o kadar şanslı değildirler.

Bu çalışmanın amacı; bilateral arka ekstremite amputasyonundan sonra kemik içi amputasyon protezi uygulamasının olgunun hayatını sürdürmesindeki faydasının araştırılmasıdır.

Gereç ve Yöntem: Bu çalışma, Ege Pet Park Veteriner Polikliniği Bostanlı Şubesi'ne tromboemboliye bağlı bilateral arka ektremitelerinde nekroz oluşması üzerine başka bir veteriner kliniğinden sevk edilen 3 yaşlı, erkek, sarman kedi üzerinde gerçekleştirildi.

Olgunun yapılan klinik, radyolojik ve kan muayeneleri sonucunda hasta sahibine her iki tibia amputasyonu önerildi. Bilateral tibia diafizer üst 1/3 bölgesinden ampute edildi, güdük ucu bölge kas dokularıyla dikkatlice kapatıldı. Postoperatif 20. günde güdük ucunun iyileşmesi üzerine, bilateral 3.5 mm çaplı olguya özel hazırlanmış intraosseous implantlar intrameduller olarak polimetilmetakrilat (PMMA) kullanılarak tibia medullasına sabitlendi. 15 günlük bekleme süresi sonrasında intraosseous implantın kemik dışında kalan kısmına kauçuk silikon malzemeden 3D yazıcı eşliğinde pati görevini yapması amacıyla ayakkabı modeli üretildi ve implanta bağlandı.

Bulgular: Olgunun dar kafes içerisinde protezlere tolerasyonu izlendi. Olgunun aynı gün ITAP protezli her iki arka ekstremitesini rahatlıkla kullandığı, implantı çok iyi tolere ettiği belirlendi. Olgu 30 gün takipten sonra taburcu edildi, hasta sahibi ile telefonla irtibat sağlanarak olgu hakkında bilgi alındı.

Tartışma ve Sonuç: Olgumuzda bilateral arka ekstremite kemik içi amputasyon protezi-ITAP uygulamasının, hayatını sürdürmesindeki konfor, yürüyüş, zıplama, koşma gibi fonksiyonlar bakımından çok yararlı olduğu belirlendi. Meslektaşlarımıza unilateral veya bilateral ekstremite amputasyonu yaptıklarında ampütasyon düzeyini belirlerken kemik içi amputasyon protezi uygulamasına olanak tanımalarını tavsiye ederiz.

Bilateral Application of Intraosseous Transcutaneous Amputation Prosthesis of The Hind Limb in A Cat

Hasan SARI

Ege Pet Park Vet Polyclinic, İzmir

Introduction: Limb amputation in cats and dogs, bone and soft tissue tumors, paralysis and necrosis, etc. widely applied. Cats and dogs are fortunate in single limb amputation and can run, walk and play on all three limbs without pain or discomfort. However, they are not so lucky in bilateral anterior or posterior, ipsilateral or contralateral bilateral limb amputations.

The aim of this study is to investigate the benefit of intraosseous amputation prosthesis (ITAP) application in the survival of the patient after bilateral hind limb amputation.

Materials&Method: This study was carried out on 3 years old, male, coiled cat who was referred to Ege Pet Park Veterinary Policlinic Bostanlı Branch from the other veterinary clinic due to thromboembolism-induced necrosis

in bilateral posterior extremities. As a result of the clinical, radiological and blood examinations of the case, both tibial amputations were recommended to the patient's owner. Bilateral tibial diaphysis was amputated on diaphyseal proximal 1/3 region on tibia, and the stump tip was carefully covered with the muscle tissues. In the postoperative 20th day, upon the healing of the stump tip, bilateral 3.5 mm diameter intraosseous implants prepared specifically for the case were fixed to the tibia medulla using polymethylmethacrylate (PMMA) intramedullary. After 15 days follow-up period, a shoe model was produced from rubber-silicone material to the part of the intraosseous implant outside of the bone, via a 3D printer, to act as a paw and attached to the implant.

Results: The tolerance of prostheses in narrow cage was observed. It was determined that the patient could easily use both hind extremities with ITAP prosthesis at the same day and tolerated the implant very well. The patient was discharged after 30 days follow-up period, and information about the case was obtained by contacting the patient's owner by telephone.

Conclusion: In our case, it was determined that the application of bilateral posterior extremity intraosseous amputation prosthesis-ITAP was very beneficial in terms of functions such as comfort, walking, jumping, running. We advise our colleagues to allow the application of an intraosseous amputation prosthesis to determine the level of amputation level when they perform unilateral or bilateral limb amputation.

P-23

Double Orifice Mitral Valve in Two Dogs

Nevra Keskin Yılmaz, Ahmet Serkan Kara, Ekrem Çağatay Çolakoğlu

Ankara University Faculty of Veterinary Medicine Animal Hospital, Clinic for Internal Medicine, Ankara Turkey

Introduction: Double orifice mitral valve (DOMV) is a rare congenital or acquired mitral valve disease and may lead to severe complications such as congestive heart failure or pulmonary oedema, or in some cases, the valve may behave normally. Three types of DOMV have been reported and classified in humans based on echocardiographic findings of the of the mitral valve apparatus consisting of an accessory bridge of fibrous tissue as hole type, complete bridging and incomplete bridging.

Materials and Methods: We have reported male Cavalier King Charles and mixed breed dogs, both 11 years old, referred to Ankara University Animal Hospital with the complaints of lethargy and exercise intolerance for about 6 months. Due to the suspicion of an underlying heart disease, chest X-rays were taken and echocardiography was performed following the physical examination of the dogs.

Results: The left apical systolic heart murmur graded with the intensity of 2/6 and 3/6 was found on cardiac auscultation in the first and second dog, respectively. After we have determined an increased Vertebral Heart Scores, the Doppler echocardiography was performed and Mitral Valve Disease with mild-moderate mitral regurgitation and centrally located double orifice with complete bridging dividing the mitral valve opening into two equal sections was found in both dogs. We also determined systolic dysfunction in the second dog.

Conclusion: This report reflects the rarely reported DOMV cases in the veterinary field. However, when evaluating the data in human medicine, we see that this disease is mostly determined incidentally as it is usually asymptomatic by itself. Therefore, physicians should closely and carefully monitor patients for this anomaly in order to prevent the development of severe mitral valve dysfunction especially in breeds known to be predisposed to mitral valve disease.

İki Köpekte Çift Orifisli Mitral Kapak

Nevra Keskin Yılmaz, Ahmet Serkan Kara, Ekrem Çağatay Çolakoğlu

Ankara Üniversitesi Veteriner Fakültesi Hayvan Hastanesi, İç Hastalıkları Kliniği, Ankara, Türkiye

Giriş: Çift orifisli mitral kapak (ÇOMK) nadir görülen bir konjenital veya edinsel mitral kapak hastalığıdır ve konjestif kalp yetmezliği veya pulmoner ödem gibi ciddi komplikasyonlara neden olabiliceği gibi bazı durumlarda kapak normal davranabilir. İnsanlarda mitral kapak aparatında yer alan aksesuar fibröz doku köprüsünün oluşturduğu ekokardiyografik bulgulara dayanarak çift delik, tam köprüleşme ve tamamlanmamış köprüleşme olmak üzere üç tip ÇOMK tipi belirlenmiş ve sınıflandırılmıştır.

Gereç ve Yöntem: Ankara Üniversitesi Hayvan Hastanesi'ne yaklaşık 6 aydır devam eden letarji ve egzersiz intoleransı şikayetleriyle 11 yaşında erkek Cavalier King Charles ve miks ırk köpekler getirildi. Altta yatan bir kalp hastalığı şüphesi nedeniyle köpeklerin fiziksel muayenesinin ardından toraks grafileri çekildi ve ekokardiyografi yapıldı.

Bulgular: Kalp oskültasyonunda birinci ve ikinci köpekte sırasıyla 2/6 ve 3/6 şiddette sol apikal sistolik kalp üfürüm saptandı. Vertebral Kalp Skorlarının yükseldiğini belirledikten sonra Doppler ekokardiyografi yapıldı ve her iki köpekte de mitral kapak açıklığını iki eşit parçaya bölen tam köprülü, merkezi yerleşimli ve orta derecede mitral regürgitasyona neden olan olan Mitral Kapak Hastalığı saptandı. İkinci köpekte sistolik disfonksiyon da

belirlendi.

Sonuç: Bu raporda, veterinerlik alanında nadiren bildirilen ÇOMK vakaları sunulmaktadır. Ancak insan tıbbındaki verileri değerlendirdiğimizde bu hastalığın genellikle asemptomatik olması nedeniyle tesadüfen belirlendiğini görüyoruz. Bu nedenle özellikle mitral kapak hastalığına yatkın olduğu bilinen ırklarda ciddi mitral kapak disfonksiyonu gelişmesini önlemek için hekimler hastaları bu anomali açısından yakından ve dikkatle izlemelidir.

P-24

Kök Hücre Kedilerde Nörolojik Fip'te Alternatif Bir Tedavi Protokolü Olabilir mi?

Bengü BİLGİÇ, M. Erman OR, Banu DOKUZEYLÜL

İstanbul Üniversitesi-Cerrahpaşa Veteriner Fakültesi, İç Hastalıkları Anabilim Dalı, Avcılar, 34320 İstanbul

Feline İnfeksiyöz Peritonitis (FIP), kedilerde oldukça sık görülen, felin koronavirüs (FCoV) tarafından oluşturulan, mortalitesi yüksek, immun kaynaklı bir hastalıktır. Hastalığın nörolojik formunda lezyonun yerleşimine göre nöbet, ataksi, hiperestezi, kraniyal sinir hasarı, sentral vestibular bulgular ve davranış değişiklikleri gibi semptomlar şekillenmektedir. Kök hücreler vücutta farklı hücre tiplerine farklılaşma potansiyeli olan hücrelerdir. Bu hücreler, gelişimi aşamasında hasar gören hücrelerin yerini almaktadır. Mezenkimal kök hücreler adipoz dokudan kolayca elde edilebildiğinden ve in vitro olarak kültürlenip çoğaltılabildiklerinden dolayı vücutta doku rejenerasyonu için iyi bir kaynak olarak görülmektedir. Son yıllarda kök hücre biyolojisindeki ilerlemeler pek çok hastalığın tedavisinde umut vadetmektedir. 5 yaşlı, dişi, kısır tekir kedi göğüs bölgesi ve kafada seyirmeler, ektremitelerde kasılmalar, arka bacaklarda ataksi ve nöbet şikayetiyle İstanbul Üniversitesi-Cerrahpaşa İç Hastalıkları Anabilim Dalı Kliniği'ne getirildi. Öncesinde çok sayıda medikal tedavi uygulanmasına rağmen tam bir klinik iyileşme sağlanamadığından, immunomodülasyon sonrasında intravenöz kök hücre (Vetstem®) uygulaması yapıldı. Uygulama sonrasında hastanın nörolojik semptomlarında iyileşme, beden kitle indeksinde artış, hematokrit değerinde yükselme görüldü.

Son yıllarda kök hücre biyolojisindeki ilerlemeler pek çok hastalığın tedavisinde umut vadetmektedir. Günümüzde veteriner hekimlikte iyileşmesi mümkün olmayan pek çok hastalık için güncel ve etkili tedavi seçenekleri arayışı bulunmaktadır. Nörolojik FIP'li kedilerde kök hücre uygulamalarının hastalığın semptomlarının iyileştirilmesi ve hastanın yaşam kalitesinin arttırılmasında alternatif bir tedavi seçeneği olacağını düşünmekteyiz.

Anahtar Kelimeler: Feline Koronavirus, FIP, kök hücre, kedi.

Can Stem Cell Be An Alternative Treatment Protocol For Neurological FIP in Cats?

Bengü BİLGİÇ, M. Erman OR, Banu DOKUZEYLÜL

Istanbul University-Cerrahpasa Faculty of Veterinary Medicine, Department of Internal Medicine, Avcılar, 34320 Istanbul

Feline Infectious Peritonitis (FIP) is an immune-related disease caused by feline coronavirus (FCoV). It is very common in cats and has a high mortality rate. In the neurological form of the disease, depending on the location of the lesion, symptoms such as seizures, ataxia, hyperesthesia, cranial nerve damage, central vestibular findings and behavioral changes occur. Stem cells are the cells that are able to differentiate into different types of cells in the body. These cells can replace with the damaged cells in the body during its developmental stages. Since the mesenchymal stem cells can be easily obtained from adipose tissue and can be cultured and propagated in vitro, they are seen as a good source for tissue regeneration in the body. In recent years, advances in stem cell biology show promise in the treatment of many diseases. A 5-year-old, female, neutered barren tabby cat was brought to Istanbul University-Cerrahpaşa Internal Medicine Department with complaints of twitching in the chest and head, spasms in the extremities, ataxia in the hind legs, and seizures. Intravenous stem cell (Vetstem®) administration was performed after immunomodulation therapy, since a full clinical recovery could not be achieved despite numerous medical treatments beforehand. After the application, the patient's neurological symptoms improved, body mass index increased, and hematocrit value elevated.

In recent years, advances in stem cell biology show promise in the treatment of many diseases. Today, there is a search for up-to-date and effective treatment options for many diseases that can not be cured in veterinary medicine. In our opinion, stem cell applications in cats with neurological FIP may be an alternative treatment option in improving the symptoms of the disease and increasing the quality of the patient's life.

Keywords: Feline Coronavirus, FIP, stem cell, cat.

STAND PLANI / EXHIBITION PLAN

SPONSORLAR / SPONSORS

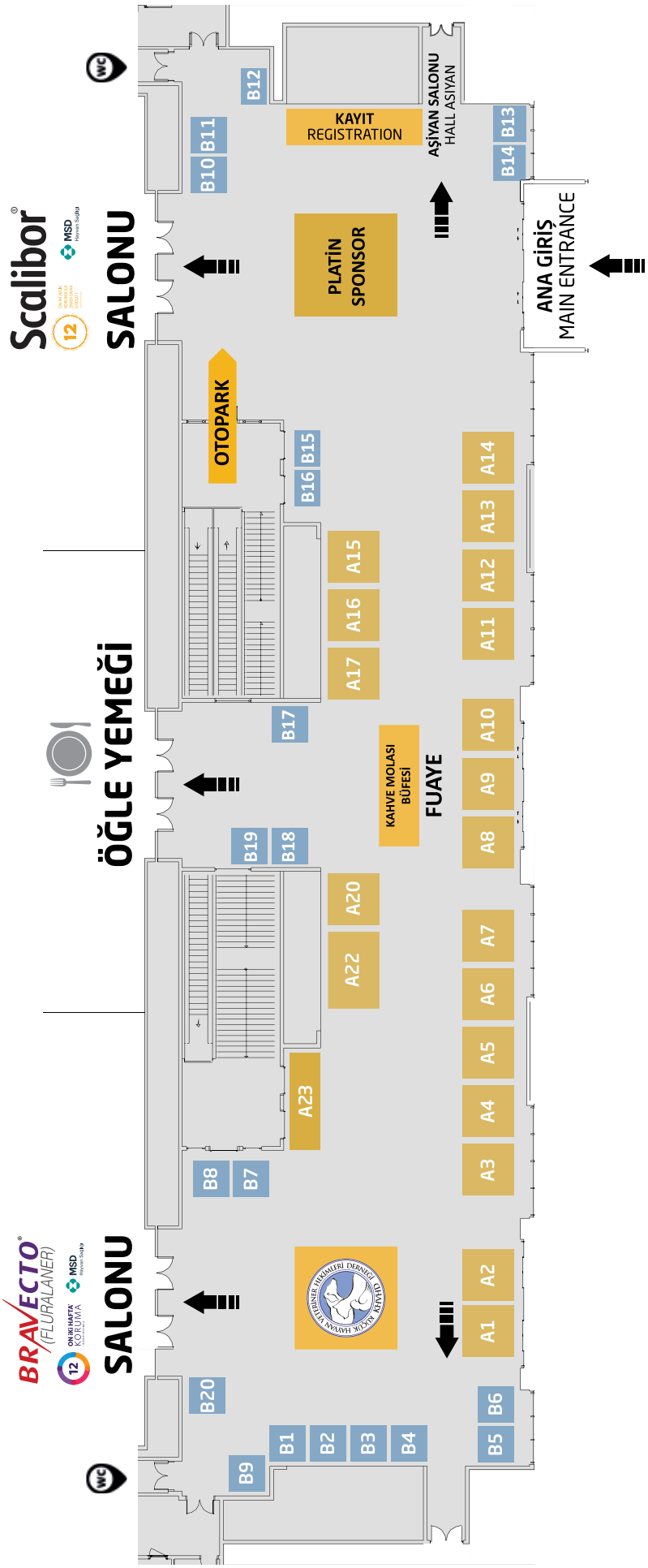
Scalibor
MSD
SALONU
ÖĞLE YEMEĞİ
BRAVECTO (FLURALANER)
MSD
SALONU
WC
WC
B20
B9
B1
B2
B3
B4
B8
B7
B19
B18
B17
B16
B15
B10
B11
B12
B14
B13
B6
B5
A23
A22
A20
A17
A16
A15
A14
A13
A12
A11
A10
A9
A8
A7
A6
A5
A4
A3
A2
A1
OTOPARK
KAYIT
REGISTRATION
AŞIYAN SALONU
HALL AŞIYAN
PLATİN
SPONSOR
ANA GİRİŞ
MAIN ENTRANCE
KAHVE MOLASI
BÜFESİ
FUAYE

PLATİN SPONSOR

ROYAL CANIN®
INCREDIBLE IN EVERY DETAIL

ALTIN SPONSOR

UNIQUE
SUPER PREMIUM PET FOOD

GÜMÜŞ SPONSOR

Boehringer Ingelheim

KUPA BARDAK, KALEM, BLOKNOT

PURINA PRO PLAN

KAHVE MOLASI

ROYAL CANIN®
INCREDIBLE IN EVERY DETAIL

TOPLANTI SALONU İSİM SPONSORU

BRAVECTO® (FLURALANER) MSD Hayvan Sağlığı
Scalibor® MSD Hayvan Sağlığı

YAKA KARTI SPONSORU

UNIQUE
SUPER PREMIUM PET FOOD

DESTEK SPONSORLARI

hasvet®
Farmina Pet Foods — Happy pet. Happy you.
MOPSAN | Virbac
MVM MEDİKAL
BlueSAO® TÜRKİYE
Elanco
HAS Medical Equipments
İKARUS
Lider Pet Food
MARSTEM
VetStem
safir®
travmavet
Crystalin
albek medikal
ATLASVET
engelsiz hayvanlar
medicare — MediCare Sağlık Hizmetleri www.medicareint.com
medipres Yayıncılık Ltd. Şti.
OLGUN® MEDİKAL
OV ORTHOCAT VET
SaniVet
MAMYVET VETERİNER ORTOPEDİ CERRAHİ SİSTEM
Vetar pets
VETLAB
VetriLine® THE PET SPECIALISTS
Vet Talks
VHM
VRV VETERİNER RADYOLOJİ
YENİÇAĞ VETERİNER ECZA DEPOSU

BASIN SPONSORU

VetPerformans

İNDEKS / INDEX


İSTANBUL