16. Küçük Hayvan Veteriner Hekimleri Derneği Uluslararası Sürekli Eğitim Kongresi

4-5 Kasım 2022

WOW ISTANBUL HOTELS & CONVENTION CENTER

www.khvhdkongre.com

FİNAL PROGRAM • BİLDİRİ ÖZET KİTABI
FINAL PROGRAM • ABSTRACT BOOK

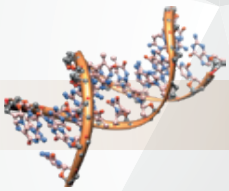

Küçük Hayvanların Altın DNA'sı

STAN
BU

İÇİNDEKİLER / CONTENTS

DAVET / INVITATION 5

KURULLAR / COMMITTEES 6

BİLİMSEL PROGRAM / SCIENTIFIC PROGRAMME 8

DAVETLİ KONUŞMACI ÖZETLERİ / INVITED SPEAKERS ABSTRACTS 13

BİLDİRİLER / ABSTRACTS 299

STAND PLANI / EXHIBITION PLAN 335

SPONSORLAR / SPONSORS 337

İNDEKS / INDEX 338

FECAVA

KÜÇÜK HAYVAN VETERİNER HEKİMLERİ DERNEĞİ
KHVHD

THE WORLD SMALL ANIMAL VETERINARY ASSOCIATION

Sevgili Meslektaşlarımız,

Küçük Hayvan Veteriner Hekimleri Derneği olarak 16.'sını gerçekleştirdiğimiz Küçük Hayvan Veteriner Hekimleri Derneği Uluslararası Sürekli Eğitim Kongresi için 4-5 Kasım 2022 tarihleri arasında WOW İstanbul Hotels & Convention Center'da bir araya geliyoruz.

Ulusal ve Uluslararası platformda alanında uzman ve tanınmış konuşmacıların katılacağı kongremizde bilgi dinamiğini sağlama ve yenilikleri paylaşmayı hedeflemekteyiz. Kongremiz mesleki gelişimin yanı sıra değerli sponsor firmalarımızın da katılımı ile daha keyifli hale gelecektir.

Meslektaşlarımız kongremiz boyunca kahve araları, yemekler, kokteyl ve gala yemeği sırasında kıdemli araştırmacılarla tanışarak bilimsel değeri yüksek yeni projeler geliştirebilecekleri bir ortam bulacaklardır.

Küçük Hayvan Veteriner Hekimliğinin her alanında farklı konu başlıklarıyla 3 ayrı salonda aynı anda eğitimlerimiz gerçekleşecek olup bilgilerimiz, deneyimlerimiz ve sorunlarımızı paylaşacağımız kongremizde sizlerle bir araya gelmekten büyük mutluluk duyuyoruz.

Mesleki sevgi ve saygılarımızla...

ORGANİZASYON KOMİTESİ

KHVHD 16. KONGRE ORGANİZASYON KOMİTESİ

Dernek Başkanı
Erkut GÖREN

Bilimsel Program ve Davetli Konuşmacı Sorumlusu
Dr. Müjgan Çevik AKSAY
Gözde Beste AKSÖZ

Sponsorluk ve Firma İlişkileri Sorumlusu
Akın Ziya ÜNAL
Uğur SUCU

Reklam ve Tanıtım Sorumlusu
Kadir Uğur BAZAN
Tameris Melek BİLGİN

Kayıt ve Katılımcı İlişkileri Sorumlusu
Elif TEZGÖR
Buket Neşe KALPAKÇI
Ahmet Taha TUNCER

Öğrenci İletişim Sorumlusu
Sara Ece ULUTÜRK
Egemen MAHZUNLAR

Kongre Saymanı
Ömer TUNCER

KONGRE BİLİMSEL KOMİTESİ

Bilimsel Kurul Başkanı
Prof. Dr. Ragıp KILIÇARSLAN

Bilimsel Kurul Üyeleri
Prof. Dr. David CONNOLLY
Prof. Dr. Duygu DALĞIN
Prof. Dr. Murat FINDIK
Prof. Dr. Mukaddes ÖZCAN
Prof. Dr. Tobias SCHWARZ
Prof. Dr. Murat ŞAROĞLU
Prof. Dr. Bülent ULUTAŞ
Prof. Dr. Kerem URAL
Prof. Dr. Handan VURAL AYDIN
Prof. Dr. Hüseyin YILMAZ
Doç. Dr. Mustafa KOÇKAYA
Doç. Dr. Lora KOENHEMSİ
Doç. Dr. Özlem ŞENGÖZ ŞİRİN
Doç. Dr. Bogdan-Alexandru VITALARU
Dr. Dip. Diane ADDIE
Dr. Dip. Maria-Christine FISCHER
Dr. Dip. Paul Malcolm FREEMAN
Dr. Dip. Joanne HARRIS
Dr. Dip. Brook NIEMIEC
Dr. Dip. Jordi PUIG
Dr. Dip. Luca VEZZONI
Dr. Ateş BARUT
Dr. Müjgan ÇEVİK AKSAY
Dr. Ali ERKAN
Dr. Thierry FRANCEY
Dr. Zoran LONCAR
Dr. Halil MAHZUNLAR
Dr. Bairbre O'MALLEY
Dr. Haluk ÖMER

ORGANIZING COMMITTEE

TSAVA 16TH CONGRESS ORGANIZING COMMITTEE

TSAVA President
Erkut GÖREN

Scientific Program and Invited Speakers Responsibles
Dr. Müjgan Çevik AKSAY
Gözde Beste AKSÖZ

Sponsorship and Industry Relations Responsibles
Akın Ziya ÜNAL
Uğur SUCU

Advertisement and Promoting Responsibles
Kadir Uğur BAZAN
Tameris Melek BİLGİN

Registration and Particpants Relations Responsibles
Elif TEZGÖR
Buket Neşe KALPAKÇI
Ahmet Taha TUNCER

Student Communication Responsibles
Sara Ece ULUTÜRK
Egemen MAHZUNLAR

Congress Treasurer
Ömer TUNCER

CONGRESS SCIENTIFIC COMMITTEE

Scientific Committee President
Prof. Dr. Ragıp KILIÇARSLAN

Scientific Committee Members
Prof. Dr. David CONNOLLY
Prof. Dr. Duygu DALĞIN
Prof. Dr. Murat FINDIK
Prof. Dr. Mukaddes ÖZCAN
Prof. Dr. Tobias SCHWARZ
Prof. Dr. Murat ŞAROĞLU
Prof. Dr. Bülent ULUTAŞ
Prof. Dr. Kerem URAL
Prof. Dr. Handan VURAL AYDIN
Prof. Dr. Hüseyin YILMAZ
Assoc. Prof. Mustafa KOÇKAYA
Assoc. Prof. Lora KOENHEMSİ
Assoc. Prof. Özlem ŞENGÖZ ŞİRİN
Assoc. Prof. Bogdan-Alexandru VITALARU
Dr. Dip. Diane ADDIE
Dr. Dip. Maria-Christine FISCHER
Dr. Dip. Paul Malcolm FREEMAN
Dr. Dip. Joanne HARRIS
Dr. Dip. Brook NIEMIEC
Dr. Dip. Jordi PUIG
Dr. Dip. Luca VEZZONI
Dr. Ateş BARUT
Dr. Müjgan ÇEVİK AKSAY
Dr. Ali ERKAN
Dr. Thierry FRANCEY
Dr. Zoran LONCAR
Dr. Halil MAHZUNLAR
Dr. Bairbre O'MALLEY
Dr. Haluk ÖMER

BİLİMSEL PROGRAM

SCIENTIFIC PROGRAM

04 KASIM 2022, CUMA			
08:00 09:00	KAYIT		
SAAT SALON	Nobivac SALON	BRAVECTO DuAct SALON	Scalibor SALON
08:00 09:00	**GÖZ ve ÖTESİ** "Görüş Kaybının Oftalmolojik ve Nörolojik Sebepleri" ***Prof. Dr.Murat Şaroğlu - Dr. Ateş Barut***		
09:15 10:00	Köpeklerde Diabetes Mellitus'a İlişkin Yeni Görüşler ***Jordi Puig***	Kronik Böbrek Hastası Kedilerde Fosfor Bağlayıcıların Rolü ve Önemi ***Alex Vitalaru***	
10:00 10:45	Hipertiroidizm: Nasıl Tedavi Edebilirim? ***Jordi Puig***	Böbrek Hastasında Yapılan İlk On Hata ***Alex Vitalaru***	Kollapslı Köpeklere Yaklaşım ***Joanne Harris*** (Vaka Örnekleriyle)
10:45 11:15	KAHVE ARASI		
11:15 12:00	Oral Patoloji Tanı ve Tedavisi ***Brook Niemiec***	Diz Hakkında Her Şey ***Zoran Loncar***	Aritmilerin İncelenmesi ***Joanne Harris*** (Vaka Örnekleriyle)
12:00 12:45	Pratisyen Hekim için Periodontal Hastalık ***Brook Niemiec***	Yavru ve Genç Köpeklerde Topallık ***Zoran Loncar***	Kalp Üfürümlerine Pratik Bir Yaklaşım ***Joanne Harris***
12:45 13:45	ÖĞLE YEMEĞİ		
13:45 14:30	PURINA PRO PLAN Proplan Uydu Sempozyumu Veteriner Hekimlikte Stres Yönetimi ***Prof. Dr. Ebru Yalçın, Beyhan Budak, M. Uyanış Öcal***		
14:30 15:15	Diş Çekimini Kolaylaştırıyoruz ***Brook Niemiec***	Ortopedik Genetik Hastalıklar ***Zoran Loncar***	Kedi Kardiyoloji Kliniğinde Yapılan Fizik Muayene Bulguları ***David Connolly***
15:15 16:00	Feline Skeletal Hastalıklarda Radyografi ***Tobias Schwarz***	Kanatlı Acilleri ***Bairbre O'Malley***	Kedilerde Kalp Üfürümleri: Bir Kedi Bilmecesi! ***David Connolly***
16:00 16:30	KAHVE ARASI		
16:30 17:15	Köpek ve Kedi Kafa Radyografisi ve BT'si ***Tobias Schwarz***	Evcil Kuşların Beslenme Problemleri ***Bairbre O'Malley***	Kedi HCM Yönetimi ***David Connolly***
17:15 18:00	Torasik Radyografiye Karşı BT ***Tobias Schwarz***	Tavşanlarda Gastrointestinal Staz/Atoni ***Bairbre O'Malley***	
18:00 19:00	AÇILIŞ SEREMONİSİ		

BİLİMSEL PROGRAM
SCIENTIFIC PROGRAM

05 KASIM 2022, CUMARTESİ

SAAT SALON	Nobivac SALON	BRAVECTO DuAct SALON	Scalibor SALON
09:00 09:45	Glomerüler Hastalıklar: Standarttan İleri Tedavilere ***Thierry Francey***	Patellar Luksasyon Tedavisinde Distal Femoral Osteotomi: Ne Zaman ve Nasıl Yapılır? ***Luca Vezzoni***	Anksiyete ve Kompulsif Bozukluklar ***Duygu Dalğın***
09:45 10:30	Bağışıklık Aracılı Hastalıklar: Bağışıklığın Baskılanması Yeterli Olmadığında... ***Thierry Francey***	Kalça Displazisi- Büyüyen Köpeklerde Terapötikler (Simfizyodez, DPO) ***Luca Vezzoni***	Agresyon ve Bilişsel Bozukluk ***Duygu Dalğın***
10:30 11:00	KAHVE ARASI		
11:00 11:45	Zor Topallık: Nörolojik mi Yoksa Ortopedik mi? ***Paul Freeman***	Aşil Tendon Rupturu ve Superfisiyal Digital Fleksor Tendon Luksasyonu: Patogenez ve Tedavi ***Luca Vezzoni***	Ah Ciğerim Yanıyor, Doktor Derdime Bir Çare... ***Lora Koenhemsi***
11:45 12:30	İntervertebral Disk Hastalıklarına Güncel Yaklaşım ***Paul Freeman***	MSD UYDU SEMPOZYUMU 'Avrupa'da Kedi Ecto&Endo Parazitlerin Prevalansı ve Yıl Boyu Korumanın Önemi' ***Prof. Dr. Ezio Ferroglio*** 'Kedilerde Uykularınızı Kaçıran Parazitler' ***Prof. Dr. Bayram Şenlik***	Karaciğer Tümörlerine Güncel Yaklaşımlar ***Lora Koenhemsi***
12:30 13:30	ÖĞLE YEMEĞİ		
13:30 14:30		YENİÇAĞ VETERİNER İLAÇ Herşey daha YENİ başlıyor!!! ***Emin Çapa***	
14:30 15:15	FIP Tedavisinde Nüksleri Önlemek İçin 10 Kural ***Diane Addie*** Boehringer Ingelheim	Kritik Hastalar İçin Beslenme Desteği ***Alex Vitalaru***	Maternal Kanibalizm'e Yaklaşımlar ***Mustafa Koçkaya***
15:15 16:00	Feline Kronik Gingivostomatitis Hakkında Bir Güncelleme ***Diane Addie*** Boehringer Ingelheim	Kedilerde High-Rise Sendromu: Yüksek Yerlerden Düşme "Nasıl bu kadar aptal olabildim? ***Alex Vitalaru***	Birçok Farklı Problem, Tek İsim: Köpeklerde Dirsek Displazisi ***Özlem Şengöz Şirin***
16:00 16:30	KAHVE ARASI		
16:30 17:15	Kırmızı Gözler ve Kırmızı Bayraklar: Oftalmik Acil Durumların Teşhisi ve Yönetimi ***Maria Christine Fischer***	**Sözlü Sunumlar**	Feline Atopik Deri Sendromu: Sınıflandırma-Teşhis-Sağaltım Denkleminde Olgu ve Tecrübeler ***Kerem Ural***
17:15 18:00	Kırmızı Gözler ve Kırmızı Bayraklar: Oftalmik Acil Durumların Teşhisi ve Yönetimi ***Maria Christine Fischer***		E.O.E. Dermatozlar (Endokrin-Otoimmun-Enfeksiyöz) ***Kerem Ural***
20:00 24:00	YENİÇAĞ VETERİNER İLAÇ	GALA	***Yeni Türkü***

BİLİMSEL PROGRAM
SCIENTIFIC PROGRAM

04 NOVEMBER 2022, FRIDAY			
08:00 09:00	REGISTRATION		
HOUR HALL	Nobivac HALL	BRAVECTO DuoAct HALL	Scalibor HALL
08:00 09:00	**EYE and BEYOND** "Ophtalmological and Neurological Causes of Vision Loss" ***Prof. Dr. Murat Şaroğlu - Dr. Ateş Barut***		
09:15 10:00	New Insights in Diabetes Mellitus in Dogs ***Jordi Puig***	The Role and Importance of Phosphorus Binders in Cats with Chronic Kidney Diseases ***Alex Vitalaru***	
10:00 10:45	Hyperthyroidism: How I Treat? ***Jordi Puig***	Top Ten Mistakes in Renal Patient ***Alex Vitalaru***	Approach to the Collapsing Dogs ***Joanne Harris*** (with Case Examples)
10:45 11:15	COFFEE BREAK		
11:15 12:00	Oral Pathology Diagnosis and Treatment ***Brook Niemiec***	All About the Knee ***Zoran Loncar***	Investigation of Arrhythmias ***Joanne Harris*** (with Case Examples)
12:00 12:45	Perio Disease for the General Practitioner ***Brook Niemiec***	Lameness in The Young Dog and Puppy ***Zoran Loncar***	A Practical Approach to Heart Murmurs ***Joanne Harris***
12:45 13:45	LUNCH		
13:45 14:30	PURINA PRO PLAN Proplan Sattelite Symposium Stress Management in Veterinary Medicine ***Prof. Dr. Ebru Yalçın, Beyhan Budak, M. Uyanış Öcal***		
14:30 15:15	Dental Extractions Made Easier ***Brook Niemiec***	Orthopedic Genetic Diseases ***Zoran Loncar***	Physical Examination Findings in the Feline Cardiology Clinic ***David Connolly***
15:15 16:00	Radiography of Feline Skeletal Disorders ***Tobias Schwarz***	Avian Emergencies ***Bairbre O'Malley***	Heart Murmurs in Cats A Feline Conundrum! ***David Connolly***
16:00 16:30	COFFEE BREAK		
16:30 17:15	Radiography & CT of the Canine and Feline Head ***Tobias Schwarz***	Nutritional Problems of Pet Birds ***Bairbre O'Malley***	Management of Feline HCM ***David Connolly***
17:15 18:00	Thoracic Radiography Versus CT ***Tobias Schwarz***	Gut Stasis in Rabbits ***Bairbre O'Malley***	
18:00 19:00	OPENING CEREMONY		

BİLİMSEL PROGRAM

SCIENTIFIC PROGRAM

05 NOVEMBER 2022, SATURDAY

HOUR / HALL	Nobivac HALL	BRAVECTO DuAct HALL	Scalibor HALL
09:00 09:45	Glomerular diseases: From Standard to Advanced Therapies ***Thierry Francey***	Distal Femoral Osteotomy to Treat Patellar Luxation: When and How to Perform It ***Luca Vezzoni***	Anxiety and Compulsive Disorders ***Duygu Dalğın***
09:45 10:30	Immune-mediated Diseases: When the Immunosuppression is not Enough... ***Thierry Francey***	Hip Dysplasia- Therapeutics in Growing Dogs (Symphysiodesis, DPO) ***Luca Vezzoni***	Aggression and Cognitive Disorder ***Duygu Dalğın***
10:30 11:00	COFFEE BREAK		
11:00 11:45	Difficult Lameness: Neurological or Orthopaedic? ***Paul Freeman***	Achilles Tendon Rupture and Luxation of the Superficial Digital Flexor Tendon: Pathogenesis and Treatment ***Luca Vezzoni***	Oh, My Liver is Burning, A Remedy for My Problem... ***Lora Koenhemsi***
11:45 12:30	An Update on Intervertebral Disc Disease ***Paul Freeman***	MSD UYDU SEMPOZYUMU 'Avrupa'da Kedi Ecto&Endo Parazitlerin Prevalansı ve Yıl Boyu Korumanın Önemi' ***Prof. Dr. Ezio Ferroglio*** 'Parasites in Cats That Keep You Awake' ***Prof. Dr. Bayram Şenlik***	Current Approaches to Liver Tumors ***Lora Koenhemsi***
12:30 13:30	LUNCH		
13:30 14:30		YENİÇAĞ VETERİNER ECZA Everything is just beginning now! ***Emin Çapa***	
14:30 15:15	10 Rules for Preventing Relapses in FIP Treatment ***Diane Addie*** Boehringer Ingelheim	Cat High-Rise Syndrome: Falling From High Places ***Alex Vitalaru***	Approaches to Maternal Canibalism ***Mustafa Koçkaya***
15:15 16:00	An Update on Feline Chronic Gingivostomatitis ***Diane Addie*** Boehringer Ingelheim	Nutritional Support for Critically Ill Patients ***Alex Vitalaru***	One Name for Many Different Problems: Canine Elbow Dysplasia ***Özlem Şengöz Şirin***
16:00 16:30	COFFEE BREAK		
16:30 17:15	Red Eyes and Red Flags: Diagnostics and Management of Ophthalmic Emergencies ***Maria Christine Fischer***	**Oral Presentations**	Feline Atopic Skin Syndrome: Case Experiences in the Classification-Diagnosis-Treatment Equation ***Kerem Ural***
17:15 18:00	Red Eyes and Red Flags: Diagnostics and Management of Ophthalmic Emergencies ***Maria Christine Fischer***		E.A.E. Dermatoses (Endocrine-Autoimmune-Infectious) ***Kerem Ural***
20:00 24:00	YENİÇAĞ VETERİNER ECZA	GALA DINNER	***Yeni Türkü***

DAVETLİ KONUŞMACI ÖZETLERİ

INVITED SPEAKERS ABSTRACTS

4 KASIM 2022, CUMA / *4 NOVEMBER 2022, FRIDAY*
NOBIVAC SALONU / *HALL NOBIVAC*

Köpeklerde Diabetes Mellitus İle İlgili Yeni Görüşler

Jordi Puig LdV DACVIM (SAIM) DECVIM-Ca
AniCura Ars Veterinaria Veteriner Hastanesi
Barselona (İspanya)

GİRİŞ

Beşeri hekimlikte diyabetin sınıflandırılması komplekstir ve dört ana gruba ayrılır: Tip 1 diyabet, tip 2 diyabet, gestasyonel diyabet ve diğer nedenlere bağlı spesifik tipler. Köpeklerde 2 gruba dayalı bir sınıflandırma önerilmiştir: Mutlak insülin eksikliği ve insülin direnci. Diyabetik köpeklerde eksikliğin (beta hücrelerinin yok edilmesinin) etiyolojisi şu anda bilinmemektedir, ancak konjenital beta hücre hipoplazisi, ekzokrin pankreas hastalığı veya immün aracılı orijin gibi çeşitli süreçlerin rol oynadığına inanılmaktadır. Tip 1 diyabet genellikle gençleri, köpek diyabeti orta yaşlı veya daha yaşlı köpekleri etkilediği için bazı yazarlar köpeklerdeki; diabetes mellitusun, insanlarda tanımlanan yetişkinlerin latent otoimmün diyabetine (LADA) benzediğini öne sürmektedir. Bununla birlikte, otoimmün sürecin rolü, çalışmalar arasında farklı sonuçları olan tartışmalı bir konudur. Progesteron seviyeleri, östrus sırasında ağırlıklı olarak meme bezinden, büyüme hormonu üretimi yoluyla güçlü bir insülin direncine neden olur. Köpeklerde pankreatite ve nadirde olsa akromegali ile ilişkili diyabeti göz ardı edemeyiz. Son olarak, Keeshonds gibi belirli ırkları etkileyen jüvenil diyabet vakaları (çoğunlukla bir yaşın altında) tanımlanmıştır.

BAŞVURU VE TANI

Diyabetik köpeklerin çoğu 5 ila 15 arasındadır ve çoğu çalışma dişilerde riskin daha yüksek olduğunu göstermektedir. Diğer ırkların yanında Avustralya Terrier, Schnauzer veya Samoyed gibi bazı ırklar bu riski fazla taşımaktadırlar. Tipik belirtiler polidipsi, poliüri, kilo kaybı olan polifajidir. Bununla birlikte, tanı anında (pankreatit, hiperadrenokortisizm) komorbiditeye dair bir bulgu olup olmadığını belirlemek önemlidir.

Avrupa Veteriner Endokrinoloji Derneği'nin (European Veterinary Endocrine Society - ESVE) ALIVE projesinin hükümlerine göre, köpeklerdeki diyabetes mellitus, klinik hiperglisemi belirtileri ile birlikte glikozu 200mg/dL'nin üzerinde olan hastalarda teşhis edilir. Bazı hastalarda, klinik belirtilerin hastanın sahibi tarafından gözlemlenmediğini ve fruktozamin ölçümünün tavsiye edildiğini hatırlamak önemlidir. Bu nedenle, ilk tanı anında kan basıncı ölçümüne ek olarak tam kan sayımı, fruktozamin dahil tam biyokimya, idrar protein kreatinin oranı artı kültür ile idrar tahlili yapmalıyız. Sağlam bir dişide veya şüpheli diestrusta, progesteron seviyeleri yardımcı olabilir. Bazı durumlarda (örneğin şüpheli pankreatit) diğer görüntüleme testleri (radyografiler veya ultrason) faydalı olabilir.

HASTA YÖNETİMİ

Birinci hedef, ideal kiloyu korurken hiperglisemi ve hiperglikozüri ile ilişkili klinik belirtileri ortadan kaldırmaktır. İkinci hedef tedavinin, sahibinin yaşam tarzı üzerindeki etkisini en aza indirmektir. Bu iki amaca; insülin uygulaması, diyet, egzersiz, eşzamanlı hastalıkların (inflamatuar, neoplastik veya endokrin) kontrolü ve insülin antagonist ilaçlardan kaçınılması ile ulaşılabilir. Sahipler bu konuda bilgi sahibi olmalı. İnsülinin nasıl düzgün şekilde uygulanacağını öğrenmeli ve hipoglisemi komplikasyonlarının veya belirtilerinin farkında olmalıdırlar. Bu nedenle veteriner hekim ile hasta sahibi arasındaki ilişkinin çok iyi olması gerekmektedir.

Glisemik kontrolün istenilen şekilde sağlanmasıyla birlikte kilo ve iyi bir vücut kondisyon skorunu korumak için yeterli miktarda enerji ve besin sağlamak önemlidir. Karbonhidratların glisemik indeksi düşük olmalıdır. Sindirilemeyen karbonhidratlar (lifler), gastrointestinal geçiş süresini ve nişastanın emilimini yavaşlatabilir ve bunun sonucu olarak tokluk kan şekerini düşürür. Diyet, günlük değişikliklerden kaçınan düzenli bir model izlemeli ve tanı anında, hastalarımızın çoğunda yeni bir diyete geçiş önerilmemektedir. Diyabetin daha iyi bir şekilde kontrol altına alınabilmesi için obezitenin irdelenmesi gerekir ve bu gibi durumlarda kilo vermek için tasarlanmış diyetler en uygun olanlardır. Düşük yağ içeriği ve düşük kalori konsantrasyonu ile bu diyetler genellikle çözünmeyen lifler açısından zengindir. Ancak bu diyetler, vücut kondisyonu düşük olan köpeklerde önerilmez.

Bu durumlarda, yüksek oranda lezzetli ve sindirilebilir diyetleri önermekteyiz. Eğer diyete duyarlı enteropati, kronik böbrek hastalığı veya pankreatit gibi ek bir hastalık varsa, mevcut diyete öncelik verilmelidir. Yemeğin, insülin uygulaması ile aynı anda verilmesi tavsiye edilir. Herhangi bir iyileşme görülmezse diyabetik köpekler için özel olarak formüle edilmiş bir diyet uygulanabilir. Ekstralar günlük kalorinin %10'undan fazlasını oluşturamaz ve düzenli olarak verilmelidir. Daha yüksek oranda basit şekerler içerdiklerinden nemli ikramlar önerilmez.

Diabetes mellitus teşhisi konan dişiler mümkün olan en kısa sürede, ideal olarak insülin tedavisine başladıktan sonraki ilk hafta içinde, kısırlaştırılmalıdır. Ovariohisterektomi, prostaglandin düzeylerini düşürerek insülin direncini azaltacaktır ve bazı durumlarda hastalıkta remisyon görülebilmektedir. Bu hastalarda ameliyattan sonraki ilk birkaç hafta süresince kan şekerini izlemek önemlidir.

İNSÜLİNLER

Günümüzde hastalarımızı tedavi etmek için birçok seçeneğimiz bulunmaktadır. Etki süresine göre iki grubumuz vardır: Orta etkili (Neutral Protamine Hagedorn [NPH] ve lente) ve uzun etkili insülinler (Protamin Çinko İnsülin [PZI], glargine veya detemir). Glargine veya detemir, analoglar olarak sınıflandırılır. Her insülinin özel bir enjektöre ihtiyacı olduğunu bilmek oldukça önemlidir: 40 IU/mL veya 100 IU/mL. Caninsulin® ve Prozinc®, 40 IU/mL enjektör ile kullanılmalıdır. Glargin, detemir veya NPH gibi diğer insülinler için 100 IU/mL enjektör gerekmektedir. Yanlış kullanımı, hipoglisemi veya hiperglisemiye neden olabilir ve hasta sahibi bu farkın bilincinde olmalıdır. Caninsulin® ve Prozinc®'in köpeklerde kullanımına izin verilmektedir.

Caninsulin®, hızlı emilen ve aktivite süresi kısa olan %30 amorf çinko insülin ve daha yavaş emilip daha uzun aktivite süresi olan %70 kristal çinko insülin içeren bir domuz insülini çinko süspansiyonudur. Diğer insülinlerden farklı olarak flakon, kullanılmadan önce homojen sütümsü bir süspansiyon elde edilene kadar kuvvetlice çalkalanmalıdır. Üretici prospektüsü günde bir kez yüksek dozlarda başlamayı önermekle birlikte, bu şekilde kullanımı daha yüksek bir hipoglisemi riski taşımaktadır. 2005 yılında yayınlanan ve Caninsulin®'in günde bir kez kullanıldığı bir çalışmada sonuç olarak köpeklerin çoğunda (%66), diyabetes mellitusun hiperglisemis nedeniyle orta çıktığı düşünülen kan şekeri ve klinik ile laboratuvar anormalliklerini yeterli düzeyde kontrol etmek için günde 2 doz domuz insülini çinko süspansiyonu gerekmiştir. Vakaların %75'inde genel olarak yeterli glisemik kontrol sağlanmıştır. Bu nedenle günde iki kez 0.25 IU/kg'lık bir başlangıç dozu önermekteyiz. İyi bir glikoz kontrolü sağlamak için bu insülinin süresi, ortalama 0.8 U/kg doz ile 8-14 saattir. Bu nedenle, köpeklerin çoğu için birkaç doz artışı gerektirecektir. Bu stratejinin tercih edilmesinin nedeni hipoglisemiyi önleyerek belirtileri kontrol etmeye başlayacak olmamızdır. Son olarak yakın tarihli bir çalışma olan VetPen® (Caninsulin®), ≤ 2 U dozların verilmesinde insülin kalemi cihazlarının kullanılmasının diğer cihazlardan daha doğru olduğunu buna karşın 8 ve 16 U dozların verilmesinde ise 40 U/mL şırınga kullanımının daha doğru olduğunu göstermiştir.

NPH (NPH® Humulin) insülin, temel peptit protamin varlığında, hormonun çinkoyla birlikte kristalleştirilmesiyle üretilen, orta düzeyde etkili çözünmeyen bir insülindir. İlk çalışmalar sığır NPH formülasyonlarını tanımlamış olsa da şu anda sadece insan preparasyonu mevcuttur. Etki süresi 4-10 saat arasında olduğu için 0.25-0.5 IU/kg başlangıç dozu ile günde iki kez uygulanması tavsiye edilmektedir. Bazı iyi düzenlenmiş köpeklerde yemek sonrası hiperglisemi oluşabilir. Yeni tanı konmuş 30 diyabetik köpekle yapılan yakın tarihli bir prospektif çalışma, lente ve insan rekombinant NPH insülinlerinin köpek diyabeti tedavisinde benzer şekilde etkili olduğunu öne sürmüştür. Son olarak, hızlı etkili bir insülinin NPH ile birleşimi, tokluk BGC'leri önemli ölçüde azaltmıştır. Bu insülinin köpeklerde kullanımına izin verilmediğini ve 100 IU/mL şırınga kullanılması gerektiğini unutmamak önemlidir.

Prozinc® (40 IU/mL), fazla protamin ve az miktarda çinko kullanılarak oluşturulur, bu da uzun süreli hipoglisemik etkiye sahip bir süspansiyon ile sonuçlanır. Her 12 saatte bir kullanımı ileri sürülmüş olmasına karşın, yeni bir çalışma 24 saatte bir verildiğindeki etkinliğini ortaya koymuştur. 2012'de yayınlanan ve 17 köpeğin günde iki kez Prozinc® ile tedavi edildiği bir çalışmada, , 17 köpek sahibinin 14'ünün (%82) köpeğinin poliüri, polidipsi ve polifajisinin şiddetinde iyileşme gözlemlediğini ortaya koymuştur. Kullanılan başlangıç dozu 0,25 – 0,5 IU/kg ve çalışmanın sonunda ortalama doz 0,4 ila 1,5 IU/kg aralığında 0,9 U/kg olmuştur. Bununla birlikte, uzun süreli rhPZI

etkisi (12 saatten fazla) çalışmada tanımlanan bir sorundur. Bu bulgulara dayanarak 2021 yılında 276 köpeği kapsayan bir çalışma ile bu insülinin günde bir kez kullanımı değerlendirilmiştir. Hastalara 24 saatte bir, günde iki kez yemekte 0,5 – 1 IU/mL'lik bir Prozinc® dozu ile başlanmıştır. Altı ay sonra, 107/187 (%57.2) hala günde bir kez tedavi alıyordu. Geri kalan köpekler ise günde bir kez tedaviye verilen yetersiz yanıt ve hipoglisemiye yönelik kaygılara bağlı olarak dozu artıramama nedeniyle günde iki kez tedaviye alınmıştır.

Glargine (100 IU/mL) genellikle kedilere uygulanır ve köpeklerdeki deneyim daha sınırlıdır. Diyabetik köpeklerde günde iki kez 0.3 IU/kg olarak uygulanmasının, hastaların çoğunda glisemi kontrolünü düzelttiği veya koruduğu ifade edilmiştir.

İnsanlarda yapılan son araştırmalar, daha konsantre bir glarjin insülinin 100 U/mL'ye karşılaştırıldığında, 300 IU/mL'de (Toujeo®) kullanımının daha uzun süre, daha az günlük değişkenlik ve daha düşük hipoglisemi sıklığı gösterdiğini ortaya koymuştur. Köpekler üzerinde yapılan çalışmalar sınırlıdır ancak; Toujeo®'nun sahip olduğu görülen daha az günlük değişkenlik, hipoglisemi riskini artırmadan izleme gereksinimlerini en aza indirmede avantajlı olabilir.

İnsülin determiri, başka bir uzun etkili bazal insülin analoğudur. Daha yüksek etkisi nedeniyle, köpeklerde ideal olarak her 12 saatte bir 0.1 IU/kg olmak üzere daha düşük dozlarda ihtiyaç duyulmaktadır. Ne yazık ki, bazı ülkelerde sadece 1 IU kullanıma hazır enjeksiyon kalemi cihazlarında satılmaktadır ve bu cihazlarla küçük dozların verilmesi mümkün olmadığı ve hipoglisemi riski olması nedeniyle küçük köpeklerde uygulanması önerilmemektedir.

Degludec (100 IU/mL), B30 konumunda treonin silinmesi ve bir glutamik asit bağlayıcısı tarafından B29 konumunda lizine 16 karbonlu bir yağ diasitinin eklenmesiyle değiştirilir. Ne yazık ki, sadece az sayıda köpekle yapılan çalışmalar yayınlanmıştır. Günde iki kez uygulanan degludec, izleme gereksinimlerini ve uzun süreli hipoglisemi sıklığını en aza indirmede avantajlı olabilecek daha düşük günlük değişkenlik ile ilişkilendirilmiştir. Son olarak, yeni insülinin alışılmışın dışında haftada bir kez kullanımının klinik belirtilerin, vücut ağırlığının kontrolünü sağladığı ve haftada bir kez bu yeni insülin ile 5 köpeğin 4'ünde gliseminin korunmasının sağlandığı gösterilmiştir.

İlk önerilen insülin tedavi protokolü, her 12 saatte bir Caninsulin® 0,25 – 0,5 IU veya 24 saatte bir Prozinc® 0,5 – 1 IU/mL verilmesine dayanmaktadır. Bu konservatif yaklaşım, hipoglisemiyi önlerken glikoz ve keton seviyelerini düşürmeye yardımcı olacaktır. Tanıyı tamamlamak ve 2-3 saatte bir glukoz ölçümü yaparak hipoglisemi olup olmadığını belirlemek için hasta 24 saat hastanede yatırılmalıdır. Kan şekeri 80 mg/dL'nin altında ise doz %25 azaltılmalıdır. Bu noktada insülinin etkisinin stabilize olması bir hafta sürebileceğinden dozun artırılması önerilmez.

İZLEM

İlk hedefler, insülin eksikliği durumunu tersine çevirmek ve hasta sahibinin şeker hastalığını anlamasına ve tedavi etmesine yardımcı olmaktır. Hastalar başlangıçta haftada bir kez görülür. Hastalık kontrolü, hiçbir klinik belirti olmadığında, kilo normale döndüğünde, hayvan sahibi evcil hayvanının iyileşmesinden memnun olduğunda ve glikoz seviyeleri 100 ile 250 mg/dL arasında kaldığında sağlanır. Her ziyarette su alımı, idrar, iştah ve genel aktivite hakkında bilgi almalıyız. Kan şekeri eğrileri veya fruktozamin seviyeleri, en iyi insülin dozunu, sıklığını ve hatta insülin türünü değerlendirmemize yardımcı olacaktır. Sahipler, glisemik kontrol sağlamak için gereken sürenin genellikle 1 ila 3 ay arasında olduğunu anlamalıdır. Fruktozamin son 1-2 haftadaki kan şekerini değerlendirmemize izin verse de, serum fruktozamin konsantrasyonları glisemik kontrol durumunun tek göstergesi olarak kullanılmamalı; öykü, fizik muayene bulguları ve vücut ağırlığı stabilitesi ile birlikte yorumlanmalıdır. Bazı diyabetik köpeklerde, serum fruktozamin konsantrasyonunun yorumlanması ile klinik tablo veya daha yaygın olarak kan şekeri konsantrasyonlarının sonuçları arasında bir tutarsızlık meydana gelebilir.

Kan şekeri eğrileri hastalarımızı izlememize yardımcı olur. Bu, taşınabilir bir şeker ölçer veya sürekli bir izleme sistemi kullanılarak gerçekleştirilebilir. Portatif bir kan şekeri ölçüm cihazı olarak, özellikle köpeklerde ve kedilerde kullanılmak üzere tasarlanmış Alpha Track 2® kullanılmasını tavsiye ettik. Protokol, her 2 saatte bir kan şekeri örneklerinin alınmasıdır. İnsan glikoz ölçüm cihazları, daha düşük glikoz sonuçları verme eğilimindedir. Günümüzde en yaygın olarak kullanılan sürekli glikoz monitörü Freestyle libre 2®'dir. Sensör cilt üzerine kolayca yerleştirilir ve interstisyel glikoz konsantrasyonunu sürekli ölçerek okumalarını otomatik olarak saklar. Tüm ölçümleri 14 güne kadar kaydetmek için sensör en az 8 saatte bir taranmalıdır. Ölçüm aralığı 40 ile 500 mg/dL arasındadır. Yakın zamanda yapılan bir araştırma, okumaların deri kalınlığından etkilendiğini ve özellikle daha kalın derili köpeklerde daha ince derili köpeklere kıyasla daha doğru okumalar yaptığını ortaya koymuştur. Buna ek olarak, Freestyle libre 2®, düşük glikoz konsantrasyonlarını (70mg/dL'den az) önemsiz görme eğilimindedir ve hızlı glikoz değişikliklerini algılamada gecikmeler yaşanır. Yakın zamanda yeni bir uzun vadeli izleme sistemi kullanan bir çalışma yayınlanmıştır. Sensör derinin altına yerleştirilir ve 180 güne kadar olan bir süre boyunca interstisyel sıvıdaki glikozu sürekli olarak ölçer.

EŞLİK EDEN HASTALIKLAR

Hiçbir insülin dozu, insülin direncini açıkça tanımlamaz; ancak, zayıf bir glisemik kontrolle günde iki kez 1.5 IU/kg'dan daha yüksek bir doz uyguluyorsak bundan şüphelenmeliyiz. Eşlik eden bir hastalık bulduğumuz ve tedavi ettiğimiz durumlarda insülin dozunu ayarlamamız gerektiğini unutmamak önemlidir. Azalma değişkendir ve kısmen insülin direncinin ciddiyetine, uygulanan insülin miktarına ve bozukluğun tedavisinden sonra insülin direncinde beklenen iyileşme hızına bağlıdır. Örneğin,
; obezitenin düzeltilmesi yavaş olacaktır ve dozu kademeli olarak değiştirmeliyiz. Bu hastalarda hipoglisemiyi önlemek birincil hedefimizdir. Birçok ırkın her iki endokrin hastalığına da yatkınlığı olduğundan, diyabetle birlikte doğal olarak oluşan hiperadrenokortisizmin varlığı yaygın bir senaryodur.

Beşeri tıpta, hiperadrenokortisizmli hastalarda diabetes mellitus insidansı %20-50 civarındadır. 2017 yılında yayınlanan bir çalışma, hastaların %13,6'sında diyabetes mellitus ve aynı anda hiperadrenokortisizm olduğunu göstermiştir. Aynı zamanda, hiperlipidemili hiperadrenokortisizmi olan hastalar diyabet gelişimi için artan risk taşımaktaydılar. Bir diğer önemli bulgu ise hiperadrenokortisizmli hastalarda diyabet gelişiminin, azalan sağ kalım ile ilişkili olmasıdır. Hiperadrenokortisizm teşhisi için testler yapmadan önce, diyabeti kısmen de olsa kontrol altına almalıyız. Bu durumlarda, özgüllüğü en üst düzeye çıkarmak için bir ACTH stimülasyon testi yapılmasını öneririz. Hastalarımızı trilostan ile tedavi etmeye başlarsak (ideal olarak her 12 saatte bir), glikozu kontrol etmeliyiz (bir kan şekeri eğrisi oluşturmalıyız) ve pek çok durumda insülin dozunu azaltmamız gerekir.

Diyabetli hastalarda insülin direncine neden olan diğer yaygın hastalıklar arasında pankreatit, böbrek hastalığı veya hipertrigliseridemi bulunmaktadır. Pankreatitin, diabetes mellitusa neden olabileceğini ve bunun tam tersinin de mümkün olduğunu anlamak önemlidir.

İnsanlarda, diyabetli hastalarda artan kanser riski tanımlanmıştır. Yakın tarihli bir veterinerlik çalışmasında, diyabetli köpeklerde artan riskin sadece adrenal neoplazi için var olduğu ancak diğer tümör türleri için olmadığı görülmüştür. Son olarak, iyi bir glisemik kontrol sağlandığında dahi hasta kilo kaybediyorsa, ekzokrin pankreas yetmezliğinin değerlendirilmesi önemlidir.

Çeviri: Kasım BERBER-Pınar KEFELİ BERBER

New Insights in Diabetes Mellitus in Dogs

Jordi Puig LdV DACVIM (SAIM) DECVIM-Ca
AniCura Ars Veterinaria Hospital Veterinari
Barcelona (Spain)

INTRODUCTION

The classification of diabetes mellitus in human medicine is complex and it is divided into four major entities: type 1 diabetes, type 2 diabetes, gestational diabetes, and specific types due to other causes. In dogs, a classification based on 2 groups has been proposed: absolute insulin deficiency and insulin resistance. The etiology of the deficiency - destruction of beta cells in diabetic dogs is currently unknown, but several processes are believed to be involved, such as congenital beta cell hypoplasia, exocrine pancreatic disease or an immune-mediated origin among others. Some authors suggest that diabetes mellitus in dogs resembles latent autoimmune diabetes of adults (LADA) described in humans, since type 1 diabetes generally affects young people and canine diabetes affects middle-aged or older dogs. However, the role of an autoimmune process is a controversial debate with disparate results between studies. During diestrus, progesterone levels cause a strong insulin resistance to, mainly through the production of growth hormone from mammary gland. We cannot underestimate diabetes associated to pancreatitis in dogs and, although rare, acromegaly too. Finally, cases of juvenile diabetes (mostly under one year of age) have been described affecting certain breeds such as Keeshonds.

PRESENTATION AND DIAGNOSIS

Most diabetic dogs are 5 to 15, with most studies showing a higher risk in females. Some breeds such as the Australian Terrier, Schnauzer or Samoyed among others are overrepresented. Typical signs are polydipsia, polyuria, polyphagia with weight loss. However, it is important to determine if there is evidence of a comorbidity at the time of diagnosis (pancreatitis, hyperadrenocorticism).

Following the terms from the ALIVE project of the European Veterinary Endocrine Society (ESVE), diabetes mellitus in dogs is diagnosed in patients with glucose greater than 200mg/dL with clinical signs of hyperglycemia. It is important to remember that, in some patients, clinical signs are not observed by the owner and measurement of fructosamine is recommended. Thus, at the time of initial diagnosis, we must have a complete blood count, complete biochemistry including fructosamine, urinalysis with a urine protein creatinine ratio plus culture, in addition to blood pressure measurement. In an intact female or suspected diestrus, progesterone levels may be helpful. Other imaging tests (radiographs or ultrasound) may be useful in some cases (for example, suspected pancreatitis).

PATIENT MANAGEMENT

The first objective is to eliminate the clinical signs associated with hyperglycemia and hyperglycosuria while maintaining an ideal weight. The second goal is to minimize the impact of therapy on the owner's lifestyle. These two objectives can be achieved with the administration of insulin, diet, exercise, control of concurrent diseases (inflammatory, neoplastic or endocrine) and avoidance of insulin-antagonist drugs. Owners should be well educated and they must learn how to properly administer insulin, and be aware of complications or signs of hypoglycemia. For this reason, the relationship between the veterinarian and the owner must be excellent.

It is important to deliver an adequate amount of energy and nutrients to maintain weight and a good body condition score along with a good glycemic control. The carbohydrates must have a low glycemic index. Non-digestible carbohydrates (fibers) can slow the gastrointestinal transit time and absorption of starch, therefore lowering postprandial blood glucose. The diet should follow a regular pattern, avoiding daily variations, and at the time of diagnosis, a change to a new diet is not recommended in most of our patients. Obesity must be addressed in order to have better control of diabetes and diets designed for weight loss are the most

appropriate in these cases. They are usually high in insoluble fibers, with low fat content and a low calory concentration. However, these diets are not recommended with dogs with a low body condition. In these cases, we recommend high palatability and digestibility diets. If there is a concomitant disease such as diet-responsive enteropathy, chronic kidney disease, or pancreatitis, the current diet should take priority. It is recommended to give food at the same time as insulin administration. If no improvement is seen, a diet specially formulated for diabetic dogs can be administered. Extras cannot account for more than 10% of daily calories and must be given on a regular basis. Moist treats are not recommended as they contain a higher proportion of simple sugars.

Females diagnosed with diabetes mellitus should be spayed as soon as possible, ideally within the first week of starting insulin treatment. Ovariohysterectomy will reduce insulin resistance by lowering prostaglandin levels and in some cases, remission of the disease can occur. It is important to monitor blood glucose in these patients during the first few weeks after surgery.

INSULINS

Nowadays, we have several options to treat our patients. Based on duration of action, we have two groups: intermediate acting (Neutral Protamine Hagedorn [NPH] and lente) and long-acting insulins (Protamine Zinc Insulin [PZI], glargine or detemir). Glargine or detemir are classified as analogues. It is crucial to recognize that each insulin needs a specific syringe: 40 IU/mL or 100 IU/mL. Caninsulin® and Prozinc® must be used with 40 IU/mL syringes. Other insulins such as glargine, detemir, or NPH require 100 IU/mL syringes. Its incorrect use can cause hypoglycemia or hyperglycemia and the owner must be aware of this difference. Only Caninsulin® and Prozinc® are authorized for use in dogs.

Caninsulin® is a porcine insulin zinc suspension containing 30% amorphous zinc insulin that is rapidly absorbed and has a short duration of activity and 70% crystalline zinc insulin that is absorbed more slowly and has a longer duration of activity. Unlike other insulins, the vial must be shaken vigorously until a homogeneous milky suspension is obtained before use. Although the manufacturer's package insert recommends starting once daily with higher doses, this option has a higher risk of hypoglycemia. A study published in 2005 using Caninsulin® once daily, the majority of dogs (66%) eventually required 2 daily injections of the porcine insulin zinc suspension to adequately control blood glucose and the clinical and laboratory abnormalities attributed to the hyperglycemia of diabetes mellitus. The overall adequate glycemic control was achieved in 75% of cases. For this reason, we recommend an initial dose of 0.25 IU/kg twice daily. The duration of this insulin is 8-14 hours with a median dose of 0.8 U/kg to achieve good glucose control. Therefore, most of the dogs will require several dose increases. This strategy is preferable since we will begin to control the signs avoiding hypoglycemia. Finally, a recent study using insulin pen devices, VetPen® (Caninsulin®) was more accurate than the other devices when delivering ≤ 2 U doses, while the delivery of 8 and 16 U doses was more accurate using 40 U/mL syringes.

NPH (NPH® Humulin) insulin is an intermediate acting insoluble insulin made by co-crystallization of the hormone with zinc in the presence of the basic peptide protamine. Although early studies described bovine NPH formulations, only the human preparation is currently available. The duration of effect is 4-10 hours; therefore, it is recommended to administer it twice a day with an initial dose of 0.25-0.5 IU/kg. Postprandial hyperglycemia can occur in some well-regulated dogs. A recent prospective study with 30 newly diagnosed diabetic dogs suggested that lente and human recombinant NPH insulins were similarly effective for the management of canine diabetes mellitus. Finally, the combination of a rapid-acting insulin in conjunction with NPH significantly decreased postprandial BGCs. It is important to remember that this insulin is not approved for use in dogs and 100 IU/mL syringes must be used.

Prozinc® (40 IU/mL) is created using excess protamine and a small quantity of zinc, which results in a suspension with a prolonged hypoglycemic effect Although its use every 12 hours has been published, a recent study has

shown its efficacy when given every 24 hours. A study published in 2012, 17 dogs treated with Prozinc® twice daily revealed that 14 (82%) of 17 owners had observed improvement in the severity of their dog's polyuria, polydipsia, and polyphagia. The initial dose used was 0.25 – 0.5 IU/kg and at the end of the study, the mean dose was 0.9 U/kg, with a range of 0.4 to 1.5 IU/kg. However, a prolonged duration of rhPZI eect (more than 12 hours) was 1 problem identied in the study. Due to these findings, the use of this insulin once daily has been assessed with a study including 276 dogs in 2021. Patients started with a Prozinc® dose of 0.5 – 1 IU/mL every 24 hours eating twice a day. After six months, 107/187 (57.2%) were still receiving once daily therapy. The remaining dogs were placed on twice daily therapy due to an inadequate response on once daily therapy and an inability to increase the dose because of concerns for hypoglycaemia.

Glargine (100 IU/mL) is commonly administered to cats and the experience in dogs is more limited. Its administration of 0.3 IU/kg twice a day has been described in diabetic dogs improving or maintaining control of glycemia in the majority of patients. Recent studies in people have shown longer duration, reduced day-to-day variability and lower frequency of hypoglycemia using a more concentrated glargine at 300 IU/mL (Toujeo®) compared to insulin glargine 100 U/mL. Studies in dogs are limited, however Toujeo® appears to have a lower day-to-day variability, which might be advantageous in minimizing monitoring requirements without increasing the risk of hypoglycemia

Insulin determir is another long-acting basal insulin analogue. Due to its higher potency, lower doses are needed in dogs, ideally 0.1 IU/kg every 12 hours. Unfortunately, in some countries it is only sold in 1 IU pre-filled pen devices and the administration to small dogs is not recommended since small doses are not possible to deliver and the risk of hypoglycemia.

Degludec (100 IU/mL) is modified by the deletion of threonine at position B30 and the addition, by a glutamic acid linker, of a 16-carbon fatty diacid to lysine at position B29. Unfortunately, only studies with a small number of dogs have been published. Degludec administered twice daily was associated with lower day-to-day variability, which might be advantageous in minimizing monitoring requirements and long-term frequency of hypoglycemia. Finally, a new once-weekly novel insulin has been shown to control of clinical signs, body weight, and maintenance of glycemia was achieved with this once-weekly novel insulin in 4 of 5 dogs.

The initial insulin recommended treatment protocol is based on administering Caninsulin® 0.25 – 0.5 IU every 12 hours or Prozinc® 0.5 – 1 IU/mL every 24 hours. This conservative approach will help lowering glucose and ketone levels while preventing hypoglycemia. The patient must be hospitalized for 24 hours to complete the diagnosis and to determine if there is hypoglycemia by measuring glucose levels every 2-3 hours. If the blood glucose is less than 80 mg/dL, the dose should be decreased by 25%. At this point it is not recommended to increase the dose since the action of insulin may take a week to stabilize.

MONITORING

Th initial goals are to reverse the situation of lack of insulin and to help the owner to understand and treat the diabetes mellitus. Patients are seen initially once a week. Disease control is achieved when there are no clinical signs, weight returns to normal, the owner is happy with his pet's improvement, and glucose levels remain between 100 and 250 mg/dL. At each visit we must obtain information regarding water intake, urine, appetite and overall activity. Blood glucose curves or fructosamine levels will help us to assess the best insulin dose, frequency or even type of insulin. Owners should understand that the time required to achieve a glycemic control is usually 1 up to 3 months. Although fructosamine allows us to assess blood glucose in the last 1-2 weeks, serum fructosamine concentrations should not be used as the sole indicator of status of glycemic control but rather should be interpreted in conjunction with the history, findings on physical examination, and stability of body weight. A discrepancy between interpretation of the serum fructosamine concentration and the clinical picture or, more commonly, results of blood glucose concentrations may occur in some diabetic dogs.

Blood glucose curves helps us to monitor our patients. This can be performed with using a portable glucometer or a continuous monitoring system. As a portable blood glucose meter, we recommended using Alpha Track 2® that it is specially designed for use in dogs and cats. The protocol is to obtain blood glucose samples every 2 hours. Human glucose meters tend to give lower glucose results. Nowadays the most widely used continuous glucose monitor is the Freestyle libre 2®. The sensor is easily placed on the skin and it measures the concentration of interstitial glucose continuously, storing its readings automatically. The sensor must be scanned at least every 8 hours to save all measurements for up to 14 days. The measurement range is between 40 and 500 mg/dL. A recent study revealed that readings seem to be affected by skin thickness and, in particular, dogs with thicker skin have more accurate readings as compared to dogs with thinner skin. In addition, Freestyle libre 2® tends to underestimate low glucose concentrations (less than 70mg/dL) and there is a delay to detect rapid glucose changes. A study using a new long-term monitor system has recently been published. The sensor is inserted under the skin and continuously measures the glucose in the interstitial uid over a period of up to 180 days.

CONCOMITANT DISEASES

No insulin dose clearly defines insulin resistance; however, we should suspect it if we are administering a dose higher than 1.5 IU/kg twice a day with a poor glycemic control. It is important to remember that in cases where we find and we treat a concomitant disease, we must adjust the insulin dose. The reduction is variable and dependent, in part, on the severity of insulin resistance, the amount of insulin being administered, and the expected rapidity of improvement in insulin resistance after treatment of the disorder. For example, correction of obesity will be slow and we must modify the dose gradually. Avoiding hypoglycemia in these patients is our primary goal. The presence of natural occurring hyperadrenocorticism with diabetes is a common scenario since many breeds have a predisposition to both endocrine diseases. In human medicine, the incidence of diabetes mellitus in patients with hyperadrenocorticism is around 20-50%. A study published in 2017 showed that 13.6% had diabetes mellitus and hyperadrenocorticism concurrently. At the same time, patients with hyperadrenocorticism with hyperlipidemia had an increased risk for the development of diabetes. Another important finding was that the development of diabetes in patients with hyperadrenocorticism was related with a decreased survival. We must control the diabetes first, even partially, before performing tests to diagnose hyperadrenocorticism. In these cases, we recommend performing an ACTH stimulation test to maximize the specificity. If we start treating our patients with trilostane (ideally every 12 hours), we must control glucose (perform a blood glucose curve) and in many cases we need to reduce the dose of insulin.

Other common diseases in patients with diabetes that cause insulin resistance are pancreatitis, kidney disease or hypertriglyceridemia, among many others. It is important to understand that pancreatitis can cause diabetes mellitus, and vice versa. In humans, an increased risk of cancer has been described in patients with diabetes. In a recent veterinary study, dogs with diabetes mellitus had only an increased risk for adrenal neoplasia, but not other forms of tumors. Finally, when a good glycemic control is achieved but the patient is losing weight, it is important to assess exocrine pancreatic insufficiency.

BIBLIOGRAPHY

· Association AD. Diagnosis and Classification of Diabetes Mellitus. Diabetes Care. 2014;37(Supplement 1): S81–90.
· Gilor C, Niessen SJM, Furrow E, DiBartola SP. What's in a Name? Classification of Diabetes Mellitus in Veterinary Medicine and Why It Matters. J Vet Intern Med. 2016;30(4):927–40.
· Catchpole B, Kennedy LJ, Davison LJ, Ollier WER. Canine diabetes mellitus: from phenotype to genotype. J Small Anim Pract. 2008;49(1):4–10.
· Niessen SJM, Powney S, Guitian J, Niessen APM, Pion PD, Shaw JAM, et al. Evaluation of a Quality-of-Life Tool for Dogs with Diabetes Mellitus. J Vet Intern Med. 2012;26(4):953–61.
· Shiel RE, Mooney CT. Insulins for the long term management of diabetes mellitus in dogs: a review. Canine Medicine Genetics. 2022;9(1):1.

· Gilor C, Fleeman LM. One hundred years of insulin: Is it time for smart? J Small Anim Pract. 2022;
· Monroe WE, Laxton D, Fallin EA, Richter KP, Santen DR, Panciera DL, et al. Efficacy and Safety of a Purified Porcine Insulin Zinc Suspension for Managing Diabetes Mellitus in Dogs. J Vet Intern Med. 2005;19(5):675–82.
· Fracassi F, Linari G, Baldo FD, Cunzolo AD, D'Angelo S, Malerba E, et al. Comparison of lente insulin and NPH insulin therapy for the treatment of newly diagnosed diabetic dogs: a randomised study. Vet Rec. 2018;183(8):262.
· Malerba E, Fracassi F, Baldo FD, Golinelli S, Ceccherini M, Barbarossa A. The accuracy and precision of insulin administration using human and veterinary pen-injectors and syringes for administration of insulin. J Vet Intern Med. 2021;35(3):1255–64.
· Bertalan AV, Drobatz KJ, Hess RS. Effects of treatment with lispro and neutral protamine Hagedorn insulins on serum fructosamine and postprandial blood glucose concentrations in dogs with clinically well-controlled diabetes mellitus and postprandial hyperglycemia. Am J Vet Res. 2020;81(2):153–8.
· Maggiore AD, Nelson RW, Dennis J, Johnson E, Kass PH. Efficacy of Protamine Zinc Recombinant Human Insulin for Controlling Hyperglycemia in Dogs with Diabetes Mellitus. J Vet Intern Med. 2012;26(1):109–15.
· Ward CR, Christiansen K, Li J, Bryson WL, Jerrentrup KA, Kroh C. Field efficacy and safety of protamine zinc recombinant human insulin in 276 dogs with diabetes mellitus. Domest Anim Endocrin. 2021; 75:106575.
· Fracassi F, Boretti FS, Sieber-Ruckstuhl NS, Reusch CE. Use of insulin glargine in dogs with diabetes mellitus. Vet Rec. 2012;170(2):52.
· Hess RS, Drobatz KJ. Glargine insulin for treatment of naturally occurring diabetes mellitus in dogs. J Am Vet Med Assoc. 2013;243(8):1154–61.
· Fink H, Herbert C, Gilor C. Pharmacodynamics and Pharmacokinetics of Insulin Detemir and Insulin Glargine 300 U/mL in Healthy Dogs. Domest Anim Endocrin. 2018;64 (Diabetes Obes Metab 3 2015):17–30.
· Miller M, Pires J, Crakes K, Greathouse R, Quach N, Gilor C. Day-to-day variability of porcine lente, insulin glargine 300 U/mL and insulin degludec in diabetic dogs. J Vet Intern Med. 2021;35(5):2131–9.
· Fracassi F, Corradini S, Hafner M, Boretti FS, Sieber-Ruckstuhl NS, Reusch CE. Detemir insulin for the treatment of diabetes mellitus in dogs. J Am Vet Med Assoc. 2015;247(1):73–8.
· Hulsebosch SE, Pires J, Bannasch MJ, Lancaster T, Delpero A, Ragupathy R, et al. Ultralongacting recombinant insulin for the treatment of diabetes mellitus in dogs. J Vet Intern Med. 2022.
· Zeugswetter FK, Beer R, Schwendenwein I. Evaluation of fructosamine concentration as an index marker for glycaemic control in diabetic dogs. Vet Rec. 2021;e244.
· Corradini S, Pilosio B, Dondi F, Linari G, Testa S, Brugnoli F, et al. Accuracy of a Flash Glucose Monitoring System in Diabetic Dogs. J Vet Intern Med. 2016;30(4):983–8.
· Baldo FD, Canton C, Testa S, Swales H, Drudi I, Golinelli S, et al. Comparison between a flash glucose monitoring system and a portable blood glucose meter for monitoring dogs with diabetes mellitus. J Vet Intern Med. 2020;34(6):2296–305.
· Baldo FD, Diana A, Canton C, Linta N, Chiocchetti R, Fracassi F. The Influence of Skin Thickness on Flash Glucose Monitoring System Accuracy in Dogs with Diabetes Mellitus. Animals. 2021;11(2):408.
· Tardo AM, Irace C, Baldo FD, Foglia A, Fracassi F. Clinical Use of a 180-Day Implantable Glucose Monitoring System in Dogs with Diabetes Mellitus: A Case Series. Animals Open Access J Mdpi. 2022;12(7):860.
· Miceli DD, Pignataro OP, Castillo VA. Concurrent hyperadrenocorticism and diabetes mellitus in dogs. Res Vet Sci. 2017;115:425–31.
· Manoharan SA, Hess RS. The odds of neoplasia in dogs with and without diabetes mellitus. J Vet Intern Med. 2022;36(2):726–32.

Hipertiroidizm: Nasıl Tedavi Ederim?
Jordi Puig LdV DACVIM (SAIM) DECVIM-Ca
AniCura Ars Veterinaria Veteriner Hastanesi
Barselona (İspanya)

GİRİŞ

Hipertiroidizm, kedilerde en sık görülen endokrinopati olup, tanı için ortalama yaş 12-13 olarak bildirilmektedir. Tedavi seçenekleri arasında antitiroid ilaç kullanımı, tiroidektomi, radyoiyot uygulaması ve besinlerde iyot kısıtlaması yer alır. Bu durum, tiroid bezi tarafından aşırı tiroksin (T4) ve triiyodotironin (T3) üretiminden kaynaklanmaktadır. En sık görülen histopatolojik bulgular adenomatöz hiperplazi veya tiroid adenomu olup olguların %70'inde bilateral, %30'unda tek yanlıdır. Malign bir neoplazinin varlığı, hipertiroidli kedilerin sadece %1-3'ünde tanımlanmaktadır.

ETİYOLOJİ

Çok faktörlü bir süreçten şüphelenilmektedir. Tiroid foliküler hücrelerinde, bu hücrelerin otonom olarak çalışmasına neden olan, çoklu mutasyonlar tespit edilmiştir. Birbirlerine karşıt sonuçlar ortaya koyan çeşitli epidemiyolojik çalışmalar, risk faktörlerini belirlemeye çalışmıştır. 2017'de İngiltere'de yayınlanan yakın tarihli bir araştırma, belirli ırkların (Fars, Siyam, Birmanya, İngiliz Kısa Tüy), uzun tüylü kedilere ve karışık ırklara kıyasla hipertiroidizm geliştirme riskinin daha düşük olduğunu göstermiştir. En yaygın olarak tanımlanan faktörlerden biri yaş mama uygulaması olmuştur. Aday diyete bağlı risk faktörleri iki kategoriye ayrılmaktadır: beslenme yetersizlikleri veya aşırı beslenme ve guatrojen tüketimi.

İLGİLİ KLİNİK UYGULAMALARI

Ortalama görülme yaşı 13'tür. Çoğu hipertiroid kedinin, tiroid hormonunun sistemik etkilerini yansıtan değişken klinik belirtileri bulunmaktadır. Kronik, ilerleyici bir hastalıktır ve klinik etkileri hafiften şiddetliye kadar değişebilir. Bu nedenle, hastalık sürecinin başlarında klinik belirtiler çok hafiftir. Öte yandan, muhtemelen hastalığın daha erken teşhisine bağlı olarak, yıllar içinde belirtilerin sıklığı ve şiddetinde bir azalma görülmektedir.

Klinik belirtiler	Kedilerin yüzdesi
Kilo kaybı	%88
Polifaji	%49
Kusma	%44
PU/PD(Poliüri/Polidipsi)	%36
Hiperaktivite	%31
İştah azalması	%16
Diyare	%15
Letarji	%12
Halsizlik	%12
Solunum zorluğu	%10
Anoreksiya	%7

Hipertiroidili kedilerin yaklaşık %80'inde tiroid bezi palpe edilebilir. Bununla birlikte ötiroid kedilerde, tiroid nodüllerini palpe etmek de mümkündür. Bu nodüllerin gelecekte endokrin hastalıklarına sebep olup olamayacaklarına dair klinik önemi bilinmemektedir. Fiziki muayene ile ilgili temel bulgular aşağıdaki tabloda özetlenmiştir:

Ele gelen tiroid	%80
Zayıflamak	%65
Kalp üfürümü	%54
Taşikardi	%42
Cilt değişiklikleri (yamalı alopesi, matlaşma, kuru kıl örtüsü...)	%36
Gallop kalp ritmi	%15
Kolay strese girmek	%15
Kalp yetmezliği	%2
Boynun ventrofleksiyonu	%1

Hipertansiyon prevalansı %10-20'dir. Bununla birlikte, tedaviden önce normotansif olan vakaların %25'e kadarının, tiroid hormon düzeylerinin normale dönmesinden birkaç ay sonra hipertansif hale gelebileceğini unutmamalıyız.

Kedilerin yarısında, tiroid hormonlarının kemik iliği üzerindeki doğrudan etkisinden dolayı hafif eritrositoz görülmektedir. Ek olarak, hastaların %75'inde hafif-orta derecede ALT ve ALP düzeylerinde yükselme olmaktadır. Vakaların %10-20'sinde hiperglisemi görülmektedir. Hipertiroidili kedilerde serum fruktozamin konsantrasyonları, sağlıklı kedilere göre daha düşüktür. Bu nedenle bu kedilerde diabetes mellitus tanısı ve tedavisi zor olabilmektedir. Son olarak, hastaların yaklaşık %10-20'sinde tanı anında azotemi vardır ve tedaviden sonra kedilerin %50'sinde azotemi gelişebilmektedir.

TEŞHİS

Tanı için en iyi tarama testi toplam T4'tür (TT4), çünkü hipertiroidili kedilerin %91'i referans aralığının üzerinde bir değerde olmaktadır. Aynı şekilde referans aralığında bir TT4 varsa, hastalığı göz ardı edemeyiz. Bu bulgu için olası açıklamalar, serum TT4'teki dalgalanmaları (özellikle erken hastalık esnasında) veya eşlik eden tiroid dışı bir hastalığın varlığını kapsamaktadır. Bu vakalarda klinik belirtiler hafif ise TT4'ü 2-4 hafta içinde tekrarlayabiliriz. Diğer seçenekler arasında tirotropin (TSH) ve/veya serbest T4 (FT4) ölçümü bulunmaktadır.

2001 yılında yayınlanan bir çalışma, FT4'ün duyarlılığının ve özgüllüğünün sırasıyla %98,5 ve %93 olduğunu göstermiştir. Çalışma, equilibrium diyaliz ile FT4 kullanılarak gerçekleştirilmiştir. Bununla birlikte, ek hastalığı (örn., kronik böbrek hastalığı) olan bazı ötiroid kedilerde FT4 yükselmiş olabileceği için FT4 ölçümünün her zaman TT4 ile birlikte yapılması gerektiğini hatırlamak önemlidir. Bu nedenle, FT4'ü yalnızca normal aralığın üst yarısında TT4'ü olan hipertiroidi şüphesi olan kedilerde yapmanızı öneririz.

Kedilerde spesifik bir TSH testi olmamasına rağmen, köpek TSH ölçümü oldukça faydalıdır. Fark edilemeyen TSH'ye sahip kedilere gelecekte hipertiroidizm teşhisi konma olasılığı önemli ölçüde daha yüksektir. Bununla birlikte, fark edilemeyen TSH'li tüm kediler hipertiroidizm geliştirmezler. 2015'te yapılan bir başka yakın tarihli çalışma, hipertiroid kedilerin %98'inde serum TSH konsantrasyonlarının baskılandığını, ancak hafif-orta hipertiroidizmi olan birkaç kedide konsantrasyonların ölçülebilir olduğunu ortaya koymuştur. Hipertiroidli kedilerin sadece %2'si ölçülebilir TSH değerine (≥ 0.03 ng/mL) sahipti. Bu nedenle, serum TSH ölçümü, hipertiroidizm teşhisi için oldukça hassas ancak spesifikliği zayıf bir testi temsil eder ve en iyi T4 ve FT4 ile birlikte ölçülür.

Özetlemek gerekirse, yüksek serum FT4 ve baskılanmış TSH konsantrasyonları ile birlikte referans aralığının üst üçte biri içinde bir serum TT4 konsantrasyonunun bulunması, erken hipertiroidizm teşhisi ile tutarlıdır. Buna karşın, ölçülebilir TSH konsantrasyonuna sahip yüksek-normal serum TT4'ün bulunması durumunda hipertiroidizm olası değildir. Bu durumda klinisyen tanıyı yeniden değerlendirmeli, tedaviyi kesmeli ve hipertiroid için başka bir kanıt bulunmadıkça izlemeye devam etmelidir.

TEDAVİ

Kedi hipertiroidizmini yönetmenin 4 yöntemi mevcuttur. Her tedavinin avantajları ve dezavantajları vardır. Antitiroid ilaçların (metimazol veya karbimazol) uygulanması, veteriner hekimlikteki en yaygın uygulamadır. Karbimazolün oral absorpsiyonundan sonra bu bileşik metimazole dönüştürülür. Metimazole her 12 saatte bir, kedi başına 1.25 - 2.5 mg olacak şekilde başlamanızı öneririz. Hastalık kontrolü sağlandığında günde bir kez tam doz verilebilir. Başka bir seçenek, metimazolün transdermal uygulamasını kapsamaktadır. TT4 düzeylerinin orta aralığın altında olması amacıyla bu değerlerin 2-3 hafta izlenmesini öneririz. Ne yazık ki, tedavinin ilk 4-8 haftasında yan etkiler ortaya çıkabilir. Bunların çoğu hafiftir (kusma veya iştahsızlık) ve geçici olabilir veya doz azaltıldıktan sonra düzelebilir. Bununla birlikte; yan etkilerin bazıları ciddi olabilir (karaciğer hastalığı, nötropeni veya trombositopeni). Yüzdeki soyulmalar, tedavi edilen kedilerin %2-3'ünü etkileyebilir. Bu durumlarda, antitiroid ilaç uygulamasının derhal durdurulması gerekir. Son olarak, hiperfonksiyonel tiroid dokusu zamanla tiroid karsinomuna dönüşmesi olası olarak, büyümeye devam ettiği için, uzun vadeli tıbbi tedavi zararlı olabilir.

Cerrahi tedavi edici bir teknik olabilir. Komplikasyonlar arasında hipokalsemi, Horner sendromu veya laringeal sinir felci bulunur. Daha önceki çalışmalar (çoğunlukla sevk merkezlerinde yürütülen) %90'lık bir başarı gösterse de 2019'da yapılan yeni bir çalışma, bu ameliyat pratisyen hekimler tarafından yapıldığında kısa vadede (ameliyattan sonraki 6 ay içinde) %22'lik bir nüks, uzun vadede (1049 güne kadar) ise %44'lük bir nüks göstermiştir. Bu gerçek, ameliyatın büyük ölçüde cerraha, tekniğe ve ameliyattan önce tiroid sintigrafisinin (99mTc kullanılarak) performansına bağlı olduğunu vurgulamaktadır.

İyot kısıtlamasına dayalı diyet olası bir alternatiftir. Çalışmalar, 21-60 gün arasında TT4'ün %42 ve 61-180 gün arasında %83 oranında normalleştiğini göstermiştir. Bu sonuçlar, diyet tedavisine verilen yanıtın, antitiroid ilaç uygulamasından daha yavaş olduğunu göstermiştir. Bununla birlikte, bu çalışmada ağırlık veya kalp hızında bir iyileşme görülmemiştir. Bu sonuç, bazı durumlarda eşzamanlı hastalık veya subklinik hipertiroidizmin etkisini yansıtıyor olabilir.

Radyoaktif iyot, tek doz ile yüksek etkinliği, ektopik hastalığı tedavisi ve anestezi gerektirmemesi nedeniyle çoğu durumda tercih edilen bir tedavi yöntemidir. Ancak eşlik eden hastalıkları ekarte etmek ve iyi birer aday olup olmadıklarını belirlemek gerekir. Radyoaktif iyot subkutan olarak verilir ve hiperaktif tiroid foliküler hücrelerinde yoğunlaşır. İzotop I-131, hem gama ışınları hem de beta parçacıkları yayar. Beta parçacıklarının iyonlaştırıcı etkileri, çok yüksek kapasitede çalışan hücrelerin yok edilmesinden sorumludur. Beta parçacıkları 1-2 mm gibi kısa bir mesafe kat ettiğinden paratiroid bezleri etkilenmez. Atrofik tiroid dokusu iyotu yoğunlaştırmaz ve tedaviden sadece fonksiyonel hiperaktif tiroid dokusu etkilenir. Tiroid bezinde yoğunlaştırılmayan iyot, idrar ve dışkı yoluyla atılır. Kediler, radyasyon seviyelerine bağlı olarak enjeksiyondan sonra 2 ila 5 gün (İspanyol mevzuatına göre böyledir ve bu diğer ülkelerde değişebilir) bir izolasyon servisinde hastaneye yatırılmalıdır. Tedavide başarı oranı %95 civarındadır. Dikkate alınması gereken bir faktör, iyatrojenik hipotiroidizme neden olma olasılığıdır.

İyatrojenik hipotiroidizmi önlemek, komorbiditelerin ve daha önceden tanımlanmış olan ek hastalığın alevlenme veya iyileşme durumunun teşhis edilmesine olanak sağlamak için tüm vakaların tedaviyi takiben iyi bir izleme planı olmalıdır. Tedaviye başladıktan sonraki ilk izlem testleri 2-4 haftada yapılmalıdır. Stabil ve komplikasyonsuz hipertiroid kediler 4-6 ayda bir TT4, tam kan sayımı, biyokimya paneli, idrar tahlili ve kan basıncı ile izlenmelidir.

HİPERTİROİDİZM VE KRONİK BÖBREK HASTALIĞI

Tedaviden sonra hastaların %50'si kadarında, tedaviye başladıktan sonra glomerüler filtrasyon hızındaki azalmaya bağlı olarak azotemi gelişebilir. Bu durumlarda, IRIS yönergelerini (www.iris-kidney.com) takip etmek ve hipotiroidizmin önüne geçmek önemlidir. Ne yazık ki, tedavi öncesi markırları değerlendirmek için yapılan çalışmalar birbirleriyle çelişmektedir ve kusursuz bir test bulunmamaktadır.

Azotemik olmayan kediler, irreversible küratif bir tedavi (örneğin radyoiyodin) ile doğrudan tedavi edilebilir. Evre I ve II IRIS kediler reversible yöntemler kullanılarak tedavi edilmelidir. Böbrek fonksiyonu ilk 3-6 ayda önemli

ölçüde kötüleşmezse, irreversible iyileştirici tedavi (örn., radyoiyot) uygulanabilir. Tanı sırasında evre III veya IV olan IRIS kedilerin, düşük dozlarda ve KBH yakından izlenerek reversible yöntemlerle (anti-tiroid ilaçları) tedavi edilmesi önerilir. Günümüzde kontrolsüz hipertiroidizmin KBH'yi alevlendirebileceğini biliyoruz ve bu hastalarda TT4'ü yüksek tutma miti yanlıştır.

TEDAVİ SONRASI HİPOTİROİDİZM

Son olarak, iyatrojenik hipotiroidizmin ortaya çıkma ihtimalini izlemeliyiz. İyatrojenik hipotiroidizmi olan kedilerin, ötiroid kedilere göre tedaviden sonraki 6 ay içinde azotemi geliştirmesi daha olasıdır. Ayrıca, azotemili hipotiroid kedilerin sağ kalım süreleri azotemi olmayan kedilere göre daha kısa iken, azotemili ve azotemisiz ötiroid kediler arasında sağ kalım açısından bir fark yoktur. Bu bulgular, iyatrojenik hipotiroidizmin azotemi gelişimine katkıda bulunabileceğini ve hipertiroidi tedavisi sonrası sağ kalım sürelerini azaltabileceğini düşündürmektedir. Irreversible tedavi görmüş bir hastaya hipotiroidi teşhisi konulursa, levotiroksin takviyesi yapmalıyız. Bazı durumlarda, normal tiroid dokusunun rejenerasyonu nedeniyle subklinik hipotiroidizm (normal TT4, yüksek TSH) gelişir ve bu durum genellikle geçicidir.

Çeviri: Kasım BERBER-Pınar KEFELİ BERBER

Hyperthyroidism: How I Treat?
Jordi Puig LdV DACVIM (SAIM) DECVIM-Ca
AniCura Ars Veterinaria Hospital Veterinari
Barcelona (Spain)

INTRODUCTION

Hyperthyroidism is the most common endocrinopathy in cats, with a reported median age of 12 –13 years at the time of diagnosis. Treatment options include the use of antithyroid drugs, thyroidectomy, radioiodine administration and dietary iodine restriction. This condition results from excessive production of thyroxine (T4) and triiodothyronine (T3) by the thyroid gland. The most common histopathological findings are adenomatous hyperplasia or thyroid adenoma, being bilateral in 70% of cases and unilateral in the remaining 30% of cases. The presence of a malignant neoplasm is only described in 1-3% of hyperthyroid cats.

ETIOLOGY

A multifactorial process is suspected. Multiple mutations have been detected in thyroid follicular cells that cause them to work autonomously. Various epidemiological studies have attempted to determine risk factors with contradictory results. A recent study published in 2017 in the UK showed that certain breeds (Persian, Siamese, Burmese, English Shorthair) had a lower risk of developing hyperthyroidism compared to long-haired cats and mixed breeds. One of the most commonly identified factors has been the administration of wet food. Candidate dietary risk factors fall into two categories: nutritional deficiencies or excesses and consumption of goitrogens.

RELEVANT CLINICAL ASPECTS

The median age of presentation is 13 years. Most hyperthyroid cats have variable clinical signs that reflect the systemic effects of the thyroid hormone. It is a chronic progressive disease and its clinical effects can vary from mild to severe. Thus, early in the disease process, the clinical signs are very subtle. On the other hand, a decrease in the frequency and severity of the signs has been seen over the years, probably due to an earlier diagnosis of the disease.

Clinical signs	Percent of cats
Weight loss	88%
Polyphagia	49%
Vomiting	44%
PU / PD	36%
Hyperactivity	31%
Decreased appetite	16%
Diarrhea	15%
Lethargy	12%
Weakness	12%
Respiratory distress	10%
Anorexia	7%

Approximately, the thyroid gland can be palpated in 80% of cats with hyperthyroidism. However, it is also possible to palpate thyroid nodules in euthyroid cats. The clinical significance of these nodules is unknown as

they may or may not progress to endocrine disease in the future. The main findings on physical examination are summarized in the following table:

Palpable thyroid	80%
Thin	65%
Heart murmur	54%
Tachycardia	42%
Skin changes (patchy alopecia, matting, dry coat…)	36%
Gallop cardiac rhythm	15%
Easily stressed	15%
Heart failure	2%
Ventroflexion of the neck	1%

The prevalence of hypertension is 10 - 20%. However, we must remember that up to 25% of cases that are normotensive prior to treatment may became hypertensive several months after normalizing thyroid hormone levels.

Half of the cats have a mild erythrocytosis due to a direct effect of thyroid hormones on the bone marrow. In addition, 75% of patients have a mild-moderate elevation of ALT and ALP. Hyperglycemia occurs in 10-20% of cases. Serum fructosamine concentrations in cats with hyperthyroidism is lower than in healthy cats. For this reason, the diagnosis and management of diabetes mellitus can be difficult in these cats. Finally, about 10-20% of patients have azotemia at the time of diagnosis and up to 50% of cats may develop azotemia after treatment.

THE DIAGNOSIS

The best screening test for the diagnosis is the total T4 (TT4) since 91% of cats with hyperthyroidism have a result above the reference range. Likewise, if we have a TT4 within the reference range, we cannot exclude the disease. Possible explanations for this finding include fluctuations in serum TT4 (especially during early disease) or the presence of a concomitant non-thyroid disease. In these cases, if the clinical signs are mild, we can repeat TT4 in 2-4 weeks. Other options include thyrotropin (TSH) and/or free T4 (FT4) measurement.

A study published in 2001 showed that the sensitivity and specificity of FT4 was 98.5% and 93%, respectively. The study was performed using FT4 by equilibrium dialysis. However, it is important to remember that the FT4 measurement must always be performed in conjunction with the TT4 because some euthyroid cats with a concomitant disease (e.g., chronic kidney disease) may have an elevated FT4. Therefore, we recommend performing FT4 only in those cats with suspected hyperthyroidism that have a TT4 in the upper half of the normal range.

Although there is no specific feline TSH test, the measurement of canine TSH is very helpful. Cats with an undetectable TSH are significantly more likely to be diagnosed with hyperthyroidism in the future. However, not all cats with undetectable TSH will develop hyperthyroidism. Another recent study in 2015 revealed that serum TSH concentrations were suppressed in 98% of hyperthyroid cats, but concentrations were measurable in a few cats with mild-to-moderate hyperthyroidism. Only 2% of hyperthyroid cats had a measurable TSH (≥ 0.03 ng/mL). Therefore, measurement of serum TSH represents a highly sensitive but poorly specic test for diagnosis of hyperthyroidism and is best measured in combination with T4 and FT4.

To summarize, the nding of a serum TT4 concentration within the upper third of the reference range combined

with high serum FT4 and suppressed TSH concentrations is consistent with a diagnosis of early hyperthyroidism. Conversely, the nding of high-normal serum TT4 with a measurable TSH concentration makes hyperthyroidism unlikely. In this case, the clinician should reevaluate the diagnosis, withhold treatment, and continue to monitor unless other evidence for hyperthyroidism is found.

THE TREATMENT

There are 4 methods of managing feline hyperthyroidism. Each treatment has its advantages and disadvantages. The administration of antithyroid drugs (methimazole or carbimazole) is the most common practice in veterinary medicine. After oral absorption of carbimazole, this compound is converted to methimazole. We recommend starting methimazole at 1.25 - 2.5 mg per cat every 12 hours. When disease control is achieved, the full dose can be given once daily. Another option includes the transdermal administration of methimazole. We recommend monitoring TT4 levels in 2-3 weeks with the goal of having TT4 below the mid-range. Unfortunately, side effects may occur during the first 4-8 weeks of treatment. Most are mild (vomiting or anorexia) and may be transient or may resolve after the dose is decreased. However, some of them can be serious (liver disease, neutropenia or thrombocytopenia). Facial excoriations may affect 2-3% of treated cats. In these cases, it is necessary to stop the administration of the antithyroid medication immediately. Finally, long-term medical management may be detrimental as hyperfunctional thyroid tissue continues to grow with possible transformation to thyroid carcinoma over time.

Surgery can be a curative technique. Complications include hypocalcemia, Horner's syndrome, or laryngeal nerve paralysis. Although previous studies (mostly carried out in referral centers) showed a success of 90%, a recent study from 2019 showed a recurrence in of 22% in the short term (within 6 months of surgery), with a further 44% over the long-term (up to 1049 days) when this surgery was performed in general practice. This fact emphasizes that surgery is highly dependent on the surgeon, the technique, and the performance of thyroid scintigraphy (using 99mTc) prior to surgery.

The diet based on iodine restriction is a possible alternative. Studies have shown that the response is slower than the administration of antithyroid medication with a 42% normalization of TT4 between 21-60 days and 83% between 61-180 days. However, that study did not see an improvement in weight or heart rate and it may reflect the influence of concurrent disease or subclinical hyperthyroidism in some cases.
Radioactive iodine is the treatment of choice in most cases due to its high efficacy with a single dose, treatment of ectopic disease, and no need for anesthesia. However, it is necessary to rule out concomitant diseases and determine if they are good candidates. Radioactive iodine is administered subcutaneously and it concentrates within the hyperactive thyroid follicular cells. The isotope I-131 emits both gamma rays and beta particles. The ionizing effects of beta particles are responsible for the destruction of overactive cells. Because beta particles travel a short distance of 1 to 2 mm, the parathyroid glands are not affected. Atrophic thyroid tissue does not concentrate iodine and only functional hyperactive thyroid tissue is affected by treatment. Iodine that is not concentrated in the thyroid gland is eliminated through urine and feces. Cats should be hospitalized in an isolation facility for 2 to 5 days (Spanish legislation and this may vary in other countries) after injection depending on radiation levels. The treatment has a success rate of about 95%. One factor to consider is the possibility of causing iatrogenic hypothyroidism.

All cases must have a good monitoring plan following treatment to avoid iatrogenic hypothyroidism, allow recognition of comorbidities and exacerbation or improvement of concurrent disease already identified. Initial follow-up tests after starting treatment should be done at 2-4 weeks. Stable and uncomplicated hyperthyroid cats should be monitored every 4–6 months with a TT4, complete blood count, biochemistry panel, and urinalysis and blood pressure.

HYPERTHYROIDISM AND CHRONIC KIDNEY DISEASE

Up to 50% of patients may develop azotemia after treatment due to the decrease of the glomerular filtration

rate after initiating treatment. In these cases, it is important to follow IRIS guidelines (www.iris-kidney.com) and to avoid hypothyroidism. Unfortunately, studies to assess pre-treatment markers are inconsistent and there is no perfect test.

Non-azotemic cats may be treated directly with an irreversible curative therapy (e.g., radioiodine). Cats with IRIS stage I and II should be treated with reversible treatment and if the renal function does not significantly worsen during the first 3-6 months, irreversible curative therapy (e.g., radioiodine) can be performed. IRIS stage III or IV cats at the time of diagnosis, it is recommended to treat them with reversible methods (anti-thyroid medications) at low doses with close monitoring of CKD. Nowadays, we know that uncontrolled hyperthyroidism can exacerbate CKD and the myth of keeping TT4 high in these patients is false.

POST-TREATMENT HYPOTHYROIDISM

Finally, we must monitor the possibility of the appearance of iatrogenic hypothyroidism. Cats with iatrogenic hypothyroidism are more likely to develop azotemia within 6 months of treatment than euthyroid cats. Also, hypothyroid cats with azotemia have shorter survival times than non-azotemia cats, while there is no difference in survival between euthyroid cats with and without azotemia. These findings suggest that iatrogenic hypothyroidism may contribute to the development of azotemia and reduce survival times after treatment of hyperthyroidism. If hypothyroidism is diagnosed in a patient who has received irreversible treatment, we must supplement with levothyroxine. In some cases, the so-called subclinical hypothyroidism (normal TT4, high TSH) develops due to the regeneration of normal thyroid tissue and is usually transient.

BIBLIOGRAPHY

1. Carney, H., Ward, C., Bailey, S., Bruyette, D., Dennis, S., Ferguson, D., Hinc, A., Rucinsky, A. 2016 AAFP Guidelines for the Management of Feline Hyperthyroidism Journal of Feline Medicine and Surgery 2016; 18(5), 400-416.
2. Peterson ME. Hyperthyroidism in Cats Considering the Impact of Treatment Modality on Quality of Life for Cats and Their Owners. Vet Clin North Am Small Animal Pract. 2020;50(5):1065–84.
3. Covey, H., Chang, Y., Elliott, J., Syme, H. Changes in thyroid and renal function after bilateral thyroidectomy in cats Journal of Veterinary Internal Medicine 2019; 33(2), 508-515.
4. Hui, T., Bruyette, D., Moore, G., Scott Moncrieff, J. Effect of Feeding an Iodine Restricted Diet in Cats with Spontaneous Hyperthyroidism Journal of Veterinary Internal Medicine 2015; 29(4), 1063-1068.
5. Scott Moncrief, J.C.: Feline hypethyroidism. En: Canine and Feline Endocrinology (fourth edition), Elsevier, 2015; 137-195
6. Thomas K. Graves: Feline hypethyroidism. En: Textbook of Veterinary Internal Medicine: diseases of the dog and cat (eight edition), Elsevier, 2017; 1747-1757
7. Williams, T., Elliott, J., Syme, H. Association of Iatrogenic Hypothyroidism with Azotemia and Reduced Survival Time in Cats Treated for Hyperthyroidism Journal of Veterinary Internal Medicine 2010; 24(5), 1086-1092.

Oral Patoloji
Brook A. Niemiec DVM, DAVDC, DEVDC, FAVD
Veterinary Dental Specialties & Oral Surgery
San Diego, CA, USA

Ortodontik (Kapanış) Problemleri

Ortodontik problemler köpeklerde olağan dışı değildir, ancak kedilerde oldukça nadir gözlemlenir. Yalnızca kozmetik bir problem olmak dışında dudaklarda, diş etlerinde, damakta veya dişlerde de travmaya neden olabilirler.
Maloklüzyonların en yaygın nedeni olarak kalıtsal faktörler gösterilmektedir. Ek genetik faktörler ise dil büyüklüğü, dudak ve yanak gerginliğini içerir.
Bu hastalar genellikle çene veya dişlerin hiza dışında olması dışında belli bir klinik bulgu göstermezler. Sorunun türüne ve ciddiyetine bağlı olarak, oral travma mevcut olabilir ve kanama, ağız ağrısı, diş eti hastalığı, diş ölümü ve hatta nazal enfeksiyon ile sonuçlanabilir.
Maloklüzyonlar için tedavi, hastalık sürecinin tipine ve ciddiyetine göredir. Seçenekler şunlardır:
· Tedaviye gerek yok (tamamen kozmetik ise).
· Rahatsız edici diş veya dişlerin çekilmesi.
· Aletler kullanılarak ortodontik düzeltme yapılması.
· Dişin kısaltılması ve kök kanalının korunması (Koronal amputasyon ve vital pulpa tedavisi)
Kozmetik nedenli düzeltme kesinlikle mümkündür; ancak hastanın yararına olmayabilir. Ortodontik tedavi ile ilişkili ağrı ve gerekli olan çok sayıda anestezik, genellikle ortodontik tedaviyi sağlıklı olan hastaya bir kötülük haline getirir.

Düşmemiş süt dişleri

Düşmemiş süt dişleri, özellikle küçük ve minyatür ırk köpeklerde çok yaygındır. Bununla birlikte, kedilerin yanı sıra herhangi bir ırkta da ortaya çıkabilirler. Derhal tedavi edilmezse hem ortodontik hem de periodontal problemler yaratırlar. Eskiden süt dişlerinin düşmemesinin daimî dişlerin yanlış sürümesine neden olduğuna inanılıyordu. Fakat çalışmalar, kalıcı dişlerin maloklüze halde sürümesinin nedeninin düşmemiş süt dişleri olduğunu göstermiştir.
Ortodontik problemlerin, kalıcı köpek dişlerinin sürümeye başlamasından sonraki iki hafta içinde başladığı bildirilmiştir. Bunun nedeni, süt dişin kalıcı dişin çıkmak istediği yerde bulunmasıdır.
Periodontal sorunlar, periodontiyumun normal olgunlaşmasının bozulması nedeniyle ortaya çıkar. Düşmemiş bir süt dişi olduğunda, periodontiyumun bir alanı kalıcı dişe bağlanmaz, bu nedenle o bölgedeki periodontal bağlanma dokusu normal olmayacaktır. Bu hasarın, kalıcı dişlerin sürümeye başlamasından sonraki 48 saat içinde başladığı bildirilmiştir!
Bu nedenle, bu sorunların ortaya çıkması için yetişkin dişin tamamen sürümesine gerek yoktur ve mümkün olduğunca erken müdahale edilip süt dişi çekilmelidir. Süt dişi çekimlerini kısırlaştırma operasyonuyla beraber yapmak için altı aya kadar beklemeyin. Aslında, süt dişlerini tutmaya eğilimli ırkların sahiplerine, kalıcı dişlerin sürümesini izlemeleri ve hastayı bu gerçekleşir gerçekleşmez tedaviye başlatmaları talimatı verilmesini öneririz.

Kırık dişler

Veteriner hekimlikte görülen iki ana kuron kırığı tipi komplike ve komplike olmayandır. Her iki tip de tedavi gerektirir; ancak tedavileri genellikle farklıdır. Pulpası doğrudan ekspoze olan (komplike kuron kırıkları) tüm dişler endodontik veya ekzodontik tedavi ile tedavi edilmelidir; görmezden gelmek bir seçenek DEĞİLDİR. Diş nekroze olmadan önce, açık sinir dayanılmaz derecede ağrılıdır. Diş ölümünü takiben, kök kanal sistemi sadece lokal enfeksiyon değil, aynı zamanda daha ciddi sistemik hastalıklarla bağlantılı bir bakteriyemi yaratan bakteriyel bir otoyol görevi görecektir (daha fazla bilgi için periodontal hastalık hakkındaki makaleye bakınız). Bu hastaların sahipleri, "Köpeği rahatsız etmiyor gibi görünüyor" gibi söylemlerle terapiye devam etmek konusunda isteksiz olacaklardır. Kırık ve/veya enfekte dişler evcil hayvanı rahatsız eder ve hayvanlar tedaviyi takiben daha iyi davranırlar. Veteriner hekimlerin hastaları stoik oldukları için ve bu nedenle ağız ağrısının dışa dönük belirtilerinin olmaması iyi huylu bir durum olarak yanlış yorumlanmamalıdır. Bu nedenle, hastanın bir savunucusu olmalı ve

tedaviyi önermelisiniz. Komplike olmayan kuron kırıkları, özellikle büyük cins köpeklerde, oral muayenede çok yaygın bir bulgudur. Bu kırıklar doğrudan dentin maruziyetine neden olacaktır. Açık olan dentin tübülleri hasta için ciddi bir ağrı yaratacaktır. Bu duyarlılığın yaratıldığını kabul eden yol, akışkanlar dinamiği teorisidir.
Ek olarak, bu dişlerin bazıları travma, pulpa iltihabı veya dentin tübülleri yoluyla doğrudan pulpa inflamasyonu nedeniyle ölür. Bu nedenlerden dolayı, canlılığın kesinleştirilmesi için bu dişlerin radyografisinin çekilmesi önerilir. Dişler canlı değilse (periapikal oluşumlar veya genişlemiş bir pulpa kanalı ile kanıtlanabilir) endodontik veya ekzodontik tedavi gereklidir. Dişler canlı görünüyorsa, hassasiyeti azaltmak için kompozit uygulanması önerilir (daha fazla bilgi için lütfen konunun ilerleyen kısımlarında kompozit ile ilgili makaleye bakın).

İçten lekelenmiş dişler:
Endodontik hastalık, intrinsik lekelenme ile kendini gösterir. Bu pembe, mor, sarı veya gri olarak görünebilir. Hale tarafından yapılan bir araştırma, içten lekelenmiş dişlerin sadece %40'ının endodontik hastalığın radyografik belirtilerine sahip olduğunu, ancak %92,7'sinin cansız olduğunu göstermiştir. Cansız dişler doğal savunma yeteneklerini kaybeder ve genellikle anakorezis olarak bilinen kan dolaşımı yoluyla enfekte olurlar. Bu nedenle, canlılığı belirlemek için radyografik görünüme güvenmeyin; tüm dişler kök kanal tedavisi veya ekstraksiyon yoluyla kesin olarak tedavi edilmelidir.
Mine hipokalsifikasyonu (hipoplazi)
Mine hipokasifikasyon alanları genellikle koyu kahverengi (nadiren siyah) renge boyanmış olarak görünür ve çukurlu ve pürüzlü görünebilir. Bununla birlikte, diş yüzeyi, çürük lezyonunun yumuşak/yapışkan yüzeyinin aksine serttir. Zayıflamış mine bölgeleri kolayca pul pul dökülür, bu da altta yatan dentini açığa çıkarır ve lekelenmeye neden olur. Açık dentin kanalları hasta için önemli derecede rahatsızlığa neden olacaktır (yukarıdaki komplike olmayan kuron kırıklarına bakınız).
Dişlerin pürüzlülüğü aynı zamanda plak ve diş taşı retansiyonunun artmasına neden olur ve bu da periodontal hastalığın erken başlamasına yol açar.
Tüm bu nedenlerden dolayı, bu dişlerin hızlı tedavisi hastanın sağlığı için kritik öneme sahiptir. Tedavi, hassasiyeti gidermeyi, dentin tübüllerini tıkayarak endodontik enfeksiyondan kaçınmayı ve plak birikimini azaltmak için dişi pürüzsüzleştirmeyi amaçlamaktadır. Bu hedeflere ulaşmanın en etkili yolu, bonding kompozit restorasyon uygulamasıdır. Hasar şiddetliyse ve hasta yakını kalıcı bir düzeltme istiyorsa, kuron tedavisi uygulanabilir. Alternatif olarak, diş çekimi yapılabilir; ancak kök yapısı normalse ve endodontik enfeksiyon bulgusu yoksa bu önerilen bir tedavi yöntemi değildir.

Felin Diş Rezorpsiyonu (TR):
TR, çok yaygın bir hastalıktır. Raporlar insidanslarına göre değişir, ancak 6 yaşın üzerindeki kedilerin yaklaşık %60'ında en az 1 dişte gözlemlenir ve bir tanesine sahip olanlar tipik olarak daha fazlasına da sahiptir. Bu lezyonlar, diş yapısının yeniden şekillendirilmesinden sorumlu hücreler olan odontoklastlardan kaynaklanır. Bu hücreler aktive edilir ve inaktive edilemez, bu da diş tahribatına neden olur.
Şu anda rezorptif lezyonların iki bilinen formu vardır, tip 1 ve tip 2. Klinik olarak, ilk olarak diş eti sınırında belirtilen diş kusurlarına benzerler. Fakat ileri vakalarda önemli diş tahribatı ve diş kırıkları gibi görülebilir. Türler arasında ayrım yapmak için en iyi tanı aracı dental radyografilerdir. Tip 1 lezyonlarda, kaybedilen kök yapısının kemikle değiştirilmesi söz konusu değildir, oysa tip 2 lezyonlarda genellikle kayıp diş yapısının belirgin bir şekilde kemikle yer değiştirmesi gözlemlenir.
Tip 1 TR'ler tipik olarak kaudal stomatit veya periodontal hastalık gibi inflamasyonla ilişkilidir. Bu durumlarda, yumuşak doku iltihabının odontoklastları aktive ettiği düşünülmektedir. Sınıf 1 lezyonların provoke edici nedeni sementa bir defekttir. Odontoklastlar dentinin yerine geçer ve yok eder, bu da sekonder mine kaybına ve rezorpsiyon alanlarına yol açar. Zayıflamış kuron sonunda kırılır ve bu durumlarda kök kanal sistemi bozulmadan kalır ve bu da hasta için devam eden ağrı ve enfeksiyona neden olur.
Tip 2 lezyonlar genellikle sağlıklı ağızlarda görülür; ancak lezyonlar lokal gingivit oluşturacaktır. Tip 2 TR'lerin etiyolojisi hala kanıtlanmamıştır. Mevcut iki ana teori, sert yiyecekler tüketmekten oluşan abfraksiyon travması ve diyetteki aşırı D vitamininden kaynaklandığıdır. Tip 2 TR'ler, defektin osteoblastlar tarafından eşzamanlı onarımının histolojik kanıtlarını gösterirken, aynı zamanda dişin odontoklastlar tarafından eritildiğini gösterir.

Son zamanlarda, kuron amputasyonu, tam ekstraksiyona göre kayda değer derecede daha az travma ve daha hızlı iyileşme ile sonuçlandığından ileri tip 2 lezyonlar için kabul edilebilir bir tedavi seçeneği olarak önerilmektedir. Bu prosedür, yaygın olarak kabul edilmesine rağmen, hala tartışmalıdır. Çoğu veteriner diş hekimi bu tekniği çeşitli sıklıklarla kullanılır. Veteriner diş hekimleri tipik olarak bu tedavi seçeneğini yalnızca ciddi derecede veya tam kök replasmanı olduğunda kullanırlar. Ne yazık ki, pratisyen hekimlerin çoğunluğu bu tekniği gerektiğinden de sık kullanmaktadır. Kuron amputasyonu sadece periapikal veya periodontal kemik kaybı göstermeyen radyografik olarak doğrulanmış ileri tip 2 TR'li dişlerde yapılmalıdır. Kuron amputasyonu şu sorunlara sahip dişlere yapılmamalıdır: tip 1 TR'ler, endodontik veya periodontal patoloji, inflamasyon veya enfeksiyonun radyografik veya klinik kanıtları veya L/P stomatiti olan hastalarda. Dental radyografi uygulayamayan pratisyenler kuron amputasyonu yapmamalıdır. Bu durumlarda dişler ya tamamen çekilmeli ya da hastanın dental radyografilerini çekebilecek bir tesise yönlendirilmelidir.

Eksik dişler

Dişlerin eksik olmasının birkaç nedeni vardır. Bu nedenler: Konjenital eksiklik, daha önce çekilmiş dişler, kök kalıntılarının bulunduğu kırılan dişler veya çekimler ve sürüyememiş dişler. İlk iki senaryo tedavi gerektirmez, ama son ikisi müdahale gerektirebilir. Bu nedenle, dental radyografiler tüm "eksik diş" vakalarında endikedir. Dental radyografiler kök kalıntılarını ve inflamasyon veya enfeksiyon kanıtlarını (klinik veya radyografik) ortaya çıkarırsa, dişler cerrahi olarak çekilmelidir. "Sessiz" iseler, hasta yakınları bilgilendirilmeli ve dişlerin cerrahi olarak çekilmesi seçeneği verilmelidir.

Sürüyememiş dişler en sık maksiller kanin ve premolar dişlerde (özellikle PM1), ırk olarak ise en sık minyatür ve küçük ırklar olmak üzere brakisefalik köpeklerde de görülürler.

Bu hastaların genellikle genç bir hayvanda eksik bir diş dışında belli bir klinik bulgusu yoktur. Alternatif olarak, düşmemiş bir süt dişi mevcut olabilir.

Bazen, sürüyememiş bir diş, dentigeröz bir kistin gelişmesine yol açabilir. Bir veteriner çalışmasında vakaların %29'unda patolojik değişiklikler gözlemlendiği görüldü. Sonuç olarak, sunulan şikâyet veya ağız muayenesi yapıldığında ulaşılan bulgu, "eksik" diş bölgesinde bir şişlik olabileceğidir.

Dentigeröz kist, sürüyememiş bir dişin mine oluşturan yapısından gelişen sıvı dolu bir yapıdır. Küçük dentigeröz kistler genellikle asemptomatiktir ve genellikle diş radyografisi olmadan teşhis edilmez. Klinik olarak ise bu kistler genellikle genç bir hastada eksik diş bölgesinde şişlikler halinde görülecektir. Dentigeröz kistler oldukça büyük ve şekil değiştirici hale gelebilir ve majör cerrahi rekonstrüksiyonlar gerektirebilir.

Ek olarak, bu kistler enfekte olup akut şişlik ve ağrıya neden olabilir. Bu vakalar genellikle apse olarak yanlış teşhis edilir. Son olarak, dentigeröz kistlerin neoplastik transformasyona uğradığı bildirilmiştir. Dental radyografiler genellikle tanısaldır ve sürüyememiş dişin kuronu ile ilişkili uniloküler radyolüsent bir alanı ortaya çıkarır. Sıvı analizi ve sitoloji için elde edilen bir örnek, kist tanısını destekleyici olacaktır. Kistik çeperin histopatolojik analizi ile de kesin tanı konulabilir.

Bu lezyonların prognozu, tanı ve tedavinin hastalığın nispeten erken dönemde gerçekleştirilmesi durumunda mükemmeldir.

Rahatsız eden dişin cerrahi olarak çekilmesi ve kistik çeperin dikkatli bir şekilde debridmanı tedavi edici olacaktır. Kistik çeperin herhangi bir alanını geride bırakmaktan kaçınmak önemlidir, çünkü bu kistin reforme edilmesine izin verebilir. Erken cerrahi müdahale, mümkün olan en az invaziv cerrahi ile sonuçlanacaktır.

Oral neoplazi

Ağız boşluğu, neoplastik büyümelerle en sık karşılaşılan yerlerde 4. Sıradadır. En sık görülen oral büyümeler epulislerdir (fibromatöz ve kemikleşen). Bunlar periodontal ligamentin (hamartomlar) iyi huylu aşırı büyümeleridir. Bunlar çok büyüyebilir, ancak agresif değildir. Akantomatöz Ameloblastomlar (epulisler) metastaz yapmazlar ve lokal olarak hafif agresiftirler. ½ cm marjinli lokal eksizyona iyi yanıt verirler ve radyasyon tedavisi ile %90 kontrol oranına sahiptirler.

İyi huylu tümörler kedilerde son derece nadirdir. Kedilerde en sık görülen malign oral tümör skuamöz hücreli bir sarkomdur. Fibrosarkomlar ise sıklık olarak skuamöz hücreli karsinomların hemen arkasından gelir. Bu tümörlerin her ikisi de tipik olarak yaşlı kedilerde görülür, lokal olarak agresiftir ve yavaş metastaz yaparlar. Bu noktada

tek tedavi seçeneği erken, agresif cerrahidir (2 cm'lik cerrahi sınırlar). Yukarıdaki tümörler köpeklerde de görülür. Davranışları ve terapileri kedilere benzer, ancak bu tümörler köpeklerde radyasyon tedavisine daha iyi yanıt verir. Köpeklerde, en sık görülen malign tümör, tipik olarak yaşlı koyu pigmentli köpeklerde görülen bir melanomdur. Melanomlar sadece lokal olarak agresif değildir; ayrıca hastalığın seyrinde çok erken metastaz yaparlar. Agresif cerrahi, radyasyon tedavisi ve kemoterapinin bir kombinasyonu bu hastalık sürecini tedavi etmenin en iyi yoludur. Ek olarak, yakın zamanda bu hastalık süreci için ek bir tedavi olarak umut vaat eden bir aşı piyasaya sürülmüştür.

Kaudal Stomatit
Bu, kedilerde şu anda bizleri çok zorlayan yeni bir hastalık sürecidir. En iyi tanım, diş dokularına karşı şiddetli bir bağışıklık aracılı reaksiyondur, ancak tam anlamıyla bilemiyoruz. Bazıları bunun aslında klinik olarak aynı görünen bir grup hastalık süreci olabileceğini düşünüyor, bu yüzden tedavi etmek çok yıldırıcı olabilir. Anamnez genellikle anoreksi, salya, öğürme ve çiğneme sırasında ağrıyı içerecektir. Fiziksel muayenede tipik olarak dağınık kürklü zayıf bir hayvan görürsünüz. Ağız muayenesi genellikle tüm dişlerde ciddi stomatit ortaya çıkaracaktır. İnflamasyon premolar ve molar dişlerde, kanin ve kesici dişlere göre daha kötü olacaktır. Ancak faucitis (dişlerin arkasında kalan oral mukoza, boğaz, inflamasyonu), anahtar klinik bulgudur. Diş etinin hiperplastik inflamasyonu periodontal hastalıktan kaynaklanabilir, ancak onda faucitis mevcut olmayacaktır.

Tıbbi Terapi:
Çoğu medikal tedavi bir süre işe yarayacaktır, ancak ilaçlara direnç bir yıl veya daha kısa sürede başlar. Ayrıca çoğu tedavinin kendi başına hastalık sürecinden daha kötü yan etkileri mevcuttur. Genel olarak, medikal tedavi hem hekim hem de hasta yakını için oldukça yorucudur. Kortikosteroidler günümüzde çoğu tıbbi tedavinin temelini oluşturmaktadır. Genellikle ilk başta çok etkilidir ve müşteri için nispeten ucuzdur. Deneyimlerime göre, enjekte edilebilir (depomedrol 5-10 mg İM) preparatlar, oral preparatlardan çok daha etkilidir. Fakat, tipik olarak bir yıl kadar sonra daha kısa zaman aralıklarında daha yüksek dozlar gerektirerek etkinliği kaybederler. Bu genellikle önemli zararlı etkilere neden olur. Antibiyotikler steroidlerden daha güvenlidir, ancak özellikle uzun süreli tedavide çok daha az etkilidir. Genellikle başarılarında hayal kırıklığı yaratırlar. Metronidazol ve klindamisin tedavinin temel dayanaklarıdır; ancak Clavamox ve amoksisilin de kullanılabilir. Metronidazol, anti-inflamatuar etkisi nedeniyle tercih edilen bir antibiyotiktir. Imuran, Sitoksan, Altın Tuzları, Siklosporin gibi diğer bağışıklık baskılayıcılar kullanılan ilaçlardandır. Bununla birlikte, hepsinin çok sayıda olumsuz yan etkisi olmasıyla birlikte (miyelosupresyon) çok pahalıdır.

Cerrahi Tedavi:
Ekstraksiyon şu anda kedilerde bu hastalık süreci için TEK etkili uzun vadeli tedavidir. Deneyimlerimize göre, çekim ne kadar erken yapılırsa, kedilerin hem post-operatif hem de uzun vadede iyileşme süreci o kadar iyi olur. Çekimlerin başarılı olması için dişlerin TAMAMEN çekilmesi gerekir. Bu nedenle ameliyat sonrası diş köklerinin tamamen alındığının radyografik olarak doğrulanması önerilir. Dişlerin tamamen çıkarıldığı kesinleştirildikten sonra, periodontal ligamenti temizlemek ve pürüzlü kemik kenarlarını pürüzsüzleştirmek için alveoloplasti yapın. Bu tipik olarak elmas frez ile gerçekleştirilir. Çalışmalar, kaninlerin kaudalinde kalan tüm dişler çekildiğinde %60'lık bir başarı oranı bildirmektedir, ancak bizim deneyimlerimiz o kadar iyi olamamıştır. Bununla birlikte, edentülasyon, klinik gerileme yönünden %90-95'lik bir başarı oranına sahiptir. Hafif faucitis kalabilir, ancak evcil hayvanlar daha rahattır. Ek olarak, cerrahi tedaviye tam yanıt vermeyen nadir vakalar genellikle tıbbi tedaviye çok daha iyi yanıt verir. Kanin veya kesici dişlere inflamasyon yoksa (ki bu nadirdir), o zaman hasta yakınına kanin dişleri yerinde bırakma seçeneği sunulur. Fakat, eğer bunlarda da inflamasyon mevcutsa, tüm dişler çekilmelidir.

Diğer terapi:
Lazer tedavisinin etkili olduğu gözlemlenmemiştir. Fakat, UC Davis'te devam eden bir çalışma, kök hücre tedavisinin etkili olabileceğini göstermiştir.

Çeviri: Buket ÇAKAR

Oral Pathology
Brook A. Niemiec DVM, DAVDC, DEVDC, FAVD
Veterinary Dental Specialties & Oral Surgery
San Diego, CA, USA

Orthodontic (bite) problems

Orthodontic problems are not unusual in dogs, but are fairly uncommon in cats. They may be purely cosmetic or can result in trauma to the lips, gums, palate, or teeth.

By far, the most common cause of malocclusions is hereditary. Additional genetic causes include tongue size as well as lip and cheek tension.

These patients often do not show any overt clinical signs other than the jaws or teeth being out of alignment. Depending on the type and severity of the problem, oral trauma may be present and can result in bleeding, oral pain, gum disease, tooth death and even nasal infection.

Therapy for malocclusions is relative to type and severity of the disease process. Options include:

· No therapy (if purely cosmetic).
· Extraction of the offending tooth or teeth.
· Orthodontic correction using appliances.
· Lowering the tooth and then protecting the root canal (Coronal amputation and vital pulp therapy)

Strictly cosmetic correction is certainly possible; however it may not in the patient's best interest. The pain associated with orthodontic adjustment, and the numerous anesthetics required, often makes orthodontic therapy a disservice to the otherwise healthy patient

Persistent deciduous teeth

Persistent deciduous teeth are very common, especially in small and toy breed dogs. However, they can occur in any breed as well as cats. They create both orthodontic and periodontal problems if not treated promptly. It used to be believed that the persistent deciduous caused the permanent tooth to become malocclused. Studies have shown, however, that it is the permanent tooth erupting incorrectly that causes the deciduous to be persistent.

It has been reported that orthodontic problems begin within two weeks of the permanent canines starting to erupt. This is due to the deciduous tooth being in the place that the adult wishes to occupy.

The periodontal issues occur due to a disruption of the normal maturation of the periodontium. When there is a persistent deciduous tooth, one area of the periodontium is not attaching to the permanent, therefore the periodontal attachment in that location will not be normal. It has been reported that the damage begins within 48 hours of the permanent teeth starting to erupt!

Therefore, the adult tooth does not need to be completely erupted for these problems to occur, and they should be extracted as early as possible, do not wait until six months of age to perform the extractions along with neutering. In fact, we recommend that the owners of breeds prone to retain their teeth be instructed to watch for eruption of the permanent teeth and to present the patient for therapy as soon as this occurs.

Fractured teeth

The two main types of crown fracture seen in veterinary medicine are complicated and uncomplicated. Both types require therapy; however treatment for each is often different.

All teeth with direct pulp exposure (complicated crown fractures) should be treated with endodontic or exodontic therapy; ignoring them is NOT an option. Prior to tooth necrosis, the viable nerve is excruciatingly painful. Following tooth death, the root canal system will act as a bacterial super-highway creating not only local infection, but also a bacteraemia which has been linked to more serious systemic diseases (see the article on periodontal disease for further information). The owners of these patients will be reluctant to pursue therapy as "It does not seem to bother the dog". Fractured and/or infected teeth do bother the pet and they will act better following therapy. Veterinary patients are known for being stoic, and therefore lack of outward signs of oral pain should not be misinterpreted as a benign state. Therefore, you must be a patient advocate

and recommend therapy. Uncomplicated crown fractures are also a very common finding on oral exam, particularly in large breed dogs. These fractures will result in direct dentinal exposure. The exposed dentinal tubules will create significant pain for the patient. The currently accepted means by which this sensitivity is created is via the theory of fluid dynamics. In addition, some of these teeth will become non-vital due to the traumatic incident, pulpal inflammation, or direct pulpal invasion via the dentinal tubules. For these reasons, it is recommended that these teeth be radiographed to ensure vitality. If the teeth are non-vital (evidenced by periapical rarefaction or a widened root canal) endodontic or exodontic therapy is required. If the teeth appear vital, the application of a bonded composite is recommended to decrease sensitivity (please see the article on composite bonding later in the issue for further information).

Intrinsically stained teeth: Endodontic disease is also manifested by intrinsic staining. This can appear as pink, purple, yellow, or grey. A study by Hale showed that only 40% of intrinsically stained teeth had radiographic signs of endodontic disease, however 92.7% are non-vital. Non-vital teeth lose their natural defence ability and are often infected via the bloodstream, which is known as anachorisis. Therefore, do not rely on radiographic appearance to determine vitality; all teeth should be definitively treated via root canal therapy or extraction.

Enamel hypocalcification (hypoplasia)
Areas of enamel hypocalcification will generally appear stained a tan to dark brown (rarely black) color, and may appear pitted and rough. The tooth surface is hard however, as opposed to the soft/sticky surface of a caries lesion. The areas of weakened enamel are easily exfoliated which will expose the underlying dentin, resulting in staining. Dentin exposure will result in significant discomfort for the patient (see uncomplicated crown fractures above).
The roughness of the teeth will also result in increased plaque and calculus retention, which in turn leads to early onset of periodontal disease.
For all of these reasons, prompt therapy of these teeth is critical to the health of the patient.
Treatment is aimed at removing sensitivity, avoiding endodontic infection by occluding the dentinal tubules, and smoothing the tooth to decrease plaque accumulation. The most efficient and effective way to accomplish these goals is placement of a bonded composite restoration.
If the damage is severe and the client is interested in a permanent correction, crown therapy can be performed. Alternatively, extraction may be performed; however this is not the recommended course of therapy if the root structure is normal with no evidence of endodontic infection.

Feline Tooth Resorption (TR): TRs are a very common malady. Reports vary as to their incidence, but approximately 60% of cats over 6 years of age have at least one, and those that have one typically have more. These lesions are caused by odontoclasts which are cells that are responsible for the normal remodelling of tooth structure. These cells are activated and do not down regulate, resulting in tooth destruction.
There are currently two recognized forms of resorptive lesions, type 1 and type 2. Clinically, they appear very similar, as dental defects that are first noted at the gingival margin. However, advanced cases will show significant tooth destruction and may appear to be a fractured tooth. The best diagnostic tool for differentiating between types is dental radiology. With type 1 lesions, there is no replacement of the lost root structure by bone, whereas with type 2 there is generally marked replacement of the lost tooth structure.
Type 1 TRs are typically associated with inflammation such as caudal stomatitis or periodontal disease. In these cases, it is thought that the soft tissue inflammation has activated the odontoclasts. The inciting cause of class 1 lesions is a cemental defect. Odontoclasts move in and destroy the dentin, leading to secondary enamel loss and a resorption lacuna. The weakened crown will eventually fracture, and in these cases the root canal system stays intact resulting in continued pain and infection for the patient.
Type 2 lesions are generally seen in otherwise healthy mouths; however the lesions will create local gingivitis. The etiology of type 2 TRs remains unproven. The two major current theories are abfraction injuries from eating hard food and excess vitamin D in the diet. Type 2 TRs show histological evidence of simultaneous repair of the defect by osteoblasts at the same time that tooth is being resorbed by odontoclasts.

Recently, crown amputation has been suggested as an acceptable treatment option for advanced type 2 lesions as it results in significantly less trauma and faster healing than complete extraction. This procedure, although widely accepted, is still controversial. Most veterinary dentists employ this technique, however in widely varying frequency. Veterinary dentists typically employ this treatment option only when there is significant or complete root replacement by bone. Unfortunately, the majority of general practitioners use this technique far too often. Crown amputation should only be performed on teeth with radiographically confirmed advanced type 2 TRs which show no peri-apical or periodontal bone loss. Crown amputation should not be performed on teeth with: type 1 TRs, radiographic or clinical evidence of endodontic or periodontal pathology, inflammation, or infection; or in patients with L/P stomatitis. Those practitioners without dental radiology capability SHOULD NOT perform crown amputation. In these cases, the teeth should either be fully extracted or the patient referred to a facility with dental radiology.

Missing teeth

There are several reasons that teeth may be missing. These reasons include: congenitally missing, previously extracted, fractured (or extracted) with retained roots, or impacted. The first two scenarios do not require therapy, where as the latter two may necessitate intervention. Therefore, dental radiographs are indicated in all cases of "missing teeth".

If dental radiographs reveal retained roots and evidence of inflammation or infection (clinical or radiographic), the teeth should be surgically extracted. If they are "quiet", the owners should be informed and given the option of having the teeth surgically extracted.

Impactions occur most commonly in the maxillary cuspid and premolar teeth (especially PM1). They also occur most often in toy and small breeds as well as brachycephalic dogs.

These patients generally have no overt clinical signs other than a missing tooth in a young animal. Alternatively, there may be a persistent deciduous tooth present.

On occasion, an unerupted tooth may lead to the development of a dentigerous cyst. Pathologic changes were noted in 29% of cases in one veterinary study. Consequently, the presenting complaint or oral examination finding may be a swelling in the area of a "missing" tooth.

A dentigerous cyst is a fluid filled structure which develops from the enamel forming organ, of an unerupted tooth. Small dentigerous cysts are generally asymptomatic, and often go undiagnosed without dental radiology. If clinical, these cysts will generally be seen as swellings in the area of a missing tooth in a young patient. Dentigerous cysts can become quite large and disfiguring, requiring major surgical correction.

In addition, these cysts may become infected, resulting in acute swelling and pain. These cases are often misdiagnosed as abscesses. Finally, dentigerous cysts have reportedly to undergone neoplastic transformation.

Dental radiographs are generally diagnostic, revealing a unilocular radiolucent area that is associated with the crown of an unerupted tooth. An aspirate obtained for fluid analysis and cytology will be supportive of a cyst. Definitive diagnosis can be achieved with histopathologic analysis of the cystic lining.

Prognosis for these lesions is excellent if diagnosis and treatment are achieved relatively early in the disease course.

Surgical removal of the offending tooth and careful debridement of the cystic lining will prove curative. It is important to avoid leaving any of the cystic lining behind, as this could allow the cyst to reform. Early surgical intervention will result in the least invasive surgery possible.

Oral neoplasia

The oral cavity is the fourth most common place to encounter neoplastic growths. The most common oral growths are the epulids (fibromatous and ossifying). These are benign overgrowths of the periodontal ligament (harmatomas). These can grow very large, but are not aggressive. Acanthomatous Ameiloblastomas (epulids) are locally aggressive. They do not metastasize and are mildly aggressive locally. They respond well to local excision with ½ cm margins and enjoy a 90% control rate with radiation therapy.

Benign tumors are exceedingly rare in cats. By far the most common malignant oral tumor in cats is a squamous cell sarcoma. Fibrosarcomas are a distant second. Both of these tumors are typically seen in older cats, are

locally aggressive, and are late to metastasize. The only therapeutic option at this point is early, aggressive surgery (2 cm surgical margins).
The above tumors are also seen in dogs. Their behaviour and therapy is similar to cats, however these tumors respond better to radiation therapy in dogs. In dogs, the most common malignant tumor is a melanoma which is typically seen in older dark pigmented dogs. Melanomas are not only locally aggressive; they also metasitizes very early in the course of the disease. A combination of aggressive surgery, radiation therapy, and chemotherapy is the best way to treat this disease process. In addition, a vaccine has been recently released that shows promise as an adjunct therapy for this disease process.

Caudal Stomatitis
This is another relatively recent disease process in cats that is frustrating us at present. The best description is a severe immune mediated reaction to dental tissues, but we really don't know. Some feel that this may actually be a group of disease processes that look the same clinically which is why they can be very frustrating to treat. The history will generally include anorexia, drooling, gagging, and pain during mastication. Physical exam will typically include a thin pet with unkempt fur. The oral exam will reveal severe stomatitis usually over all teeth. The inflammation will most commonly be worse on cheek teeth than canines and incisors. However, faucitis is the key clinical finding. Severe hyperplastic inflammation to the gingiva can result from periodontal disease, however faucitis will not be present.

Medical Therapy: Most medical therapies will work for a while, however in general resistance will start within a year or less. In addition, most therapies have side effects worse than the disease process in and of itself. In general, medical therapy is very frustrating to the practitioner and client.
Corticosteroids are the mainstay of most medical therapy today. It is generally very effective at first and is relatively inexpensive for the client. In my experience, injectable (depomedrol 5-10 mg IM) is much more effective than oral preparations in my experience. However, they will typically loose effectiveness after a year or so requiring higher and higher doses at shorter increments. This generally results in significant deleterious effects.
Antibiotics are safer than steroids but much less effective, especially in long term therapy. They are generally disappointing in their success. Metronidazole and clindamycin are the mainstays of therapy; however Clavamox and amoxicillin can be used as well. Metronidazole may be the antibiotic of choice due to its anti-inflammatory effect. Other immune suppressive such as Imuran, Cytoxan, Gold Salts, Cyclosporine have been used. However, they are all very expensive with numerous adverse side effects (mylosuppression).

Surgical Therapy: Extraction is currently the ONLY effective long term treatment for this disease process in cats. In our experience, the sooner this is done, the better that cats do both post-operatively as well as long term.For extractions to be successful, the teeth must be COMPLETELY removed. Therefore post-operative radiographic confirmation of complete extraction of the tooth roots is recommended. Following the insurance of complete removal of the teeth, perform aveloplasty to remove the periodontal ligament and smooth rough bony edges. This is typically performed do this with a rough diamond bur.
Studies report a 60% success rate when all teeth caudal to the canines are extracted, however our experience has not been as good. However, whole mouth extractions have a success rate of approximately 90-95% for clinical remission. Slight faucitis may remain, but pets are comfortable. In addition, the rare cases that don't completely respond are generally much more responsive to medical therapy.
If there is NO inflammation to the canines or incisors (which is rare), then the owner is given the option of leaving the canines. However, if these are inflamed, all teeth should be extracted.

Other therapy:
Laser therapy has not been shown to be effective. However, an ongoing study at UC Davis has shown that stem cell therapy may be effective.

Periodontal Hastalık
Brook A. Niemiec, DVM
Diplomate, American Veterinary Dental College
Fellow, Academy of Veterinary Dentistry

Southern California Veterinary Dental Specialties
5775 Chesapeake Court
San Diego, CA 92123
(858) 279-2108
www.dogbeachdentistry.com

Giriş
Periodontal hastalık, küçük hayvanlarda bir numaralı sağlık sorunudur. İki yaşına ulaşmış kedilerin %70'i ve köpeklerin %80'i periodontal hastalığın bir aşamasına sahiptir. Bununla birlikte, genellikle hastalık sürecinin klinik belirtileri azdır veya hiç yoktur ve bu nedenle tedaviye çoğu zaman geç başlanır. Bunun bir sonucu olarak, periodontal hastalık, hastalarda en az tedavi edilen hastalık olabilir. Periodontal hastalığın lokal olduğu kadar çok sayıda sistemik etkileri de vardır. Lokal sonuçlar şunları içerir: oronazal fistüller, sınıf II perio-endo lezyonlar, patolojik kırıklar, oküler problemler, osteomiyelit ve artan oral kanser insidansı. Periodontal hastalıkla bağlantılı sistemik hastalıklar şunları içerir: renal, hepatik, pulmoner ve kalp hastalıkları; osteoporoz, olumsuz gebelik etkileri ve diyabet.

Patogenez:
Periodontal hastalık genellikle gingivitis ve periodontitis olmak üzere iki aşamada tanımlanır. Gingivitis, inflamasyonun diş eti ile sınırlı olduğu, ilk **geri dönüşümlü** aşamadır. Gingivitis, plak bakterileri tarafından oluşturulur ve kapsamlı bir diş profilaksisi ve istikrarlı bir ev bakımı ile tersine çevrilebilir. Periodontitis, hastalık sürecinin sonraki aşamasıdır ve mikroorganizmaların neden olduğu, dişin daha derin destek yapılarının (periodontal ligament ve alveolar kemik) inflamatuar bir hastalığı olarak tanımlanır. İnflamasyon, periodontal dokuların ilerleyici yıkımına neden olarak doku bağlantılarının kaybına yol açar. Bu diş eti çekilmesi, periodontal cep oluşumu veya her ikisi olarak görülebilir. Uygun plak ve diş taşı temizliği ile hafif ila orta dereceli periodontal cepler azaltılabilir veya ortadan kaldırılabilir. Ancak periodontal kemik kaybı **geri döndürülemez** (rejeneratif cerrahi olmadan). Kemik kaybı geri döndürülemez olsa da ilerlemesini durdurmak mümkündür. Ancak periodontal hastalıklı dişleri korumak sağlıklı dişleri korumaya göre daha zordur. Ek olarak, periodontal doku kaybı aktif inflamasyonla birlikte veya inflamasyon olmadan gözlemlenebilir.

Periodontal hastalık, dişlere yapışan, plak adı verilen bir maddeye bağlı oral bakteriler tarafından başlatılır. Plak, tükürük glikoproteinleri ve hücre dışı polisakkaritlerden oluşan bir matrikste bulunan, neredeyse tamamen oral bakterilerden oluşan bir biyofilmdir. Diş taşı (veya tartar) temel olarak tükürükteki mineraller tarafından ikincil olarak kalsifiye olan plaktır. **Plak ve diş taşı gram başına 100.000.000.000 bakteri içerebilir.** Bir biyofilm içindeki bakteriler, serbest yaşayan veya "planktonik" bakteriler gibi davranmazlar ve aslında antibiyotiklere planktonik bakterilerden 1.000 ila 1.500 kat daha dirençlidir. Diş yüzeyindeki plak, supragingival plak olarak bilinir. Serbest diş eti kenarının altına ve diş eti sulkusu olarak bilinen alana (diş eti ile dişler veya alveolar kemik arasında) uzandığında ise subgingival plak olarak adlandırılır. Supragingival plak, periodontal hastalığın erken evrelerinde subgingival plağın patojenitesini muhtemelen etkiler. Bununla birlikte, periodontal cep bir kez oluştuğunda, supragingival plak ve diş taşının etkisi minimaldir. Bu nedenle, supragingival plağın kontrolü tek başına periodontal hastalığın ilerlemesini kontrol etmede etkisizdir.

İlk aşamada oluşan plak bakterileri ağırlıklı olarak hareketsiz, gram pozitif, aerobik fakültatif çubuklar ve koklardan oluşur. Gingivitis, esas olarak hareketli gram negatif çubuklar ve anaeroblardan oluşan toplam bakteri sayısındaki artışla başlar. Yerleşmiş periodontal hastalıkta, gram negatif çubuklar mikrobiyotik floranın yaklaşık %74'ünü oluşturur. Son olarak, neredeyse tüm periodontal ceplerde yüksek sayıda spiroket bulunur ve

anaerobik organizmalar, kronik periodontal hastalıkta bakteri türlerinin %90'ını oluşturur.
Klasik olarak, periodontal hastalığın genel bakteri sayısındaki artıştan kaynaklandığı düşünülüyordu. Spesifik olmayan plak hipotezi, periodontal hastalığın artmış plak ve diş taşı seviyesi ile ilişkili olduğu gerçeğine dayanıyordu. Düşük plak bakteri seviyelerinin konakçı yanıtı tarafından kontrol edildiğini düşünülüyordu. Ayrıca periodontal hastalıklı bölgelerdeki bakteri konsantrasyonunun sağlıklı bölgelere göre iki kat daha yüksek olduğu kaydedildi. Bununla birlikte, son çalışmalar, periodontal hastalıkta görülen doku kaybından birkaç virülent bakteri suşunun sorumlu olduğuna işaret etmektedir. Spesifik plak hipotezi, bu birkaç türün neredeyse tüm kronik periodontal hastalık vakalarında görüldüğü gerçeğine dayanmaktadır. Bu bulgular, "Tek aşamalı tüm ağız dezenfeksiyonu" tedavisinin yanı sıra bu organizmalara karşı bir aşının geliştirilmesine yol açmıştır. Bununla birlikte, tedavinin temel taşı hala titiz plak kontrolüdür.

Subgingival plaktaki bakteriler, metabolik ürünlerin yanı sıra toksin de salgılar. Ayrıca üretilen sitotoksinler ve bakteriyel endotoksinler, dokuları kendi başlarına işgal edebilir ve bunun sonucunda diş eti ve periodontal dokularda enfeksiyona neden olabilir. Bu enfeksiyon diş eti dokularına zarar verir ve başlangıçta gingivitise neden olur. Sonunda, enfeksiyon periodontitise, yani periodontal dokular ve dişler arasındaki bağlantının tahrip olmasına yol açabilir. İnflamasyonu doğrudan uyarmaya ek olarak, bakteriyel metabolik yan ürünler ayrıca hayvanda bir inflamatuar tepki ortaya çıkarır. Beyaz kan hücreleri ve diğer inflamatuar mediatörler, artan vasküler geçirgenlik ve epitel hücreleri arasındaki artan boşluk nedeniyle periodontal yumuşak dokulardan periodontal boşluğa göç eder. Beyaz kan hücreleri, bakterileri fagosite ederek enfeksiyonla savaşır, ancak aynı zamanda bakteri istilacılarını ölümlerinden sonra yok etmek için enzimler de salgılayabilir. Sulkusa salındıklarında, bu enzimler hassas diş eti ve periodontal dokuların daha da enfekte olmasına neden olacaktır. Aslında, periodontal hastalığın ilerlemesi, konakçı yanıtı ile bakterilerin virülansı tarafından belirlenir. Periodontal dokulara zarar veren, çoğunlukla konak yanıtıdır. Bununla birlikte, yetersiz bağışıklık sistemi olan hastalar, sağlığı iyi olan bireylere göre tipik olarak daha şiddetli periodontal hastalığa sahiptirler. HIV, diyabet ve stres, insanlarda şiddetli periodontitis için önemli risk faktörleridir ve muhtemelen hayvan hastalarımız için de benzer faktörlerin riski tahmin edilebilir.

Subgingival bakterilerin ve konak yanıtının kombinasyonu ile oluşan inflamasyon, dişin yumuşak doku bağlantılarına zarar verir ve osteoklastik aktivite yoluyla kemik desteğini azaltır. Bu, dişin periodontal bağlantılarının apikal olarak (kök ucuna doğru) hareket etmesine neden olur.

Periodontal hastalık zamanla ilerledikçe, aktif yıkım aşamalarını sessiz aşamalar izlediğinden, bağlanma kaybı doğrusal olmayan bir modelde devam eder. Periodontal hastalığın son aşaması diş kaybıdır; ancak hastalık, dişler dökülmeden önce önemli problemler yaratmıştır.

Klinik belirtiler:
Anormal bulguları tanımlamak için normal özelliklere aşina olmak önemlidir. Normal diş eti dokuları mercan pembesi rengindedir (normal pigmentasyona izin verir) ve pürüzsüz ve düzenli bir dokuya sahip ince, bıçak benzeri bir kenara sahiptir. Ayrıca dişler üzerinde gösterilebilir plak veya diş taşı bulunmamalıdır. Bir köpekte normal Gingival sulkus 0-3 mm ve bir kedide 0-0,5 mm arasındadır.

Diş eti iltihabının ilk klinik belirtisi diş etinin eritemidir. Bunu ödem, fırçalama sırasında veya sert/kaba oyuncakları çiğnedikten sonra diş eti kanaması ve ağız kokusu takip eder. Gingivitis tipik olarak ilgili dişlerdeki diş taşı ile ilişkilidir, ancak öncelikle PLAK tarafından ortaya çıkar ve bu nedenle diş taşı yokluğunda da görülebilir. Alternatif olarak, yaygın supragingival taş, çok az veya hiç gingivitis olmadan mevcut olabilir. Plağın kendisinin esasen patojenik olmadığını hatırlamak çok önemlidir. Bu nedenle, profesyonel tedavi ihtiyacını değerlendirmek için gingivitisin derecesi kullanılmalıdır. Gingivitis periodontitise ilerledikçe, oral inflamatuar değişiklikler yoğunlaşır. Yerleşmiş periodontitisin ayırt edici klinik bulgusu doku kaybıdır. Başka bir deyişle, dişin periodontal dokusu apikale doğru göç eder. Periodontitis ilerledikçe alveolar kemikte de kayıplar oluşur. Bağ doku kaybının iki farklı sunumu vardır. Bazı durumlarda, sulkus derinliği aynı kalırken, apikal migrasyon diş eti çekilmesi ile sonuçlanır.

Sonuç olarak, diş kökleri açığa çıkmakta ve muayenede hastalık süreci kolaylıkla tespit edilebilmektedir. Diğer durumlarda, bağ doku apikal olarak hareket ederken diş eti aynı yükseklikte kalır ve böylece periodontal cep oluşturur. Bu form ise sadece periodontal sonda ile genel anestezi altında teşhis edilir. Bağ doku kaybının her iki çeşidinin de aynı hastada ve aynı dişte ortaya çıkabileceğini belirtmek önemlidir. Bu kayıp ilerledikçe alveolar kemik kaybı çoğu durumda dişin düşmesine kadar devam eder. Diş düştükten sonra, bölge genellikle enfekte olmamış bir duruma döner, ancak kemik kaybı kalıcıdır.

Şiddetli Lokal Sonuçları:
Bu lokal sonuçların en yaygını **oral-nazal fistüldür (ONF).** ONF'ler tipik olarak daha yaşlı, küçük ırk köpeklerde (özellikle kondrodistrofik cinsler) görülür; ancak kedilerin yanı sıra herhangi bir ırkta da ortaya çıkabilirler. ONF'ler, periodontal hastalığın maksiller kaninlerin palatal yüzeyine kadar ilerlemesiyle oluşturulur; bu patoloji için herhangi bir maksiller diş adaydır. Bu, ağız ve burun boşlukları arasında bir bağlantı oluşturarak enfeksiyona (sinüzit) neden olur. Klinik belirtiler arasında kronik burun akıntısı, hapşırma ve bazen anoreksi ve ağız kokusu bulunur.

Oronazal fistülün kesin tanısı genellikle genel anestezi gerektirir. Teşhis, dişin palatal yüzeyindeki periodontal boşluğa bir periodontal sonda sokularak yapılır. İlginç bir şekilde, bu durum, hastanın periodontal dokularının geri kalanı nispeten sağlıklı olduğunda bile (etkilenen dişin diğer yüzeyleri dahil) ortaya çıkabilir. Bir ONF'nin uygun tedavisi, dişin çekilmesini ve defektin bir mukogingival flep ile kapatılmasını gerektirir. Ancak fistül gelişmeden önce derin bir periodontal cep keşfedilirse, dişi kurtarmak için yönlendirilmiş doku rejenerasyonu ile periodontal cerrahi yapılabilir.

Periodontal hastalığın bir başka potansiyel ciddi sonucu çok köklü dişlerde görülebilir ve buna **sınıf II perio-endo apse** denir. Bu, periodontal kayıp apikal olarak ilerleyip endodontik sisteme eriştiğinde ve böylece bakteriyel kontaminasyon yoluyla endodontik hastalığa neden olduğunda meydana gelir. Endodontik enfeksiyon daha sonra pulpa yoluyla dişe yayılır ve diğer köklerde periapikal dallanmalara neden olur.

Bu durum da aynı zamanda daha yaşlı küçük ve minyatür ırk köpeklerde yaygındır, ancak bu yazar bir Labrador Retriever'deki bir vakayı kişisel olarak tedavi etmiştir. Küçük hastalarda sınıf II perio-endo lezyonun en sık görüldüğü yer mandibular birinci molarların distal köküdür.

Şiddetli periodontal hastalığın üçüncü potansiyel lokal sonucu **patolojik kırıklardır**. Bu kırıklar tipik olarak, etkilenen bölgelerde (özellikle köpek dişleri ve birinci molar diş bölgesinde) kemiği zayıflatan kronik periodontal kayıp nedeniyle mandibulada meydana gelir. Bu durum yine, en sık olarak küçük ırk köpeklerde görülür, çünkü çoğunlukla dişleri (özellikle mandibular birinci molar), büyük ırk köpeklere kıyasla çenelerine oranla daha büyüktür. Patolojik kırıklar en yaygın olarak hafif travma sonucu veya diş çekimi prosedürleri sırasında ortaya çıkar. Bununla birlikte, bazı köpekler sadece yemek yerken bile dişlerini kırabilir.

Bu patoloji tipik olarak daha yaşlı hayvanların bir hastalığı olarak kabul edilse de, yazar üç yaşından küçük köpeklerde üç vakayı kişisel olarak tedavi etmiştir.

Patolojik kırıklar, kemik yoğunluğundaki azalma, bölgede düşük oksijen dolaşımı ve kaudal mandibulayı sıkı bir şekilde sabitlemede zorluk gibi çeşitli nedenlerden dolayı tedbir gerektiren bir prognoz taşır. Sabitleme için çok sayıda seçenek vardır, ancak genellikle tel, pin veya plakaların kullanılması gerekir. Fiksasyon yönteminden bağımsız olarak, iyileşmenin gerçekleşmesi için periodontal olarak hastalıklı kök(ler) MUTLAKA çekilmelidir.

Patolojik kırık riskinin farkında olunması, pratisyenin riskli hastalara uygulanan diş prosedürleri sırasında sorunlardan kaçınmasına yardımcı olabilir. Hastalıktan etkilenmiş çok köklü bir dişin bir kökü periodontal olarak sağlıklıysa, sağlıklı kökü çıkarmak için gereken kuvvet nedeniyle mandibular kırık oluşma olasılığı yüksektir. Bu vakalar için alternatif bir tedavi şekli, dişi kök sayısına göre parçalara ayırmak, periodontal olarak hastalıklı

kökü çıkarmak ve periodontal olarak sağlıklı kök üzerinde kanal tedavisi yapmaktır. Mandibular köpek dişini veya birinci molar dişini içeren periodontitisin rutin bir kontrol sırasında tespit edildiği durumlarda, kusurlu dişin çekilmesine teşebbüs etmeden önce sahiplerini bir çene kırığı olasılığı hakkında bilgilendirmek en iyisidir.
Şiddetli periodontal hastalığın dördüncü lokal sonucu, potansiyel olarak körlüğe yol açabilecek orbitaya yakın inflamasyondan kaynaklanır. Maksiller molar dişlerinin ve dördüncü premolarların diş kök uçlarının lokasyonu hassas optik dokuları tehlikeye sokar. Kedilerde (özellikle brakisefalik ırklarda), maksiller kaninlerin apeksleri bu bölgede bulunur ve benzer sorunlar yaratabilir.
Beşinci lokal sonuç olan kronik periodontal hastalığın ağız kanseriyle bağlantısı, son çalışmalarda açıklanmıştır. Bu vakalardaki ilişki muhtemelen periodontitis ile var olan kronik inflamatuar durumdan kaynaklanmaktadır.
Periodontal hastalığın son önemli lokal sonucu, ölü, enfekte kemik alanı olan kronik osteomiyelittir. Diş hastalığı, oral osteomiyelitin bir numaralı nedenidir. Ayrıca, bir kemik bölgesi nekrotik olduğunda, antibiyotik tedavisine etkili bir şekilde yanıt vermez. Bu nedenle, kesin tedavi genellikle agresif cerrahi debridman gerektirir.
Bazı durumlarda, bakteriyel enfeksiyon da septisemiye neden olabilir. Bu yazar tarafından tedavi edilen bir vakada, hastanın beyaz kan hücresi sayımı birkaç durumda >50.000'di ve bu da antibiyotiklere geçici olarak yanıt verdi. Bununla birlikte, antibiyotikler her kesildiğinde enfeksiyon geri döndü. Klinik bakıda hastada ağız kokusu mevcuttu, ancak bir küçük fistül kanalından başka belirgin bir diş hastalığı yoktu. Diş röntgeni ise bölgede önemli ölçüde nekrotik alana sahip kemik ortaya çıkardı ve bu bulguyla beraber, nekrotik kemik alanının agresif cerrahi debridmanının yapılması planlandı. Histopatolojisi osteomiyelit ile uyumluydu ve hastaya uygulanan klindamisin tedavisinden sonra hastalık nüks etmedi.
Bu yazar tarafından tedavi edilen başka bir vakada, hastada ostemiyelitin neden olduğu nekrotik hemi-mandibula gözlemlendi. Bu durumda hastaya hemi-mandibulektomi yapılması gerektiği belirlendi.

Şiddetli sistemik sonuçları:
Periodontal hastalığın sistemik sonuçları da iyi belgelenmiştir. Vücudun savunmasının istilacılara saldırmasına yol açan diş eti ve periodontal dokuların yangısı, bakterilerin vücuda girmesine izin verir. Son zamanlarda yapılan çalışmalar, bu bakterilerin böbrekleri ve karaciğeri olumsuz etkileyerek, bu hayati organların fonksiyonlarında zamanla azalmaya yol açabildiğini ortaya koymuştur. Ayrıca, bu bakteriler, daha önce hasar görmüş kalp kapakçıklarına (örn. kapak displazileri) bağlanarak endokardite neden olabilir. Ve bunun da aralıklı enfeksiyonlara ve potansiyel olarak tromboembolik hastalığa neden olabileceği öne sürülmüştür. Diğer çalışmalar, oral bakteriyemileri serebral ve miyokard enfarktüs ve diğer histolojik değişikliklerle ilişkilendirmiştir. İnsanlar üzerinde yapılan çalışmalar, periodontal hastalığı, pnömoninin yanı sıra artan kronik solunum yolu hastalığı (KOAH) insidansı ile ilişkilendirmiştir. Ayrıca periodontal hastalığı insülin direncindeki artışla ilişkilendiren, bunun da diyabetin zayıf kontrolüne ve diyabetik komplikasyonların (yara iyileşmesi, mikrovasküler hastalık) şiddetinin artmasına neden olduğunu gösteren birçok çalışma vardır. Diyabetin de periodontal hastalık için bir risk faktörü olduğu gösterilmiştir. Periodontal hastalık ve diyabetin, şu anda birinin diğerini kötüleştirdiği iki yönlü bir ilişkiye sahip olduğu görülmektedir.
Son olarak, hayvan çalışmalarında, periodontal hastalığın genel lipidemik durumun yanı sıra inflamatuar lipidlerde de bir artışa neden olabileceği kanıtlanmıştır. Bu durum, kronik hastalık süreçlerine ve anormal bir bağışıklık tepkisine yol açan genel bir vücut inflamasyonudur.
Çalışmaların bazıları kesin olmamakla birlikte, periodontal hastalığın enfeksiyöz bir süreç olduğunu, etkilenen hastaların bu bakterilerle günlük olarak baş etmesi gerektiğini ve bunun da kronik bir hastalık durumuna yol açabileceğini biliyoruz. Bu nedenle, periodontal hastalığı sadece ağız kokusuna ve diş kaybına neden olan bir diş sorunu olarak değil, daha ciddi sistemik sonuçların başlatıcısı olarak görmeyi öğrenmeliyiz. Bir yazarın belirttiği gibi, "Periodontal hastalık, önemli ve potansiyel olarak yaşamı tehdit eden, sağlık uzmanları ve genel halk tarafından genellikle hafife alınan bir patolojidir". Sadece bu terimlerle düşünerek hastalık sürecinin kapsamını tam olarak değerlendirebilir ve evcil hayvanların karşılaştığı sorunların derinliğini anlayabilmeleri için sorunu hasta yakınlarıyla tartışabiliriz. Bu bilgiler, hasta yakınının ev bakımına, diş profilaksisine ve ayrıca daha ayrıntılı diş prosedürlerine uyumunu önemli ölçüde artıracaktır.

Çeviri: Buket ÇAKAR

Kolaylaştırılmış Diş Çekimleri
Brook A. Niemiec, DVM
Diplomate, American Veterinary Dental College
Diplomate, European Veterinary Dental College
Fellow, Academy of Veterinary Dentistry

San Diego Vet Dental Training Center
www.vetdentaltraining.com
www.vetdentalrad.com

1. Aşama: ONAY ALIN
Sorun ne kadar kötü olursa olsun veya karar ne kadar belli olursa olsun, sahibinin rızası olmadan (tercihen yazılı) dişleri ASLA çekmeyin. Hasta yakını için gün boyu uygun olabilecek bir numaranız (ya da numaralarınız) olduğundan emin olun ve ameliyat saatlerinde müsait olmaları gerektiğini bildirin. Hasta yakınına ödünç olarak çağrı cihazı vermeyi düşünebilirsiniz ki, yazar bu yöntemin hasta yakınlarıyla iletişimde kalmakta çok etkili olduğunu görmüştür. Hasta yakınına ulaşılamıyorsa ve önceden onay alınmamışsa, DİŞİ ÇEKMEYİN. Sorunu belgeleyin, hastayı uyandırın ve operasyonu yeniden planlayın. Unutmayın ki diş her zaman sonradan çekilebilir ama tekrar yerine koyulamaz!

2. Aşama: DENTAL RADYOGRAFİLER
Diş çekimi öncesi her dişin radyografisi çekilmelidir. Dental radyografiler hekimler için paha biçilmez kaynaklardır. Radyografiler, hekimlerin mevcut hastalık miktarını, herhangi bir kök anormalliğini veya ankilozunu belirlemesini sağlar. Hasta anestezi altındayken radyografik yorumlama için www.vetdentalrad.com sitesinden yardım alabilirsiniz. Ek olarak, radyografiler tıbbi kayıtlarda ekstraksiyon için kanıt olarak hizmet edecektir. Radyografiler, dişin tamamen çıkarıldığını belgelemek için diş çekimi sonrası da çekilmelidir.

3. Aşama: UYGUN GÖRÜNÜRLÜK VE ULAŞILABİLİRLİK SAĞLAYIN
Hasta, bölgenin maksimum görünürlüğünü sağlayacak ve cerrahı en rahat ettirecek şekilde konumlandırılmalıdır. Ekstraksiyon prosedürü sırasında ideal pozisyonun değişebileceğini ve hastanın uygun şekilde ayarlanması gerektiğini unutmayın. Aydınlatma parlak olmalı ve cerrahi alana odaklanabilmelidir. Aspiratör, hava/su şırıngaları ve gazlı bez, cerrahi alanı temiz tutmak için sürekli olarak kullanılmalıdır ve ağız padanları, ağzı ameliyat için uygun pozisyonda tutmakta kullanılabilir. Son olarak, yakınlaştırma aletleri cerrahın furkasyon noktalarını veya kırılan kök kalıntılarını bulmasına yardımcı olabilir.

4. Aşama: AĞRI YÖNETİMİ
Ekstraksiyonlar cerrahi prosedürlerdir ve hasta için orta ila şiddetli derecede ağrılıdır. Hasta sağlığına bağlı olarak, multimodal bir yaklaşım (opioidler, NSAID'ler, lokal anestezikler ve dissosiyatif kombinasyonlar) kullanılmalıdır, çünkü bu üstün analjezi sağlar. Pre-emptif analjezinin postoperatiften daha etkili olduğu kanıtlanmıştır ve bu nedenle ilaçların ağrılı prosedürden ÖNCE uygulanması önemlidir.

TEK KÖKLÜ DİŞLERİN ÇEKİMİ
5. Aşama: GİNGİVAL BAĞLANTIYA İNSİZYON ATIN
Bu aşama bir bisturi ucu (11 veya 15 numara), elevatör ya da luksatörle gerçekleştirilir. Seçilen alet, bıçağın keskin ucu dişe doğru olacak şekilde gingival oluğa yerleştirilir (bu yöntem kemiğin dışına yönelip bir defekt oluşturmaktan veya diş etini kesmekten kaçınmaya yardımcı olacaktır). Bıçak, daha sonra alveolar kemik seviyesine doğru apikal olarak ilerletilir ve dişin çevresi boyunca dikkatli bir şekilde çalışılır. Bu adım çok faydalıdır çünkü diş etinin bağlantısı, periodontiumun tutucu gücünün yaklaşık %15 ini oluşturur. Fakat daha önemlisi, bu işlem diş etinin diş çekimi sırasında yırtılmasını önleyecektir. Bu işlem, elevasyonun en az gerektiği, mobil fakat bir kenarın hala dokuya bağlı olduğu dişlerde önemlidir. Diş eti yırtılması, alanın kapatılmasını gerektirecek kusurlara sebep olabilir ya da planlanan dikiş alanının kapatılmasını zorlaştırabilir.

6. Aşama: DİŞİ YÜKSELTİN
Dişin alveol içinde yükseltilmesi, diş çekimlerindeki en tehlikeli aşamadır. Keskin bir cerrahi alet tuttuğunuzu ve çok sayıda kritik ve hassas yapının bulunduğu bir alanda çalıştığınızı unutmayın. Bir hastanın beynini delen bir elevatör nedeniyle ölümünün yanı sıra ekstraksiyon aletleri tarafından oyulan ya da kaybedilen birçok göz raporu bulunmaktadır. Aletin kayması ya da hastalıklı bir kemikle karşılaşması sonucunda olabilecek iyatrojenik bir travmayı önlemek için işaret parmağınızı aletin ucuna yakın yerleştirin. Ek olarak, stabilite sağlamak ve mandibular kırıkları önlemek için çene, diğer el ile nazikçe tutulmalıdır.

İlk olarak kökün eğriliğine ve boyutuna uygun bir alet seçin. Klasik elevatör, luksatör elevatör ve kanatlı elevatörler dahil olmak üzere çok sayıda enstrüman mevcuttur. Klasik elevatörler ve kanatlı elevatörler periodontal ligamenti yırtmak için "yerleştir ve döndür" hareketiyle kullanılırken, luksatörler periodontal ligamenti zayıflatma ve kesme amacıyla sallama hareketiyle kullanılır. Luksatörler, dişi yükseltmesi için HAFİFÇE bükülebilir fakat bunun için tasarlanmamıştır ve bu şekilde kullanıldığında kolayca zarar görebilirler.

Dişin yükseltilmesi, elevatör ya da luksatörün periodontal boşluğa sıkıca fakat nazikçe yerleştirilmesiyle başlar. Aletin yerleştirilmesi, kaymayı önlemek için dişe doğru yaklaşık 10 ila 20 derecelik bir açıyla tutulurken yapılmalıdır. Kemik ile diş arasındaki boşluğa girdikten sonra, alet iki parmakla hafifçe bastırılarak döndürülür. Bu, aletin iki parmakla tutulması gerektiği anlamına gelmez, aleti tutmak için tüm elin kullanılması gerekir. Yalnızca iki parmağınızla tutarken oluşturabileceğiniz güçle bükün. Periodontal ligamenti yorup bağı yırtmak için 10-30 saniye boyunca pozisyonu tutun.

Periodontal ligamentin yoğun ve kısa süreli kuvvetlere direnmede çok etkili olduğunu unutmamak önemlidir. Bu nedenle sadece uzun süreli kuvvet uygulamalarında (10-30 sn.) bağ zayıflayacaktır. Yoğun kuvvetler sadece alveolar kemik ve diş üzerinde baskı oluşturur ve bu yapılardan birinin kırılmasına neden olabilir. Bu nedenle çok fazla kuvvet kullanmamak önemlidir.

10 ila 30 saniye tuttuktan sonra aleti dişe göre 45 derece yanına yeniden konumlandırın ve yukarıdaki adımı tekrarlayın. Bu işleme dişin etrafında 360 derece devam edin ve her seferinde elevatörü olduğunca apikal yönde hareket ettirin. Hastalığın seviyesine ve diş boyutuna bağlı olarak dişin birkaç kere döndürülmesi gerekebilir.

Dişi başarılı bir şekilde yükseltmenin kilit noktası SABIR'dır. Sadece yavaş ve sürekli bir şekilde yapılan yükseltme ile kök kırılmadan gevşeyecektir. Sağlam bir kökü çıkarmak, kırık kök kalıntılarını çıkartmaktan her zaman daha kolaydır.

7. Aşama: DİŞİ ÇEK
Diş çekimi ancak diş çok motil ve gevşek olduktan sonra denenmelidir. Bu, davye ile dişi kavrayıp oturduğu alveolar boşluktan çekerek gerçekleştirilir. Kök kırılmasına neden olabileceğinden aşırı basınç uygulamayın. Çoğu vakada, özellikle premolarlarda kök uçları yuvarlaktır ve traksiyon uygularken dişin hafifçe bükülmesi olumlu yanıt verir. Fakat bu, pre-operatif çekilen dental radyografilerde kök anomalileri (belirgin eğrilikler, zayıflıklar) görülüyorsa yapılmamalıdır.

Davyeyi parmaklarınızın bir uzantısı olarak görmenizde fayda var. Aşırı basınç uygulamamalısınız. Diş kolayca çıkmıyorsa daha fazla yükseltilmesi gereklidir. Bu nedenle diş alveolden kolayca çıkabilecek kadar gevşeyene kadar tekrar yükseltmeye başlayın.

8. Aşama: ALVEOLOPLASTİ
Bu adım, hastalıklı doku veya kemiğin yanı sıra diş etini tahriş edebilecek ve iyileşmeyi geciktirebilecek, alveolün sert kenarlarını tekrardan şekillendirmek için gerçekleştirilir. Hastalıklı doku küret ile temizlenebilir. Kemik temizlemek ve yüzeyini düzeltmek en iyi şekilde karbür veya su soğutmalı yüksek hızlı el aletlerine takılı elmas frezler ile yapılır. Alternatif olarak yüksek hızlı bir diş ünitesi mevcut değilse rongeur pensi ya da kemik eğesi kullanılabilir. Daha sonra, bakteri kontaminasyonunu azaltmak için alveoller %0.12 klorheksidin solüsyonu ile nazikçe yıkanmalıdır. Alveol, temizlendikten sonra kemik üretimini hızlandıran bir madde ile doldurulabilir.

9. Aşama: DİŞ ÇEKİMİ ALANININ KAPATILMASI
Bu, veteriner diş hekimleri arasında tartışmalı bir konudur ve bu nedenle bazı yazılarda sadece büyük çekimlerde dikiş atılması önerilirken, diğer yazarlar (ben dahil) neredeyse tüm çekim bölgelerinin dikilmesini önerir. Çekim bölgesinin kapatılması hemostazı desteklerken post-operatif süreçte rahatsızlığın ve estetik görüntünün iyileştirilmesini sağlar. Daha büyük dişlerin çekiminde (ör. Kanin dişler, karnasyal dişler) veya daha kolay diş çekimi için diş flebi oluşturulan operasyonlarda dikiş atılması her zaman endikedir. Dikiş en iyi ters keskin iğneyle 3/0 ila 5/0 boyutlarında emilebilir sütürlerle gerçekleştirilir. Bölgenin kapatılması 2-3 mm'lik basit aralıklı dikişlerle sağlanır. Ayrıca dil hareketiyle dikiş açılmasını önlemek için üretici tavsiyesinin üzerine ek bir dikiş daha atılması tavsiye edilir.

Flep kapatmayla ilgili olarak, başarılı bir iyileşme sağlanması için birkaç anahtar nokta vardır. Birincisi ve en önemlisi insizyon hattında herhangi bir gerginlik olmamasıdır. Dikiş hattındaki gerginlik, iyileşmeyi durdurur. Gerginlik, gingival insizyonu kemer boyunca uzatarak (zarf flebi olarak adlandırılır) veya dikey serbest bırakma insizyonları oluşturarak ve periosteumu gevşeterek giderilebilir. Periosteum, bukkal mukozayı alttaki kemiğe bağlayan çok ince fibröz bir dokudur. Fibrotik olduğu için esnek değildir ve defektin gerilmeden kapatılabilmesini engeller. Bukkal mukoza çok esnektir ve bu nedenle büyük kusurları kapatmak için gerdirilebilir. Eğer gerginlik yoksa flep dikişsiz halde pozisyonunda kalmalıdır.

Dikişler mümkünse bir boşluk üzerine yapılmamalıdır. Yeterli doku varsa sütür hattını kemik üzerine taşımak için bağlı dokuları gevşetip ayırmayı düşünebilirsiniz. Dikiş yönünü her zaman bağlı olmayan dokudan (flep tarafı) bağlı olana doğru yapın. Çünkü bu, iğne körleşirken kanadın yırtılmasını önler. Son olarak kenarları sağlam epitel dokular iyileşemeyeceğinden tüm doku kenarlarının iyice debride edildiğinden emin olun.

ÇOK KÖKLÜ DİŞLERİN ÇEKİMİ
Tüm çok köklü dişleri tek köklü parçalara ayırın. Hemen hemen tüm çok köklü dişlerin kökleri farklıdır ve bu durum, tek parça çekim yapılmaya çalışılırsa kök uçlarının kırılmasına neden olur. Bir diş başlangıçta nispeten hareketli olsa bile kök kırığı oluşabilir. Mobil dişlerde, kökleri tek köklü parçalara ayırma adımı genellikle basit bir diş çekimi sağlar.

Dişleri kesmek için en iyi alet, su soğutmalı yüksek hızlı el aleti üzerindeki bir frezdir. İş için en hızlı ve en verimli araç olmasının yanı sıra, dişin aşırı ısınmasını önleyecek hava ve su soğutmasına da sahiptir. Pek çok farklı frez çeşidi mevcuttur, ancak bu yazar çapraz kesimli konik fissür frezi tercih etmektedir (kediler ve küçük köpekler için 699, orta köpekler için 701 ve büyük ırklar için 702).

Dişleri kesmenin en iyi yolu, furkasyondan başlamak ve dişin tepesine doğru çalışmaktır. Bu yöntem iki ana nedenden dolayı kullanılır. İlk olarak furkasyonu kaçırıp kökü kesme olasılığını ortadan kaldırır ki bu daha sonra kökün zayıflayıp kırılma riskini arttıracak bir durumdur. Ayrıca bu yöntem dişin kesilmesi ve istemeden diş eti ve alveolar kemiğe zarar verme olasılığını da ortadan kaldırır.

Diş düzgün bir şekilde parçalara ayrıldıktan sonra, her bir tek köklü parça için yukarıdaki adımları izleyin. Bazı durumlarda ayrı diş parçaları dayanak sağlamak için birbirlerine karşı yükseltilebilir.

CERRAHİ DİŞ ÇEKİMİ

Daha zor çekimler, en iyi şekilde cerrahi bir yaklaşımla gerçekleştirilir. Bu, köpek ve karnasyal dişlerin yanı sıra kök malformasyonu veya patolojisi olan dişlerin ve kalan kök kalıntılarının çekilmesini de içerir. Cerrahi çekim, cerrahın az miktarda bukkal kortikal kemiği çıkarmasına izin vererek daha kolay bir çekim süreci sağlar.

Diş eti flebi oluşturularak cerrahi çekime başlanır. Bu, kemer boyunca horizontal bir flep (zarf flebi) veya vertikal serbest bırakma insizyonu (tam flep) olabilir. Zarf flebi, çekilecek diş veya dişlerin her iki tarafındaki gingival bağlantıyı periost elevatörüyle ayırarak yapılır. Kemer boyunca gingiva, mukogingival birleşim (MGJ) seviyesinde ya da daha altına kadar serbest bırakılır ve flep, interdental aralıklara insizyon atılarak birleştirilir. Bu flebin avantajı, kan akışının kesilmemesi ve daha az dikiş atılmasıdır.

Daha yaygın olarak kullanılan flep, bir veya birden fazla vertikal serbest bırakma insizyonu içerir. Bu yöntem, (uygun bir şekilde kullanılırsa) daha fazla kusur kapatabilecek büyük bir flep oluşturulmasına izin verir. Vertikal insizyonlar, çekilmesi hedeflenen dişin çizgi açısında veya hedef dişin mezial ve distalindeki diğer dişlerin çizgisinde oluşturulur. İnsizyonlar apikal olarak hafifçe farklı olmalıdır (taban kısmı gingival marjinden daha geniş olmalı). Ayrıca insizyonların tek hareketle tam derinlikte oluşturulması önemlidir (yavaş ve dalgalı değil). Kemiğe kadar insizyon atılarak tam derinlikte bir kesi oluşturulur ve böylece periost, flep ile tutulur. Sonra tüm flep bir periost elevatörüyle nazikçe kaldırılır. Flebin özellikle muko-gingival birleşimde yırtılmamasına dikkat edilmelidir.

Flep kaldırma işleminin ardından kök derinliğine kadar (duruma göre kök uzunluğunun 1/3 ila ½ si) az miktarda bukkal kemik alınmalıdır. Bu işlem sadece bukkal tarafta yapılmalıdır. Daha sonra dişler çok köklü ise parçalara ayrılmalı ve yukarıda da anlatıldığı gibi çekilmelidir. Kökler çıkarıldıktan sonra alveolar kemik düzeltilmeli ve defekt kapatılmalıdır.

Periosteumun fenestrasyonu adı verilen bir işlemle alan kapatılmaya başlanır. Periosteum, bukkal mukozayı alttaki kemiğe bağlayan çok ince fibröz bir dokudur. Periosteum fibrotik olduğu için esnek değildir ve defektin gerilmeden kapatılabilmesini engeller. Ancak bukkal mukoza çok esnektir ve büyük kusurları kapatmak için gerilebilir. Sonuç olarak periostun kesilmesiyle bu özellikten yararlanılır. Fenestrasyon flep tabanında yapılmalı ve periost ince olduğu için çok sığ olmalıdır. Bu adım, tüm flebi kesmemek ya da delmemek için dikkat gerektirir.

Fenestrasyondan sonra flep, dikişsiz bir halde istenilen pozisyonda kalabilmelidir. Durum böyle değilse o zaman gerilim hala mevcuttur ve bölgeyi kapatmadan önce daha fazla serbest bırakma gereklidir. Serbest bırakma işlemi tamamlandıktan sonra flep normal olarak dikilir.

Çeviri: Buket ÇAKAR

Dental Extractions Made Easier
Brook A. Niemiec, DVM
Diplomate, American Veterinary Dental College
Diplomate, European Veterinary Dental College
Fellow, Academy of Veterinary Dentistry

San Diego Vet Dental Training Center
www.vetdentaltraining.com
www.vetdentalrad.com

Step 1: OBTAIN CONSENT
NEVER extract teeth without owner consent (preferably written), no matter how bad the problem, or how obvious the decision is. Make sure that you have a valid daytime number (or numbers) for the client and inform them they must be available during surgery hours. Consider loaning pagers to clients for the day, as this author has found this to be a very effective means to contact clients. If the client cannot be reached and prior consent was not obtained, DO NOT PULL THE TOOTH. Document the problem, recover the patient, and reschedule the work. Remember, the tooth can always be extracted later, but it cannot be put back in!

Step 2: DENTAL RADIOGRAPHS
Dental radiographs should be exposed on all teeth prior to extraction. Dental radiographs are invaluable resources for the practiconer. Radiographs allow the practitioner to determine the amount of disease present, any root abnormalities or ankylosis. Help with radiographic interpretation is available while the patient is under anesthesia at www.vetdentalrad.com. In addition, the radiographs will serve as evidence for the extraction in the medical record. Radiographs should also be exposed post-extraction to document complete removal of the tooth.

Step 3: OBTAIN PROPER VISABILITY AND ACCESSABILITY
The patient should be positioned in such a way as to allow maximum visibility of the area as well as make the surgeon most comfortable. Note that during the extraction procedure the ideal position may change and the patient should be adjusted appropriately. The lighting should be bright and focusable on the surgical field. Suction, air/water syringes, and gauze should be utilized continually to keep the surgical field clear, and mouth gags can be used to hold the mouth in proper position for surgery. Finally, magnification may help the surgeon locate furcations or retained root tips.

Step 4: PAIN MANAGEMENT
Extractions are surgical procedures and are moderately to severely painful for the patient. Depending on patient health, a multimodal approach (combination of opioids, NSAIDs, local anesthetics, and dissociative) should be employed, as this provides superior analgesia. Preemptive analgesia is proven to be more effective than post-operative, and it is therefore important to administer the drugs BEFORE the painful procedure.

SINGLE ROOT EXTRACTIONS
Step 5: INCISE THE GINGIVAL ATTACHMENT
This is accomplished with a scalpel blade (number 11 or 15), elevator, or luxator. The selected instrument is placed into the gingival sulcus with the tip of the blade angled toward the tooth (this will help avoid going outside the bone and creating a defect or cutting through the gingiva). The blade is then advanced apically to the level of the alveolar bone, and the instrument is carefully worked around the entire tooth circumference. This step is very helpful as the gingival attachment contributes approximately15% of the retentive strength of the periodontal apparatus. More importantly, however, this procedure will keep the gingiva from tearing during the extraction procedure. This is most important with mobile teeth where little elevation is needed, but one edge is still attached. Gingival tearing can cause defects that require closure or can make a planned closure more difficult.

Step 6: ELEVATE THE TOOTH
Elevation is the most dangerous step in the extraction procedure. Remember that you are holding a sharp surgical instrument and working in an area of numerous critical and delicate structures. There have been many reports of eyes that have been gouged and lost by extraction instruments as well as at least one confirmed fatality due to an elevator puncturing a patient's brain. The index finger is placed near the tip of the instrument to avoid causing iatrogenic trauma in the event of instrument slippage or encountering diseased bone. In addition, the jaw should be gently held with the opposite hand to provide stability and avoid mandibular fracture.

First, select an instrument which matches the curvature and size of the root. There are numerous instruments available including the classic elevator, the luxating elevator, and the winged elevators. Classic elevators and winged elevators are used in an "insert and twist" motion to tear the periodontal ligament, whereas luxators are used in a rocking motion during insertion to fatigue as well as cut the periodontal ligament. Luxators can be GENTLY twisted for elevation, but they are not designed for this and can be easily damaged when used in this manner.

Elevation is initiated by inserting the elevator or luxator firmly yet gently into the periodontal space. The insertion should be performed while keeping the instrument at about a 10 to 20 degree angle toward the tooth, to avoid slippage. Once in the space between the bone and the tooth, the instrument is gently twisted with two-finger pressure. This is not to say that the instrument should be held with two fingers, rather the entire hand should be used to hold the instrument. Twist only with the force that you could generate when holding with two fingers. Hold the position for 10-30 seconds to fatigue and tear the periodontal ligament.

It is important to note that the periodontal ligament is very effective in resisting intense, short forces. It is only by the exertion of prolonged force (i.e. 10-30 seconds) that the ligament will become weakened. Heavy stresses only serve to put pressure on the alveolar bone and tooth which can result in the fracture of one of these structures, so it is important not to use too much force.

After holding for 10 to 30 seconds, reposition the instrument about 1/8 of the way around the tooth and repeat the above step. Continue this procedure 360 degrees around the tooth, each time moving the elevator apically as much as possible. Depending on the level of disease and the size of the tooth, a few to several rotations of the tooth may be necessary.

The key point to successful elevation is PATIENCE. Only by slow, consistent elevation will the root loosen without breaking. It is always easier to extract an intact root than to remove fractured root tips.

Step 7: EXTRACT THE TOOTH:
Removing the tooth should only be attempted after the tooth is very mobile and loose. This is accomplished by grasping the tooth with the extraction forceps and gently pulling the tooth from the socket. Do NOT apply undue pressure as this may result in root fracture. In many cases, especially with premolars, the roots are round in shape and will respond favorably to gentle twisting and holding of the tooth while applying traction. This should not be performed if there are root abnormalities (significant curves, weakening) seen on the pre-operative radiograph.

It is helpful to think of the extraction forceps as an extension of your fingers. Undue pressure should not be applied. If the tooth does not come out easily, more elevation is necessary. Start elevation again until the tooth is loose enough to be easily removed from the alveolus.

Step 8: AVELOPLASTY
This step is performed to remove diseased tissue or bone, as well as rough boney edges that could irritate

the gingiva and delay healing. Diseased tissue can be removed by hand with a curette. Bone removal and smoothing is best performed with a carbide, or preferably a coarse diamond bur on a water-cooled high-speed air driven hand-piece. Alternatively, ronguers or bone files may be used if a high-speed dental unit is unavailable. Next, the alveolus should be gently flushed with a 0.12% chlorhexidine solution to decrease bacterial contamination. After the alveolus is cleaned, it may be packed with an osseopromotive substance.

Step 9: CLOSURE OF THE EXTRACTION SITE:
This is a controversial subject among veterinary dentists, and thus some texts recommend suturing only in large extractions, other authors (including this one) recommend suturing almost all extraction sites. Closure of the extraction site promotes hemostasis and improve post-operative discomfort and aesthetics. It is always indicated in cases of larger teeth (e.g. canines, carnassials), or any time that a gingival flap is created to allow for easier extraction. This is best accomplished with size 3/0 to 5/0 absorbable sutures on a reverse cutting needle. Closure is performed with a simple interrupted pattern with sutures placed 2 to 3 mm apart. It is further recommended to utilize one additional throw over manufacturer's recommendations to counteract tongue action.

In regards to flap closure, there are several key points associated with successful healing. The first and most important is that there must be no tension on the incision line. If there is any tension on the suture line, it will not heal. Tension can be removed by extending the gingival incision along the arcade (called an envelope flap) or by creating vertical releasing incisions and fenestrating the periosteum. The periosteum is a very thin fibrous tissue which attaches the buccal mucosa to the underlying bone. Since it is fibrotic, it is inflexible and will interfere with the ability to close the defect without tension. The buccal mucosa is very flexible and therefore will stretch to cover large defects. If there is no tension, the flap should stay in position without sutures.
If at all possible, the suture line should not be made over a void. If sufficient tissue is present, consider removing some on the attached side to make the suture line over bone. Always suture from the unattached (flap side) to the attached tissue, because this avoids tearing the flap as the needle dulls. Finally, ensure that all tissue edges have been thoroughly debrided as intact epithelial tissues will not heal.

EXTRACTION OF MULTI ROOTED TEETH:
Section all multi-rooted teeth into single rooted pieces. The roots of almost all multi-rooted teeth are divergent and this will cause the root tips to break off if extractions are attempted in one piece. Root fracture can occur even if a tooth is relatively mobile to start with. With mobile teeth, the sectioning step alone often allows for simple extraction.

The best tool for sectioning teeth is a bur on a high-speed air driven hand piece. Besides being the quickest and most efficient tool for the job, it also has air and water coolant that will avoid overheating the tooth. Many different styles of burs are available, however this author prefers a cross-cut taper fissure bur (699 for cats and small dogs, 701 for medium dogs and 702 for large breeds).

The best way to section the teeth is to start at the furcation and work towards the crown of the tooth. This method is used for two major reasons. First, it avoids the possibility of missing the furcation and cutting down into a root, which subsequently weakens the root and increases the risk of root fracture. In addition, this method avoids the possibility of cutting through the tooth and inadvertently damaging the gingiva or alveolar bone.
After the tooth has been properly sectioned, follow the above steps for each single rooted piece. In some cases, the individual tooth pieces can be carefully elevated against each other to gain purchase.

SURGICAL EXTRACTIONS

The more difficult extractions are best performed via a surgical approach. This includes canine and carnassial (maxillary fourth premolar and mandibular first molar) teeth, as well as teeth with root malformations or pathology, and finally retained roots. A surgical approach allows the practitioner to remove a small amount of buccal cortical bone, promoting an easier extraction process.

A surgical extraction is initiated by creating a gingival flap. This can be a horizontal flap along the arcade (an envelope flap) or a flap with vertical releasing incisions (a full flap). An envelope flap is created by releasing the gingival attachment with a periosteal elevator along the arcade including one to several teeth on either side of the tooth or teeth to be extracted. The gingiva along the arcade is released to or below the level of the mucogingival junction (MGJ) and the flap is connected by incising the gingiva in the interdental spaces. The advantage to this flap is that the blood supply is not interrupted and there is less suturing.

The more commonly used flap includes one or more vertical releasing incisions. This method allows for a much larger flap to be created, which (if handled properly) will increase the defects which can be covered. The vertical incisions are created at the line angle of the target tooth, or one tooth mesial and distal to the target tooth. The incisions should be made slightly apically divergent (wider at the base than at the gingival margin). Furthermore, it is important that the incisions be created full thickness, in one motion (rather than slow and choppy). A full thickness incision is created by incising all the way to the bone, and the periosteum is thus kept with the flap. Once created, the entire flap is gently reflected with a periosteal elevator. Care must be taken not to tear the flap, especially at the muco-gingival junction.

Following the flap elevation, a small amount of buccal bone should be removed (approximately 1/3 to ½ of the root length depending on the situation) to the depth of the root. This should only be performed on the buccal side. Next, the teeth should be sectioned if multirooted and the teeth then extracted as described above. After the roots are removed the alveolar bone should be smoothed and the defect closed.

Closure is initiated with a procedure called fenestrating the periosteum. The periosteum is a very thin fibrous tissue which attaches the buccal mucosa to the underlying bone. Since the periosteum is fibrotic, it is inflexible and will interfere with the ability to close the defect without tension. The buccal mucosa however, is very flexible and will stretch to cover large defects. Consequently, incising the periosteum takes advantage of this attribute. The fenestration should be performed at the base of the flap, and must be very shallow as the periosteum is very thin. This step requires careful attention, as to not cut through or cut off the entire flap.

After fenestration, the flap should stay in desired position without sutures. If this is not the case, then tension is still present and further release is necessary prior to closure. Once the release is accomplished, the flap is sutured normally.

Kedilerde İskelet Bozukluklarının Radyografisi

Tobias Schwarz
Edinburgh Üniversitesi

Küçük hayvan ortopedilerinde kediler genellikle gözden kaçar veya muhtemelen daha yaygın olan köpek ortopedi hastalıklarıyla özdeşleştirilir. Ancak kedilerin köpeklerle benzeşmeyen ve spesifik görüntüleme özelliklerine sahip kendilerine özgü birtakım iskelet hastalıkları vardır. Bu derste kedilere özgü olan, kedilerle alakalı ya da özellikle kedilerde yaygın görülen iskelet hastalıklarının radyografisi ve sınırlı bir derecede diğer görüntüleme yöntemleri üzerine odaklanılacaktır. Bu koşullar aşağıdakileri içerir:

· Osteogenez imperfekta & stres kırıkları
· Sindaktili & hemimelia
· Caffey hastalığı (poliostotik kortikal hiperostoz)
· Scottish fold kedilerde osteokondrodisplazi
· Akromegali
· Menisküs mineralizasyonu
· Sinovyal osteokondromatozis
· Beslenme veya renal hiperparatiroidizm & raşitizm
· Osteoperoz / Miyeloskleroz
· Femur başı fizyal displazisi
· Mukopolisakkaridoz
· Kalça displazisi
· Hipervitaminozis A
· Osteokondrosis dissekans
· Duchenne muskuler distrofi
· Mikobakteriyel ve diğer infeksiyöz osteomiyelit ve artrit
· Pelvik kırıklar ve sonuçları
· Malunion kırıkları
· Sinoviyal kistler
· Sternal malformasyonlar ve kırıklar
· Kemik kistleri
· Osteomlar
· Açık çene kilidi
· Osteoartritis

Her durum için ana radyografik özellikler, alaka düzeyi ve tanısal çıkarımlar yakalanacaktır. Küçük hayvan pratisyenlerinin, her zaman aşina olmadıkları bu hastalıkların çoğunu tanımaları muhtemeldir.

Çeviri: Ece KÜÇÜK

Radiography of Feline Skeletal Disorders

Tobias Schwarz
The University of Edinburgh

In small animal orthopaedics cats are often overlooked or assimilated with canine orthopaedic diseases, which are arguably more common. However, cats have several specific skeletal diseases that they do not share with dogs, and that do have relatively specific imaging features. In this lecture, the focus will be on radiographic and to a limited degree other imaging modality features of skeletal diseases, that are relatively specific to cats, or that are particularly common and relevant in cats. These conditions include:

· Osteogenesis imperfecta & stress fractures
· Syndactyly & hemimelia
· Caffey's disease (polyostotic cortical hyperostosis)
· Osteochondrodysplasia of the Scottish Fold cat
· Acromegaly
· Meniscal mineralisation
· Synovial osteochondromatosis
· Nutritional or renal hyperparathyroidism & rickets
· Osteopetrosis / Myelosclerosis
· Femoral head physeal dysplasia
· Mucopolysaccharidosis
· Hip dysplasia
· Hypervitaminosis A
· Osteochondrosis dissecans
· Duchenne's muscular dystrophy
· Mycobacterial and other infectious osteomyelitis and arthritis
· Pelvic fractures and consequences
· Malunion fractures
· Synovial cysts
· Sternal malformations and fractures
· Bone cysts
· Osteomas
· Open jaw lock
· Osteoarthritis

The main radiographic features, relevance and diagnostic implications will be captured for each condition. It is likely that small animal practitioners will recognise many of these disease that they were not always familiar with.

Prof. Tobias Schwarz

MA Dr. med. vet. FRSB PgCAP FHEA DipECVDI DACVR DVR FRCVS Professor of Veterinary Radiology
Royal (Dick) School of Veterinary Studies
The University of Edinburgh
ROSLIN
EH25 9RG
UK
Tobias.Schwarz@ed.ac.uk

Kedi ve Köpek Kafa Radyografisi & BT

Tobias Schwarz
Edinburg Üniversitesi

TEMPOROMANDİBULAR EKLEM VE MASTİKATÖR APARAT

Köpekler ve kediler, ağızlarını kapatma veya açma ile ilgili problemlerden, çiğneme sırasında ağrıdan ve ağız kokusu gibi diğer problemlerden muzdarip olabilirler. Tanısal görüntüleme çiğneme koşullarının teşhisinde önemli bir parçadır. Radyografi ve artan frekansla bilgisayarlı tomografi tercih edilen görüntüleme yöntemleridir.

GENEL RADYOGRAFİ

Kafanın radyografisi geleneksel olarak dental aparat, mandibula, maksilla, mandibular simfiz ve temporomandibular eklemi değerlendirmek için kullanılmıştır. Başın standart dorsoventral ve lateral projeksiyonları bazı bilgiler sağlar, ancak iki taraflı kafatası yapılarının üst üste binme sorunu söz konusudur. Dört dental arkın tamamını değerlendirmek için her bir mandibula ve ağız maksimum açık olacak şekilde her maksilla için oblik projeksiyonlar gereklidir. Temporomandibular eklem için, kedi ve köpekte farklı çok sayıda spesifik oblik projeksiyon yayınlanmıştır. Bu görüşlerin gerçekleştirilmesi genellikle zordur ve tam bir değerlendirme için ideal değildir. Çiğneme kasları ve sinirleri de radyografi ile değerlendirilmez. Dijital radyografi kullanımı, radyografik pozlamayı kolaylaştırdı ancak pozisyonel zorlukları gidermedi.

İNTRAORAL RADYOGRAFİ

İntraoral radyografi, kendini işine adamış veteriner diş hekimleri için çok önemlidir. Modern bilgisayarlı veya doğrudan dijital sistemler, köpeklere ve kedilere intraoral olarak yerleştirilebilecek kadar küçük cihazlar sağlar. Dental radyografi sistemleri, tüm dental ve periodontal yapıların ayrıntılı değerlendirilmesi için gerekli olan herhangi bir radyografik tekniğin en yüksek çözünürlüğünü sağlar. Dental pasajın tamamını kapsamak için birden fazla görüntü gereklidir. Temporomandibular eklemleri görüntülemek için intraoral radyografi kullanılabilir.

BİLGİSAYARLI TOMOGRAFİ

Bilgisayarlı tomografi, çiğneme problemi olan köpek ve kediler için ideal bir görüntüleme yöntemidir. Modern bilgisayarlı tomografi teknolojisi, dişler, kemikler ve eklemlerin mükemmel anatomik detaylarını sağlayan submilimetrik kesit kalınlığında görüntülere izin verir. Ayrıca çiğneme kasları ve sinir sisteminin değerlendirilmesini sağlar. Tüm dental aparat bir dakikadan daha kısa bir sürede taranabilir. Görüntüler transversal veya ortogonal düzlemlerde gözden geçirilebilir. Eğrisel rekonstrüksiyonlar, tüm dişlerin panoramik bir görüntüsünü sağlar. Bütün görüntüleme yöntemleri için genel anestezinin gerekli olduğu ve bilgisayarlı tomografinin tüm kafayı değerlendiren en hızlı görüntüleme tekniği olduğu göz önüne alındığında, bilgisayarlı tomografi belirli lokalize dental hastalıklar dışında tüm çiğneme durumları için ilk basamak tanısal görüntüleme aracı olarak mantıklıdır.

MASTİKATÖR HASTALIK PROSESLERİNİN GÖRÜNTÜLEME ÖZELLİKLERİ

Kafa travması

Radyografi, kafatasının nispeten hızlı bir şekilde değerlendirilmesine izin verir, ancak başın yumuşak doku yapısının değerlendirilmesine izin vermez. Doğru konumlandırma ve yorumlama zaman alıcı olabilir. Bilgisayarlı tomografi kafa travmasının değerlendirilmesinde tercih edilen yöntemdir. Tüm kemik, diş ve yumuşak doku yapıları için hızlı ve çok detaylıdır. Temporomandibular eklem luksasyonu redüksiyon öncesi ve sonrası izlenebilir. İntravenöz kontrast madde uygulaması genellikle gerekli değildir.

Peroral Yabancı Cisimler ve Apse

Bilgisayarlı tomografi, şüpheli yabancı cisimler, oral kavite duvarı, çiğneme kasları ve retrofaringeal boşluk apsesi ve yaralarında tercih edilen yöntemdir. Apse duvarlarını ve yabancı cisim reaksiyonunu belirlemek için intravenöz kontrast madde uygulaması gereklidir. Bitki materyalinden gelen küçük yabancı cisimler doğrudan görünmeyebilir, ancak onu çevreleyen reaktif doku genellikle görünür.

Kraniomandibular osteopati
Bu, genç West Highland White teriyerlerinde ve daha az yaygın olarak diğer köpeklerde ağrıya ve mandibular ve temporal periost reaksiyonu ile ilişkili olarak ağızlarını açma yeteneğinin azalmasına yol açan inflamatuar bir durumdur. Durum kendini sınırlayıcıdır ve görüntülemenin rolü diğer hastalıkları dışlamak ve ilerlemesini izlemektir. Radyografi genellikle yeterlidir.

Mastikatör myositis
Bu, genç ve orta yaşlı büyük ırk köpeklerde, çiğneme kaslarının 2M liflerine karşı, çiğneme sırasında ağrıya ve daha sonra ağızlarını açamama ve kas atrofisine neden olan otoimmün bir hastalıktır. Bilgisayarlı tomografi diğer diş problemlerini ekarte etmeye, boyut, şekil, yoğunluk ve kontrast artışına dayalı anormal çiğneme kaslarını tanımlamaya izin vermesi ve bu durumun doğrulanması için gerekli olan bir kas biyopsisine uygun bölgelerin seçilmesini sağlaması nedeniyle tercih edilen bir görüntüleme yöntemidir.

Oral ve Mastikatör Neoplazi
Oral neoplazi köpeklerde ve kedilerde oldukça yaygındır. Radyografi, kemik tutulumunun yalnızca kaba bir değerlendirmesine izin verir. Bilgisayarlı tomografi, tümör marjını, kemik tutulumunu, lokal (lenf düğümleri) ve distal (akciğer) metastazlarını değerlendirmek için en uygun yöntemdir. Ayrıca tüm radyoterapi vakaları için gereklidir.

Temporomandibular Eklem Hastalıkları
Bilgisayarlı tomografi, temporomandibular eklemlerin değerlendirilmesi için en uygun yöntemdir. Bir kapalı ve bir maksimum açık çene görünümü elde edilmelidir. Subluksasyon ve luksasyon kolayca görülebilir. Kedilerde bazen kronik düzensiz ankiloz görülebilir. Düzensiz eklem yüzeyleri genellikle köpeklerde görülür. Bunlara osteoartrit ve osteokondroz neden olabilir. Neoplastik durumlar sıklıkla belirgin osteoliz ve şişlik gösterir.

Açık Çene Kilidi
Kilitli açık çeneli köpekler ve kediler, zigomatik ark lateralinde koronoid prosesin yer değiştirmesine sahiptir. Bu radyografik olarak hızlı ve kolay bir şekilde tespit edilebilir. Bununla birlikte, açık çene kilidinin kesin nedenini belirlemek için bilgisayarlı tomografi oldukça etkilidir. Bu, mandibular simfizyel gevşekliği, temporomandibular eklem gevşekliğini veya mandibula ya da zigomatik arkın anormal şeklini ve muskuler değişiklikleri gösterebilir.

Çene düşmesi
Ağzını aktif olarak kapatamayan, ancak muayene eden kişi tarafından çenesi kapatılabilen köpekler genellikle idiyopatik trigeminal neuritisten muzdariptir. Dikkate alınması gereken diğer farklılıklar, merkezi sinir sisteminin neoplazisi veya enfeksiyonudur. Manyetik rezonans görüntüleme, merkezi sinir sistemi ile ilgili durumları ekarte etmek için en uygun yöntemdir.

Dental hastalıklar
Ağız içi radyografi geleneksel olarak köpeklerde ve kedilerde diş hastalıklarının tanısal görüntülemesinde tercih edilen modalite olmuştur. Bireysel dişlerin ayrıntılı değerlendirilmesine ve spesifik tedavi kararlarının alınabilmesine imkan verir. Bilgisayarlı tomografi, tüm dental aparatın neredeyse ayrıntılı bir tasvirini sağladığı için intraoral radyografiye faydalı bir yardımcı haline gelmiştir.

BURUN
Nazal yapıların yorumlanmasında radyografi sınırlıdır. BT, burun hastalıklarının tedavisi için mükemmel detay ve yüksek hassasiyet sunar. Yorumlama ilkeleri şunları içerir:
· Konka bütünlüğünün değerlendirilmesi
· Nazal ve paranazal sinüs içeriğinin değerlendirilmesi (kitle, mukozal şişlik, sıvı)
· Yoğunluk değişikliklerinin değerlendirilmesi (mineralizasyon, sıvı, yumuşak doku)
· Kontrast artışının değerlendirilmesi

· Nazal sınır yapılarının değerlendirilmesi
· Bölgesel lenf düğümleri ve toraksın değerlendirilmesi (uzak metastazlar)
· Nazal ve sinüs değişikliklerinin lokalizasyonu

Nazal neoplazi osteolitik yer kaplayan bir lezyon olarak ortaya çıkar. En yaygın nazal tümörler tek taraflı olarak nazofarenks, rostral nazal kavite ve paranazal sinüsleri kaplayan kaudal nazal kavitede başlar. Çoğunda sekonder obstrüktif frontal sinüs ve nazal efüzyon mevcuttur. Kontralateral nazal kaviteye genişleme nispeten geç gerçekleşir. Nazal tümörler genellikle güçlü kontrast artışı gösterirler ve çoğunlukla merkezi olarak gelişmeyen nekroz alanları bulunur. Felin nazal lenfomada mukozal şişlik ve nazofarengeal kitleler tipiktir. Nazal aspergilloz (endemik bölgelerdeki köpeklerde yaygın, kedilerde nadir) tipik olarak asimetrik bir konka kaybı, genellikle rostral olarak oldukça belirgin, sekretuar efüzyon ve frontal sinüs duvarında hiperostoz gösterir. Feline kriptokokozis genellikle dorsal nazal duvarda karakteristik bir ekstra-nazal yumuşak doku şişliği ve lokal osteoliz ile görülür. Viral ve bakteriyel rinit, bilateral simetrik mukozal şişlik ve sağlam konkalarla birlikte nazal sekretuar efüzyon gösterir. Nazal kavite ile iletişimde olan bir nazal yabancı cisim veya diş hastalığı gibi lokal proseslerde değişiklikler, tek taraflı ve fokaldir ve konka lizisini içerebilir.

KULAKLAR
Radyografi kulak hastalıklarının teşhisi için nispeten zayıftır. BT, kedi ve köpeklerde timpanik bulla ve dış kulak kanallarının değerlendirilmesinde mükemmel bir görüntüleme yöntemidir. Otitis eksterna kalınlaşmış ve mineralize kulak kanalı duvarı ve lümen tıkanıklığı ile kendini gösterir. Timpanik membran bütünlüğü değerlendirilebilir. Otitis media timpanik kavitede değişken derecelerde kontrast artışı ile opaklaşma gösterir. BT iç kulaktaki yumuşak doku değişikliklerine duyarsızdır. Timpanik bulla duvarı çoğunlukla kalınlaşmış ve düzensizdir.Kolesteatomlar ve kolesterol granülomları, timpanik bullada, bullanın genişlemesine, değişen derecelerde duvar proliferasyonuna ve beyin boşluğuna doğru potansiyel genişleme ile kemik atrofisine neden olan iyi huylu genişleyen yumuşak doku lezyonlarıdır. Nazofaringeal ve orta kulak polipleri genellikle daha genç kedilerde görülür ve çoğunlukla nazal hava yolu obstrüksiyonuna neden olan, güçlü derecede kontrastı artıran, iyi sınırlanmış yumuşak doku kitleleridir.

FARENKS VE LARİNKS
BT özellikle hava yolunu tıkayan yumuşak doku kitlelerinin, laserasyonların, faringeal duvar ve retrofaringeal boşluktaki yabancı cisimlerin değerlendirilmesinde yararlıdır. Medial retrofaringeal lenf düğümleri de anormal boyut ve kontrast artışı açısından değerlendirilebilir. Ektopik tiroid neoplazisi sıklıkla bazihyoid kemiği etkiler ve farinks ve larinksin ventralinde osteolitik yumuşak doku kitlesine neden olur.

TÜKÜRÜK BEZLERİ
Tükürük bezi anormallikleri köpeklerde nispeten nadirdir ve kedilerde çok nadirdir. Tükürük bezleri, BT'de onları çok iyi görünür kılan zengin vasküler beslemeleri nedeniyle her zaman güçlü bir şekilde kontrast oluşturur. Zigomatik sialadenit vakalarında, normal glandüler marjın kaybı ve ekzoftalmi görülebilir, kenarları kontrastlı apse mümkündür. Bu lezyonlar, aranması gereken ileri düzey diş kökü apseleri ile ilişkili olabilir. Kedi ve köpeklerde yaralanmalara bağlı parenkimal düzensizlikler, şişlik ve düzensiz kontrast artışıyla birlikte mandibular ve parotis tükürük bezi laserasyonu, enfeksiyonu ve apsesi görülebilir. Tükürük bezi neoplazisi bu tür lezyonlardan ayırt edilemeyebilir ancak apse boşlukları içermemelidir. Ranula (ventral boyun şişmesi) olan köpeklerde, monostomatik sublingual, parotis veya mandibular bezin kistik genişlemesi olan bir sialosel varlığını doğrulamak veya ekarte etmek için BT-siyalografi kullanılabilir. Parotis ve mandibular kanalın kanülizasyonu genellikle cerrahi büyüteç gözlüğü ve 26g kateter ile mümkündür ancak sublingual kanala nadiren yapılabilir. 60 mg iyot / ml konsantrasyonunda 5 ila 10 ml kontrast madde enjeksiyonu, kanalı ve parankimal veya kistik kontrast madde birikimini görselleştirecektir.

SONUÇLAR
Kedi ve köpek kafasının temel değerlendirmesi için radyografi yeterlidir. BT kafanın çoğu durumu için ayrıntılı değerlendirme ve spesifik diferansiyeller sunar.

Radiography & CT of the Canine & Feline Head
Tobias Schwarz
The University of Edinburgh

TEMPOROMANDIBULAR JOINT AND MASTICATORY APPARATUS

Dogs and cats can suffer from problems associated with closing or opening their mouth, pain on mastication and other problems such as halitosis. Diagnostic imaging is an important part of the diagnostic work up of masticatory conditions. Radiography and with increasing frequency computed tomography are the imaging modalities of choice.

GENERAL RADIOGRAPHY

Radiography of the head has traditionally been used to assess the dental apparatus, mandible, maxilla, mandibular symphysis and temporomandibular joint. Standard dorsoventral and lateral projections of the head supply some information but suffer from superimposition of bilateral skull structures. Oblique projections for each mandible and each maxilla with the mouth maximally opened are necessary to assess all four dental arcades. For the temporomandibular joint numerous specific oblique projections have been published, which are different for the cat and the dog. These views are often difficult to accomplish and are not ideal for complete assessment. The masticatory muscles and nerves are also not assessed with radiography. The use of digital radiography has facilitated better radiographic exposure but has not remedied the positional difficulties.

INTRAORAL RADIOGRAPHY

Intraoral radiography is essential for dedicated veterinary dentists. Modern computed or direct digital systems provide devices that are small enough to be placed intraorally in dogs and cats. Dental radiography systems provide the highest resolution of any radiographic technique, which is necessary for detailed assessment of all dental and periodontal structures. Multiple views are needed to cover the entire dental arcade. Intraoral radiography can be used to image the temporomandibular joints.

COMPUTED TOMOGRAPHY

Computed tomography is an ideally suited imaging modality for dogs and cats with masticatory problems. Modern computed tomography technology allows submillimeter slice thickness images, providing excellent anatomical detail of teeth, bones and joints. It also allows assessment of masticatory muscles and nervous system. The entire dental apparatus can be scanned within less than one minute. Images can be reviewed in transverse or orthogonal planes. Curvilinear reconstructions allow a panoramic view of all teeth. Given the fact that general anaesthesia is required for all imaging modalities and that computed tomography is the fastest imaging modality assessing the entire head, it makes sense to use computed tomography as the first line diagnostic imaging tool for all masticatory conditions, except for specific localized dental diseases.

IMAGING FEATURES OF MASTICATORY DISEASE PROCESSES

Head Trauma

Radiography allows a relatively quick assessment of the skull, but not the soft tissue structure of the head. Proper positioning and interpretation can be time consuming. Computed tomography is the modality of choice for assessment of head trauma. It is quick and very detailed for all osseous, dental, and soft tissue structures. Temporomandibular joint luxation can be monitored pre- and post-reduction. Intravenous contrast medium application is usually not necessary.

Paroral Foreign Bodies and Abscessation

Computed tomography is the modality of choice for suspected foreign bodies, abscessation and wounds of the oral cavity wall, masticatory muscles, and retropharyngeal space. Intravenous contrast medium application is

essential to outline abscess walls and foreign body reaction. Small foreign bodies from plant material may not be visible directly, however the reactive tissue surrounding it usually is.

Craniomandibular osteopathy
This is an inflammatory condition in young West Highland White terriers and less commonly other dogs leading to pain and reduced ability to open their mouth, associated with mandibular and temporal periosteal reaction. The condition is self-limiting, and the role of imaging is to rule out other diseases and monitor its progression. Radiography is usually sufficient.

Masticatory Myositis
This is an autoimmune disease in young to middle aged large breed dogs against the 2M fibres of the masticatory muscles leading to pain on mastication and later inability to open their mouth and muscle atrophy. Computed tomography is the imaging modality of choice, allowing to rule out other dental and masticatory problems, identify abnormal masticatory muscles based on size, shape, density and contrast enhancement, and to select appropriate sites for a muscle biopsy, which is required for ultimate confirmation of this condition.

Oral and Masticatory Neoplasia
Oral neoplasia is relatively common in dogs and cats. Radiography allows only a crude assessment of bony involvement. Computed tomography is best suited to assess the tumour margination, bony involvement, local (lymph nodes) and distal (lung) metastases. It is also required for all radiotherapy cases.

Temporomandibular Joint Diseases
Computed tomography is best suited for assessment of the temporomandibular joints. A closed and a maximally opened jaw view should be obtained. Subluxation and luxation are easily visible. In cats a chronic irregular ankylosis can sometimes be seen. Irregular joint surfaces are often visible in dogs. These can be caused by osteoarthritis and osteochondrosis. Neoplastic conditions show often marked osteolysis and swelling.

Open Jaw Lock
Dogs and cats with a locked open jaw have a displacement of one coronoid process lateral to the zygomatic arch. This can be demonstrated radiographically quickly and easily. However, to establish the exact cause of open jaw lock, computed tomography is highly efficient. This can demonstrate mandibular symphyseal laxity, temporomandibular joint laxity or abnormal shape of the mandible or zygomatic arch and muscular changes.

Jaw drop
Dogs that cannot actively close their mouth, but the jaw can be closed by the examiner usually suffer from idiopathic trigeminal neuritis. Other differentials to consider are neoplasia or infection of the central nervous system. Magnetic resonance imaging is best suited to rule out central nervous system conditions.

Dental Diseases
Intraoral radiography has traditionally been the modality of choice for diagnostic imaging of dental diseases in dogs and cats. It allows detailed assessment of individual teeth and allowing specific treatment decisions. Computed tomography has be become a useful adjunct to intraoral radiography, as it provides an almost as detailed depiction of the entire dental apparatus.

THE NOSE
Radiography is limited for interpretation of nasal structures. CT offers exquisite detail and high sensitivity for the work up of nasal diseases. Interpretation principles include:
· Assessment of turbinate integrity
· Assessment of nasal and paranasal sinus content (mass, mucosal swelling, fluid)
· Assessment of density changes (mineralisation, fluid, soft tissue)

· Assessment of contrast enhancement
· Assessment of nasal border structures
· Assessment of regional lymph nodes and thorax (distant metastases)
· Localisation of nasal and sinus changes

Nasal neoplasia presents typically as an osteolytic space-occupying lesion. Most commonly nasal tumours start unilaterally in the caudal nasal cavity extending and occluding the nasopharynx, rostral nasal cavity and paranasal sinuses. Often secondary obstructive frontal sinus and nasal effusion are present. Expansion into the contralateral nasal cavity occurs relatively late. Nasal tumours often show strong contrast enhancement, often with centrally non-enhancing areas of necrosis. Feline nasal lymphoma typically presents with mucosal swelling and nasopharyngeal masses. Nasal aspergillosis (common in dogs in endemic areas, rare in cats) typically shows an asymmetrical turbinate loss, often rostrally most marked, secretory effusion and hyperostosis of the frontal sinus wall. Feline cryptococcosis often shows a characteristic extra-nasal soft tissue welling of the dorsal nasal wall and local osteolysis. Viral and bacterial rhinitis shows bilaterally symmetric mucosal swelling and nasal secretory effusion with intact turbinates. With local processes such as a nasal foreign body or dental disease communicating with the nasal cavity changes are unilateral and focal and may involve turbinate lysis.

THE EARS

Radiography is relatively poor for the diagnosis of ear diseases. CT is an excellent imaging modality to assess the external ear canals and tympanic bullae in dogs and cats. Otitis externa manifests with thickened and mineralized ear canal wall and luminal occlusion. The integrity of the tympanic membrane can be assessed. Otitis media shows opacification of the tympanic cavity with variable degree of contrast enhancement. CT is insensitive of soft tissue changes in the inner ear. The tympanic bulla wall is often thickened and irregular.
Cholesteatomas and cholesterol granulomas are benign expansile soft tissue lesions in the tympanic bulla that cause bulla enlargement, varying degrees of wall proliferation and bone atrophy with potential extension into the brain cavity. Nasopharyngeal and middle ear polyps are commonly seen in younger cats and are strongly contrast enhancing well marginated soft tissue masses that often cause nasal airway obstruction.

THE PHARYNX AND LARYNX

CT is particularly useful for the assessment of airway-obstructive soft tissue masses, lacerations and foreign bodies in the retropharyngeal space and pharyngeal wall. The medial retropharyngeal lymph nodes can also be assessed for abnormal size and contrast enhancement. Ectopic thyroid neoplasia commonly affects basihyoid bone and cause an osteolytic soft tissue mass ventral to the pharynx and larynx.

THE SALIVARY GLANDS

Salivary gland abnormalities are relatively rare in dogs and very rare in cats. Salivary glands always contrast enhance strongly due to their rich vascular supply which makes them very well visible in CT. In cases of zygomatic sialadenitis a loss of normal glandular margination and exophthalmos are visible, abscessation with a contrast enhanced rim is possible. These lesions can be associated with advanced tooth root abscesses which should be searched for. Mandibular or parotid salivary gland laceration, infection and abscessation can be seen with fighting injuries in dogs and cats as parenchymal irregularities, swelling and irregular contrast enhancement. Salivary gland neoplasia may be indistinguishable from such lesions but should not contain abscess cavities. In dogs with Ranula (ventral neck swelling) CT-sialography can be used to confirm or rule out the presence of a sialocele, a cystic expansion of either the monostomatic sublingual, parotid or mandibular gland. The cannulization of the parotid and mandibular duct is usually possible with the help of a surgical magnification glasses and a 26g catheter, however, only rarely can the sublingual duct be cannulized. Injection of 5 to 10 ml of contrast medium at a concentration of 60 mg iodine / ml will visualize the duct and parenchymal or cystic accumulation of contrast medium.

CONCLUSIONS

Radiography is adequate for basic assessment of the canine and feline head. CT offers detailed assessment and specific differentials for most conditions of the head.

Prof. Tobias Schwarz
MA Dr. med. vet. FRSB PgCAP FHEA DipECVDI DACVR DVR FRCVS Professor of Veterinary Radiology
Royal (Dick) School of Veterinary Studies
The University of Edinburgh
ROSLIN
EH25 9RG
UK
Tobias.Schwarz@ed.ac.uk

Toraks Radyografisi ve BT: Hangisi Ne Zaman Kullanılır?

Tobias Schwarz
Edinburgh Üniversitesi

Toraks radyografisi, kardiyorespiratuar hastalığı olan köpek ve kedilerin teşhis çalışmaları için ana tanısal görüntüleme aracıdır. Geleneksel olarak özellikle akciğerlerin değerlendirilmesinde sınırlı alternatifler mevcuttu. Ancak bilgisayarlı tomografi (BT) artık birçok küçük hayvan veteriner hekimi tarafından kullanılabilir ve kedi ve köpeklerin teşhis çalışmalarında birçok uygulamaya sahiptir. Daha önce torasik BT genel anestezi gerektiriyordu. Günümüzde BT makineleri daha hızlı ve daha iyi olup, yalnızca sakinleştirilmiş ve hatta bilinci yerinde olan hastaların görüntülenmesine olanak tanımaktadır. VetCatTrapTM gibi özel hayvan kapları, kimyasal uygulama olmaksızın kedilerin ve küçük köpeklerin güvenli bir şekilde taranması için tasarlanmıştır. Kardiyorespiratuar hastaları için görüntüleme yönteminin karar verilmesinde bunun dikkate alınması gerekir. Bu derste kardiyorespiratuar hastaların birkaç tipik klinik senaryosu, radyografi ve BT'nin artıları ve eksileri ile bunların kullanımında en uygun sıra tartışılacaktır. Bunlar şunları içerir:

· Toraks radyografisi ve BT için fiziksel kısıtlama
· Akciğerlerin ve hava yollarının radyografisi
· Akciğerlerin ve hava yollarının BT'si
· Mediastinumun görüntülenmesi
· Kardiyovasküler yapılar
· Plevral boşluk görüntüleme
· Torasik sınırlar

Çeviri: Ece KÜÇÜK

Thoracic Radiography and CT: When to Use Which?

Tobias Schwarz
The University of Edinburgh

Thoracic radiography is the main diagnostic imaging tool for the diagnostic work up of dogs and cats with cardiorespiratory disease. Traditionally, there was limited alternatives available, particularly for assessment of the lungs. But computed tomography (CT) is now available to many small animal veterinarians and has many applications in the diagnostic work-up of dogs and cats. Previously, thoracic CT required general anaesthesia. Today, CT machines are quicker and better, allowing imaging of patients that are only sedated or even conscious. Special animal containers, such as the VetCatTrapTM have been designed for safe scanning of cats and small dogs without chemical restraint. This needs to be factored in for the decision making of the imaging modality for cardiorespiratory patients. In this lecture, several typical clinical scenarios of cardiorespiratory patients will be discussed, with the pros and cons debated for radiography and CT, as well as most appropriate sequence of using them. These include:

· Physical restraint for thoracic radiography and CT
· Radiography of lungs and airways
· CT of lungs and airways
· Imaging of the mediastinum
· Cardiovascular structures
· Pleural space imaging
· Thoracic boundaries

Prof. Tobias Schwarz
MA Dr. med. vet. FRSB PgCAP FHEA DipECVDI DACVR DVR FRCVS Professor of Veterinary Radiology
Royal (Dick) School of Veterinary Studies
The University of Edinburgh
ROSLIN
EH25 9RG UK
Tobias.Schwarz@ed.ac.uk

4 KASIM 2022, CUMA / *4 NOVEMBER 2022, FRIDAY*
BRAVECTO DUACT SALONU / *HALL BRAVECTO DUACT*

Kronik Böbrek Hastalığı Olan Kedilerde Fosfor Bağlayıcıların Rolü ve Önemi

Doç. Bogdan Alexandru Vitalaru

Kronik böbrek hastalığı genellikle köpeklerde ve kedilerde teşhis edilir. Kedilerde KBH tanısının insidansı köpeklere göre 2 ila 3 kat daha sıktır ve özellikle geriatrik kedilerde yaygın görülmektedir. KBH klinik olarak değişken, ilerleyici, geri dönüşümsüz intrarenal lezyonların gelişimi ve böbrek fonksiyonlarının kaybı ile karakterizedir. Çeşitli müdahaleler (diyet ve ilaçlar) böbrek hastalığının ilerlemesini yavaşlatabilir, hastanın yaşam kalitesini iyileştirebilir ve/veya yaşam süresini uzatabilir. Glomerüler hemodinamikte telafi edici artışlar (adaptasyonlar denir) ve glomerüler hacim, aşağıdaki şekilde gösterildiği gibi bazı durumlarda gerçekten uyumsuz olabilir.
Fosfor Retansiyonu ve Renal Sekonder Hiperparatiroidizm

Renal sekonder hiperparatiroidizm (2-HPTH), böbrek hastalığı sırasında paratiroid hormon (PTH) sentezi ve salgılanması aşırı hale geldiğinde ortaya çıkar ve paratiroid bezi hiperplazisine bağlı olarak artan ana hücre sayısının yanı sıra her bir ana hücre tarafından artmış PTH salgılanmasının bir sonucudur. İyonize kalsiyum ya normaldir ya da düşüktür. Paratiroid bezi hiperplazisi artan PTH sekresyonunun başlıca nedenidir. Altta yatan kalsitriol açığı, PTH'nin kontrolsüz sentez ve salgılanmasına yol açan en önemli faktördür.

Tek başına veya bağırsak fosfat bağlayıcıları ile kombinasyon halinde diyet kullanılarak hiperfosfateminin düzeltilmesi, birçok erken üremik kedide PTH'yi normalleştirdi (Barber ve Elliott, 1998) ancak çoğu PTH'yi normalleştirmek için kalsitriol gerektiren üremik köpeklerin yalnızca bir kısmında başarılı olmuştur (Nagode ve diğerleri, 1996).

Serum fosfor konsantrasyonu, diyetle fosfor alımına, duodenum ve jejunum boyunca gastrointestinal absorpsiyonun derecesine, hücre içi bölgelere translokasyona ve fosforun idrarla atılmasına bağlıdır. Böbrek serum fosfor konsantrasyonlarının düzenlenmesinde çok önemli bir rol oynar. Sağlıkta serum fosfat seviyeleri dar bir aralıkta tutulur. Genç yetişkin hayvanlar genellikle yetişkinlerden daha yüksek serum fosfor seviyelerine sahiptir. Çoğu laboratuvarın normal serum fosfor aralığı, serum fosforunun normalin üzerindeki erken artışlarını tespit etmeyi zorlaştırabilecek yetişkinler ve büyüyen hayvanlara ait aralığı içerir. Kediler ve ergin köpekler için fosfor referans aralığı 2.5-6 mg/dL'dir (0.81 ila 1.94 mmol/L). Fosfat retansiyonu ve hiperfosfatemi esas olarak bozulmuş renal fosfat atılımına bağlıdır. Kronik böbrek hastalığının erken evrelerinde artan paratiroid hormon (PTH) seviyeleri idrarla fosfat atılımını artırarak serum fosforunu referans aralığında tutar. Bu hiperparatiroidizm pahasına serum fosforunun normalleştirilmesine izin verir.

Hiperfosfateminin Tedavisi
Geleneksel akıl ve kanıtlar, CKD'nin hiperfosfatemisinin düzeltilmesinin önemini belirler. Köpeklerde ve kedilerde CRF'de erken fosfor kısıtlamasının renal sekonder hiperparatiroidizmi körelttiği veya tersine çevirdiği gösterilmiştir. CRF'nin doğal olarak oluştuğu kediler üzerinde yapılan bir çalışmada, renal sekonder hiperparatiroidizm, fosforun diyet kısıtlaması ile başarılı bir şekilde yönetilmiştir; kedilerin üçte biri ayrıca fosfor bağlayıcılarla tedaviye ihtiyaç duymuştur. Renal diyetle beslenen KBY'li kedilerde hayatta kalma süresi, idame diyetleri yiyenlerin iki katından fazlaydı - bu etki, fosfor kontrolüne ve PTH kontrolüne bağlandı (Barber 1999; Elliott 2000). Renal diyetler, KBY'nin erken evrelerinde yeterli diyet fosfat kısıtlaması sağlayabilir, ancak sıklıkla diyet fosfat bağlayıcılarına ihtiyaç vardır. Serum fosfor ve PTH düzeylerinin etkisine yönelik diyet ve bağlayıcılar reçete edilmelidir. Normal serum fosfor konsantrasyonları istenir ancak PTH'nin normal olduğunu garanti etmez. Normofosfateminin restorasyonu ilk ve ana hedeftir ancak fosfor kısıtlaması, ilk değerlendirme sırasında hiperfosfatemik olmayan hastalarda mevcut renal sekonder hiperparatiroidizmi tersine çevirmede faydalı olabilir. Normal iyonize kalsiyum ve serum fosfor durumuna rağmen sekonder hiperparatiroidizm olabilir.

Diyetteki Fosfor Kontrolünün Hedefleri
İlk hedef fosfat kısıtlı böbrek diyeti ile yüksek serum fosfor konsantrasyonlarını normal aralığa döndürmeye çalışmaktır. Renal diyetin tüketilmesinden bir ay sonra serum fosfat artışı devam ederse veya renal diyete geçiş hayvan tarafından kabul edilmezse, bağırsak fosfat bağlayıcıları eklenmelidir. Orta-normal aralıkta (< 4,5 mg/dL ; < 1,45 mmol/L) bir serum fosfat konsantrasyonu önerilen hedeftir. KBY'li hastalarda serum fosfat konsantrasyonlarının, hedef konsantrasyona ulaşılana kadar genellikle ayda bir ve daha sonra stabil ise 2 ila 4 ayda bir seri olarak ölçülmesi önemlidir. Diğer destekleyici KBY tedavilerini takiben gıda alımını artıran KBY'li kedilerde serum fosfor konsantrasyonu artabilir. KBY'de daha ileri düzeyde azotemiye sahip olanlarda, orta referans aralığı hedef fosfat konsantrasyonlarına ulaşmak daha zordur. KBY'nin IRIS aşamasına dayalı olarak serum fosfor kontrolü (≤ 6,0 mg/dl evre 4, ≤ 5,0 mg/dl evre 3, ≤ 4,5 mg/dl evre 2) için daha az katı hedef kılavuzları önerilmiştir (Geddes JVECC 2013).

İkinci amaç serum fosforu normal aralıkta olsa bile PTH'yi normal seviyelere getirmek veya yükselmesini önlemektir. Ayrıca diyet ve fosfor bağlayıcılar ile fosfor kısıtlaması, eğer mümkünse PTH'yi düşürme etkisine göre titre edilebilir. Bazı durumlarda diyet müdahalesine ve bağırsak fosfat bağlayıcılarına rağmen PTH kontrol edilemez. Bu durumlarda kalsitriol ve kalsimimetiklerle birlikte başka tedaviler endike olabilir. Seri serum fosfat ölçümlerine ek olarak aynı zamanda seri PTH ve iyonize kalsiyumun ölçümü, PTH kontrolü ve vücut fosfor yükünün yeterli düzeyde hafifletilmesinin değerlendirilmesi için altın standart olarak kabul edilebilir.

Fosfat kısıtlamasının olumsuz etkileri potansiyel olarak ortaya çıkabilir. Hipofosfatemi olası bir sonuç olmasına rağmen, başlangıçta yüksek serum fosfor konsantrasyonları ve düşük GFR'si olanlarda bunun gelişmesi zordur. Kalsiyum tuzları intestinal fosfat bağlanması için kullanıldığında hiperkalsemiyle karşılaşılabilir. Bazı bağırsak fosfat bağlayıcılarının kullanımından sonra kabızlık ve GI etkileri ortaya çıkabilir. Bağırsak fosfat bağlayıcısından kimyasalların emilmesi, bazı durumlarda dokularda birikme ile sonuçlanabilir.

Bağırsak Fosfat Bağlayıcılar
Fosfor bağlayıcı ajanlar, bağırsakta fosforu tutmak ve dışkı içinde çözünmeyen fosfat tuzu atılımını artırmak için oral yoldan verilir. Fosfat bağlayıcılar, bağlayıcıdaki katyon diyet fosfatı ile birleşerek çözünmeyen, emilemeyen fosfat bileşikleri ürettiği için çalışır. Bağırsak fosfat bağlayıcıları, diyet fosfor bağlamalarını en üst düzeye çıkarmak için yemekle birlikte veya beslenmeden sonraki 2 saat içinde verildiğinde en iyi sonucu verir. Bağırsak fosfat bağlayıcılarının ilaçların emilimini sınırlamak için değişen etkileri nedeniyle, diğer ilaçların herhangi bir bağırsak fosfat bağlayıcı verildikten 1 saat önce veya 3 saat sonra verilmesi tavsiye edilir. Herhangi bir fosfat bağlayıcının dozu, öğünün miktarına (fosfor alımı) ve her bir KBY hastası için geçerli serum fosfor düzeyine dayanmalıdır; doz, etki gösterecek şekilde titre edilir. Yaygın olarak kullanılan oral fosfor bağlayıcılar arasında alüminyum hidroksit, kalsiyum karbonat, kalsiyum asetat, kitosan ve lantanum karbonat bulunur ancak veteriner tıpta fosfat bağlayıcı olarak henüz hiçbir ilaç ruhsatlandırılmamıştır.

Alüminyum Tuzları
Alüminyum tuzları, kedilerde en yaygın kullanılan fosfat bağlayıcılardır. Alüminyum bazlı fosfat bağlayıcı ajanlar (alüminyum hidroksit, alüminyum karbonat), serum fosfat düzeylerini düşürmede, bağırsak lümeninde çözünmeyen ve emilmeyen alüminyum fosfat çökeltileri oluşturmada oldukça etkilidir. KBY'li insanlarda vücutta, özellikle kemikte önemli miktarda alüminyum tutulabilir ve bu da osteomalazi, adinamik kemik hastalığı, mikrositik anemi ve ensefalopatiye yol açar. ALÜMİNYUM TUZLARININ KBY'Lİ İNSANLAR İÇİN BİLİNEN GÜVENLİ DOZU YOKTUR. İnsanlarda tarif edildiği gibi alüminyum bazlı fosfat bağlayıcıların insanlarda görülen zararlı etkileri, küçük hayvan hastalarda sistematik olarak değerlendirilmemiştir ve nadiren klinik olarak takdir edilmektedir. KBY'li kediler tedavi ile yıllarca yaşayabileceğinden, alüminyum birikimine ilişkin endişeler uzun vadeli güvenlik konusunda daha fazla çalışmayı hak ediyor. İnsanlarda toksisite ve katı kullanım kılavuzları ile ilgili endişelere rağmen, alüminyum tuzları, çok etkili fosfat bağlayıcıları oldukları ve ucuz oldukları için veteriner hekimlikte en sık reçete edilen bağırsak fosfat bağlayıcıları olmaya devam etmektedir. Alüminyum hidroksit veya alüminyum karbonat başlangıç dozu olarak 30 mg/kg 8 saatte bir veya 45 mg/kg 12 saatte bir gıda

içinde kullanılır. Konstipasyon alüminyum fosfat bağlayıcılarla tedavi sırasında karşılaşılan en yaygın yan etkidir. Laktuloz tedavisi kabızlığı hafifletmeye yardımcı olabilir ancak dışkıda ekstra sıvı kaybı nedeniyle dehidrasyona da katkıda bulunabilir.

Kalsiyum Tuzları
Kalsiyum bazlı bağlayıcılar, fosfor için daha düşük bir afiniteye sahip olduklarından alüminyum tuzları kadar etkili değildir, bu nedenle diyet fosforunun etkili bir şekilde bağlanması için yüksek dozlarda kalsiyum gerekir, bu da genellikle insanlarda hiperkalseminin indüklenmesine sebep olur. En yaygın kullanılan kalsiyum bazlı fosfat bağlayıcılar kalsiyum karbonat ve kalsiyum asetattır. Kalsiyum karbonat, yemeklerle birlikte 30 mg/kg q8h veya 45 mg/kg q12h başlangıç dozunda kullanılabilir. Kalsiyum karbonat fosforu asidik bir ortamda en iyi şekilde bağlar (pH yaklaşık 5) ve bağlama kapasitesi nötr pH aralığında azalır. Birçok KBY hastası, kalsiyum karbonatların fosfor bağlama yeteneğini potansiyel olarak azaltan gastrik asit salgısı inhibitörleri alır. Kalsiyum asetat, fosfatı geniş bir pH aralığında bağlayabilir, kalsiyum karbonatın fosfat bağlama kapasitesinin yaklaşık iki katıdır ve bu nedenle daha düşük dozlarda kullanılabilir ve aktif D vitamini metabolitleri de kullanılmadığında kalsiyum karbonattan daha az hiperkalsemiye neden olduğu gösterilmiştir. Her öğünde verilen 20, 30 veya 40 mg/kg'lık dozlar, diyalize bağımlı KBY olan insanlar için önerilen yaklaşık kalsiyum asetat dozlarıdır. Kalsiyum içeren fosfor bağlayıcılar kullanıldığında, hayvanlar hiperkalsemi gelişimi açısından izlenmelidir.

Sevelamer
Sevelamer hidroklorür ve son zamanlarda FDA onaylı, alüminyum veya kalsiyum içermeyen ve gastrointestinal sistemden emilmeyen (tamamen dışkıyla atılan) Sevelamer karbonat organik polimerleri. Bu bileşikler, diyet fosforunu bağlayan ve karşı iyon klorürü (sevelamer hidroklorür) veya karbonatı (sevelamer karbonat) serbest bırakan değişim reçineleridir. Birçok insan klinik çalışması sevelamer hidroklorürün serum fosforunu ve paratiroid hormon seviyelerini düşürme yeteneğini ve kalsiyum içeren fosfat bağlayıcılarla karşılaştırıldığında diyaliz hastalarında Ca x P ürününü kontrol ettiğini göstermiştir. Bununla birlikte klinik KBY'li köpekler ve kediler üzerindeki etkileri bildirilmemiştir.

Kitosan
Adsorban kitosan (%8 yengeç ve karides kabuğu özü), %10 kalsiyum karbonat ve %82 laktoz içerir ve protein sindirilebilirliğini azaltıcı etkileri nedeniyle GI fosfor emilimini azaltmak ve üre azotunu düşürmek için tasarlanmıştır. Az sayıda normal ve KBY'li kedi üzerinde yapılan kısa süreli bir çalışma, kitosan ve kalsiyum karbonat ürünü ile desteklenmiş normal bir bakım diyeti alan kedilerde protein ve fosfor sindirilebilirliğinde düşüş ile birlikte BUN ve serum fosforunda azalma olduğunu göstermiştir (Wagner 2004). Başka bir uzun vadeli çalışma, bir kitosan ve kalsiyum karbonat bağırsak fosfat bağlayıcısının, 11/12 nefrektomi ile oluşturulan KBY'li kediler için normal bakım diyetine eklendiğinde serum fosfor ve plazma paratiroid hormon düzeylerini önemli ölçüde azaltma kabiliyetini göstermiştir (Brown 2008). Bu iki çalışmanın sonuçları, bu takviyenin renal veteriner diyetlerinin reçetelenmesine bir alternatif olabileceğini ve böylece bazı kedilerin düzenli diyetlerine devam etmelerine izin verirken, toplam vücut fosfor yükü ile ilişkili KBY'nin ilerleme risklerini hala azaltabileceğini göstermektedir. Bununla birlikte, muhtemelen kalsiyum karbonatın bir sonucu olarak bu ürünün kullanıldığı birkaç KBY'li kedide hiperkalseminin geliştiğini gözlemledik.

Lantanyum Tuzları
Lantanyum karbonat yeni geliştirilmiş bir başka alüminyum ve kalsiyum içermeyen bağırsak fosfat bağlayıcısıdır ve serum fosforunu azaltmak için son dönem böbrek yetmezliği olan insan hastalarda kullanımı endikedir. Çok az lantanyum GI yoldan emilir ve yoğun karaciğer atılımına uğradığından, alüminyum çoğunlukla böbrekler tarafından atılır, alüminyuma kıyasla absorbsiyonun ardından çok daha az derecede birikir. Lantanyumun insanlarda minimum toksisiteye sahip olduğu görülmektedir. Köpeklerde yapılan toksisite çalışmaları, tedavi sırasında lantanyumun birçok dokuda (özellikle gastrointestinal kanal, kemik ve karaciğer) arttığını göstermektedir. Tabletler bütün olarak yutulmamalıdır. Ezilerek gıda haline getirilebilir. Kedilerde kullanım için insanlardan tahmin edilebilecek başlangıç günlük Fosrenol® dozları, 12.5 mg/kg/gün ila 25 mg/kg/gün

aralığındadır (ortalama insan ağırlığı 60 kg'a göre). Bununla birlikte, ticari kedi mamaları, ortalama bir insanın günlük tükettiğinden daha fazla fosfat içerdiğinden, genellikle 35 mg/kg/gün ila 50 mg/kg/gün dozlarına ihtiyaç duyulur. Az sayıda KBY'li kedide oldukça ılımlı serum fosfat kontrolü elde etmek için gıda içinde 95 mg/kg/gün lantanyum karbonat uygulanan yakın tarihli bir özet (Pressler ACVIM 2013).

Kedilerde lantanyum karbonat kullanımına ilişkin birkaç rapor yakın zamanda yayınlanmıştır. Bakım mamasında veya veteriner renal diyetinde lantanyum karbonat verilen normal Avrupa Shorthair kedileri üzerinde yapılan araştırmalar, aynı diyetleri takviye olmadan yiyen kedilerdeki bulgularla karşılaştırıldığında benzer sonuçlar gösterdi. Doza bağlı olarak dışkıyla fosfor atılımı artarken idrarla fosfor atılımı azaldı; serum fosforu doz grupları arasında farklılık göstermedi. Lantanyum karbonat ile tedavi sırasında gıda alımı değişmedi.

Çeviri: Kürşat ENGİN

The Role and Importance of Phosphorus Binders IN CATS WITH CHRONIC KIDNEY DISEASE

Assoc. Prof. Bogdan Alexandru Vitalaru

Chronic kidney disease is diagnosed commonly in dogs and cats. The incidence of the diagnosis of CKD in cats is made 2 to 3 times as frequently compared to dogs and is especially common in geriatric cats. CKD is clinically characterized by the development of variably progressive irreversible intrarenal lesions and loss of renal functions. A variety of interventions (diet and drugs) can slow the progression of the renal disease, improve the quality of life for the patient, and/or extend the quantity of life. Compensatory increases (so called adaptations) in glomerular hemodynamics and glomerular volume may actually be maladaptive in some instances as shown in the figure below.

Phosphorus Retention and Renal Secondary Hyperparathyroidism

Renal secondary hyperparathyroidism (2-HPTH) occurs when parathyroid hormone (PTH) synthesis and secretion become excessive during kidney disease and is the result of increased secretion of PTH by each chief cell as well as the increased number of chief cells due to parathyroid gland hyperplasia. Ionized calcium is either normal or low. Parathyroid gland hyperplasia is the primary cause of increased PTH secretion. Underlying calcitriol deficit is the most important factor leading to uncontrolled synthesis and secretion of PTH.
Correction of hyperphosphatemia using diet alone or in combination with intestinal phosphate binders normalized PTH in many early uremic cats (Barber and Elliott, 1998) but was successful in only a portion of uremic dogs many of which required calcitriol to normalize PTH (Nagode et al., 1996).
Serum phosphorous concentration depends on the dietary phosphorous intake, the degree of gastrointestinal absorption across the duodenum and jejunum, translocation into intracellular sites, and excretion of phosphorous into the urine. The kidney plays a crucial role in regulating serum phosphorous concentrations. Serum phosphate levels are maintained within a narrow range in health. Young growing animals often have higher levels of serum phosphorous than adults. The normal serum phosphorous range of many laboratories includes that of adults and growing animals which may make it difficult to detect early rises in serum phosphorous above normal. The typical reference range for phosphorous for mature dogs and cats is 2.5-6 mg/dL (0.81 to 1.94 mmol/L). Phosphate retention and hyperphosphatemia are primarily due to impaired renal phosphate excretion. In the early stages of chronic kidney disease increased levels of parathyroid hormone (PTH) keep serum phosphorous within the reference range by increasing phosphate excretion into urine. This allows for normalization of serum phosphorous at the expense of hyperparathyroidism.

Treatment of Hyperphosphatemia
Conventional wisdom and evidence dictates the importance of correcting hyperphosphatemia of CKD. Early phosphorus restriction in CRF has been shown in dogs and cats to blunt or reverse renal secondary hyperparathyroidism. In a study of cats with naturally-occurring CRF, renal secondary hyperparathyroidism was successfully managed by dietary restriction of phosphorus; one-third of the cats also required treatment with phosphorus binders. Survival time in CKD cats eating the renal diet was over twice that of those eating maintenance diets – this effect was attributed to phosphorus control and control of PTH (Barber 1999; Elliott 2000). Renal diets may provide sufficient dietary phosphate restriction during early stages of CKD but often dietary phosphate binders are needed. Diet and binders should be prescribed to effect of serum phosphorus and PTH levels. Normal serum phosphorus concentrations are desirable but do not guarantee that PTH is normal. Restoration of normophosphatemia is an initial and main goal but phosphorous restriction may be beneficial in reversing existing renal secondary hyperparathyroidism in patients that are not hyperphosphatemic at the time of initial evaluation. Secondary hyperparathyroidism can exist despite normal ionized calcium and serum phosphorous status.

Goals of Dietary Phosphorous Control

An initial goal is to attempt to return high serum phosphorus concentrations to within the normal range by the feeding of a phosphate-restricted renal diet. Intestinal phosphate binders should be added if serum phosphate remains increased after one month of consuming the renal diet or if the switch to the renal diet is not accepted by the animal. A serum phosphate concentration in the mid-normal range (< 4.5 mg/dL ; < 1.45 mmol/L) is the recommended target. It is important to serially measure serum phosphate concentrations in patients with CKD, usually monthly until the target concentration has been achieved and then every 2 to 4 months thereafter if stable. Serum phosphorus concentration may increase in CKD cats that increase their food intake following other supportive CKD treatments. It is more difficult to achieve mid-reference range target phosphate concentrations in those with more advanced levels of azotemia in CKD. Less stringent target guidelines for serum phosphorus control (≤ 6.0 mg/dl Stage 4, ≤ 5.0 mg/dl stage 3, ≤ 4.5 mg/dl stage 2) based on IRIS stage of CKD have been suggested (Geddes JVECC 2013).

A second goal is to restore PTH to normal levels or to prevent it from increasing even if serum phosphorus is in the normal range. Further phosphorus restriction with diet and phosphorus binders can be titrated to the effect of lowering PTH if possible. In some instances, PTH cannot be controlled despite dietary intervention and use of intestinal phosphate binders. Other treatments with calcitriol and calcimimetics may be indicated in these cases. In addition to serial serum phosphate measurements, serial measurement of PTH and ionized calcium from the same time may be considered a gold standard for assessment of sufficient relief of body phosphorus burden and PTH control.

Adverse effects of phosphate restriction potentially can occur. Although hypophosphatemia is one such possible consequence, it is difficult for this to develop in those with initially high concentrations of serum phosphorus and reduced GFR. Hypercalcemia can be encountered when calcium salts are used for intestinal phosphate binding. Constipation and GI effects can occur following use of some of the intestinal phosphate binders. Absorption of chemicals from the intestinal phosphate binder may occur with resulting accumulation in the tissues in some instances.

Intestinal Phosphate Binders

Phosphorus-binding agents are given orally to trap phosphorus in the gut and increase insoluble phosphate salt excretion into feces. Phosphate binders work because the cation in the binder combines with dietary phosphate, producing insoluble, non-absorbable, phosphate compounds. Intestinal phosphate binders work best when given with meals or within 2 hours of feeding to maximize their binding of dietary phosphorus. Due to varying effects of intestinal phosphate binders to limit absorption of drugs, it is advisable to give other drugs 1 hour before or 3 hours after any intestinal phosphate binder is given. The dose of any phosphate binder should be based on the meal size (phosphorus intake) and the prevailing serum phosphorus level for each CKD patient; the dose is titrated to effect. Commonly employed oral phosphorus binders include aluminum hydroxide, calcium carbonate, calcium acetate, chitosan, and lanthanum carbonate but no drug is yet licensed for phosphate binding in veterinary medicine.

Aluminum Salts

Aluminum salts are the most widely used phosphate binders in cats. Aluminum based phosphate binding agents (aluminum hydroxide, aluminum carbonate) are highly effective in lowering serum phosphate levels, forming insoluble and nonabsorbable aluminum phosphate precipitates in the intestinal lumen. In humans with CKD, significant aluminum may be retained in the body, especially the bone, leading to osteomalacia, adynamic bone disease, microcytic anemia, and encephalopathy. THERE IS NO KNOWN SAFE DOSE OF ALUMINUM SALTS FOR HUMANS WITH CKD. Detrimental effects of aluminum based phosphate binders as described in humans seen in humans have not been systematically evaluated in small animal patients and are rarely clinically appreciated. As cats with CKD can live for years on treatment, concerns for aluminum accumulation deserve more study as to long-term safety.

Despite concerns for toxicity and stringent use guidelines in humans, aluminum salts remain the most commonly prescribed intestinal phosphate binders in veterinary medicine as they are very effective phosphate binders

and are inexpensive. Aluminum hydroxide or aluminum carbonate is used at an initial dosage of 30 mg/kg q8h or 45 mg/kg q12h given in food. Constipation is the most common side effect encountered during treatment with aluminum phosphate binders. Lactulose treatment may help to alleviate constipation but may also contribute to dehydration due to extra fluid loss in the stool.

Calcium Salts
Calcium-based binders are not as effective as aluminum salts, having a lower affinity for phosphorous, thus effective binding of dietary phosphorous requires large doses of calcium, often enough to induce hypercalcemia in humans. The most commonly used calcium based phosphate binders are calcium carbonate and calcium acetate. Calcium carbonate can be used at a starting dosage of 30-mg/kg q8h or 45-mg/kg q12h given with food. Calcium carbonate binds phosphorous best in an acidic environment (pH approx. 5) and binding capacity is reduced in the neutral pH range. Many CKD patients receive inhibitors of gastric acid secretion potentially reducing calcium carbonates ability to bind phosphorous. Calcium acetate can bind phosphate over a wide range of pH, has about twice the phosphate binding capacity of calcium carbonate and as such can be used at lower dosage, and has been shown to cause less hypercalcemia than calcium carbonate when activated vitamin D metabolites are not also being used. Doses of 20, 30, or 40 mg/kg given with each meal approximate doses of calcium acetate recommended for humans with dialysis dependent CKD. Animals should be monitored for development of hypercalcemia whenever calcium-containing phosphorus binders are used.

Sevelamer
Sevelamer hydrochloride and the very recently FDA approved Sevelamer carbonate organic polymers that do not contain aluminum or calcium and are not absorbed from the gastrointestinal tract (excreted entirely in feces). These compounds are exchange resins that bind dietary phosphorous and release the counterion chloride (sevelamer hydrochloride) or carbonate (sevelamer carbonate). Many human clinical studies have demonstrated the ability of sevelamer hydrochloride to lower serum phosphorous, and parathyroid hormone levels, and control Ca x P product in dialysis patients compared with calcium containing phosphate binders. Their effects on dogs and cats with clinical CRF, however, have not been reported.

Chitosan
It contains the adsorbent chitosan (8% crab and shrimp shell extract), 10% calcium carbonate, and 82% lactose and is designed to reduce GI phosphorus absorption and to lower urea nitrogen due to effects of reduced protein digestibility. One short-term study of a small number of normal and CKD cats showed a reduction in protein and phosphorus digestibility along with the decreases in BUN and serum phosphorus in cats eating a normal maintenance diet supplemented with the chitosan and calcium carbonate product (Wagner 2004). Another longer-term study showed the ability of a chitosan and calcium carbonate intestinal phosphate binder to significantly decrease serum phosphorous and plasma parathyroid hormone levels when added to a maintenance diet for cats with CKD created by 11/12 nephrectomy (Brown 2008). The results of these two studies suggest that this supplement could be an alternative to prescription of renal veterinary diets thereby allowing some cats to continue on their regular diets while still reducing the risks for progression of CKD associated with total body phosphorus burden. We have, however, observed the development of hypercalcemia in a few CKD cats with the use of this product probably as a consequence of the calcium carbonate.

Lanthanum Salts
Lanthanum carbonate is another newly developed non-aluminum and non-calcium containing intestinal phosphate binder and is indicated for use in human patients with end-stage renal failure to reduce serum phosphorous. Very little lanthanum is absorbed across GI tract and lanthanum accumulates to a far less degree following absorption compared to aluminum since lanthanum undergoes extensive hepatic excretion whereas aluminum is excreted mostly by the kidneys. Lanthanum appears to have minimal toxicity in humans. Toxicity studies performed in dogs show that lanthanum increases in many tissues (especially GI tract, bone and liver) during treatment. Intact tablets should not be swallowed. Tablets may be crushed into food. Initial daily doses

of Fosrenol® that may be extrapolated from humans for use in cats range from 12.5 mg/kg/day to 25 mg/kg/day (based upon an average human weight of 60 kgs). However doses of 35 mg/kg/day to 50 mg/kg/day are often needed since commercial cat foods contain more phosphate proportionally than what an average human consumes daily. A recent abstract in a small number of CKD cats administered lanthanum carbonate in food at 95 mg/kg/day to achieve very modest serum phosphate control (Pressler ACVIM 2013).

Several reports of the use of lanthanum carbonate in cats have recently been published. Studies of normal European Shorthair cats that were given lanthanum carbonate in maintenance food or a veterinary renal diet showed similar results when compared to findings in cats eating the same diets without supplementation. Phosphorus excretion into feces increased while phosphorus excretion into urine decreased in a dose-related manner; serum phosphorus did not differ between dose groups. Food intake did not change during treatment with lanthanum carbonate.

Böbrek Hastalarının Yönetiminde En Büyük 10 Hata "Nasıl Bu Kadar Aptal Olabildim?"

Doç. Bogdan Alexandru Vitalaru

Hata No 1. Biyobelirteç örnekleri proteinlerdir; lipitler; mikroRNA'lar; genomik, metabolomik veya proteomik modeller; görüntüleme belirlemeleri; elektrik sinyalleri; ve bir idrar tahlilinde bulunan hücreler. Eski böbrek biyobelirteçleri arasında serum kreatinin (sCr), kan üre azotu (BUN), idrar albümin/protein ve hacim atılımı bulunur.

Bununla birlikte sCr veya BUN özellikle değişiklikler akut olduğunda, glomerüler filtrasyon hızında (GFR) uygun değişikliklere yol açan hemodinamik değişikliklerden, böbrek hasarını ayırt edemez.

Ayrıca sCr veya BUN, normal böbrek fonksiyonuna sahip bireylerin nefron hasarına yanıt olarak devreye giren fonksiyonel bir rezervi olduğundan, hasarla yeterince hızlı değişemez.

Diğer nefronlar fonksiyonlarını arttırırlar, böylece sCr ve BUN, büyük miktarda yaralanma ve potansiyel olarak geri döndürülemez nefron kaybı olana kadar "normal aralık" dışına çıkmayabilir.

Hata No 2. Kanallar tıkalıysa idrar akmaz: Tıkanmış üropatiler. Görüntüleme en önemli prosedürlerden biridir!
Hata No 3. Altın sıvıya bakmayı unutmayın: İdrar tahlilinin önemi. İdrar altın sıvıdır. Proteinüri ve USG'yi unutmayın!
Hata No 4. Neden o antibiyotiği seçtim? Antibiyotik yönetimi.
Hata No 5. Düzeltilmemiş şok ve hidrasyon eksiklikleri: "Kuru böbrekler". Çözümler? Doz? Oranlar? Perfüzyon yolu?
Hata No 6. Liberal sıvı tedavisi ve aşırı hacim yüklemesi: "Islak böbrekler". Saniyede 1 damla! "Her zamanki yol"! Bunu yıllardır yapıyoruz! Klinik kanıt yok! Kan testi yok! Aşırı sıvı yüklenmesi, sıvı tedavisinin önemli bir komplikasyonudur ve kompartman sendromu gelişme potansiyeli ile birlikte pulmoner ödem, asites ve periferik ödeme yol açabilir.

Sıvı tedavisi alırken taşipneik hale gelen, berrak nazal akıntı gelişen veya torasik oskültasyonda hırıltı bulunan bir hastanın aşırı hidrate olduğundan şüphelenilmelidir.

Kemozis (konjonktivanın şişmesi) aşırı sıvı yüklenmesinin geç bir belirtisidir ve IV sıvıların kesilmesi ve potansiyel olarak diüretik ajanların uygulanması dahil acil tedavi gerektirir (ŞEKİL 3).

Hata No 7. Böbrek hastalığının akut fazında böbrek diyetleri: Böbrek iyileşmesini aç bırakmak. ABY'li köpek ve kedilerin çok farklı beslenme gereksinimleri ve hedefleri vardır. Yeterli beslenmenin sağlanması, ABY'li insanlarda daha iyi iyileşme oranları ile ilişkilendirilmiştir ve bu durumun küçük hayvanlarda benzer olması muhtemeldir.
Şiddetli ABY'li köpeklerin aktif desteğe rağmen tedavinin ilk haftasında vücut ağırlıklarının % 5-10'unu kaybettikleri gözlenmiştir, bu da anlamlı katabolizmayı akla getirmelidir.

ABY'de iştah nadiren düzelen ilk vücut fonksiyonu olduğundan, belirgin gastrointestinal rahatsızlıkların üstesinden gelmek için enteral ve/veya parenteral bir yaklaşım kullanılarak hastalığın ilk gününden itibaren agresif beslenme desteği endikedir.

Renal replasman tedavileri iştahı birkaç gün içinde iyileştirir fakat aynı zamanda erken beslenme desteği ile telafi edilmesi gereken filtrelenmiş amino asitler gibi ek besin kayıplarına da neden olurlar.

Bu köpeklerde tipik olarak E-tüpler veya daha yakın zamanda tarif edilen özofago-jejunostomi tüpleri de dahil olmak üzere geçici besleme tüpleri kullanılır.

Yüksek kaliteli, sindirilebilirliği yüksek ve yağ oranı kısıtlı bir diyet mide boşalmasını hızlandırmaya ve mide bulantısını azaltmaya yardımcı olabilir.

Bu diyetler genellikle daha az kalorilidir, ancak tedavinin ilk günleri için makul bir başlangıç olabilirler. Yüksek enerji yoğunluğuna sahip böbrek diyetleri, ikinci aşamada hayvanın kalori ihtiyaçlarını daha iyi karşılamak için faydalı olabilir.

İdeal protein içeriğine ilişkin öneriler, azaltılmış (üremik belirtileri azaltmak için) ile artırılmış (böbrek iyileşmesini iyileştirmek için) arasında geniş ölçüde değişir ve protein kısıtlamasına karşı kanıtlar yavaş yavaş birikiyor olsa da, açıkça fikir birliği yoktur.

ABY olan hayvanlarda ara sıra enerjik yoğun bakım diyetleri kullanılabilir, ancak yüksek yağ içeriği nedeniyle dikkatli olunmalıdır.

Özet olarak ABY olan hayvan için bir beslenme planının tasarımı, GI bozukluklarının derecesi, metabolik düzensizliklerin derecesi, böbrek yetmezliğinin derecesi, uygulanan tedavinin türü, mineral, elektrolit, suyun derecesi ve asit-baz bouklukları gibi bireysel parametrelere dayanmalıdır.

Düzenli doğrulamalar ve adaptasyon kuralları gereği beslenme yeterliliğinin günlük olarak yeniden değerlendirilmesi zorunludur.

Hata No 8. Gerçekten diüretik zamanı mı? Islak böbrekleri kurtarmak. Diyaliz zamanı! Kardiyo-renal sendrom! Furosemid, torasemide karşı! Klinik kanıt yok. Kan testi yok!

Hata No 9. Ötanazi tetikleyicisi olarak kreatinin: Böbrek iyileşmesinin zamanlaması! Kreatinin en iyi belirteç değildir! Kreatininin kendisi toksik değildir! Başka işaretler aramalısın! Ayrıca kreatinin prognozla o kadar alakalı değil!

Hata No 10. Kan basıncı ve proteinüri takibi: Uzun süreli takip.

Çeviri: Kürşat ENGİN

Top 10 Mistakes in the Management of the Renal Patient "How Could I Have Been so Stupid?"

Assoc. Prof. Bogdan Alexandru Vitalaru

Mistake No. 1. Examples of biomarkers are proteins; lipids; microRNAs; genomic, metabolomic, or proteomic patterns; imaging determinations; electrical signals; and cells present on a urinalysis. Legacy kidney biomarkers include serum creatinine (sCr), blood urea nitrogen (BUN), urinary albumin/protein and volume excretion.
However, sCr or BUN cannot distinguish injury from hemodynamic changes in the kidney that lead to appropriate changes in glomerular filtration rate (GFR), particularly when the changes are acute.
Furthermore, sCr or BUN cannot change quickly enough with injury since individuals with normal renal function have a functional reserve that is brought into play in response to nephron injury.
Other nephrons increase their function so that sCr and BUN may not move out of the "normal range" until there is a great deal of injury and potentially irreversible loss of nephrons.

Mistake No. 2. Urine won't flow if the pipes are obstructed: Obstructed uropathies. Imaging is one of the most important procedure!

Mistake No. 3. Don't forget to look at the golden fluid: The Importance of a urinalysis. Urine is the liquid Gold. Do not forget about proteinuria and USG!

Mistake No. 4. Why did I choose that antibiotic? Antibiotic stewardship.

Mistake No. 5. Uncorrected shock and hydration deficits: "The dry kidneys". Solutions? Dosis? Rates? Perfusion route?

Mistake No. 6. Liberal fluid therapy and volume overload: "The wet kidneys". 1 drop per sec! The "usual way"! We have been doing this for years! No clinical proof! No blood testes! Fluid overload is a major complication of fluid therapy and can lead to pulmonary edema, ascites, and peripheral edema with the potential for development of compartment syndrome.
A patient who becomes tachypneic, develops clear nasal discharge, or is found to have crackles on thoracic auscultation while receiving fluid therapy should be suspected of becoming overhydrated.
Chemosis (swelling of the conjunctiva) is a late sign of fluid overload and requires urgent treatment (FIGURE 3), including cessation of IV fluids and potential administration of diuretic agents.

Mistake No. 7. Renal diets in the acute phase of renal disease: Starving the kidney recovery. Dogs and cats with AKI have very different nutritional requirements and goals. Provision of adequate nutrition has been linked to better recovery rates in humans with AKI and it is likely to be similar in small animals.

Dogs with severe AKI are however commonly observed to lose 5–10% of their dry body weight during the first week of therapy despite active support, suggesting significant catabolism.

Since appetite is rarely the first body function to recover in AKI, aggressive nutritional support is indicated from the first day of the disease using an enteral and/or parenteral approach to overcome the marked gastrointestinal disturbances.

Renal replacement therapies improve appetite within a few days, but they also cause additional nutrient losses as filtered amino acids that should be compensated with early nutritional support.

Temporary feeding tubes are typically used in these dogs, including E-tubes or the more recently described esophago-jejunostomy tubes.

A high quality, highly digestible, and fat-restricted diet may help to accelerate gastric emptying and decrease nausea.

These diets are commonly less calorie dense, but they could be a reasonable start for the first days of therapy. Renal diets with high energy density may prove useful in a second phase to better cover the animal's caloric needs.

Recommendations concerning the ideal protein content vary widely from reduced (to decrease uremic signs) to increased (to improve renal recovery) and clearly lack consensus, although evidence is slowly accumulating against protein restriction.

Energetically dense recovery diets can be used occasionally in animals with AKI but caution should be observed because of their high fat content.

In summary, the design of a nutritional plan for an animal with AKI should be based on individual parameters including the degree of GI disturbances, the degree of metabolic derangements, the degree of renal impairment, the type of therapy provided, and the degree of water, electrolyte, mineral, and acid-base disturbances.
Daily reassessment of nutritional adequacy is mandatory since regular corrections and adaptations are the rule.

Mistake No. 8. Is it really time for diuretics? Rescuing the wet kidneys. Time for dialysis! The cardio-renal syndrome! Furosemide vs. torasemide! No clinical proof. No blood testes!

Mistake No. 9. Creatinine as a trigger for euthanasia: Timing of renal recovery! Creatinine is not the best marker! Creatinine itself is not toxic! You should look for other markers! Also, creatinine is not that relevant in the prognosis!

Mistake No. 10. Blood pressure and proteinuria monitoring: The long-term follow up.

Diz Eklemi Hakkında
Erişkin Köpeklerindeki Yaygın Diz Eklemi Patolojileri
Zoran Lončar

· KRANİAL ÇAPRAZ BAĞ KOPUĞU
· KAUDAL ÇAPRAZ BAĞ KOPUĞU
· EDPL ÇIKIĞI
· KOLLATERAL LİGAMENT YARALANMALARI
· DEJENERATİF EKLEM ARTRİTLERİ

GENÇ KÖPEKLERDEKİ YAYGIN DİZ EKLEMİ PATOLOJİLERİ
· OCD
· PATELLA LUKSASYONU
· TİBİA PLATO AVÜLZYONU
· EDPL (EKSTENSOR DİGİTORUM PEDİS LONGUS) LUKSASYONU
· LİGAMENT/TENDON HASARLARI

Patella Luksasyonu:
Gelişimsel hastalıktır. Vakaların %75'i mediale çıkarken, genellikle bilateraldir. Çoğunlukla küçük ırk köpeklerde gözlenir. Anguler deformiteler her zaman patella çıkığının nedenidir. Çıkığın oluşum mekanizması patellaya uygulanan herhangi bir güç, patellanın trochleadan çıkmasına neden olur.
Deformiteler femurda, tibiada yada ikisinde birden olabilir. Bu durumun sonucunda kartilaj doku erozyonu, dejeneratif artrit ve ön çapraz bağ kopuğu şekillenir. Konservatif tedavi sadece 1. derece luksasyonda uygulanabilir. Patellanın diğer dereceli luksasyonlarının hepsi operasyon adayıdır.



Şekil 1. Patella luksasyonunun dört farklı derecesi
1. Derece: Patella, elle trocleadan itilip kaydırılabilir ancak uygulanan basınç çekildiğinde patella da yerine gelir.
2. Derece: Patella trochledan kendi kayar ve hareket ile tekrar trochlea uzerine yerleşir.
3. Derece: Patella trochleadan dışına yerleşir ve yerine yerleştilmesi trochleaya doğru basınç uygulanması gereklidir.
4. Derece: Patelladan trochleanın dışına yerleşir ve tekrar yerine yerleştirilemez.

Ön Çapraz Bağ Kopuğu:
Ön çapraz bağ kopuğu (CCL) diz ekleminin anormal çekmece hareketinden koruyan ligamenttir. Femurun kondülüsünden köken alıp tibia platosunun caranio-medial yüzüne yapışır.
Kopma bu ligamentin dejenerasyonundan kaynaklanır. Vakaların %50 si bilateraldir. Aşırı eğim, aktif hareket esnasında internal tibial rotasyon yada sinovyal sıvının enflamasyonu ligamentteki dejenerasyonun sebepleridir. Yavru köpeklerde ise travmatik yaralanmalar bu bağın kopma sebebidir.
Kopma parsiyel ve tam olabilir. Ön çapraz bağ kopuğunun sonucu menisküs hasarı ve dejeneratif eklem

hastalığıdır.
Diyagnozis ortopedik muayene ile sağlanır. Tipik olarak hastada parmak uçlarıyla basış görülür. Oturuş testi pozitiftir. Fleksiyon ve ekstensiyonda alınan tibial kompresyon testi ön çapraz bağ kopuğu için spesifiktir. Çekmece gözü testi hem hem ön hem arka çapraz bağ kopuğu teşhisi için spesifiktir.
Tedavi operatif müdaheledir. Tercih edilen yöntemler TPLO (tibiaL plateu leveling osteotmy), CBLO(Cora-based leveling osteotomy) Ve TTA (Tibial Tuberosity Advancement)dir.

Arka Çapraz Bağ Kopuğu:
Çok nadir görülen bir durumdur ve nadiren teşhis edilmemiş bir durumdur. Ön çapraz bağ kopuğu 150 kez meydana geliyorsa arka çapraz bağ kopuğu 1 kez meydana gelir. Arka çapraz bağ kopuğu şekillendiğinde kaudale sublukse olur. Bu durum medial kollateral ligament menisküsün kranial yüzünde stres bindirir. Travma arka çapraz bağ kopuğunun en çok gözlemlenen nedenidir. Tedavi birkaç durumda konservatif olabildiği gibi çoğunlukla operatiftir.

Tendon/ Ligament Rupturu:
Küçük hayvanlarda sık karşılaşılan bir durum değildir. Çoğunlukla travma nedeniyle genç hayvanlarda görülür. Kollateral ligament yaralanması ve ön çapraz bağ kopuğu avüzyonu en çok görülen ligament yaralanmalarıdır. En çok görülen tendon yaralanmalar ise tibianın tepesinin avüzyonuna neden olan ekstensor digitis pedis longus (EDPL) ve patella tendonun birlikte yaralanmasıdır.

OCD:
Osteokondrozis normal endokondral ossifikasyonun bozukluğudur. Kartilojenöz bir kıkırdak ilerlemesi şekillendiğinde hastalık osseokondritis dissekans adını alır. OCD lezyonun lokalizasyonu medial veya lateral femur kondilüsüdür. Geniş ve dev ırklar en çok etkilenen gruptur. Bilateral lezyonun görülme oranı %27-68'dir. Klinik lezyonlar 4-8 aylık yaşlarda görülür. Medikal terapi ön yüzdeki flebin cerrahi olarak temizlendikten sonra subkondrol defektin tedavisidir.

Çekme Germe Fizitis:
Çok nadir gözlenen bir durumdur. Orta, geniş ve dev ırklar için tipik durumdur. Genellikle hiperaktif, normal kilonun üzerindeki köpeklerde gözlemlenir. Bu durum tibia krestinin fazla mikro hareketinden kaynaklanan, tibial büyüme plakları dokusunda enflamasyon ve nekroza neden olur. Klinik belirtiler ağrı, diz ekleminde şişlik ve topallıktır. Birçok vaka konservatif tedavi ile çözümlenir.

Ortopedik Muayene
Ortopedik muayene hasta hayvanın normal yürüyüşüne uygun yüzeylerde gerçekleştirilmelidir. Muayene alanı hayvanın bütün yürüyüşlerini rahatlıkla gerçekleştirebilecek genişlikte olmalıdır.
Muayenenin ilk aşaması yürüme ve ayakta duruş esnasında gözümüzün üzerinde olmasıdır. Patolojilerin bir kısmı yürümenin bir aşamasında görülebiliyorken diğerleri gözlemlenemez.
Bu aşamalar yürüme, tırıs ve koşmadır.
Omuz patolojilerinde muayene esnasında ayakta durma aşaması boyunca ön ayaklarını ağırlık arabası gibi abdüksiyonda tuttuğu görülür.
Muayenin ikinci aşaması atrofi, hareket açıklığı, ödem, ağrı, disfonksiyon yada krepitasyon gibi durumlarda elle muayenedir.
Lezyonu yerini bulduktan sonra daha sonra tanımlarız. Bu amaç için tibial kompresyon tessti, stres testleri, patella testleri ve çekmece testi gibi testler kullanırız.
Bazı durumlarda da görüntüleme ve ileri tetkiklere lezyonun tanısı yapılana kadar ihtiyaç duyarız.

Çeviri: Esma YILDAR

All About the Knee
About Dog Most Common Knee Pathologies

Zoran Lončar

· CRANIAL CRUCIATE LIGAMENT RUPTURE
· CAUDAL CRUCIATE LIGAMENT RUPTURE
· EDPL LUXATION
· COLLATERAL LIGAMENT INJURIES DEGENERATIVE JOINT ARTHRITIS

YOUNG DOG
· OCD
· PATELLA LUXATION
· TIBIAL CREST AVULSION
· TENSION TRACTION PHYSITIS
· LIGAMENT/TENDON INJURIES

Patella luxation:
Is a developmental disorder. In most of the cases are biletaral, 75% of the cases are medial patella luxation. Most commonly can be seen in small breed dogs. The cause of patella luxation is always angular deformities. The patella mechanism, makes force to patella that makes patella to escape from trochlea. Deformities can be on femur, tibia, or both bones. Consequences of it are cartilage erosion, degenerative arthritis cranial cruciate ligament rupture. The conservative treatment is only reserved for grade 1 patella luxation, all other patients are candidates for surgery.
Picture 1. (Four grades of patella luxation)



Grade 1. Patella can be manually removed from trochlea but it goes back after the pressure.
Grade 2. Patella escapes trochlea and it goes back during range of motion of the stifle
Grade 3. Patella sites outside trochlea constantly but it can be reduced by pressure to trochlea.
Grade 4. Patella sites outside trochlea and it cannot be reduced Cranial cruciate ligament rupture:
CCL (Cranial cruciate ligament rupture) is a stifle ligament that protects the joint from abnormal drawer movement. It runs from the femoral condyle to cranio-medial surface of tibial plateau. The rupture is the result of the ligament degeneration. In 50% of the cases it's a bilateral disease. Degeneration can be caused by excessive slope, internal tibial rotation during active movement, or inflammatory environment of synovial fluid. Traumatic injury is more common in puppies. The rupture can be partial or complete.

The consequences of the rupture are:
meniscal injury, degenerative joint disease. Diagnosis is made on orthopaedic examination. Typically, the patients are presented with toe touch lameness. The sit test is positive. Tibial compression test in flexion and extension is sensitive and specific for CCL rupture. Drawer test is specific for both cranial and caudal ligament ruptures. Treatment should be surgically. There are various techniques for the treatment at the moment. The

most frequently its used TPLO, CBLO, TTA. Caudal cruciate ligament injury: It's a very rare condition but it's there and not rarely is undiagnosed condition. Every 150 cranial cruciate ligaments 1 caudal ruptures. When its ruptured tibial subluxates caudal, it makes stress on medial collateral ligament and cranial aspect of meniscus. In most of the cases the reason of rupture is trauma. The treatment considers surgery or in some cases conservative treatment.

Tendon/ligament ruptures:
Are not a frequent condition in small animal orthopaedics. Most frequently happens in young animals as a result of trauma. The most injured ligaments are cranial cruciate avulsion, collateral ligaments injury. The most common tendons are EDPL (extensor digitis longus), and patella tendon together with avulsion of tibial crest (typically seen in terrier breeds).

OCD:
Ostechondrosis is a disturbance of normal endochondral ossification. When disease progress to the formation of cartilaginous flap it's called ostechondrosis dissecans. Localisation of the OCD lesion is medial or lateral femoral condyle. Large and giant breeds are most commonly affected. 27 to 68% of dogs have bilateral lesions. Clinical signs usually develop between 4 and 8 months of age. Medical therapy is inferior to surgical removal of the flap and treatment of subchondral defect.

Tension traction physitis:
Is very rare condition. Its typical for medium, large and giant breeds. Usually it can be seen in overweight or hyperactive puppies. The condition causes necrotic and inflammatory tissue in growth plates of tibial crest, that comes from excessive micromovement of tibial crest. Clinical signs are pain, stifle swelling, lameness. In most of the cases it resolves with conservative treatment.

Orthopaedic examination
Orthopaedic examinations have to be performed on the surface that fits with the requirements for normal walk of the patient. The space should be wide enough that one can asses dog in all phases of walk.
The first part of examination is so-called Eyes on where one should asses the patient at walk and at stance. Some pathologies can be seen only in one phase of walk, not in others. The phases are walk, trot and run.
During stance phase you can see weight barrow, typical stances like abduction of forelimbs in shoulder pathologies. The second part of examination is so-called Hands-on examination when one should look for the atrophies, range of motion, edema, pain, dysfunction or crepitation. When we localize the lesion than we try to define it. For that we use specific tests like tibial compression test, stress tests, patella test, drawer test.
In some case we need to go further and to include imaging until final diagnosis.

Yavru Köpeklerde En Sık Karşılaşılan Genetik Ortopedik Hastalıklar

Zoran Lončar

1) Kongenital çıkıklar
2) Legg Calve Perthes
3) OCD

1) Kongenital Çıkıklar

Kongenital luksasyonlar çok yaygın olmayan patolojilerdir. Klinik semptomlar görüldüğü ekleme göre değişmektedir. Dirsek ve omuz eklemi en çok etkilenen eklemlerdir. Omuz çıkığı küçük ırk hayvanlarda daha yaygındır ve genellikle tek taraflıdır. Dirsek eklemi çıkığı ise orta ve geniş ırk hayvanlarda daha çok rastlanır. Tanı ırk odaklı yaklaşım, ortopedik muayene ve röntgen çekimleri ile gerçekleştirilir.

2) Leg Calve Perthes

Leg Calve Perthes femur başının avaküler nekrozudur. Küçük ırk köpekler en çok etkilenirler. Hastalık daha çok 4-11 aylık yavrularda görülür. Olguların bilateral olarak görülme yüzdesi %12-16,5 olarak bildirilmiştir. Ağrı en sık olarak görülen semptomdur. Bu sırayı kalça eklemini uzatmada isteksizlik ve Non-weight bear(bacağının yere basışının tamamen ortadan kalkan) toplalık takip eder. Tedavi operatif olarak gerçekleştirilir. Olguların %25'inden daha az kısmı konservatif tedavide başarılıdır.

3) Osteokondritis Dissekans (OCD)

Osteokondritis normal endokondral kemikleşmenin bozulmasıdır. Hastalık, kemiğin kıkırdak flep kısmında şekillenirse osteokondrİzis dissekans adını alır. Humerus, dirsek eklemi, diz ekleminin arkası, tarsal eklem ve sakral kemik OCD lezyonlarının en çok görüldüğü kemiklerdir. Büyük ve dev ırklar en çok etkilenen ırklardır. Bilateral görülme yüzdesi %27-68 olarak belirtilmiştir. Klinik semptomlar 4-8 aylık yaşlarda görülür. Medikal tedavi flebin cerrahi uzaklaştırılmasına ve subkondral defektin tedavisine bağlıdır.

The Most Common Orthopaedic Genetic Diseases in Puppies

Zoran Lončar

Joint pathologies:
1. Congenital luxation's
2. Legg Calve Perthes disease
3. OCD

1. Congenıtal Luxatıon's:
Congenital luxation is very uncommon pathology. Clinical signs depend of a joint that is involved. Elbow and shoulder are the most common joints. Shoulder joint luxation is more common in small breeds, and usually its unilateral disease. Elbow joint luxation is more common in medium and large breed dogs. Diagnosis is made by breed oriented approach, orthopaedic examination and x ray study.

2. Legg Calve Perthes disease
Legg Calve Perthes disease is an avascular necrosis of the femoral head. Small breed dogs are most commonly affected. Most patients are presented between 4 and 11 months. 12-16,5% incidence of bilateral disease has been noted. Dominant clinical signs are pain, reluctance to extend the hip, non-weight bear lameness.
Treatment is surgical. In less than 25% of patients conservative treatment can be successful.

3. OCD
Ostechondrosis is a disturbance of normal endochondral ossification. When disease progress to the formation of cartilaginous flap its called ostechondrosis dissecans. The most common localisation of the OCD lesion is humerus, elbow, stifle, tarsal joint and sacral bone. Large and giant breeds are most commonly affected. 27 to 68% of dogs have bilateral lesions. Clinical signs usually develop between 4 and 8 months of age. Medical therapy is inferior to surgical removal of the flap and treatment of subchondral defect.

Kemik Gövdesinin Genetik Hastalıkları

Zoran Lončar

1. Osteokondrodisplazi
2. Dizostozlar
3. Depolama Hastalıkları
4. Ekstra iskelet sistemine bağlı kemik anormallikleri

1. Osteokondrodisplazi
Kemik ve kıkırdak dokunun kalıtsal anormallikleri. Bütün formları cüceliğin bazı formları ile bağlantılıdır. En çok rastlanılan fizyolojik formları:
Kondrodisplazi: Dachshund va basset hound ırkı köpeklerden selektif üretimle geliştirilen yavrularında görülmüştür. Akondroplazi: İngiliz Bulldog ve shihtzularda görülür.
Enkondrodistrofi: İngiliz pointerlardaki cücelik
Scottish fold osteodistrofi: Tarsal ve metatarsal kemikleri etkileyen ekzostozlar

A. Osteokondrodisplaziler: Düzenlenmemiş Fibröz Ve Kıkırdak Büyüme
İskeletin kıkırdak ve fibröz komponentlerinin düzensiz gelişimi
1. Osteokondromatozis: Uzun kemiklerin, kaburgaların ya da omurların metafiziyal yüzlerinden köken alan kemikleşmiş kabarıklıklar ile karakterizedir.
2. Multiple enkondromatozis: Kıkırdak kemiklerin metafizel ve diyafizel kısımlarındaki kondroma benzeri nadir poliostotik (bir çok kemiği tutabilen) durumdur.

B. Osteokondrodisplaziler: Kortikal Dansite Anormallikleri:
Kortikal diyafizel ve/ya da metafiziyel yapının dansite anormallikleri
1) Osteogenesiz imperfacta: Kırılganlığın artması ve kemiklerin zayıf mineralizasyonu ile karakterize kalıtımsal kemik hastalığı. Ev yemekleri ile beslenen osteopenili genç hayvanlardan şüphe edilmelidir.
2) Osteopetrozis: Anormal kemik dansitesi ile sonuçlanan medüllar kemikte osteoid ve primitif kemik birikimi ve kalıcı kalsifiye kıkırdak çekirdeklerinin birikimi ile karakterize hastalık

2. Dizostozlar
Kemiklerin malformasyonu (şekil bozukluğu)
1. Apodia: Uzuvların tamamlanmamış yokluğu
2. Hemimelya: Çift kemiklerin bir tanesinin yokluğu
3. Hemiatrofi: Bir uzuvun diğerinden belirgin bir şekilde küçük olması
4. Ektrodaktili: Uzuvun köken aldığı kısımdan itibaren yokluğu
5. Polidaktili: Normal parmak sayısından daha fazla parmağa sahip olma
6. Sindaktili: bir yada daha fazla parmakta kemik doku yada yumuşak dokunun ayrılmaması

3. Depolama Hastalıkları:
1. Mukopolisakkroidozis: Glikozaminoglikan metabolizmasındaki doğuştan gelen eksikliğidir. Tipik semptomları: Cücelik,f asiyal anormallikler ve nörolojik yetersizlikler
2. Mannosidozis: Mannozdan zengin oligosakkaritlerin lizozomal birikimi ile tanımlanan diğer bir depolama hastalığıdır.

4. İskelet Sistemi Dışı Kemik Anormallikleri

1) Konjenital Hipotroidizm: Boxer ve giant schnauzer ırklarında görülmüştür. Tiroksin eksikliği gelişmekte olan kemiğin büyüme hormonuna cevap vermemesine neden olur. Tipik belirtisi başın geniş, bacakların ve omurların kısa olmasıdır.

2)Hipofiz cüceliği: Alman çoban köpeklerinde en çok gözlenmektedir. Hipofiz anormalliğine bağlı olarak gelişen büyüme hormonu eksikliği nedenidir. Hayvanlar genellikle orantılı cücelerdir.

Genetic Diseases of Bone Shaft:

ZORAN LONČAR

1. Osteochondrodysplasie
2. Dysostoses
3. Storage diseases
4. Bone abnormalities due to an extra skeletal system

1. Osteochondrodysplasie:
Are inherited abnormalities of development cartilage and bone. All forms of this disease are connected to some form of dwarfism. The most common physiologic forms are: Chondrodysplasia: It has beendeveloped by selective breeding of dachshund and basset hound breeds. Achondroplasia: Can be seen in normal in english bulldogs and shitzu Enchondrodystrophy: Dwarfism in English pointer Scotish fold osteodystrophy: Exostoses that affects tarsal, metatarsal bones>
A/ Osteochondrodysplasias: FIBROUS AND CARTILAGE DISORAGANIZED

Growth:
Disorganized development of cartilage and fibrous components of skeleton 1. Osteochondromatosis: it is characterized by ossified protuberances arising from the metaphyseal surface of long bones or ribs and vertebraes.
2. Multiple enchondromatosis: is rare polyostotic condition with chondroma like proliferations in the metaphyseal and diaphyseal region of cartilaginous bones
B/ Osteochondrodysplasias: CORTICAL DENSITY ABNORMALITIES:
Abnormalities of density of cortical diaphyseal structure and/or metaphyseal modelling
1. Osteogenesis imperfecta: Inherited bone disorder characterized by poor mineralization of bones and high fragility. Should be suspected in young animals presenting with osteopenia and normal diets.
2. Osteopetrosis: is characterized by accumulation and persistence of cores of calcified cartilage, osteoid and primitive bone in the medullary canal resulting in abnormally dense bone.
2. Dysostoses
Malformation of individual bones:
1. Apodia: incomplete absence of limb.
2. Hemimelia: one of paired bones are missing.
3. Phocomelia: intercalary segment of limb is missing
4. Hemiatrophy: if one limb is significantly smaller the other.
5. Ectrodactyly: it is disorder where the limb has been splitted.
6. Polydactyly: the presence of one or more extra digits.
7. Syndactyly: bony and/or soft tissue union of one or more digits.
3. Storage diseases:
1. Mucopolysaccharidoses: condition that occur as a result of inborn errors of glycosaminoglycan metabolism. Typical signs are: dwarfism, facial abnormalities, and neurological deficits.
2. Mannosidoses: it is another form of storage disease typified by intralysosomal accumulation of mannose rich oligosaccharide. Typical signs are: dwarfism, limb deformities, ataxia, intention tremor.
4. Bone abnormalities due to an extra skeletal system:
1. Congenital hypothyroidism: it has been reported in Boxer, Giant Schnauzers. The lack of thyroxine does not allow to developing bone to response normally to growth hormone. Typical signs are dwarfism with large head and short limb and spine.
2. Pituitary dwarfism: it has been reported most commonly in German Shepherd Dogs. It is caused by lack of growth hormone, due to pituitary abnormalities. Animals are usually proportionate dwarfs.

Kanatlı Acilleri
Bairbre O'Malley,MVB CertVR MRCVS
Associate Lecturer Exotic Species
School of Veterinary Medicine, Dublin, Ireland

GİRİŞ
Kedi ve köpeklerin aksine kuş hastaları büyük oranda veteriner kliniklerine kritik derecede hasta olan ve acil tedavi gerektiren durumlarda getirilirler. Bunun nedeni kuşların hastalık çok ilerleyene kadar hastalık belirtilerini maskeledikleri içgüdüsel bir koruma refleksine sahip olmalarıdır. Ayrıca rutin sağlık kontrolleri ve hastalıkların önlenmesi için evcil kuşları veterinere götürme geleneği de daha azdır bu nedenle sahipleri kuşlarının ne kadar hasta olduğundan tamamen habersizdir.

'Hasta kuş' nasıl görünür?
Hasta kuş çoğu zaman uykulu, büzülmüş, tüyleri kabarık ve bir deri bir kemik kalmış kadar çok zayıflamış, iştahsızdır ve uyuşuk görünür. Kritik belirtiler taşipne, kuyruğu aşağı yukarı sallama, ağzı açık nefes alma, nöbetler ve kanamadır. Kafesinin zemininde olmayı tercih eden bir kuş; ya yumurtaya bağlıdır ya da ciddi şekilde hasta olabilir. Öncelikle acil destekleyici bakımı sağlamak ve klinik muayene ve tanı testlerini hasta acil durumdan kurtuluncaya kadar ertelemek gerekebilir.

Acil destekleyici bakım
Hasta kuş için ısınma desteği hayati önem taşır, bu nedenle kuşu klimadan uzaklaştırın ve acil sıcaklık sağlayın. Kuşu 29-32°C ortam ısısı olan bir kuluçka makinesine yerleştirin. Mevcut değilse kuş tünüyorsa bir okuma lambası sağlayın ya da yatar durumdaysa fazla ısınmasını önlemek için düzenli kontrolü sağlayan bir ısı yastığı sağlayın. Kolay geniş tünek ya da tünemiyorsa yumuşak bir zemin kaplaması sağlayın. Kritik hasta kuşlara veya solunum belirtileri gösterenlere hemen oksijen takviyesi yapılmalıdır. Beslenme davranışını teşvik etmek için alışık olduğu ve ulaşılabilir yiyecekler sağlayın. Beslenemeyen kuşların stabilize olduklarında gavaj tüpü sıvı ve kalori desteğine ihtiyacı olacaktır.

Anamnez almak
Sahibine kuşun hastalığının süresi, üreme durumu, toksin ve dumana maruz kalma durumu, başka petler ya da kuşlarla iletişimi, bulunduğu alan ve beslenmesi ile ilgili sorular sorulması gerekir. Kuş bir kuşhanede mi ya da yalnız bir kuş mu? Örneğin kuşhanelerden gelen kuşların viral ve bakteriyel enfeksiyonlara yenik düşmesi daha olasıyken, tek bir serbest uçan evcil kuş ağır metal çiğnemiş ya da ailenin köpeği tarafından saldırıya uğramış olabilir.

Klinik muayene
Mümkünse, kafesteki kuşu gözlemleyerek zaman geçirin. Taşipne, solunum güçlüğü veya kuyruk sallanması var mı? Dışkı, ürat ve idrar bileşenlerine bakarak dışkıyı değerlendirin. Kuşu tutmak için acele etmeyin. Önce tüm ekipman ve ilaçları hazırlayın. Gerekirse, elinize almadan önce ve aldığınız sırada oksijen sağlayın! Birçok sahip, evcil hayvanlarının ne kadar hasta olduğundan tamamen habersizdir, bu nedenle elinizde ölüp düşmesi durumunda kuşun kritik derecede hasta olduğu konusunda onları uyarmak en iyisidir!
Kuş stabil olduğunda kuşu tartın ve orofarenks, burun delikleri, solunum ve göğüs kaslarını inceleyin. Karın boşluğunu nazikçe palpe edin ve kalbi, akciğerleri (dorsal olarak) ve hava keselerini (ventral olarak) oskülte edin. Kloaka ve orofarinkse bakarak mukoz membran rengini değerlendirin. Travma şüphesi varsa, yara olup olmadığını kontrol edin ve kanatlarda ve bacaklarda kırık olup olmadığını inceleyin.

KUŞ ŞOKTA MI?
Şok belirtileri:
Hipotermi (<40-42 °C), soğuk ekstremiteler, taşikardi, soluk mukoz membranlar ve donuk tavır. Büyük kuşlarda kolun ana damarı veya metatarsal arterde zayıf nabızlar ve yavaş CRT (kılcal yeniden dolum süresi) hissedilebilir.

Hipovolemik şok sıklıkla görülür ve yetersiz kan hacminden kaynaklanır. Mutlak hipovolemi, travma, koagülopatiler ya da gastrointestinal sistem kanamasından kaynaklanan kanamalar nedeniyle oluşur. Göreceli hipovolemi, gastrointestinal sistemden veya üçüncü bir vücut boşluğuna aşırı sıvı kaybının sebep olduğu (örn.abdominal asites) şiddetli dehidrasyon ile oluşur. Kuşlar kanamaları memelilere gör daha iyi tolere edebilir fakat devam eden şiddetli kanama varsa PVC 'yi izleyin ve intravenöz veya intraosseus sıvıları verin. Gerekirse K vitamini, kalsiyum ve antibiyotik verin. Kanama ve hipovolemik şokta steroid kullanımı önerilmez.
PVC %15 den düşük olduğunda kan transfüzyonu düşünülmelidir. Alyuvarlar daha uzun süre dayandığından (9-11 gün) homolog (aynı türden) transfüzyon tercih edilir. Antikoagülan sitrat fosfat (0,1 ml ila 0,9 ml kan) veya heparinize (0,25 ml/10 ml kan) şırınga ve mümkünse bir kan filtresi kullanın. Sağlıklı bir donör kuş, vücut ağırlığının %1'ini güvenle verebilir, örneğin 500g kuştan 5 ml. Aşırı sıvı yüklenmesini önlemek için kan 5 dakika boyunca yavaş bolus olarak verilmelidir

KUŞ DEHIDRATE MI?
Kuş hastasında deri tentesi güvenilir değildir, bu nedenle hidrasyon durumu için daha faydalı bir kılavuz ana kanat damarına basmaktır. Normal bir kuşta damara basarsanız hemen yeniden dolması gerekir. 2 saniyeden fazla sürerse, %7'nin üzerinde dehidrasyon var anlamına gelir. Artmış PCV ve TP de faydalı yol göstericidir. Özellikle daha küçük kuş hastaları için hızlı bir kural, her hasta kuşun %5-10 oranında dehidrate olduğu varsayılabilir.

Sıvı tedavisi
Şokta olan veya orta ila şiddetli dehidrasyonu olan kanatlıların intravenöz veya intraosseöz sıvılara ihtiyacı vardır. Ana vena, juguler (sağ juguler daha büyüktür) veya metatarsal ven yoluyla intravenöz verilebilir. Küçük kuş hastalarında veya çökmüş kuşlarda, distal ulnaya veya proksimal tibiotarsusa aseptik olarak bir intraosseöz kateter yerleştirilebilir. Büyük kuşlarda kısa spinal iğneler (20-22g), küçük kuşlarda ise enjeksiyon iğneleri (22-25g) kullanılabilir. Hafif bir genel anestezi altında veya lidokain (salinle seyreltilmiş 0.2mg/100g) altında deri ve periost üzerine yerleştirilebilirler. Venöz erişimin zayıf olduğu ve hafif dehidrasyonu olan küçük kuş hastalarında emilim hızlı olduğundan kasık kıvrımlarındaki deri altı yolu da kullanılabilir.

NE KADAR VE NE TÜR?
Şoktaki kuşlara beş dakika boyunca ya hetastarch ya da hemoglobin bazlı oksijen taşıyıcısı (5ml/kg) ile birlikte 5 dakikanın üzerinde yavaş yavaş ısıtılmış kristaloidler (laktatlı ringer)(10ml/kg) bolus halinde hemen verilebilir. Bu, gerektiğinde tekrar edilebilir.
Dehidrasyon için sıvılar daha sonra IV, IO ve oral olarak verilebilir.
Sıvı açığı formülle hesaplanabilir.
Tahmini dehidrasyon yüzdesi x vücut ağırlığı (g) x 1000ml = sıvı eksikliği. İlk 24 saat içinde açığın yarısını ver. Günlük idame doz 75-100ml/kg'dır.

BESLENME DESTEĞİ
Hipovolemi düzeltildikten sonra, hipogliseminin başlamasını önlemek için enteral beslenmeye başlayın. Şiddetli kaşektik kuşlara bolus intravenöz dekstroz veya oral dekstroz jeli verilebilir. Anoreksik kuşların sıcak elle yetiştirme formülü veya ticari nekahet dönemi kuşu formülü ile günde 3-4 kez gavaj tüpüyle beslenmesi gerekir. Genel bir kural olarak, tek seferde vücut ağırlığının %3'ü kadar ile beslenebilir.

Damar yolu
Hasta bir kuş için toplanan kan miktarı asla 0.4ml /100g'ı geçmemelidir. Sıvı tedavisine başlamadan önce minimum TP, PCV ve glukoz değerlerini almayı deneyin ve alın. Mümkünse elektrolitler, ürik asit, albümin, kalsiyum, AST/CK ve CBC değerlerini alın.

Kuşun başka ilaca ihtiyacı var mı?
Kritik derecede hasta bir kuşla kaybedecek zaman yoktur, bu nedenle hastalığın ne olduğu ve tedavi yolu tespit edilirse antifungal ve bakterisidal antibiyotik hemen başlanmalıdır. Bir hayvan saldırısından sonra piperasilin

ya da amoksilav gibi penisilin türü ilaçlar veya Chlamydia'dan şüpheleniliyorsa doksisiklin verilmelidir. Analjezi, travmalardan sonra hayati önem taşır - Buprenorphine veya Butarphanol verilebilir. NSAIDS de aynı şekilde yararlıdır, ancak hasta dehidre ise veya böbrek yetmezliği belirtileri varsa kaçınılmalıdır.

KARDİYOPULMONER RESÜSİTASYON

KPR kronik hastalıklarda nadiren başarılıdır ancak aşırı doz anesteziğe bağlı respiratorik arrest durumunda çok daha başarılı olabilir. Kemik sternum direk kardiyak kompresyonu engellediği için kardiyak arrest daha kötü bir prognoz taşır. Anestezi altındayken bir arrest meydana gelirse, anesteziyi kapatın, mümkünse entübe edin ya da her 5 saniyede bir sıkı oturan bir yüz maskesi ve %100 oksijen IPPV (aralıklı pozitif basınçlı) uygulayın. Kalp atışı duyulmazsa, sternuma kompres yapın, taze hava verin ve intravenöz olarak 0.2mg./kg atropin ve bir kateter yoluyla trakeadan aşağıya salin içinde seyreltilmiş 0.01mg/kg epinefrin verin. Trakeanın tıkanmasından şüpheleniliyorsa, kısa etkili bir anestezi altında steril bir endotrakeal tüp yerleştirilmeli ve sol kaudal torasik hava kesesine dikilmelidir.

YAYGIN KUŞ ACİL DURUMLARI

SOLUNUM GÜÇLÜĞÜ

Solunum sıkıntısının seviyesi, problemin anatomik konumuna göre belirlenecektir. Üst solunum yolu hastalığı (burun delikleri ve sinüsler) olan kuşlar acil bir durum olarak ortaya çıkmaz.

Acil tedavi:

Akut solunum güçlüğü olan kuşlara bir bronkodilatör (terbutalin 0.01 mg/kg i.m. 6-8 saatte) bir anti-anksiyete ilacı (Midazolam Img/kg im) ve bir analjezik (butorfanol 1-2mg/kg im q 2-3) verilmelidir. Daha sonra, fizik muayeneye başlamadan önce 15-20 dakika boyunca %40-50 oksijen olan ısıtılmış oksijen çadırına yerleştirilmelidirler.

1. Geniş hava yolu (gırtlak, trakeadan östaki borusuna) - tohumlar, mantar granülomu veya hava kesesi akarları gibi yabancı cisimlerden kaynaklanan tıkanıklık.Bunlar akut solunum güçlüğü ile ortaya çıkar ve acil hava kesesi entübasyonu gerektirebilir.
2. Küçük hava yolu (östaki borusundan küçük bronşlara) – alerjiler ya da sigara dumanı ve karbon tetraklorid gibi teflon tavalardan çıkan dumanlar. Toksik dumanları soluyan kuşlar, oksijenin ile birlikte steroidlere, antibiyotiklere, bronkodilatörlere ve frosemide (2-3mg/kg) ihtiyaç duyabilir.
3. Parankimal hastalık (akciğerler ve hava keseleri) - Aspirasyon pnömonisi, aspergillus, klamidya, akciğer kanaması, duman inhalasyonu. Genellikle yakın zamanda bir uyuşukluk öyküsü. Antibiyotikler, bronkodilatör, frusemid ve oksijen. Nebulizasyon, küçük hava yolu olan ve parankimal hastalık için de çok etkilidir. Kuşun durumu stabil olduğunda kısa etkili izofluran anestezisi altında radyografiler çekin.
4. Karın boşluğu (5 'peritoneal boşluklar)- kalp hastalığında sekonder asites, yumurta peritoniti, karaciğer veya organomegali. Genellikle uyuşukluk öyküsü. Bu kuşlar genellikle akut solunum güçlüğü ile getirilir, ancak anormal solunum sesleri yoktur. Karın boşluğu genişler veya bir kitle ya da sıvı palpe edilebilir. İcab ederse ultrasonla abdominosentezle birlikte, sıvının sitoloji ve kültürünü yapın.

GASTROİNTESTİNAL BELİRTİLER

Kuşlar genellikle regurgitasyon, kusma veya ishal ile getirilir. Regurgitasyon, gıdanın kursaktan atılmasıdır. Bu, kusmadan, yani gıdanın proventrikulustan (mide) atılmasından daha yaygındır.

Kursak sorunları

Kursak stazı, elle yetiştirilen genç civcivlerde veya etkilenen gıda maddelerine sahip yetişkinlerde yaygındır. Sıvı birikmesi ya da sımsıkı sıkışmış yiyecekler, bir gavaj tüpü geçirilerek ve ılık tuzlu su ile yıkanarak çözülebilir. Çok şiddetli vakalarda, içeriği manuel olarak çıkarmak için ingluviotomi (kursak fistül operasyonu) gerekir. Motiliteyi eski haline getirmek için birkaç gün boyunca kursak tüplerinin yapılması gerekebilir ve metoklopramid (1 mg/kg im günde 3 kez) de verilebilir.

Kusma

Yaygın nedenler arasında aspergillus, klamidya, karaciğer ve böbrek hastalıkları ve kurşun/çinko zehiri bulunur.

Gerçekten kusan kuş yemek yememelidir. Bu hastalar genellikle oldukça hastadır ve susuz kalma olasılığı daha yüksektir, bu nedenle sıvı tedavisi başlatılmalıdır.

İshal
Birçok sahip, ishali poliüri ile karıştırır, bu nedenle mümkünse kanatlı hasta, dışkıların değerlendirilebilmesi için kendi kafesinde getirilmelidir. Şiddetli ishali olan hastalar genellikle kültür sonuçları beklenirken sıvı tedavisine (intravenöz, sc veya po) ve parenteral antibiyotiklere (Enrofloksasin, amoksiklav) ihtiyaç duyarlar.

NÖROLOJİK BELİRTİLER
Belirtiler arasında nöbetler, ataksi, titreme, eğik baş ve körlük bulunur. Kafa travması pencerelere uçan yabani kuşlarda veya serbest uçan evcil kuşlarda yaygındır. Nöbetlerin en yaygın nedeni hipokalsemi, hipoglisemi (yeni doğanlar ve aç yırtıcı kuşlar), kurşun zehirlenmesi ve travmadır. Proventriküler dilatasyon hastalığı ve klamidya gibi enfeksiyöz hastalıklar da CNS belirtileriyle ortaya çıkabilir. Tohum bazlı diyetlerdeki daha eski psittasinler, aterosklerozun ikincil nörolojik belirtilerini yapar.

Tedavi: Nöbet geçiriyorsa midazolam (0.25mg/kg iv veya 1mg/kg im veya kloaka başına) Kalsiyum (50-100mg kg im) ve bir miktar Dekstroz salin ile laktatlı ringer (5ml/kg) i/v bolus verin. Yem ve suya erişimi olmayan kuşu yumuşak bir zemine koyun. Kafa travması olan kuşlar, kafa içi kan damarlarının vazodilatasyonunu önlemek için sessiz, karanlık ve serin tutulmalıdır (T 23C). Steroidler artık tavsiye edilmiyor. Sıvıların aşırı perfüzyonundan kaçının. Nöbet geçiren kuşların bir havluya nazikçe sarılması gerekebilir. Kurşun zehirlenmesi vakalarında kalsiyum edetat ile şelasyon tedavisi gerekir (35mg/kg im bid x 3-5 gün)

TRAVMA
Travmatik yaralar ve kırıklar genellikle evcil kuşlarda görülür. Yaygın yaralar, pencerelere uçarken omurga kemiklerini kıran veya aile evcil köpeği tarafından saldırıya uğrayan kuşlardır. Herhangi bir kanamayı kontrol edin ve şok için sıvı verin. Delinme yaralarını tuzlu suyla yıkayın ve septisemiyi önlemek için hemen parenteral penisilin tipi ilaçlar -piperasilinden (100-200mg/kg günde 3 kez) veya amosiklav im veya po (125mg/kg bid) – verin. Herhangi bir kırık analjezi verilerek bir bandajla stabilize edilmelidir.
Kanamanın yaygın ve dramatik bir nedeni, kanayan ayak tırnakları ve gagalardandır. Bunların demir klorür stiptik tozu ile kolayca kanı durdurulur. Gaga yaralanmalarının yoğun şekilde kanaması nedeniyle genel anestezi altında koterize edilmesi gerekebilir. Kırık bir kanat da bolca kanar. Tüyü çıkarın ve 60-90 saniye boyunca basınç uygulayın. Tüy folikülünde hemen stiptik toz kullanmayın.

ÜREME
Kloaka prolapsusu
Bu yumurta kanalından, bağırsaklardan veya kloaka duvarından köken alabilir. Kuş stabilize olduğunda, kuşa kısa etkili bir anestezi verin, radyografiler çekin ve prolapsusun kaynağını tanımlayın. Mümkünse ılık tuzlu su ve steril kayganlaştırıcı jöle ile hafifçe yıkayın ve dokuyu değiştirin. Kuşun vent (kıç) deliği ovaldir, bu nedenle deliğin her iki tarafına yan dikişler yerleştirin.

Yumurta bağlama
Buna obezite, kötü beslenme (kalsiyum, vitamin A ve Protein eksikliği), yaşlılık veya yumurta kanalı enfeksiyonu neden olur. Klinik belirtiler depresyon, ıkınma, kirli ve şişmiş vent (kıç), anoreksi ve bacak felci. Yumurtlama kanalının yukarısındaki yumurtalar palpe edilemeyebilir ancak bilinçli radyografilerde veya ultrason yoluyla görülebilir. Kuşu stabilize edin ve ardından kalsiyum ve sıvı tedavisi verin. Dokuları yağlayın. Uterovajinal sfinkteri genişletmek için prostaglandin uygulanabilir. Vajinal sfinkter gevşemiş ise oksitosin iu /kg im) kullanımı tartışmalı olmakla birlikte kullanılabilir. Yumurta geçemezse, yumurtayı kloaka başına (ideal olanı) veya transkoelomik olarak anestezi altında yavaşça bastırın, böylece dışarı çıkabilir.

Referanslar:

1. Bowles, Lichtenberger, Lennox, Emergency and critical care of pet birds, Vet Chin Exot Anim 10 (2007) 345-394
2. De Matos, Morrisey, Seminars in Avian and Exotic Pet Medicine, Emergency and Critical Care of Small Psittacines and Passerines Vol 14, No 2 (April), 2005: pp 90-105
3. Jenkins JR, Avian Critical care and emergency Medicine, Avian Medicine and surgery, Philadelphia, WB Saunders, 1997 p839-63
4. Lichtenberger M, Shock and cardiopulmonary-cerebral resuscitation in small mammals and birds, Vet Clin Exot Anim 10 (2007), 275-291.
5. Orosz, Lichtenberger, ICARE proceedings, 2019 Acute Avian Respiratory Distress - from anatomy through treatment, p70-73.
6. Raftery A, The Initial presentation: triage and critical care, BSAVA Manual of Psittacine Birds, 2nd edition, 5, p35-50

ÇEVİRİ: Veteriner Hekim Burcu İNCE.

Avian Emergencies

Bairbre O'Malley,MVB CertVR MRCVS
Associate Lecturer Exotic Species
School of Veterinary Medicine, Dublin, Ireland

Introduction
In contrast to cats and dogs, a large proportion of avian patients present to veterinary clinics critically ill and requiring emergency treatment. This is because birds have an instinctive preservation reflex where they mask signs of sickness until the illness is very advanced. There is also less tradition of taking pet birds to a vet for routine health checks and disease prevention, so owners are completely unaware of how ill their bird is.

How does a 'sick bird' present?
A sick bird will often appear sleepy, huddled, have fluffed plumage and be emaciated, inappetant and lethargic. Critical signs are tachypnoea, tail bobbing, open mouth breathing, seizures and haemorrhage. Any bird preferring to be on the floor of its cage could either be egg bound or seriously ill. It may be necessary to provide immediate supportive care first and delay clinical examination and diagnostic tests until the patient is out of immediate danger.

Immediate supportive care
Thermal support is vital for the sick avian so take the bird away from air conditioning and provide immediate heat. Place the bird in an incubator at an ambient temperature of 29-32C. If not available provide a reading lamp light if the bird is perching or a heat pad if the bird is recumbent checking regularly to avoid overheating. Provide wide easy perches or a soft floor covering if non-perching. Critically ill birds or those showing respiratory signs should be given oxygen supplementation immediately. Provide familiar and accessible foods to encourage feeding behaviour. Non feeding birds will need to be gavage tubed with fluids and calorie support when stabilized.

History taking
The owner needs to be asked about the length of the bird's illness, reproductive status, toxins and fumes, access to other pets and birds, environment and diet. Is the bird from an aviary or a single pet bird? For example, birds from aviaries are more likely to succumb to bacterial or viral infections while a single free flying pet bird could have chewed heavy metals or been attacked by the family dog.

Clinical examination
If possible, spend time observing the bird in the cage. Is there tachypnoea, respiratory effort or tail bobbing? Evaluate the droppings looking at faecal, urate and urine component. Don't rush to handle the bird. Prepare all the equipment and drugs first. If necessary, provide oxygen before and during handling! Many owners are completely unaware how sick their pet is, so it is best to warn them that the bird is critically ill in case it drops dead in your hand!

When the bird is stable weigh the bird and examine the oropharynx, nares, vent and pectoral muscles. Gently palpate the abdominal cavity and auscultate the heart, lungs (dorsally) and air sacs (ventrally). Assess mucous membrane colour by looking at the cloaca and oropharynx. If trauma is suspected check for wounds and examine wings and legs for fractures.

Is the bird in shock?

Signs of shock:
Hypothermia (<40-42C), cool extremities, tachycardia, pale mucous membranes and dull demeanour. Weak pulses and slow CRT (capillary refill time) can be felt at the basilic or metatarsal artery in large birds.

Hypovolemic shock is commonly seen and caused by inadequate blood volume. Absolute hypovolemia occurs due to haemorrhage from trauma, coagulopathies or gastrointestinal tract bleed. Relative hypovolemia occurs with severe dehydration from the gastrointestinal tract or with extreme loss of fluids into a third body space (e.g., abdominal ascites.) Birds tolerate haemorrhage better than mammals but if there is severe ongoing haemorrhage monitor the PCV and give intravenous or intraosseous fluids. Give vitamin K, calcium and antibiotics as necessary. The use of steroids in haemorrhage and hypovolemic shock is not recommended.

A blood transfusion should be considered when the PCV < 15%. Homologous (same species) transfusion is preferred as the red blood cells last longer (9-11 days). Use anticoagulant citrate phosphate (0.1ml to 0.9ml blood) or a heparinized (0.25ml /10ml blood) syringe and if possible, a blood filter. A healthy donor bird can safely give 1% of body weight e.g., 5ml from 500g bird. The blood should be given as a slow bolus over 5 minutes taking care to avoid fluid overload.

Is the bird dehydrated?
Skin tenting is not reliable in the avian patient so a more useful guide to hydration status is to press the basilic wing vein. If you press the vein in a normal bird, it should refill immediately. If it takes > 2 seconds, it means dehydration of over 7%. Raised PCV and TP are also useful guidelines. A quick rule of thumb especially for the smaller avian patient is that it can be assumed that every sick bird is from 5- 10% dehydrated.

Fluid therapy
Birds in shock or with moderate to severe dehydration need intravenous or intraosseous fluids. Intravenous can be given via the basilic, jugular (right jugular is larger) or metatarsal vein. In small avian patients or collapsed birds an intraosseous catheter can be placed aseptically in either the distal ulna or the proximal tibiotarsus. In large birds use short spinal needles (20-22g) while injection needles (22-25g) can be used in small birds. They can be placed under a light general anaesthetic or under lidocaine (0.2mg/ 100g diluted with saline) on the skin and periosteum. In small avian patients with poor venous access and mild dehydration the subcutaneous route in the inguinal folds can also be used as absorption is rapid.

How much and what type?
Birds in shock can be immediately given a slow bolus of warmed crystalloids (lactated ringers (10ml/kg) combined with either hetastarch or a haemoglobin-based oxygen carrier (5ml /kg) over five minutes. This can be repeated as necessary.

Fluids for dehydration can then be given IV, IO and orally.
The fluid deficit can be calculated by the formula.
Estimated dehydration % x body weight (g) x 1000ml = fluid deficit. Give half the deficit in the first 24hrs. The daily maintenance is then 75-100ml/kg.

Nutritional support
Once hypovolemia has been corrected start enteral feeding to prevent the onset of hypoglycaemia. Severely cachectic birds can be given bolus of intravenous dextrose or oral dextrose gel. Anorexic birds need to be gavage tubed with warm hand rearing formula or commercial convalescent bird formula 3-4 times daily. As a rule of thumb 3% birds body weight can be fed at one time

Venipuncture
The amount of blood collected should never exceed 0.4ml /100g for a sick bird. Try and get a minimum database of TP, PCV and glucose before initiating fluid therapy. Get electrolytes, Uric acid, albumin, calcium, AST / CK and CBC if possible.

Does the bird need other medication?
With a critically ill bird there is no time to lose so if indicated, antifungal and bactericidal antibiotics should be started immediately. Penicillin type drugs, like piperacillin or amoxiclav must be given after an animal attack or doxycycline if Chlamydia is suspected. Analgesia is vital after trauma - Buprenorphine or Butorphanol can be given. NSAIDS like are also useful but must avoided if the patient is dehydrated or showing renal compromise

Cardiopulmonary resuscitation
CPR is rarely successful in the case of chronic disease but can be very successful with respiratory arrests with anaesthetic overdose. Cardiac arrest carries a poorer prognosis because the bony sternum prevents direct cardiac compression. If an arrest occurs while under anaesthetic turn off the anaesthetic, intubate if possible or apply a tight-fitting face mask and IPPV every 5 seconds with 100% oxygen. If no heartbeat is heard compress the sternum, ventilate and give atropine 0.2mg.kg intravenously and epinephrine 0.01mg.kg diluted in saline via a catheter down the trachea. If obstruction of the trachea is suspected than a sterile endotracheal tube needs to be inserted under a short acting anaesthetic and stitched into left caudal thoracic air sac.

Common avian emergencies

Respiratory distress
The level of respiratory distress will be determined by the anatomical location of the problem. Birds with upper tract airway disease (nares and sinuses) do not present as an emergency

Immediate treatment:
Birds with acute respiratory distress should be given a bronchodilator (terbutaline 0.01mg/kg im q 6-8hr)) an anti-anxiety medication (Midazolam 1mg/kg im) and an analgesic (butorphanol 1-2mg/kg im q 2-3 hrs.). They should then be place in a warmed oxygen tent at 40 -50 % oxygen for 15-20 minutes before even attempting a physical examination.

1. Large airway (glottis, trachea to syrinx) – obstruction from foreign body like seeds, fungal granuloma or air sac mites These present with acute respiratory distress case and may need emergency air sac intubation.
2. Small airway (syrinx to small bronchi) – allergies or fumes like smoke and carbon tetrachloride from Teflon frying pans. Birds inhaling toxic fumes may need steroids, antibiotics, bronchodilators and frusemide (2-3mg/kg) as well as oxygen
3. Parenchymal disease (lungs and air sacs|) - Aspiration pneumonia, aspergillus, chlamydia, lung haemorrhage, smoke inhalation. Often a recent history of lethargy. Antibiotics, bronchodilator, frusemide and oxygen. Nebulising is also very effective for small airway and parenchymal disease. Take radiographs under short acting isoflurane anaesthesia when bird's condition is stable.
4. Coelomic cavity (5 'peritoneal' cavities) – ascites secondary to heart disease, egg peritonitis, liver or organomegaly. Often a history of lethargy. These birds often present with acute respiratory distress but have no abnormal respiratory sounds. The coelomic space will be enlarged and either a mass or fluid can be palpated. Perform coelomocentesis with ultrasound, if necessary, with cytology and culture of the fluid.

Gastrointestinal signs
Birds often present with regurgitation, vomiting or diarrhea. Regurgitation is the expulsion of food from the crop. This is more common than vomition i.e., expulsion of food from the proventriculus (stomach).

Crop problems
Crop stasis is common in young hand reared chicks or adults with impacted food stuffs. Pooled or impacted food can be dissolved by passing a gavage tube and flushing with warm saline. In very severe case ingluviotomy surgery is needed to manually remove the ingesta. Crop tubing may need to be done for a few days to restore motility and metoclopramide (1mg/kg im tid) can also be given

Vomiting
Common causes include aspergillus, chlamydia, liver and renal disease and lead /zinc poison. Bird that are truly vomiting should be fasted. These patients are often quite ill and more likely to be dehydrated so fluid therapy should be instigated.

Diarrhoea
Many owners confuse diarrhea with polyuria so, if possible, the avian patient should be brought down in their own cage so that the droppings can be evaluated. Patients with severe diarrhea often need fluid therapy (intravenous, sc or po) and parenteral antibiotics (Enrofloxacin, amoxiclav) pending culture results.

Neurological signs
Signs include seizures, ataxia, tremors, head tilt and blindness. Head trauma is common in wild birds flying into windows or if the pet bird is free flying. The commonest cause of seizures is hypocalcaemia, hypoglycemia (neonates and starved raptors), lead poisoning and trauma. Infectious diseases like proventricular dilatation disease and chlamydia can also present with CNS signs. Older psittacines on seed-based diets get neurological signs secondary to atherosclerosis

Treatment: If seizuring give midazolam (0.25mg/kg iv or 1mg/kg im or per cloaca) Calcium (50-100mg kg im) and an i/v bolus of lactated ringers (5ml/kg) with some Dextrose saline. Place the bird on a soft floor if unable to perch with access to food and water. Birds with head trauma should be kept quiet, dark and cool (T 23C) to prevent vasodilatation of the intracranial blood vessels. Steroids are no longer recommended. Avoid over perfusion of fluids. Birds having seizures may need to be wrapped gently in a towel. Lead poisoning cases need chelation therapy with calcium edetate (35mg/kg im bid x 3-5 days)

Trauma
Traumatic injuries and fractures commonly occur in pet birds. Common injuries are birds flying into windows and cracking their keel bones or birds attacked by the family pet dog. Control any haemorrhage and give fluids for shock. Flush puncture wounds with saline and give immediate parenteral penicillin type drugs to avoid septicemia – piperacillin (100-200mg/kg tid) or amoxy clav im or po (125mg/kg bid) are the drugs of choice-. Any fractures should be stabilized with a bandage and analgesia given.

A common and dramatic cause of haemorrhage is from bleeding toenails and beaks. These can easily be staunched with ferric chloride styptic powder. Beak injuries bleeding extensively may need to be filed or cauterized under general anaesthetic. A broken blood feather will also bleed profusely. Remove the feather and apply pressure for 60-90 seconds. Don't use styptic powder in the immediate feather follicle.

Reproductive

Cloacal prolapse
This may originate from the oviduct, intestines or cloacal wall. Once the bird is stabilized give the bird a short acting anaesthetic, take radiographs and identity the prolapse origin. If viable flush gently with warm saline and sterile lubricating jelly and replace the tissue. The avian vent is oval so place lateral stitches at each side of the vent.

Egg binding

This is caused by obesity, poor diet (lack of calcium, vitamin a, and protein), old age or oviduct infection. Clinical signs included depression, straining, soiled and swollen vent, anorexia and leg paralysis. Eggs high up the oviduct may not be palpated but can be seen on conscious radiographs or via ultrasound. Stabilise the bird first and then give calcium and fluid therapy. Lubricate the tissues. Prostaglandin can be applied to the uterovaginal sphincter to dilate it. If the vaginal sphincter is relaxed oxytocin (5-10iu/kg im) may be used although its use is controversial. If the egg cannot be passed than gently collapse the egg per cloaca (ideally) or transcoelomically under anaesthetic so it can be passed out.

References:

1. Bowles, Lichtenberger, Lennox, Emergency and critical care of pet birds, Vet Clin Exot Anim 10 (2007) 345-394
2. De Matos, Morrisey, Seminars in Avian and Exotic Pet Medicine, Emergency and Critical Care of Small Psittacines and Passerines Vol 14, No 2 (April), 2005: pp 90 –105
3. Jenkins JR, Avian Critical care and emergency Medicine, Avian Medicine and surgery, Philadelphia, WB Saunders, 1997 p839-63
4. Lichtenberger M, Shock and cardiopulmonary-cerebral resuscitation in small mammals and birds, Vet Clin Exot Anim 10 (2007), 275-291
5. Orosz, Lichtenberger, ICARE proceedings, 2019 Acute Avian Respiratory Distress – from anatomy through treatment, p70 – 73
6. Raftery A, The Initial presentation: triage and critical care, BSAVA Manual of Psittacine Birds, 2nd edition, 5, p35-50

Evcil Papağanların Beslenmesi
Bairbre O'Malley,MVB CertVR MRCVS
Associate Lecturer Exotic Species
School of Veterinary Medicine, Dublin, Ireland

Giriş
Evcil papağanların beslenme gereksinimleri, yiyecek, cins ve genç civcivler için yem aramaya gerek duymadan daha yerleşik bir yaşam tarzı nedeniyle vahşi benzerlerinden önemli ölçüde farklıdır. Pet shoplar, yetiştiriciler ve sahipleri arasında tohumların papağanlar için temel gıda olduğuna dair yaygın bir kanaat vardır. Sonuç olarak, birçok papağan, hastalığa ve kısalmış yaşam sürelerine yol açan yetersiz beslenmeden muzdariptir. Veteriner personelinin, evcil papağanlarımızın daha sağlıklı ve daha uzun yaşamlar sürmesine yardımcı olmak için halkı eğitmeye yardımcı olması önemlidir.

Kuş Fizyolojisi
Kuşlar endotermiktir vücut sıcaklıklarını 40-42C arasında düzenlerler. Bu yüksek sıcaklığı korumak ve uçabilmelerini sağlamak için yüksek metabolik orana ihtiyaç vardır. Kuşlar, aynı büyüklükteki sürüngenlerden 20-30 kat daha fazla enerji harcarlar, bu nedenle tohum ve kabuklu yemişler gibi yüksek enerjili, lipid ve karbonhidrat bakımından zengin yiyecekleri aramaya programlanmıştır.

Yabani Papağanlar Ne Yer?
Papağanların çoğu bitki bazlı diyetler (Folivorous) yerler ve bu daha sonra granivorlar(tane yiyenler/muhabbet kuşları ve papağan-tahıl veya tohumlar), frugivorlar (meyve yiyenler/birçok Amerika papağanı ve amazonlar) ve nektivorlar (nektar yiyenler/ lorikeets ve lories) olarak ayrılabilir. Pek çok psittacine türü de birden fazla kategoriden gıda maddesi tüketir. Örneğin, kızıl Amerika papağanı frugivous (meyve bazlı) ve granivorous (taneli) beslenirken, Afrika grileri ve birçok kakadular omnivorlar (herçeşit yiyen) olarak sınıflandırılabilir.

Türe bağlı olarak yabani papağanlar tohum, kuruyemiş, taze meyve taneleri, yapraklar, meyveler, çiçekler, kökler ve hatta böcekler ile beslenir. Küçük kuşlar, çim tohumlarını ve daha büyük kuşlar ise daha fazla proteine ihtiyaç duyarlar, çalılardan tohum ararlar. Yiyecek mevcudiyeti mevsime bağlı olacaktır (ıslak kuruya karşı), bu nedenle kuşlar yıl boyunca çeşitli ve değişen bir menü yerler. Örneğin, granivorous muhabbet kuşu günde 25 km'ye kadar uçabilir ve 60'tan fazla tohum türüyle besleyebilir.

Yiyecek bolsa, papağanlar uçar ve savurgan bir şekilde parçaları toplarlar, beğendiklerini alır ve geri kalanının atarlar. Bu davranış, onları, eğer varsa, tek bir besine kolayca takılmaya yatkın hale getirir.

Evcil Papağanlar Ne Yer?
Kuş sahipleri tipik olarak, evcil hayvanlarını bilir bilmez biçimde besin dengesini kendi tercih ettiği "papağan tohumu karışımı" ile sağlar. Ticari tohum karışımı genellikle mısır, ayçiçeği, aspir, bal kabağı, buğday, yer fıstığı, darı, yulaf ve karabuğday içerir. Papağan sadece tohum çekirdeğini yerse, tohum karışımının büyük bir kısmı ziyan olur. Sahipler ayrıca evcil hayvanlarını üzüm ve muz gibi yüksek şekerli meyvelerle ve cips, bisküvi gibi sofra ikramlarıyla besler.

Yabani kuşlar, günlerinin %80'ini yiyecek arayarak ve %20'sini tüy bakımları için, sosyalleşerek ve uyuklayarak geçirirler. Bu model kapalı olduklarında tersine çevrilir. Kapalı yerde yaşayan kuşlar nadiren çok uçarlar ve yem yemeleri, üremeleri veya yavru yetiştirmeleri gerekmediğinden, yabani kuşlarla aynı yüksek kalori gereksinimlerine sahip değildirler.

Tohum bazlı beslenmenin sonuçları nelerdir?
'Papağan tohumu karışımı' ile beslenen evcil papağanlar, kronik yetersiz beslenmeden muzdariptir. Tohumlar yağ ve yağda çözünen vitaminler (A, D, E, K) ve kritik mineraller (kalsiyum, fosfor, sodyum, çinko, demir,

iyot, selenyum, manganez) açısından çok yüksektir. Ayrıca önemli amino asitlerde (lizin, metionin, riboflavin, pantotenik asit, niasin, kolin) eksiktirler.

A vitamini
A vitamini beta karoten ve diğer karotenoidlerden alınır. İyi beslenme kaynakları, maydanoz, bal kabağı, lahana, brokoli, kırmızı biber gibi turuncu, kırmızı ve koyu yeşil sebzeler ve ayrıca pişmiş yumurta sarısıdır. A vitamini eksikliği, skuamöz epitelin keratinizasyonuna ve solunum ve gastrointestinal sistem mukozasında hasara yol açar.

Klinik belirtiler, steril orofaringeal apselere neden olan tükürük bezlerinin metaplazisi, sinüzite yol açan körelmiş kohanal papilla, kurumuş kornea, gece görüşünde azalma ve tüy pigmentasyonunda değişikliklerdir.

D vitamini
Yabani kuşlar, ultraviyole ışığa maruz kalan derideki kolesterolden kolekalsiferol sentezler. Çoğu evcil kuş yeterli UV ışığı alamaz, bu nedenle diyet D vitamini kaynağına ihtiyaç duyarlar. Çoğu D3 Vitamini hayvansal gıdalarda bulunur, bu nedenle gereksinimleri aşmamaya dikkat ederek genellikle kalsiyum ile birlikte takviye gerekir.

D3 vitamini, Ca ve P metabolizmasını düzenlemek için hormon görevi görür. Klinik belirtiler ince yumurta kabukları, osteoporoz ve patolojik kemik kırıklarıdır.

D vitamini fazla takviyesi, kalsiyumun yumuşak dokuya artan mobilizasyonu ile ilişkilidir. Bu, eklemlerde, böbreklerde, kalbte, kan damarlarında, pankreasta yumuşak doku mineralizasyonuna yol açar.

E vitamini
Kuşlarda E vitamininin en aktif formu olan alfa tokoferol, esas olarak yeşil yapraklı bitkilerde, sebzelerde, yumurta sarısı ve hurma, fındıkta bulunur. E vitamini antioksidan aktiviteye sahiptir, bağışıklığı destekler ve hücre zarlarını stabilize etmeye yardımcı olur. E Vitamini eksiklikleri ensefalomalazi, kas distrofisi, ventriküler miyopati ve kırmızı kan hücresi zayıflığı gibi nöromüsküler belirtilerle sonuçlanır.

K vitamini
K vitamini gereksinimi düşük olmasına rağmen vücutta uzun süre depolanmadığından diyetle verilmelidir. Meyve ve tohumlar kötü bir K vitamini kaynağıdır, bu nedenle yeşil yapraklı ürünler sağlanmalıdır. K vitamini pıhtılaşma faktörleri VII/IX/X'in ve protrombin üretimine yardımcı olur ve bu nedenle anti hemorajik özelliklere sahiptir. K vitamini düşük olan kuşlar, örneğin kanayan bir tüy gibi küçük sorunlarda, aşırı kanamaya yatkındır.

Kalsiyum
Kemik mineralizasyonu, yumurta kabuğu kalsifikasyonu, sinir iletimi ve kas kasılması için kalsiyum gereklidir. Eksikliği, diyetteki kalsiyum eksikliğinden, yüksek fosforlu beslenmeden, düşük Ca: Fosfor oranından ve D3 vitamini eksikliğinden kaynaklanır.Başlangıçta kuş, kemiklerdeki kalsiyum rezervuarından yararlanarak normal kan kalsiyum seviyelerine sahip olabilir. Kan kalsiyumu düştüğünde hipokalsemik tetaniyi tetikleyebilir ve bu genellikle yetişkin Afrika Gri papağanlarında görülür. Diğer klinik belirtiler yumurta bağlanması, yumuşak kabuk, osteoporoz ve patolojik kırıklardır.

Pisttasine kuşlarında diyet kalsiyum gereksinimi belirlenmemiş olmasına rağmen, tavuklarda idame için kalsiyum gereksinimi diyetin %0,1'inden azdır. Kapalı yaşayan kuşlara verilen tohumların çoğu %0,1'den daha düşük kalsiyuma sahiptir ve darı taneleri, özellikle kanarya tohumu ve mısır gibi tahıllar %0,03'ten daha düşük kalsiyum içerir. Yumurtlayan muhabbet kuşlarının ve sultan papağanlarının normal yumurta kalsifikasyonu için sırasıyla %0,85 ve %0,35 ihtiyaç duyduğu gösterilmiştir, bunun için üreyen kuşlarda normal yumurta kalsifikasyonu için takviyenin gerekli olduğunu gösterir.

Omega Yağ Asitleri
Kuşlar esas olarak tohumlarla beslenirler ve tahıllar, omega-3 yağ asitlerinden daha fazla omega-6 yağ asidi alırlar. Omega 3 eksikliği, artmış inflamasyon sonucunda kaşıntılı deriye, dağınık tüylere ve düşük tüy kalitesine neden olur. Pişmiş yumurta, ceviz ve keten tohumu iyi bir Omega 3 kaynağıdır.

Protein ve Esansiyel Amino Asitler
Tavuklarda esansiyel amino asitler arginin, lösin, izolösin, lisin, metionin, fenilalanin, valin, triptofan, treonin ve muhtemelen glisin, histidin, prolindir. Yüksek yağlı tohum diyetleriyle beslenen kuşlar, amino asit gereksinimlerini karşılayacak kadar tohum alamazlar ve Amazon papağanlarında ve muhabbet kuşlarında yaygın olarak görüldüğü gibi obez olana kadar yiyebilirler.

Protein gereksinimleri kuşun yaşam evresine, yani büyüme, üreme ve tüy dökümüne göre değişiklik gösterecektir. Tüyler, bir kuşun vücudunun en büyük protein içeren bölümünü oluşturur. Muhabbet kuşlarında, toplam vücut proteininin %28'i olan protein kütlesinin %5.7'sini temsil ederler. Tüy dökme, protein ihtiyaçlarının artmasına neden olur ve ayrıca kuşlar tüylerinin yalıtımını kaybettiğinden enerji pahalıya mal olur.

Yağ
Tohum bazlı diyetler, lipoma ile ilişkili obesite, yağlı karaciğer, diyabet ve osteoartrite neden olur. Ateroskleroz, yaygın olarak daha yaşlı kilolu dişi Amazon, Afrika grileri ve Macaw(Sümbül ya da Amerika) papağanlarında ve erkek Quaker papağanlarında görülür. Fibröz yağlı plaklar aort, brahyosefalik, pektoral ve karotid arterlerin lümenini daraltır. En sık görülen sonuç ani ölümdür, ancak erken belirtiler dispne, güçsüzlük ve nörolojik belirtiler (nöbet, titreme, parezi) olabilir. Tanı kan kolesterolü ve trigliseritler ve radyografi ile konur.

Yüksek yağ	**Düşük Kalsiyum**	**Düşük A Vitamini**
Obezite	Bodur/deforme bacaklar	Orofaringeal apseler
Lipomlar(yağlı tümörler)	Osteoporoz	Rinolitler/Genişlemiş burun delikleri
Yağlı karaciğer	Patolojik kırıklar	Gecikmeli tüy dökümü
Ateroskleroz/İnme nöbetleri	Gaga büyümesi	Kırılgan tüyler
Diyabet	Yumurta bağlama	Burun akıntısı
Tüy yolma hastalığı	Gecikmeli tüy dökümü	Tüy yolma/hasarı
Saldırganlık	Kırılgan tüyler	Küntleşmiş koanal papilla
Çığlık atma		Sinüzit
Kronik yumurtlama		
Artrit		
Fıtıklar		

Tablo 1: Tohum bazlı bir diyetin ortak sonuçları

Demir depolama hastalığı
Sturnidae (mynas, sığırcıklar) ve Ramphastidae (Tukan) türlerinde yaygın olmakla birlikte Psittasinlerde (lori ve loriketlerde) de görülür. Diyetteki fazla demir hepatomegaliye (hemokromatozis) neden olur. Düşük demir diyeti ile tedavi edin - özel ticari Lory diyetleri kullanın ve narenciye meyvelerinden kaçının (askorbik asit demir iyonunu daha emilebilir hale getirir) Diyetlere tanen ekleyin, haftalık flebotomi ve şelasyon tedavisi (deferoksamin).

Evcil papağanlar için doğru beslenme nedir?
Peletler, mikro besinler ve yem zenginleştirmesini sağlamak için daha az miktarda sebze ve meyve (<%20)

ile temel diyet olarak beslenmelidir. Komple pelet diyetleri genellikle enerji sağlamak için mısır gibi öğütülmüş tahıllara ve protein sağlamak için soya fasulyesi küspesi veya yerfıstığı küspesi gibi öğütülmüş baklagillere dayanır. Tahıl ve protein kaynaklarındaki eksiklikleri gidermek için vitaminler, mineraller, bitkisel yağlar ve saflaştırılmış amino asitler uygun miktarlarda eklenir. Kuşun beslenmesi tamamen peletlere alıştırıldığında herhangi bir vitamin/kalsiyum takviyesine gerek kalmaz. Macaw gibi daha büyük papağanlar biraz ekstra proteine ihtiyaç duyabilir, bu nedenle az miktarda ceviz, badem, brezilya fıstığı veya yumurta sağlayın.

Sebzeler- koyu yeşil, kırmızı veya sarı olanları seçin - (A vitamininin öncüsü olan yüksek beta karoten içeriği), örneğin yapraklı yeşillikler tatlı patates, bal kabağı, havuç, kabak, brokoli, ıspanak, biber.

Meyveler - minimumda tutun, şeker oranı çok yüksek olduğundan üzüm, muz veya kuru meyve yok. Papaya, mango, nar ve çilek gibi tropik meyveler en iyisidir (Not: Avokado çok zehirlidir, bu nedenle asla beslenmemelidir) Kuşu pelet diyetine alıştırmak

Kuş sahiplerinin tohum karışımından peletlere geçiş konusunda genel bir isteksizliği var. Kuşları peletleri yemeyi red dediyor ve ayrıca peletler sıkıcı ve çeşitlilikten yoksun olduğu için vicdan azabı duyuyorlar. Muhabbet kuşları ve Afrika grileri, alıştırılması en zor olanlardır. Veteriner hekimlerin onların korkularıyla mücadelede, sahiplerine yardımcı olması önemlidir.

Kuşları peletle beslemeye alıştırmaya nasıl özendirilir?
· Kafesteki evcil kuşlar genellikle belirli kurallara uyarlar ve yeni yiyeceklerden ve deneyimlerden korkarlar. Kuşu zorlamadan yeni yiyeceklerle tanıştırın veya yeni bir ortamda beslemeyi deneyin. Bazen bir kuşun yeni gıda maddesini keşfedecek kadar cesur olması 2 hafta kadar sürebilir. Kuş bunun aslında bir yiyecek olduğunu anlayamazsa, bir hafta ara verin ve tekrar deneyin. Azimli olun.
·Yalnız evcil kuşların sürülerinden öğrenecekleri bir şey yoktur - eğer insanlarına bağlılarsa sahipleri yemek yerken sizi taklit etmelerine izin veriyor! Alıştırılmış bir kuşla barınan bir kuş daha hızlı öğrenecektir. Muhabbet kuşları doğal olarak öğütücüdürler, bu nedenle yeni yemi kafesin zeminindeki bir aynanın üzerine koyun, böylece kuş, peletleri yiyen başka bir kuşu 'görsün'
· Bir kuşu alıştırırken asla eski diyeti tamamen çıkarmayın – kuş, yeni yiyeceği yiyecek olarak tanımaz ve açlıktan ölebilir.
· 'Beslemek' kuşun yem kabına koyduğunuz şeydir - 'diyet' kuşun gerçekte yediği şeydir!
· Kuş, besi tohumu ve kuruyemişle doluysa yeni yiyeceği denemeyecektir. Günde üç kez sadece 15 dakika tohum vererek onu daha aç ve daha meraklı hale getirin.
· Kuşun iştahının olması için yemek zamanları sağlayın. Peletleri ısıtın ve lezzetli meyve suyuyla nemlendirin.

Yiyecek arama davranışını teşvik edin
Yabani kuş, yiyecek aramak için bir yerden bir yere uçar, bu nedenle evcil kuşları yem kaplarından uzaklaştırmak ve onun yerine günlük yiyeceklerini aramaya teşvik etmek önemlidir. Papağanlar yeniliği severler, bu nedenle yiyecek maddelerini saklamak meraklarına hitap eder. Birçok kuş türünün aslında bu şekilde yemek yemeyi tercih ettiği gösterilmiştir. Sığırcıklar, güvercinler ve tavuklar üzerinde yapılan araştırmalar, çaba harcamadan temin edilebilen yiyecekler ile gizli yiyecekler arasında bir seçim sunulduğunda, kuşların tercihen gizli yiyecekleri aradıklarını ve tercih ettiklerini göstermiştir.

Çeviri: Burcu İNCE

Nutrition of Pet Parrots Introduction
Bairbre O'Malley,MVB CertVR MRCVS
Associate Lecturer Exotic Species
School of Veterinary Medicine, Dublin, Ireland

The dietary requirement of pet parrots differs considerably from their wild counterpart due to a more sedentary lifestyle without the need to forage for food, breed and rear young chicks. There is widespread belief among pet shops, breeders and owners that seeds are a staple diet for parrots. Consequently, many parrots suffer from malnutrition leading to disease and shortened lifespans. It is important for veterinary staff to help educate the public to help our pet parrots lead healthier longer lives

Avian Physiology
Birds are endothermic regulating their body temperature between 40-42C. High metabolic rates are needed to maintain this high temperature and enable them to fly. Birds expend 20-30 times more energy than reptiles of the same size so are programmed to seek out high energy, lipid and carbohydrate rich foods like seeds and nuts.

What do wild parrots eat?
Most parrots eat plant based diets (Folivorous) and this can be divided further into granivores (budgies and cockatiel – grain or seeds), frugivores (many macaws and amazons– - fruit based) and nectivores (lorikeets and lories - nectar). Many psittacine species also consume foodstuff from multiple categories. For example, the scarlet macaw is frugivorous-granivorous while African greys and many cockatoos can be classed as omnivores.

Depending on the species wild parrots eat seeds, nuts, fresh fruits grains, leaves, berries, flowers, roots and even insects. Small birds tend to select grass seeds and larger birds that need more protein seek seeds from shrubs. Food availability will depend on the season (wet versus dry), so birds eat a varied and changing menu throughout the year. For example, the granivorous budgie can fly up to 25km daily and forage for over 60 seed types.

If food is plentiful parrots tend to fly and forage in a wasteful manner picking out the bits, they like and discarding the rest. This behaviour predisposes them to getting easily fixated on just one food if its available.
What do pet parrots eat?

Bird owners typically provide 'parrot seed mix' in the blind belief that their pets will self-select a nutritional balance. Commercial seeds mix commonly contains maize, sunflower, safflower, pumpkin, wheat, peanuts, millet, oats and buckwheat. As the parrot only eats the seed kernel a large proportion of seed mix is wasted. Owner also feed their pet high sugar fruits like grapes and banana and table treats like chips, crisps and biscuits.

Wild birds spend 80% of their day foraging and 20% per day grooming, socialising and napping. This pattern is reversed in captivity. As captive birds rarely fly much and don't need to forage, breed or rear young they don't have the same high calorie requirements as wild birds.

What are the consequences of seed based diet?
Pet parrots on 'parrot seed mix' suffer chronic malnutrition. Seeds are very high in fat and lack fat-soluble vitamins (A, D, E, K) and critical minerals (calcium, phosphorus, sodium, zinc, iron, iodine, selenium, manganese). They are also deficient in key amino acids (lysine, methionine, riboflavin, pantothenic acid, niacin, choline)

Vitamin A
Vitamin A is eaten as beta carotene and other carotenoids. Good dietary sources are orange, red and dark green vegetables like parsley, pumpkin, kale, broccoli, red pepper and also cooked egg yolk. Deficiency of vitamin A leads to keratinization of squamous epithelium and defects to the mucosa of the respiratory and gastrointestinal tracts.

Clinical signs are metaplasia of salivary glands causing sterile oropharyngeal abscesses, blunted choanal papillae leading to sinusitis, dry cornea, reduced night vision and changes in feather pigmentation.

Vitamin D
Wild birds synthesize cholecalciferol from cholesterol in skin exposed to ultraviolet light. Most pet birds aren't exposed to enough UV light, so they a need dietary vitamin D source.
Most Vitamin D3 is found in animal food so supplementation combined with calcium is usually needed being careful not to exceed requirements.

Vitamin D3 acts as hormone to regulate Ca and P metabolism. Clinical signs are thin eggshells, osteoporosis and pathologic bone fractures

Vitamin D over supplementation is associated with increased mobilization of calcium into the soft tissue. This leads to soft tissue mineralisation of the joints, kidneys, heart, blood vessels, pancreas.

Vitamin E
The most active form of Vitamin E in birds, alpha tocopherol, is mainly found in green leafy vegetables, egg yolks and palm nuts. Vitamin E has antioxidant activity, boosts immunity and aids to stabilise cell membranes Deficiencies of Vitamin E result in neuro muscular signs like encephalomalacia, muscular dystrophy, ventricular myopathy and red blood cell fragility.

Vitamin K
Although the requirement for Vitamin K is low it is not stored long in the body so must be given in the diet. Fruit and seeds are a bad source of Vitamin K so leafy green produce must be provided. Vitamin K aids in production of clotting factors VII/IX/X, and prothrombin so has anti haemorrhagic properties. Birds low in Vitamin K are predisposed to bleeding excessively from minor issues like for example a bleeding feather.

Calcium
Calcium is essential for bone mineralization, eggshell calcification, nerve conduction and muscle contraction. Deficiency occurs from lack of dietary calcium, excess dietary phosphorous, low Ca: Phos ratio and lack of vitamin D3. Initially the bird could have normal blood calcium levels by drawing on calcium reservoir in bones. Once the blood calcium drops it can trigger hypocalcaemic tetany and this is commonly seen in adult African Gray parrots. Other clinical signs are egg binding, soft shell, osteoporosis and pathological fractures.
Although the dietary calcium requirement has not been determined in psittacine birds, the calcium requirement for maintenance in chickens is less than 0.1% of the diet. Most seeds fed to captive birds have less than 0.1% calcium, and grains like millet, canary seeds and corn are especially low with less than 0.03% calcium. Egg-laying budgerigars and cockatiels have been shown to require 0.85% and 0.35%, respectively, for normal egg calcification indicating supplementation is necessary for breeding birds.

Omega Fatty Acids
Birds feed mainly on seeds and grains ingest more omega-6 fatty acids than omega-3 fatty acids. Lack of omega 3 results causes increased inflammation leading to itchy skin, unkempt feathers and poor feather quality. Cooked eggs, walnut and flax seeds are a good source of Omega 3.

Protein and Essential Amino Acids
In chickens the essential amino acids are arginine, leucine, isoleucine, lysine, methionine, phenylalanine, valine, tryptophan, threonine, and possibly glycine, histidine, proline. Birds eating high-fat seed diets cannot ingest enough seeds to meet their amino acid requirements and eat until they become obese as commonly seen in Amazons and budgies.

Protein requirements will vary according to the bird's life stage ie growth, reproduction and moulting. Feathers comprise the largest protein-containing portion of a bird's body. In budgerigars, they represent 5.7% of the protein mass, which is 28% of the total body protein. Moult results in increased protein needs and is also energy expensive as the birds loses the insulation of the feathers.

Fat
Seed based diets cause obesity with associated lipoma, fatty liver, diabetes and osteoarthritis. Atherosclerosis is common in seen in older overweight female Amazon, African greys and Macaws and male quaker parrots. Fibrous fatty plaques narrow the lumen of the aorta, brachiocephalic, pectoral and carotid arteries The most common outcome is sudden death, but early signs can be dyspnoea, weakness and neurological signs (seizure, tremors, paresis.) Diagnosis is via blood cholesterol & triglycerides and radiography

High Fat	**Low Calcium**	**Low Vitamin A**
Obesity	Stunting / deformed legs	Oropharyngeal abscesses
Lipomas (fatty tumours)	Osteoporosis	Rhinoliths/ dilated nares
Fatty liver	Pathological fractures	Delayed moult
Atherosclerosis / stroke	Seizures	Brittle feathers
Diabetes	Beak overgrowth	Nasal discharge
Feather plucking	Egg binding	Feather damage / plucking
Aggression	Delayed moult	Blunted choanal papilla
Screaming	Brittle feathers	Sinusitis
Chronic egg laying		
Arthritis		
Hernias		

Table 1: Common consequences of a seed-based diet

Iron storage disease
Common in Sturnidae (mynahs, starlings) and Ramphastidae (toucan) but also seen in Psittacines (lories and lorikeets). Excess iron in the diet cause hepatomegaly (haemochromatosis). Treat with low iron diet – use special commercial Lory diets and avoid citrus fruits (ascorbic acid renders ferrous ion more absorbable) Add tannin to diets, weekly phlebotomy and chelation therapy (deferoxamine)

What is the correct diet for pet parrots?
Pellets should be fed as the basic diet with smaller amounts of vegetables and fruit (< 20%) to provide micronutrients and foraging enrichment. Complete pellet diets are usually based on ground grains, such as corn, to supply energy and ground legumes, such as soybean meal or peanut meal, to supply protein. Vitamins, minerals, vegetable oil, and purified amino acids are added in appropriate amounts to make up for deficiencies in the grain and protein sources. Once the bird is fully converted to pellets there is no need for any vitamin / calcium supplements. Larger parrots like macaw may need some extra protein so provide small amounts of

walnuts, almond, brazil nuts or egg.

Vegetables – select dark green, red or yellow (high in beta carotene the precursor of Vitamin A). e.g., leafy greens sweet potato, pumpkin, carrot, squash, broccoli, spinach, pepper
Fruits – keep to a minimum, No grapes, banana or dried fruit as too high in sugar. Tropical fruits like papaya, mango, pomegranate and berries best (NB: Avocado is highly toxic so should never fed)
Converting the bird to a pellet diet
There is a general reluctance of bird owners to switch from seed mix to pellets. Their bird refuses to eat the pellets and they also feel guilty that pellets are boring and lack variety. Budgies and African greys tend to be the hardest to convert. It is important for veterinary care providers to help owner combat their fears.
How to encourage birds to convert to pellets
· Caged pet birds are often institutionalised and fearful of new foods & experiences. Gently introduce the bird to new foods or try feeding it in a new environment. Sometimes it can take up to 2 weeks before a bird is brave enough to explore the new food item. If the bird fails to realise it is actually a food, take a week off and then try again. Be patient
· Solo pet birds have no flock to learn from – if they are bonded to their human owners let them copycat you eating the food! A bird housed with a converted bird will learn faster. Budgies are naturally ground feeders so place the new food on a mirror on the floor of the cage so the bird 'sees' another bird eating the pellets
· Never remove the old diet completely when converting a bird - the bird may not recognise the new food as food and could starve to death.
· Be aware 'feeding' is what you put in the bird's bowl – 'diet' is what the bird actually eats!
· The bird won't try the new food if its full up of fattening seeds and nuts. Make it hungrier and more curious by only giving seeds for 15 minutes three times daily
· Provide mealtimes so the bird has an appetite. Heat the pellets up and moisten with tasty fruit juice
Encourage Foraging behaviour
The wild bird flies from place-to-place foraging for food so it is important to wean pet birds away from food bowls and encourage them instead to seek out their daily food. Parrots love novelty so hiding food items appeals to their curiosity. It has been shown that many bird species actually prefer to forage for food this way. Studies on starlings, pigeons and chickens showed that when offered a choice between freely available food and hidden food the birds preferentially searched and foraged for the hidden food.

Further reading
1. Brightsmith DJ. Nutritional levels of diets fed to captive Amazon parrots: does mixing seed and pellets provide a healthy diet? J Avian Med Surg. 2012;26(3):149–160.
2. Hess L, Companion Parrot Nutrition—Nutrient Requirements, Common Feeding Practices, and Nutrition-Related Diseases Exotics Con Virtual 2020 Proceedings,
3. Orosz SE. Clinical avian nutrition. Vet Clin Exot Anim. 2014; 17:397–413.
4. Koutsos EA, Matson KD and Klasing KC, Nutrition of birds in the order Psittaciformes: Journal of Avian Medicine and Surgery 15(4):257–275, 2001
5. Matson KD, Koutsos EA, Parrot Behaviour, 2006, Ch 6, Captive Parrot Nutrition: Interactions with Anatomy, physiology and behaviours. P49-58

Tavşanlarda Gastrointestinal Staz
Bairbre O'Malley,MVB CertVR MRCVS
Associate Lecturer Exotic Species
School of Veterinary Medicine, Dublin, Ireland

Giriş
Gastrointestinal (GI) staz tavşanlarda en sık görülen bozukluklardan biridir ve zayıf beslenme, hastalık, yabancı cisimler, ağrı ve stresle tetiklenebilir. Gastrointestinal staz yaşamı tehtid edebileceğinden hayvan sahiplerinin erken belirtiler husunda eğitilmeleri gerekir. GI staz ağrısı anoreksiye ve anoreksi GI staza neden olduğundan hasta tavşanların yemesinin sağlanması yaşamsaldır. GI staz primer bir hastalık değildir bu nedenle altında yatan nedenin araştırılması gerekir.

Tavşan gastrointestinal sistemi
Tavşanlar mutlak herbivordur ve arka bağırsak fermenteridirler ve av hayvanı olarak zayıf kalite fibröz(lifli) yemden maksimum enerji ekstrakte etmek üzere adapte olmuşlardır. İyi gelişmiş kolon kaba fibröz(lifli) atığı hızla fekal pelet olarak elimine eder. Daha düşük lif içeren porsiyon ise antiperistaltik hareketle sekuma geri gönderilerek fermentasyonla protein, vitamin B ve K'dan zengin 'sekotrof' a dönüşür. Boşaldığında anal reflex tavşanda yemeyi uyarır ve bağırsakta aynı işlemin ikinci kez tekrarlanması besin absorbsiyonunu maksimize eder. Bu sürece 'sekotrofi' denir. Sekotrofi ANS ve adrenal bezlerin kontrolü altındadır ve etkin olarak işlemesi için yüksek lifli beslenmeye ihtiyaç duyar. Sonuç olarak, stres ve düşük lifli beslenme bağırsak motilitesini kolaylıkla etkileyerek hipomobiliteye ve GI staza neden olur.

Beslenme ve sekotrofi
Yüksek lifli düşük proteinli beslenme normal mobiliteyi uyarır. Düşük lif (%13'den az çözünemeyen lif) hipomobiliteye ve yüksek karbonhidratlı beslenme aşırı sekal fermentasyona neden olur. Normal mobilite tavşan için optimum beslenme %80 çim/kuru ot ve %15 sebze/ottur. Tahıl tipi ticari yemler ve yüksek şekerle muamele edilmiş yemler kesinlikle yedirilmemelidir, hatta lifli peletler toplam besinin %5'inden daha az olmalıdır.
Tavşan yavruları (Genç tavşanlar)

İnfeksiyöz enteritis
Gastrik PH'nın yüksek olması, bağırsak florasının stabil olmaması ve yeni eve yeni beslenmeye geçiş, yavruları 4-6 hafta GI hastalığa çok duyarlı kılar. E.coli ve Clostridium'lar kolaylıkla çoğalarak enterotoksin oluşturup sulu ishal ve ani ölümlere neden olurlar. Rota ve Corona virus salgınları üretme tesislerinde veya tavşan çiftliklerinde görülebilir. Prognoz zayıftır, ancak tedavi oral/iv metronidazole, sıvı tedavisi ve ağrı kesicilerle yapılır. Bir iyon değişim reçinesi olan Cholestiramin enterotoksinleri bağlamaya yardımcı olabilir.

Mükoid enteropati
Bu, goblet hücre hiperplazisine ve bağırsaklarda aşırı mukus üretimine neden olan idiopatik bir durumdur.7-14 haftalık daha yaşlı tavşanlar şiddetli karın ağrısı, diş gıcırdatma ve kolik ile dehidre olurlar. Başlangıçta ishal mevcuttur, fakat bu saf mukusun dışarı atılmasına kadar gelişim gösterebilir. Palpasyonda sekum dehidre ve etkilenmiştir (gömülüdür). Etkilenen tavşanların tedavisi güç olabilir fakat yüksek lifli beslemeyle önlem alınabilir.

Kirli çevre ve aşırı kalabalık yoğun ortamlarda bakılan tavşanlarda koksidiyoz ishale neden olur. Bu, fekal flotasyon yöntemiyle / ıslak sürüntü (smear) ile teşhis edilebilir ve Toltrazuril ile tedavi edilir.

Ergin evcil tavşan
Evcil tavşanların çoğu patojene maruz kalmaları nadir olduğundan bakteri kaynaklı ishal seyrektir. Asıl sorun, bağırsak stazına neden olan hipomotilitedir.

Bağırsak stazı nedir?
GI staz mide ve bağırsakların hipomobilitesinden kaynaklanan potansiyel bir tehlikeli durumdur, disbiyozise (normal bağırsak florasının bozulmasına) neden olur. Hipomobilite GI staza, ileusa, ağrı, dehidrasyon ve zayıflığa neden olur. Midedeki lif örgüsü dehidre hale gelir ve yoğunlaşmıştır veya palpe edilebilir veya radyografik olarak gaz halosuyla çevrili bir besin kitlesi olarak görülebilir.

Bağırsak stazı neden çok ciddidir?
Bağırsakların dehidrasyonu ileus ağrı ve anoreksiye neden olur. Negatif enerji dengesi daha sonra ölümcül sekonder hepatik lipidoza neden olabilir. Obez tavşanlar ve gebe veya yavrulu olanlar daha hassastır. Bağırsak stazı akut intestinal obtrüksiyona (tıkanmaya) neden olan yabancı cisimle de (örneğin trikobezoar) meydana gelebilir ve acil cerrahi müdahale gerekebilir.

Bağırsak stazının nedenleri
Besinsel – anoreksi, beslenmede lif eksikliği, yüksek karbonhidratlı beslenme
Medikal- Diş sorunları, cerrahi girişimler, antibiyotikler*, ağrı ve zayıflık güçsüzlük, cerrahi sonrası yapışıklıklar, sistemik hastalıklar, yabancı cisimler (Kullanımı güvenli antibiyotikler tetrasiklinler, güçlendirilmiş sülfonamidler, florokinolonlar, parenteral penisilin).

Kaçınılması gereken antibiyotikler- Klindamisin, linkomisin, oral penislinler.

Çevresel stress- yakında predator olması, baskın tavşan varlığı, grup hiyerarşisinde değişiklik, beslemede ani değişiklik, barınma, ulaşım, olduğu yerden ayırma, aşırı sıcaklık ve hava durumu, refakatçi kaybı

Megakolon- Bu siyah göz lekeleri ve noktaları olan beyaz ergin tavşanlarda (İngiliz spot) görülen spesifik genetik bir durumdur. Kolon ve sekum şişkin ve macunsu 'sığır pisliği' kütleleri geçer. Tavşanlar şişkin bir karınla incelirler, zayıflarlar. Sekal timpaniden kaynaklanan anoreksiden muzdariptirler ancak sonra açlıktan yerler. Bu durum kısa sürede yüksek lifli beslenme, motilite uyarıcıları, idame sıvı tedavisi ve aralıklı kolonik lavajla yönetilebilir.

Bağırsak stazının belirtileri nedir?
Erken belirtiler
Dereceli olarak azalan iştah/yumuşak yapışkan dışkı/ dışının tamamen olmaması. Başlangıçta parlaktırlar ancak sessiz ve daha az yanıt verir hale gelirler. Sıklıkla saman gibi lif isterler.

Sonra> 48 saat (48 saatten fazla zaman sonra)
Anoreksik, fekal çıkışın olmaması, depresyon ve kilo kaybı. Daha da susuz kaldıkça gaz mide, bağırsaklar ve sekumda artarak karın ağrısı, kamburumsu duruş, saklanma ve mide gurultusu. Diş gıcırdatmaya başlarlar, kolik ağrısıyla düz bir şekilde esnerler, çılgınca (telaşlı bir şekilde) yatak kazıma ve kağıt çiğneme hareketi yaparlar.

Tanı
Abdominal palpasyon
Nazik abdominal palpasyon, dehidratasyon ve GI stazını değerlendirmek için çok yararlıdır. Normal karın, sıvı/ alınmış besin nedeniyle yumuşak ve esnektir. Dehidrasyon, GI stazına ve midede elle hissedilen, kurumuş bir kitleye yol açar. Daha şiddetli vakada karın ağrısı ve timpani, karında şişlik hissi verir.

Radyografi – bilinçli veya 0.25-0.5mg/kg iv Midazolamile alınır.

Normal – midenin kaudal sınırı kaburga yayının çok ötesine geçmez ve midede her daim küçük gaz paketleriyle birlikte içerik (mide /gıda içeriği) bulunur. Mide ventrodorsal görünümde sol tarafta yer alır ve GI kanalın kalan kısmına göre nispi olarak daha küçüktür. Sekum karnın büyük kısmını kaplayabilir –bağırsaklarda ve sekumda küçük paketler halinde gaz ve içerik olmalıdır ve kolonda sert fekal peletler görülebilir.

Anormal – GI kanalın herhangi bir yerinde geniş gaz paketleri görülebilir. Mide silüeti sıvı/gaz genişler ve kaburga yayının ötesine ve ventral karın zeminine yayılır. Hafif bağırsak stazında bir gaz halesi mide içeriği topunun etrafını sarmış şekilde görülebilir. Sonraki safhalarda gaz mide, bağırsaklar ve sekumda timpaniye neden olacak şekilde tüm GI kanala yayılır. Tıkanmadan şüpheleniliyorsa seri radyografi önerilir.

Kanlar – Ön sıvılar mümkünse – hematoloji, biyokimya, elektrolitler renal ve hepatik sorunlar gibi hastalıkların taranması için faydalı olabilir. Maliyet bir faktör ise, minimum bir PCV veritabanı (30-50), Toplam protein (5,5-7,5) ve özellikle glikoz (4,7-8,3mmol) elde etmek için birkaç damla kan. Serum lipemik ise, hepatik lipidoza karşı alarmda olunmalı ve ketonuri için idrar örneği elde edilmeye çalışılmalı.

Kan şekeri, bağırsak stazının ciddiyetini izlemek, değelendirmek ve sorunun medikal mi cerrahi mi olduğuna karar vermek için son derece yararlıdır. Kritik durumlarda seri izleme gereklidir.

Kan glukozu (mmol)	Muhtemel nedenler
< 2	Sepsis, karaciğer bozukluğu
2.1 - 4.2	Gıda yetersizliği
4.2- 8.2	Normal
8.3 – 15	Stres, bağırsak stazı
15-20	Stres, ağrı – tekrar 30-60 dakika ve radyografi al
20-25	Şiddetli ağrı, dengesiz glukoz metabolizması,- bağırsak tıkanıklığı düşün-keşif (teşhis) ameliyatı düşün
>25 –	Ameliyat veya ölümcül hasta

Tablo 1: Kan şekerinin sonuçlarının yorumlanması (2012 Survey of 900 rabbits, Harcourt Brown & Harcourt Brown. BSAVA Manual Rabbit Medicine)

Bağırsak stazı tedavisi
Stresi en aza indir
Gürültüden ve avcılardan uzakta sessiz bir yerde tutun ve midazolam ile sedasyonu düşünün
0.25-0.5mg/kg iv Butorphanol ile/veya olmadan 0.1-0.5mg/kg q2-4hrs.

Sıvı tedavisi
Tavşan şokta mı? Tavşanlarda şok, tedavi edilmemiş GI kanal sorunlarında yaygındır-klinik belirtiler çok kolay gözden kaçabilir. Tavşanlar hızla dekompanse olur, bu nedenle koma, donuk zihinsel aktivite, soluk mukozal membranlar, bradikardi (kalp hızı <180), hipotermi (T<360C), soğuk ekstremiteler, azalmış idrar çıkışı, çiğneme refleksinin kaybolması, gibi ileri belirtilere dikkat edin. Şok için iv sıvı tedavisi hayatidir, fakat büyük miktarlardaki infüzyonlardan pulmoner ödem nedeniyle kaçınılmalıdır. Kolloidler veya kristaloidlerin bir kombinasyonu daha iyidir.

Şok Tedavisi
Yavaş iv bolus (10dk) Hetastarch 3-5 ml/Kg ve kristaloidler 10-15ml /kg gerektiği kadar tekrarlanır.

Oksijen ve ısı
Şoktaysa oksijen akışını serbest bırakın. Hipotermi >37.7C olana kadar katekolamin yanıtına destek olmak

amacıyla tedavi edilmelidir. Hastanın 2 saat içinde yavaş yavaş 37.7C 'ye ısıtılması hayatidir. Isı kaybını önlemek için kulakları sarın ve kuvöz (inkübatör) ısı pedleri, battaniye vb sağlayın.

Tavşan dehidre mi?
Tavşan derisinin elastikiyeti nedeniyle deri tentesi güvenilir bir gösterge değildir. Yerine, donuk ruh hali, kurumuş mukoz membranlar, çökük gözlere, azalmış idrar çıkışı ve yüksek PCV/TP oranına bakarak hidrasyon seviyesini değerlendirin. Nazik abdominal palpasyon tavşanlarda dehidrasyonun değerlendirilmesinde yararlı bir yöntemdir. Mide normal olarak sıvılar / sindirim içeriği nedeniyle yumuşak ve esnek hissedilmelidir. Dehidrasyon, midede elle hissedilen sert kuru kitleye yol açar.

Susuz tavşan için sıvı gereksinimleri
% Dehidrasyon x kg x 1000ml = Sıvı eksikliği (ilk 24 saatte %80 ver)
Tavşanlar için idame: 3-4ml/kg/saat

Gıda desteği
Hasta şiddetli hipoglisemik ise, 0.25ml/kg dozunda intravenöz olarak serum fizyolojik ile 1:1 oranında seyreltilmiş %50 dekstroz verin. Küçük oral artışlarla oral rehidrasyon, su ve dekstroz jelleri başlayın. Hasta çok takatten düşmüşse, burun deliklerine lokal anestezik kullanılarak nazo gastrik tüpler yerleştirilebilir. Çiğneme refleksi ile daha uyanık hale geldikten sonra Oxbow kritik bakım gibi otobur enteral yemlerle şırıngayla beslemeye başlayın. Otlar, yapraklı yeşillikler ve kaliteli saman ile yemeye özendirin. Hasta şoktaysa çiğneme refleksi yoksa veya kısmi veya tam tıkanıklık olduğundan şüpheleniliyorsa şırınga besleme kalorileri kontrendikedir.

Ağrı kesici
Opioidler Buprenorfin (0,03-0,1 mg/kg 6-12 saatte bir), Butorfanol (0,1-0,5 mg/kg 2-4 saatte bir) Metadon (0,30-0,7 mg/kg 2-4 saatte bir).

Şiddetli ağrı için Lidokain Sabit Hızlı infüzyonunu aklınıza getirin.(Lidokain 20mg/ml ,Doz 0.1ml/kg) - 56ml CSL ye 3.6ml ekleyin i/v 5ml/kg/saat hızda verin.

NSAIDS-Şoktaysa, dehidre ise böbreklere dikkat edin Meloksikam 0.2-0.6mg/kg* sc/po sid/bid
(*Kısa süreler için daha yükseğe çıkabilir ancak hidrate olmasını sağlayın ve şokta olmamasına mide ülserleri yönünden dikkatli olun.)

Prokinetikler

Dışkılar nasıl?
Sağlıklı bir tavşan, hiçbir sekotrof delili olmadan bol miktarda büyük dışkı peletini dışarı çıkarır.

· Dışkı yok - anoreksi ama obstrüksiyon için takip edin (radyografiler ve BG monitör ve prokinetik yok)

· Küçük mikro dışkılar, yumuşak dışkılar (sekotroflar) - bağırsak stazında yaygındır.

· İnci dizisi - Tavşan kendi tüylerini veya uzun tüylü bir kafes arkadaşının saçlarını yutmuştur. Tüy dökümü sırasında bağırsak stazında yaygındır.

· İshal - enfeksiyöz enteriti olan genç tavşanlarda daha sık görülür
Metoklopramid 1mg/kg sc/po veya Domperidon po gibi prokinetiklerle tedavi edin. Oral sisaprid ve ranitidin de varsa iyidir.

Obstrüktif ileus
Bu, sıkıştırılmış kürk veya halı lifi peletinin proksimal duodenum veya ileosekokolik bağlantıda tıkandığı bir acil durumdur. Tavşanlar mide sıvısını kusamadıklarından dolayı tükürük hızla birikir ve daha sonra fermente olarak

büyük miktarda gaz üretir. Ciddi derecede genişlemiş bir mide timpaniye, karın ağrısı ve hipovolemik şoka neden olur. Yoğun medikal tedavi kısmi bir tıkanıklığın sıvılara yanıt verebilmesini ve ağrıdan rahatlamasını başlatır, ancak ameliyat gerekebilir.
Aşırı derecede genişlemiş mideyi hafifçe abdominal palpasyon ile değerlendirin ve daha sonra gözle görülür radyografi ile doğrulayın. Mide sıvı/gaz ile aşırı derecede genişleyecek ve tıkanıklık bölgesinin en yakınında intestinal gaz olacaktır.

Tıbbi mi cerrahi mi?
Prognozun yol göstericisi; tekrarlanan radyografiler, kan şekeri takibi ve abdominal palpasyondur. Mide yırtılmasını önlemek için çok nazik olun. Bir araştırmada (2012, 900 tavşan araştırması, Harcourt Brown & Harcourt Brown.) Bağırsak tıkanıklığı doğrulanmış olanların ortalama değeri 24.7 mmol iken bağırsak stazı doğrulanmış tavşanların ortalama değeri 8,5 mmol idi.

Tedavi
Acil tedavi, mide sıvısını/ ve gazı boşaltmak için yağlanmış bir orogastrik tüp ile mide dekompresyonuna çalışmak ve hastayı şok, ağrı vb. için stabilize etmektir. Tam tıkanıklıklarda keşifçi ameliyatı gerekli olacaktır.

Obstrüriktif Olmayan İleus	Obstrüktif İleus
Kademeli başlangıç	Ani başlangıç (24-48 saat)
Dışkı boyutunun /çıkışının kademeli azalması	Dışkılama aniden durur
Kademeli depresyon ve karın ağrısı	Depresyon, karın ağrısı
Mide genişlemez veya küçük ve sert bir kütle gibi hissedilebilir	Palpasyonda büyük balon gibi mide, röntgende genişlemiş mide
Hafif- orta derecede dehidrasyon	Sınırsızca kalın bağırsak sancısı gibi gerilme
Tekrar dışkılamaya başlama 3 gün sürebilir	Hareket etme isteksizliği, şok, şiddetli dehidrasyon, tedavi edilmezse 1-2 gün içinde ölüm

Tablo 2: Obstrüktif olmayan ve Obstrüktif ileus

Çeviri: Burcu İNCE

Gastrointestinal Stasis in Rabbits

Bairbre O'Malley,MVB CertVR MRCVS
Associate Lecturer Exotic Species
School of Veterinary Medicine, Dublin, Ireland

Introduction

Gastrointestinal (GI) stasis is one of the most common disorders of the pet rabbit and can be triggered by poor diet, illness, foreign bodies, pain or stress. As gastrointestinal stasis can be life threatening owners must be trained to be alert for early signs. The pain of GI stasis causes anorexia and anorexia causes GI stasis so it's vital to keep all sick rabbits eating. GI stasis is a not a primary illness so investigate for underlying causes once the patient is stable.

The rabbit gastrointestinal system

Rabbits are strict herbivores and hind gut fermenters and as a prey species have adapted to extract maximum energy from a poor quality fibrous diet. The well developed colon eliminates crude fibrous waste rapidly as a faecal pellet. The lower fibre portion is then sent back by antiperistalsis to the the caecum where it is fermented into a 'caecotroph' rich in protein, vitamin B and K. When voided an anal reflex stimulates the rabbit to ingest and it is then recycled through the gut a second time maximizing nutrient absorption. This process called 'caecotropy' is under the control of the ANS and adrenal glands and needs high fibre diet to function efficiently. Consequently, stress and low fibre diets easily affects gut motility leading to hypomotility and GI Stasis.

Diet and caecotropy

High fibre, low protein diets stimulate normal motility. Low fibre (less than 13% insoluble fibre) cause hypomotility and high carbohydrate diets cause excess caecal fermentation. For normal motility the optimum diet for the rabbit is a minimum of 80% grass / hay and 15% veggies / weeds. Cereal type commercial foods and high sugar treats should never be fed, and even fibrous pellets should represent less than 5% of the total diet.

Young rabbits

Infectious enteritis

High gastric Ph, unstable gut flora and transit to new home with new diets makes young rabbits from 4-6 weeks very susceptible to infectious GI disease. E. coli and clostrida easily proliferate produce enterotoxins leading to profuse watery diarrhea and sudden death. Rota and corona virus outbreaks can also occur in breeding establishments or rabbit farms. The prognosis is poor, but treatment is oral / iv metronidazole, fluids therapy and analgesia. Cholestyramine an ion exchange resin can help bind enterotoxins.

Mucoid enteropathy

This is an idiopathic condition causing goblet cell hyperplasia and excessive mucus production in the intestines. Older rabbits from 7-14 weeks present dehydrated with severe abdominal pain, teeth grinding and colic. Initially there is diarrhoea, but this can progress to passing out pure mucus. On palpation the caecum is dehydrated and impacted. It can be difficult to treat affected rabbits but can be prevented by feeding high fibre diets.

Coccidiosis cause diarrhoea in rabbit housed intensively with dirty surroundings and overcrowding. It can be diagnosed by faecal flotation / wet smear and treated with Toltrazuril.

Adult pet rabbit

True diarrhoea caused by bacteria is rare as pet rabbits are seldom exposed to many pathogens. The main issue is hypomotility causing GIT stasis

What is gut stasis?
GI stasis is a potentially dangerous condition cause by hypomotility of the stomach and intestines leading to dysbiosis (disruption of normal gut flora). Hypomotility leads to GI stasis, ileus, pain, dehydration and debilitation. The normal lattice of hair in the stomach become dehydrated and impacted and can either be palpated or seen radiographically as a mass of ingesta surrounded by a halo of gas.
Why is gut stasis so serious?

Dehydration of the gut leads to ileus, pain and anorexia, Negative energy balance can then lead to fatal secondary hepatic lipidosis. Obese rabbits and pregnant or nursing does are most vulnerable, Gut stasis can also be caused by a foreign body (eg trichobezoar) causing acute intestinal obstruction and surgery may be urgently needed.

Causes of gut stasis
Nutritional – Anorexia, lack of dietary fibre, high carbohydrate diet
Medical - Dental problems, Surgery, Antibiotics*, pain & debilitation, post-surgical adhesions, Systemic illness. Foreign bodies (Antibiotics* Safe to use – tetracyclines, potentiated Sulphonamides, fluroquinolones, parenteral penicillin. Avoid clindamycin, lincomycin, oral penicillins)
Environmental Stress - Proximity of predators, dominant rabbit, change in group hierarchy, sudden change in diet, change of housing, transport, boarding, extreme temperature and weather, loss of companion
Megacolon – this is a specific genetic condition seen in white adult rabbits with black eye markings and spots (English spot). The colon and caecum become distended and pasty dollops of 'cow pat 'faeces are passed. Rabbits become thin with a bloated abdomen. They suffer from intermittent anorexia due to caecal tympany but then eat ravenously. The condition can be managed short term by high fibre diets, motility stimulants, maintenance fluid therapy and intermittent colonic lavage.
What are the signs of gut stasis?
Early signs
Gradual reduction in appetite with reduced / soft sticky stools / absent stools. They are initially bright but can become quiet and less responsive. Often crave fibre like hay.
Later > 48 hrs
Anorexic, no faecal output, depressed and weight loss. As they get more dehydrated gas builds up in stomach, intestines and caecum causing abdominal pain, hunched posture, hiding away and borborygni. They start teeth grinding, stretching out flat in colic pain with frantic bed digging and paper chewing.

Diagnosis
Abdominal palpation
Gentle abdominal palpation is very useful to assess for dehydration and GI stasis. The normal abdomen is soft and pliable due to fluid/ ingesta. Dehydration leads to GI stasis and a palpable firm desiccated mass in the stomach. More severe case shows abdominal pain and tympany making the abdomen feel bloated.

Radiography – taken conscious or with Midazolam 0.25-0.5mg/kg iv
Normal - the caudal border of the stomach does not extend much beyond the costal arch and there is always some ingesta in stomach with small pockets of gas. The stomach lies to the left side on the ventrodorsal view and should be relatively small compared to rest of GI tract. The caecum may occupy a large part of the abdomen - there should be small pockets of gas and ingesta in intestines and caecum and hard faecal pellets may be seen in the colon.
Abnormal - Large pockets of gas can be seen anywhere along GI tract. Stomach silhouette enlarges with fluid / gas and extends well beyond the costal arch and to the ventral abdominal floor. In mild gut stasis a halo of gas can be seen surrounding the ball of stomach ingesta. In later stages gas extends

through the whole GIT causing tympany of the stomach, intestines and caecum. Serial radiographs are recommended if obstruction is suspected

Bloods - Pre fluids if possible - haematology, biochemistry, electrolytes can be useful to screen for systemic disease like renal and hepatic issues. If cost a factor a few drops of blood to get a minimum database PCV (range 30-50), Total protein (5.5-7.5) and especially Glucose (4.2-8.3 mmol). If the serum is lipaemic be alert for hepatic lipidosis and try to get a urine sample to check for ketonuria
Blood glucose is extremely useful for monitoring, assessing the severity of gut stasis and helping to decide if the issue is medical or surgical. Serial monitoring is essential in critical cases.

Blood glucose (mmol)	Possible causes
< 2	Sepsis, liver failure
2.1 - 4.2	Lack of food
4.2- 8.2	Normal
8.3 – 15	Stress, gut stasis
15-20	Stress, pain – repeat 30-60 minutes and take radiographs
20-25	Severe pain, deranged glucose metabolism – Think bowel obstruction – more radiography - consider Exploratory surgery
>25 –	Surgical or terminally ill (diabetes rare)

Table 1: Interpretation of blood glucose results (from 2012 Survey of 900 rabbits, Harcourt Brown & Harcourt Brown. BSAVA Manual Rabbit Medicine)
Treatment of gut stasis

Minimise stress
House in quiet place away from noise and predators and consider sedation with midazolam. 0.25-0.5mg/kg iv with / without Butorphanol 0.1-0.5mg/kg q2-4hrs.

Fluid therapy
Is the rabbit in shock? Shock in rabbits is common with untreated GIT issues - clinical signs are subtle so easily missed. Rabbits decompensate rapidly so look out for advanced signs like comatose, dull mentation, pale mucous membranes, bradycardia (Heart rate< 180), hypothermia (T < 36 C), cold extremities, reduced urine output, absent chew reflex Intravenous fluid therapy is vital for shock but avoid large infusions due to risk of pulmonary oedema. A combination of colloids and crystalloids better.

Treatment for Shock:
Slow intravenous bolus (10mins) Hetastarch 3-5 ml/Kg and Crystalloids 10-15ml /kg repeating as necessary
Oxygen and heat.

If in shock free flow oxygen. Hypothermia must be treated to reach >37.7C to help catecholamine response. Slow rewarming of the patient to 37.7C over 2 hours is vital. Wrap ears to prevent heat loss and provide incubator, heat pads, warm air blankets etc.

Is the rabbit dehydrated?
Skin tenting is not a reliable indicator due to the skin elasticity of the rabbit scruff. Instead, assess level of hydration by looking for dull mentation, dry mucous membranes, sunken eyes, reduced urine output, and raised PCV / TP. Gentle abdominal palpation is a useful method of assessing dehydration in rabbits – the stomach should normally feel soft and pliable due to fluids / ingesta. Dehydration leads to palpable firm desiccated mass in the stomach.

Fluid requirements for the dehydrated rabbit
% Dehydration x kg x 1000ml = Fluid deficit - give 80% in first 24 hours
Maintenance for rabbits: 3-4ml/kg/hr

Nutritional support
If the patient is severely hypoglycaemic give 50% Dextrose dilute 1:1 with saline intravenously at dose of 0.25ml /kg. Start small oral increments of oral rehydration, water and dextrose gels. If the patient is very debilitated a naso gastric tubes can be inserted using local anaesthetic in the nares. Once brighter with chew reflex start syringe feeding with herbivore enteral feeds like Oxbow critical care. Tempt to eat with herbs, leafy greens and good quality hay. Syringe feeding calories is contraindicated if patient in shock with absent chew reflex or partial or complete obstruction is suspected

Pain relief
Opioids Buprenorphine (0.03-0.1 mg/kg q 6-12 hrs), Butorphanol (0.1 -0.5mg/kg q2-4hrs) Methadone (0.30 -0.7 mg/kg q 2-4hrs).
For severe pain consider Lidocaine Constant Rate infusion for (Lidocaine 20mg/ml - Dose 0.1ml/kg - Add 3.6ml to 56ml CSLGive i/v Rate 5ml/kg/hr.
NSAIDS – Care if in shock, renal, dehydrated Meloxicam 0.2-0.6mg/ kg* sc /po sid / bid (*Can go higher for short periods but ensure hydrated and not in shock and care gastric ulcers)
Prokinetics
What are the stools like? A healthy rabbit passes copious amounts of large faecal pellets with no evidence of caecotrophs

-No stools – anorexia but monitor for obstruction (radiographs and monitor BG and no prokinetics)
-Small micro stools, soft stools (caecotrophs) - common in gut stasis
-String of pearls - Rabbit ingested their own hair or those of a large hairy cage mate. Common in gut stasis during moulting
-Diarrhoea - more common in young rabbits with infectious enteritis
Treat with prokinetics like Metoclopramide 1mg/kg sc/po or Domperidone po. Oral cisapride and ranitidine also good if / when available.
Obstructive ileus
This is an emergency where a pellet of compressed fur or carpet fibre obstructs at the proximal duodenum or ileocaecocolic junction. As rabbits cannot vomit gastric fluid and saliva rapidly accumulate and then ferment to produce large volumes of gas. A severely dilated stomach leads to tympany, abdominal pain and hypovolaemic shock. Intensive medical treatment should be instigated as a partial obstruction can respond to fluids and pain relief, but surgery may be necessary.
Assess by gentle abdominal palpation of a grossly dilated stomach and then confirm by conscious radiograph. The stomach will be grossly dilated by fluid / gas and there will be intestinal gas proximal to the site of the obstruction.
Medical or surgical?
Guide to prognosis is by repeated radiographs, blood glucose monitoring and abdominal palpation. Be very gently to avoid stomach rupture. In one survey (2012 Survey of 900 rabbits, Harcourt Brown & Harcourt Brown.) rabbits with confirmed gut stasis had a mean value of 8.5mmol while those with confirmed intestinal obstruction had a mean of 24.7mmol.

Treatment
Immediately treatment is gastric decompression with a lubricated orogastric tube to try and drain off gastric fluid / and gas and stabilise the patient for shock, pain etc. Exploratory surgery will be necessary with complete obstructions

Non obstructive ileus	Obstructive ileus
Gradual onset	Sudden onset (24-48hrs)
Gradual reduction of faecal size / output	Faecal outputs stop suddenly
Gradual onset of depression and abdominal pain	Depression, abdominal pain
Stomach not enlarged or can be felt as small hard mass	Large balloon like stomach on palpation, Dilated stomach on x-ray
Mild to moderate dehydration	Stretching out as if colic
May take 3 days for faecal output to resume	Reluctance to move, Shock, severe dehydration, Death 1- 2 day if untreated

Table 2: Non-obstructive versus Obstructive ileus

References
1. Harcourt Brown F, BSAVA Manual of rabbit surgery, dentistry and imaging, Harcourt Brown and Chitty, 2013, Ch 14, Gastric dilation and intestinal obstruction, p172 – 190,

2. Harcourt Brown F, BSAVA Manual of Rabbit medicine, 2014 Meredith and Lord, Ch 12, Digestive system disease, p168-191

3. Lennox A, BSAVA Manual of rabbit surgery, dentistry and imaging, Harcourt Brown and Chitty, 2013 Ch 7, Radiographic interpretation of the abdomen, p84-94

4. Lichtenberger M, Lennox A, Veterinary Clinics of North America, Exotic Animal Practice, Advances and updates in Internal Medicine, Updates and advanced therapies of gastrointestinal stasis in rabbits Vol 13, no 3, 2010, p 525 -543

5. Meredith A, WSAVA 2009, Gastrointestinal disease in the rabbit, Proceedings

p 262-264

6. Oglesbee & Jenkins,Ferrets, rabbits and Rodents, Clinical Medicine and Surgery,3rd Edition, Quesenberry and Carpenter, 2012, Chapter 15, Gastrointestinal diseases, p193-205

4 KASIM 2022, CUMA / *4 NOVEMBER 2022, FRIDAY*
SCALIBOR SALONU / *HALL SCALIBOR*

Kollapslı Köpeğe Pratik Yaklaşım

Jo Harris BVSc DVC MRCVS
HeartVets, Exeter, Birleşik Krallık

Köpeklerde kollapsın tanısı çok çeşitli klinik durumlar ve altta yatan potansiyel nedenlere bağlı olarak zordur. En olası ayırıcı tanıları belirlemek için kapsamlı bir anamnez almak önemlidir. Bu sunumda esas olarak epizodik güçsüzlük/kollaps öyküsü olan hastaları ele alacağız, ancak aynı zamanda akut kollaps hastasına da değineceğiz. Farklı klinik senaryolar değerlendirilecek ve her hastaya yaklaşım tartışılacaktır.

1. Epizodik Kollaps

Epizodik kollaps öyküsü olan hastada öncelikle senkop ve nöbet ayrımının yapılması önemlidir.

· Senkop, postüral tonus kaybıyla ilişkili ani geçici farkındalık/bilinç kaybıdır. Bu hastalar yan yatma (baygınlık) eğilimi gösterirler. Ekstremite rijiditesi, opistotonus, idrar kaçırma ve ses çıkarma olabilir, ancak genellikle dışkılama olmaz. Derin hipotansiyon veya uzamış asistol vakalarında, nöbet benzeri aktiviteye neden olan "hipoksik nöbetler" meydana gelebilir, ancak bunun öncesinde tipik olarak kas tonusu kaybı olur. Bazı hastalardaki aslında kollaps değildir, özellikle arka uzuvları etkileyen geçici ataksi ve güçsüzlük ile presenkop yaşarlar. Bütün vakalarda normal mental aktivite ve yürüyüşün görüldüğü hızlı bir iyileşme vardır. Senkop epizodları genellikle egzersiz/heyecan sırasında ortaya çıkar.

· Nöbetlerin öncesinde tipik olarak atipik uzuv/yüz hareketi veya prodromal "aura" olarak bilinen sabit bakma/davranış değişikliği görülür. Bu, kalıcı tonik/klonik harekete ilerler (parsiyel nöbetler değişken olabilir ancak yaygın nöbet durumlarında). İdrar veya dışkılama olabilir. Hastalar genellikle post-iktal demans, +/- nörolojik defisit yaşarlar. Nöbetler genellikle istirahatte ortaya çıkar, bazen aktivite/heyecan sırasında oluşan nöbetler de rapor edilmiştir.

Bu sunumun kapsamı dışında olan ve senkopun dolaşımdaki nedenlerine odaklanacak çok sayıda senkop ayırıcı tanı vardır, ancak aşağıda kısa bir özet verilmiştir:

Dolaşımla ilgili nedenler	Nörolojik nedenler	Nöromusküler nedenler	Endokrin nedenler	Solunum nedenleri
Kardiyovasküler Hemoraji/anemi Hiperviskozite sendromları Refleks senkop Azalmış vasküler açıklık	Beyin hastalığı - kafa içi basınç dahil Epilepsi Spinal kord hastalıkları HE	Nöropatiler Miyopatiler Egzersiz kaynaklı Kollaps (Egzersize bağlı) Myasthenia gravis	Hipoglisemi Hipokalsemi Hipoadrenokortisizm Feokromositoma	Şiddetli LP Üst solunum yolu obstrüksiyonu Torasik duvar/ plevral hastalık Hemoglobin anormallikleri

Senkopun kardiyak nedenleri

· Aritmiler:

· Taşiaritmiler örn. ventriküler taşikardi (genellikle aritmojenik kardiyomiyopatilere yatkın ırklarda), supraventriküler taşikardi, atriyal fibrilasyonun ani gelişimi (genellikle altta yatan ciddi kalp hastalığı ve disfonksiyon ile birlikte).

· Bradiaritmiler – 3. derece AV blok, sinüs düğümü disfonksiyonu ve sinüs düğümü arresti, atriyal duraklama.

· Düşük kalp debisi – miyokardiyal yetmezlik, şiddetli mitral yetersizlik, hipovolemik şok (non-kardiyak).

· Yetersiz kalp dolumu – perikardiyal efüzyon (kardiyak tamponad/konstriktif perikarditis), neoplazi.

· Kardiyak çıkış obstrüksiyonu – sub-aortik stenoz, pulmonik stenoz, neoplazi, arteriyel tromboz, pulmoner

tromboembolizm, pulmoner hipertansiyonun diğer nedenleri, genç köpeklerde dinamik LV çıkış yolu obstrüksiyonu (nadir).
· Siyanotik kalp hastalığı (sağ-sol şant kusurları) – Fallot tetralojisi, ters PDA, Eisenmenger fizyolojisi ile septal defektler.

Senkopun non-kardiyak dolaşım nedenleri
Non-kardiyak epizodik dolaşım kollapsının en yaygın nedeni refleks senkoptur (nöral aracılı), örn. nörokardiyojenik senkop. Bu, güçlü ters etki yapan refleksler kan basıncını korumak için normal vasküler tepkileri yendiğinde meydana gelir. Genellikle ani bir sempatik tonus gerilemesi ve parasempatik tonda bir artış vardır, bu da derin bradikardi veya periferik vazodilatasyonun eşlik ettiği sinüs arresti ile sonuçlanır. Kan basıncındaki ani düşüş, kollaps ve genellikle senkopa yol açar. Yazarın deneyimine göre, bu en çok genç brakisefali köpek ırklarında (özellikle Boxer) görülür ve sıklıkla gastrointestinal veya bazen oküler hastalık gibi otonomik tonus dengesizliğine neden olan diğer non-kardiyak hastalıklarla ilişkilidir. Altta yatan diğer durumlar arasında feokromositoma (ani sempatik dalgalanma ve artan kalp hızı/kan basıncı nedeniyle) veya anemi (muhtemelen düşük oksijen taşıma kapasitesiyle birleşen kan viskozitesindeki azalma nedeniyle) yer alabilir.

Durumsal senkop, öksürük, kusma ve hatta idrara çıkma gibi belirli bir tetikleyiciyle benzer bir mekanizmayı tanımlar. Öksürük senkopu, altta yatan hava yolu hastalığı veya kronik mitral yetersizlik ve sol atriyal genişleme ile birlikte özellikle brakisefali köpeklerde rapor edilmiştir. Öksürük, intratorasik basıncı geçici olarak arttırır, venöz dönüşü azaltır ve intrakraniyal basıncı arttırır, bu da sırasıyla refleks bradikardiyi tetikler ve serebral perfüzyon basıncını azaltır.

8084 köpekle yapılan retrospektif bir çalışmada, 92 köpekte geçici bilinç kaybı (TLOC) tespit edilmiştir. Köpeklerin çoğuna (%47) ventriküler arrest veya bradikardiye neden olan nörokardiyojenik senkop teşhisi konmuştur. Vakaların %31'inde atriyoventriküler düğüm veya sinüs düğümü intrinsik ritim bozukluğu tespit edildi. Yazarın deneyimine göre bunlar, özellikle yatkın ırklarda ventriküler aritmilerle birlikte gerçekten de en yaygın kollaps nedenleridir.

Epizodik kollapsa klinik yaklaşım
Önceki olayların not edilmesiyle, prodromal belirtiler, mental aktivite ve davranış, sıklık, başlangıç, süreç, iyileşme durumları, mevcut ilaç tedavisi ve kardiyovasküler veya sistemik hastalık ile ilişkili herhangi bir klinik belirti öyküsü ile birlikte ayrıntılı bir anamnez alınmalıdır.

Tüm vücut sistemlerini değerlendirmek için kapsamlı bir fizik muayene yapılmalıdır.

Tam değerlendirme için laboratuvar numuneleri en iyi şekilde sunulur: Hematoloji, biyokimya, hastaya ve bölgeye uygunsa akciğer kurdu ve kalp kurdu testleri, sistemik kan basıncının ölçülmesi, idrar tahlili, +/- endokrin testler. Dinlenme elektrokardiyogramı (EKG), özellikle aritmi saptanan veya anormal kalp hızı olan ya da aritmojenik kardiyomiyopatiye yatkınlığı olan hastalarda yapılmalıdır.

Kardiyak biyobelirteçler yardımcı olabilir – plazma NT-proBNP, artan ventriküler duvar stresi için belirlenmiş iyi bir tarama testidir –bu nedenle normal bir sonuç, altta yatan ciddi kardiyak yapısal hastalığın (ancak mutlaka bir aritmi olması gerekmez) olası olmadığını düşündürürken, sonuçtan emin olmak için eko önerilir. Bununla birlikte bu testte birçok yanlış pozitif vardır. Kardiyak troponin I'in kollapsın kardiyak nedenleri ile nöbetler arasında ayrım yapılmasına yardımcı olduğu öne sürülmüştür, nöbet hastalarının çoğu normal kardiyak troponin düzeyini korumaktadır, ancak bu tek başına bir tarama testi olarak yeterince güvenilir değildir ve kalp hastalığını değerlendirmek için klinik muayene de bunu destekliyorsa ekokardiyografi tercih edilir.

Altta yatan kardiyak yapısal hastalığın yanı sıra büyük damarlara kardiyak giriş ve çıkışı değerlendirmek için Doppler çalışmaları da dahil olmak üzere ekokardiyografi yapılmalıdır.

Kollaps epizodik ise, klinikten uzakta bir dizi aktivitede kalp atış hızı ve ritmini değerlendirmek için daha uzun bir süre boyunca ambulatuar EKG kaydı (Holter izleme) uygundur. Olayları kaydedebilen bir monitör kullanılmalıdır, böylece analistin olaydan hemen önce, olay sırasında ve sonrasında EKG'yi gözden geçirmesi için zamanla senkronize edilebilir ve hasta günlüğünde rapor edilebilir.

Çok nadir görülen kollaps epizodları için implante edilebilir bir loop kaydedici kullanılabilir. Bu küçük cihazlar regional anestezi altında implante edilebilir ve EKG'yi sürekli olarak bir loop üzerine kaydedebilir. Beklenmeyen taşikardi/bradikardi olayları, duraklamalar ve sahibinin aktive ettiği olaylar sırasında tetiklenecek şekilde programlanmıştır ve veriler her gece evde köpeğin yatağının yanına yerleştirilmiş bir merkez aracılığıyla otomatik olarak yüklenir. Bu veriler daha sonra ilgili kardiyolog tarafından uzaktan incelenebilir.

2.Akut kollaps durumu

Akut kollapsı olan hastalar hızlı değerlendirme ve stabilizasyon gerektirir. Birçoğu yukarıda tartışılanlarla örtüşen çok çeşitli potansiyel nedenler var.

Klinik muayene, hemodinamik ve dolaşım durumunu değerlendirmeye odaklanmalıdır:

· Mukoza membran rengini kontrol edin.

· Hasta dispneik mi? Gürültülü solunum var mı?

· Periferik perfüzyonu kontrol edin – Ekstremite sıcaklığı, periferik nabızlar.

· Femoral nabızları kontrol edin ve apikal impuls aritmisini hissedin – Nabız defisitleri, perikardiyal efüzyon ya da dilate kardiyomiyopatide zayıf/değişken nabızları değerlendirin.

· Oskültasyon: Kalp atış hızını, kalp seslerinin yüksekliğini, aritmi/gallop sesi/murmurların varlığını/yokluğunu kaydedin.

· Rektal ısıyı kontrol edin (hipovolemi/dolaşım şoku olan hastalarda düşük olabilir).

Bradikardik durumlar zaten senkop nedenleri olarak listelenmiştir ve nadiren hastanın kollaps göstermesine neden olurlar. Bunun yerine bunlar tipik olarak hastanın stabil ancak yavaş ve egzersiz intoleransı sırasındaki eforla kollapsa neden olurlar.

Kalıcı taşiaritmi, supraventriküler veya ventriküler taşikardiyi içerebilir. Bir köpekte kollapsı ortaya çıkaracak yeterli hemodinamik etkiye neden olmak için, kalp atış hızı genellikle 250 bpm'yi aşacaktır (ve bazen bu bile şaşırtıcı bir şekilde iyi tolere edilir). Aritmisi veya anormal kalp hızı olan kollapslı bir hasta, EKG tanısının alınması için bir EKG'ye ihtiyaç duyar (bu aritmiler için tedavi stratejileri ayrı bir sunumda açıklanmıştır). Sinüs taşikardisi (kalp hızı genellikle 140-200 bpm) olan köpekler, hipovolemiden veya dalak kitlesi ve buna bağlı kanama gibi kardiyak kaynaklı olmayan dolaşım bozukluğundan mustarip olabilir, bu nedenle en azından temel abdominal ultrason +/- abdominosentez, serbest karın sıvısı ve potansiyel kitleyi değerlendirmek için endike olabilir.

Hasta aşırı derecede asidik ise, hepatojuguler reflü (HJR) testi yapmak genellikle altta yatan nedenlerden kardiyak ve abdominal durumları hızlı bir şekilde ayırt edebilir. Pozitif bir HJR, çoğunlukla perikardiyal efüzyon (PE) ile ilişkili yüksek sağ atriyal dolum basıncını ama aynı zamanda sağ taraflı konjestif kalp yetmezliğini gösterir. PE'de, kalp kompresyonu dolumu sınırlar, ilk olarak daha ince duvarlı sağ atriyumu etkileyip kardiyak tamponad ve venöz dönüşün başarısızlığına neden olur. Bu da sağ kardiyak output, pulmoner perfüzyon ve sol kalp dolumunu sınırlayarak kalp debisini azaltacaktır. Perikardiyal efüzyon, ya akut kollapsa (genellikle bir kardiyak kitleden kaynaklanan kanama ile ilişkili) ya da daha yavaş ilerleyen egzersiz intoleransı, güçsüzlük ve efor sırasında aralıklı kollaps belirtilerine neden olabilir ve sonunda ciddi dolaşım bozukluğuna yol açabilir.

Perikardiyal efüzyon (PE) idiyopatik veya neoplastik olabilir ve ekokardiyografi bir kalp kitlesinin varlığını saptamada çok hassastır. Ne yazık ki kardiyak hemanjiyosarkom, tekrarlayan kanama ve metastaz riski yüksek, PE'ye neden olan en yaygın kardiyak kitledir, bu nedenle bu tür hastalarda prognoz kötüdür. Tersine, daha iyi huylu aort vücut tümörleri olan veya kardiyak kitle bulunmayan hastalar, perikardiyosentezden ve daha sonra tekrarlayan vakalarda cerrahi perikardiektomiden önemli ölçüde yararlanabilir, bu da iyi bir

yaşam kalitesi ve çok daha iyi prognoz ile sonuçlanır. Köpekleri kardiyak kitle varlığına veya yokluğuna göre gruplandıran bir çalışmada, 26 günlük ortalama sağ kalım süresi olan eko-pozitif hastalarla (kalp kitlesi mevcut) karşılaştırıldığında, eko-negatif hastaların (kitle yok) ortalama sağ kalım süresi 1068 gün olarak tespit edilmiştir. Sonuç olarak, veteriner kliniklerinde akut kollaps ve kardiyopulmoner arrest geçiren köpeklere (ve kedilere) kısaca değinilmiştir. Son çalışmalar insan hastaların >%20'sine karşılık, bu tür hastaların şu anda %6'sından daha azının taburcu olacak şekilde hayatta kaldığını göstermektedir. Bu, kanıta dayalı algoritmaların geliştirilmesinin ve şu anda veteriner endüstrisinde Veteriner Resusitasyonunda Yeniden Değerlendirme Kampanyası (RECOVER) kılavuzları şeklinde tanıtılan CPR eğitiminin sonucudur. Bunlar klinisyen* veteriner hekimlerin erişimine açıktır ve yazarlar da veteriner kliniği ortamında CPR için mükemmel eğitim sağlayan ticari çevrimiçi CPD programı sunmaktadır. Daha fazla ayrıntı şurada bulunabilir:
https://recoverinitiative.org/veterinary-professionals

Çeviri: Müjgan ÇEVİK AKSAY

A Practical Approach to the Collapsing Dog

Jo Harris BVSc DVC MRCVS
HeartVets, Exeter, UK

Collapse in dogs presents a diagnostic challenge due to the wide range of clinical presentations and potential underlying causes. It is important to take a thorough clinical history in order to establish the most likely differential diagnoses. In this presentation we will mainly consider patients with a history of episodic weakness/collapse, but also touch on the acutely collapsed patient. Different clinical scenarios will be considered, and the approach to each patient discussed.

1. Episodic collapse

In the patient with a history of episodic collapse, firstly it is important to differentiate between syncope and seizures.

· Syncope is sudden transient loss of awareness/consciousness associated with loss of postural tone. These patients tend to collapse into lateral recumbency (faint). There may be limb rigidity, opisthotonus, micturition and vocalization, but not usually defaecation.
In cases of profound hypotension or prolonged asystole, "hypoxic seizures" can occur -causing seizure like activity, however this is typically preceded by loss of muscle tone.
Some patients do not actually collapse but experience presyncope, with transient ataxia and weakness, especially affecting the hindlimbs. In all cases there is rapid recovery to normal mentation and gait. Syncope episodes usually occur during exercise/excitement.

· Seizures are typically preceded by atypical limb/facial movement, or staring/altered behaviour known as a prodromal "aura". This proceeds to persistent tonic/clonic motion (in the case of generalised seizures, although partial seizures can be variable). There may be urination or defecation. Patients usually experience post-ictal dementia, +/- neurologic deficits. Seizures usually occur at rest, although seizures during activity/excitement are occasionally reported.

There are a huge range of differential diagnoses for syncope, which are beyond the scope of this presentation, which will focus on circulatory causes of syncope, but a brief summary is provided below:

Circulatory Causes	Neurological causes	Neuromuscular causes	Endocrine causes	Respiratory causes
Cardiovascular Haemorrhage/ anaemia Hyperviscosity syndromes Reflex syncope Reduced vascular patency	Brain disease – inc intracranial pressure Epilepsy Spinal cord dz HE	Neuropathies Myopathies Exercise Induced Collapse (EIC) Myasthenia gravis	Hypoglycaemia Hypocalcaemia Hypoadrenocorticism Phaeochromocytoma	Severe LP Upper airway obstruction Thoracic wall/ pleural disease Haemoglobin abnormalities

Cardiac causes of syncope

· Arrhythmias:

· Tachyarrhythmias e.g. ventricular tachycardia (usually in breeds predisposed to arrhythmogenic cardiomyopathies), supraventricular tachycardia, sudden development of atrial fibrillation (usually with severe underlying cardiac disease and dysfunction).

· Bradyarrhythmias – 3rd degree AV block, sinus node dysfunction and sinus node arrest, atrial standstill.

· Reduced cardiac output – myocardial failure, severe mitral regurgitation, hypovolaemic shock (non-cardiac).

· Reduced cardiac filling – pericardial effusion (cardiac tamponade/ constrictive pericarditis), neoplasia

· Cardiac outflow obstruction – sub-aortic stenosis, pulmonic stenosis, neoplasia, arterial thrombosis, pulmonary thromboembolism, other causes of pulmonary hypertension, dynamic LV outflow tract obstruction in young dogs (rare)

· Cyanotic heart disease (right-left shunting defects) – tetralogy of Fallot, reversed PDA, septal defects with Eisenmengers physiology

Non-cardiac circulatory causes of syncope

The most common cause of non-cardiac episodic circulatory collapse is reflex syncope (neurally mediated) e.g. neurocardiogenic syncope. This occurs when strong counterproductive reflexes defeat the normal vascular responses to maintain blood pressure. There is usually a sudden withdrawal of sympathetic tone and an increase in parasympathetic tone, resulting in profound bradycardia or sinus arrest accompanied by peripheral vasodilation. The sudden fall in blood pressure leads to collapse and usually syncope. In the author's experience this is most in young brachycephalic breeds of dog (especially Boxers), and is often associated with other non-cardiac disease causing imbalance of autonomic tone such as gastrointestinal or occasionally ocular disease. Other underlying conditions may include phaeochromocytoma (due to sudden sympathetic surge and increased heart rate/ blood pressure), or anaemia (possibly due to reduced blood viscosity, compounded by reduced oxygen carrying capacity).

Situational syncope describes a similar mechanism, with a certain trigger, such as cough, vomiting, or even urination. Cough syncope is particularly reported in brachycephalic dogs, often with underlying airway disease or chronic mitral regurgitation and left atrial enlargement. Cough transiently increases intrathoracic pressure, reducing venous return as well as increasing intracranial pressure, which triggers reflex bradycardia and reduces cerebral perfusion pressure respectively.

In a retrospective study of 8084 dogs, transient loss of consciousness (TLOC) was identified in 92 dogs. The majority of dogs (47%) were diagnosed with neurocardiogenic syncope, causing ventricular arrest or bradycardia. Intrinsic rhythm disturbance of the sinus node or atrioventricular node was identified in 31% of cases. In the author's experience these are indeed the most common causes of collapse, along with ventricular arrhythmias, particularly in predisposed breeds.

Clinical approach to episodic collapse

A detailed clinical history should be taken, with note of preceding events, prodromal signs, mentation and behavior, frequency, onset, duration, recovery from events, current medications, and any history of clinical signs associated with cardiovascular or systemic disease.

A thorough physical examination should be performed, to evaluate all body systems.

Laboratory samples are ideally submitted for full evaluation: haematology, biochemistry, lungworm or Heartworm tests performed if appropriate to the patient and region, systemic blood pressure measured, urinalysis, +/- endocrine tests.

Resting electrocardiogram (ECG) should be performed, especially in patients with an arrhythmia detected or abnormal heart rate, or breed disposition to an arrhythmogenic cardiomyopathy.

Cardiac biomarkers may be helpful – plasma NT-proBNP is a well-established screening test for increased ventricular wall stress – hence an elevated result suggests an echo is needed to be sure, whilst a normal result suggests severe underlying cardiac structural disease (but not necessarily an intermittent arrhythmia) is unlikely. However there are many false positives with this test. Cardiac troponin I has been suggested to help differentiate between cardiac causes of collapse and seizures, with most seizure patients maintain a normal cardiac troponin, however this is not reliable enough as a screening test alone and echocardiography is preferable to asses for cardiac disease, should the clinical examination indicate it.

Echocardiography should be performed including Doppler studies to assess for underlying cardiac structural disease as well as cardiac inflow and outflow to the great vessels.

If the collapse is episodic then ambulatory ECG recording (Holter monitoring) over a longer period of time is more appropriate, to assess heart rate and rhythm across a range of activities away from the clinic. A monitor capable of recording events should be used, so that this can be synchronized with the time and reported in the patient diary for the analyst to review the ECG immediately before, during and after the event.

For very infrequent collapse episodes an implantable loop recorder may be used. These small devices can be implanted under regional anaesthesia and continually record the ECG on a loop. They are programmed to trigger during unexpected tachycardiac/ bradycardia events, pauses, and owner-activated events, with data automatically uploading each night via a hub placed near the dog's bed in the home. These strips can then be reviewed remotely by the attending cardiologist.

2. Acute collapse presentation

Patients presenting acutely collapsed require swift assessment and stabilisation. There are still a wide range of potential causes, many overlapping with those discussed above.

Clinical examination must focus on evaluating haemodynamic and circulatory status:
· Check mucous membrane colour
· Is the patient dyspnoeic? Is there respiratory stertor/stertor?
· Check peripheral perfusion – limb temperature, peripheral pulses
· Check femoral pulses and feel apical impulse arrhythmia – assess for pulse deficits, weak/variable pulses in dilated cardiomyopathy or pericardial effusion
· Auscultate: systematically record heart rate, loudness of heart sounds, presence/absence of murmur/gallop sound/arrhythmia
· Check rectal temperature (may be low in patients with hypovolaemia / circulatory shock)

Bradycardic conditions have already been listed as causes of syncope, and rarely would cause a patient to present collapsed. Instead, these typically result in collapse on exertion with the patient being stable, but slow and exercise intolerant in between.

Persistent tachyarrhythmia may include supraventricular or ventricular tachycardia. To cause sufficient haemodynamic impact for a dog to present collapsed, the heart rate will usually exceed 250bpm (and sometimes even this is surprisingly well tolerated). A collapsed patient with arrhythmia or abnormal heart rate needs an ECG to obtain an ECG diagnosis (treatment strategies for these arrhythmias have been described in a separate lecture). Those dogs with sinus tachycardia (heart rate usually 140-200bpm) may be suffering from hypovolaemia or circulatory compromise of a non-cardiac origin such as splenic mass and associated haemorrhage, hence at least basic abdominal ultrasound +/- abdominocentesis may also be indicated to

assess for free abdominal fluid and potential mass.

If the patient is overtly ascitic, then performing a hepatojugular reflux (HJR) test can often quickly differentiate between cardiac and abdominal conditions as the underlying cause. A positive HJR indicates elevated right atrial filling pressure, most commonly associated with pericardial effusion (PE), but also with conditions resulting in right-sided congestive heart failure.

In PE, compression of the heart limits filling, initially affecting the more thin-walled right atrium, resulting in cardiac tamponade and failure of venous return. This in turn will limit right-sided cardiac output, pulmonary perfusion and filling of the left-heart, reducing cardiac output. Pericardial effusion may cause either acute collapse (often associated with haemorrhage from a cardiac mass) or more slowly progressive signs of exercise intolerance, weakness and intermittent collapse on exertion, before eventually leading to severe circulatory compromise.

Pericardial effusion (PE) may be idiopathic or neoplastic, and echocardiography is very sensitive for detecting the presence of a cardiac mass. Unfortunately cardiac haemangiosarcoma is the most common cardiac mass causing PE, with high risk of repeated haemorrhage and metastasis, hence prognosis in such patients is poor. Conversely, patients with more benign aortic body tumours, or no cardiac mass found, can benefit significantly from pericardiocentesis and then surgical pericardiectomy in recurrent cases, resulting in good quality of life and much improved prognosis. In one study which grouped dogs according to presence or absence of a cardiac mass, echo-negative patients (no mass) had a median survival time of 1068 days, compared to echo-positive patients (cardiac mass present) with a median survival time of 26 days.

Finally, brief consideration is given to dogs (and cats) suffering acute collapse and cardiopulmonary arrest in veterinary clinics. Recent studies suggest that less than 6% of such patients currently survive to discharge, compared to >20% of human patients. This is the result of development of evidence-based algorithms and CPR training, which is now being introduced in the veterinary industry in the form of the Reassessment Campaign on Veterinary Resuscitation (RECOVER) guidelines. These are open access to veterinary clinicians* and the authors also offer a commercial online CPD programme which provides excellent training for CPR in the veterinary clinic setting. More details are available at:

https://recoverinitiative.org/veterinary-professionals

References

Perego et al. (2020) Heart rhythm characterisation during unexplained transient loss of consciousness in dogs. The Veterinary Journal (263) p105523

Martin – cardiac masses in dogs

Fletcher et al. (2012) RECOVER evidence and knowledge gap analysis on veterinary CPR. Part 7: Clinical guidelines. Journal of Veterinary Emergency and Critical Care 22(S1), ppS102-131

Yaygın Aritmilere Pratik Bir Yaklaşım

Jo Harris BVSc DVC MRCVS
HeartVets, Exeter, Birleşik Krallık

Aritmi kalbin düzensiz veya anormal bir ritimle atması durumudur.
Hastalar aşağıdaki nedenlerle ötürü aritmilere neden olabilir:
· Rastlantısal aritmi (rutin muayene)
· Bilinen kardiyak hastalığı olan hastalar
· Kollaps/egzersiz intoleransı olan hastalar
· Başka bir tıbbi hastalığı olan veya ameliyat olan hastalar
· Anestezi altındaki hastalar

Aritmiler birincil kalp hastalığına bağlı olarak ortaya çıkabilir ama aynı zamanda tıbbi durumlarda ve özellikle köpeklerde akut sistemik hastalıklarda çok yaygındır. Bu nedenle kalbe odaklanmadan önce elektrolit bozukluğu, mide/dalak hastalığı, diğer tıbbi hastalıklar veya ilaçların etkisini dışlamak için kapsamlı bir araştırma gereklidir. Tam anamnez, özellikle akut olmayan sunumlarda, kardiyak veya başka bir tıbbi hastalığın olası olup olmadığını belirlemeye yardımcı olur. Hastanın belirtileri, altta yatan olası kalp hastalığı hakkında önemli ipuçları verebilir, örneğin:
· Kardiyomiyopatiye bağlı aritmi açısından risk altındaki ırklar (Doberman, Boxer, IWH, Deerhound, Great Dane, Newfoundland veya kalıtsal aritmiler (genç Alman çoban köpekleri)
· Orta yaşlı-yaşlı küçük ırklar - Dejeneratif mitral kapak hastalığına yatkın
· Sinüs arrestine yatkın küçük ırklar (yaşlı West Highland white terrierler, minyatür schnauzerler)

Öksürük, egzersiz intoleransı veya kollaps gibi son zamanlarda görülen klinik belirtiler, ilerleyici kalp hastalığını veya gelişen tıbbi hastalığı gösterebilir. Tam bir klinik muayene, altta yatan nedene ve kardiyak veya tıbbi hastalık olasılığına ilişkin hayati ipuçları verir. Bulguların dikkatli bir şekilde kaydedildiği sistematik bir yaklaşım önemlidir:
· Hali, mukoz membran rengi, solunum hızı
· Kalp hızı – Normal/ bradikardik/ taşikardik
· Kalp ritmi - Regular irregular/ irregular/ kaotik
· Kalpte murmur ya da gallop sesi var mı? - Altta yatan kalp hastalığı olasılığının artması
· Femoral nabız – Nabız kalitesi, nabız defisitleri mevcut mu?
· Juguler venler - Distansiyon/pulsasyon sağ kalp dolum basınçlarının arttığını gösterebilir (örn. perikardiyal efüzyon, sağ tarafta konjestif kalp yetmezliği)
· Aritmi ile birlikte asites, kardiyak hastalığı (sağ taraflı konjestif kalp yetmezliği) veya tıbbi hastalığı (örn. hemoabdomen veya şiddetli hipoproteinemi) gösterebilir. Hepato-juguler reflü testi yapmak ayırt etmeye yardımcı olur - kraniyal abdomene hafif basınç uygulandığında yanıt olarak juguler ven dolumu sağ tarafta dolum basıncının arttığını gösterir ve kardiyak incelemeye yönlendirir.
Herhangi bir aritmiyi tedavi etmeye çalışmadan önce ritim tanısının konulması önemlidir, bu nedenle bir sonraki adım EKG çekilmesi ve önemli bulguların yorumlanmasıdır. Geleneksel kağıt tabanlı makineler, kolay veri paylaşımına sahip bulut depolamalı dijital makineler, akıllı telefon EKG cihazları ve uygulamaları ve klinikte kullanım için tasarlanmış anestezili hastalarda çok parametreli izleme makineleri dahil birçok farklı EKG türü mevcuttur. İdeal olarak, aynı anda birden fazla lead'in görülebilmesi için özel bir EKG makinesi tercih edilir, verileri yükleme ve bir kardiyologla paylaşma seçeneği zaman kazandırır ve uzaktan yorumlama için EKG trasesinin yönlendirilmesine olanak tanır.
Bazı vakalarda uzun bir süre boyunca, klinikten uzakta çeşitli aktiviteler sırasında kalp atış hızı ve ritmini değerlendirmek için ambulatuar EKG (Holter monitorizasyonu) gerekebilir. Modern Holter monitörleri hafiftir, iyi tolere edilir ve 7 güne kadar kayıt yaparlar. Bu cihazlar, pre- ve post tedavi arasında mükemmel bir karşılaştırma sunan, verilerin karmaşık nicel analizine ve kalp hızının gerçekçi şekilde değerlendirilmesine izin verirler.

EKG'nin Kaydedilmesi ve Yorumlanması

Dinlenme EKG'si genellikle, standart dört ekstremite derivasyonlarından altı kanal ile sağ lateral yatar pozisyonda kaydedilir. Lead II, çoğu küçük hayvanın kalp ekseni ile taban-tepe yönünde en iyi hizalanır ve farklı

düzlemlerdeki elektrik vektörlerinin incelenmesine izin verir. Bu elektriksel eksen hakkında bilgi verebilse de (ki bu da belirli odalarda elektrik iletiminin genişlediğini veya değiştiğini gösterebilir), ekokardiyografi günümüzde çok gelişmiş ve kolayca erişilebilir hale geldiğinden EKG artık odacık boyutunu değerlendirmek için gerçekten kullanılmamaktadır. Bu nedenle yazar, elektriksel eksene ve kompleks ölçümlerine daha az önem verilerek bir ritim tanısı elde etmek için, hayvanın en rahat olduğu pozisyonda (ayakta veya sternal yatar durumda olabilir) sedasyonsuz EKG'leri kaydetme eğilimindedir.
Aşağıda belirtilen ilkeler doğrultusunda EKG'nin yorumlanması için sistematik bir yaklaşıma ihtiyaç vardır:
· Kalp hızını ölçün – Hasta taşikardik mi/bradikardik mi?
· Genel ritmi değerlendirin – Düzenli mi yoksa düzensiz mi?
· Her QRS için P dalgaları var mı? Her P dalgası için QRS kompleksi var mı?
· Aritmi var mı? Ara sıra, aralıklı sık mı yoksa kalıcı mı?
· Aritmiyi karakterize edin – Supraventriküler/ventriküler.

Bir aritmiyi tedavi etme kararı, altta yatan nedene, tablonun ciddiyetine (akut tabloya karşı kronik durum) ve hasta için risk düzeyine bağlıdır. Ritim teşhisi yapıldıktan sonra ayırıcı tanılar düşünülebilir:
Supraventriküler aritmiler, supraventriküler prematüre kompleksleri (Atriyal prematüre kompleksler, APC'ler olarak da bilinen SVPC'ler) içerir - sinüs vuruşlarına benzer dar kompleks, ritmi sıfırlar. Ayırıcı tanılar şunları içerir:
· Atriyal genişleme
· Kardiyak neoplazi
· Atriyal miyokardit (nadir)
· Non-kardiyak hastalık –Dehidrasyon, enfeksiyon veya inflamasyon, GI hastalık/pankreatitis
· Prekürsör "yalnız" AF (dev ırklar)

Ventriküler aritmiler, ventriküler prematüre kompleksleri (VPC'ler), ventriküler çiftleri (ikili), üçlüleri, salvoları veya kısa süreli ventriküler taşikardiyi içerir. Ayırıcı tanılar şunları içerir:
1. Kardiyak hastalık:
a. Dilate kardiyomiyopati – Irk predispozisyonu (Doberman, Irish Wolfhound, Great Dane, Deerhound)
b. Aritmojenik sağ ventriküler kardiyomiyopati (ARVC veya genellikle "Boxer kardiyomiyopatisi" olarak adlandırılır) – Boxer, Fransız Mastif, Bulldog ırkları.
c. Kalıtsal ventriküler aritmiler - Alman Çoban köpekleri, ayrıca Rhodesian Ridgeback ve İngiliz Springer Spanieller'de bildirilmiştir.
2. Non-kardiyak hastalıklar: Ventriküler aritmisi olan köpeklerin yaklaşık %50'si.
a. Anemi, hipokalemi, hipoksi, asidoz, travma, mide/dalak hastalığı
b. Hipotiroidizm önceden var olan miyokardiyal hastalığı şiddetlendirebilir ve ventriküler aritmi insidansını artırabilir.
c. Hipoglisemi

Sistemik olarak iyi durumda olmayan köpeklerin hipovolemik ve dolayısıyla taşikardisi olabileceğini, soluk mukoz membranlara sahip ve beklenenden daha zayıf femoral nabızlarının olabileceğini hatırlamak önemlidir. Bu nedenle, bu klinik tablodaki hastalarda aritminin birincil bir kardiyak nedeni olduğu varsayılmamalı, diğer tıbbi nedenler (en yaygın olarak hemoabdomen nedenleri) göz önünde bulundurulmalıdır.
Tedavi hedefleri aşağıdakileri içerebilir:
· Hemodinamik stabiliteyi yeniden sağlayın,
· Sinüs ritmine geçiş,
· Miyokard fonksiyonunu optimize etmek için yeterli hız kontrolü,
· Ektopik atımlarda uygun azalma (örn. ARVC'li bir hastada Holter kaydında VPC'lerde %80 azalma),
· Ani ölüm riskinde azalma – Kararsız ventriküler aritmi (Boxer/ Doberman Pinscher) veya bradiaritmili hastalarda sinüs arrestine bağlı olarak.

Akut ve kronik taşiaritmiler ve bradiaritmiler için tedaviler ve devam eden yönetim stratejileri vaka örnekleri ile sunum sırasında tartışılacaktır.

Çeviri: Müjgan ÇEVİK AKSAY

A Practical Approach to Common Arrhythmias

Jo Harris BVSc DVC MRCVS
HeartVets, Exeter, UK

An arrhythmia is a condition in which the heart beats with an irregular or abnormal rhythm.

Patients may present with arrhythmias for the following reasons:
· Incidental arrhythmia (routine examination)
· Patients with known cardiac disease
· Patients presenting with collapse/exercise intolerance
· Patients with other medical disease or undergoing surgery
· Patients under anaesthesia

Arrhythmias can occur due to primary cardiac disease, but also are very common in medical conditions and acute systemic illnesses, particularly in dogs. Therefore a thorough investigation is needed to exclude electrolyte disturbance, gastric/splenic disease, other medical disease, or effect of drugs before focusing on the heart.

Taking a full history helps determine whether cardiac or other medical disease is likely, especially in non-acute presentations. Patient signalment can give important clues as to possible underlying cardiac disease, for example:
· At risk breeds for arrhythmia secondary to cardiomyopathy (Dobermans, Boxers, IWH, Deerhounds, Great Danes, Newfoundlands, or inherited arrhythmias (young German shepherd dogs)
· Middle aged-older small breeds - predisposed to degenerative mitral valve disease
· Small breeds predisposed to sinus arrest (elderly West Highland white terriers, miniature schnauzers)

Recent clinical signs such as cough, exercise intolerance or collapse may indicate progressive cardiac disease, or indicate developing medical disease. Then a full clinical examination gives vital clues to the underlying cause and the likelihood of cardiac or medical disease. A systematic approach with careful recording of findings is important:

· Demeanor, mucous memebrane colour, respiratory rate
· Heart rate – normal/ bradycardic/ tachycardic
· Heart rhythm – regularly irregular/ irregular/chaotic
· Heart murmur or gallop sound present? - increased likelihood of underlying cardiac disease
· Femoral pulses – pulse quality, pulse deficits present?
· Jugular veins – distension/ pulsation may indicate elevated right-sided cardiac filling pressures (e.g. pericardial effusion, right-sided congestive heart failure)
· Ascites alongside arrhythmia may indicate cardiac disease (right-sided congestive heart failure) or medical disease (e.g. haemoabdomen or severe hypoproteinaemia). Performing a hepato-jugular reflux test helps to differentiate – jugular vein filling in response to gentle pressure on the cranial abdomen indicates elevated right-sided filling pressure and leads towards cardiac investigation.
A rhythm diagnosis is of paramount importance before attempting to treat any arrhythmia so the next step is recording an ECG and interpreting the key findings. There are many different types of ECG machine available now, including traditional paper-based machines, digital machines with cloud-upload and storage with easy data sharing, smartphone ECG devices and applications, and multiparamter monitoring machines designed for in-clinic use with patients undergoing anaesthesia. Ideally a dedicated ECG machine is preferable, so that more than one lead may be viewed at a time, and the option to upload data and share with a cardiologist saves time and allows referral of ECG traces for remote interpretation.

In some cases ambulatory ECG (Holter monitoring) may be needed, to assess the heart rate and rhythm over a longer period of time and across a range of activities away from the clinic. Modern Holter monitors are lightweight, well tolerated, and record for up to 7 days. They allow sophisticated quantitative analysis of data which offers excellent comparison between pre- and post-treatment, and realistic assessment of heart rate control.

Recording and Interpreting the ECG
The resting ECG is generally recorded in right lateral recumbency, with six channels available from the standard four limb leads. This allows examination of electrical vectors in different planes, with lead II aligning best with the cardiac axis of most small animals in a base-apex direction. Although this can give information regarding electrical axis (which in turn can indicate enlargement of or altered electrical conduction through certain chambers), now that echocardiography has become so advanced and readily available, ECG is no longer really used to assess chamber size. Therefore the author tends to record ECGs unsedated, in the position where the animal is most comfortable (which may be standing or in sternal recumbency), to obtain a rhythm diagnosis with less importance placed on electrical axis and measurements of complexes.

A systematic approach is needed to ECG interpretation, following the principles outlined below:
· Measure heart rate – is the patient tachycardic/ bradycardic
· Assess the overall rhythm – is it regular or irregular
· Are there P waves for every QRS? Are there QRS complexes for every P wave?
· Is an arrhythmia present? Is it occasional, intermittent frequent or persistent
· Characterise the arrhythmia – supraventricular/ ventricular.

The decision to treat an arrhythmias depends on the underlying cause, the severity of the presentation (acute presentation vs chronic condition) and the level of risk to the patient. Once a rhythm diagnosis has been made then differential diagnoses can be considered:

Supraventricular arrhythmias include Supraventricular premature complexes (SVPCs, also known as atrial premature complexes, APCs) – narrow complex, similar to sinus beats, reset the rhythm. Differential diagnoses include:
· Atrial enlargement
· Cardiac neoplasia
· Atrial myocarditis (rare)
· Non-cardiac disease –dehydration, infection or inflammation, GI disease/ pancreatitis
· Pre-cursor to "lone" AF (giant breeds)

Ventricular arrhythmias include ventricular premature complexes (VPCs), ventricular couplets (pairs), triplets, salvos or short runs, and ventricular tachycardia. Differential diagnoses include:

1. Cardiac disease:
a. Dilated cardiomyopathy – breed disposition (Dobermans, Irish Wolfhound, Great Dane, Deerhound)
b. Arrhythmogenic right ventricular cardiomyopathy (ARVC or often simply called "Boxer cardiomyopathy") – Boxers, Dogue de Bordeaux, Bulldog breeds
c. Inherited ventricular arrhythmias – German Shepherd dogs, also reported in Rhodesian Ridgebacks and English springer spaniels

2. Non-cardiac disease: present in approx. 50% of dogs with ventricular arrhythmia
a. Anaemia, hypokalaemia, hypoxia, acidosis, trauma, gastric/splenic disease
b. Hypothyroidism may exacerbate pre-existing myocardial disease and may increase incidence of ventricular arrhythmia

c. Hypoglycaemia

It is important to remember that systemically unwell dogs may be hypovolaemic and therefore tachycardic, have pale mucous membranes and weaker than expected femoral pulses. Therefore it should not be assumed that there is a primary cardiac cause of arrhythmia in patients with this clinical presentation, but consider other medical causes (most commonly causes of haemoabdomen).

Treatment goals may include the following:
· Restore haemodynamic stability
· Conversion to sinus rhythm
· Adequate control of rate to optimise myocardial function
· Suitable reduction in ectopic beats (eg 80% reduction in VPCs on a Holter recording in a patient with ARVC)
· Reduction in risk of sudden death – due to unstable ventricular arrhythmia (Boxers/ Dobies) or sinus arrest in patients with bradyarrhythmia.

Treatments and ongoing management strategies for acute and chronic tachyarrhythmias and bradyarrhythmias will be discussed during the lecture, with case examples.

Bu Murmur Önemli mi?
Küçük Hayvanlarda Kalp Üfürümlerine Pratik Bir Yaklaşım

Jo Harris BVSc DVC MRCVS
HeartVets, Exeter, Birleşik Krallık

Evcil hayvanlarda oskültasyonda iki kalp sesi ortaya çıkar: S1 ve S2; "lub-dup". Büyük hayvanlarda S3 +/- S4 kalp seslerini duymak normaldir-atlarda dört kalp sesinin tamamı duyulur (le-lub-dup-duh). Bu sunumda küçük hayvanlarda görülen kalp üfürümlerine odaklanılacaktır.
Anormal kalp sesleri şunları içerir:
· Kalp mırıltısı – "Vızıltı" sesi.
· Gallop sesi – "Ekstra vuruş" gibi geliyor – Küçük hayvanlarda altta yatan patoloji nedeniyle S3 veya S4 duyulabilir hale geldiğinde.
· Klik – Genellikle orta sistolik.
· Aritmi – Anormal kalp ritmi.
· Perikardiyal sürtünme (küçük hayvanlarda çok nadirdir) – Büyük hayvanlar; gıcırtılı ses.

Kardiyak oskültasyon
1. Apikal impulsu palpe edin ve kalp atış hızını, apeks vuruşunun gücünü, titreşim varlığını, nabız defisitlerini değerlendirin.
2. Tril: Palpasyonla hissedilebilecek uğultuda oldukça yüksek sesli üfürüm. Tabanın üstü de dahil olmak üzere her iki tarafta, tüm kalp bölgesinde hissedin.
3. Göğsün her iki tarafını da dinleyin:
· Sol taraftan apikal impuls üzerinden-S2'nin en yüksek duyulduğu yer (apex)-başlayın, S1'in en yüksek duyulduğu yere kadar, kraniale ve dorsale doğru kayın. Ardından daha kraniale ilerleyin.
· Sağda apikal impuls, triküspit kapak üzerinden başlayın. Sağ sternal sınıra doğru aşağı inin. Sonrasında dorsal ve kranial tabana kaydırın.

Sistematik olun ve bulgularınızı kaydedin:
· Nabız ve ritim – Anormal seslerden rahatsız olmadan önce bunu kaydedin!
· Kalp üfürüm yeri ve maksimum yoğunluk noktası (PMI): Sol/sağ, apeks/taban/kranial/sternal sınır.
· Zamanlama: Sistolik, (diyastolik), sürekli, ileri geri.
· Yoğunluk: Yumuşak, orta, gürültülü, titreşim/aşikar
Veya üfürüm ile kalp seslerini karşılaştıran 1-6 derecelerini kullanın:
1. Aralıklı, sessiz,
2. Sürekli işitilebilir, kalp seslerinden daha sessiz,
3. Kalp sesleriyle aynı şiddette,
4. Kalp sesinden daha yüksek ama tril yok,
5. Kalp sesinden daha yüksek ve hissedilir bir tril var,
6. Steteskop göğüsten kaldırıldığında kalpte yeterince yüksek ses, tril mevcut.
Yoğunluğu kaydetmek için hangi sistemi kullandığınız önemli değil, tutarlı olun.
Bir üfürüm ne zaman anlamlı hale gelir?
Kalp üfürümleri patolojik olabilir ya da olmayabilir.
· Patolojik üfürümler: Altta yatan yapısal kardiyovasküler hastalıktan kaynaklanır.
· Patolojik olmayan üfürümler: Yapısal kardiyovasküler hastalık olmaksızın ortaya çıkar:
o Fizyolojik - Üfürümün makul açıklaması, örn. anemi, viskozitenin azalmasına neden olur.
o Zararsız - Üfürümün fizyolojik açıklaması yok, kardiyovasküler anormallik tanımlanmadı.

Kalp üfürümü bir tanı değildir - Altta yatan kardiyovasküler hastalığı tanımlamak veya dışlamak için daha fazla araştırma yapılması gerekebileceğinin bir göstergesidir.
Kalp üfürümleri olan küçük hayvanların klinik durumları:

· Rutin muayenede (örn. aşı) sağlıklı görünen hayvanlar,
· Semptomatik hastalar – Dispne/taşipne, öksürük, senkop, egzersiz toleransında azalma, kollaps.
· Yetiştirme (üretim) öncesi muayene ("kalp testi").

Köpeklerde ve kedilerde, hangi üfürümlerin patolojik olmadığını ve hangilerinin daha fazla araştırma gerektirdiğini belirlemek için bir "6S" değerlendirme tablosu önerilmiştir:

Tanımlayıcı	**Non-patolojik**	**Patolojik**
Duyarlı	Kalp atım hızındaki değişiklikler (egzersiz-dinlenme veya sinüs aritmisi sırasında)	Tüm kalp hızlarında tutarlı bir şekilde mevcut.
Kısa	Kısa süre: Erken veya orta sistol (her iki kalp sesi duyulabilir)	Sistol boyunca mevcut (kalp seslerinden birini veya her ikisini de gizler).
Tek	Başka anormal kalp sesi veya aritmi yok.	Oskültasyon veya fizik muayenedeki diğer anormallikler.
Küçük	Tek bir yere lokalize (genellikle sol kalp tabanı), yayılma yapmaz.	PMI'dan yayılan.
Hafif	Üfürüm sessiz – Derece 1/6 veya 2/6	Üfürüm 3/6 derece veya daha yüksek.
Sistolik	Sadece sistolde meydana gelir.	Diyastolik komponent veya sürekli üfürüm.

Hangi üfürümler izlenebilir?
· Derece 1-2/6 kısa sistolik üfürümleri olan (her iki kalp sesi duyulabilir) ve klinik bulgusu olmayan genç köpeklerin araştırılması gerekmeyebilir – ancak onları İZLEYİN.
· Irkı, atletik yapıyı, kalp atış hızını, stresi göz önünde bulundurun.
· Hasta yakınının isteklerini dikkate alın ve endişeleri bildirin.
· Teşhis konmadan herhangi bir üfürümlü köpeği ÜRETMEYİN.
Hangi üfürümler her zaman daha fazla araştırma yapılmasını gerektirir?
· Sürekli üfürüm,
· Diyastolik üfürüm,
· İkinci veya her iki kalp sesini engelleyen sistolik üfürüm,
· Diğer anormal kalp sesleriyle birlikte bir üfürüm (örn. sistolik klik veya gallop sesi),
· Mitral kapak alanı üzerinde en iyi sol apekste duyulan sistolik üfürüm,
· Sağ hemitoraksta en iyi duyulan üfürüm,
· Sistolik üfürüm > derece 2/6 (PMI sol kalp tabanı),
· Konjenital kalp hastası bir köpekle akraba olan bir köpekte herhangi bir üfürüm,
· Hafif üfürüm ama anormal juguler nabız/distansiyon,
· Femoral arter nabız anormallikleri (örn. sınırlayıcı/ hipokinetik/ gecikmeli),
· Zayıf periferik perfüzyon/ anormal mukoz membran rengi,
· Kardiyak aritmi (respiratuar sinüs aritmisi dışında).
Yavru köpeklerde üfürümler için ayırıcı tanı (bildirilen yaygınlık sırasına göre):
· Pulmonik stenoz –Sağ kraniyal kalp tabanında da yüksek sesli pansistolik sol kraniyal üfürüm,
· Patent Ductus Arteriosus (PDA) – "Makine" kalitesinde sürekli düşük frekanslı üfürüm ("kurutma makinesi"). Aksillada (kolayca gözden kaçan) bir tril ile sol tabanda hissedilen en yüksek ses,
· Sub-aortik stenoz – Sol ve sağ kalp tabanında yüksek sesli üfürüm, karotid arterlere yayılır (torasik girişte dinleyin),
· Ventriküler septal defekt (VSD) – En yüksek sağ sternal sınırda, düşük frekanslı pansistolik "üfleme",

· AV kapak displazileri – Mitral kapak displazisi veya triküspit kapak displazisi – sırasıyla sol veya sağ apeks üzerinde duyulan sistolik üfürüm,
· Bazıları karmaşık olabilen (defektlerin kombinasyonu), bir dizi konjenital defekt vardır-bunlar nadirdir.

Yetişkin köpeklerde ayırıcı tanı:
· Dejeneratif mitral kapak hastalığı – Sol apekste +/- sağ tarafta triküspit kapağın üzerinden duyulabilen sistolik üfürüm.
· Dilate kardiyomiyopati – Hafif üfürüm (kapak halkasının gerilmesinden dolayı) – sol apeks. Gallop sesi eşlik edebilir.
· Teşhis edilmemiş konjenital hastalık – Özellikle büyük ırk kurtarma köpeklerinde!
· Enfektif endokarditis – Sistemik olarak iyi olmayan bir hastada yeni bir üfürüm.

Kedi üfürümlerinde ayırıcı yanı:
· Sağlıklı görünen kedilerin yaklaşık %40'ında klinikte oskültasyon sırasında kalpte üfürüm duyulacaktır.
· Çoğunun zararsız olması muhtemeldir (geniş çaplı bir çalışmada yaklaşık %70; Payne ve arkadaşları 2017).
· Kalıtsal kalp hastalığı olan kedilerin büyük çoğunluğunda, hatta genç kedilerde bile üfürüm nedeni konjenital defekten çok hipertrofik kardiyomiyopatidir (HCM), (ancak DİKKAT, HCM'li bazı kedilerde üfürüm yoktur).
· Yüksek sesli üfürümü olan <1 yaşındaki genç kedilerde konjenital bir defekt düşünün:
o Ventriküler septal defekt – en sık görüleni.
o Çift odacıklı sağ ventrikül, Fallot Tetralojisi – nadir.
o Aort stenozu, pulmonik stenoz veya PDA – NADİR.
Kesin teşhis nasıl konulur?
· Kalp üfürümünün bir TANI OLMADIĞINI unutmayın.
· Klinik olarak anlamlı kalp hastalığı olup olmadığını belirlemede faydalı olabilecek çeşitli tarama testleri vardır:
o NT-proBNP SNAP testi: Sağlıklı görünen kedilerde HCM taraması için faydalıdır. Size kesin bir tanı koymaz (veya doğuştan gelen bir hastalığı teşhis eder) ve test pozitifse ekokardiyografi gereklidir.
o Plazma NT-proBNP (harici laboratuvara gönderilir) yetişkin büyük ırk köpeklerde dilate kardiyomiyopati taramasında faydalıdır veya daha küçük ırklarda ileri düzeyde dejeneratif mitral kapak hastalığına dikkat çekebilir AMA tanı koymaz veya tedaviye başlanması gerekip gerekmediğini göstermez.

Neden bir teşhise ihtiyacımız var? Bazı örnekler:
· Konjenital defektler tedavi edilebilir.
o PDA'lı köpekler genellikle yaşamlarının ilk yılında ölürken, PDA (laparoskopik cerrahi) kapatma operasyonları ile komplikasyonsuz vakalarda başarı oranı %97'dir.
o Pulmoner stenoz için pulmoner balon valvuloplasti yaşam kalitesini artıracak ve çoğu vakada ömrü uzatacaktır.
· Dilate kardiyomiyopati ve dejeneratif mitral kapak hastalığı olan köpekler için eko ölçüm kriterlerine dayanan geniş ölçekli klinik çalışmalardan tanımlanmış kanıta dayalı tedavi kılavuzları bulunmaktadır.
· HCM'li kediler sağlıklı görünebilirler ancak genellikle konjestif kalp yetmezliği veya arteriyel tromboembolizm ya da miyokard enfarktüsü ("kalp krizi") gibi komplikasyonlar açısından risk altındadırlar.
· Ventriküler septal defektler yüksek sesle üfürümlere neden olur ancak genellikle küçük kusurlardır ve hastanın yaşam kalitesi veya ömrü üzerinde hiçbir etkisi yoktur, fakat sistemik bakteriyemide aort kapak endokarditi riskini azaltmak için profilaktik antibiyotik tedavisi gereklidir.
Doğru tanı, hastalık evrelemesi ve tedavi planı oluşturmak için ekokardiyografi her zaman gereklidir. Bu, Doppler çekebilen bir kardiyoloji uzmanı veya deneyimli pratisyen hekim tarafından yapılmalıdır:
· Kalp kapakçıklarının ve sistolik fonksiyonun dikkatli bir şekilde değerlendirilmesini içeren 2D ve M-mod ekokardiyogram,
· Kalbin ve büyük damarların giriş ve çıkışlarının spektral Doppler değerlendirmesi,
· Konjenital sağ-sol şant kusurlarını aramak için kontrast ekokardiyografi ("kabarcık çalışması") gerekebilir,
· Doku Doppler genellikle sistolik ve diyastolik fonksiyonu değerlendirmede yardımcı olur.
Çeviri: Müjgan ÇEVİK AKSAY

Does that Murmur Matter?
A Practical Approach to Heart Murmurs in Small Animals.

Jo Harris BVSc DVC MRCVS
HeartVets, Exeter, UK

Cardiac auscultation in companion animals reveals two heart sounds: S1 and S2; "lub-dupp". In large animals it is normal to hear the S3 +/- S4 heart sounds - in horses all four heart sounds are heard ("Le-lub-dupp-duh"). This lecture will focus on heart murmurs in small animals.

Abnormal heart sounds include:
· Heart murmur – "whooshing" sound
· Gallop sound – sounds like an "extra beat" – in small animals when S3 or S4 have become audible due to underlying pathology
· Click – usually mid-systolic
· Arrhythmia – abnormal heart rhythm
· Pericardial rub (very rare in small animals) – large animals; creaky sound.

Cardiac auscultation
1. Palpate the apical impulse and assess heart rate, strength of the apex beat, presence of a thrill, presence of pulse deficits
2. A thrill : a murmur so loud you can feel it as a palpable buzzing sensation. Feel all over the heart region on both sides, including above the base.
3. Listen on both sides of the chest:
· Start on the left side over the apical impulse where S2 is loudest (apex) before sliding cranial and dorsal until S1 is loudest (base). Then move further cranially (cranial).
· On the right start over the apical impulse, over the tricuspid valve. Move down to the right sternal border. Then slide dorsal and cranial to the base.

Be systematic and record your findings:
· Heart rate and rhythm – record this first before you are distracted by abnormal sounds!
· Heart murmur location and point of maximal intensity (PMI): Left/right, apex/base/cranial/sternal border
· Timing: Systolic, (diastolic), continuous, to-and-fro
· Intensity: Soft, moderate, loud, thrilling/palpable

Or use grades 1-6 comparing the murmur to heart sounds:
1. Intermittent, quiet
2. Consistently audible, quieter than heart sounds
3. Same intensity as heart sounds
4. Louder than the heart sounds but no thrill present
5. Louder than the heart sounds and a palpable thrill is present
6. Sufficiently loud to heart with the stethoscope raised off the chest, thrill present
It is not important which system you use to record intensity, but be consistent.

When does a murmur become significant?

Heart murmurs can be pathological or non-pathological.
· Pathological murmurs: Caused by underlying structural cardiovascular disease.
· Non pathological murmurs: Occur without structural cardiovascular disease:
o Physiologic - plausible explanation for the murmur, e.g. anaemia to cause decreased viscosity.
o Innocent - no physiologic explanation for the murmur, no cardiovascular abnormality identified

A heart murmur is not a diagnosis – it is an indicator that further investigation may be required to identify or exclude underlying cardiovascular disease.

Clinical presentations of small animals with heart murmurs include:
· Apparently healthy animals at routine examination e.g. vaccination
· Symptomatic patients – dyspnoea/tachypnoea, cough, syncope, reduced exercise tolerance, collapsed patient.
· Pre-breeding examination ("heart testing")

In dogs and cats, a "6S" rubric has been proposed to identify which murmurs are likely to be non-pathological and which are likely to require further investigation:

Descriptor	**Non-pathological**	**Pathological**
Sensitive	Changes with heart rate (exercise vs rest or during sinus arrhythmia)	Present consistently at all heart rates
Short	Short duration: early- or mid-systole (both heart sounds audible)	Present throughout systole (obscures one or both heart sounds)
Single	No other abnormal heart sounds or arrhythmias	Other abnormalities on auscultation or physical exam
Small	Localised to one location (usually left heart base), does not radiate	Radiates from the PMI
Soft	Murmur is quiet – grade 1/6 or 2/6	Murmur is grade 3/6 or louder
Systolic	Only occurs in systole	Diastolic component or continuous murmur

Which murmurs are acceptable to monitor?
· Young dogs with grade 1-2/6 short systolic murmurs (both heart sounds audible) and no clinical signs may not need investigating – but MONITOR them
· Consider breed, athletic nature, heart rate, stress
· Consider wishes of client and communicate concerns
· DO NOT breed any dog with any murmur without a diagnosis

Which murmurs always warrant further investigation?
· a continuous murmur
· a diastolic murmur
· a systolic murmur which obscures the second or both heart sounds.
· a murmur with other abnormal heart sounds (e.g. a systolic click or gallop sound)
· a systolic murmur best heard at the left apex over the mitral valve area
· a murmur best heard on the right hemithorax
· systolic murmurs > grade 2/6 (PMI left heart base)
· any murmur in a dog directly related to another dog with known congenital heart disease
· soft murmur but with abnormal jugular pulse/ distension
· abnormalities of the femoral arterial pulse (e.g. bounding/ hypokinetic/ delayed)
· poor peripheral perfusion/ abnormal mucous membrane colour
· cardiac arrhythmia (other than respiratory sinus arrhythmia).

Differential diagnoses for murmurs in puppies (in order of reported prevalence):
· Pulmonic stenosis – loud pansystolic left cranial murmur, also loud at the right cranial heart base
· Patent Ductus Arteriosus (PDA) – Continuous low frequency murmur with "machinery" quality ("tumble drier"). Loudest high at the left base with a thrill palpable in the axilla (easily missed)
· Sub-aortic stenosis – loud murmur at left and right heart base, radiates to the carotid arteries (listen at the thoracic inlet)
· Ventricular septal defect (VSD) – low frequency pansystolic "blowing" murmur loudest at the right sternal border
· AV valve dysplasias – Mitral valve dysplasia or tricuspid valve dysplasia – systolic murmur heard over the left or right apex respectively
· There are a range of other congenital defects, some of which may be complex (combination of defects) – these are rare

Differential diagnoses in adult dogs:
· Degenerative mitral valve disease – systolic murmur at the left apex +/- audible on the right side over the tricuspid valve
· Dilated cardiomyopathy – soft murmur (due to stretching of the valve annulus) – left apex. May b e accompanied by a gallop sound.
· Undiagnosed congenital disease – particularly in large breed rescue dogs!
· Infective endocarditis – a new murmur with a systemically unwell patient

Differential diagnoses for murmurs in cats:
· Approximately 40% of apparently healthy cats will have a heart murmur on auscultation in the clinic
· The majority are likely to be innocent (around 70% in one large study; Payne et al 2017)
· The vast majority of cats with structural heart disease as a cause of the murmur have hypertrophic cardiomyopathy (HCM) rather than a congenital defect, even in young cats (but NOTE some cats with HCM do not have a murmur)
· Consider a congenital defect in young cats <1 year of age with a loud murmur:
o Ventricular septal defect – the most common
o Double-chambered right ventricle, Tetralogy of Fallot - rare
o Aortic stenosis, pulmonic stenosis or PDA - RARE

How to make a definitive diagnosis
· Remember a heart murmur is NOT a diagnosis
· There are various screening tests which may be useful in determining whether clinically significant cardiac disease is present:
o NT-proBNP SNAP test: useful for screening for HCM in apparently healthy cats. It does not give you a definitive diagnosis (or diagnose congenital disease) and echocardiography is needed if the test is positive.
o Plasma NT-proBNP (sent to external lab) is useful in screening for dilated cardiomyopathy in adult large breed dogs, or may suggest more advanced degenerative mitral valve disease in smaller breeds BUT it does not make the diagnosis or indicate whether treatment should be started.

Why do we need a diagnosis? Some examples:
· Congenital defects may be treatable
o Dogs with PDA will usually die in the first year of life whereas interventional ("keyhole") PDA closure has a 97% success rate in uncomplicated cases.
o Pulmonary balloon valvuloplasty for pulmonic stenosis will improve quality of life and longevity in the majority of cases.
· There are defined evidence-based treatment guidelines from large scale clinical trials for dogs with dilated cardiomyopathy and degenerative mitral valve disease which are based upon echo measurement criteria.

· Cats with HCM may appear healthy but are often at risk of congestive heart failure or complications such as arterial thromboembolism or myocardial infarction ("heart attack").
· Ventricular septal defects cause loud murmurs but are often small defects and have no impact at all on the quality of life or longevity of the patient, but prophylactic antibiotic therapy is needed in systemic bacteraemia to reduce risk of aortic valve endocarditis.

Echocardiography is always needed for accurate diagnosis, disease staging and to create a therapeutic plan. This should be performed by a cardiology specialist or experienced advanced practitioner, with full Doppler capability:
· Full 2D and M-mode echocardiogram including careful assessment of heart valves and systolic function
· Spectral Doppler assessment of inflow and outflow of the heart and great vessels
· Contrast echocardiography ("bubble study") may be needed to look for right-left shunting congenital defects
· Tissue Doppler is often helpful in assessing systolic and diastolic function.

References
Côté E., Edwards N.J., Ettinger S.J. et al (2015). Management of incidentally detected heart murmurs in dogs and cats. J Vet Cardiol 17, 245-261

Schrope, D. Prevalence of congenital heart disease in 76,301 mixed-breed dogs and 57,025 mixed-breed cats (2015) J Vet Cardiol 17:192-202.

Oliveira P, Domenech O, Silva J et al. (2011) Retrospective Review of Congenital Heart Disease in 976 Dogs. J Vet Intern Med 2011;25:477-83.

Ljungvall I, Rishniw M, Porciello F et al (2014) Murmur intensity in small-breed dogs with myxomatous mitral valve disease reflects disease severity. J Small Anim Pract 55; 545-550.

Keene B.W., Atkins C.E., Bonagura J.D. et al. (2019) ACVIM Consensus guidelines for the diagnosis and treatment of myxomatous mitral valve disease in dogs. J Vet Intern Med 33; 1127-1140.

Payne J.R., Brodbelt D.C., Luis Fuentes V. (2015) Cardiomyopathy prevalence in 780 apparently healthy cats in rehoming centres (the CatScan study). J Vet Cardiol 17; S244-257

Kedi Kardiyoloji Kliniğinde Yapılan Fizik Muayene Bulguları

David J. Connolly

Bu konuşma kardiyomiyopatili kedilerde önemli fiziksel muayene bulgularını kapsayacaktır. İlgili ayırıcı tanıların değerlendirilmesi, doğru bir geçmişin elde edilmesi ve fiziksel muayenenin (PE) dikkatli, sistematik şekilde yapılmasına önem verilecektir. Kalp hastalığı olan kediye özgü fiziksel muayene bulguları özetlenecek ve kalp hastalığının dolaşımdaki biyobelirteçlerine kısa bir genel bakış sunulacaktır.

Öğrenme sonuçları:
· Kalp hastalığı ile ilgili olarak kediler küçük köpekler değildir.
· Hipertiroidizm gibi diğer sistemik hastalıklar, aşağıdakilere benzer şekilde ortaya çıkabilir. Örneğin; kardiyomiyopati
· Kedideki üfürümler başka hastalık süreçlerine bağlı olabilir veya bunlarla ilişkili olmayabilir. Örneğin; yapısal kalp hastalığı
· Gallop sesleri veya aritmiler, altta yatan yapısal kalp hastalığının güçlü göstergeleridir.
· NT-proBNP ve cTnI gibi dolaşımdaki biyobelirteçler kedilerde iyi bir tanısal göstergedir. Özellikle önemli bir negatif öngörücü valfe sahiptirler. Yani kalp hastalığını ekarte ederler .

Physical Examination Findings in the Feline Cardiology Clinic

David J. Connolly

This talk will cover the important physical examination finding in cats with cardiomyopathy. Emphasis will be placed on obtaining an accurate history, appreciating relevant differential diagnoses and performing a physical examination (PE) in a careful systematic way. PE findings that are unique to the cat with heart disease will be outlined and a brief overview of circulating biomarkers of heart disease will be presented.

Learning outcomes:
1. Regarding heart disease cats are not small dogs
2. Other systemic disease such as hyperthyroidism may present in a similar way to cardiomyopathy
3. Murmurs in cat maybe due to other disease processes or may not be associated with structural heart disease at all
4. Gallop sounds or arrhythmias are strong indicators of underlying structural heart disease
5. Circulating biomarkers such as NT-proBNP and cTnI show good diagnostic efficacy in cats – in particular they have a significant negative predictive valve. i.e. they rule out heart disease

Kedilerde Kalp Üfürümleri Bir Kedi Bilmecesi!
David J. Connolly

Bu oturum, önceki derste edinilen bilgiler üzerine inşa edilecektir. Kısaca başlayacağız. Kalp üfürümleri hakkında öğrendiklerimizi tazeleme ve ardından birkaç vaka çalışması göstereceğiz.

Öğrenme Noktaları:
· Kalp üfürümleri kedilerde yaygındır.
· Kalp üfürümleri, kalp yetmezliğinin ve hatta kalp hastalığının güvenilir bir göstergesi değildir.
· Üfürümleri olan birçok kedinin yapısal kalp hastalığı yoktur.
· Kedilerde ciddi yapısal kalp hastalığı olabilir ve üfürüm olmayabilir.
· Önemli bir nokta, yapısal kalp ile ilişkili üfürümleri ayırt etmektir. Fizyolojik/fonksiyonel olan hastalıklar.
· Stresle değişen (seste artış) üfürümler özellikle obstrüktif hipertrofik kardiyomiyopati (HCM) ve fonksiyonel üfürümler.
· Çok yüksek sesli üfürümler (≥4/6), büyük olasılıkla HCM, anemi, hipertiroidizm veya doğuştan kalp hastalığı.
· Ekokardiyografi, üfürümün nedenini doğrulayabilen tek tanı testidir.
· Dinamik LV çıkış yolu obstrüksiyonu, üfürümlerin en önemli nedenlerinden biridir. Kedilerde görülür ve genellikle mitral kapağın sistolik ön hareketinden (SAM) kaynaklanır.

Heart Murmurs in Cats A Feline Conundrum!
David J. Connolly

This session will build on the knowledge obtain in the previous lecture. We will begin with a brief refresher on what we have learned about heart murmurs in cats and then several case studies will be presented.

Learning points:
1. Heart murmurs are common in cats.
2. Heart murmurs are not a reliable indicator of heart failure or even heart disease
3. Many cats with murmurs have no structural heart disease at all.
4. Cats can have severe structural heart disease and no murmur.
5. An important point is to differentiate those murmurs associated with structural heart disease from those that are physiological/functional.
6. Murmurs that vary (increase in loudness) with stress are particularly characteristic of obstructive hypertrophic cardiomyopathy (HCM) and functional murmurs.
7. Very loud murmurs (≥4/6) are most likely to be associated with HCM, anaemia, hyperthyroidism, or congenital heart disease.
8. Echocardiography is the only diagnostic test that can confirm the cause of a murmur.
9. Dynamic LV outflow tract obstruction is one of the most important causes of murmurs in cats and is usually caused by systolic anterior motion (SAM) of the mitral valve.

Kedi HCM Yönetimi
David J. Connolly

Bu derste, hipertrofik kardiyomiyopati için ACVIM evrelemesini tekrar gözden geçireceğiz ve tartışacağız. Aşamaların her biri için uygun tedaviler (önleme ve tedavi) bakılacaktır. Bunlar konjestif kalp yetmezliği, aort tromboembolizmi ve yaygın aritmilerin yönetimidir. Biz ayrıca insanlarda HCM için ortaya çıkan potansiyel gelecekteki tedavileri tartışacağız. Zamanımız kalırsa bazı vaka örnekleri üzerinde çalışarak bitireceğiz.

Öğrenme noktaları:
· Kedi kardiyomiyopatilerinin evrelemesini anlamak
· Bu farklı evrelerde kalbin morfolojisini değerlendirmek
· Kedi kardiyomiyopatisinin farklı evreleri için farklı tedavi seçeneklerinin anlaşılması
· Aort tromboembolizminin yönetimi ve önlenmesine vurgu
· HCM yönetiminde gelecekteki gelişmeler

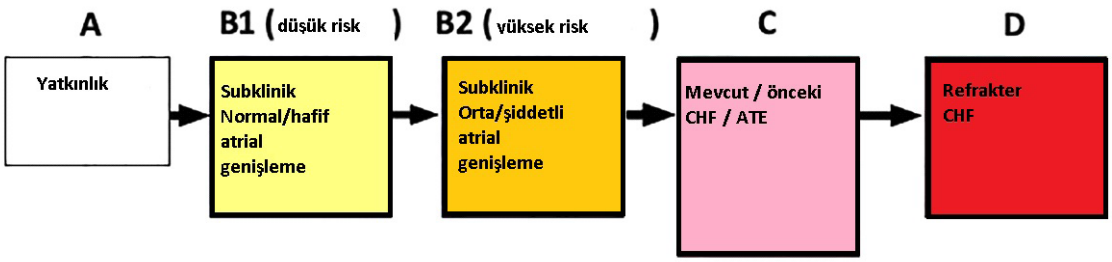

Management of Feline HCM

David J. Connolly

In this lecture we will revisit the ACVIM staging for hypertrophic cardiomyopathy and discuss appropriate therapies for each of the stages (prevention and treatment). This will cover the management of congestive heart failure, aortic thromboembolism and common arrhythmias. We will also discuss potential future therapies that are emerging for HCM in humans. If time allows, we will finish by working through some case examples.

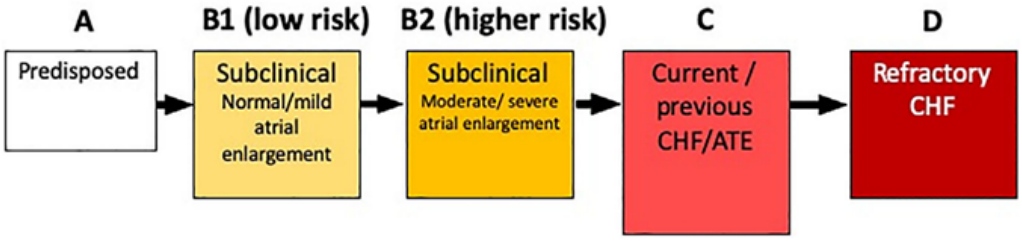

Learning points:
1. Understanding the Staging of feline cardiomyopathies
2. Appreciating the morphology of the heart at these different stages
3. Understanding different treatment option for different stages of feline cardiomyopathy
4. Emphasis on management and prevention of aortic thromboembolism
5. Future developments in the management of HCM

5 KASIM 2022, CUMARTESİ / *5 NOVEMBER 2022, SATURDAY*
NOBIVAC SALONU / *HALL NOBIVAC*

Glomerüler Hastalıklar: Standarttan İleri Tedavilere
Thierry Francey, Dr. med. vet., Dipl. ACVIM / ECVIM-CA, ACVNU Kurucusu
Bern Üniversitesi Vetsuisse Fakültesi (İsviçre)

Glomerüler hastalıkların tedavisi üç ana eksene ayrılabilir: A) Tanımlanan veya şüphelenilen nedene yönelik etiyolojik tedavi, B) Etiyolojiden bağımsız, etkilenen tüm hayvanlarda kullanılan standart tedavi ve C) Spesifik tedavi, öncelikle immun aracılı glomerülonefrit için immunosupresyon. Aşağıdaki önerilerde büyük ölçüde köpeklerde glomerüler hastalıkların tanı ve tedavisine ilişkin IRIS grubunun tavsiyelerinden esinlenilmiştir (J Vet Int Med, 2013).

A) Etiyolojik tedavi
Bir glomerüler hastalığın etiyolojisi tanımlandığında ya da kuvvetli şüphe varlığında, mümkünse tedavisinin, hastalığın sağaltımının merkezinde yer alması mantıklıdır. Bu tedavi glomerülonefrit gibi immun sonuçlarının uzun dönem kontrolü için en iyi şanstır. Bu bağlamda amaç, glomerüler lezyonları koruyabilen ve çoğaltabilen yeni immune komplekslerin oluşumunu azaltmak ve enfeksiyonun en optimal kontrolünü sağlamaktır. Örneğin leishmaniasis'te parazit yükünün mümkün olduğunca azaltılması önemlidir. Öte yandan, neden olan hastalığın optimal kontrolü bile, diğer şeylerin yanı sıra lezyonların kronikliğine ve ciddiyetine bağlı olan glomerüler hasarın iyileşmesinin garantisi değildir.

Bazı kronik enfeksiyöz hastalıkların tanımlanması bazen yeterince net değildir. Örneğin, Anaplasma'ya karşı seropozitif olmak, kendi başına, parazitin vücutta yerleşik olduğunun ve varlığını sürdürdüğünün kanıtı değildir. Kesin kanıtın sağlanması genellikle nispeten zor olduğu için, nedeni hakkında belirsizliğin farkına varılırken, şüpheli durumlarda tedavi genellikle endikedir.

Halihazırda oluşturulmuş olan immun kompleksler ve antikorlar vücutta nispeten uzun süre kaldığından, enfeksiyonun hızlı bir şekilde kontrol altına alınması beklendiğinde bile etiyolojik tedavi hemen her zaman glomerüler hastalıkların standart tedavileri (antiproteinürikönlemler dahil, aşağıya bakınız) ile birleştirilmelidir.

B)Standart tedavi
Proteinüri, glomerüler hastalıkların belirtilerinin ve komplikasyonlarının merkezinde yer aldığından, azaltılması standart veya semptomatik tedavinin ana hedeflerinden biridir. Yukarıda bahsedildiği gibi, bu antiproteinürik tedavilerin terapötik müdahaleleri, hem birincil hem de ikincil glomerüler lezyonlarda UPC >0.5 olan herhangi bir renal proteinüride düşünülmelidir. Tedavi önerilerini standardize etmek için, seri olarak belirlenen UPC kullanılarak proteinüri derecesi belirlenmelidir. Genel olarak, UPC'nin <0.5'e düşürülmesi veya UPC'nin %50 ya da daha fazla azaltılması, terapötik başarı olarak kabul edilmelidir.

a) Antiproteinürik önlemler
Ana anti-proteinürik yaklaşım, protein modifiyeli ("azaltılmış") bir diyetle beslenmeye dayanır. Paradoksal olarak, protein alımındaki bir azalma, protein dengesinde bir iyileşmeye ve serum albümininde artışa yol açar. Orta derecede azaltılmış protein tüketimine rağmen, hepatik protein sentezi azalmaz; öte yandan, idrar kayıpları belirgin şekilde azalır (böbrek diyetine geçildiğinde UPC genellikle yaklaşık %50 azalır) ve böylece protein dengesi iyileşir. Protein alımındaki kesin kısıtlama derecesi belirsizdir ve bireysel olarak değişkendir; muhtemelen glomerüler hastalığın ciddiyetine bağlıdır ve her bir hayvan için değerlendirilmesi güçtür. Bununla birlikte, önerilen böbrek diyetlerinin hiçbir şekilde proteini tavsiye edilen minimumun altına düşürmediğini belirtmek önemlidir. Sadece protein açısından daha az zengindirler. Anti-proteinürik tedavinin ikinci ekseni, renin-anjiyotensin-aldosteron sistemini (RAAS) bloke etmeye odaklanır. Amaç intraglomerüler basıncı düşürmek ve glomerüler filtrasyon membranının bütünlüğünü iyileştirmektir. ACE inhibitörleri (ACEI; benazepril, enalapril, ramipril) veya anjiyotensin II AT1 reseptör blokerleri (ARB'ler; telmisartan, losartan, irbesartan) ile bir RAAS blokajı sağlanabilir. Köpeklerde ilgili iki terapötik sınıfın avantajları ve dezavantajları henüz belirlenmemiştir ve bilimsel kanıtlara

dayalı bir tavsiyede bulunmak zordur. Glomerüler hastalıkların tedavisine yönelik bu seçimde, proteinüri, arteriyel hipertansiyon, serum potasyum ve hastalığın ilerlemesi üzerindeki ilgili etkileri dahil olmak üzere çeşitli yönlerin değerlendirilmesi gerekir. Şu anda, tehlikeli bir hiperkalemiye yol açabileceğinden, ACEI ve ARB kombinasyonu ile çift blokaj önerilmemektedir. Öte yandan, RAAS blokajına yetersiz yanıt olması durumunda, kullanılan molekülün dozu genellikle önerilen dozun (örn. benazepril 1 mg/kg/gün) üzerine yükseltilebilir.

Diğer müdahaleler, glomerüler hastalığı olan köpeklerin proteinürisini azaltmaya katkıda bulunabilir; n-3 çoklu doymamış yağ asitlerinin uygulanması veya sodyum kısıtlaması. Bu diyet manipülasyonları, böbrek diyetleri olarak adlandırılanlara entegre edilmiştir, ancak bu diyetlerle beslenemeyen hayvanlar için özellikle ilgi çekici olabilir.

b) Sistemik hipertansiyon tedavisi
Etkilenen köpeklerde ciddi oküler, MSS, renal ve kardiyak sonuçlara yol açabilen sistemik hipertansiyon, glomerüler hastalıkların yaygın bir komplikasyonudur. Bu nedenle, glomerüler hastalığı olan tüm köpeklerde kan basıncının ölçülmesi ve hastalığın seyri sırasında izlenmesi zorunludur. Kan basıncı ölçümünde, kan basıncı artışına yol açabilecek diğer durumlar bilinmeli, olası hedef organ hasarı tanımlanmalı ve karakterize edilmeli, ayrıca antihipertansif tedaviyi karmakşıklaştırabilecek koşullar dikkate alınmalıdır.

Glomerüler hastalıktan muzdarip köpeklerde hedef organlara zarar verme riski vardır. IRIS konsensüsü, ölçümün güvenilir olması koşuluyla, sistolik kan basıncı >160 mmHg ("hipertansiyon" sınıfı ve üzeri) olan köpeklerde tedavinin başlatılmasını önerir. Antihipertansif tedavi kişiye özel planlanmalıdır. Başlangıç kan basıncı ne olursa olsun, terapötik amaç, proteinüride önemli azalmanın (UPC < 0.5 / azalma > %50) yanısıra hedef organ hasarı riskinde (KB < 140 mmHg) maksimum azalma olmasıdır. Antihipertansif tedavinin minimum amacı, hedef organ hasarı riskinin en az bir aşamasını azaltmaktır. Gözlerde veya MSS'de önemli hasara neden olan hipertansif kriz dışında, hipertansiyon mutlak bir acil durum değildir ve kan basıncı birkaç hafta içinde kademeli olarak düşürülmelidir.

Sistemik hipertansiyon tedavisi genellikle ACEI / ARB (hafif hipertansiyon için) veya amlodipin (orta ila şiddetli hipertansiyon için) reçetesine dayanır. Şiddetli sistemik hipertansiyonu (sBP >180 mmHg), hipertansif acil durumu (sBP >200 mmHg) veya oküler/MSS hasarı olan köpeklerde, başlangıçta genellikle farklı etki mekanizmalarına sahip iki antihipertansifin (örn. ACEI/ARB ve amlodipin) reçete edilmesi önerilir.

Glomerüler hastalığı ve evre 1-2 KBH olan bir köpek, antihipertansif tedavide herhangi bir değişiklikten 3-14 gün sonra yeniden değerlendirilmelidir. Stabil olmayan hastalar ve evre 3-4 KBH olanlar daha erken, genellikle 3-5 gün sonra tekrar kontrol edilmelidir. Hipertansif aciller, hastanede yatan hastalar ve özellikle sıvı tedavisi veya kardiyovasküler ilaç kullananlar günde en az iki kez yeniden değerlendirilmelidir.

c) Hiperkoagülopatinin tedavisi
Glomerüler hastalıkları olan köpeklerde ani ölümün ana nedenlerinden biri pulmoner tromboembolizmdir (137 köpek üzerinde yapılan bir çalışmada ölümlerin %30'u, 1996). Trombosit aktivasyonu ve glomerüler antitrombin kaybı dahil olmak üzere bu tromboz riskinin nedenleri çoktur. Antitrombin boyut olarak albümin ile benzer olduğundan, 20 g/L'den daha düşük albümin seviyeleri genellikle antitrombotik tedaviyi garanti eden antitrombin kaybının vekil göstergesi olarak kullanılır. Bu sınır biraz tartışmalıdır ve bazı yazarlar (IRIS grubu dahil) bu tedaviyi glomerüler hastalıkları olan tüm köpekler için önermektedir. Çalışma grubu, etkilenen köpeklerde trombozun önlenmesi için günlük olarak düşük doz aspirin (1-5 mg/kg/gün) verilmesini önermektedir. Klopidogrel etkinlik açısından aspirine benzer olabilir ve ayrıca verilebilir; bununla birlikte glomerüler hastalıkları olan köpekler için aspirinden daha iyi olduğuna dair henüz sağlam bir kanıt yoktur. Tromboz önleme tedavisi, özellikle kanama komplikasyonlarından kaçınmak için herhangi bir cerrahi veya tanısal müdahale (biyopsi) ile ilgili olarak, hastanın genel tedavisine açıkça entegre edilmelidir.

d) Sıvı ve diüretik tedavi

Glomerüler hastalığı olan köpeklerde su dengesine müdahaleyi gerektirebilecek iki zıt ve bazen de eşzamanlı durum olabilir; ödem veya efüzyonlar ve hipovolemi varlığı. Bu tür müdahaleleri gerektiren diğer klinik durumların çoğunun aksine, bunlar çok dikkatli yapılmalıdır çünkü vücut bölümleri arasında zaten çok kırılgan olan denge kolayca bozulabilir ve bu da genellikle düzeltilmesi daha da zor olan daha fazla klinik kötüleşmeye neden olabilir. Bu sebeple, müdahale etmeden önce ilgili endikasyonları çok dikkatli bir şekilde değerlendirmeniz şiddetle tavsiye edilir.

Köpeklerde nefrotik ödem mekanizmaları hakkında çok az veriye sahip olduğumuz için, glomerüler hastalığı olan köpeğin herhangi bir sıvı tedavisinin hem öncesinde hem de sırasında hidrasyon durumu ve vasküler dolumunun dikkatli bir şekilde değerlendirilmesi esastır. Glomerüler hastalığı olan köpeklerde su homeostazının değerlendirilmesi, cilt elastikiyeti, mukozaların rengi ve nemi, kılcal yeniden dolum süresi, ekstremitelerin sıcaklığı, kalp hızı, nabız kalitesi ve kan basıncına özellikle dikkat edilerek gerçekleştirilen tam bir muayeneye ve hikayesine (örn. düzenli tartım) dayanmalıdır.

Hafif periferik ödemden mustarip glomerüler hastalığı olan köpeklerde diüretik kullanımı için herhangi bir endikasyon bulunmadığından, diüretik reçetesi, ödem veya hayati fonksiyonları tehlikeye atan efüzyonları olan köpekler için ayrılmalıdır (örn., solunum komplikasyonları ile birlikte şiddetli plevral efüzyon). Glomerüler hastalıkları olan köpeklerde endike olduğunda, furosemid veya spironolakton ile diüretik tedavi başlatılmalıdır. Furosemid pulmoner ödem veya hiperkalemisi olan köpeklerde, spironolakton plevral ya da abdominal efüzyonlu köpeklerde genellikle ilk tercihtir.

Hızla aşırı sıvı yüklenmesine yol açabileceğinden, glomerüler hastalıkları olan köpeklerde sıvı tedavisi dikkatle başlatılmalıdır. Hemodinamik stabilizasyon gerektiğinde intravenöz sıvı tedavisi endikedir. Kolloidler, plazma ve albümin sadece azalmış onkotik basıncın düzeltilmesi, hipoalbüminemi veya ödemin mobilizasyonu için reçete edilmemelidir. Terapötik amaç, tedaviyi başlatan rahatsızlığı (doku perfüzyonu, hipotansiyon, hipovolemi, dehidratasyon) iyileştirmek olmalıdır. Kristaloidler kardiyovasküler stabilizasyonu sağlayamadığında kolloidler düşünülebilir.

C) Immunosupresif tedavi

Immunosupresif tedavinin ampirik kullanımı böbrek biyopsi sonuçlarına dayanmalıdır. Aktif immun patogenez kanıtı olduğunda ve immunosupresyona karşı kontrendikasyon olmadığında, şiddetli kalıcı veya ilerleyici glomerülonefriti olan köpekler için önerilir. Biyopsi yokluğunda standart tedaviye rağmen azotemi hızla ilerliyorsa (kreatinin > 265 µmol/L) ve hipoalbüminemi şiddetli ise (<20 g/dl) immunsupresyon düşünülebilir. Böyle bir müdahalenin, risklerinin ve sınırlamalarının sahipleri ile kapsamlı bir şekilde tartışılması gerektiği açıktır.

Randomize klinik çalışmalara dayalı kanıt olmamasına rağmen, immun aracılı glomerülonefrit tedavisinde ilk seçenek olarak mikofenolat mofetil (10 mg/kg PO, her 12 saatte) önerilir. Etkinliği; yan etki oranı, dozaj ayarlaması gerektirebilecek sık görülen gastrointestinal rahatsızlıklar haricinde köpeklerde özellikle uygun görünmektedir. Steroidler, proteinüriyi ve kas kaybını artırdıkları için nadiren endikedir. Şiddetli ve dirençli formlar için ve sadece başlangıçta kısa süreli tedavi olarak (örn. metilprednizolon, 5 mg/kg/gün kadar), mikofenolat mofetil gibi diğer immunosupresanlarla kombinasyon halinde kullanılmalıdırlar. Bir terapötik immunosupresyon denemesine (böbrek biyopsisine dayalı olsun ya da olmasın) yeterli izleme eşlik etmelidir. Olası yan etkiler ve tedavinin etkinliği ideal olarak tanımlanmış ve ölçülebilir kriterlere göre değerlendirilir. Etkinliğin objektif değerlendirmesi öncelikle proteinüri (UPC <0.5), hipoalbüminemi (>25 g/L) ve azoteminin (kreatinin <124 µmol/L) gelişimine dayanır. Sistemik hipertansiyonun kontrolü (sBP <150 mmHg), nefrotik ödemin çözülmesi ve beslenme durumunun iyileştirilmesi ikincil hedefler olarak tanımlanabilir. IRIS grubunun böyle bir müdahalenin süresi ve olası değişiklikleri hakkındaki tavsiyeleri aşağıdaki şemaya göre özetlenebilir:

Glomerular Diseases: From Standard to Advanced Therapies

Thierry Francey, Dr. med. vet., Dipl. ACVIM / ECVIM-CA, Founder ACVNU
Vetsuisse Faculty University of Bern (Switzerland)

The treatment of glomerular diseases can be divided into three main axes: A) etiological therapy aimed at the identified or suspected cause; B) standard therapy indicated in all affected animals, regardless of etiology; and C) specific therapy, primarily immunosuppression for immune-mediated glomerulonephritis. The recommendations below are largely inspired by the recommendations of the IRIS group on the diagnosis and treatment of glomerular diseases in dogs (J Vet Int Med, 2013).

A) Etiological therapy

When the etiology of a glomerular disease has been identified or is strongly suspected, it makes sense that its therapy, if possible, should take center stage in the treatment. This therapy is the best chance for a long-term control of its immune consequences such as glomerulonephritis. In this regard, the goal is the most optimal control of the infection, aiming at reducing the formation of new immune complexes that can maintain and amplify glomerular lesions. In leishmaniasis, for example, it is important to reduce the parasite load as much as possible. On the other hand, even optimal control of the causative disease is not a guarantee of recovery of glomerular damage, which depends, among other things, on the chronicity and severity of the lesions.

The identification of some chronic infectious diseases is sometimes less clear. For example, being seropositive to Anaplasma is not in itself evidence that the parasite is established and persists in the body. Since definitive proof is often relatively difficult to provide, therapy is usually indicated in cases of doubt, while realizing uncertainty about causation.

As the immune complexes and antibodies already formed persist in the body for relatively long periods of time, the etiologic therapy should almost always be combined with the standard therapies of glomerular diseases (including antiproteinuric measures, see below), even when a rapid control of the infection can be expected.

B) Standard therapy

Since the proteinuria is at the center of the manifestations and complications of glomerular diseases, its reduction is one of the main targets of the standard or symptomatic therapy. As mentioned above, therapeutic interventions of these antiproteinuric therapies should be considered in any renal proteinuria with a UPC >0.5, in both primary and secondary glomerular lesions. In order to standardize treatment recommendations, the degree of proteinuria should be determined using the UPC, determined serially. In general, a reduction to a UPC <0.5 or a reduction of 50% or more of the UPC are to be considered as therapeutic successes.

a) Antiproteinuric measures

The main anti-proteinuric approach is based on nutrition with a protein-modified ("reduced") diet. Paradoxically, a reduction in protein intake leads to an improvement in the protein balance and an increase in serum albumin. Despite a moderately reduced protein consumption, the hepatic protein synthesis does not decrease; on the other hand, the urinary losses decrease markedly (the UPC often decreases by about 50% when changing to a renal diet) and thus the protein balance improves. The exact degree of restriction in protein intake is uncertain and individually variable; it likely depends on the severity of the glomerular disease and remains difficult to assess for the individual animal. It is important to note however that the recommended kidney diets are by no means reduced in protein below the recommended minimum. They are simply less rich in protein.

The second axis of anti-proteinuric therapy is focused on blocking the renin-angiotensin-aldosterone system (RAAS), aiming at reducing the intraglomerular pressure and improving the integrity of the glomerular filtration membrane. A blockade of RAAS can be achieved with ACE inhibitors (ACEI; benazepril, enalapril,

ramipril) or angiotensin II AT1 receptor blockers (ARBs; telmisartan, losartan, irbesartan). The advantages and disadvantages of the two respective therapeutic classes in dogs remain to be determined and it is difficult to give a recommendation based on scientific evidence. In this choice for the treatment of glomerular diseases, several aspects need to be evaluated, including their respective effects on proteinuria, arterial hypertension, serum potassium and disease progression. At this time, double blocking with a combination of ACEI and ARB is not recommended as it can lead to a dangerous hyperkalemia. On the other hand, in the event of an insufficient response to RAAS blockade, the dosage of the molecule used can often be increased beyond the recommended dosage (e.g. benazepril 1 mg/kg/d). Other interventions may contribute to decrease the proteinuria of dogs with glomerular disease: administration of n-3 polyunsaturated fatty acids or sodium restriction. These dietary manipulations are integrated into the so-called renal diets but they may be of particular interest for animals that cannot be fed these diets.

b) Treatment of systemic hypertension

Systemic hypertension is a common complication of glomerular diseases that can lead to serious ocular, CNS, renal and cardiac consequences in affected dogs. It is therefore imperative that blood pressure be measured in all dogs with glomerular diseases and monitored during the course of the disease. Blood pressure measurement should take into account the recognition of other conditions that may lead to an increased blood pressure, the recognition and characterization of possible target organ damage, as well as conditions that may complicate antihypertensive therapy.

In dogs suffering from glomerular disease, there is a risk of damage to the target organs. The IRIS consensus recommends initiating therapy in dogs with systolic BP >160 mmHg (class "hypertension" and higher), provided the measurement is reliable. Antihypertensive therapy should be tailored individually. Regardless of the initial blood pressure, the therapeutic goal should be a maximal reduction in the risk of target organ damage (BP <140 mmHg) as well as a significant decrease in proteinuria (UPC <0.5 / reduction >50%). The minimum goal of antihypertensive therapy is to reduce at least one stage of target organ damage risk. With the exception of a hypertensive crisis with significant damage to the eyes or CNS, hypertension is not an absolute emergency and blood pressure should be reduced gradually over several weeks.

The therapy for systemic hypertension is usually based on the prescription of ACEI / ARB (for mild hypertension) or amlodipine (for moderate to severe hypertension). In dogs with severe systemic hypertension (sBP >180 mmHg), hypertensive emergency (sBP >200 mmHg), or ocular/CNS damage, the initial prescription of two antihypertensives with different mechanisms of action (eg ACEI/ARB and amlodipine) is usually recommended. A dog with glomerular disease and CKD stage 1-2 should be re-evaluated 3-14 days after any change in antihypertensive therapy. Unstable patients and those with CKD stage 3-4 should be rechecked earlier, usually after 3-5 days already. Hypertensive emergencies, hospitalized patients and particularly those on fluid therapy or cardiovascular drugs should be re-evaluated at least twice daily.

c) Treatment of hypercoagulability

One of the main causes of sudden death in dogs with glomerular diseases is pulmonary thromboembolism (30% of deaths in a study of 137 dogs, 1996). The causes of this risk of thrombosis are multiple, including platelet activation and glomerular loss of antithrombin. Because antithrombin is similar in size as albumin, albumin levels of less than 20 g/L are often used as a surrogate indicator of antithrombin loss warranting anti-thrombotic therapy. This limit is somewhat controversial and some authors (including the IRIS group) recommend this therapy for all dogs with glomerular diseases. The study group recommends the daily administration of low-dose aspirin (1-5 mg/kg/d) for the prevention of thrombosis in affected dogs. Clopidogrel is likely to be similar to aspirin in effectiveness and it can also be given; however, there is yet no solid evidence that it should be a priori better than aspirin for dogs with glomerular diseases. Thrombosis prevention therapy must obviously be integrated into the overall treatment of the patient, particularly with regard to any surgical or diagnostic interventions (biopsy) to avoid bleeding complications.

d) Fluid and diuretic therapy

Two opposing and sometimes concurrent situations may require intervention on the water balance in the dog with glomerular disease: the presence of edema or effusions and the presence of hypovolemia. In contrary to the majority of other clinical situations requiring such interventions, these must be done very carefully because they can easily disturb an already very fragile balance between the body compartments resulting in further clinical worsening that is often even more difficult to correct. This is why it is strongly recommended to evaluate their respective indications very carefully before intervening.

Since we have very little data on the mechanisms of nephrotic edema in dogs, it is essential to make a careful assessment of the hydration status and the vascular filling in the dog with glomerular disease, both before and during any fluid therapy. The evaluation of water homeostasis in the dog with glomerular disease must be based on the history (e.g. regular weighing) and on a complete clinical examination with particular attention to skin elasticity, color and humidity of the mucous membranes, capillary refill time, temperature of the extremities, heart rate, pulse quality, and blood pressure.

As there is no indication for the use of diuretics in dogs with glomerular disease suffering from mild peripheral edema, the prescription of diuretics should be reserved for dogs suffering from edema or effusions compromising vital functions (p. (e.g. severe pleural effusion with respiratory complications). When indicated in dogs with glomerular diseases, diuretic therapy should be initiated with either furosemide or spironolactone. Furosemide is often the first choice in dogs with pulmonary edema or hyperkalemia and spironolactone in dogs with pleural or abdominal effusion.

Fluid therapy should be initiated with caution in dogs with glomerular diseases as it can lead rapidly to fluid overload. Intravenous fluid therapy is indicated when hemodynamic stabilization is required. Colloids, plasma and albumin should not be prescribed solely for the correction of decreased oncotic pressure, hypoalbuminemia or for the mobilization of edema. The therapeutic goal should be to improve the disturbance that prompted the treatment (tissue perfusion, hypotension, hypovolemia, dehydration). Colloids can be considered when crystalloids fail to achieve cardiovascular stabilization.

C) Immunosuppressive therapy

The empirical use of immunosuppressive therapy should be based on the results of a kidney biopsy. It is recommended for dogs with severe persistent or progressive glomerulonephritis, when there is evidence of active immune pathogenesis and in the absence of contraindication to immunosuppression. In the absence of a biopsy, immunosuppression may be considered when, despite standard therapy, azotemia is rapidly progressive (creatinine> 265 µmol/L) and hypoalbuminemia is severe (<20 g/L). It is clear that such an intervention, its risks and limitations must be discussed extensively with the owners.

Despite the lack of evidence based on randomized clinical studies, mycophenolate mofetil (10 mg/kg PO q12h) is recommended as the first choice for the treatment of immune-mediated glomerulonephritis. Its efficacy:side effects ratio appears to be particularly favorable in dogs with the exception of frequent gastrointestinal disorders which may require dosage adjustment. Steroids are rarely indicated because they increase proteinuria and muscle wasting. They should be reserved for severe and refractory forms and only as short-term therapy initially (e.g. methylprednisolone, up to 5 mg/kg/d) in combination with other immunosuppressants such as mycophenolate mofetil.

A therapeutic immunosuppression trial (based on a renal biopsy or not) must be accompanied by adequate monitoring. The possible side effects and the effectiveness of the therapy are ideally evaluated according to defined and quantifiable criteria. The objective assessment of efficacy is based primarily on the evolution of proteinuria (UPC <0.5), hypoalbuminemia (>25 g/L) and azotemia (creatinine <124 µmol/L). Secondary goals can also be defined, including the control of systemic hypertension (sBP <150 mmHg), resolution of nephrotic

edema and improvement of the nutritional status. The IRIS group's recommendations on the duration and possible changes of such an intervention can be summarized according to the following diagram:

References

· IRIS Canine GN Study Group - Standard Therapy Subgroup, Brown S, Elliott J et al. Consensus Recommendations for Standard Therapy of Glomerular Disease in Dogs (2013). JVIM 27 (s1), S27–S43.
· IRIS Canine GN Study Group - Established Pathology Subgroup, Segev G, Cowgill LD et al. Consensus Recommendations for Immunosuppressive Treatment of Dogs with Glomerular Disease Based on Established Pathology (2013). JVIM 27 (s1), S44–S54.
· IRIS Canine GN Study - Subgroup on Immunosuppressive Therapy Absent a Pathologic Diagnosis, Pressler B, Vaden S et al. Consensus Guidelines for Immunosuppressive Treatment of Dogs with Glomerular Disease Absent a Pathologic Diagnosis (2013). JVIM 27 (s1), S55–S59.
· IRIS Glomerular Disease Study Group, Goldstein RE, Brovida C et al. Consensus Recommendations for Treatment for Dogs with Serology Positive Glomerular Disease (2013). JVIM 27 (s1), S60–S66.

Bağışıklık Aracılı Hastalıklar: Bağışıklığın Baskılanması Yeterli Olmadığında...

Thierry Francey, Dr. med. veteriner, Dipl. ACVIM / ECVIM-CA, ACVNU Kurucusu
Bern Üniversitesi Vetsuisse Fakültesi (İsviçre)

Bağışıklık aracılı hastalıklar, bağışıklık sisteminin hastanın birden fazla organ sisteminden birine saldırdığı çok çeşitli hastalıkları kapsar. Normal bir bağışıklık tepkisinin aksine, hücresel veya hümoral tepkinin hedefleri, konağın kendisinin antijenleridir ve bu, iltihaplanma ve organ işlev bozukluğuna yol açar. Bu anormal yanıt, enfeksiyöz ajanlar, ilaçlar veya toksinler (ikincil veya ilişkili immun aracılı bozukluk) tarafından tetiklenebilir ve bazı durumlarda hiçbir neden belirlenemez (birincil, idiyopatik veya ilişkisel olmayan immun aracılı bozukluk). İmmun aracılı bir hastalığın ve bir enfeksiyonun aynı anda tanımlanması, mutlak neden olduğu anlamına gelmez. Bazı vakalarda komorbidite immun aracılı hastalığa neden olabilir (ikincil), bazılarında ise tesadüfi olabilir (birincil). Bu nedenle "birleştirici" terminolojisinin, "ikincil"den daha uygun olduğu düşünülmektedir. İlişkili ikincil immun aracılı bozuklukların bilinen patomekanizmaları arasında epitopların maskelenmesi, moleküler taklit, haptenizasyon veya çok sayıda T lenfositinin uyarılmasıyla bağışıklık sisteminin aşırı aktivasyonu ile sonuçlanan süperantijenlerin ortaya çıkması yer alır. "İlişkili olmayan" immun aracılı hastalıklar, tanısal değerlendirmede komorbiditelerin belirlenmediği ve birincil ("idiyopatik") ve kriptojenik vakaları içeren hastalıklardır. İkincisi, altta yatan bir nedenin tanımlanmadığını, belki de altta yatan patomekanizmaların şu anda anlaşılmadığı veya mevcut testler kullanılarak komorbiditenin tespit edilemediği anlamına gelir.

Kedi ve köpeklerde tanınan en yaygın immun aracılı hastalıklar arasında hematolojik bozukluklar (bağışıklık aracılı hemolitik anemi veya trombositopeni), poliartrit, glomerülonefrit ve menenjit yer alır. Tek başına veya nadiren kombinasyon halinde ortaya çıkabilirler. Tipik bir polisistemik bağışıklık aracılı bozukluk, birden çok organın bağ dokusu hücrelerinin nükleer materyaline karşı bir bağışıklık tepkisinin monte edildiği ve multipl organ disfonksiyonuna yol açan sistemik lupus eritematozus'tur. Fakat bu klasik immun aracılı hastalık küçük hayvanlarda kötü karakterize edilmektedir.

İmmun aracılı hastalıkların tedavisi, öncelikle altta yatan nedeni (tanımlanırsa) nötralize etmeyi, etkilenen organ sistemlerini semptomatik olarak desteklemeyi ve bağışıklık sisteminin uygun olmayan tepkisini bastırmayı amaçlar.

Dolayısıyla Borrelia burgdorferi seropozitifliği ile ilişkili glomerülonefriti olan bir köpeğin tedavisinde aşağıdakiler hedeflenmelidir:

1) Enfeksiyonu tedavi etmek (örneğin doksisiklin),
2) Proteinüriyi azaltmak (örn. renal diyet, RAAS sisteminin blokajı), glomerüler hastalığın ek belirtilerini önlemek ve tedavi etmek (örn. trombozu önlemek için trombosit inhibitörleri, sistemik hipertansiyonu tedavi etmek için antihipertansifler),
3) Böbrek biyopsisinde immun komplekslerin tanımlanmasına dayalı olarak endike olduğu düşünülürse immunosupresyon.

Benzer şekilde, immun aracılı hemolitik anemisi olan bir köpeğin tedavisinde aşağıdakiler hedeflemelidir:

1) Varsa tespit edilen nedenin tedavisi,
2) Kanın oksijen taşıma kapasitesinin transfüzyon yoluyla desteklenmesi (gerekirse),
3) İmmunsupresyon
İmmunosupresyon ve immunomodülasyon: Seçenekler nelerdir?

İmmun aracılı hastalıkların çoğuna, immun sistem manipülasyonuna benzer şekilde yaklaşılır. Bunun patofizyolojik olarak garanti edilmesi şart değildir ancak çoğunlukla neden, spesifik olarak dahil olan mekanizmaların net bir

şekilde anlaşılmaması ve immun sistem cevabını değerlendirilme yeteneğinin sınırlı olmasıdır.
· Birinci basamak: Glukokortikoidler (prednizon, prednizolon, metilprednizolon, deksametazon)
· İkinci basamak: Siklosporin A, mikofenolat mofetil, leflunomid (kediler; klorambusil)
· Üçüncü basamak: Azatioprin, klorambusil, IV-IgG, siklofosfamid
· Diğerleri: Terapötik plazma değişimi (plazmaferez)

Glukokortikoidler
İmmunosupresif dozdaki glukokortikoidler, bağışıklık sistemini geniş ölçüde etkilerler. Çok hızlı bir etki başlangıcına sahiptirler ve hem doğuştan gelen bağışıklığı hem de hücresel (efektör hücreli T-lenfositleri) ve hümoral (antikor üretimine sahip B-lenfositleri) yanıtlar dahil olmak üzere spesifik adaptif bağışıklık yanıtını etkilerler. Tüm mekanizmalar aynı tepki kinetiğine sahip değildir; örneğin hemolitik anemide Fc reseptör aracılı fagositoz, makrofajların Fc reseptörlerinin ekspresyonunun ve fonksiyonunun inhibisyonu ile hızla bloke edilir. Bununla birlikte azalmış antikor üretimi, zaten var olan antikorların yavaş temizlenmesi nedeniyle çok daha yavaş klinik fayda sağlayacaktır.

Steroidler ilave proteinüriye neden oldukları, protein katabolizmasını ve tromboz riskini arttırdıkları için köpeklerde glomerülonefritin immunsupresif tedavisinde nadiren endikedirler. Dolayısıyla bu hastalık için alternatif immunsupresif stratejiler endikedir.

Steroidlerin yan etkileri, özellikle uzun süre kullanıldıklarında kullanımlarını (süre, doz yoğunluğu) sınırlar ve ikinci basamak ilaçlarla kombine etmek gerekir. Poliüri, polidipsi, polifaji, protein katabolizması, kas kütlesi kaybı, kas zayıflığı, sistemik hipertansiyon, kalsiyum oksalat ürolitiyazis riski ile birlikte artmış kalsiürez, vakuolar hepatopati ve artmış tromboz riski, steroid kullanımında gözlenen en yaygın yan etkilerden bazılarıdır. Çok düşük maliyetleri, veteriner tıpta kullanımlarına büyük aşinalık ve yan etkilerin neredeyse tam ve hızlı bir şekilde geri döndürülebilirliği, bu olumsuz olaylara rağmen, yaygın kullanımlarına büyük ölçüde katkıda bulunur.

Prednisolon veya prednizon, 2-3 mg/kg/gün PO başlangıç dozunda (veya >25 kg köpekler için 50-60 mg/m2/gün).
İlaç, tek bir günlük doz olarak veya 2 günlük doza bölünerek uygulanabilir.
Hasta başlangıçta PO ilaç tedavisini tolere edemeyecekse, deksametazon (0,2-0,4 mg/kg/gün) geçici olarak IV uygulanabilir.

Siklosporin A (CsA, Atopica®)
Siklosporin A, çoğunlukla küçük hayvanlar için kayıtlı bir preparat olması, bağışıklık sistemini bloke etmedeki güçlü etkisi ve çok iyi güvenlik profili nedeniyle ikinci basamak immunosupresif ajan olarak ilk seçeneklerden biridir. CsA özellikle T hücrelerinin siklofilini ile kompleks oluşturarak lenfositlerin fonksiyonunu azaltır. Bu siklosporin-siklofilin kompleksi, normalde interlökin 2'nin transkripsiyonunu aktive etmekten sorumlu olan kalsinörini inhibe eder. Bu nedenle siklosporin efektör T hücre fonksiyonunun azalmasına yol açar.

Siklosporin esas olarak karaciğerde P450 enzim sistemi yoluyla metabolize edilir ve bu nedenle benzer şekilde metabolize olan diğer ilaçlarla (örneğin fenobarbital, allopurinol, ketokonazol) çok sayıda etkileşime girer. Bu etkileşim kısmen terapötik olarak kullanılır, CsA koruyucu etkisi için ketokonazol kullanılması. Ancak ketokonazolün olası yan etkileri (özellikle karaciğer enzimleri) izlenmeli ve ideal olarak ulaşılan seviyeler ölçülmelidir.

Ana yan etkiler gastrointestinal bozukluklar, dişeti hiperplazisi, ancak bazen hayatı tehdit eden enfeksiyonlar ve sepsistir. Muhtemelen tümör gelişiminin immunolojik baskılanmasının baskılanması nedeniyle, uzun süreli kullanımlarda lenfoma gibi neoplazi riski önemli ölçüde artar. Bununla birlikte, siklosporinin kısa ila orta vadede reçete edildiği çoğu vakada, çok az yan etki gözlenir ve bu nedenle bu tedavinin genellikle iyi tolere edildiği kabul edilir. Miyelosupresyon olmadan elde edilen güçlü immunosupresyon özellikle takdir edilmektedir.

Siklosporin A, başlangıç dozu 4-5 mg/kg q12h PO
Terapötik ilaç izlemesi şiddetle tavsiye edilir çünkü gastrointestinal absorpsiyonu oldukça değişkendir, kanda ortaya çıkacak ilaç seviyesi tahmin edilememektedir ve gerekli dozajın sık sık ayarlanması gerekir. Etkin bir immunosupresyon için tipik olarak 150-300 ng/ml'lik bir dip seviyesi önerilir.

İdeal olarak ilacın farmakodinamik etkisi (sadece konsantrasyonundan ziyade) izlenmelidir (örneğin siklosporin A alan köpeklerde immunosupresyonun yeterliliğinin bir ölçüsü olarak aktive edilmiş T-hücresi mRNA IL-2 ekspresyonunun moleküler PCR bazlı analizleri kullanılarak farmakodinamik izleme). İlginç bir şekilde, bu tahlil kullanılarak, bazı köpeklerin yüksek dozlarda CsA almasına rağmen immunosupresyonun yetersiz olduğu ve tipik olarak immunosupresif olmadığı düşünülen düşük ilaç dozları almasına rağmen diğer köpeklerin belirgin şekilde immunosuprese olduğu gözlemlendi. Bu durum her bir köpekte doğru doz ayarlamalarını mümkün kılmak için farmakodinamik analizlere ihtiyaç olduğunu ortaya koymaktadır. Ne yazık ki bu tür testler yaygın olarak mevcut değildir.

Mikofenolat mofetil (MMF, Cellcept®)
Mikofenolat mofetil, inozin-5'-monofosfat dehidrojenazın seçici bir inhibitörüdür ve bu nedenle özellikle B- ve T-lenfositlerinde nükleik asitlerin sentezine müdahale eder. MMF'nin, dendritik hücre olgunlaşmasını ve ayrıca anti-fibrotik etkileri inhibe ederek ek anti-inflamatuar ve immunosupresif etkilere sahip olduğuna inanılmaktadır. Olumlu ve güçlü bir etki profili, çok hızlı bir etki başlangıcı (birkaç saat) ve sadece birkaç yan etkisi (esas olarak gastrointestinal) ile MMF, ikinci basamak immunosupresan olarak CsA'ya giderek daha geçerli bir alternatif haline geliyor. Örneğin glomerülonefritin (IRIS konsensüs glomerülonefriti) immunosupresif tedavisi için ilk seçenek olarak belirtilmiştir.

Mikofenolat mofetil, başlangıç dozu 10 mg/kg q12h PO

Azatioprin (Azarek®)
Azatioprin, pürinlerin rekabetçi bir antagonistidir ve lenfositlerin hücresel proliferasyonunu ve dolayısıyla öncelikle hücresel bağışıklığı inhibe eder. Azatiyoprinin etkisinin başlangıcı nispeten yavaştır ve tam etkisinin 2-4 hafta sürmesi beklenebilir. Bu nedenle kullanımına çok erken başlanması ve ilk immunosupresyonun bir kombinasyon tedavisine dayanması önemlidir. Azatioprin çoğu köpek tarafından iyi tolere edilir, ancak bireysel olarak hayvanlar akut pankreatit, kemik iliği baskılanması veya gastrointestinal rahatsızlık gibi çok ciddi yan etkiler geliştirebilirler. Çoğu zaman bu bozukluklar, özellikle erken yakalanırsa geri dönüşümlüdür. Bu nedenle hematoloji ve karaciğer enzimlerinin yakından izlenmesi önerilir (ilk ay her hafta ve sonrasında 4 haftada bir). Azatioprin, ölümcül akciğer komplikasyonlarına neden olduğu için kedilerde kesinlikle kontrendikedir!

Azatioprin başlangıç dozu 2 mg/kg q24h PO (5-10 gün), ardından 1-2 mg/kg q48h'e düşürülür.

Siklofosfamid (Cytoxan®)
Siklofosfamid çoğalan hücreler üzerindeki yüksek toksik etkisinden dolayı çok güçlü bir miyelosupresandır. Diğerlerinin yanı sıra, hücre aracılı ve hümoral bağışıklığın baskılanması sağlanır. Steril hemorajik sistit gelişimi gibi potansiyel olarak güçlü yan etkileri nedeniyle, siklofosfamid, onkoloji dışında, immunosupresyon için nadiren kullanılır. Bunun bir istisnası, güçlü ve hızlı bir etkinin gerekli olduğu belirli intravenöz protokollerde kullanılmasıdır (örn. siklofosfamid ve metilprednizolon kombinasyonu).

Siklofosfamid başlangıç dozu 200-250 mg/m² 3 haftada bir veya 50 mg/m² BSA, 4 gün/hafta

Klorambusil (Leukeran®)
Klorambusil bir nitrojen hardal türevidir ve bu nedenle öncelikle B-lenfositlerini etkileyen bir alkilleyici ajandır. Klorambusil genellikle iyi tolere edilir ve örneğin IBD'li kedilerde veya protein kaybeden enteropatili köpeklerde popülerdir.

Klorambusil dozaj 0.2 mg/kg q24-48h veya 1-2 mg/kedi q48-72h veya 20 mg/m2 14 günde bir

Leflunomid (Arava®)
Bir pirimidin sentezi inhibitörü olan leflunomid aktive edilmiş B ve T lenfositlerini inhibe eder ve bu nedenle çok güçlü immunosupresanlardan biridir. Leflunomidin veteriner hekimlikte kullanımı hala sınırlıdır, ancak oldukça uygun güvenlik profili sayesinde küçük hayvanlarda kullanımı destek kazanmaktadır. Çoğu köpek, iştah azalması, kendini sınırlayan gastrointestinal rahatsızlık ve ilgisizlik gibi hafif yan etkiler gösterir. Köpeklerde şiddetli (muhtemelen idiyosenkratik) kemik iliği toksisitesi vakaları rapor edilmiş olmasına rağmen, miyelosupresyon nadirdir ve genellikle çok hafif kalır.

Leflunomid başlangıç dozu 2-4 mg/kg q24h veya 10 mg/kedi q24h

IV-IgG (örn. Privigen®, Sandoglobulin®)
İnsan IgG'si çok geniş bir kan bağışı havuzundan izole edilmekte ve intravenöz kullanım için ticari müstahzarlar sunulmaktadır. Bazı ülkelerde köpek preparatları da mevcuttur. IV-IgG'nin immun hastalıktaki kesin etkileri tam olarak anlaşılmamıştır, ancak Fc aracılı fagositozun rekabetçi inhibisyonu, antikor üretiminin düzenlenmesi ve sitokin indüksiyonu ve kompleman inhibisyonu dahil olmak üzere çeşitli mekanizmalar gösterilmiştir.
Etik nedenlerle (insan preparatı, bazen dünya çapında tedariği yetersizdir; çok büyük kan bağışı havuzu gereklidir), IV-IgG, alternatif olmadığında yalnızca küçük hayvan vakalarında kullanım için düşünülmelidir. Bununla birlikte, genellikle refrakter immun hastalıkların IV-IgG uygulamasına çok iyi yanıt verdiği ve bu preparatın çok güçlü olduğu kabul edilir.
IV-IgG'nin ksenobiyotik olarak kullanımı herzaman dikkatle yapılmalı ve ani veya gecikmiş anafilaktik reaksiyon olasılığı izlenmelidir.

IV-IgG, 0.5-2 g/kg IV dozları, ya 6-12 saat boyunca tek bir uygulama olarak ya da ardarda 2 gün boyunca 2 doza bölünmüş olarak önerilir.

Plazmaferez, terapötik plazma değişimi
Seçilmiş refrakter ve çok agresif immun hastalıklarda, bağışıklık tepkisinin mümkün olduğunca çabuk bloke edilmesi ve aynı zamanda, yalnızca (yavaş) doğal yarı ömürleri ile azalacak olan mevcut otoantikorların azaltılması genellikle arzu edilir. Yeterli immunosupresyon ile kombinasyon halinde, ikinci hedefe terapötik plazma değişimi (plazmaferez) yoluyla çok daha hızlı bir şekilde ulaşılabilir.
Ekstrakorporeal kan pürifikasyon prosedürlerinin yardımıyla, plazma (immunoglobulinler dahil) diyaliz benzeri bir terapiyle hayvandan süzülür ve taze donmuş plazma transfüzyonları ile değiştirilir. Otoantikorların derhal uzaklaştırılması, ilk iyileşmeyi büyük ölçüde hızlandırabilir ve hayatı tehdit eden refrakter immun hastalıklarda hayat kurtarıcı olabilir. Kural olarak, en az 3 terapi seansı önerilir.
Önemli kaynaklara (özellikle plazma) duyulan ihtiyaç nedeniyle, plazmaferez ciddi ve dirençli immun hastalıklarda tercih edilmektedir. Tipik endikasyonlar immun bağlantılı hemolitik anemi (IMHA) ve trombositopeni (ITP), Evan sendromu (IMHA-ITP kombine), poliartrit (IMPA), glomerülonefrit ve miyastenia gravis krizidir.

Çeviri: Hüseyin AKSAY

Immune-mediated Diseases: When The Immunosuppression is not Enough...

Thierry Francey, Dr. med. vet., Dipl. ACVIM / ECVIM-CA, Founder ACVNU
Vetsuisse Faculty University of Bern (Switzerland)

Immune-mediated diseases encompass a wide range of diseases in which the immune system attacks one of more organ systems of the patient. As opposed to a normal immune response, the targets of the cellular or humoral response are antigens of the host himself and this leads to inflammation and organ dysfunction. This aberrant response can be triggered by infectious agents, drugs, or toxins (secondary or associative immune-mediated disorder) and in some cases, no cause can be identified (primary, idiopathic, or non-associative immune-mediated disorder). The concurrent identification of an immune-mediated disease and of an infection does not necessarily imply causation. In some cases, the comorbidity might have caused the immune-mediated disease (secondary), whereas in others it might be coincidental (primary). Therefore, the terminology "associative" is considered more appropriate than "secondary". Recognized pathomechanisms of associative secondary immune-mediated disorders include unmasking of epitopes, molecular mimicry, haptenization, or the occurrence of superantigens that result in excessive activation of the immune system with stimulation of a large number of T lymphocytes. "Non-associative" immune-mediated diseases are those in which comorbidities are not identified in the diagnostic evaluation, and include primary ("idiopathic") and cryptogenic cases. The latter implies that an underlying cause was not identified, perhaps because the underlying pathomechanisms are not currently understood, or the comorbidity could not be detected using available testing.

The most common immune-mediated diseases recognized in dogs and cats include hematologic disorders (immune-mediated hemolytic anemia or thrombocytopenia), polyarthritis, glomerulonephritis, and meningitis. They can occur in isolation or, rarely, in combination. A typical polysystemic immune-mediated disorder is the systemic lupus erythematosus, in which an immune response is mounted against nuclear material of the cells of the connective tissue of multiple organs resulting in multiple organ dysfunction. This classical immune-mediated disease however is poorly characterized in small animals.

The treatment of immune-mediated diseases primarily aims at neutralizing the underlying cause (if identified), supporting symptomatically the affected organ systems, and suppressing the inappropriate response of the immune system.

In a dog with glomerulonephritis associated to a Borrelia burgdorferi seropositivity, the treatment should therefore aim at:
1) treating the infection (e.g., doxycycline),
2) reducing the proteinuria (e.g. renal diet, blockade of the RAAS system), preventing and treating additional manifestations of the glomerular disease (e.g., platelet inhibitors to avoid thrombosis, antihypertensives to treat systemic hypertension),
3 immunosuppression if deemed indicated based on the identification of immune complexes on kidney biopsy.

Similarly, in a dog with immune-mediated hemolytic anemia, the treatment should aim at:
1) treating the identified cause if present,
2) supporting the oxygen transport capacity of the blood by transfusion (if indicated)
3) immunosuppression

Immunosuppression and immunomodulation: what are the options?
For most immune-mediated diseases, the manipulation of the immune system is approached similarly. Not necessarily that this is warranted pathophysiologically, but more due to a lack of a clear understanding of the specifically involved mechanisms and due to a limited ability to evaluate the immune system response.

· First-line: glucocorticoids (prednisone, prednisolone, methylprednisolone, dexamethasone)
· Second-line: cyclosporine A, mycophenolate mofetil, leflunomide (cats: chlorambucil)
· Third-line: azathioprine, chlorambucil, IV-IgG, cyclophosphamide
· Others: therapeutic plasma exchange (plasmapheresis)

Glucocorticoids
Glucocorticoids at an immunosuppressive dose influence broadly the immune system. They have a very rapid onset of action and influence both the innate immunity as well as the specific adaptive immune response, including the cellular (T-lymphocytes with effector cells) and the humoral (B-lymphocytes with antibody production) responses. Not all mechanisms have the same response kinetic: Fc receptor-mediated phagocytosis in hemolytic anemia is for example rapidly blocked by inhibition of the expression and of the function of the Fc receptors of the macrophages. Decreased antibody production however will only have much slower clinical benefit because of the slow clearance of the already existing antibodies.
Steroids are however rarely indicated for the immunosuppressive treatment of glomerulonephritis in dogs as they cause additional proteinuria, increase further the protein catabolism, and increase the risk of thrombosis. Alternative immunosuppressive strategies are therefore indicated for this disease.
The side effects of steroids especially when used for prolonged periods, often limit their use (duration, dose intensity) and warrant their combination with second-line drugs. Polyuria, polydipsia, polyphagia, protein catabolism, loss of muscle mass, muscle weakness, systemic hypertension, increased calciuresis with risk of calcium oxalate urolithiasis, vacuolar hepatopathy, and increased risk of thrombosis are some of the most common side effects observed with steroids. Their very low cost, the great familiarity with their use in veterinary medicine, and the almost full and rapid reversibility of these side effects however contribute largely to their wide use, despite these adverse events.

Prednisolone or prednisone, at an initial dosage of 2-3 mg/kg/d PO (or 50-60 mg/m2/d for dogs >25 kg).
The drug may be administered as a single daily dose or divided into 2 daily doses.
Dexamethasone (0.2-0.4 mg/kg/day) may be administered IV on a temporary basis if the patient initially will not tolerate PO drug treatment.

Cyclosporine A (CsA, Atopica®)
Cyclosporine A is one of the first choices as second-line immunosuppressive agent, mostly due to its availability as a preparation registered for small animals, its strong potency at blocking the immune system, and its very good safety profile. CsA decreases the function of lymphocytes by forming a complex with cyclophilin especially of T cells. This cyclosporin—cyclophilin complex inhibits calcineurin, which is normally responsible for activating the transcription of interleukin 2. Cyclosporin therefore leads to reduced effector T-cell function.
Cyclosporine is metabolized primarily in the liver via the P450 enzyme system and it is therefore subject to numerous interactions with other similarly metabolized drugs (eg, phenobarbital, allopurinol, ketoconazole). This interaction is partly exploited therapeutically, using ketoconazole for its CsA-sparing effect. However, possible side effects of ketoconazole should be monitored (especially liver enzymes) and ideally, the levels reached should be measured.
The main side effects are gastrointestinal disorders, gingival hyperplasia, but also sometimes life-threatening infections and sepsis. Presumably due to the suppression of the immunological suppression of tumor development, the risk of neoplasia such as lymphoma is significantly increased with long-term use. However, in most cases where cyclosporine is prescribed for the short to medium term, very few side effects are observed and this therapy is therefore generally considered to be well tolerated. The potent immunosuppression achieved without myelosuppression is particularly appreciated.

Cyclosporine A, initial dosage of 4-5 mg/kg q12h PO
Therapeutic drug monitoring is highly recommended because its gastrointestinal absorption is highly variable and the resulting drug level in the blood is highly unpredictable, necessitating frequent adjustments of the

required dosage. A trough level of 150-300 ng/ml is typically recommended for efficient immunosuppression. Ideally, the pharmacodynamics effect of the drug (rather than its mere concentration) should be monitored (eg, pharmacodynamic monitoring using molecular PCR-based assays of activated T-cell mRNA IL-2 expression as a measure of adequacy of immunosuppression in dogs receiving cyclosporine A). Interestingly, using this assay, it was observed that some dogs are inadequately immunosuppressed despite receiving high dosages of CsA, and that other dogs are markedly immunosuppressed despite receiving low drug dosages that have typically been considered to not be immunosuppressive, thereby establishing the need for pharmacodynamic assays to enable accurate dose adjustments in the individual dog. Unfortunately this type of test is not widely available.

Mycophenolate mofetil (MMF, Cellcept®)
Mycophenolate mofetil is a selective inhibitor of the inosine-5'-monophosphate dehydrogenase and thus it interferes with the synthesis of nucleic acids, especially in the B- and T-lymphocytes. MMF is believed to have additional anti-inflammatory and immunosuppressive effects by inhibiting dendritic cell maturation, as well as anti-fibrotic effects.
With a favorable and potent profile of action, a very rapid onset of action (a few hours) and only a few side effects (mainly gastrointestinal), MMF is increasingly becoming a valid alternative to CsA as a second-line immunosuppressant. For example, it is specified as the first choice for the immunosuppressive therapy of glomerulonephritis (IRIS consensus glomerulonephritis).

Mycophenolate mofetil, initial dosage of 10 mg/kg q12h PO
Azathioprine (Azarek®)
Azathioprine is a competitive antagonist of purines and it inhibits the cellular proliferation of the lymphocytes and thus primarily the cellular immunity. The onset of action of azathioprine is relatively slow and the full effect can be expected to take 2-4 weeks. It is therefore important that its use is started very early and that the initial immunosuppression is based on a combination therapy. Azathioprine is very well tolerated by most dogs, but individual animals can develop very severe side effects such as acute pancreatitis, bone marrow suppression, or gastrointestinal upset. Most of the time, these disorders are reversible, especially if caught early. Therefore, close monitoring of hematology and liver enzymes is recommended (every week for the first month and every 4 weeks thereafter). Azathioprine is strictly contraindicated in cats because it causes fatal lung complications!

Azathioprine, initial dosage of 2 mg/kg q24h PO (for 5-10d), then decreased to 1-2 mg/kg q48h
Cyclophosphamide (Cytoxan®)
Because of its high toxic effect on proliferating cells, cyclophosphamide is a very potent myelosuppressant. Among others, suppression of cell-mediated and humoral immunity is achieved. Because of its potentially strong side effects, such as the development of sterile hemorrhagic cystitis, cyclophosphamide is only rarely used for immunosuppression - except in oncology. An exception to this is its use in certain intravenous protocols where a potent and rapid effect is required (e.g. combination of cyclophosphamide and methylprednisolone).

Cyclophosphamide, initial dosage of 200-250 mg/m2 q3weeks or 50 mg/m2 BSA, 4 days/week
Chlorambucil (Leukeran®)
Chlorambucil is a nitrogen mustard derivative and thus an alkylating agent that primarily affects B-lymphocytes. Chlorambucil is usually well tolerated and is popular in cats with IBD, for example, or in dogs with protein-losing enteropathies.

Chlorambucil, dosage of 0.2 mg/kg q24-48h or 1-2 mg/cat q48-72h or 20 mg/m2 q14d
Leflunomide (Arava®)
Leflunomide, a pyrimidine synthesis inhibitor, inhibits activated B and T lymphocytes and is therefore one of the very potent immunosuppressants. Veterinary experience with leflunomide is still limited, but its use in small animals is gaining support thanks to a rather favorable safety profile. Most dogs exhibit only mild side effects, including decreased appetite, self-limiting gastrointestinal upset, and apathy. Myelosuppression is rare and

usually remains very mild, although cases of severe (probably idiosyncratic) bone marrow toxicity have been reported in dogs.

Leflunomide, initial dosage of 2-4 mg/kg q24h or 10 mg/cat q24h
IV-IgG (eg, Privigen®, Sandoglobulin®)
Human IgG are isolated from a very large pool of blood donations and commercial preparations are offered for intravenous use. In certain countries, dog preparations are also available. The exact effects of IV-IgG in immune disease are not fully understood, but several mechanisms have been demonstrated, including competitive inhibition of Fc-mediated phagocytosis, regulation of antibody production and cytokine induction, and complement inhibition.
For ethical reasons (human preparation, sometimes in short supply worldwide; very large pool of blood donations required), the use of IV-IgG should only be considered for use in small animal cases when no alternative is available. However, it is often found that refractory immune diseases respond very well to the administration of IV-IgG and this preparation is considered very potent.
The use of IV-IgG as a xenobiotic must always be done with caution and the possibility of immediate or delayed anaphylactic reactions must be monitored.

IV-IgG, doses of 0.5-2 g/kg IV are recommended, either as one single administration over 6-12 hours or divided into 2 continuous drips on 2 consecutive days.
Plasmapheresis, therapeutic plasma exchange
In the case of selected refractory and very aggressive immune diseases, it is often desirable to block the immune response as quickly as possible and at the same time to reduce the autoantibodies present, which would otherwise only decrease with their (slow) natural half-life. In combination with adequate immunosuppression, the second goal can be achieved much more quickly through therapeutic plasma exchange (plasmapheresis). With the help of extracorporeal blood purification procedures, plasma (including immunoglobulins) is filtered out of the animal in a dialysis-like therapy and replaced with transfusions of fresh frozen plasma. Immediate removal of autoantibodies can greatly accelerate initial recovery and be life-saving in life-threatening refractory immune diseases. As a rule, at least 3 therapy sessions are currently recommended.
Due to the need for important resources (especially plasma), plasmapheresis is currently reserved for serious and refractory immune diseases. Typical indications include immune-related hemolytic anemia (IMHA) and thrombocytopenia (ITP), Evan's syndrome (IMHA-ITP combined), polyarthritis (IMPA), glomerulonephritis, and myasthenia gravis in crisis.

References
· IRIS Canine GN Study Group - Established Pathology Subgroup, Segev G, Cowgill LD et al. Consensus Recommendations for Immunosuppressive Treatment of Dogs with Glomerular Disease Based on Established Pathology (2013). JVIM 27 (s1), S44–S54.
· Mississipi State University: Pharmacodynamic Laboratory: Drug overviews.
https://www.vetmed.msstate.edu/clinics-locations/animal-health-center/pharmacodynamic-laboratory
· Viviano KR. Update on immununosuppressive therapies for dogs and cats (2013). Vet Clin North Am Small Anim Pract. 43(5):1149-70.

Zor Topallık: Nörolojik mi, Ortopedik mi?

Paul Freeman
Cambridge Üniversitesi
Birleşik Krallık

Bir Topallık Vakasına Nasıl Yaklaşılmalı
· Anamnez; ırk ve yaş farklı muhtemel ayırıcı tanılar için özellikle önemli ipuçlarıdır.
· Başlangıcı: perakut (travma?), akut veya kronik.
· Prognoz: topallık kötüye mi gidiyor, ilerleme var mı yoksa static veya artıp azalıyor mu? Eğer kötülüyorsa özellikle neoplazileri düşünmeliyiz. İlerleme varsa belki de incinmedir. Osteroartrit gibi dejeneratif vakalarda topallık sıklıkla artıp azalır, ve özellikle egzersiz sonrası istirahat olmak üzere genelde istirahatten sonra kötüleşir.
· Ağrı; çoğu ortopedik topallık nedenleri ağrıyla ilişkilidir, oysaki Fibrokartilagenöz Emboli gibi ağrısız nörolojik nedenler vardır.
· Tedaviye yanıt; hayvan analjezik mi aldı? Kortikosteroidler? Yanıt var mı?

1. Anamnez
Topallığa Neden Olabilecek Irksal Nörolojik Hastalıklar:
· Cavalierler'de episodik düşmelere neden olan paroksimal diskineziler, Border Terrierler'de Epileptoid Cramping Sendromu,
· Leonberger, Newfoundland ırklarında ırka spesifik nöropatiler,
· Alman Çoban Köpekleri'nde Gracilis Contracture gibi ırka spesifik myopatiler,
· Labradorlar'da egzersiz sonrası kollaps gibi genetik metabolik rahatsızlıklar,
· Dachshund, Poodle, French Bulldog vb kondrodistrofik ırklar, eğer çok lateralize olursa topallığa neden olabilen İntervertebral Disk Hastalığı'na yatkındır.
· Alman Çoban Köpekleri'nde Dejeneratif Myelopati gibi dejeneratif rahatsızlıklar,
· Doberman (disk kaynaklı, orta ve daha yaşlı) ve Great Dane (osseus, genelde juvenil) gibi ırklarda Servikal Spondilomyelopati (Wobbler Sendromu).

Eşkal ve Ortopedik Topallık
· Labrador gibi ırklar Kalça ve Dirsek Displazisi'ne yatkındır.
· Mastifler ve Staffordshire Bull Terrier köpekleri Çapraz Bağ Yaralanmaları'na yatkındır.
· Weimeraner, Japon Akita, Spanieller, Beagle, Bernese, Pointer gibi ırklar Immun Aracılı Poliartrit'e yatkındır.
· Osteokondritis Dissekans (OCD), Patella Lukzasyonu, Panosteitis, Hipertrofik Osteodistrofi gibi genç hayvan hastalıkları (juvenil),
· Osteoartrit ve Osteosarcoma gibi yaşlı hayvan hastalıkları.

2. Hastanın Geçmişi:
Başlangıç ve Prognoz
· Perakut başlangıç: travma (kırık, ligament rupturu), vasküler (Fibrokartilagenöz Emboli).
· Akut başlangıç: Lateralize Disk Ekstrüzyonu, Cranial Çapraz Bağ Yaralanması.
· Kronik progresif: Osteosarkom, Sinir Kılıfı Tümörü, diğer neoplaziler.
· Artıp azalan: İmmun Aracılı Poliartrit, Panosteitis, Osteoartit.
· İlerleyen: vasküler (Fibrokatilagenöz Emboli), bazı incinmeler.

Geçmiş: Ağrı ve Tedaviye Yanıt
· (vocalising) sık ağrı: daha çok nörolojiktir – sinir kökü sıkışması (Disk Ekstrüzyonu), özellikle bakteriyel enfeksiyon eşlik eden menenjit; ama aynı zamanda immun aracılı olabilir.
· Ağrısız: vasküler (Fibrokartilagenöz Emboli), kas kontraksiyonu gibi mekanik topallıklar.
· Ağrı ve sistemik bulgular: İmmun Aracılı Poliartrit, neoplazi.
· Dikkatli palpasyon – ortopedik ve nörolojik muayeneler.

· Analjezik ve kortikosteroid gibi ilaçlara yanıt.

Olası Nörolojik Topallık Nedenleri İçin İpuçları
· Ataksi, İpsilateral Horner Sendromu gibi diğer nörolojik bulgular
· Patiyi sürtme, parezi belirtileri (örneğin Osteosarkom'da görülen belirgin ağrıya dikkat edin, özellikle üst ekstremite belirgin bir ağrıya sahip köpekler postural reaksiyon testlerine yanıt vermeyebilir ve yürürken patilerini sürtebilir).
· Kronikliğe göre marked Muskuler Atrofi; Kullanamama atrofisi kroniktir ve yavaş gelişir, buna karşılık nörolojik atrofi hızlı ve şiddetli olabilir.
· Pedal geri çekmede olduğu gibi azalmış spinal refleksler. Tekrardan, eğer etkilenen üst ekstremitede belirgin bir ağrı varsa dikkat edin, görünür refleks yanıtlarını etkileyebilir.

Parezi = Hareket Anomalisi
· Lateralize Torakalumbar Disk Ekstrüzyonu gibi üst motor nöron parezileri. Hareket gecikmelidir, yavaş başlar ve genellikle inkoordinedir (ataksiktir).
· Lumbosakral Hastalık gibi alt nöron parezileri. Hareket etmeye başlarken normaldir, fakat ağırlığını taşıyabilirliğinin azalması kısa adımlara ve bazen ayak sürümeye yol açar.
· Her ikisine de ayak sürüme ve azalmış proprioseptif refleksler eşlik eder.

Toraks Ekstremitelerinde Topallık / Parezi için Major Nörolojik Ayırıcı Tanılar
· Lateralize İntervertebral Disk Ekstrüzyonu; disk ekstrüzyonu C6-T2 omurga segmentlerini ve sinir köklerini etkiler.
Sinir kökü signature bu bölgedeki sinir köklerine ilişkin ağrı / yangının işaretidir.
Etkilenen köpekler boyun ağrısı ve servikal myelopatinin diğer belirtileri olan veya olmayan intermitant ağırlığını taşıyamayan topallık gösterir.
· Periferal Sinir Kılıfı Tümörü / Lenfoma
· Brakiyal Plexus Nöritis
· Brakiyal Plexus Travması
· (Fibrokartilagenöz Emboli)
· Paroksimal Diskinezi

Pelvik Ekstremitelerde Topallık / Parezi için Major Nörolojik Ayırıcı Tanılar
· Lateralize İntervertebral Disk Ekstrüzyonu
· Fibrokartilagenöz Emboli
· Periferal Sinir Tümörü / Lenfoma
· Lumbosakral Hastalık (Disk Hastalığı, stenoz, Diskospondilitis, neoplazi)
· Travma; lumbal vertebraların kırık / lukzasyonu
· Periferal nöropatiler ve myopatiler
· Dejeneratif Myelopati
· Paroksimal Diskinezi

Topallığın Araştırılması
1. Fiziksel / ortopedik muayene boyunca:
Hayvanı oturur pozisyonda, ayakta ve hareket halindeyken gözlemleyin; normal oturuş pozisyonu (Çapraz Bağ Yaralanması olan köpekler genelde dizlerini bükmede isteksizdir).
Yürüyüşün değerlendirilmesi: hangi bacak(lar) etkilenmiş?
Etkilenmiş olan uzuv(lar)ın eklemlerinin, kemiklerinin ve yumuşak dokularının palpasyonu sırasında; sistematik olun – genellikle distal başlayıp proksimal çalışın. Şişlik, hareket azalması, kas atrofisi ve ağrı gözlemlemeye çalışın.

Kranial Drawer Testi, Çapraz Bağ Yaralanması için tibial itme, Kalça Displazisi için Ortolani Testi gibi spesifik eklem testleri
Görünüşe göre etkilenmemiş uzuv(lar)la karşılaştırma.

2. Nörolojik Muayene
Mental aktivite ve davranış (yürüyüşü beyindeki bir problemden kaynaklanıyor olabilir mi?)
Yürüyüş ve postür: Ataksi? Parezi? Hangi uzuvlar etkilenmiş?
Postural reaksiyonlar: proprioseptif deficit var mı? Şiddetli ağrı varsa yorumlama konusunda dikkatli olun.
Spinal refleksler: Alt motor nöron hastalığı belirtisi var mı?
Kranial sinirler: Beyin hastalıkları belirtisi var mı? Horner Sendromu (olası brachial plexus tutulumu)
Spinal ağrı palpasyonu.

3. Yardımcı testler: kan tahlilleri, radyografi, artrosentez, CT, MRI, elektrodiagnostik değerlendirmeler, kas / sinir biyopsisi

Kan tahlili:
Hematoloji – enfeksiyöz hastalıklar, koagülopati, lösemi, vb
Biyokimya – Hiperadrenokortisizm (myopati), Hipotiroidizm gibi metabolik rahatsızlıklar, kas hastalıkları (Kreatin Kinaz)
Elektrolitler – Hipoadrenokortisizm, Hipokalemi
T4/TSH, Kortizol, ACTH stimülasyonu gibi hormonal testler
Seroloji – Toxoplasma/Neospora
Dejeneratif Myelopati, Episodik Düşme, Egzersiz Kaynaklı Kollaps gibi genetik testler

Radyografi
Birçok ortopedik rahatsızlık normal veya stres radyografik tanıyla belirlenebilir, örneğin:
Kırıklar, Kalça Çıkığı, Çapraz Bağ Yaralanması, Karpal Hiperekstensiyon, Osteoartrit, Osteosarkom

Artosentez
Oldukça kullanışlı ve az tercih edilen bir tanı yöntemi. Düşük morbiditeli çoğu eklem için basittir. İnflamatuvar Artropati'nin (IMPA) tanısı için esastır.

Bilgisayarlı Tomografi
Dirsek Displazisi, Osteokondritis Dissekans gibi çoğu ortopedik rahatsızlık için en uygun tanı aracıdır.

Manyetik Rezonanslı Görüntüleme:
Lateralize İntervertebral Disk Ekstrüzyonu, Fibrokartilagenöz Emboli, periferal sinir yaralanmaları / tümörleri gibi genellikle nörolojik topallık şüphesi olan rahatsızlıklar için en uygun tanı aracıdır.

Nöromuskuler rahatsızlıklar: Nöromuskuler bir rahatsızlıktan şüphelenildiğinde elektrodiagnostik değerlendirme yapılmalıdır. Tanıyı doğrulamak için sıklıkla kas / sinir biyopsisi gerekir.

Özet:
· Birçok sistemik, ortopedik ve nörolojik rahatsızlıklar topallık ve yürüyüş anomalisi olarak tezahür eder.
· Anamnez ve hastanın hikayesinin ikisine birden dikkat edilmesi, yürüyüşün değerlendirilmesi ve kapsamlı fiziksel, ortopedik ve nörolojik muayeneler tanıya giderken uzun bir yol katettirecektir; ama kesin tanı olması muhtemel değildir.
· Daha ileri araştırmalar, muhtemel ayırıcı tanılara göre hedeflenmesi gereken kan tahlili, görüntüleme ve diğer yardımcı testleri içerebilir.
Çev: Burcu ÖZKÖK

Difficult lameness: Neurological or Orthopaedic?

Paul Freeman
University of Cambridge
United Kingdom

How to approach a case of lameness

· Signalment; breed and age are especially important clues to possible differential diagnoses
· Onset: Peracute (trauma?), Acute or Chronic
· Progression; is the lameness worsening, improving or does it remain static or wax and wane. If worsening we would consider neoplasia especially. If improving perhaps an injury. Degenerative conditions like osteoarthritis often wax and wane, and usually are worse after resting, especially rest after exercise.
· Pain; most orthopaedic causes of lameness are associated with pain, whereas there are neurological causes such as fibrocartilaginous embolism which are pain-free.
· Response to treatment; has the animal received analgaesics? Corticosteroids? Any response?

1. Signalment

Breed-specific neurological conditions which may cause lameness:
· Paroxysmal dyskinaesias eg Episodic falling in Cavaliers, Epileptoid cramping syndrome in Border terriers
· Breed-specific neuropathies eg Leonberger, Newfoundland
· Breed-specific myopathies eg Gracilis contracture in German shepherd dog
· Genetic metabolic disorders eg Exercise induced collapse in Labradors
· Chondrodystrophic breeds eg dachshund, poodle, French bulldog etc. Predisposed to intervertebral disc disease which if very lateralised may present as lameness.
· Degenerative conditions eg degenerative myelopathy in German Shepherd dog
· Cervical spondylomyelopathy ('wobbler' syndrome) eg Dobermann (disc associated, middle aged and older), Gt Dane (osseous, usually juvenile)

Signalment and orthopaedic lameness

· Breeds predisposed to hip / elbow dysplasia eg Labrador
· Breeds predisposed to cruciate disease eg Mastiffs, Staffordshire bull terrier
· Breeds predisposed to immune-mediated polyarthritis eg Weimeraner, Japanese Akita, Spaniels, Beagle, Bernese, Pointer
· Young animal (juvenile) conditions eg osteochondritis dissecans (OCD), patella luxation, panosteitis, hypertrophic osteodystrophy
· Old animal conditions eg osteoarthritis, osteosarcoma

2. History:

Onset and progression

· Peracute onset: trauma (fracture, ligament rupture), vascular (fibrocartilaginous embolism)
· Acute onset: lateralised disc extrusion, cranial cruciate ligament disease
· Chronic progressive: osteosarcoma, nerve sheath tumour, other neoplasia
· Waxing / waning: immune-mediated polyarthritis, panosteitis, osteoarthritis
· Improving: vascular (fibrocartilaginous embolism), some injuries

History: Pain and response to treatment

· Severe pain (vocalising): more likely neurological – nerve root entrapment (disc extrusion), meningeal

inflammation especially with bacterial infection but also immune mediated
· Non-painful: vascular (fibrocartilaginous embolism), mechanical lameness eg muscle contracture
· Pain and systemic signs – immune-mediated polyarthritis, neoplasia
· Careful palpation – orthopaedic and neurological examinations
· Response to analgaesics, corticosteroids etc

Clues to possible neurological lameness
· Other neurological signs eg ataxia, ipsilateral Horner syndrome
· Scuffing of paw, signs of paresis (care with marked pain eg osteosarcoma, as dogs with significant limb pain especially upper limb, may not respond to postural reaction testing and may scuff the paw when they walk)
· Marked muscular atrophy relative to chronicity; atrophy of disuse is chronic and slow to develop, whereas neurogenic atrophy may be rapid and severe.
· Reduced spinal reflexes eg pedal withdrawal. Again care if there is significant pain in the affected limb as this may affect the apparent reflex response.

Paresis = abnormality of movement
· Upper motor neurone paresis eg lateralised thoracolumbar disc extrusion. Movement is delayed, slow to initiate, usually incoordinated (ataxic)
· Lower motor neurone paresis eg lumbosacral disease. Movement is initiated normally but reduced ability to bear weight leads to short-strided sometimes shuffling gait.
· Both may be accompanied by scuffing and reduced proprioceptive reflexes

Major neurological differential diagnoses for thoracic limb lameness / paresis
· Lateralised intervertebral disc extrusion; disc extrusion affecting the C6-T2 spinal cord segments and nerve roots
Nerve root signature indicates pain / inflammation associated with nerve root in this zone
Affected dogs show intermittent non-weight-bearing lameness with or without neck pain and other signs of cervical myelopathy
· Peripheral nerve sheath tumour / lymphoma
· Brachial plexus neuritis
· Brachial plexus trauma
· (Fibrocartilaginous embolism)
· Paroxysmal dyskinaesia

Major neurological differential diagnoses for pelvic limb lameness / paresis
· Lateralised intervertebral disc extrusion
· Fibrocartilaginous embolism
· Peripheral nerve tumour / lymphoma
· Lumbosacral disease (disc disease, stenosis, discospondylitis, neoplasia)
· Trauma; fracture / luxation of lumbar vertebra
· Peripheral neuropathies and myopathies
· Degenerative myelopathy
· Paroxysmal dyskinaesia

Investigation of lameness
1. Thorough physical / orthopaedic examination:
Observe the animal sitting, standing and moving; normal sit position (dogs with cruciate ligament disease are usually reluctant to flex the stifle).

Gait assessment: which leg(s) are affected?
Thorough palpation of joints, bones and soft tissues of affected limb(s); be systematic – usually start distally and work proximally. Looking for swelling, reduced movement, muscle atrophy, pain.
Specific joint tests eg cranial drawer, tibial thrust for cruciate disease, Ortolani for hip dysplasia
Comparison with apparently unaffected limb(s)
2. Neurological examination:
Mentation and behaviour (could the gait be caused by a brain problem?)
Gait and posture: ataxia? Paresis? Which limbs are affected?
Postural reactions: any proprioceptive deficits? Caution over interpretation if severely painful.
Spinal reflexes: any evidence of lower motor neurone disease?
Cranial nerves: any evidence of brain disease? Horner syndrome (possible brachial plexus involvement)
Palpation for spinal pain.

3. Ancillary testing: Bloodwork, Radiography, Arthrocentesis, CT, MRI, Electrodiagnostic evaluation, Muscle / nerve biopsy

Blood testing:
Haematology – Infectious disease, coagulopathy, leukaemia etc
Biochemistry – Metabolic disease eg Hyperadrenocorticism (myopathy), hypothyroidism, muscle disease (Creatinine Kinase)
Electrolytes – Hypoadrenocorticism, hypokalaemia
Hormonal tests eg T4/TSH, Cortisol, ACTH stimulation
Serology – Toxoplasma/Neospora
Genetic testing eg Degenerative myelopathy, Episodic falling, Exercise-induced collapse

Radiography:
Many orthopaedic conditions rely on plain or stress radiographic diagnosis, for example:
Fractures, Hip dysplasia, Cruciate ligament disease, Carpal hyperextension, Osteoarthritis, Osteosarcoma

Arthrocentesis:
Very useful and under-used investigation. Simple for most joints with low morbidity. Essential for diagnosis of inflammatory arthropathy (IMPA)

Computed tomography:
Most appropriate test for many orthopaedic conditions eg elbow dysplasia, osteochondritis dissecans

Magnetic resonance imaging:
Most appropriate test usually when neurological lameness expected eg lateralised intervertebral disc extrusion, fibrocartilaginous embolism, peripheral nerve disease / tumours

Neuromuscular disease: Electrodiagnostic evaluation when neuromuscular disease suspected. Muscle/nerve biopsy often needed to confirm

Summary:
· Many different systemic, orthopaedic and neurological diseases can manifest as lameness and gait abnormality
· A combination of attention to signalment and history, an assessment of gait and a thorough physical, orthopaedic and neurological examination will go a long way towards a diagnosis but is unlikely to be conclusive
· Further investigations may involve blood-work, imaging and other ancillary testing which should be targeted according to most likely differential diagnoses

İntervertebral Disk Hastalığının Tedavisinde Güncel Yaklaşımlar

Paul Freeman
Cambridge Üniversitesi
Birleşik Krallık

Bu konferansın temel amacı, İntervertebral Disk Hastalığı'nın tedavisi için mevcut protokollerimizin temelini oluşturan bazı argümanları ve kanıtları sunmanın yanı sıra; birtakım sorular sormak ve gelecekteki gelişmeler ile anlaşılabilirlikte iyileştirmeler için önerilerde bulunmaktır. Disk hastalıklarının teşhis ve tedavisine kapsamlı bir bakış olması amaçlanmamıştır; bunun yerine mevcut fikirlerimize meydan okumak, düşünmeyi ve tartışmayı teşvik etmek gaye edinilmiştir. Konferansın çoğu Akut (Hansen Tip - 1) Disk Ekstrüzyonları ile ilgilidir, ancak arada protrüzyonları da ele alacağız.

Disk Fıtığının Tipleri

1. Hansen Tip 1 Ekstrüzyonu
İntervertebral Disk Fıtığı / Hastalığı'nın köpeklerdeki en yaygın türüdür.
Kondroid dejenerasyonu ve Nucleus pulposus'un kalsifikasyonu ile ilişkilidir.
Kompresif ve kontuzif omurga yaralanmasının bir karışımıdır.
Klinik vakalar ve şiddeti geniş bir aralıktadır.
Prognoz şiddetli vakalar haricinde genelde iyidir.
Hastalığın yönetimi konusunda çokça cevaplanmamış soru vardır.
En sık alınan anamnez kondrodistrofik ırklar ve orta yaştır – genelde 5 yaş civarı görülür ancak 1 yaşından itibaren de ortaya çıkabilir.
Genelde akut veya subakut başlar ve sıklıkla progresif ilerleyen belirtiler verir.
Genelde belirgin ağrı ile ilişkilidir (boyun veya sırt).
Fokal omurga lezyonuna nöroanatomik lokalizasyon vardır.
Radyografide genelde daralan intervertebral disk aralığı görülür.

2. Hansen Tip 2 Protrüzyonu
Sıklıkla kronik progresif belirtiler verir.
Genelde büyük, kondrodistrofik olmayan ve yaşlı köpeklerde görülür.
Dejeneratif Myelopati ve Osteoartrit gibi diğer ayırıcı tanılar ve/veya başka hastalıkların eşlik etmesiyle komplike olabilir.
Genelde birden fazla protrüzyon mevcuttur.
Prognozu belirsizdir – glukokortikoidlerin denenmesi yardımcı olabilir.
Cerrahi tedavinin medikal tedaviden daha etkili olduğu kanıtlanmıştır (9).

3. Sulu Nukleus Pulposus Ekstrüzyonu
Annulus Fibrosus'un rupturu
Kısmen dejenere / non-dejenere Nucleus Pulposus'un fıtığı.
Ağırlıklı olarak kontüzyon yarası.
Kompresyon Nucleus Pulposus'un büyük oranda sıvılaşmasına bağlı olabilir.
Genelde servikal bölgede yaygındır ancak torakalumbar bölgede de gelişebilir.
Akut başlar, 24 saatten sonra sıklıkla progresif ilerler.
Bazen ağrı görülebilir ancak ağrı Tip – 1'e kıyasla daha minimaldir.
Medikal tedavinin cerrahi müdahale kadar etkili olduğu kanıtlanmıştır, ancak hızla kötüleyen servikal vakalarda cerrahi uygun olabilir.

4. Akut Non-Dejenere Nukleus Pulposus Ekstrüzyonu
Annulus Fibrosus'un rupturu
Non-dejenere Nucleus Pulposus'un ekstrüzyonu
Kompresyon yok, %100 kontüzif yaralanma
Perakut başlayan bulgular
Ağırlıklı olarak orta yaşlı ve yaşlı köpekler, Border Collieler vakaların çoğunu oluşturur.
Fokal omurga lezyonuna nöroanatomik lokalizasyon
Genellikle belirgin şekilde asimetriktir.
Genellikle vaka görüldüğünde minimal ağrılı / ağrısızdır ancak sıklıkla başlangıçta acıdan ağlamayla ilişkilendirilir.
Sıklıkla top kovalama gibi yoğun egzersizler sırasında meydana gelir.
Tedavisi medikaldir: Rehabilitasyon ve fizyoterapi
Eğer özellikle ağrı hissi ve spinal refleksler alınabiliyorsa prognoz iyidir.
Egzersiz / travmayla ilişkili olmaması ve ayrımının önemli olmamasına rağmen asıl ayırıcı tanı Fibrokartila genöz Embolidir.

Akut Hansen Tip 1 Ekstrüzyonunun Tedavisi
Dekompresyon – Gerçekten gerekli mi?
Dekompresyonun iyileşme için öneme sahip olduğu, esasen rat modellerinde deneysel olarak kanıtlanmıştır (2,3,4)
Post-operatif kalan kompresif materyalin önemi konusunda çelişkili kanıtlar vardır: Bazı raporlar bunun iyileşmeyi geciktirmede önemli bir faktör olduğunu iddia ederken, diğerleri ise bunun yaygın bir bulgu olduğunu ve iyileşmeyi etkilemediğini belirtmektedir. (5,6)
Dekompresif olmayan tedavi yöntemlerinin birçok durumda eşit derecede etkili olduğuna dair kanıtlar vardır.
ANCAK, bizim ve başkalarının deneyimlerinden biliyoruz ki, dekompresyon işe yarıyor ve görüntülemeye direnmek zor. Şu anda, dekompresyonun gerekliliğine ilişkin genel olarak kabul edilen görüşlerde bir tutarsızlık var.

Ne zaman, nerede ve nasıl dekompresyon yapılmalı
Nörolojik muayene (nöroanatomik lokalizasyon) ile görüntüleme bulguları arasında bir korelasyon olmalıdır, çünkü özellikle tüm spinal kanala BT görüntülemesi yapıldığında sıklıkla rastlantısal disk hernileri keşfedilebilir.
Dekompresif cerrahinin iyileşme hızında ya da tamamlanmasında ne zaman önemli bir fark yaratacağına dair ikna edici kanıtlar eksiktir. Komprese olmuş omuriliğin dekompresyonunun gerekliliği sezgisel olarak doğru gelse de ve aynı zamanda görüntülemelere bakarak bu fikri ekarte etmek zor olsa da, özellikle Hansen Tip 1 IVDH vakalarının çoğunda dekompresyonun iyileşme için elzem olmadığına dair iyi kanıtlar vardır (7,8).

Konuşmacının pratikte genel olarak uyguladığı yönergeler şöyledir:
1. Hayvan geldiğinde ayaklarının üstünde değilse ve nöroanatomik lokalizasyona göre kompresif lezyon doğrulanmışsa – dekompresif cerrahi önerilir.
2. Hayvan ayaktaysa, kompresyonun derecesi ve lezyon nöroanatomik lokalizasyonla bağdaşmadığı konusunda şüpheler de varsa – medikal tedavi önerilir.
AMA: Bozulan nörolojik durum, derin ağrı duyusunun yokluğu, şiddetli, inatçı ağrı, nüks eden problem-muhtemelen cerrahi tedavi endike.
Non-dejenere kompresif (veya non-kompresif) materyal: medikal tedavi (1)
Kronik protrüzyon: cerrahi tedaviyi daha erken düşünün (9,10)

Cerrahi yaklaşım seçeneği
Dorsal Laminektomi. Fıtıklaşmış disk materyaline erişim güçtür. Kronik multiple protrüzyonlar, keşif cerrahisi vb durumlarda tercih edilir.
Hemilaminektomi. Laterale yerleşmiş ekstrüzyonlara erişim kolaydır ancak ventrale lokalize olmuş materyal ve protrüzyonlara erişim genelde güçtür. Üç bitişik boşlukta unilateral olarak komplikasyon olmadan

gerçekleştirilebileceği görülmüş olmasına rağmen, stabiliteyi azaltma potansiyeli olan artiküler işlemlerin çıkarılmasını içerir.
Mini Hemilaminektomi. Eklem proseslerinin korunmasını ve spinal kanal tabanında ventrale erişimi sağlar ancak spinal kordun görüntülenme süresinde azalmayla birlikte nörovasküler demette iatrojenik hasarının artma riski söz konusudur.
Parsiyal Korpektomi. Genellikle Mini Hemilaminektomi veya foramenotomi ile kombine olarak gerçekleştirilir. Spinal korda minimum manipülasyonla ventral yerleşimli fıtıklaşmış materyalin ve protrüzyonların alınmasına izin verir.
"Tek beden hepsine uymaz".
Görüntüleme bulgularını ve fıtıklaşmış materyalin türünü değerlendirin.

Cerrahi müdahalenin zamanı sonucu etkiler mi?
Tekrardan, dekompresyon hızının önemli olabileceğine dair deneysel kanıtlar mevcuttur. (2,3,4)
Aynı zamanda insanlarda yapılan bazı çalışmalar da hızlı dekompresyon ihtiyacını destekliyor görünmektedir (12).
Ayrıca veteriner literatüründe erken dekompresyonun fayda sağladığı görülen birkaç eski vaka serisi de mevcuttur (11).
FAKAT daha güncel kanıtlar, derin ağrı negatif köpeklerde bile bir önemsizliğe işaret ediyor (13). Bu makale, köpeklerin dekompresyondan önce belden aşağısı felçli olduğu süre ile başarılı bir sonuç alma şansı arasında hiçbir ilişki göstermedi. Bununla birlikte, diğerleri erken yapılan dekompresyonun miyelomalazi riskini azaltabileceğini (14) ve aynı gün uygulanan dekompresyonunun paraplejik köpeklerde derin ağrı negatif durumuna ilerleme oranını azaltabileceğini göstermiştir (15).
Deneysel kanıtların çoğu, klinik ortamda nadiren mümkün olan bir şey olan kompresyonun birkaç saat içinde eliminasyonuna dayanır. Aynı zamanda, akut IVDH ile ilişkili omurilik yaralanmasının önemli bir kısmının kompresyondan değil kontüzyondan kaynaklandığı da bir gerçektir. Bununla birlikte, ciddi şekilde kontüzyona uğramış bir omurilikte küçük bir miktar kompresyon bile önemli olabilir; bu, medikal ve cerrahi olarak yönetilen derin ağrı negatif köpekler arasında görülen yanıt farkını açıklayabilir.

Ne zaman fenetrasyonu düşünmeliyim?
Akut IVDH sonrası nüks oranı yüksektir (16,17,18) ve özellikle torakolumbar bölgede nüks katastrofik olabilir. Çoklu Alan Fenestrasyonu'nun akut ekstrüzyonlarda rekürrens oranını azalttığına dair iyi kanıtlar vardır (19). Dejenere intervertebral disklerin gelecekte çıkma olasılığının daha yüksek olduğuna dair kanıtlar da mevcuttur (17). Ancak prosedür bazen zordur, ek cerrahi ve anestezi süresi gerektirir ve potansiyel morbiditeyi arttırır.
Ekstrüzyonların %90'ı T11 ve L3 arasında meydana gelir, bu nedenle nüksetme olasılığını azaltmak için fenestrasyon hedeflenebilir.
Konuşmacının pratiğinde, en azından etkilenen disk artı kranial ve kaudal olarak bitişik olanlar, MRI'da dejenere oldukları görüldüğünde fenestre edilir. Torakolumbar bölgede dekompresif cerrahi uygulandığında 5 diske kadar fenestrasyon yapılır.

Lazer Disk Ablasyonu
Bu, intervertebral disklerin perkütan lazerle kesildiği bir prosedürdür. Profilaktik etkisine dair kanıtlar vardır (20). Prosedür şu anda sadece bir IVDH atağından sonra ve annulusun iyileşmesine izin vermek için ataktan sadece 6 hafta sonra kullanılmaktadır. Etkilenmemiş köpeklerde profilaktik olarak kabul edilebilecek bir işlemdir. Bu, gelecekte, özellikle de Intervertebral Disk Ekstrüzyonu için olası bir genetik temelin keşfedildiği günümüzde dikkate alınması gereken bir şey olabilir (21).

Çeviri: Burcu ÖZKÖK

Current Concepts In The Management Of Intervertebral Disc Disease

Paul Freeman
University of Cambridge
United Kingdom

The main aim of this lecture is to present some of the arguments and evidence which have led to our current protocols for the treatment of intervertebral disc disease, as well as asking some questions and making suggestions for future developments and improvements in understanding. It is not intended to be a comprehensive overview of the diagnosis and management of disc disease, but rather to challenge our current ideas and stimulate thought and discussion. Most of the lecture is concerning acute (Hansen type 1) disc extrusions, but we will consider protrusions occasionally.

Types of Disc Herniation

1. Hansen Type 1 extrusion
The most common type of intervertebral disc herniation / disease in dogs
Associated with chondroid degeneration and calcification of nucleus pulposus
Mixture of compressive and contusive spinal cord injury
Wide range of clinical presentations and severity
Prognosis generally good for all but most severe presentations
Many unanswered questions around management
Most common signalment is chondrodystrophic breeds, median age 5 yrs but can occur from 1 yr
Usually acute or subacute onset, often progressive signs
Usually significant pain associated (neck or back)
Neuroanatomical localisation to focal lesion in spinal cord
Survey radiographs often show narrowed intervertebral disc space

2. Hansen Type 2 protrusion
Often chronic progressive signs
Usually larger, non-chondrodystrophic and older dogs
May be complicated by other differential diagnoses and/or co-morbidities eg Degenerative Myelopathy, Osteoarthritis
Often more than one protrusion present
Prognosis uncertain – Glucocorticoids trial may help
Evidence surgical treatment more effective than medical (9)

3. Hydrated nucleus pulposus extrusion
Rupture of Annulus Fibrosus
Herniation of non or partially degenerate Nucleus Pulposus
Mainly contusive injury
Compression can be caused by highly fluid Nucleus Pulposus
More common in Cervical región but do occur in thoracolumbar
Acute onset, often progressive over 24 hours
Occasionally painful but usually minimal pain compared to Type 1
Evidence medical treatment as effective as surgical, but in rapidly deteriorating cervical case surgery may be appropriate

4. Acute non-degenerate nucleus pulposus extrusion
Rupture of Annulus fibrosus
Extrusion of non-degenerate Nucleus Pulposus

No compression; 100% Contusive injury
Peracute onset of signs
Mainly middle-aged and older dogs, Border Collies over-represented
Neuroanatomical localisation to focal spinal cord lesion
Often markedly asymmetrical
Usually minimally / non-painful by the time presented, although often associated with initial cry of pain
Often occur during vigorous exercise eg ball chasing
Treatment is medical: rehabilitation and physiotherapy
Prognosis good especially if pain sensation and spinal reflexes are preserved
Major differential is Fibrocartilaginous embolism, although this not associated with exercise / trauma, and differentiation not important

Treatment of Acute Hansen Type 1 extrusion
Decompression – Is it really necessary?
There is experimental evidence that decompression is important for recovery, mainly from rat models (2,3,4)
There is conflicting evidence around the importance of residual compressive material post-surgery: some reports claim this is an important factor in delaying recovery whilst others state that it is a common finding and does not appear to affect recovery (5,6).
There is evidence that non-decompressive treatment methods are equally efficacious in many situations ().
BUT we know decompression works, from our own and others' experience, and it is difficult to resist the imaging.
There is currently a lack of equipoise in the generally held opinions regarding the necessity to decompress.

When, where and how to decompress
Must have a correlation between neurological examination (neuroanatomical localisation) and imaging findings, since often incidental disc herniations may be discovered, especially if whole spinal canal CT imaging performed
There is a lack of convincing evidence regarding when decompressive surgery is likely to make a significant difference to either the rate or completeness of recovery. Although it seems intuitive that the compressed spinal cord should be decompressed, and it is difficult to resist this idea when viewing images, there is good evidence that decompression is not essential to recovery for most cases of especially Hansen type 1 IVDH (7,8).

In the speaker's practice the following guidelines are broadly applied:
1. Non-ambulatory at presentation and confirmed compressive lesion correlating with neuroanatomical localisation – decompressive surgery advised
2. Ambulatory at presentation, doubt regarding degree of compression or lesion not correlating with neuroanatomical localisation – medical therapy advised
BUT: deteriorating neurological status, absence of deep pain sensation, severe intractable pain, relapsing/ recurring problem – surgical treatment probably indicated.
Non-degenerate compressive (or non-compressive) material: medical management (1).
Chronic protrusion: consider surgical treatment earlier (9,10).

Choice of surgical approach
Dorsal laminectomy. Poor access to herniated disc material. Reserved for chronic multiple protrusions, exploratory surgery etc
Hemilaminectomy. Good access to lateralised extrusion but poor for ventrally located material and protrusions generally. Involves removal of articular processes so potential for reduced stability, although has been shown that can be performed unilaterally at three adjacent spaces with no complications.
Mini-hemilaminectomy. Preserves articular processes and allows access more ventrally to floor of spinal canal, but with reduced exposure and visualisation of spinal cord and increased risk of iatrogenic damage to neurovascular bundle.

Partial corpectomy. Usually combined with mini-hemilaminectomy or foramenotomy. Allows removal of ventrally located herniated material and protrusions with minimal manipulation of spinal cord.
"One size does not fit all".
Consider imaging findings and type of herniated material.

Does timing of surgery affect outcome
Again experimental evidence indicates that speed of decompression may be important (2,3,4).
Some human studies also appear to support the need for rapid decompression (12).
There are also a few older case series in the veterinary literature which appear to show a benefit from early decompression (11).
BUT more current evidence points to a lack of importance, even in deep pain negative dogs (13). This paper showed no correlation between the length of time which dogs had been paraplegic before decompression, and the chances of a successful outcome. However others have bshown early decompression may reduce the risk of myelomalacia (14), and same-day decompression may reduce the rate of progression to deep pain negative status in paraplegic dogs (15).
Most of the experimental evidence relies on elimination of compression within a few hours, which is something which rarely if ever is possible in the clinical setting. It is also the case that often a significant part of the spinal cord injury associated with acute IVDH is caused by contusion not compression. However it may be the case that even a small amount of compression is significant in a severely contused spinal cord, which would explain the difference in outcome apparently seen between medically and surgically managed deep pain negative dogs.

When should I consider Fenestration?
The recurrence rate following acute IVDH is high (16,17,18), and, especially in the thoracolumbar region, recurrence can be catastrophic. There is good evidence that multiple site fenestration reduces the rate of recurrence in acute extrusions (19). Evidence that degenerate intervertebral discs are more likely to extrude in the future (17). But the procedure is sometimes difficult and requires additional surgical and anaesthesia time and increases potential morbidity.
90% of extrusions occur between T11 and L3 so fenestration can be targeted to reduce chances of recurrence. In the speaker's practice, at least the affected disc plus those adjacent cranially and caudally when they are seen to be degenerate on MRI are fenestrated. Up to 5 discs are fenestrated when decompressive surgery is performed in the thoracolumbar region.

Laser Disc ablation
This is a procedure where intervertebral discs are ablated by percutaneously introduced laser. There is evidence for a prophylactic effect (20). The procedure is currently only used following an episode of IVDH, and only from 6 weeks after the episode in order to allow healing of the annulus. It is a procedure which could be considered as a prophylactic in unaffected dogs. This may be something to consider in the future, especially now that a possible genetic basis for intervertebral disc extrusion has been discovered (21).

References
1. Borlace T., Gutierrez-Quintana R., Taylor-Brown F., De Decker S. (2017) Comparison of medical and surgical treatment for acute cervical compressive hydrated nucleus pulposus extrusion in dogs Veterinary Record 181, 23: 625-625
2. Dimar J.R., Glassman S.D., Raque G.H. et al. (1999) The influence of spinal canal narrowing and timing of decompression on neurological recovery after spinal cord contusion in a rat model. Spine 24, 1623 - 1633
3. Delamarter R.B., Sherman J., Carr, J.B. (1995) Pathophysiology of spinal cord injury. Recovery after immediate and delayed decompression. Journal of Bone and Joint Surgery. American Volume 77, 1042 – 1049
4. Shields C.B., Zhang Y.P., Shields L.B.E. et al. (2005) The therapeutic window for spinal cord decompression in a rat spinal cord injury model. Journal of Neurosurgery:Spine 3, 302 – 307.

5. Roach W.J., Thomas M., Weh J. M. et al. (2012) Residual herniated disc material following hemilaminectomy in chondrodystrophic dogs with thoracolumbar intervertebral disc disease. Veterinary and Comparative Orthopaedics and Traumatology 25, 109 – 115
6. Forterre F. , Gorgas D, Dickomeit M. et al. (2010) Incidence of spinal compressive lesions in chondrodystrophic dogs with abnormal recovery after hemilaminectomy for treatment of thoracolumbar disc disease: a prospective magnetic resonance imaging study. Veterinary Surgery 39, 165 - 172
7. Freeman P.M., Jeffery N.D. (2017) Re-opening the window on fenestration as a treatment for acute thoracolumbar intervertebral disc herniation in dogs. Journal of Small Animal Practice 58: 199-204.
8. Jeffery N.D., Harcourt-Brown T.R., Barker A.K., Levine J.M. (2018). Choices and decisions in decompressive surgery for thoracolumbar intervertebral disc herniation. Veterinary Clinics of North America: Small Animal Practice Jan 2018: 48, 1: 169-186
9. Crawford A.H., DeDecker S. (2017) Clinical presentation and outcome of dogs treated medically or surgically for thoracolumbar intervertebral disc protrusion. Veterinary Record 180: 569
10. Ferrand F.X., Moissonnier P., Filleur A. et al (2015) Thoracolumbar partial lateral corpectomy for the treatment of chronic intervertebral disc disease in 107 dogs. Irish Veterinary Journal 68: 27. 11.
11. Brown N.O., Helphrey M.L., Prata R.G. (1977) Thoracolumbar disk disease in the dog: a retrospective analysis of 187 cases. Journal of the American Animal Hospital Association 13, 665 – 672
12. Piazza M., Schuster J. (2017) Timing of surgery after spinal cord injury. Neurosurgery Clinics of North America 28: 31-39.
13. Jeffery N.D., Barker A.K., Hu H.Z. (2016) Factors associated with recovery from paraplegia in dogs with loss of pain perception in the pelvic limbs following intervertebral disk herniation . Journal of the American Veterinary Medical Association 248, 386 – 394
14. Castel A et al, BMC Vet Res. 2019 Dec 3;15(1):433.
15. Martin
16. Mayhew PD, McLear RC, Ziemer LS et al (2004). Risk factors for recurrence of clinical signs associated with thoracolumbar intervertebral disk herniation in dogs: 229 cases (1994-2000). J Am Vet Med Assoc. Oct 15;225(8):1231-6.
17. Longo
18. Argent
19. Brisson B.A., Holmberg D.L., Parent J. et al. (2011) Comparison of the effect of single-site and multiple-site disc fenestration on the rate of recurrence of thoracolumbar disc extrusion in dogs; a prospective, randomized, controlled study . Journal of the American Veterinary Medical Association 238, 1593 – 1600
20. Dugat D.R., Bartels K.E., Payton M.E. (2016). Recurrence of disk herniation following percutaneous laser disk ablation in dogs with a history of thoracolumbar intervertebral disk herniation. Journal of the American Veterinary Medical Association 249: 1393-1400.
21. Brown EA, Dickinson PJ, Mansour T et al (2017) FGF4 retrogene on CFA12 is responsible for chondrodystrophy and intervertebral disc disease in dogs. Proc Natl Acad Sci U S A Oct 24;114(43):11476-11481.

FIP Tedavisinde Nüksleri Önlemek İçin 10 Kural

Diane D. Addie

1. FIP teşhisinin doğru olduğundan emin olun.
2. Kortikosteroid KULLANMAYIN.
3. Mümkünse GS-441524'ün oral formunu kullanın, enjektabl DEĞİL ya da remdesivir değil.
4. Tedaviye başlamadan önce ve tedavi sürecinin ilk haftasında antiviral ilacın kediyi enfekte eden CoV'a karşı çalışıp çalışmadığını doğrulamak için dışkıda FCoV RNA testi yapın.
5. Beynini virüsten temizlemek için 10 günlük çift doz antiviral uygulayın (kedi nörolojik belirtiler gösteriyorsa bu süre daha uzundur).
6. Kedi kilo aldıkça antiviral dozunu artırmayı unutmayın.
7. Eşzamanlı bir hastalığı tedavi başarısızlığıyla karıştırmayın.
8. İki ardışık normal AGP (alfa-1 asit glikoprotein) testine kadar antiviral ilaçla tedavi edin (iki normal serum amiloid A (SAA) testi de işe yarayabilir).
9. Hastanın re-enfeksiyonunu önlemek için temas halindeki kedilerde FCoV'u elimine edin.
10. Anti-viral tedaviye her kedi için oral olarak 24 saatte bir 100.000 ünite Virbagen Omega (veya 10 mg/kg 72 saatte bir meflokin artı çinko pikolinat veya 0,4mg/kg 24h'de bir ivermektin) ile devam edin.

Aranızda kesin bazı kuralların (1, 7 ve 9) tam anlamıyla nüksleri önlemekle ilgili olmadığını ancak bir nüksün ortaya çıkışını engellemekle ilgili olduğunu hemen farkedenler olacaktır.

GİRİŞ

Feline enfeksiyöz peritonit (FIP) tedavi edildiğinde üç olası sonuç vardır; tam iyileşme, ölüm veya nüksetme. Nüks iyileşmeye/remisyona veya ölüme yol açabilir. Kedilerine FIP tedavisi yaptıran insanlar nüksetmesinden korkarlar. Bana öyle geliyor ki online olarak paylaşılan tedavi protokolleri kolektif deneyim yoluyla hassaslaştıkça nüksler azalıyor.

Feline coronavirus (FCoV) spesifik antiviraller iki ana sınıfa ayrılır; replike olan viral RNA sürecini kesintiye uğratan nükleotid analogları ve replikasyon için gerekli bir ana enzimi inhibe ederek viral replikasyonu durduran 3C benzeri proteaz inhibitörleri. Birincisine örnek olarak GS-441524 (örn. Mutian, GS-442524'ün öncüsü olan Remdesivir) ve EIDD (molnupiravir); proteaz inhibitörünün bir örneği de GC376'dır. İnterferon, çinko pikolinat, ivermektin ve meflokin (Lariam) gibi başka genel antiviraller de vardır.

1. FIP TANISININ DOĞRU OLDUĞUNDAN EMİN OLUN

Tedavi ne kadar iyi olursa olsun, kedide FIP yoksa FIP tedavisi işe yaramaz. Negatif bir FCoV antikor testi (efüzyon değil kanla bakılır), testin yeterince hassas olması koşuluyla, vakaların büyük çoğunluğunda FIP'i dışlar.

Kedi bir hafta içinde GS-441524 tedavisi ile iyileşmeye başlamadıysa, teşhisi tekrar kontrol edin ve hastayı etkileyen ikinci bir durum olmadığından emin olun; 7. maddeye bakın. Kedi bir hafta içinde iyileşir demiyorum ancak önemli iyileşme belirtileri olmalıdır, örn. efüzyon çözünürlüğü, iştah artışı.

Kısaca FIP teşhisi

Bir kan örneğinde (efüzyon değil) negatif FCoV antikor testi çok nadiren FIP'i dışlar ancak Biogal FCoV immunocomb gibi hassas bir antikor testi kullandığınızdan emin olun. Addie ve ark., 2015

Aşağıdaki durumlarda FIP teşhisinin doğru olduğundan emin olabilirsiniz:

· Efüzyon (efüzyonlu FIP) veya mezenterik lenf nodu ya da başka bir organın (non-efüzyonlu FIP) ince iğne aspirasyonu ile yapılan pozitif FCoV RT-PCR testi, çok nadir vakalar dışında hemen hepsinde FIP tanısını verir.
· Biyopside FIP'in histopatolojik olarak doğrulanması.

FCoV RT-PCR testi mevcut değilse veya testin yanlış negatif sonuç verdiğini düşünüyorsanız, lütfen bilinçli bir görüş oluşturmak için FIP Diagnostic Algorithm adımlarını izleyin; http://www.catvirus.com/downloads.html#FIPalgorithm adresinden indirin (çeviri için Medicare'e teşekkürler, Türkçe olarak mevcut). Yanlış negatif sonuçların yüksek oranı nedeniyle kan numunelerinde FCoV RT-PCR testlerini KULLANMAYIN.
RT-PCR mevcut değilse, lütfen bilinçli bir görüş oluşturmak için www.catvirus.com adresinden FIP Diagnostic Algorithm adımlarını izleyin.

DAHA FAZLA BİLGİ İÇİN LÜTFEN BU VİDEOLARI İZLEYİNİZ.
Türkçe tercümeli FIP teşhisi konulu web seminerim:
www.youtube.com/watch?v=_-Kx0Qre1MQ&t=584s
GS-441524 bu kediyi neden tedavi etmedi?
Bitchute: https://www.bitchute.com/video/ieNrIeJ2KJeo/
YouTube: https://youtu.be/KmB6lu8Jg2Q
Rumble: https://rumble.com/v13riqd-why-did-gs-441524-not-cure-this-cat.html
Odysee: https://odysee.com/@Catvirus:3/Theo_ascitic_cat:f
Kedim FIP hastası:
https://youtu.be/dDIHYKAnDuY
Pancho'da FIP Var mı?
https://www.youtube.com/watch?v=_JLdLQKpoyA
Tommy'nin FIP'i Var mı? 1-5. bölümler şu platformlarda bulunabilir:
https://www.bitchute.com/video/z06chepJrPZ5/
https://youtu.be/F_rRr6pZ1RE
https://odysee.com/@Catvirus:3/FelineInfectiousPeritonitisTommy1:a

2. KORTİKOSTEROİD KULLANMAYIN
Kortikosteroidler tedaviyi sabote edecektir, sadece tüm umutlar kaybolduğunda palyatif olarak kullanılmalıdır. FIP için tedavi ettiğiniz bir kedide kortikosteroidlerin sürekli kullanımı, kediyi nükse predispoze hale getirecektir; eğer bir anti-inflamatuar kesinlikle gerekliyse, bunun yerine meloksikam kullanın (tabii ki uygun bir arınma döneminden sonra).

3. GS-441524 VEYA EIDD'NİN ORAL BİR FORMUNU KULLANIN, GS ENJEKSİYON VE REMDESIVIR DEĞİL
Çevrimiçi danışmanlık pratiğimde giderek artan bir şekilde FIP nüksetme vakaları görüyorum; çoğunun ortak bir yanı var, o da tedavilerinin enjekte edilebilir bir adenosin nükleaz inhibitörü (GS-441524) ile BAŞLAMASI veya tamamen enjeksiyon yoluyla olması. Bazılarına antiviral ile birlikte kortikosteroidler de verilmiş.

FCoV, FIP vakalarında bile esas olarak bağırsakta çoğalır ve oral antiviral, onu en fazla çoğalma bölgesinde vurur. Buna karşılık, enjeksiyonların bağırsağa nüfuzu zayıftır, bu nedenle ilaca dirençli kaçış mutantlarının ortaya çıkması daha olasıdır, genellikle kan beyin bariyerini geçerek nörolojik nükslere yol açarlar.

Ne yazık ki bu talihsiz kedileri en iyi nasıl tedavi edeceğimi bulamadım. Şu anda, aşağıdakilerden bazılarını deniyoruz:

o Oral GS-441524 nörolojik dozlarda (yani normal dozun iki katı), 12 hafta boyunca gıda ile (bağırsaktan geçişi yavaşlatmak ve emilimi artırmak için), bölünmüş dozlarda 24 saatte bir. EIDD (molnupiravir), virusun GS ilaçlarına dirençli olması durumunda beyinde viral replikasyonu durdurma ihtimalini artırmak için GS-441524 ile birlikte kullanılabilir.
o Meloksikam, kan basıncı ve böbrek fonksiyonlarının normal olmasını sağlar.
o Gabapentin.
o 100.000 ünite Virbagen Omega (feline interferon) her bir kedi için, oral, 24 saatte bir.
o Kalsitriol 9 ng/kg 3-4 günde bir (haftada iki kez). Kan kalsiyumu yükselirse bırakın.

o Ivermektin 0,1-0,2 mg/kg 12 saatte bir ve 5 mg çinko pikolinat (Solgar) 24 saatte bir, her bir kedi için.
o Düşük doz prednizolon, diğer her şey başarısız olursa.

4. TEDAVİYE BAŞLAMADAN ÖNCE FCoV RNA TEŞHİSİ VE TEDAVİNİN İLK HAFTASI TAMAMLANDIĞINDA İLACIN ÇALIŞIP ÇALIŞMADIĞINI DOĞRULAMAK İÇİN DIŞKI TESTİ YAPIN.

Bu bize, kullandığımız ilacın kedinin enfekte olduğu virusa karşı etkili olup olmadığını veya virusun ilaca dirençli olup olmadığını test etmek için yararlı bir non-invaziv yöntem sağlar. Bununla birlikte, FIP'li kedilerin sadece %75'i dışkılarında virus saçar.

Antiviral ilaca başlamadan önce kedinin virus saçıp saçmadığını anlamak için dışkı örneği alın (RT-PCR reaksiyonunu engellememesi için kedi kumu olmadan), FIP'li kedilerin %25'inin artık virus saçmadığını unutmayın, yani kedinin FCoV saçtığını varsayamazsınız.

Antiviral ilaca başladıktan bir hafta sonra FCoV RT-PCR testi ile dışkıyı tekrar test edin; ilaç çalışıyorsa dışkı negatif olmalı ya da CT değerinin virus yükünün azaldığını gösterecek derecede artması gerekir. Örnek hala pozitifse, antiviraliniz kediyi enfekte eden virusa karşı çalışmıyordur ve başka bir antiviral türü kullanmanız gerekir; antiviraller ya nükleotid analogları (örn. GS-441524, molnupiravir) ya da 3C benzeri proteaz inhibitörleridir (örn. GC376).

5. BEYNİ VİRUSTEN TEMİZLEMEK İÇİN 10 GÜNLÜK ÇİFT DOZLU ANTİVİRAL İLAÇ KÜRÜ VERİN

Antiviral ilaçlar kan-beyin bariyerini iyi geçemezler; bu nedenle nörolojik vakalarda çift doz nükleotid analog antiviraller kullanılır. Nörolojik nüksleri önlemek için tüm FIP vakalarıma, yaklaşık 10-14 günlük, çift doz ilaç kürü verilmesini tavsiye ediyorum ki bunun için antiviral tedavi sürecinin başlangıç aşaması en doğru zamandır (Açıkçası nörolojik FIP vakaları 10 günden uzun tedavi gerektirir).

Doz: Mutian için çift doz, bölünmüş dozlar halinde 24 saatte bir 200 mg/kg'dır. Üzgünüm, Aura Lucky, Pine, Hero veya diğer markaların dozlarını bilmiyorum ancak Pedersen & Jacque "GS-441524'ün oral formülasyonları ile tedavi" adında birçok marka için doz oranları olan bir makale yazdılar.

GI yoldan geçişi yavaşlatmak, maksimum sistemik absorbsiyonu kolaylaştırmak ve tabii ki özofajiti önlemek için hapların ardından yiyecek verilmelidir.

10 gün sonra intra-oküler ve nörolojik durumlar hariç, normal doza düşürebilirsiniz, bu durumların klinik belirtileri düzelene kadar aynı dozda kalması gerekecektir.

6. KEDİ KİLO ALDIKÇA ANTİVİRAL İLAÇ DOZUNU ARTIRMAYI UNUTMAYINIZ

İlacın çok az verilmesi virusun antiviral ilaca dirençli hale gelmesine neden olabilir, bu nedenle hastanın kilosunu haftalık olarak izlemek ve dozu buna göre ayarlamak önemlidir. FIP'ten kurtulan kediler, oldukça hızlı bir şekilde kilo alırlar; ortalama olarak günde yaklaşık 25 gram (bir ons).

7. EŞZAMANLI BİR HASTALIĞI TEDAVİ BAŞARISIZLIĞI İLE KARIŞTIRMAYIN

FIP'li kedilerin yaklaşık %50'si lenfopeniktir; bu nedenle immun sistemleri iyi çalışmıyor ve bu da onları sekonder hastalıklara yatkın hale getiriyor. Bunların en yaygın olanları enfeksiyöz anemi (önceden Haemobartonella felis olarak bilinen hemotropik Mycoplasmosis), toksoplazmoz ve latent feline herpes virus enfeksiyonunun nüksetmesidir. Tuhaf bir şekilde FIP'li kediler trikobezoara yatkın görünüyor, bu nedenle yaşlarına bakılmaksızın tüm FIP hastalarına bir çorba kaşığı Royal Canin Ageing 12+ kuru kedi maması öneriyorum; kişisel deneyimime göre mama tüy yumaklarının azaltılması için en iyisi.

FIP tedavinizin işe yaramadığı sonucuna varmaktansa, herhangi bir ikincil durumu doğru bir şekilde teşhis etmek ve buna göre tedavi etmek önemlidir. Yukarıda 4. maddede belirtilen hazırlık çalışmalarını yaptıysanız,

seçtiğiniz antiviralin hastanıza bulaşan virusu yok edip edemediğini bilirsiniz.

8. ARDIŞIK İKİ NORMAL AGP TESTİNE KADAR ANTİVİRAL İLAÇLA TEDAVİ EDİN
FIP tedavisinin çok erken kesilmesi nüksetme olasılığını yükseltir, bu nedenle bir kedinin remisyondan ziyade ne zaman iyileştiğini kesin olarak bilmek önemlidir ve sadece 12 hafta tedavi uygulamak nüksetme olmayacağını garanti etmez.

Normal bir alfa-1 asit glikoprotein (AGP) seviyesi, FIP tanısını ekarte eder. Yükseltilmiş AGP, FIP için yararlı bir teşhis belirtecidir; duyarlıdır, ancak spesifik değildir. Giori ve ark., 2011, AGP'nin normal seviyelere tutarlı bir şekilde düşmesinin FIP'ten iyileşmenin bir göstergesi olduğunu bildirdiler. Addie ve ark., 2022, sadece remisyonda olan kedilerin hangi tedavide olurlarsa olsunlar AGP seviyelerini yükseltme eğiliminde olduklarını belirtmişlerdir.

AGP seviyelerini tedaviye başladıktan yaklaşık 3-4 hafta sonra azalmış mı diye test ediyoruz, şayet hala yükseliyorsa 7-14 gün sonra tekrar test ediyoruz. En az bir hafta arayla iki ardışık normal AGP sonucu (≤500µl) aldığımızda, GS-441524 tedavisini durdurur ve oral Virbagen Omega'ya geçeriz (aşağıya bakın).

NOT: Nadir durumlarda, nörolojik FIP'li kedilerde AGP artışı yoktur.

Serum amiloid A (SAA) seviyelerinde tutarlı bir azalma da işe yarayabilir; FIP'te bunun arttığını (Giordano ve ark., 2004) ve Mutian X tedavisi ile azaldığını (Krentz ve ark., 2021) biliyoruz ancak FIP iyileşmesini remisyondan ayırt etmek için bir belirteç olup olmadığını henüz kimse yayınlamadı.

Kedilerin oral GS-441524 (Mutian X) tedavisine ihtiyaç duyduğu süre ortalama 7-8 haftaydı ancak bazı kediler daha uzun süreye ihtiyaç duydu. Diğer markalarla yapılan tedavinin iyileşmeyi etkilemesi ne kadar sürer bilmiyorum; çoğu veteriner hekim Pedersen'in çalışmasına göre 12 hafta olarak tahmin etmektedir (Pedersen ve ark., 2019) ancak kanıtlara dayalı protokoller oluşturmak için gerçekten bilimsel çalışmalara ihtiyaç var. Benim inancım, herkese uyan tek bir tedavinin FIP için işe yaramayacağı ve bireysel olarak her kedi için optimal bir tedavi rejiminin gerekli olduğudur.

9. HASTANIN RE-ENFEKSİYONUNU ÖNLEMEK İÇİN TEMAS HALİNDEKİ KEDİLERDE FCoV'U ELİMİNE EDİN
Tamam, re-enfeksiyon bir nüksetme değildir ve aslında yeniden enfekte olmuş bir kedinin, bir FIP nüksü yaşayıp yaşamayacağını bilmiyoruz ama neden bu riske girelim? Bu nedenle hastanın re-enfeksiyonunu önlemek için evdeki diğer kedilerin dışkılarını test ederek hangisinin FCoV saçtığını tespit ederiz. Virus saçan kedilere 5-7 günlük oral GS-441524 kürü verilir (ilacın virusun yerleştiği kolona ulaşmasını sağlamak için aç karnına verilmesi sonrasında az miktarda yiyecek ya da sıvı takviyesi yapılması önerilir)ve virus yaymadıklarından emin olmak için dışkıları test edilir.

Şimdiye kadar bu protokol, bu kedilerde FIP'i önledi, bu da ek bir avantaj. Beklenmeyen ve memnuniyetle karşılanan bir diğer sonuç ise 85 kediden 5'inin sahiplerinin bize, kedilerinin kronik ishal sorunlarının kısa süreli oral GS-441524 küründen sonra düzeldiğini söylemeleriydi.

FCoV elimine edildikten sonra iyileşen kronik ishalli bir kedinin filmi:
Bitchute: https://www.bitchute.com/video/Rt1e8hhrqOMW/
Rumble: https://rumble.com/vrlrbh-feline-coronavirus-chronic-enteritis-and-faecal-incontinence.html
Odysee: https://odysee.com/@Catvirus:3/Feline_coronavirus_enteritis:b
Bastyon: https://bastyon.com/
index?v=47610de929e97f57e34fb45990036792a4926f13d7325a2fa5405a78def37bc7
(Bu film, YouTube sansürü nedeniyle YouTube'a yüklenmedi: Kanalımın silinmesi riskini almak istemedim. Ayrıca ortaya çıkan yeni ifade özgürlüğü platformlarını desteklemek istiyorum.)

10. ANTİ-VİRAL TEDAVİYE HER KEDİ İÇİN ORAL OLARAK 24 SAATTE BİR 100.000 ÜNİTE VİRBAGEN OMEGA İLE DEVAM EDİN...
... (veya VO mevcut değilse, çinko pikolinat ve haftada 2 veya 3 kez 10mg/kg meflokin (Lariam, Roche) ya da 2 ila 3 hafta boyunca 24 saatte bir 0,2mg/kg oral ivermektin kullanın).

Antiviraller keşfedilmeden önce FIP tedavisi için kedi interferon omega (Virbagen Omega, Virbac, Fransa) ile birlikte yarım doz meloksikam kullanıyordum ve şimdi bir tür güvenlik ağı olarak antiviral süreçten sonra ağızdan verilmesini tavsiye ediyorum.

Doz: Kedi başına her gün oral 100.000 ünite Virbagen Omega: Bir şişe genellikle yaklaşık 3 ay gider. Seyreltme talimatları (üzgünüz, yalnızca İngilizce) buradan indirilebilir:

www.catvirus.com/treatment.htm#Virbagen
Kedinin FCoV antikor titresi önemli ölçüde düşene kadar (yani üç kattan fazla) oral Virbagen Omega'ya devam edin; bu, vücutta immun yanıtı uyaran daha fazla virus olmadığının kanıtıdır. Bu adımın gerekli olduğundan kesinlikle emin olmadığımı itiraf etmeliyim ancak bu bakım sonrası hastalarımdan hiçbirinde nüks görülmedi, buna karşın başka bir yerde 12 hafta GS-441524 ile tedavi edilen ve kedi interferonunu almayan nüksetmiş bir vaka sevk edildi.

Virbagen Omega mevcut değilse, bir alternatif çinko pikolinat (5mg/kedi q24h) ve meflokin (Lariam, Roche) her üç günde bir 10mg/kg, ancak toksisite belirtilerine dikkat edin.

İVERMEKTİN
Türkiye'deki veteriner hekimlere, ivermektinin antiviral ve ayrıca anti-inflamatuar özelliklere sahip olduğu ve COVID19'u tedavi etmek ve önlemek için yaygın olarak kullanıldığı konusunda beni uyardıkları için minnettarım. https://c19ivermectin.com/ Şu anda onu kronik FCoV ile ilişkili ishali olan kedilerde kullanıyoruz ve çinko pikolinat (2 hafta boyunca günde 5 mg/kedi) ile kombine edildiğinde daha etkili olduğunu bulduk.

İvermektinin antiviral oral dozu, 12 saatte bir 0,1-0,2 mg/kg'dır. Bunu akut FIP'i tedavi etmek için kullanmadık ve birkaç hafta süreyle verilecek olursa, toksisite olasılığı konusunda endişelenmekteyiz. Bu konuda güncel gelişmelerden haberdar olmak isterseniz, bülten listeme katılmak için lütfen e-mail gönderin; draddie@catvirus.com veya MeWe'de beni takip edin; mewe.com/i/catvirus1

Çeviri: Müjgan ÇEVİK AKSAY

10 Rules for Preventing Relapses in FIP Treatment

Diane D. Addie

1. Make sure the FIP diagnosis is correct
2. Do NOT use corticosteroids
3. Use an oral form of GS-441524, NOT an injectable form and not remdesivir, if possible
4. Test faeces for FCoV RNA before starting treatment and one week into treatment to confirm that the antiviral drug works against the CoV infecting the cat
5. Give a 10 day course of double dose of antiviral to clear the brain of virus (obviously longer if the cat is showing neurological signs)
6. Remember to increase the antiviral dose as the cat gains weight
7. Don't mistake a concurrent disease for treatment failure
8. Treat with antiviral drug until two consecutive normal AGP (alpha-1 acid glycoprotein) tests (two normal serum amyloid A (SAA) tests may also work)
9. Eliminate FCoV from in contact cats to prevent re-infection of the patient
10. Follow up the anti-viral treatment with 100,000 units of Virbagen Omega by mouth per cat q24h (or 10mg/kg mefloquine q72hrs plus zinc picolinate; or ivermectin at 0.4mg/kg q24h)

The precise amongst you will immediately realise that some of the rules (items 1, 7 and 9) are not strictly about preventing relapses, but are about preventing the appearance of a relapse.

INTRODUCTION

There are three possible outcomes when cats are treated for feline infectious peritonitis (FIP): complete cure, death or a relapse. Relapse may lead to either cure/remission or death. Many people treating their cats for FIP fear a relapse. It appears to me that as treatment protocols are being refined through the collective experience being shared online, that the frequency of relapses is reducing.

Feline coronavirus (FCoV) specific antivirals fall into two main classes: nucleoside analogues, which interrupt the process of viral RNA being replicated, and 3C-like protease inhibitors, which halt viral replication by inhibiting a major enzyme essential for replication. Examples of the former are GS-441524 (e.g. Mutian, Remdesivir, which is the precursor of GS-442524) and EIDD (molnupiravir); and an example of a protease inhibitor is GC376. There are other general antivirals such as interferon, zinc picolinate, ivermectin and mefloquine (Lariam).

1. MAKE SURE THE FIP DIAGNOSIS IS CORRECT

No matter how good the treatment is, if the cat does not have FIP, then FIP treatment won't work. This sounds very obvious, but you'd be surprised how often the diagnosis is wrong. A negative FCoV antibody test (performed on blood, not effusion) rules out FIP in the vast majority of cases, provided the test is sensitive enough.

If the cat has not begun to improve with GS-441524 treatment within one week, then re-check the diagnosis and make sure that there isn't a second condition afflicting the patient: see item number 7. I'm not saying the cat will recover in a week, but there should be significant signs of recovery beginning, e.g. resolution of effusion, increase in appetite.

FIP diagnosis in a nutshell

A negative FCoV antibody test on a blood sample (not effusion) rules out FIP in all but very rare cases, but make sure you use a sensitive antibody test such as the Biogal FCoV Immunocomb.Addie et al, 2015

You can feel reasonably certain that the FIP diagnosis is correct if you have:

· A positive FCoV RT-PCR test on an effusion (effusive FIP) or fine needle aspirate of a mesenteric lymph node or other organ (for non-effusive FIP) is diagnostic of FIP in all but very rare cases.

· Histopathological confirmation of FIP on a biopsy.

If FCoV RT-PCR testing is not available, or you think the test gave a false negative result, then please follow the steps of the FIP Diagnostic Algorithm to form an educated opinion: download from http://www.catvirus.com/downloads.html#FIPalgorithm (available in Turkish, with thanks to Medicare for the translation). Do NOT use FCoV RT-PCR tests on blood samples because of the high rate of false negative results.
If RT-PCR is not available, then please follow the steps of the FIP Diagnostic Algorithm from www.catvirus.com to form an educated opinion.

FOR MORE INFORMATION PLEASE WATCH THESE FILMS.
My webinar on FIP diagnosis, with Turkish translation:
www.youtube.com/watch?v=_-Kx0Qre1MQ&t=584s
Why did GS-441524 not cure this cat?
Bitchute: https://www.bitchute.com/video/ieNrIeJ2KJeo/
YouTube: https://youtu.be/KmB6lu8Jg2Q
Rumble: https://rumble.com/v13riqd-why-did-gs-441524-not-cure-this-cat.html
Odysee: https://odysee.com/@Catvirus:3/Theo_ascitic_cat:f
My cat has FIP:
https://youtu.be/dDlHYKAnDuY
Does Pancho Have FIP?
https://www.youtube.com/watch?v=_JLdLQKpoyA
Does Tommy Have FIP? Parts 1-5 can be found on these platforms:
https://www.bitchute.com/video/z06chepJrPZ5/
https://youtu.be/F_rRr6pZ1RE
https://odysee.com/@Catvirus:3/FelineInfectiousPeritonitisTommy1:a

2. DO NOT USE CORTICOSTEROIDS
Corticosteroids will sabotage the treatment and should only be used palliatively when all hope is lost. Continued use of corticosteroids in a cat you are treating for FIP will predispose the cat to a relapse: if an anti-inflammatory is absolutely necessary use meloxicam instead (following a suitable wash-out period, of course).

3. USE AN ORAL FORM OF GS-441524 OR EIDD, NOT GS INJECTIONS AND NOT REMDESIVIR
I increasingly see FIP relapse cases in my online consulting practice: most have one thing in common and that is that their treatments BEGAN with an injectable form of adenosine nuclease inhibitor (GS-441524), or was entirely by injection. Some were also given corticosteroids along with the antiviral.
FCoV replicates primarily in the intestine, even in FIP cases, and the oral antiviral hits it at the site of greatest replication. In contrast the injections have poor penetration of the intestine, therefore drug-resistant escape mutants are more likely to appear, often crossing the blood brain barrier, leading to neurological relapses.
Sadly I have not figured out how best to cure these unfortunate cats. At present, we are trying some of the following:
o Oral GS-441524 at neurological doses (i.e. double the normal dose) q24h in divided doses with food (to slow passage through the intestine and increase absorption) for 12 weeks. EIDD (molnupiravir) can be used alongside GS-441524 to increase the chances of halting viral replication in the brain in case the virus is resistant to GS drugs.
o Meloxicam, provided blood pressure and kidney function are normal.
o Gabapentin.
o 100,000 units of Virbagen Omega (feline interferon) per cat by mouth q24hrs.
o Calcitriol 9 ng/kg every 3-4 days (twice per week). Stop if blood calcium increases.
o Ivermectin at 0.1-0.2mg/kg q12h and 5mg zinc picolinate (Solgar) per cat q24h.
o Low dose prednisolone if all else fails

4. TEST FAECES FOR FCOV RNA BEFORE STARTING TREATMENT AND ONE WEEK INTO TREATMENT TO CONFIRM THAT THE DRUG WORKS

This gives us a useful non-invasive method of testing whether the drug you are using is effective against the virus that the cat is infected with, or whether the virus is resistant to the drug. However, only 75% of cats with FIP shed virus in their faeces.

Take a faecal sample (without cat litter, which can inhibit the RT-PCR reaction) before beginning the antiviral drug to ensure that the cat is shedding virus because remember that around 25% of cats with FIP no longer shed virus, so you can't just assume that the cat is shedding FCoV.

Test the faeces again one week into the antiviral drug course by FCoV RT-PCR test: if the drug is working, the faeces should have become negative, or at least the CT should have increased significantly indicating reduced virus load. If the sample is still positive then your antiviral is not working against the virus infecting the cat and you need to use another type of antiviral: antivirals are either nucleoside analogues (e.g. GS-441524, molnupiravir) or 3C-like protease inhibitors (e.g. GC376).

5. GIVE A 10 DAY COURSE OF DOUBLE DOSE ANTIVIRAL DRUG TO CLEAR THE BRAIN OF VIRUS

Antiviral drugs do not cross the blood-brain barrier well; therefore double doses of nucleoside analogue antivirals are used in neurological cases. In an attempt to avert neurological relapses, all my FIP cases are advised to give a short double course of antiviral drug for about 10-14 days, which is best given at the start of the antiviral treatment course. (Obviously neurological FIP cases require treatment for longer than 10 days).

Dose: The double dose for Mutian is one Mutian 200mg per kg q24 hours in divided doses. I'm sorry I don't know the doses for Spark, Aura Lucky, Pine, Hero or other brands, but Pedersen & Jacque wrote an article called "Treatment with oral formulations of GS-441524" which does have dose rates for many brands.

Pills should be followed by food to slow transit through the GI tract to facilitate maximum systemic absorption, and of course to prevent oesophagitis.

After 10 days, you can reduce to normal dose except in intra-ocular or neurological cases, which will have to remain on that dose until recovery from clinical signs.

6. REMEMBER TO INCREASE THE DOSE OF THE ANTIVIRAL DRUG AS THE CAT GAINS WEIGHT

Giving too little of the drug could cause the virus to become resistant to the antiviral drug, therefore it's important to monitor the patient's weight weekly and adjust the dosage accordingly. Cats recovering from FIP gain weight remarkably quickly: about 25 grams (one ounce) per day on average.

7. DON'T MISTAKE CONCURRENT DISEASE FOR TREATMENT FAILURE

About 50% of cats with FIP are lymphopenic; therefore their immune system isn't functioning well which makes them prone to secondary diseases. The most common of these are infectious anaemia (haemotropic Mycoplasmosis, formerly known as Haemobartonella felis), toxoplasmosis and recrudescence of latent feline herpesvirus infection. Bizarrely, cats with FIP also seemed to be prone to trichobezoar, which is why I recommend giving a soup spoon of Royal Canin 12+ Ageing dry cat food to all FIP patients, regardless of their age: in my personal experience that food is the best for reducing furballs.

It is important to accurately diagnose any secondary condition and treat accordingly, rather than jump to the conclusion that your FIP treatment isn't working. If you have done the preparatory work outlined in Paragraph 4 above, you will know whether or not the antiviral you have chosen is able to eliminate the virus infecting your patient.

8. TREAT WITH ANTIVIRAL DRUG UNTIL TWO CONSECUTIVE NORMAL AGP TESTS

A relapse is more likely to occur if FIP treatment is stopped too soon, so it's important to know for certain when a cat is cured, rather than in remission, and simply treating for 12 weeks does not guarantee that a relapse will not occur.

A normal alpha-1 acid glycoprotein (AGP) level rules out a diagnosis of FIP. Raised AGP is a useful diagnostic marker for FIP: it is sensitive, but not specific.Giori et al, 2011 A consistent reduction of AGP to normal levels was shown to be an indicator of recovery from FIP Addie et al, 2022 whereas cats who were only in remission tended to have raised AGP levels, despite whatever treatment they were on.

We test AGP levels at about 3-4 weeks into treatment to see if it has reduced, if it is still raised, we re-test 7-14 days later. Once we have two consecutive normal AGP results (≤500µl) at least one week apart we stop the GS-441524 treatment and go on to oral Virbagen Omega (see below).

A consistent reduction in serum amyloid A (SAA) levels may also work: we know it is raised in FIP,Giordano et al, 2004 and that it reduces with Mutian X treatment, Krentz et al, 2021 but nobody has yet published whether or not it is a marker for differentiating FIP recovery from remission.

The average time that cats required oral GS-441524 (Mutian X) treatment was 7-8 weeks, but some cats did require longer courses. I don't know how long treatment with other brands takes to effect recovery: most vets estimate 12 weeks, based on the Pedersen study Pedersen et al, 2019 but really scientific studies are required to establish protocols based on evidence. My belief is that a one size fits all treatment is not going to work for FIP and that an optimal treatment regime is required for each cat as an individual.

9. ELIMINATE FCOV FROM IN CONTACT CATS TO PREVENT RE-INFECTION OF THE PATIENT

OK—so re-infection isn't a relapse, and in truth, we don't know if a re-infected cat would experience an FIP relapse or not, but why take that chance? Therefore to avoid re-infection of the patient we test the faeces of other cats in the household to find out which of them is shedding FCoV. Cats which shed virus get a 5-7 day course of oral GS-441524 (on an empty stomach, to enable the drug to reach the colon, where the virus is, but followed by a small amount of food or liquid) and their faeces were tested afterwards to make sure they were no longer shedding virus.

So far this protocol has prevented FIP in those cats, which is an added bonus. Another unexpected and welcome result was that the guardians of 5 of 85 cats told us that their cats' chronic diarrhoea problems resolved after the short oral GS-441524 course.

Film of a cat with chronic diarrhoea who recovered after FCoV was eliminated:
Bitchute: https://www.bitchute.com/video/Rt1e8hhrqOMW/
Rumble: https://rumble.com/vrlrbh-feline-coronavirus-chronic-enteritis-and-faecal-incontinence.html
Odysee: https://odysee.com/@Catvirus:3/Feline_coronavirus_enteritis:b
Bastyon: https://bastyon.com/
index?v=47610de929e97f57e34fb45990036792a4926f13d7325a2fa5405a78def37bc7
(This film was not put onto YouTube because of YouTube censorship: I did not want to risk my channel being obliterated. I also want to support the new freedom of speech platforms which are springing up.)

10. FOLLOW UP THE ANTI-VIRAL TREATMENT WITH 100,000 UNITS OF VIRBAGEN OMEGA (VO) BY MOUTH PER CAT Q24H ...

... (or if VO not available use zinc picolinate and either 10mg/kg mefloquine (Lariam, Roche) 2 or 3 times per week or oral ivermectin at 0.2mg/kg q24h for 2 to 3 weeks).

I was using feline interferon omega (Virbagen Omega, Virbac, France) along with half dose meloxicam to treat FIP before the antivirals were discovered, and I now recommended that it be given orally after the antiviral course as a kind of safety net.

Dose: 100,000 units of Virbagen Omega per cat by mouth every day: one vial usually lasts about 3 months. The dilution instructions (sorry, only in English) can be downloaded here: www.catvirus.com/treatment.htm#Virbagen
Continue oral Virbagen Omega until the cat's FCoV antibody titre falls significantly (i.e. over three-fold) which is evidence that there is no more virus in the body stimulating an immune response.

I have to admit to not being absolutely sure that this step is necessary, but none of my patients who got this aftercare relapsed, whereas I was referred a case that was treated elsewhere for 12 weeks with GS-441524 but did not get feline interferon and relapsed. If Virbagen Omega is not available, an alternative is zinc picolinate (5mg/cat q24h) and mefloquine (Lariam, Roche) at 10mg/kg every three days, but watch for signs of toxicity.

IVERMECTIN
I am grateful to the vets of Turkey for alerting me to the fact that ivermectin has antiviral, as well as anti-inflammatory, properties and is being widely used to treat and prevent COVID19. https://c19ivermectin.com/ We are presently using it in cats with chronic FCoV-associated diarrhoea and have found that it is more effective when combined with zinc picolinate (5mg/cat per day for 2 weeks). The antiviral oral dose of ivermectin is 0.1-0.2mg/kg q12h. We have not used this to treat acute FIP and would worry about the possibility of toxicity if it required to be given for several weeks. Please email me to join my newsletter list for updates on this: draddie@catvirus.com or follow me on MeWe: mewe.com/i/catvirus1

References
Addie DD, le Poder S, Burr P, Decaro N, Graham E, Hofmann-Lehmann R, Jarrett O, McDonald M, Meli ML. 2015. Utility of feline coronavirus antibody tests. J Feline Med Surg. 17(2):152-62.
Addie, D.D.; Silveira, C.; Aston, C.; Brauckmann, P.; Covell-Ritchie, J.; Felstead, C.; Fosbery, M.; Gibbins, C.; Macaulay, K.; McMurrough, J.; Pattison, E.; Robertson, E. Alpha-1 Acid Glycoprotein Reduction Differentiated Recovery from Remission in a Small Cohort of Cats Treated for Feline Infectious Peritonitis. Viruses. 2022, 14, 744. https://doi.org/10.3390/v14040744
Dickinson PJ, Bannasch M, Thomasy SM, Murthy VD, Vernau KM, Liepnieks M, Montgomery E, Knickelbein KE, Murphy B, Pedersen NC. 2020. Antiviral treatment using the adenosine nucleoside analogue GS-441524 in cats with clinically diagnosed neurological feline infectious peritonitis. J. Vet. Intern. Med. 34(4):1587-1593.
doi: 10.1111/jvim.15780.
Giordano, A.; Spagnolo, V.; Colombo, A.; Paltrinieri, S. Changes in some acute phase protein and immunoglobulin concentrations in cats affected by feline infectious peritonitis (FIP) or exposed to feline coronavirus infection. Vet. J. 2004, 167, 38-44.
Giori, L.; Giordano, A.; Giudice, C.; Grieco, V.; Paltrinieri, S. Performances of different diagnostic tests for feline infectious peritonitis in challenging clinical cases. J. Small Anim. Pract. 2011, 52, 152–157.
Krentz, D.; Zenger, K.; Alberer, M.; Felten, S.; Bergmann, M.; Dorsch, R.; Matiasek, K.; Kolberg, L.; Hofmann-Lehmann, R.; Meli, M.L.; Spiri, AM.; Horak J.; Weber, S.; Holicki, CM.; Groschup, MH.; Zablotski, Y.; Lescrinier, E.; Koletzko, B.; von Both, U.; Hartmann, K. Curing Cats with Feline Infectious Peritonitis with an Oral Multi-Component Drug Containing GS-441524. Viruses. 2021, 13, 2228.
Jones, S.; Novicoff, W.; Nadeau, J., Evans, S.W. Unlicensed GS-441524-Like Antiviral Therapy Can Be Effective for at-Home Treatment of Feline Infectious Peritonitis. Animals. 2021, 11, no. 8: 2257.
Katayama M, Uemura Y. Therapeutic Effects of Mutian® Xraphconn on 141 Client-Owned Cats with Feline Infectious Peritonitis Predicted by Total Bilirubin Levels. Vet Sci. 2021;8(12):328. doi: 10.3390/vetsci8120328.
Pedersen, N.C.; Perron, M.; Bannasch, M.; Montgomery, E.; Murakami, E.; Liepnieks, M.; Liu, H. Efficacy and safety of the nucleoside analog GS-441524 for treatment of cats with naturally occurring feline infectious peritonitis. J. Feline Med. Surg. 2019, 21, 271-281.
Pedersen NC, Jacque N. 2021.Treatment with oral formulations of GS-441524. https://ccah.vetmed.ucdavis.edu/sites/g/files/dgvnsk4586/files/inline-files/Oral%20GS-441524%20Treatment%20v2.pdf

Kedilerde Kronik Gingivostomatit Hakkında Bir Güncelleme

Diane D. Addie

Bu dersin 4 önemli mesajı vardır:
1- HASTALARIN TEDAVİSİNDE DIANE'İN İLK KURALI: TANININ DOĞRU YAPILMASI.
Kedi kronik gingivostomatitis (FCGS) sıradan diş çürüğü ile ilişkili diş eti iltihabı DEĞİLDİR ve juvenil periodontitis de DEĞİLDİR.

2- FCGS diş eti ve palatoglossal kıvrımları içeren, dirençli, immun-aracılı inflamatuar bir durumdur. FCGS bir kronik inflamasyon hastalığıdır. Birçok patojenden şüphelenilmesine rağmen kedi kalisivirus (FCV) neredeyse kesin nedenidir.

3- KORTİKOSTEROİDLERDEN KAÇINILMALIDIR: Meloksikam tercih edilir. Pekçok tedavinin denenmesi gerekebilir ve tam bir diş çekimi yapmadan önce tüm olasılıklar araştırılmalıdır. Antiviraller bu kedileri tedavi edebilir mi? Öyleyse hangileri? Beslenmenin rolü hafife alınmaktadır, diş eti iltihabı olan kedilere en azından iyileşene kadar tahıl bazlı mamalar verilmemelidir.

4- FCGS'den iyileşmiş kediler, canlı FCV aşılarıyla aşılanmaktan kaçınılmalıdır.

Bu sunum hangi tedavilerin faydalı olabileceğine dair yorumlarım ve Türk veteriner hekimlerini bu araştırmada bana yardım etmeleri için bir çağrı ile bitecektir.

KRONİK GİNGİVOSTOMATİTİS NEDİR, NE DEĞİLDİR?

FCGS tartar ve diş taşı olan sıradan bir diş hastalığı DEĞİLDİR.
Sıradan diş hastalığı-örn. diş taşları- Dental müdahale ile kolaylıkla tedavi edilir; çürük ve gevşek dişlerin çekilmesi, diğer dişlerden tartarın temizlenmesi, bakteriyemi ve bakteriyel endokarditi önlemek için operasyon öncesi ve sonrası geniş spektrumlu antibiyotikler verilmesi. [1]

FCGS vakalarının %71'inde hafif veya orta derecede eş zamanlı diş hastalığı bulundu Healey et al, 2007 , peki normal diş hastalığı FCGS'den nasıl ayırt edilir? İkincisinde diş eti iltihabı mevcut tartar miktarına bağlı olarak artmıştır ve palatoglossal kıvrımlar söz konusu olabilir. Ek olarak FCGS vakalarında rutin dental prosedürden sonra gingival iflamasyon devam eder (tamamen diş çekimi bazen tedavi edici olsa da).

FCGS juvenil periodontitis DEĞİLDİR

Juvenil gingivitis-periodontitis 9 aylıktan küçük kedilerde görülür. İlk belirtiler kalıcı dişlerin çıkmaya başlaması ile ya da hemen öncesinde ortaya çıkar. Williams ve Aller, 1992 ve aşılama veya kısırlaştırma başvurusu sırasında diş etlerinin kenarı boyunca ince kırmızı bir çizgi olarak farkedilebilir.

---

[1] İnsanlarda ve hayvanlarda dental müdahale öncesi ve sonrası antibiyotik kullanımı tartışmalıdır. Antibiyotik kullanımına karşı argümanda, çiftlik hayvanlarının hızlı büyümesi için gıda katkı maddeleri olarak kullanılan antibiyotiklerin Zürek ve Ghosh, 2014, Greger, 2006 ve antibiyotik direncine neden olan glifosat (Roundup) gibi herbisitlerin yaygın kullanımdaki Kurenbach ve ark., 2015 rolleri göz ardı edilip, multi-antibiyotik bakterilerin yükselişine odaklanılmaktadır. Bu nedenle antibiyotiklerin veteriner hekimlikte evcil kedi ve köpeklerimizde kullanımı, çiftliklerdeki yanlış kullanımlarına ve herbisitlerin gereksiz ve her yerde aşırı kullanımına kıyasla okyanusta bir damladır. Amerikan Kalp Derneği ve Avrupa Kardiyoloji Derneği kılavuzları, yüksek risk altında olduğu düşünülen kişiler için hala antibiyotik profilaksisi kullanılmasını önermektedir. Lopez ve ark., 2013 Bence her bir hasta için elimizden gelenin en iyisini yapmak bizim görevimiz ve diş hekimliği öncesi antibiyotik profilaksisi haklı. Bununla birlikte, FCGS'li kedilerin ağızlarındaki bakterilerde antimikrobiyal dirençli genler bulunmuştur. Tsang ve ark., 2021 Bireyler olarak, organik gıdaları seçerek ve glifosat /Roundup ve diğer Monsanto/Bayer ürünlerini boykot ederek antibiyotik direnci

sorununa en iyi şekilde yardımcı oluyoruz ya da daha şiddetli diş eti iltihabı olarak. Daha az şiddetli vakalar kendiliğinden gerileyebilir. Bir Somali kedi yavrusu, mamasını tahıl bazlı kuru mamadan karışık ve et bazlı kuru mamaya değiştirdikten sonra iyileşti (Applaws, MPM products, Cheshire, UK). www.youtube.com/watch?v=wxzVKxFywPE&feature=g-upl&context=G2f5a0cbAUAAAAAAADAA). Bazı vakalar, kalan süt dişleri ve plakların çıkarılmasından sonra olumlu yanıt verir. Ancak bu vakalar FCGS'ye kadar ilerleyebilir.
Predispoze ırklar: Siyam, Maine Coon ve evcil kısa tüylü kediler Williams ve Aller, 1992

FCGS feline juvenil hiperplastik gingivitis DEĞİLDİR
Juvenil hiperplastik gingivitis 9 aylıktan küçük kedilerde görülür ve genellikle ilk olarak kalıcı dişlerin çıkmaya başladığı zamanda ortaya çıkar.Williams ve Aller, 1992 Bu vakalar dişeti hiperplazisinin oluşturduğu yalancı cepleri ortadan kaldırmak için gingivektomi gerektirir. Williams ve Aller, 1992 Resorptif lezyonları olan dişlerin çekilmesi gerekecektir.
Predispoze ırklar: Abbysinnians ve Persler Williams ve Aller, 1992
Feline kronik gingivostomatitis nedir?
Bazen lenfositik plazmasitik gingivitis ve/veya stomatitis, boğaz iltihabı ya da farenjit olarak adlandırılan kedi kronik gingivostomatitis (FCGS veya FGS), dişeti tutulumu olsun veya olmasın palatoglossal kıvrımların (boğaz) ağrılı bir inflamatuar durumudur.

Gingivitis diş etlerinin iltihaplanmasıdır. Stomatitis inflamasyonun mukogingival bileşkeden oral mukozaya uzandığı, hiperemi, ödem ve kanama ile birlikte granülasyon dokusunun proliferasyonun da bulunulabildiği yerdir. Williams ve Aller, 1992 Çoğu yazar, FCGS tanısının genellikle palatoglossal kıvrımların (boğaz) tutulmasını gerektirdiği konusunda hemfikirdir. Etkilenebilecek diğer alanlar damak, farinks, dil ve dudaklardır. Healey ve ark, 2007

FCGS vakalarının %29'unda diş hastalığı tamamen yoktur ve varsa sadece hafif ila orta şiddettedir. Healey ve ark., 2007 FCGS'li kedide immun yanıt anormaldir, iltihaplı gingiva ve palatoglossal kıvrımlarda ağırlıklı olarak Th1 tepkisi yerine, karışık Th1 ve Th2'ye doğru bir dengesizlik vardır. Harley ve ark, 1999

Genellikle ağzı açarken ağrıya neden olan inflamasyona bağlı klinik belirtiler, yutma güçlüğü, kilo kaybı, yalama davranışının kaybı, pityalizm (aşırı salivasyon), ağız bölgesini kaşıma ve ağız kokusudur. Dolieslager ve ark, 2011 FCGS'li kediler, muhtemelen çektikleri acıdan dolayı aşırı derecede huysuz olabilirler; lezyonları iyileştikçe "normal" kişiliklerine dönerler (Addie, yayınlanmamış gözlem). Bu nedenle, bu tür kediler ilk önce dental vakalardan ziyade davranış problemi vakaları olarak sunulabilirler.

Her yaşta kedi etkilenebilse de iki farklı yaş grubunda pik yaptığı gözlenmiştir; 1-4 ve 10-13 yaşlarında. Healey ve ark., 2007 Erkek ve dişi kedilerin etkilenme olasılığı aynı bulunmuştur. Evdeki kedi sayısı arttıkça FCGS riski artar. Peralta ve Carney, 2019

FCGS'li birçok kediye tedaviye direnç göstermeleri ve muhtemelen ağızlarındaki aşırı ağrıya bağlı agresif davranışları nedeniyle ötenazi yapılmaktadır.

ETİYOLOJİ

FCGS'nin etiyolojisi karmaşık ve çok faktörlüdür: Tablo 1'de kısa bir özet sunulmaktadır.
Tablo 1. FCGS'nin çok faktörlü etiyolojisi net bir şekilde aydınlatılamamıştır ve aşağıdakiler dahil edilmiştir:

FCGS'nin olası nedeni	Yorumlar
Feline calicivirus	FCV'nin FCGS'nin altında yatan nedeni olduğuna dair kanıtlar çok güçlüdür.
Kedi immun yanıt	FCGS bir bağışıklık yetmezliği durumu değildir, anormal abartılı bağışıklık tepkisi durumudur: Lezyonların mukozalarının histopatolojik bölümleri bağışıklık hücreleriyle -plazma hücreleri ve lenfositler- doludur, bu nedenle daha önce lenfositik plazmasitik gingivostomatitis adı kullanılmıştır. FCGS'li bir kedide immun yanıt, inflamasyonlu gingiva ve palatoglossal kıvrım lezyonlarında ağırlıklı Th1 yerine karışık Th1 ve Th2 yanıta bağlı olarak dengesizdir. Harley ve ark., 1999
Aşırı işlenmiş tahıl bazlı kedi maması	**Bir gıda bileşenine karşı alerjik yanıt ya da intolerans:** Bir gıda bileşenine karşı temas alerjisi insan stomatitinin tanımlanmış nedenidir. Çoğu büyük kedi maması üreticisi mamalarında düşük kaliteli, tahıl bazlı protein kullanır. Hodkins, 2007 Çoğu evcil hayvan maması, şişirilmiş kahvaltılık gevrekler yapmak için geliştirilmiş, ekstrüzyon adı verilen bir işlemle yapılır. **Omega 3:6 oranı?** Tahıl bazlı diyetlerde aşırı omega 6, kronik bir proinflamatuar duruma yol açar. **Oral mukozada toksin irritant?** Kimyasal katkı maddeleri FCGS ve oral skuamöz hücreli karsinom için bir risk faktörüdür. Zaccone ve ark, 2022 Kediler etçil bir diyetle evrimleşmiştir ve belirli bitki bazlı toksinlere karşı benzersiz bir şekilde hassastırlar. Tahıllar ve hububatlar mikotoksinlerle kontamine olabilir. Çoğu mikotoksin, sterilizasyon sıcaklıkları (120°C) dahil olmak üzere normal gıda işleme koşulları altında stabildir. **Mikrobesin eksikliği?**
Feline leukaemia virus (FeLV)	Belgard ve arkadaşları(2010) hiçbir ilişki bulamadı. Bununla birlikte, FeLV immunosupresiftir, bu nedenle bir FCGS'li kediyi FeLV için test etmeniz gerekmese de, FeLV pozitif bir kedinin ağzını FCGS için kontrol etmek akıllıca olacaktır. FeLV pozitif kedilerin toplam ekstraksiyonun ardından iyileşme olasılığı daha düşüktür, FIV pozitif kedilerin daha şanslıdır. Silva ve diğerleri, 2021
Feline immunodeficiency virus (FIV)	Genel kedi popülasyonunun ve FCGS'li kedilerin ~%5'inde bulunur. Belgard ve arkadaşları (2010) hiçbir ilişki bulamadı. Dolayısıyla FCGS'li bir kediyi FIV için test etmeniz gerekmez ancak FIV pozitif bir kedinin ağzını FCGS açısından kontrol etmek akıllıca olur. İlginçtir ki FIV pozitif kedilerde, FIV negatif kedilere göre kaudal stomatit . görülme olasılığı daha düşüktü ve ekstraksiyonu takiben iyileşme ihtimalleri daha yüksekti. Silva ve ark., 2021 En az 4 çalışma FIV pozitif kedilerin yaşam süresinin enfekte olmayan kedilere eşit olduğunu göstermiştir. Addie ve ark., 2000 Tek başına FIV , bir kediye ötenazi yapmak için asla geçerli bir neden değildir.
Feline herpesvirus	Bazı FCGS vakalarında tespit edilse de FCGS nedeni olarak ekarte edilir ancak FCGS'li kedilerde steroid tedavisi veya kronik ağız acısına bağlı stres, latent FHV'nin nüksetmesine neden olabilir ve seröz akıntı, konjunktivitis gibi sekonder oküler belirtiler görülebilir. Tüm dirençli konjunktivitis ve burun akıntısı vakalarında, altta yatan kronik stres kaynağı olarak ağzın kontrol edilmesini öneriyorum.
Bartonella henselae	İnsanlarda kedi tırmığı hastalığına neden olan organizmadır: FCGS ile ilgisine ilişkin çelişkili raporlar vardır; örn. Sykes ve arkadaşları (2010) bir ilişki bulmuş, ancak Belgard ve arkadaşları (2010) hiçbir ilişki bulamamıştır.
Bakteri	FCGS'li kedilerin oral mikrobiyomu, sağlıklı kedilerinkinden farklıdır. Dolieslager ve ark., 2011; ;Dolieslager ve ark., 2013;Harris ve ark., 2015; Older ve ark., 2020
Leishmania infantum	"Kedi leishmaniosis ile uyumlu klinik belirtiler arasında …kronik gingivostomatit, hipergamaglobulinemi ve normositik normokromik anemi bulunur." Pennisi, 2015
Mycoplasma felis	Bir çalışmada kontrol kedilerinden (%20) biraz daha fazla FCGS vakalarında (%38) bulundu. Fernandez ve ark., 2017
Mantar	Malassezia ve diğer mantarlar, FCGS'li kedilerde bulundu ancak sağlıklı kedilerde bulunmadı. Krumbeck ve ark., 2021

Feline calicivirus FCGS'nin en olası nedenidir

FCV'nin, FCGS'nin nedeni bir organizma mı yoksa sadece fırsatçı bir patojen mi olduğu sorusu yıllardır sorulmaktadır; FCV kedilerde yaygın bir enfeksiyondur, Coutts ve ark., 1994; Porter ve ark., 2008, özellikle çok kedili evlerde ve barınaklarda hatta FCV'li çoğu kedide FCGS saptanmamıştır ve FCGS'li kedilerin %30-46'sında FCV tespit edilmemiştir. Bununla birlikte FCV'nin FCGS'nin ana nedeni olduğunu destekleyen kanıtlar artıyor, Fried ve arkadaşları (2021) FCGS ile güçlü bir şekilde ilişkili olan tek mikrobun FCV olduğunu belirttiler; FCGS'li 23 kediden 21'inde FCV tespit edilmiş ancak kontrol grubu kedilerde saptanmamış. Açık olan FCGS vakalarında FCV varlığının onların yararına olmadığıdır; Dolieslager ve arkadaşları (2013) şunları belirtmiştir: "Klinik hastalık şiddeti ile FCV varlığı arasında pozitif bir korelasyon gözlendi (p=0,001)." Ek olarak, artan sayıda rapor rekombinant interferon omega tedavisine klinik yanıtı belgelemektedir Hennet ve ark., 2011; Leal ve ark., 2013; Mihaljevic 2003; Mihaljevic 2004; Matsumoto ve ark., 2018; Southerden ve ark., 2007, anti-viral ve ayrıca anti-inflamatuar aktivitesine bağlı olarak. Bir vaka raporunda, klinik belirtilerin düzelmesi, FCV ekskresyonunun kesilmesiyle denk gelmiştir. Addie ve ark., 2003

FCV genetik mutasyon ve rekombinasyonun kolayca antijenik varyantlara yol açtığı pozitif iplikli bir RNA virüsüdür, Coyne ve ark., 2007 viral replikasyon döngüsü 6 saat kadar kısa olabilir. FCV ile enfekte olan her kedide, virus ve konakçı arasında Darwinci bir evrim yarışı başlar; kalisivirus, kedinin nötralize edici antikorlar yapma ve enfeksiyonu temizleme yeteneğini aşmak amacıyla antijenik olarak hızla değişir Radford ve ark., 1998 (Şekil 1). Bu evrimsel silahlanma yarışını genellikle kedi kazanır; FCV saçılımının yarı ömrü 75 gündür. Ancak bazen virus kazanır -bazı kediler yıllarca FCV taşıyıcısı olarak kalırlar- virus kedinin immun sisteminin tanıyamadığı bir antijenik niş bulmayı başarır. Coyne ve ark., 2007 Bu, FCV'nin Koch'un varsayımlarını neden karşılayamadığını açıklar; FCGS vakalarından alınan FCV suşları, hastalığı spesifik patojen içermeyen kedilerde yeniden üretemedi Knowles ve ark., 1991, çünkü her suş kendi ev sahibi kedisine özgüdür. Çoğu FCV taşıyıcısı asemptomatiktir.

Şekil 1. Kedinin antikor geliştirmesi ile virüsün bağışıklık sisteminden kaçmak için mutasyona uğraması arasındaki yarış

	
FCV yarı tür olarak yaşamaktadır çünkü mutasyona, delesyona ve rekombinasyona yatkın bir RNA virusudur.	Kediyi enfekte eden FCV suşlarına karşı nötralize edici antikorlar (küçük Y şekilleri) yapılır.
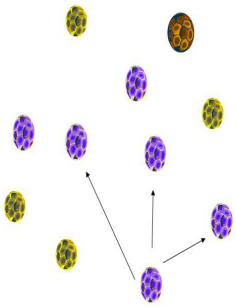	
Nötralize edici antikorlar virusu temizlerken, nötralize edilmemiş FCV suşları çoğalabilir....	... ve baskın yeni tür haline gelir. Kedi, yeni türe karşı antikorlar yaparak baştan başlamalıdır. Darwinci seçilim, nötralize edilemeyen suşların ortaya çıkmasından yanadır.

DİAGNOZ

Biyopsi kesin tanı tekniğidir ve FCGS'yi skuamöz hücreli karsinom veya eozinofilik granülom gibi muhtemelen benzer görünen lezyonlardan ayırt etmeye yardımcı olur. Virus izolasyonu, FCV'yi tespit etmek için tercih edilen yöntemdir (PCR'ın güvenilirliği düşüktür çünkü FCV bir RNA virustur ve bu nedenle tüm izolatları tespit edecek primerler ve problar tasarlamak oldukça zordur.) Kedide FCV olmadığını beyan etmeden önce bir ay arayla üç negatif test yaptırılmalıdır.

FCGS'li kediler alışılmadık derecede huysuz olabilir ve kısa klipnoz (kısa süre enseden tutma), sakinleştirici kullanılmadan FCV testi için bir tükürük sürüntüsü örneği almanıza yardımcı olabilir. Pozza ve ark., 2008

FCGS TEDAVİSİ

Öncelikle kedinin koruyucusunu birkaç farklı tedaviyi denemek zorunda kalacağınız konusunda uyarın. FCGS tedavisinin başlangıcında, hasta sahibine gerçekçi beklentiler vermek hayati önem taşır; şu anda bu durum için tek bir tedavi olmadığını ve başarılı bir sonuç elde edilmeden önce birçok farklı strateji denemeniz gerekebileceğini açıklayın. (Bkz. tablo 2.) Birden fazla tedaviyi denemek zorunda kalacağınız konusunda sahipler önceden uyarılmamışlarsa ve sorunun üstesinden gelinemez olduğunu algılarlarsa, veteriner hekimlerini değiştirme veya ötenaziyi seçme olasılıkları yüksektir.
Nasıl ilerlemeyi planladığınızı açıklayan bir uygulama broşürü hazırlamak iyi bir fikirdir; örn. gıdanın değiştirilmesi artı steroid olmayan antienflamatuar ilaçlar, muhtemelen antibiyotikler ve/veya antiviraller, ardından son çare olarak dişlerin çekilmesi.

ÖNEMLİ MESAJ: KORTİKOSTEROİD KULLANMAYIN

Kortikosteroidler, ağrı ve inflamasyonu azaltma, iştahı artırma yetenekleri nedeniyle yanıltıcı bir başlangıç yanıtı verir. Bununla birlikte faydalar kısa ömürlüdür ve yan etkiler çok daha ciddidir ve kedinin FCGS'den kurtulmasını engelleyebilir. Ross Harley doktora çalışmasında kortikosteroid kullanımının "geri tepme" etkisini buldu; FCGS sadece geri dönmekle kalmadı, aynı zamanda kortikosteroidlerin kullanımını takiben daha kötü ve daha inatçı geri döndü.

Kortikosteroid kullanımıyla ilgili bazı problemler şunlardır:
- Kortikosteroidler ağzın mukozal epitelini incelterek diş etlerinin daha kırılgan olmasına ve bakteriyel saldırılara daha az dayanabilmesine neden olur.
- Hem Th1 hem de Th2 immun yanıtı azaltarak kedinin FCV enfeksiyonunu temizlemesini engellerler.
- Feline interferon-omega ile birlikte verilen kortikosteroidler, interferonun FCV'yi azaltma etkisini ortadan kaldırmıştır. Matsumoto ve ark., 2018
- Kortikosteroidlerin, asemptomatik olarak kedi koronavirüsü ile enfekte olan kedilerde kedi enfeksiyöz peritonitini indüklediği belgelenmiştir.
- Bir diş vakasının kortikosteroid tedavisi ölümcül leishmaniosis'e yol açtı. Leiva ve ark., 2005
- Kortikosteroidler ölümcül sonuçları olan uykudaki toksoplazma enfeksiyonunu yeniden aktive edebilir.
- Kortikosteroid tedavisi genellikle latent herpesvirus enfeksiyonunun tekrar ortaya çıkmasına neden olarak konjunktivit ve üst solunum yolu belirtilerine yol açar.
- Kortikosteroidlerin uzun süreli kullanımı obezite ve diabet hastalığına yatkınlık yaratır.

Gıda

Bu durumda mama çok önemlidir; FCGS'li kedileri, çoğu kuru mamadan uzaklaştırmak, mümkün olduğunca doğal ve çeşitli ıslak gıda kaynakları ile beslemek akıllıca olacaktır. İngiltere'de bir vakanın iyileşmesinden önce kedinin diyeti klasik kedi maması olarak değiştirilmiştir. Addie ve ark., 2003

Ağrı kesici gerekli

Ağrı kesici gereklidir; meloksikam gibi kedilerde kullanımı güvenli bir nonsteroid antiinflamatuarı (NSAID) kullanın. Bununla birlikte, kronik böbrek hastası olan vakalarda NSAID'ler kontrendike olabilir.

Antibiyotikler veya probiyotikler ve antiviral tedavi
Sağlıklı kedilerin ağızlarında ağırlıklı olarak Pasteurella multocida bulunur. Stomatitisli kedilerin florası anormaldir, ciddi şekilde enfekte kedilerde Treponema ile birlikte Tannerella forsythia bulunmaktadır. Dolieslager ve ark., 2013 Denticola ve Porphyromonas gingivalis, sıklıkla 'Kırmızı Kompleks' olarak adlandırılan ve kronik periodontitisin klinik ilerlemesi ile güçlü bir şekilde ilişkili olan bir bakteri konsorsiyumu oluşturur. Dashper ve ark., 2011 Teoride en azından immun yanıtı tip 1'e geri döndürmek ve normal ağız florasını eski haline getirmek, probiyotikler kullanılarak mümkün olmalıdır.

Tercih edilen antibiyotikler arasında sefaveksin (Convenia, Pfizer) ve klindamisin hidroklorür bulunur, ancak ikincisinin özofajite yol açma ihtimali olduğundan (kedide birçok tablette olduğu gibi) dikkatli kullanılmalıdır. Beatty ve ark., 2006 Biraz gıda ya da su ile verilen bolusun ardından kediler izlenmelidir.

Antiviral tedavi
Cerrahi olmayan tedavinin amacı, varsa FCV'yi ortadan kaldırmaya çalışmaktır. Druet ve Hennet, 2017 FCGS tedavisinde en sık kullanılan antiviral, rekombinant kedi interferon omegadır (Virbagen Omega, Virbac). Akut oral ağrılı kedilerde subkutan, Matsumoto ve ark., 2018 anestezili kedilerde subgingival Mihaljevic, 2003; Mihaljevic, 2004; Southerden & Gorrell, 2007 ya da oral Hennet ve ark., 2011 olarak kullanılabilir (dozlar için Tablo 2'ye bakınız). Dramatik klinik iyileşme sıklıkla meydana gelse de, ne yazık ki genellikle kediyi iyileştirmez veya kalisivirusu ortadan kaldırmaz. Sulandırılan çözelti buzdolabında 3 haftaya kadar ya da donmuş olarak altı aya kadar saklanabilir ancak dondurup çözdürmekten kaçının; flakonu 10 x 0.1 ml şırınga miktarlarına bölün ve bir kapta dondurun.

FCV'de replikasyon için ana enzim, FCoV gibi, 3C benzeri bir proteazdır, bu nedenle GC376 tedavisinin FCGS'li kedilere yardımcı olması mümkündür. Ivermektin, geniş antiviral ve anti-inflamatuar özelliklere sahiptir ve potansiyel bir tedavi olarak araştırmayı hak etmektedir.

Tüm dişlerin çekilmesi
Uzman bir veteriner diş hekimi tarafından tüm dişlerin çekilmesi vakaların % 28-58'inde FCGS'yi tedavi edebilir ve diğerlerinin klinik belirtilerini önemli ölçüde iyileştirebilir. Druet ve Hennet, 2017; Jennings ve ark., 2015; Silva ve ark., 2021 Bununla birlikte prosedür gözlerde iyatrojenik hasar riski taşır. Smith ve ark., 2003 Ayrıca sistemik inflamasyon için bir marker olan alfa-1 asit glikoproteininde diş çekiminin ardından azalma olmadığı fark edildi, Mestrinho ve ark., 2020 bu nedenle tıbbi takip gereklidir. Druet ve Hennet, 2017; Jennings ve ark., 2015; Silva ve ark., 2021

Tablo 2. FCGS için mevcut tedavi seçeneklerinin özeti:

KORTİKOSTEROİDLERDEN KAÇININ!

Tedavi	Doz	Yorumlar
Diyet değişikliği	Kediye tahıl bazlı kuru mama vermeyin (et bazlı kuru mamalar kullanılabilir, örn. Applaws veya Almo Nature). Özellikle kemikleri gelişen yavru kedilerde yeterli kalsiyum alımını sağlayan mümkün olduğunca doğal bir diyet kullanın, balıklardaki aşırı A ve D vitaminleri ve tiaminaz enzimi ile beslemekten kaçının. Gıdaların omega 3 içeriğini arttırın ve omega 6 içeriğini azaltın. FCGS ve juvenil periodontitis vakalarında ilk yaklaşım bu olmalıdır.	
Cerrahi: tüm dişlerin tam olarak çıkarılması (köpek dişleri genellikle bırakılır)	Vakaların %28-58'ini tamamen iyileştirdiği bildirildi [Druet & Hennet, 2017; Jennings ve ark., 2015; Silva ve ark., 2021] ancak gözlerde iyatrojenik hasar riski var. [Smith ve ark., 2003] Kökler tamamen kaldırılmalıdır. Tıbbi takip genellikle gereklidir.	
Ağrı kesiciler / Non-steroid antiinflamatuar ilaçlar		
Meloxicam	1. Gün: 0.3 mg/kg yemekle birlikte 2-7. Günler: 0.1mg/kg yemekle birlikte	Kan basıncının ve böbrek fonksiyonunun normal olması koşuluyla, en azından erken evrelerde ağrının giderilmesi önemlidir.
Thalidomide	Doz: 50-100 mg gece	Teratojenik olduğu için HAMİLE KEDİLER DIŞINDA güvenlidir.
Antibiyotikler		
Cefovecin (Convenia, Pfizer) veya **Clindamycin**	8mg/kg subkutan 14 günde bir 5mg/kg günde 2 kez, 6 haftaya kadar	Tekrarlanan tedavilere ihtiyaç duyulabilir. Özofajiti önlemek için hap yutturulduktan sonra yiyecek ya da su verin.
Feline interferon omega		
Subkutan	1 milyon ünite/kg SC gün sonu, akut enfekte kedilerde 5 enjeksiyon	Yeme ve kaşeksinin tersine çevrilmesi açısından çarpıcı iyileşme, ancak daha uzun vadeli sonuçlar için genellikle başka tedaviler de gereklidir.
Subgingival feline interferon omega	1 milyon ünite (10 ünitelik 1 flakonun 0.1 ml'si) anestezi altındaki kedinin sağlıklı ve hasta dişeti arasına lokal olarak verilir. Sonrasında FCV'nin yayılımını izleyin, kedi virus yaymayı durdurana ve rahat bir duruma ulaşılana kadar enjeksiyon sıklığını azaltın.	Genel anestezi ve muhtemelen tekrarlanan tedaviler gerektirmesine rağmen mükemmel sonuçlara sahip olduğu bildirildi. Kedinin anestezi riski düşükse, alternatif bir yöntem olarak tercih edilebilir. Sulandırılmış çözelti buzdolabında 3 haftaya kadar saklanabilir veya daha uzun süre donmuş olarak saklanabilir.
Oral interferon omega	Günlük 100.000 ünite verilir.	Klinik belirtileri iyileştirir ancak kediyi iyileştirmez veya kalisivirusu ortadan kaldırmaz. [Hennet ve ark., 2011]
Adipoz mezenkimal kök hücre tedavisi	İki intravenöz infüzyon	Tam diş çekimi yapılmış 18 kediden 5'i tedavi edildi ve sonrasında 8 kedi daha iyileşti. [Arzi ve ark., 2020] Kedilere ekstraksiyon uygulanmamışsa hiçbir faydası olmaz. [Arzi ve ark., 2021] Feline foamy virus mevcutsa süreç zorlaşır. Tecrübelerime göre bu teknikle akut hemolitik anemi riski vardır.

Kanıtlanmamış yeni Addie fikirleri		
Probiyotikler	Protexin pro-kolin enterojenik veya Fortiflora probiyotikleri önerilir. İçeriklerini kontrol etmedikçe diğer probiyotiklerden kaçının.	FCGS'de oral mikrobiyota değiştirildiği için, sağlıklı bir mikrobiyomu yeniden oluşturmaya çalışmak mantıklıdır.
Ivermectin	0.2mg/kg saatte bir, oral	Henüz hiçbir çalışma yapılmadı. Ivermektin, antiviral ve anti-inflamatuar etkilere sahiptir. Muhtemelen birkaç haftadan fazla kullanılamaz; aşırı dozda alındığında toksiktir.
Mefloquine	10mg/kg mefloquine (Lariam, Roche) 3 günde bir	Yayınlanmış çalışma yok ancak FCV'ye karşı etkinliği olduğu biliniyor. McDonagh ve ark., 2015 Mefloquine ile birlikte çinko pikolinatın kullanılması gerekebilir.
3C benzeri proteaz inhibitörleri	GC376: FIP'te kullanılan dozun aynısı ile başlayın; 15mg/kg, 12 saatte bir (üreticinin talimatlarını izleyin)	Yayınlanmış çalışma yok, ancak FCV'ye karşı etkinliği olduğu biliniyor. Kim ve ark., 2015

FCGS'yi atlatmış bir kedi için aşı seçimi: FCGS ile iyileşen kedilerin canlı FCV aşısı ile aşılanması tavsiye edilmez.
Bir kedinin FCGS tedavisi için aylarca uğraştıktan sonra, yapmak isteyeceğiniz son şey, aşı zamanı geldiğinde hastalığın nüksetmesine neden olmaktır. FCGS'yi atlatan, iyileşen bir kedinin aşılanması teorik olarak şu nedenlerle hastalığın nüksetmesine neden olabilir:

- FCV aşısı ile iatrojenik re-enfeksiyon: 20 aşı başarısızlık vakasından 4'ü aşıda verilen FCV'ye çok benzerdi. Radford ve ark., 2000 Canlı FCV aşıları, aerosolizasyon yoluyla veya kazara aşılama bölgesinde tüylerin FCV ile kontaminasyonuna neden olabilir; kedi kendisini temizlerken aşının içeriğindeki virusu yutulabilir.
- Aşıdaki FCV, FCGS'nin anormal immun reaksiyonunu tetikler.

FCGS'den iyileşen kedileri aşılamak için aşı seçimi:
- İnaktive edilmiş veya sadece antijen, CANLI DEĞİL: Bu nedenle uygun aşılar arasında kalisivirus antijenleri içeren Purevax (Merial, Boehringer) veya inaktive edilmiş Fevaxyn (Zoetis) bulunur, diğer aşılar canlıdır.
- FCV'nin mümkün olan birçok suşuna karşı kediyi koruyabilme.

Aşılama FCV suşlarının %90'ına karşı koruma sağlamayabilir
FCV aşısı, FCV'nin klinik belirtilerini iyileştirebilir ancak taşıyıcı olmasını engellemez. RNA viruslarına karşı aşılar iyi çalışmamaktadır çünkü yüksek mutasyon oranları nedeniyle RNA viruslarına karşı genellikle doğal steril immunite yoktur. Şekil 1'de açıklanan virus evrim sürecinin, bireysel olarak bir kedide ulusal skalaya göre tekrarlanan aşılama ile suş çeşitliliğine yol açtığına, aşıların yaygın olarak kullanıldığı ülkelerde, aşılardaki FCV suşlarına karşı özellikle de eşit derecede koruma sağlamayacağına inanılmaktadır. Lauritzen ve ark., 1997; Hohdatsu ve ark., 1999; Haftalar ve ark., 2001 Bu nedenle FCV suşları için düzenli olarak yeni aşı gereklidir.
FCGS'li kedilerden elde edilen FCV suşlarının nötralize edilmesi oldukça zordur
Poulet ve arkadaşları (2000), FCGS'ye neden olan özel bir FCV suşu olmadığını tespit etmiştir; her kedide ortaya çıkan FCV suşları, o kediye özgüdür ve nötralize edilmeleri çok zordur (FCGS'li kedilerden alınan antiserumlarla bile).
Aşının birçok FCV suşuna sahip olması, kedilerin aşıyı immünolojik olarak "görme" şansını en üst düzeye çıkarır
Kediler geniş çeşitliliğe sahip bir popülasyon olduğundan, her bir kedinin farklı antijenleri tanıma konusunda farklı yetenekleri vardır; bu nedenle bir aşıda ne kadar çok FCV suşu bulunursa, o aşının içeriğindeki antijenlere kedinin immünolojik olarak yanıt verme şansı o kadar yüksek olur. Çift suşlu bir kedi kalisivirus aşısı, tek suşlu bir aşıdan daha geniş çapraz nötralizasyon antikorlarını uyarır. Huang ve ark., 2010
FCGS'den iyileşen kendi kedime hiçbir yan etki olmaması için Purevax'ı seçtim

Tedavi edilmiş FCGS kedilerinin aşılanmasına ilişkin yayınlanmış bir rapor bulunmamaktadır. Orta yaşlı, erkek, kısırlaştırılmış, evcil, kısa tüylü kedim, kanin dişleri hariç, bütün dişlerinin çekilmesi, subgingival rekombinant feline interferon omega ve doğal bir kedi mamasına geçiş yapılarak FCGS'den iyileşti. Aşı durumu bilinmeyen kurtarılmış bir kediydi. Ocak 2008'de onu iki kez Purevax RCP ile aşıladım, Ocak 2009 ve 2012'de Purevax RCP ile rapel aşılamasını gerçekleştirdim. Bu süre boyunca ağzında inflamasyon olmadı, Purevax RCP ile aşılama, ağzındaki inflamasyonun tekrarlamasına neden olmadı.
Bildiğim kadarıyla, bu, FCGS'den iyileşmiş bir kedinin FCV'ye karşı aşılandığı belgelenmiş ilk rapordur. Ancak bu sadece tek bir vaka; hem bu aşının FCGS ile tedavi edilen kedilerde kullanımının tamamen güvenli olduğunu kesin olarak belirlemek hem de aşının FCGS gelişimine karşı gerçekten koruyucu bir rolü olup olmadığını incelemek için daha fazla çalışmaya ihtiyaç vardır.

NOT: FCV aşısı terapötik olarak ÇALIŞMAZ ve aktif FCGS'li bir kediye verilmemelidir.

Kedilerin dişlerini fırçalayarak gingivitis önlenebilir mi?
Ingham ve arkadaşları, 2002 şunları belirtti: "Diş fırçalamak, bukkal diş yüzeyindeki diş eti iltihabını bir dereceye kadar azalttı, ancak bu etki beklendiği kadar belirgin değildi."

Sonuç
FCGS'den muzdarip tüm kediler, pro-inflamatuar tahıl bazlı gıdalardan hatta 'veteriner diyet' etiketi altında bile olsa uzak tutulmalı ve daha doğal çeşitli diyetlerle beslenmelidirler; örn. gerçek et ve balık içeren. Ağrı ve inflamasyonun azaltılması esastır, ancak kortikosteroid kullanılmaz.

FCGS'yi tedavi etmek için kanin dişler dışındaki tüm dişlerin tamamen çekilmesi gerekebilir ancak riskleri vardır ve çekime rağmen birçok kedi semptomatik kalır. Cevap alınamayan vakalar, oral veya subgingival olarak verilen rekombinant feline interferon omega tedavisine yanıt verebilirler. Daha yeni antiviraller, daha az invaziv tedavi vaadinde bulunmaktalar.

FCGS'den iyileşen kedilerin aşılama kılavuzlarının oluşturulabilmesi için daha fazla çalışma gereklidir.

FCGS araştırmasına yardım edin
FCGS'li kedileri ivermektin ve çinko pikolinat veya GC376 ile tedavi ettiğiniz deneyimleri duymayı çok isterim. Haber bülteni listeme katılmak için draddie@catvirus.com adresine e-posta gönderin ve konu başlığına "FCGS group" yazın.

Teşekkürler
Beni davet ettikleri için TSAVA organizatörlerine ve özellikle Evronas etkinliklerinden Lale Eranıl'a bu kadar yardımcı ve becerikli oldukları için çok minnettarım. Her zaman olduğu gibi, araştırmamı finanse ettikleri için www.catvirus.com abonelerine ve bağışçılarına ve böyle bir araştırmayı mümkün kıldıkları için veteriner hekimlere ve kedi koruyucularına teşekkür ederim. Özellikle Türkiye'deki veteriner hekimlere ivermektinin antiviral özellikleri konusunda beni uyardıkları için teşekkür ederim.

Referanslar, daha fazla bilgi ve faydalı web siteleri
İzin verilen özet uzunluğunu çoktan aştım, bu nedenle referansların tam listesi için lütfen bana draddie@catvirus.com adresinden e-posta gönderin.

Çeviri: Müjgan ÇEVİK AKSAY

An Update on Feline Chronic Gingivostomatitis

Diane D. Addie

This lecture has 4 key messages:

1. Diane's first rule of treating patients: get the diagnosis right.

Feline chronic gingivostomatitis (FCGS) is NOT the gingivitis associated with ordinary tooth decay and is NOT juvenile periodontitis.

2. FCGS IS a refractory immune-mediated inflammatory condition involving the gingivae and the palatoglossal folds. FCGS is a disease of chronic inflammation. Although many pathogens have been suspected feline calicivirus (FCV) is almost certainly the cause.

3. CORTICOSTEROIDS SHOULD BE AVOIDED: meloxicam is preferable. Many treatments may need to be attempted, and all possibilities should be explored before doing a full dental extraction. Could antivirals cure these cats? If so, which ones? The role of nutrition is underestimated and all cats with gingivitis should be taken off from cereal-based cat foods, at least until they are healed.

4. Avoid vaccinating FCGS- recovered cats with live FCV vaccines.

_____

The lecture will finish with my speculations about what treatments may be helpful and a call to Turkish veterinary surgeons to help me in this research.

What feline chronic gingivostomatitis IS NOT

FCGS is NOT ordinary dental disease with tartar and calculus

Ordinary dental disease—i.e. calculus— is relatively easily cured by doing a dental: removing decayed and loose teeth, scaling the tartar off other teeth, and giving broad spectrum antibiotics pre and post-operatively to prevent bacteraemia and bacterial endocarditis.[1]

Mild or moderate concurrent dental disease was found in 71% of FCGS cases [Healey et al, 2007] so how does one differentiate ordinary dental disease from FCGS? In the latter, the extent of gingivitis is exaggerated relative to the amount of tartar present, and the palatoglossal folds may be involved. In addition, FCGS cases continue to suffer from inflamed gingivae after the routine dental procedure (although total tooth extraction is sometimes curative).

FCGS is NOT juvenile periodontitis

Juvenile onset gingivitis-periodontitis appears in cats less than 9 months of age. Initial signs occur just before or at the time of eruption of the adult teeth (Williams and Aller, 1992) and may be noted at time of presentation for vaccination or neutering, as a thin red line along the margin of the gums

1 The use of pre and post-dental antibiotics in animals and humans is controversial. The argument against antibiotic use centres on the rise of multi-antibiotic resistant bacteria, ignoring the much larger roles of antibiotics as food additives for faster growth of factory farm animals [Zurek and Ghosh, 2014; Greger 2006;] and commonly used herbicides such as glyphosate (Roundup) causing antibiotic resistance. [Kurenbach et al, 2015] Thus veterinary use of antibiotics in our pet cats and dogs is a drop in the ocean compared with their mis-use in factory farms and the unnecessary and ubiquitous over-use of herbicides. The guidelines of the American Heart Association and European Society for Cardiology still recommend the use of antibiotic prophylaxis for those considered to be at high risk. [Lopez et al, 2013] In my opinion it is our duty to do our best for each and every individual patient and that antibiotic prophylaxis prior to dentistry is justifiable. However, antimicrobial resistant genes have been found in bacteria from the mouths of FCGS cats.[Tsang et al, 2021] As individuals, we best help the antibiotic resistance problem by choosing organic food and boycotting glyphosate /Roundup and other Monsanto/ Bayer products.

or as a more severe gingivitis. Less severe cases may spontaneously regress. One Somali kitten recovered after changing the food from cereal-based dry foods to a mixed wet and meat-based dry food (Applaws, MPM products, Cheshire, UK). www.youtube.com/watch?v=wxzVKxFywPE&feature=g-upl&context=G2f5a0cbAUAAAAAAADAA Some cases respond favourably after removal of any retained deciduous teeth and plaque. However, these cases can progress to FCGS.

Breed predilection: Siamese, Maine Coon and domestic shorthair cats. Williams and Aller, 1992

FCGS is NOT feline juvenile hyperplastic gingivitis

Juvenile hyperplastic gingivitis appears in cats less than 9 months of age, often first appearing at the time of eruption of the adult teeth. Williams and Aller, 1992 These cases require gingivectomy to eliminate the pseudopockets formed by the gingival hyperplasia. Williams and Aller, 1992 Teeth with resorptive lesions will require removal.

Breed predilection: Abbysinnians and Persians. Williams and Aller, 1992

What feline chronic gingivostomatitis IS

Feline chronic gingivostomatitis (FCGS or FGS), sometimes referred to as lymphocytic plasmacytic gingivitis and/or stomatitis, faucitis or pharyngitis, is a painful inflammatory condition of the palatoglossal folds (fauces) with or without involvement of the gingivae.

Gingivitis is inflammation of the gums. Stomatitis is where the inflammation extends beyond the mucogingival junction into the oral mucosa and in which, as well as hyperemia, oedema and bleeding, there may also be proliferation of granulation tissue. Williams and Aller, 1992 Most authors agree that a diagnosis of FCGS usually requires involvement of the palatoglossal folds (fauces). Other areas that can be affected are the palate, pharynx, tongue and lips.Healey et al, 2007

Dental disease is completely absent in 29% of FCGS cases, and only mild to moderate where present. Healey et al, 2007 The immune response of a cat with FCGS is abnormal, with an imbalance in the inflamed gingivae and palatoglossal folds towards a mixed Th1 and Th2 instead of a predominantly Th1 response. Harley et al, 1999

Clinical signs, generally caused by the inflammation which induces pain when opening the mouth, are dysphagia, weight loss, loss of grooming behaviour, ptyalism (excessive salivation), pawing at the mouth and halitosis.Dolieslager et al, 2011 Cats suffering from FCGS can be extremely fractious, likely due to the pain from which they are suffering: they return to their "normal" personalities as their lesions heal (Addie, unpublished observation). Thus such cats may first be presented as behaviour problem cases rather than as dental cases.

Although any age of cat can be affected, two age peaks have been observed at 1- 4 years and 10-13 years of age. Healey et al 2007 Male and female cats were equally likely to be affected. The risk of FCGS increases with increasing numbers of cats in the household. Peralta & Carney, 2019

Many cats suffering from FCGS are euthanased due to refractoriness to treatment and possibly because of aggressive behaviour due to the extreme pain of their mouths.

Aetiology

The aetiology of FCGS is complex and multifactorial: a brief summary is presented in table 1.
Table 1. The multifactorial aetiology of FCGS has not been clearly elucidated and the following have been implicated:

Possible cause of FCGS	Comments
Feline calicivirus	The evidence for FCV being the underlying cause of FCGS is very strong.
Cat's immune response	FCGS is not a condition of immune deficiency, it is a condition of an abnormal exaggerated immune response: histopathological sections of the mucosae of lesions are full of immune cells—plasma cells and lymphocytes—hence the previously used name lymphocytic plasmacytic gingivostomatitis. The immune response of a cat with FCGS is imbalanced in the inflamed gingivae and palatoglossal fold lesions towards a mixed Th1 and Th2 instead of a predominantly Th1 response. Harley et al, 1999
Over-processed cereal-based cat food	**Allergic or intolerant response to a food component:** contact allergy to a food component is a recognised cause of human stomatitis. Most large cat food manufacturers uses poor quality, cereal based protein in their foods. Hodgkins 2007 Most pet food is made by a process called extrusion, which was developed to make puffed breakfast cereals. **Omega 3:6 ratio?** Excessive omega 6 in cereal based diets leads to a chronic pro-inflammatory state. **Toxin irritant to oral mucosa?** Chemical additives are a risk factor for FCGS and oral squamous cell carcinoma. Zaccone et al, 2022 Cats evolved with a carnivorous diet and they are uniquely sensitive to certain plant based toxins. Grains and cereals can be contaminated with mycotoxins. Most mycotoxins are stable under normal food processing conditions, including sterilization temperatures (120°C). **Micronutrient deficiency?**
Feline leukaemia virus (FeLV)	Belgard et al (2010) found no association. However, FeLV is immunosuppressive, so while you need not test a FCGS cat for FeLV it is wise to check the mouth of a FeLV positive cat for FCGS. FeLV positive cats are less likely to recover following total extractions and FIV positive cats more likely. Silva et al, 2021
Feline immunodeficiency virus (FIV)	Present in ~5% of the general cat population and the FCGS population too. Belgard et al (2010) found no association. So you need not test a FCGS cat for FIV, but it is wise to check the mouth of a FIV positive cat for FCGS. Curiously FIV positive cats were less likely to have less caudal stomatitis than FIV negative cats and they were more likely to recover following extraction. Silva et al, 2021 At least 4 studies have shown a life span of FIV positive cats equal to uninfected cats: Addie et al, 2000 FIV alone is never a reason to euthanase a cat.
Feline herpesvirus	Although detected in some FCGS cases it is ruled out as a cause of FCGS, but steroid treatment or the stress of chronic pain of the mouth in FCGS cats can cause recrudescence of latent FHV in FCGS cases, causing secondary ocular signs, such as serous discharge, conjunctivitis. In all refractory conjunctivitis and nasal discharge cases, I recommend checking the mouth as a source of underlying chronic stress.
Bartonella henselae	The causative organism of cat scratch disease in humans: there are conflicting reports regarding its relevance in FCGS: e.g. Sykes et al (2010) found an association but Belgard et al (2010) found no association.
Bacteria	The oral microbiome of cats with FCGS differs from that of healthy cats. Dolieslager et al, 2011; ;Dolieslager et al, 2013;Harris et al, 2015; Older et al, 2020
Leishmania infantum	"Clinical manifestations compatible with feline leishmaniosis include … chronic gingivostomatitis, hypergammaglobulinemia, and normocytic normochromic anaemia." Pennisi 2015
Mycoplasma felis	Found in slightly more FCGS cases (38%) than control cats (20%) in one study. Fernandez et al, 2017
Fungi	Malassezia and other fungi were found in cats with FCGS but not healthy cats. Krumbeck et al, 2021

Feline calicivirus is the most likely cause of FCGS

The question whether FCV is a causal organism of FCGS or merely an opportunistic pathogen has existed for years: FCV is a common infection of cats, [Coutts et al 1994; Porter et al, 2008] especially in multicat households and shelters, and most FCV-infected cats do not have FCGS, and FCV was not detected in 30-46% cats with FCGS. [Harbour 1991; Belgard et al, 2010; Fernandez et al, 2017] However, evidence is growing to support FCV being the major cause of FCGS: Fried et al, (2021) stated that the only microbe strongly associated with FCGS was FCV, which was detected in 21 of 23 FCGS-affected cats but no control cats.

What is clear is that the presence of FCV in FCGS cases is not to their benefit: Dolieslager et al (2013) stated: "A positive correlation was observed between clinical disease severity and the presence of FCV (p=0.001)." In addition, a growing numbers of reports document a clinical response to recombinant interferon omega therapy [Hennet et al, 2011; Leal et al, 2013; Mihaljevic 2003; Mihaljevic 2004; Matsumoto et al, 2018; Southerden et al, 2007] due to its anti-viral as well as its anti-inflammatory activity. In one case report recovery from clinical signs coincided with cessation of FCV excretion. [Addie et al, 2003]

FCV is a positive-strand RNA virus in which genetic mutation and recombination readily give rise to antigenic variants, [Coyne et al, 2007] the viral replication cycle can be as little as 6 hours. Within every cat infected with FCV a Darwinian evolutionary race begins between the virus and its host: calicivirus rapidly changes antigenically in an effort to out-manoeuvre the cat's ability to make neutralising antibodies and clear the infection [Radford et al, 1998] (Figure 1). Usually the cat wins this evolutionary arms race: the half life of FCV shedding is 75 days. However sometimes the virus wins—some cats remain FCV carriers for years—the virus having successfully found an antigenic niche that the cat's immune system seems unable to recognise. [Coyne et al 2007] This explains why FCV fails to fulfil Koch's postulates: strains of FCV taken from FCGS cases were unable to reproduce the disease in specific pathogen free cats [Knowles et al 1991] because each strain is peculiar to its host cat. Most FCV carriers are asymptomatic.

Fig. 1. The race between the cat to develop antibodies and the virus to mutate to evade immune system

	
FCV exists as a quasispecies, because it is an RNA virus, prone to mutation, deletion and recombination.	Neutralising antibodies (the little Y shapes) are made against the FCV strains infecting the cat.
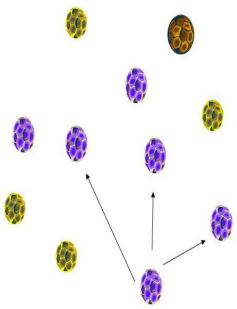	
As the neutralising antibodies clear the virus, FCV strains which are not neutralised are able to multiply	... and become the predominant new strain. The cat must begin over, making antibodies against the new strain. Darwinian selection favours emergence of un-neutralisable strains.

Diagnosis

Biopsy is the definitive diagnostic technique and helps differentiate FCGS from possibly similar appearing lesions such as squamous cell carcinoma or eosinophilic granuloma. Virus isolation is the method of choice to detect FCV (PCR is less reliable because FCV is an RNA virus, so it is more difficult to design primers and probes which will detect all isolates.) Obtain three negative tests a month apart

before declaring the cat FCV free.
Cats with FCGS can be unusually fractious and brief clipnosis can help you obtain a saliva swab sample for FCV testing without recourse to using a sedative.[Pozza et al, 2008]

Treating FCGS
Warn the cat's guardian at the outset that you may have to try several different treatments
At the outset of treating FCGS, it is vital to give the client realistic expectations: to explain that there currently is no single cure for this condition and that you may have to attempt many different strategies before a successful outcome is established. (See table 2.) Owners are more likely to change veterinary surgeons or elect for euthanasia if they perceive the problem to be intractable if they have not been warned in advance that you will likely have to try more than one treatment.
It is a good idea to prepare a practice leaflet explaining how you intend to proceed: i.e. change of food plus non-steroidal anti-inflammatory drugs, possibly antibiotics and/or antivirals, then extraction of the teeth as a last resort.
Key message: DO NOT USE corticosteroids
Corticosteroids give a misleading initial response due to their ability to diminish pain and inflammation and increase appetite. However, the benefits are short-lived and adverse effects are far more serious and may disable the cat from ever being able to recover from FCGS. In his PhD study, Ross Harley found a "bounce back" effect of corticosteroid use: not only did FCGS return but it came back worse and more intractable than before following corticosteroids.
These are some of the problems associated with corticosteroid use:
- Corticosteroids thin the mucosal epithelium of the mouth, causing gums to be more friable and less able to withstand bacterial onslaught
- They decrease both Th1 and Th2 immune response, stopping the cat from ever clearing the FCV infection
- Corticosteroids given concurrently with feline interferon-omega abrogated the FCV reduction effects of the interferon [Matsumoto et al, 2018]
- Corticosteroids have been documented to induce feline infectious peritonitis in cats who were otherwise asymptomatically infected with feline coronavirus
- Corticosteroid treatment of a dental case led to fatal leishmaniosis [Leiva et al, 2005]
- Corticosteroids can re-activate dormant toxoplasma infection with fatal consequences
- Corticosteroid treatment often leads to recrudescence of latent herpesvirus infection, causing conjunctivitis and upper respiratory tract signs
- Long term use of corticosteroids predisposes to obesity and diabetes mellitus

Food
Food is a very important feature in this condition: it is prudent to remove cats with FCGS from most dry foods and to use as natural and varied a wet food source as possible. Prior to the recovery of one case in the UK, the cat had been changed to Classic Cat Food. [Addie et al, 2003]

Pain relief is essential
Pain relief is essential: use a non-steroidal anti-inflammatory (NSAID) safe for use in the cat such as meloxicam. However, NSAIDs may be contra-indicated in cases with chronic kidney disease.

Antibiotics or probiotics and antiviral treatment
Healthy cats mouths have predominantly Pasteurella multocida, cats with stomatitis have abnormal flora, including, in cats most severely affected, Tannerella forsythia, [Dolieslager et al, 2013] which, along with

Treponema. Denticola and Porphyromonas gingivalis, form a bacterial consortium, often referred to as the 'Red Complex', that is strongly associated with the clinical progression of chronic periodontitis. Dashper et al, 2011 In theory at least shifting the immune response back to type 1 and restoring normal mouth flora should be possible using probiotics.

Antibiotics of choice include cefavexin (Convenia, Pfizer) and clindamycin hydrochloride although the latter must be used with caution as oesophagitis has been suspected after its use (as with many tablets in the cat).Beatty et al, 2006 All pilling of the cat should be followed by a bolus of water or some food.

Antiviral treatment

Non-surgical treatment is aimed at trying to eliminate FCV, if present. Druet & Hennet, 2017; The most commonly used antiviral in FCGS treatment is recombinant feline interferon omega (Virbagen Omega, Virbac). It can be used subcutaneously for cats presenting with acute oral pain; Matsumoto et al, 2018 subgingivally in anaesthetised cats Mihaljevic 2003; Mihaljevic 2004; Southerden & Gorrell, 2007 or orally, Hennet et al, 2011 (see Table 2 for doses). Although dramatic clinical improvement often occurs, unfortunately it does not usually cure the cat or eliminate calicivirus. Reconstituted solution can be kept in the fridge for up to 3 weeks, or can be kept frozen for up to six months, but avoid freeze thawing: aliquot the vial into 10 x 0.1ml syringe amounts and freeze in a container.

The main enzyme for replication in FCV, like FCoV, is a 3C-like protease, therefore it is possible that GC376 treatment would help cats with FCGS. Ivermectin has broad antiviral as well as anti-inflammatory properties and deserves investigation as a potential treatment.

Full dental extraction

Full dental extraction by a specialised veterinary dentist can cure FCGS in 28-58% of cases, and significantly improve the clinical signs of others. Druet & Hennet, 2017; Jennings et al, 2015; Silva et al, 2021 However, the procedure risks iatrogenic damage to the eyes. Smith et al, 2003 Furthermore, no reduction in alpha-1 acid glycoprotein, a marker for systemic inflammation, was noted following tooth extraction. Mestrinho et al, 2020 and follow up medical management is often required. Druet & Hennet, 2017; Jennings et al, 2015; Silva et al, 2021

Table 2. A summary of current treatment options for FCGS:
AVOID CORTICOSTEROIDS!

Treatment	Dose	Comments
Change of diet	Take the cat off cereal-based dried food (can use dry foods based on meat, e.g. Applaws or Almo Nature). Use as natural a diet as possible, ensuring adequate calcium intake, especially in kittens with developing bones, and avoid feeding excess vitamins A and D and thiaminase in fish. Increase the omega 3 content and decrease the omega 6 content of the food. This should be the first approach in FCGS and juvenile periodontitis cases.	
Surgery: full extraction of all teeth (canines usually left)	Reported to completely cure 28-58% of cases [Druet & Hennet, 2017; Jennings et al, 2015; Silva et al, 2021] but risks iatrogenic damage to the eyes. [Smith et al, 2003] Roots must be removed completely. Medical follow up usually required.	
Painkillers / Non-steroidal anti-inflammatory drugs		
Meloxicam	Day 1: 0.3mg/kg sid with food Days 2-7: 0.1mg/kg sid with food	Relief of pain is essential, at least in the early stages, provided blood pressure and kidney function are normal.
Thalidomide	Dose: 50-100mg at night	Safe EXCEPT IN PREGNANT CATS as it is teratogenic.
Antibiotics		
Cefovecin (Convenia, Pfizer) OR **Clindamycin**	8mg/kg subcutaneously every 14 days 5mg/kg bid for up to 6 weeks	Repeat treatments are likely to be needed. Give bolus of food or water after pilling to avoid oesophagitis.
Feline interferon omega		
Subcutaneous	1 million units/kg s/c e.o.d. for 5 injections for cats presenting acutely.	Dramatic improvement in terms of eating and reversal of cachexia, but for longer term results, other treatments often also required.
Subgingival feline interferon omega	1 million units (0.1ml of a 10 million unit vial) locally into the junction between healthy gum and diseased gum given when the cat is anaesthetised. Thereafter monitor FCV shedding and reduce frequency of injections until cat stops shedding virus and a comfortable state has been achieved.	Reported to have excellent results although requires general anaesthetic and likely repeated treatments If the cat is a poor anaesthetic risk an alternative may be preferable. Reconstituted solution can be kept in the fridge for up to 3 weeks, or can be kept frozen for longer.
Oral interferon omega	100,000 units given daily	Improves clinical signs, but does not cure the cat nor eliminate calicivirus. [Hennet et al, 2011]
Adipose mesenchymal stem cell therapy	Two intravenous infusions	5 of 18 cats which had already had full dental extractions were cured and 8 more cats improved. [Arzi et al, 2020] No benefit is found if the cats have not had extractions. [Arzi et al, 2021] If present, feline foamy virus complicates the process. In my experience, there is a risk of acute haemolytic anaemia with this technique.

Novel unproven Addie ideas		
Probiotics	Protexin pro-kolin enterogenic or Fortiflora probiotics recommended. Avoid other probiotics unless you've grown them to check what they are.	Since the oral microbiota are altered in FCGS is makes sense to try to re-establish a healthy microbiome.
Ivermectin	0.2mg/kg q 24h given orally	No studies yet been done. Ivermectin has antiviral and anti-inflammatory effects. Probably cannot be used for more than a few weeks: toxic if overdosed.
Mefloquine	10mg/kg mefloquine (Lariam, Roche) every 3 days	No published trials but known to have activity against FCV. McDonagh et al, 2015 May need to be accompanied by zinc picolinate.
3C-like protease inhibitors	GC376: start with same dose used for FIP: 15mg/kg q12h (follow manufacturer's instructions)	No published trials but known to have activity against FCV. Kim et al, 2015

Choosing a vaccine for an FCGS-recovered cat: it is not advisable to vaccinate FCGS recovered cats with a live FCV vaccine

Having just spent months curing a cat with FCGS, the last thing you want to do is cause the disease to relapse when it comes to vaccine time. Vaccination could theoretically cause a FCGS-recovered cat to relapse for these reasons:

- Iatrogenic re-infection by vaccinal FCV: 4 of 20 vaccine failure cases were very similar to the FCV given in the vaccine. Radford et al 2000 Live FCV vaccines can cause accidental FCV infection through aerosolisation or accidental contamination of the fur at the site of vaccination; the vaccinal virus may then be ingested as the cat grooms himself.
- The FCV in the vaccine triggering the abnormal immune reaction of FCGS.

Vaccine choice for vaccinating FCGS-recovered cats:

- Inactivated or antigen only, NOT living FCV: thus suitable vaccines include Purevax (Merial, Boehringer) which contains calicivirus antigens, or Fevaxyn (Zoetis) which is inactivated: other vaccines are live.
- Able to protect the cat against as many field strains of FCV as possible.

Vaccination may not protect against up to 90% of field strains of FCV

FCV vaccination may ameliorate clinical signs of FCV, but it does not prevent carrier states. Vaccines against RNA viruses tend not to work well because there is usually no natural sterilising immunity to RNA viruses due to their high rates of mutation. It is believed that the process of virus evolution described in Figure 1. in an individual cat has been repeated on a national scale, resulting in strain diversity such that the FCV strains used in vaccines are not likely to protect equally well against all field strains, especially in countries where vaccines are used widely. Lauritzen et al, 1997; Hohdatsu et al, 1999; Weeks et al, 2001 Therefore new vaccinal FCV strains are required regularly.

Strains of FCV from FCGS cats are unusually difficult to neutralise

Poulet et al (2000) established that there is not one special strain of FCV which causes FCGS: the FCV strains which arise in each cat are peculiar to that individual cat and they were more difficult to neutralise (even with antisera from cats not suffering from FCGS).

Having many strains of FCV in the vaccine maximises the cats' chances of immunologically "seeing" the vaccine

Since cats are an outbred population, individual cats have different abilities to recognise different antigens;

therefore the more strains of FCV contained in a vaccine, the better the chance of that vaccine containing antigens that the cat can respond immunologically. A dual-strain feline calicivirus vaccine stimulates broader cross-neutralization antibodies than a single-strain vaccine. Huang et al, 2010

I chose Purevax to vaccinate my own FCGS recovered cat with no adverse effects

There are no published reports of vaccinating cured FCGS cats. My own middle-aged, male neutered domestic shorthair cat had recovered from FCGS following extraction of all but his canine teeth, subgingival recombinant feline interferon omega and a change to a natural cat food. He was a rescue cat of unknown vaccination status. In January 2008, I vaccinated him twice with Purevax RCP; and gave boosters in January 2009 and 2012 with Purevax RCP. During that entire time, his mouth has remained free of inflammation: vaccination with Purevax RCP did not cause the inflammation of his mouth to recur.

So far as I am aware, this is the first documented report of a FCGS recovered cat being vaccinated against FCV. However, he is just a single case: more studies are required both to establish with certainty that this vaccine is completely safe to use in cats cured of FCGS and also to examine whether or not the vaccine actually has a protective role against FCGS developing.

NOTE: FCV vaccination does NOT work therapeutically and should not be given to a cat with active

FCGS.

Can gingivitis be prevented by brushing cats' teeth?

Ingham et al, 2002 stated: "Toothbrushing reduced gingivitis on the buccal tooth surface to some degree, although the effect was not as marked as anticipated."

Conclusion

All cats suffering from FCGS should be taken off pro-inflammatory cereal based foods, even those coming under a "veterinary" label, and given a varied diet more natural to the cat: ie. containing real meat and fish. Pain and inflammation reduction is essential, but not using corticosteroids. Complete extraction of all of the teeth except the canines may be required to cure FCGS, but it has risks and, despite extraction, many cats remain symptomatic. Un-responsive cases may respond to recombinant feline interferon omega given orally or subgingivally. Newer antivirals hold promise of less invasive treatment.

Further work is required to establish safe guidelines for vaccinating FCGS-recovered cats.

Help FCGS research

I would love to hear of experiences you have had treating FCGS cats with ivermectin and zinc picolinate or GC376. To join my newsletter list, email to draddie@catvirus.com with "FCGS group" in the subject.

Acknowledgements

I am extremely grateful to the organisers of TSAVA for inviting me and especially to Lale Eranil of Evronas events for being so helpful and efficient. As always, I thank the subscribers and donors to www.catvirus.com for funding my research and to the veterinary surgeons and cat guardians for making such research possible. I especially thank the veterinarians of Turkey for alerting me to the antiviral properties of ivermectin.

References, further reading and useful websites

I already exceeded the allowed abstract length, so for a full list of references please email me at draddie@catvirus.com.

Kırmızı Göz ve Kırmızı Bayraklar
Oftalmik Acil Durumların Tanısı ve Yönetimi

Maria-Christine Fischer

Özet
Kırmızı göz en yaygın oküler sunumlardan biridir. Birçok hastalık kırmızı göze neden olabilir. Kırmızı gözün çoğu nedeni nispeten iyi huyludur. Bununla birlikte bazı potansiyel olarak görmeyi tehdit eden veya yaşamı tehdit eden koşullar acil bir durum olarak ortaya çıkabilir. Oküler anatomi ve patofizyolojinin derinlemesine anlaşılması, tanı araçları ve tedavi seçenekleri ile birlikte görsel sonucu iyileştirir. Sorunun kökenine inmek çoğu zaman zor olabilir. Bu nedenle dikkatli bir anamnez ve metodik oftalmik muayene, sorunu tanımlamaya ve iyileştirmeye ve hastalık sürecini anlamaya yardımcı olacaktır.
Öğrenme hedefleri:

-Bir gözde kızarıklığa neden olan farklı kaynakları bilin ve olası tehlikeleri değerlendirin.
-Tek veya çift taraflı kırmızı gözün yaygın nedenlerini gözden geçirin.
-Ayırıcı tanı listesi planlayın.
-Kırmızı göz/ler olan bir vaka için hangi tanı testlerinin kullanılacağına ve neden kullanılacağına karar verin.
-Acil kırmızı göz durumlarının yönetimi hakkında bilgi edinin.

Bölüm I: Temel ilkeler, metodik yaklaşım ve çalışma
Bir "kırmızı göz" üzerinde çalışmaya nasıl başlanır?
Muayenede ilk adım gözdeki kızarıklığın nerede olduğunun belirlenmesini amaçlar.
Her iki gözün dışından içine doğru yapılan metodik bir oftalmik muayene, hangi yapının etkilendiğini belirlemeyi kolaylaştıracaktır.
Yapının nasıl kırmızılaştığını belirlemek için, etkilenen yapıda hangi dokuların bulunduğunu, bu dokuların hasara nasıl tepki verdiğini ve değişikliklerin çevredeki yapıları nasıl etkilediğini düşünmek yardımcı olur.
Diğer genel değerlendirmeler; kızarıklık bu hasta için normal bir varyasyon mu? Örn. hasta (sub)albinotik. Ayrıca patoloji göze lokalize mi yoksa altta yatan nörolojik veya sistemik bir hastalığa bağlı sekonder bir durum mu?

Kırmızı gözün nedenleri ve lokalizasyonu
Göz kapağı
Nerede: Perioküler doku
Ne: Deri, kaslar, meibomian bezleri, konjonktiva ile ilişkili
Nasıl: Eritem, ödem, ülserasyon, laserasyon, tüy kaybı, göz kapaklarının anormal pozisyonu
Çevre yapılar üzerindeki etkisi: Göz kapağı anormallikleri, koruyucu etkinin kaybolması, gözyaşının yağlı bileşenlerinin kaybı ve oküler yüzeyin tahriş olmasıyla korneayı ve gözyaşı filmini etkileyebilir. Bu durum konjonktival hiperemiye ve kornea ülserasyonuna, neovaskülarizasyona ve pigmentasyona yol açacaktır.
Kırmızı bayrak: Göz kapağına özgü tehlikeli durumlar arasında travmatik göz kapağı yırtılması, fasiyal sinir defisitleri ile gözkapağının motor fonksiyon kaybına bağlı lagoftalmi veya sekonder egzoftalmi ve orbital hastalık bulunur. Diğer bir acil durum ise glob prolapsusu ile ilişkili göz kapağı sıkışmasıdır. Spesifik olmayan tehlikeli durumlar, intraoküler ağrı veya oküler yüzey hastalığı ile birlikte blefarospazmdır.

Üçüncü göz kapağı
Nerede: Kırmızı oküler katlar
Ne: Konjonktiva, kıkırdak, lenfoid doku, aksesuar lakrimal bezler
Nasıl: Hiperemi, şişlik, kanama, çıkıntı, laserasyon, üçüncü göz kapağı bezinin prolapsusu, büyümüş len-

foid foliküller, kıvrılmış veya hasarlı kıkırdak
Çevredeki yapıların/yapılara etkisi: Üçüncü göz kapağı yırtıkları olan vakalar acil olarak ortaya çıkabilir. Ancak üçüncü göz kapağı yırtılmaları genellikle oküler yüzey tahrişine neden olmaz. Üçüncü göz kapağı bezinin devam eden prolapsusu inflamasyona ve gözyaşı üretiminin azalmasına yol açacaktır. Üçüncü göz kapağının belirgin çıkıntısı görüşü etkileyebilir. Bu çıkıntı oküler veya orbital hastalığı gösterebileceğinden tehlike işaretidir (kırmızı bayrak). Horner, Haws ve Key-Gaskall sendromu üçüncü göz kapağı çıkıntısı için önemli nörolojik ayırıcı tanılardır. Horner sendromunda diğer oküler belirtiler pitozis, myozis ve enoftalmidir. Haws sendromu, kedilerde diğer oküler anormallikler olmaksızın, kendini sınırlayan üçüncü göz kapağı çıkıntısı ile karakterize idiyopatik bir hastalıktır. Sempatik tonusun nispi yetersizliğinden kaynaklanır ve buna ishal eşlik edebilir. Key-Gaskall sendromu (disotonomi), hem sempatik hem de parasempatik sinir sistemini etkileyen kedi ve köpeklerde nadir görülen sistemik bir hastalıktır. %70 ölüm oranına sahiptir. Disotonomi vakalarında üçüncü göz kapağı çıkıntısına ek olarak pupillar dilatasyon, gözyaşı üretiminde azalma, disfaji, kusma, konstipasyon, megaözofagus ve bradikardi görülmektedir.

Konjonktiva
Nerede: Kırmızı oküler katlar
Ne: Göz kapaklarının mukoza zarı, üçüncü göz kapağı ve sklera, müsin üreten hücreler, lenfoid doku ve kan damarlarını (süperfisiyal bölünme, konjonktiva ile hareket, fenilefrin ile ağarma-solma) içerir.
Nasıl: Hiperemi, hemoraji, ödem, ülserasyon, lenfoid foliküller, oküler akıntı birikimi ve konjonktival kesede yabancı cisim.
Etki: Konjonktival hiperemi oküler yüzey hastalığının belirtisidir.
Şiddetli hiperemi ve oküler yüzey hastalığı ile kemozis, konjonktiva için tehlike işaretleridir (kırmızı bayrak). Konjonktival hemoraji (hiposfagma) künt bir travmaya, glob protrüzyonunda ekstra oküler kasların hasar görmesine, sklerada penetran yaralanmaya veya sistemik hastalığa bağlı olarak ortaya çıkar ve acil bir durum olarak da dikkate alınmalıdır.

Episklera / Sklera
Nerede: Kırmızı oküler katlar
Ne: Globun damarlı fibröz tuniği (düz, derin, konjonktiva ile hareket etmez)
Nasıl: Hiperemi, şişlik, kanama, sklera rüptürü
Glokom ve üveitis gibi intraoküler hastalığın belirtisi olan tıkanmış episkleral kan damarları tehlike işaretidir (kırmızı bayrak). Konjonktival hemoraji açısından kanamaya sebep olan durumlar araştırılmalıdır. Glob şişliğinin azalması sklera rüptürü şüphesini uyandırmalıdır.

Kornea
Nerede: Şeffaf oküler kat
Ne: Endotelyum, descement membran, stroma, epitelyumu içeren globun fibrotik tuniğinin anterior kısmı
Nasıl: Korneal neovaskülarizasyon, intrakorneal hemoraji, iris prolapsusu/hemorajisi ile perforasyon
Etki: Kornea kızarıklığı görüşü etkiler, ülserasyon ve perforasyon oküler ağrı ile ilişkilidir.
Kornea perforasyonuna sekonder pıhtılaşmış kan veya iris prolapsusu sonucu ortaya çıkan ancak korneal vaskülarizasyon ile ilgisi olmayan fokal kızarıklık, kornea için tehlike işaretidir (kırmızı bayrak).
Korneal neovaskülarizasyonun derinliğinin değerlendirilmesi, hastalığın lokalizasyonunu belirlemede yardımcı olabilir. Yüzeyel vazkülarizasyon kuru göz ya da ülseratif keratitis gibi oküler yüzey hastalığının bir işaretiyken, derin korneal neovaskülarizasyon glokom ve üveitis gibi intraoküler hastalıklar ve derin korneal ülserasyonun bir işaretidir. İntrakorneal kanama nispeten nadirdir ve genellikle acil bir durum değildir. Her zaman korneal neovaskülarizasyon ile ilişkilidir ve hipertansiyon gibi sistemik hastalıkların bir sonucu olabilir.

Ön kamara / Vitreal boşluk
Nerede: Aköz humor/vitreous
Ne: İntraoküler kanama
Nasıl: İnflamasyon (üveitis), travma (penetran veya künt), intraoküler neoplazi, retinal dekolman, konjenital defekt, sistemik durum (hipertansiyon, trombopati, koagülopati)
Tehlike (kırmızı bayraklar): Hifema ve intravitreal hemoraji sonucu görme bozuklukları, olmayan ya da anormal oküler ışık refleksleri, miyozis ile birlikte intraoküler inflamasyon, ağrı ve potansiyel olarak azalmış ya da artmış intraoküler basınç. Azalmış glob şişliği penetran bir travmayı düşündürmelidir.

Uvea / Retina
Nerede: İris, siliyer cisim, koroid, retina
Ne: Uvea damarları, retina damarları, bağ dokusu, pigmentasyon
Nasıl: Uvea veya retina damar sisteminden kanama, normal iris vaskülarizasyonunun üveitis ile tıkanması, üveite sekonder iris yüzeyinde yeni damar oluşumu, intraoküler neoplazi, retinal dekolman, glokom, konjenital defekt, sistemik durum (hipertansiyon, trombopati, koagulopati)
Görme kusurları, olmayan ya da anormal oküler ışık refleksleri, anormal pupil boyutu ve şekli, oküler ağrı, azalmış ya da artmış göz içi basıncı tehlike işaretleridir (kırmızı bayrak).

Retrobulbar boşluk
Nerede: Kırmızı üçüncü göz kapağı, kırmızı oküler katlar
Ne: Ekstraoküler kas yapısı, sinirler ve damarlar ile intrakonal boşluk; kemik ve diş kökleri, damarlar ve sinirler, komşu kaslar, lakrimal ve tükürük bezleri ile ekstrakonal boşluk.
Nasıl: Retrobulbar boşluk içindeki inflamatuar, infeksiyöz veya neoplastik durumlar glob yapısını olumsuz etkileyebilir ve orbitadaki kan dolaşımını tehlikeye sokar. Bazı durumlar orbital kanamalar ile ilgili olabilir.
Çevredeki dokuların/dokulara etkisi: Glob, göz kapakları ve üçüncü göz kapağının kısıtlı hareketi görmeyi etkileyebilir ve potansiyel olarak sekonder kornea ülserasyonu ile lagoftalmiye neden olabilir. Orbital inflamasyon, intraoküler inflamasyona (üveitis, koryoretinitis) neden olabilir. Görme kaybı, retina dekolmanı, göz içi basıncının artması veya optik sinir hastalığı sonucu olabilir. Ağzın açılması ağrılı olabilir ve anoreksiye yol açabilir. Orbital inflamasyon ve neoplazi birincil ya da sistemik hastalığa bağlı olarak sekonder gelişmiş olabilir.
Orbital hastalığı gösteren tehlike işaretleri (kırmızı bayrak) üçüncü göz kapağı protrüzyonu, globun azalmış retropulsiyonu, lagoftalmi ya da görme kusurlarıdır.

Kırmızı bayraklı sorular
- Orta ila şiddetli göz ağrısı ve/veya fotofobi var mı?
- Görme kusurları var mı?
- Oküler katlarda belirgin ve derin kızarıklık ve intraoküler kanama var mı?
- Globun konumunda, boyutunda veya şeklinde değişiklikler var mı?
- Miyozis veya midriyazis var mı? Oküler ışık refleksleri mevcut mu?

Muayenede hangi teşhis adımları yardımcı olabilir?
Ağrı değerlendirmesi
Ağrı ve/veya fotofobi minör bening ve ciddi, görmeyi tehdit eden hastalıkları ayırt etmede önemli özelliklerdir. Uzaktan muayene, artan göz kırpma hızı, azalmış palpebral fissür, blefarospazm, üçüncü göz kapağı protrüzyonu ile enoftalmi ve fotofobi gibi ağrı belirtilerini değerlendirmek için en iyisidir. Ürkeklik, artmış agresif davranışlar, aktivitede azalma ve gıda alımı gibi davranış değişiklikleri anam-

nezde bildirilebilir.

,**Lokal anestezik uygulama**

Şiddetli ağrılı vakalarda globun muayene edilebilmesi için topikal anestezik uygulaması gerekebilir. Ağrı oküler yüzey lezyonlarına bağlı olarak gelişmiş ise topikal anesteziklere verilen yanıt semptomları önemli ölçüde iyileştirmelidir ancak intraoküler ağrı durumları hariç. Pozitif yanıt alınması durumunda kornea yaralanması, enfeksiyon ve yabancı cisimler düşünülmelidir. Altta yatan nedeni belirlemek ve tedavi etmek önemlidir. Kornea epiteli için toksik oldukları, gözyaşı filmini destabilize ettikleri ve potansiyel olarak ciddi komplikasyonlara yol açabilecekleri için kısa süreli topikal anestezik ile hastaların taburcu edilmesi önerilmez. Lokal anestezikler de gözyaşı üretiminde önemli bir azalmaya neden olur ve uygulandıktan sonra Schirmer Gözyaşı Testi değerleri yanlış bir şekilde düşük olacaktır.

Görme testi

Görüşün azalması ve görme kaybı, kırmızı gözün kötü nedenlerinin göstergesidir. Tehdit yanıtı, izleme refleksi, görsel yerleştirme refleksi (küçük hayvanlarla) ve farklı ışık koşullarında labirent testleri, görme keskinliğini değerlendirmek için yapılabilecek basit ölçülerdir. Hafif veya aralıklı görme bozukluklarına neden olan hastalıklar saptanamayabilir. Tek taraflı görme kusurlarını kaçırmamak için, bir göz kapatılarak, her bir göz bağımsız olarak test edilmelidir. Bir hastanın ayrıntılı anamnezi, özellikle görme bozukluklarının başlangıcı ve süresi ile ilgili olarak yararlı bilgiler sağlayabilir. Bunlar değerli prognostik göstergeler olabilir.

Oküler ışık refleksleri

Pupil reaksiyonu, boyutu ve şekli üveitis ve glokomun ayırt edilmesinde yardımcı olabilir. Glokomlu gözlerde midriyazis, üvetisli gözlerde ise genellikle posterior sineşi oluşumu nedeniyle bazen şekilsiz olabilen miyotik pupil mevcuttur. Tek taraflı retina ya da optik sinir hastalığında, hareket etmediğinde pupiller normaldir. Bununla birlikte gözbebeği ışık refleksi değerlendirildiğinde, pupil doğrudan aydınlatılan gözde genişlerken, diğer gözde daralacaktır (Marcus Gunn pupil).

Pupil ışık refleksi, örneğin hifema veya şiddetli kornea ödeminde değerlendirilemediğinde, retina ve optik sinir fonksiyonunu değerlendirmek için göz kamaştırıcı refleks (fotik göz kırpma refleksi) kullanılabilir.

Orbitanın değerlendirilmesi

Üçüncü göz kapağı protrüzyonu, ekzoftalmi, şaşılık, lagoftalmi ve yüzde şişlik durumlarında acilen orbita değerlendirilmelidir. Bu değerlendirme, kapalı göz kapaklarından globun retropulsiyonunu, orbital kenarın palpasyonunu, başın hareketi ile birlikte göz hareketlerinin kontrol edilmesini (vestibülo-oküler refleks), mandibulaların manipülasyonunu ve oral muayeneyi (özellikle aynı tarafta, üst molar kaudalindeki yumuşak damak bölgesi) içerir. Orbital tabanla yakından ilişkili mandibulanın koronoid prosesini etkileyen orbital hastalık mevcutsa çenenin açılması ağrılı ya da dirence neden olabilir. Orbital hastalıktan şüphelenildiğinde oküler görüntüleme endikedir (aşağıya bakınız). Kornea veya glob bütünlüğünün tehlikeye girebileceği vakalarda globun retropulsiyonu kontrendikedir.

Schirmer gözyaşı testi

Schirmer gözyaşı testleri, keratokonjonktivitis sicca gibi kırmızı gözün bening nedenlerini ekarte etmek için yararlıdır. Köpeklerde 15 mm/dk ve üzerindeki değerler normal kabul edilir ve mevcut oküler hastalık bağlamında yorumlanmalıdır. Oküler yüzey tahrişi (örn. kornea ülseri, korneada yabancı cisim) varsa, <15 mm/dk'lık bir gözyaşı üretimi anormal kabul edilir. Kırılgan gözün manipülasyonunu en aza indirmek için kornea veya sklera rüptürü olan kırmızı göz vakalarında Schirmer gözyaşı testi yapılması kontrendikedir.

Tonometri

Kırmızı gözün değerlendirilmesinde göz içi basıncı ölçümleri esastır. Konjonktivitis (normal intraoküler

basınç) gibi kırmızı gözün tehlikesiz nedenleri ile potansiyel olarak görmeyi tehdit eden glokom (artmış intraoküler basınç) ve üveitis (genellikle düşük intraoküler basınç) gibi durumların ayırt edilmesine yardımcı olacaktır. Orbital hastalık, globun kompresyonuna bağlı olarak intraoküler basıncın artmasına da neden olabilir. Tonometrinin tekrarlanması, hastalığın etkin bir şekilde izlenmesi ve tedaviye yanıt için çok değerlidir. Kornea hastalığı olan gözler ve kırılgan gözler için rebound tonometri tercih edilen seçenek olacaktır. Tonometri, kornea veya sklera rüptürü olan kırmızı gözlerde kontrendikedir.

Fenilefrin
Kırmızı gözü değerlendirirken, kan damarı konjesyonunun yüzeysel (konjonktival) veya hem yüzeysel hem de derin (episkleral ve skleral) olup olmadığını belirlemek yardımcı olur. Yüzeysel hiperemi oküler yüzey hastalığını düşündürürken, episkleral ve sklera konjesyonu skleritis ve intraoküler hastalık ile ilişkilidir. Fenilefrin aynı zamanda güçlü bir vazokonstriktördür ve %2,5 fenilefrinin topikal uygulaması yüzeyel konjonktival damarı soldururken, daha derin episkleral damarlar aynı kalacaktır. Bu nedenle soldurma, episkleritisi skleritisten ayırmanın yanı sıra glokom ve üveitisin tanısında yardımcı olabilir.

Fenilefrin ile soldurma, muhtemelen kemozisi azaltarak ve geçici olarak konjonktival hiperemiyi azaltarak anormal kirpikler veya gömülü yabancı cisimlerin araştırılmasında da faydalı olabilir.

Doğrudan etkili bir sempatomimetik ajan olan %0,2 veya %1 fenilefrin ile ileri farmakolojik testler üçüncü göz kapağı çıkıntısının ayırıcı tanısında kullanılabilir. Haws ve Horner Sendromu gibi sempatik tonusu yetersiz olan nörolojik durumlarda, üçüncü göz kapağının geçici olarak çözülmesine neden olacaktır.

Aköz humor flare
Tüm kırmızı, iltihaplı, ağrılı gözler, üveitis tanısını kolaylaştırmak için aköz humor flare açısından değerlendirilmelidir. Aköz humor flare üveitis için patognomoniktir ve kan-oküler bariyer yıkımının bir işaretidir. Bununla birlikte üveitisli gözlerin hepsinde parlama olmaz. Aköz flare en iyi karanlık bir odada, fokal ve yüksek yoğunluklu bir ışık kaynağı ile tespit edilir. Yarık lamba biyomikroskopisi idealdir ancak bir açıdan bakıldığında doğrudan oftalmoskopun en küçük dairesel ışını da kullanılabilir. Flare, plazma proteinlerinin varlığı ve genellikle inflamatuar ve uveal hücrelerin ışığı dağıtması nedeniyle ön kamarada bir ışık demeti olarak tasvir edilmektedir.

Floresan boyama
Kornea ülserasyonunu teşhis veya elimine etmek için tüm kırmızı, iltihaplı ya da ağrılı gözler floresan ile boyanmalıdır. Farklı boyama modellerinin tanınması, basit (süperfisyal) ülserlerin komplike (derin, penetre) olanlardan ayrılmasına yardımcı olur. Süperfisyal ülserlerin belirgin sınırları vardır. Derin ülserlerde floresan, zemini ve duvarları bitişik stromada bir miktar difüzyonla boyar ve daha az belirgin kenarlar üretir. Desmatoselde sadece duvarlarda, halka şeklinde bir leke mevcuttur ancak descement zarı leke tutmaz. Penetran ülserlerde aköz humor çıkışı floresanı seyreltir ve aköz sızıntı parlak sarı lekenin içinden küçük karanlık bir akış gibi görünür.

Gözyaşı filmi pH değerlendirmesi
Tanıyı doğrulamak için kimyasal yaralanma şüphesi olan vakalarda gözyaşı filmi pH'ının değerlendirilmesi önemlidir. Kimyasal yanık yaralanmaları görmeyi tehdit eder ve oküler yüzeyin sürekli irrigasyonu yoluyla gözyaşı filmi pH'ının hemen nötralize edilmesini gerektirir. İrrigasyonu kesmeden önce nötralizasyona ulaşıldığını belirlemek için yapılacak seri ölçümler kritik öneme sahiptir. İdrar çoklu parametre çubukları ekonomik ve kolay erişilebilir bir araçtır. Çubuk pH pedinden ayrılacak şekilde kesildikten sonra gözyaşına temas ettirilir.

Oküler görüntüleme
Görüntüleme özellikle şüpheli orbital hastalık, glob rüptürü ve intraoküler yapıların değerlendirilmesinde göz kapaklarının veya opaklığın tam bir klinik muayeneyi engellediği durumlarda değerlidir.

Ultrasonografi, yabancı cisimlerin, intraoküler tümörlerin, lens luksasyonu veya rüptürünün, retina dekolmanının, vitreal hemorajinin ve glob rüptürünün saptanmasına yardımcı olur. Bir damla lokal anestezikten sonra steril, suda çözünür kuplaj jeli kullanılarak, göz kapaklarına ya da doğrudan korneaya lineer bir prob uygulanır. Direkt kornea teması, intraoküler yapının görselleştirilmesinde daha iyi sonuçlar verir. Kornea perforasyonu olan vakalarda kuplaj ortamı olarak fizyolojik tuzlu su gereklidir ve hasta sedasyon ya da genel anestezi altındayken en iyi şekilde muayene edilir. Transkutanöz temporal teknik, retrobulbar yapıların değerlendirilmesi ve ince iğne aspirasyonu rehberliği için yararlıdır.
BT ve MRI taramaları büyük ölçüde kafatası radyografilerinin yerini almıştır ve bunların üstün detaylarının çeşitli patolojik durumları ayırt etmede yardımcı olduğu kanıtlanmıştır. Kırıkların, ilişkili yumuşak doku yaralanmalarının, inflamasyonun yaygınlığının ve orbital apsenin yerinin ve boyutunun belirlenmesine ve cerrahi yaklaşımların planlanmasına büyük ölçüde yardımcı olur.

Bölüm II: Acil Kırmızı Göz Vakalarının Yönetimi ve Bilgilerin Uygulamaya Geçirilmesi
Vaka 1: Göz kapağı yırtılması
Göz kapağı yırtıkları, hastanın genel durumu stabilize olur olmaz onarılmalıdır. Kornea, sklera, glob ve orbitada eş zamanlı yaralanmaların ekarte edilebilmesi için kapsamlı bir muayene yapılmalıdır. Medial kantal bölge dahilse, lakrimal punkta belirlenmeli ve kanüle edilmelidir. Özellikle kontamine ve ısırık yaralarında bakteri kültürü ve duyarlılığı düşünülmelidir. Göz kapağı marjı dahil değilse, yara basit bir deri yırtığı olarak tedavi edilebilir. Göz kapağı marjı dahilse, göz kapağı anatomisinin dikkatli bir şekilde yeniden yapılandırılması gerekir. Göz kapağını gereksiz yere kısaltmamak için minimal doku debridmanı yapılmalıdır ve bu yaklaşımla göz kapaklarındaki yoğun kanlanma iyileşmeyi sağlayacaktır. 6/0 naylon ile iki katmanlı bir kapama ve göz kapağı kenarına figür sekiz sütür atılarak yaranın doğru yerleştirilmesine ve korneanın yaralanmasını önlemek için dikişlerin globdan uzak tutulmasına dikkat edilir. Defekt, göz kapağı marjının üçte birinden daha genişse, plastik cerrahi onarım gerekebilir. Nazolakrimal sistem laserasyonu, gözyaşının sürekli drenajını sağlamak ve perioküler dermatiti önlemek için mümkünse onarılmalıdır. Göz kapağı laserasyon yaraları iyileşme fazında sıklıkla tahriş edici olduğundan, Elizabeth yakalık ile kendi kendini yaralamasını önlemek, anti-inflamatuar ve geniş spektrumlu antibiyotik tedavisi yapmak önemlidir.

Genel pratikte, yara genişse, plastik cerrahi onarım gerektiriyorsa, lakrimal kanalikül veya globu içeriyorsa sevk düşünülmelidir.

Vaka 2: Glob proptozisi
Proptozis, gözün ani öne yer değiştirmesi ve göz kapaklarının glob ekvatorunun arkasında sıkışması ile oluşan bir travmadan kaynaklanır. Göz ne kadar erken yerine konulursa prognoz o kadar iyi olur. Globun kurtarılabileceğinden şüpheniz varsa, bir girişimde bulunulmalıdır. Pozitif prognostik göstergeler (1) görme varlığı ve/veya pupiller ışık refleksleri, (2) istemli göz hareketi ile ekstraoküler kaslara minimal hasar ve (3) göz içi kanamanın olmaması veya minimal olmasıdır. (1) Göz yırtılırsa ya da tamamen kanla dolarsa, (2) optik sinir avülsiyonu teşhis edilirse, (3) ekstraoküler kasların damarlarını ve gözün anterior segmentinde sinir beslenmesini etkileyen, geri dönüşü olmayan bir bozulmaya neden olacak şekilde geniş hasar varsa, (4) hasta yakını potansiyel olarak uzun süreli postoperatif bakım sağlayamazsa enükleasyon gereklidir.

Prognoz ve vakanın triyajı için skull konformasyonunun dikkate alınması önemlidir. Brakisefali köpek ırklarında globun proptozisi için az bir kuvvet yeterlidir. Mezo ve dolikosefalik ırklarda ve kedilerde şiddetli kuvvetler gereklidir. Bu vakalarda kafa travması ile eş zamanlı yüz kırıkları ve potansiyel sistemik yaralanmalar, globu ele almadan önce, dikkatli muayeneyi gerektiren, hayatı tehdit eden durumlara neden olabilir.

Globun yerine konulması genel anestezi altında yapılır. Lateral kantotomi globun yeniden konumlan-

dırılmasını kolaylaştırır. Bu durum sekiz figürlü ve gerekliyse basit ayrık sütür atılarak 6-0 vicryl ile kapatılır. Bunu takiben geçici tarsorafi dikişleri (Nylon 4/0) yerleştirilir ve orbital şişlik geçene ve palpebral fonksiyon düzelene kadar yaklaşık üç hafta bırakılır. Makropalpebral fissürü olan hastalarda glob prolapsusunun tekrarlama riskini ve oküler yüzeyin maruziyetini azaltmak için bilateral medial kantoplasti düşünülmelidir. Tamamlayıcı tedavi sistemik antibiyotikler ve non-steroid antiinflamatuarlardan oluşur. Potansiyel uzun vadeli sekeller körlük, lateral şaşılık, keratitis maruziyetine bağlı lagoftalmi, keratokonjonktivitis sicca, kronik kornea ülserasyonuna neden olan nörotrofik keratitis ve fitizis bulbi'dir.

Vaka 3: Künt glob travması
Künt glob travması ciddi intraoküler yaralanmalara neden olabilir ve keskin travmanın aksine daha yaygın ve kör edici oküler hemoraji ve retina dekolmanı ile ilişkilidir. Ek olarak yüz kırıkları ve potansiyel sistemik yaralanmalar ile eş zamanlı kafa travması, globu ele almadan önce dikkat ve araştırma gerektiren yaşamı tehdit eden durumlara neden olabilir.

Künt travmanın klinik oküler belirtileri, travmanın ciddiyetine bağlı olarak büyük ölçüde değişir ve ekzoftalmi, proptozis, göz kapağında şişlik, hematom ve/veya paralizis, glob hareketinde azalma ve şaşılık, görüş ve pupillar ışık reflekslerinin olmaması, miyozis veya anizokori, subkonjonktival hemoraji ve kemozis, kornea ülserasyonu, ödem ve rüptür, intraoküler hemoraji (hifema, vitreal hemoraji, retinal kanama), lens luksasyonu, retina dekolmanı, glob rüptürünü içerir.

Hastanın genel durumu stabil olur olmaz gözleri ve orbita değerlendirilebilir. İleri görüntüleme, şiddetli yüz travması ve ekzoftalmi mevcut olduğunda uygulanmalıdır. BT kırık topografisinin tam olarak, glob bütünlüğünün güvenilir ve tüm başın eksiksiz bir şekilde değerlendirilmesini sağlayan en kapsamlı görüntüleme yöntemidir. Glob ultrasonografisi lensin pozisyonu, vitreus, retina ve hifema varsa posterior duvarın değerlendirilmesinde paha biçilemez bir tanı ölçüsüdür. Tedavi ve prognoz, yaralanma ve ciddiyetine bağlı olarak değişir. Orbita kırıkları genellikle elmacık kemiklerini etkiler. Glob motilitesi ve pozisyonunu etkilemeyen non-deplase ve çok az yer değiştirmiş kırıklar konservatif olarak tedavi edilebilir. Ekzoftalmi ve lagoftalmi ile sonuçlanan retrobulbar hematom ve orbital selülit vakaları, maruziyete bağlı keratitisi önlemek için geçici bir tarsorafi gerektirir. Post-travmatik üveitis yaygındır ve hipotoni, miyozis, aköz humor flare ve ön kamarada hifema ve/veya fibrin ile kendini gösterir. Görüşün devamlılığı ve göz konforunun sağlanması, glokom, katarakt oluşumu, retina dekolmanı ve fitizis bulbi gibi komplikasyonların önlenmesi için topikal ve sistemik antiinflamatuar ilaçların yanı sıra siklоplejikler (örn. %1 atropin) ile yoğun tedavi, üveitis kontrol altına alınana kadar uygulanmalıdır.

Travmatik anterior lens luksasyonu, endotel hasarını ve glokomu önlemek için lensin cerrahi olarak çıkarılması veya vitreus içine trans-korneal redüksiyon (katarakt tedavisi) ile tedavi edilir. Prostaglandin analogları ile miyozis indüklenerek posteriora lukse ya da yatık lensler vitreusta tutulabilir. Ancak prostaglandin analoğunun eşzamanlı intraoküler inflamasyonu artıracağı göz önünde bulundurulmalıdır. Lensin cerrahi olarak çıkarılması bir seçenek değilse ya da katarakt tedavisi başarısız olursa konfor seviyelerini sağlamak ve hastanın yaşam kalitesini iyileştirmek için enükleasyon gerekebilir.

Büyük veya posterior sklera rüptürü gibi globa yönelik geniş travmalı vakalarda, uzun süreli konfor ve görme prognozu zayıftır ve fitizis bulbi sık görülen bir sekeldir. Bu nedenle enükleasyon sıklıkla önerilir. Köpekte travmayı takiben kör, konforlu bir göz sağlanması kabul edilebilir. Bununla birlikte kediler, oküler travma ile ilişkili, nadir fakat oldukça malign bir neoplazm olan feline travma sonrası sarkomu geliştirme riski altındadır.

Vaka 4: Penetran göz yaralanmaları
Penetran yaralanmalar çok yaygındır ve sıklıkla kedi tırnağı ve diken yaralanmaları ile karşılaşılır. Seidel testi yapılarak aktif sızıntı tespit edilebilir. Muayenenin kritik kısmı, herhangi bir göz içi yapının dahil olup olmadığını belirlemektir. Lens hasarı genellikle tıbbi tedaviye yanıt vermeyen ve lensin çıkarılmasını ge-

rektiren katarakt oluşumuna ve fakoklastik üveitise neden olabilir. Tanımlanmamış endoftalmi gelişimi ve glokom enükleasyona yol açabilir. Limbusun ötesindeki laserasyon siliyer cisim veya retina tutulumu riski taşır ve potansiyel sekel, retina dekolmanı ve fitizis bulbidir. Tehdit yanıtı eksikliği, doğrudan ve/veya dolaylı pupiller ışık refleksi ve göz kamaştırıcı refleks, olumsuz prognostik göstergelerdir. Hifema durumunda ultrasonografi lens ve retinanın değerlendirilmesine yardımcı olabilir. Ancak glob üzerine baskı uygulamamaya özen gösterilmelidir.

Aköz humor sızıntısı olmayan küçük kornea perforasyonları konservatif olarak tedavi edilebilir. Yara kenarlarının zayıf bir şekilde bir araya gelebildiği ve aköz humor sızıntısı olan kornea laserasyonlarında, ameliyat mikroskobunun büyütmesi altında kornea sütürlerinin atılması gerekir. Prolapse iris dokusu canlıysa yeniden konumlandırılabilir veya nekrotik ya da kontamine ise rezeke edilebilir. Özellikle ana arter etkilenmişse rezeksiyon sırasında aşırı kanama meydana gelebilir, bu durumda kanamayı kontrol etmek için ıslak alan cerrahi ünitesi, güçlü vazokonstriktörler ve viskoelastik malzeme gereklidir. Kornea perforasyonunu kapatmak için genellikle kornea dikişleri gerektiğinden, penetran, perforan veya gömülü yabancı cisimlerin çıkarılması da ameliyat mikroskobu altında gerçekleştirilmelidir.

Penetran yaralanmaların post-operatif tedavisi, topikal ve sistemik antibiyotiklerin yanı sıra sistemik nonsteroidaller ve topikal sikloplejik göz damlalarını içerir.

Vaka 5: Kimyasal yanık hasarı
Alkali yaralanmalar, görmeyi ciddi derecede tehdit eden acil durumlardır ve hemen müdahale edilmelidir. Alkali hasarın akut klinik belirtileri, blefarospazm, göz kapaklarının şişmesi ve pigment kaybı, konjonktival kemozis, yaralı bölgelerde konjonktival iskemi ile birlikte hiperemi ve kornea ülserasyonudur. Ek olarak kornea proteinlerinin sabunlaşması ve denatürasyonu, korneanın beyaz opaklaşmasına neden olur. Meibomian bezlerinin, goblet hücrelerinin, limbal kök hücrelerin, kornea endotel hücrelerinin yanı sıra üveitis, katarakt oluşumu, oküler hiper ve hipotansiyonun da zarar gördüğü bildirilmektedir. Uzun vadeli komplikasyonlar fitizis bulbi, simblefaron ve sikatrisyel entropiyon, göz yaşı filmi eksikliği, korneal pigmentasyon, fibrozis, vaskülarizasyon ve kalıcı kornea ödemidir.

Teşhis yukarıda açıklandığı gibi gözyaşının pH'ı test edilerek konulur. Tedavide alkali ajanın hemen uzaklaştırılması ve normal gözyaşı pH'ı olan 7.5'a ulaşılana kadar yıkama yoluyla oküler yüzeyin ve intraoküler yapıların nötralize edilmesine odaklanılmalıdır. Kimyasal yanıklar için amaca yönelik göz yıkamaları genellikle pahalıdır ve kullanıma hazır değildir. Bunun yerine musluk suyu kullanılabilir. Düşük ozmolariteye sahiptir, ajanı stromada ve az miktarda da anterior kamarada seyrelterek kornea ödemini hafifletir. Buna karşın izotonik solüsyonu bu durum için etkili değildir. Nekrotik doku uzaklaştırılmalıdır. Topikal anti-kollajenazlar ve geniş spektrumlu antibiyotikler kornea erimesini ve bakteriyel enfeksiyonu önleyebilir. Ağrı reseptörleri sıklıkla yıkımlanmış olsa da inflamasyonu gidermek için sistemik non-steroid antiinflamatuarlar gereklidir. %1'lik topikal atropin üveitisin neden olduğu ağrıyı ve siliyer vücut spazmını giderecektir. Geç faz blefaroplastilerde, limbal otogreftler, penetran keratoplastiler, katarakt veya glokom cerrahisi gerekebilir. Fitizis bulbi ve görme kaybı ile retina ve siliyer cisim dahil olmak üzere intraoküler yapılarda ciddi hasar olan durumlarda glob kurtarılamayabilir.

Vaka 6: Akut glokom
Akut glokomlu gözler genellikle ağrılıdır ve akut kızarıklık, görme kaybı/eksikliği, kornea ödemi, konjestif episkleral ve skleral damarlar, midriyazis ve intraoküler basınç artışı ile kendini gösterir. Glokom, retina ve optik sinir hasarı nedeniyle körlüğe neden olan nörodejeneratif bir hastalıktır. Gonyoskopi primer glokom tanısına yardımcı olacaktır. Sekonder glokom nedenleri karmaşıktır. Katarakt, lens luksasyonu, üveitis ve intraoküler tümörler en sık görülenlerdir. Tedavinin birincil amacı medikal veya cerrahi tedavi ile göz içi basıncının hızlı bir şekilde düşürülmesi ve ağrının hafifletilmesidir. Aköz humor üretimini azaltan ve/veya uveoskleral sızıntıyı arttıran topikal prostaglandin analogları en etkilileridir. Bununla birlikte prostaglandin analogları miyoziye neden olur ve inflamasyonu arttırır, bu nedenle üveitis ve anterior

lens luksasyonu olan vakalarda kontrendikedirler. Kedilerin siliyer cisimlerinde prostaglandin analog reseptörleri yoktur. Buna karşın daha az etkili olan beta bloker ve karbonik anhidraz inhibitörleri yaygın olarak bulunmaktadır. Beta-bloker sistemik yan etkilere sahip olabilir ve kalp hızı izlenmelidir. Kediler, metabolik asidoza bağlı nefes nefese kalma, zihinsel değişiklikler, iştah sorunları ve muhtemelen hipokalemiye bağlı gastrointestinal rahatsızlık gibi karbonik anhidraz inhibitörlerinin sistemik yan etkilerinden muzdarip olabilirler. Sistemik ilaçlar örn. mannitol nadiren ve esas olarak glokom cerrahisinden önce kullanılır. Nöroprotektif ilaçların rolü şu anda araştırılmaktadır. Cerrahi tedavi esas olarak primer glokomlu görme hastaları için uygulanmaktadır ve örn. anterior kamara şantları ve siliyer cismin lazer veya kriyoterapi yoluyla destrüksiyonu gibi aköz için alternatif drenaj yollarının oluşturulmasını içerir. Genel olarak göz konforu ve görüş için uzun dönem prognoz kötüdür. İntraoküler basıncın, 24 saat boyunca her 3 saatte bir ölçülmesi ile oluşturulan tekrarlı ve düzenli göz içi basıncı eğrileri, intraoküler basıncı yükseltebilir, tedavinin belirlenmesine yardımcı olabilir ve potansiyel görme süresini uzatabilir. Köpek için 'güvenli' bir göz içi basıncı bilinmemektedir, ancak genel tavsiyeler konforu korumak için 30 mmHg ve görüşü korumak için <20 mmHg'dir. Primer glokomlu vakalar kontralateral gözün profilaktik tedavisinden fayda görebilir, günde iki kez topikal beta blokerin diğer gözde glokom başlangıcını iki yıl geciktirdiği bildirilmiştir.

Vaka 7: İntraoküler hemoraji
Hifema potansiyel olarak yaşamı tehdit eden durumlar dahil birçok faktörden kaynaklanabilir. Bu nedenle ayrıntılı bir anamnez, kapsamlı fiziksel ve oftalmik muayene, kan ve idrar laboratuvar testleri (aşağıya bakınız), radyografi ve ultrasonografi yaparak altta yatan nedeni belirlemek önemlidir. Künt ya da keskin yaralanmaya bağlı uveal damarlarda travmatik hasar veya boyun ya da toraks çevresinde şiddetli basınç artışına dair kanıt yoksa, sistemik hipertansiyon, koagulopatiler ve sistemik kanama bozuklukları için tanı testleri başlatılmalıdır. Edinsel koagulopatiler kalıtsal bozukluğun olduğu acil durumlarda daha sık görülür ve rodentisit zehirlenmesi, neoplazi (hemanjiyosarkom ve lenfoma), infeksiyöz hastalıklar (erlişiyozis, anaplazmozis, kalp kurdu, borreliosis, feline leukaemia virus (FeLV), feline infeksiyöz peritonitis (FIP), feline immunodeficiency virus (FIV) ve toksoplazmosis), yılan ve böcek ısırıkları, immun aracılı, sepsis ile ilgili ve ilaca bağlı trombositopeniyi içerir. Sistemik nedenlere ek olarak hifemaya neden olan birincil oküler durumlar değerlendirilmelidir. Birincil oküler neden unilateral hifema ile daha olasıdır ve vücudun diğer sistemlerinde kanama kanıtı yoktur. Üveitis, glokom, konjenital anomaliler (collie göz anomalisi, persistent hyaloid arter, persistent primer hiperplastik vitreus), retina dekolmanı ve intraoküler neoplaziyi içerir.

Hifema tedavisinde altta yatan hastalığı ve ilişkili koşulları ele almak çok önemlidir. Hifema tedavisi, hastanın aktivite düzeyini kısıtlayarak, topikal ve sistemik anti-inflamatuar ilaçlarla kan-oküler bariyerleri stabilize ederek kanamanın tekrar etmesini önlemeye odaklanır. Kortikosteroidler kontrendike değilse, trombosit fonksiyonuna etki eden non-steroid antiinflamatuarlar yerine tercih edilen seçenektir. Ayrıca posterior sineşi oluşumunu önlemek ve sonrasında glokom ve siliyer spazm ile ilişkili ağrıyı azaltmak için %1 atropin uygulanabilmektedir. İntraoküler basınç yüksek-normal veya artmış ise topikal karbonik anhidraz inhibitörleri kullanılabilir. Prostaglandin inhibitörlerinden miyotik ve proinflamatuar etkileri nedeniyle kaçınılmalıdır. Kan rezorbe oldukça intraoküler basıncın yakından izlenmesi önerilir. Hifemanın drenajı nadiren endikedir. Anterior kamaraya enjekte edilen doku plazminojen aktivatörü, kanamanın tekrarlaması olası değilse ve pıhtı oluşumundan bir hafta sonrasına kadar etkili olduğu gösterilmişse, pıhtıyı çözmek için kullanılabilir. Prognoz büyük ölçüde altta yatan nedene bağlıdır. Retina dekolmanı, retinal, koroidal ve vitreal kanama ve glokom veya katarakt gibi komplikasyonları olan olgularda görme prognozu genellikle kötüdür. Neoplazi endişe vericiyse veya glokom gibi ikincil ağrılı komplikasyonlar geliştiyse enükleasyon yapılmalıdır.

Vaka 8: Orbital inflamasyon
Orbital selülit ve apse, palpasyonda ve ağzın açılmasında ağrı, üçüncü göz kapağı protrüzyonu, ekzoftalmi, şaşılık ve retropulsiyona direnç gibi akut klinik belirtilerle birlikte genellikle patognomoniktir.

Menenjit, septisemi, bakteriyel merkezi sinir enfeksiyonu ve bakteriyel osteomiyelit gibi ciddi sistemik komplikasyonlar bildirilmektedir. Oftalmik komplikasyonlar, lagoftalmiye bağlı ülseratif keratit, üçüncü göz kapağı bezinin prolapsusu, göz içi basıncının artması, koryoretinit, retina dekolmanı, fasiyal ve trigeminal sinir defisitleri, pupiller ışık refleksi anormallikleri ve optik sinir kompresyonuna bağlı görme kaybını içerir. Orbitanın direk muayenesi sınırlı olduğundan ek teşhis teknikleri gereklidir. Tanı genellikle sitoloji, kültür ve sensitivite için sıvı ve doku örneklemesi ile birlikte orbital ultrasonografi, BT ve MRI'dan elde edilir. Ultrason yabancı maddeyi göstermede üstündür ve yabancı materyalin cerrahi olarak çıkarılması sırasında steril bir şekilde kullanılabilir. Birinci basamak tedavi, ultrason kılavuzluğunda ince iğne aspirasyonu, pterigopalatin fossa yoluyla drenaj veya nadir durumlarda orbitotomi yoluyla sıvı içeriğinin boşaltılmasını içerir. Vakalar iki -üç hafta boyunca sistemik antibiyotikler ve non-steroid antiinflamatuar tedavi ile daha iyi yönetilir. Şiddetli ağrılı ve anoreksik olgularda ağrının yönetimi için intravenöz sıvı tedavisi ve opioidler gerekebilir.

Çeviri: Müjgan ÇEVİK AKSAY

Red Eye and Red Flags
Diagnostics and Management of Ophthalmic Emergencies

Maria-Christine Fischer

Synopsis

Red eye is one of the most common ocular presentations. A wide spectrum of diseases can cause red eye. Most causes for red eye are relatively benign. However, some potentially vision-threatening or life-threatening conditions can present in similar ways as an emergency. An intimate understanding of the ocular anatomy and pathophysiology along with knowledge of diagnostic tools and treatment options enhances visual outcome. Getting to the bottom of the problem can often be tricky. Therefore, a careful history and a methodical ophthalmic examination will help to define and refine the problem and help understand the disease process.

Learning objectives

· Understand the different sources of redness in an eye and discuss red flag features
· Revise common causes of uni- or bilateral red eye
· Plan a differential diagnosis list
· Decide on what diagnostic tests to use and why for a case with red eye/s
· Learn about management of emergency red eye conditions

Part I: Background principals, methodical approach and workup

How to start with working up a 'red eye'?

The first step in the examination aims to determine where the redness of the eye is located.

A methodical ophthalmic examination from the outside to the inside of both eyes will facilitate determining what structure is affected.

In order to establish how the structure has become red it helps to consider what tissues are in the affected structure, how these tissues respond to insult and how the changes affect the surrounding structures?

Further general consideration are; is the redness a normal variation for this patient e.g if the patient is (sub) albinotic, and also is the pathology localised to the eye or could it be secondary to an underlying systemic or neurological disease?

Localisation and causes of red eye

Eyelid

Where: Periocular tissue

What: Skin, muscles, meibomian glands, associated conjunctiva

How: Erythema, oedema, ulceration, laceration, hair loss, abnormal position of eyelids

Impact on surrounding structures: Eyelid abnormalities can affect the cornea and the tear film by the loss of the protective effect, loss of oily components of the tears and irritation of the ocular surface. This will lead to conjunctival hyperaemia and corneal ulceration, neovascularisation and pigmentation.

Red flag signs specific to the eyelid include traumatic eyelid laceration, lagophthalmos due to loss of motor function of the eyelid with facial nerve deficits or secondary to exophthalmos and orbital disease. A further emergency is eyelid entrapment associated with globe prolapse. Unspecific red flag signs include blepharospasm with ocular surface disease or intraocular pain.

Third eyelid

Where: Red ocular coats

What: Conjunctiva, cartilage, lymphoid tissue, accessory lacrimal gland

How: Hyperaemia, swelling, haemorrhage, protrusion, laceration, prolapse of the third eyelid gland, enlarged lymphoid follicles, scrolled or damaged cartilage

Impact on/ of surrounding structures: Cases with third eyelid lacerations may present as emergencies. However, third eyelid lacerations usually don't cause ocular surface irritation. A persisting prolapse of the third eyelid

gland will lead to inflammation and reduced aqueous tear production. Marked protrusion of the third eyelid can impact vision.
A red flag sign is third eyelid protrusion as it can indicate ocular plain or orbital disease. Horner's, Haws and Key-Gaskall syndrome are important neurological differential diagnosis for third eyelid protrusion. In Horner's syndrome further ocular signs are ptosis, miosis and enophthalmos. Haws syndrome is an idiopathic, self-limiting third eyelid protrusion without other ocular abnormalities in cats. It is due to relative insufficiency of sympathetic tone and can be accompanied by diarrhoea. Key-Gaskall syndrome (dysautonomia) is a rare systemic disorder in cats and dogs affecting both the sympathetic and parasympathetic nervous system. It has a 70% mortality rate. In addition to third eyelid protrusion dysautonomia cases present with pupillary dilatation, reduced tear production, dysphagia, vomiting, constipation, megaoesophagus and bradycardia.

Conjunctiva
Where: Red ocular coats
What: Mucous membrane lining of eyelids, third eyelid and sclera, contains mucin producing cells, lymphoid tissue and blood vessels (superficial with dichtonomous division, move with conjunctiva, blanch rapidly with phenylephrine)
How: Hyperaemia, haemorrhage, oedema, ulceration, lymphoid follicles, accumulation of ocular discharge and foreign material in conjunctival sack
Impact: Conjunctival hyperaemia is a sign of ocular surface disease.
Red flag signs of the conjunctiva are severe hyperaemia and chemosis with ocular surface disease. Conjunctival haemorrhage (hyposphagma) occurs secondary to a blunt trauma, damage to the extraocular muscles in globe protrusion, penetrating injury to the sclera, or systemic disease and should also be considered an emergency.

Episclera/ Sclera
Where: Red ocular coats
What: Fibrous tunic of the globe with blood vessels (straight, deeper, do not move with conjunctiva)
How: Hyperaemia, swelling, haemorrhage, scleral rupture
Red flag signs are congested episcleral blood vessels which are a sign of intraocular disease such as uveitis and glaucoma. With haemorrhage the same conditions as for conjunctival haemorrhage should be investigated for. Reduced globe turgidity should raise suspicion for scleral rupture.

Cornea
Where: Transparent ocular coat
What: Anterior part of the fibrotic tunic of the globe consisting of epithelium, stroma, Descemet's membrane, endothelium
How: Corneal neovascularisation, intracorneal haemorrhage, perforation with iris prolapse/ haemorrhage
Impact: Corneal redness will impact vision, ulceration and perforation are associated with ocular pain.
A red flag sign of the cornea is focal redness with no associated corneal vascularisation, which occurs with iris prolapse or coagulated blood secondary to corneal perforation.
Assessing the depth of the corneal neovascularisation can be helpful to determine localisation of the disease process. Whereas superficial vascularisation is a sign of ocular surface disease such as ulcerative keratitis or dry eye, deep corneal neovascularisation is a sign of deep corneal ulceration and intraocular diseases such as uveitis and glaucoma. Intracorneal haemorrhage is relatively uncommon and usually not an emergency. It is always associated with corneal neovascularisation and can be a result of systemic disease such as hypertension.

Anterior chamber/ Vitreal cavity
Where: Aqueous humor/ vitreous
What: Intraocular bleed
How: Inflammation (uveitis), trauma (penetrating or blunt), intraocular neoplasia, retinal detachment, congenital defect, systemic condition (hypertension, thrombopathy, coagulopathy)

Red flags: Hyphaema and intravitreal haemorrhage result in visual deficits, abnormal or absent ocular light reflexes, intraocular inflammation with miosis, pain and potentially decreased or increased intraocular pressure. Reduced globe turgidity should raise suspicion for a penetrating trauma.

Uvea/ Retina

Where: Iris, ciliary body, choroid, retina

What: Uveal vasculature, retinal vasculature, connective tissue, pigmentation

How: Bleed from the uveal or retinal vasculature, engorgement of normal iris vascularization with uveitis, formation of new vasculature on the iris surface secondary to uveitis, intraocular neoplasia, retinal detachment, glaucoma, congenital defect, systemic condition (hypertension, thrombopathy, coagulopathy)

Red flag signs are visual deficits, abnormal or absent ocular light reflexes, abnormal pupil size and shape, ocular pain, decreased or increased intraocular pressure.

Retrobulbar space

Where: Red third eyelid, red ocular coats

What: Intraconal space with extraocular musculature, nerves, and vessels; extraconal space with lacrimal and salivary glands, adjacent musculature, nerves and vessels, bone and teeth roots

How: Inflammatory, infectious or neoplastic processes within the retrobulbar space can deviate the globe and compromise blood circulation within the orbit. Some conditions can be associated with orbital bleeds.

Impact on/ of surrounding tissue: Restricted movement of the globe, eyelids and third eyelid can impact vision and potentially cause lagophthalmos with secondary corneal ulceration. Orbital inflammation can result in intraocular inflammation (uveitis, chorioretinitis). Loss of vision can be the result of retinal detachment, increased intraocular pressure or optic nerve disease. Opening the mouth can be painful and lead to anorexia. Orbital inflammation and neoplasia can be primary or secondary to systemic disease.

Red flag signs indicating orbital disease are third eyelid protrusion, reduced retropulsion of the globe, lagophthalmos and visual deficits.

Red flag questions

Is there moderate to severe eye pain and/ or photophobia?

Are there visual deficits?

Is there marked and deep redness of the ocular coats and intraocular haemorrhage?

Are there changes in the position, size or shape of the globe?

Is there miosis or mydriasis? Are ocular light reflexes present?

Which diagnostic steps can help in the work up?

Pain assessment

Pain and/ or photophobia are important features in distinguishing between minor benign and serious vision-threatening diseases. Distant examination is best to assess for signs of pain such an increased blink rate, reduced palpebral fissure, blepharospasm, enophthalmos with third eyelid protrusion and photophobia. Behavioural changes such as head shyness, more aggressive behaviour, reduced activity levels and food uptake may be reported in the clinical history.

Application of local anaesthetic

In cases with severe pain the application of topical anaesthetic may be required to enable examination of the globe. Response to topical anaesthetic should significantly improve symptoms if pain is secondary to lesions of the ocular surface, but not in cases with intraocular pain. In case of a positive response corneal injury, infection and foreign bodies must be considered. It is essential to determine and treat their underlying cause. Discharging patients with a short course of topical anaesthetic is not recommendable as they are toxic to the corneal epithelium, destabilize the tear film and can potentially result in severe complications. Local anaesthetics also cause a substantial reduction in the tear production and Schirmer Tear Test values will be falsely low after their application.

Vision testing
Decreased vison and loss of vision are indication of sinister causes of red eye. Menace response, tracking reflex, visual placing reflex (with small animals) and maze tests in different light conditions are relatively crude measure to assess visual acuity. Diseases causing mild or intermittent visual deficits may not be detected. To avoid missing unilateral visual deficits, individual eyes should be tests independently by covering the remaining eye. A thorough history from a client can provide useful information especially with regards to the onset and duration of visual deficits. These can be valuable prognostic indicators.

Ocular light reflexes
Pupil reaction, size and shape can help distinguish glaucoma and uveitis. Eyes with glaucoma present with mydriasis and eyes with uveitis generally present with miotic pupils, which are sometimes misshapen due to the formation of posterior synechia. Miosis is also one of the four signs of Horner's Syndrome.

With unilateral retinal or optic nerve disease the pupils are normal at rest. However, when the pupillary light reflex is evaluated, it will result in a pupil that constricts when the fellow eye is illuminated and dilates under direct illumination (Marcus Gunn pupil).

When pupillary light reflex cannot be assessed for example in hyphaema or severe corneal oedema, the dazzle reflex (photic blink reflex) can be used to evaluate the retina and optic nerve function.

Assessment of the orbit
Third eyelid protrusion, exophthalmos, strabismus, lagophthalmos and facial swelling should prompt orbital assessment. This includes retropulsion of the globe through the closed eyelids, palpation of the orbital rim, assessing the eye movement during head movement (vestibulo-ocular reflex), manipulation of the mandibles and oral examination (particularly the soft palate region caudal to the ipsilateral upper molar). Jaw opening may cause pain or resistance if orbital disease is present as the coronoid process of the mandible is closely associated with the orbital floor. When orbital disease is suspected ocular imaging is indicated (see below). Retropulsion of the globe is contraindicated in cases where the integrity of the cornea or globe could be compromised.

Schirmer tear test
Schirmer tear tests are useful to rule out benign causes of red eye such as keratoconjunctivitis sicca. Values of 15mm/min and above are considered normal in dogs and should be interpreted in the context of present ocular disease. If ocular surface irritation (e.g. corneal ulceration, corneal foreign body) is present a tear production of <15mm/min would be considered abnormal. Performing a Schirmer tear test is contraindicated in red eye cases with corneal or scleral rupture to minimalize manipulation of the fragile eye.

Tonometry
Intraocular pressure measurements are essential in the assessment of red eye. It will help to differentiate between benign causes of red eye such as conjunctivitis (normal intraocular pressure) and potentially vision-threatening cases such as uveitis (generally decreased intraocular pressure) and glaucoma (increased intraocular pressure). Orbital disease can also result in increased intraocular pressure due to compression of the globe. Repeat tonometry is invaluable for effective monitoring of the disease and response to treatment. Rebound tonometry would be the preferred option for fragile eyes and eyes with corneal disease. Tonometry is contraindicated in red eyes with corneal or scleral rupture.

Phenylephrine
When evaluating a red eye it is helpful to determine if the blood vessel congestion is superficial (conjunctival) or both superficial and deep (episcleral and scleral). Whereas superficial hyperaemia is suggestive of ocular surface disease, episcleral and sclera congestion is associated with scleritis and intraocular disease.

Phenylephrine is also a potent vasoconstrictor and topical application of 2.5% phenylephrine will blanch the superficial conjunctival vessel rapidly leaving the deeper episcleral veins visible. Blanching can therefore be helpful in the diagnosis of uveitis and glaucoma as well as differentiating episcleritis from scleritis. If the redness disappears it is ocular surface disease or episcleritis, if the deep episcleral plexus does not blanch the diagnosis is usually glaucoma, uveitis or scleritis.

Blanching with phenylephrine can also be useful in the search for embedded foreign materials or aberrant cilia by temporarily reducing conjunctival hyperaemia and possibly reducing chemosis.

Further pharmacological testing with 0.2% or 1% phenylephrine, a direct-acting sympathomimetic agent, can be used in differential diagnosis of protrusion of the third eyelid. In neurological conditions with an insufficient sympathetic tone such as Haws's and Horner Syndrome it will result in temporary resolution of the third eyelid.

Aqueous humor flare
All red, inflamed painful eyes should undergo assessment for aqueous humor flare to facilitate the diagnosis of uveitis. Aqueous humor flare is pathognomonic for uveitis and a sign of blood-ocular barrier breakdown. However, not all eyes with uveitis have flare. Aqueous flare is best detected with a focal, high intensity light source in a darkened room. Slit lamp biomicroscopy is ideal, but the smallest circular beam of the direct ophthalmoscope viewed from an angle can also be used. Flare depicts as a beam of light in the anterior chamber as the presence of plasma proteins and often inflammatory and uveal cells) will scatter the light.

Fluorescein staining
All red, inflamed, or painful eyes should be stained with fluorescein to diagnose or eliminate corneal ulceration. Recognizing different staining patterns helps in differentiating simple (superficial) from complicated (deep, penetrating) ulcers. Superficial ulcers have distinct margins. In deep ulcers the fluorescein stains the floor and the walls with some diffusion in the adjacent stroma, producing less distinct margins. With descemetoceles a donut-shaped ring of stain is present, as only the walls, but not Descemet's membrane will take up stain. In penetrating ulcers the egress of aqueous humor dilutes the fluorescein and the aqueous leakage appears as a tiny dark flow through the bright yellow stain.

pH assessment of the tear film
The assessment of the tear film pH is essential in cases with suspected chemical injuries to confirm the diagnosis. Chemical burn injuries are vison threatening and require prompt neutralization of the tear film pH via continuous irrigation of the ocular surface. Serial measurements are critical to establish neutralization is reached before discontinuing irrigation. Urine multi- parameter sticks are an economical and easily accessible tool. After trimming the stick to leave the pH pad only they can be placed in the lacrimal lake.

Ocular imaging
Imaging is especially valuable for suspected orbital disease, globe rupture and assessing the intraocular structures when the eyelids or opacity prevent a full clinical examination.

Ultrasonography aids detection of foreign bodies, intraocular tumours, lens dislocation or rupture, retinal detachment, vitreal haemorrhage, and rupture of the globe. After a drop of local anaesthetic, a linear probe is applied to the eyelids or directly to the cornea using of sterile water-soluble coupling gel. Direct corneal contact yields better results for visualizing intraocular structure. In cases with corneal perforation sterile saline is required as a coupling media and the patient is best examined in sedation or general anaesthesia. The transcutaneous temporal technique is useful for assessing and fine-needle aspirate guidance of retrobulbar structures.

CT and MRI scans have largely replaced skull radiographs and their superior detail has proven helpful when

differentiating between various pathologic conditions. It greatly assists identifying fractures, associated soft tissue injuries, extend of inflammation and location and size of orbital abscessation and planning surgical approaches.

Part II: Management of emergency red eye cases and putting knowledge into practice
Case 1: Eyelid laceration
Eyelid lacerations should be repaired as soon as the patient's general conditions is stabilized. A thorough examination should be performed to rule out concurrent injuries to cornea, sclera, globe and orbit. If the medial canthal region is involved the lacrimal puncta should be identified and canulated. A bacterial culture and sensitivity should be considered especially for contaminated and bite wounds. If the eyelid margin is not involved, the wound can be treated as a simple skin laceration. Careful reconstruction of the eyelid anatomy is required if the eyelid margin is involved. Minimal tissue debridement must be performed not to shorten the eyelid unnecessarily and extensive blood supply in the eyelids will allow healing with this approach. A two layered closure with 6/0 nylon and placing a figure-of- eight at the eyelid margin is used taking care that the wound is correctly appositioned and the sutures are kept away from the globe to prevent injury of the cornea. If the defect is more extensive that one third of the eyelid margin plastic surgical repair may be required. Laceration of the nasolacrimal system should be repaired if possible, to allow continuous drainage of tears and prevent periocular dermatitis. As eyelid laceration wounds are often irritating during the healing phase, it is important to prevent self-mutilation by placing an Elizabethan collar, provide anti-inflammatory and broad-spectrum antibiotic treatment.
In a general practice setting referral should be considered if the wound is extensive, requires plastic surgical repair, involves lacrimal canaliculi or the globe.

Case 2: Globe proptosis
Proptosis results from a trauma with sudden forward displacement of the eye and entrapment of the eyelids behind the equator of the globe. The sooner the eye is replaced the better the prognosis. If in doubt if a globe can be salvaged an attempt should be made. Positive prognostic indicators are (1) presence of vision, and/or pupillary light reflexes, (2) minimal damage to extraocular muscles with voluntary eye movement, and (3) absent or minimal intraocular haemorrhage. Enucleation is required if (1) the eye has ruptured or is completely filled with blood, (2) an avulsion of the optic nerve is diagnosed, (3) there is extensive damage to the extraocular muscles causing irreversible compromise of the vascular and nerve supply to the anterior segment of the eye, and (4) the owners cannot provide potential long-term postoperative care.

It is important to consider the scull conformation for prognosis and triaging the case. Relatively little force is required to cause globe proptosis in brachycephalic dog breeds. In meso- and dolchicephalic breeds and cats extreme forces are required. In these cases, concurrent head trauma with facial fractures and potential systemic injuries may result in life threatening conditions that require attention and investigation prior to addressing the globe.

The replacement of the globe is performed in a general anaesthetic. A lateral canthotomy facilitates repositioning of the globe. This is closed with 6-0 Vicryl via a figure of eight suture and further simple interrupted if required. Following this temporary tarsorrhaphy sutures (Nylon 4/0) are placed and left for approximately three weeks until the orbital swelling has resolved, and palpebral function recovered. A bilateral medial canthoplasty should be considered in patients with a macropalpebral fissure to reduce risk of repeat globe prolapse and reduce exposure of the ocular surface. Aftercare consist or yystemic antibiotics and non-steroidal anti-inflammatories. Potential long-term sequelae are blindness, lateral strabismus, lagophthalmos with exposure keratitis, keratoconjunctivitis sicca, neurotrophic keratitis resulting in chronic corneal ulceration and phthisis bulbi.

Case 3: Blunt globe trauma
Blunt trauma to the globe can cause severe intraocular injuries and opposed to sharp trauma is associated

with more widespread and blinding ocular haemorrhage and retinal detachment. In addition, concurrent head trauma with facial fractures and potential systemic injuries can result in life threatening conditions that require attention and investigation prior to addressing the globe.

Clinical ocular signs of blunt trauma vary tremendously depending on the severity of the trauma and include exophthalmos, proptosis, eyelid swelling, haematoma and/or paralysis, decreased mobility of the globe and strabismus, absence of vision and pupillary light reflexes, miosis or anisocoria, subconjunctival haemorrhage and chemosis, corneal ulceration, oedema and rupture, intraocular haemorrhage (hyphaema, vitreal haemorrhage, retinal bleed), lens luxation, retinal detachment, globe rupture.

As soon as the overall condition of the patient is stable, the eyes and orbit can be evaluated. Advanced imaging is warranted with severe facial trauma and when exophthalmos is present. CT is the most comprehensive imaging modality enabling exact evaluation of fractur topography, a reliable assessment of globe integrity and complete evaluation of the entire head. Ultrasonography of the globe is an invaluable diagnostic measure to assess the lens position, vitreous, retina and posterior wall if hyphaema is present.

Treatment and prognosis vary depending on injury and severity. Orbital fractures commonly affect the zygomatic bones. Non-displaced and small displaced fractures that do not comprised globe motility and position can be treated conservatively. Cases with retrobulbar haematoma and orbital cellulitis resulting in exophthalmos and lagophthalmos require a temporary tarsorrhaphy to prevent exposure keratitis. Post-traumatic uveitis is common and presents with the classical signs of hypotony, miosis, aqueous humor flare and hyphaema and/or fibrin in anterior chamber. Intense treatment with topical and systemic anti-inflammatory medication as well as cycloplegics (e.g. atropine 1%) should be commenced until the uveitis is controlled in order to maintain a visual and comfortable eye and prevent complications such as glaucoma, cataract formation, retinal detachment and phthisis bulbi.

Traumatic anterior lens luxation is treated with surgical removal of the lens or trans-corneal reduction (couching) into the vitreous to prevent endothelial damage and glaucoma. Posteriorly luxated or couched lenses can be maintained in the vitreous by inducing miosis with prostaglandin analogues. It must be taken into consideration however that the prostaglandin analogue will increase concurrent intraocular inflammation. If lens removal surgery is not an option or couching is unsuccessful enucleation may be needed to ensure comfort levels and improve the patient's quality of life.

In cases with extensive trauma to the globe such as large or posterior scleral rupture, the prognosis for long-term comfort and vision is poor and phthisis bulbi is a common sequel. Enucleation is therefore frequently recommended. In the dog it may be acceptable to maintain a blind, comfortable eye following trauma. Cats however are at risk of developing feline post-traumatic sarcoma, which is an uncommon but highly malignant neoplasm associated with ocular trauma.

Case 4: Penetrating eye injuries
Penetrating injuries are very common and frequently encountered through cat claw and thorn injuries. Active leakage can be detected by performing a Seidel's test. A critical part of the examination is to determine if any intraocular structures are involved. Lens injury can result in cataract formation and phacoclastic uveitis, which is usually unresponsive for medical treatment and requires lens removal. If unrecognized development of endophthalmitis and glaucoma may prompt enucleation. Laceration beyond the limbus carries the risk of ciliary body or retinal involvement and potential sequela are retinal detachment and phthisis bulbi. Lack of menace response, direct and/ or indirect pupillary light reflex and dazzle reflex are negative prognostic indicators. In case of hyphaema ultrasonography can aid the assessment of lens and retina. However, care must be taken not to apply pressure on the globe.

Small corneal perforations with no aqueous humor leakage can be treated conservatively. Corneal lacerations with poor apposition of wound edges and leakage of aqueous humor require placement of corneal sutures under magnification of operating microscope. Prolapsed iris tissue can be repositioned if viable, or resected resection if contaminated or necrotic. During resection profuse haemorrhage can occur, especially if the major arterial circle is affected and a wet field electrosurgical unit, potent vasoconstrictors and viscoelastic material are necessary to control the bleeding. Removal of penetrating, perforating or embedded foreign bodies should be removed under the operating microscope as frequently corneal sutures are required to seal the corneal perforation.

Postoperative treatment of penetrating injuries involves topical and systemic antibiotics as well as systemic nonsteroidals and topical cycloplegic eye drops.

Case 5: Chemical burn injury
Alkaline injuries are serious vision threatening emergencies and required immediate attention. Acute clinical signs of alkaline injury are blepharospasm, swelling and pigment loss of the eyelids, conjunctival chemosis and hyperaemia combined with conjunctival ischemia in injured regions and corneal ulceration. In addition, saponification and denaturation of corneal proteins result in white opacity of the cornea. Damage of meibomian glands, goblet cells, limbal stem cells, corneal endothelial cells as well as uveitis, cataract formation, ocular hyper- and hypotension are also reported. Long-term complications are phthisis bulbi, symblepharon and cicatricial entropion, tear film deficiency, corneal pigmentation, fibrosis and vascularisation and permanent corneal oedema.

Diagnosis is made by testing the pH of the tears as described above. Treatment should focus on immediate removal of the alkaline agent and neutralization the ocular surface and intraocular structures via vigorous flushing until the normal tear pH of 7.5 is reached. Purpose made eye flushes for chemical burns are usually expensive and not readily available. Tap water can be used instead. It has a low osmolarity and facilitates corneal oedema diluting the agent in the stroma and to a small degree in the anterior chamber. Isotonic saline in contrast is not effective in doing so. Necrotic tissue should be removed. Topical anti-collagenases and broad-spectrum antibiotics can prevent corneal melting and bacterial infection. Although pain receptors are often destroyed systemic non-steroidal anti-inflammatories are necessary to address the inflammation. Topical atropine 1% will resolve the ciliary body spasm and pain caused by uveitis. In the late phase blepharoplasties, limbal autografts, penetrating keratoplasties, cataract or glaucoma surgery may be required. In cases with severe damage to the intraocular structures including ciliary body and retina with vision loss and phthisis bulbi the globe may not be salvageable.

Case 6: Acute glaucoma
Eyes with acute glaucoma are usually painful and present with acute redness, vison loss/ deficits, corneal oedema, congested episcleral and scleral veins, mydriasis and increased intraocular pressure. Glaucoma is a neurodegenerative disease causing blindness due to retinal and optic nerve damage. Gonioscopy will aid diagnosis of primary glaucoma. Causes for secondary glaucoma are complex. Cataract, lens luxation, uveitis and intraocular tumours are most common.

The primary goal of treatment is rapid reduction of the intraocular pressure by medical or surgical treatment and to alleviate pain. Most potent are topical prostaglandin analogues, which decrease the production of aqueous humor and/ or increase the uveoscleral outflow. However, prostaglandin analogues induce miosis and increase inflammation and are therefore contraindicated in cases with uveitis and anterior lens luxation. Cats lack prostaglandin analogue receptors in the ciliary body. In addition, the less potent beta-blocker and carbonic anhydrase inhibitors are widely available. Beta-blocker can have systemic side effects and heart rate should be monitored. Cats can suffer from systemic side effects of carbonic anhydrase inhibitors such as panting due to metabolic acidosis and changes in mentation, appetite and gastrointestinal upset likely

related to hypokalaemia. Systemic medications e.g. mannitol are used only infrequently and mainly prior to glaucoma surgery. The role of neuroprotective drugs is currently under investigation. Surgical treatment is mainly reserved for visual patients with primary glaucoma and involves creation of alternative drainage pathways for the aqueous e.g. anterior chamber shunts and partial destruction of the ciliary body via laser or cryotherapy. In general, the long-term prognosis for a visual and comfortable eye is poor. Repeat and regular intraocular pressure curves, in which the intraocular pressure is measured every 3 hours over 24 hours can detect elevation of the intraocular pressure, help to adjust treatment, and potentially prolong vision. A 'safe' intraocular pressure for the dog is unknown, but general recommendations are 30mmHg to maintain comfort and <20mmHg to maintain vision. Cases with primary glaucoma may benefit from prophylactic treatment of the contralateral eye and topical beta-blocker twice daily have been reported to delay the onset of glaucoma in the fellow eye by two years.

Case 7: Intraocular haemorrhage
Hyphaema can result from many factors including potentially life-threatening conditions. It is therefore important to identify the underlying cause by obtaining a detailed clinical history, performing thorough physical and ophthalmic examination, laboratory testing of blood and urine (see below), radiography and ultrasonography. If there is no evidence of traumatic disruption of the uveal blood vessels by blunt or sharp injury or severe pressure increase around the neck or thorax, diagnostic testing should be initiated for systemic hypertension, coagulopathies, and systemic bleeding disorders. Acquired coagulopathies are more frequent in emergency cases that inherited disorder and include rodenticide intoxication, neoplasia (hemangiosarcoma and lymphoma), infectious diseases (ehrlichiosis, anaplasmosis, heartworm, borreliosis, leptospirosis, feline leukaemia virus (FeLV), feline infectious peritonitis (FIP), feline immunodeficiency virus (FIV), and toxoplasmosis), snake and insect bites and immune-mediated, sepsis-related, and drug-related thrombocytopenia. In addition to systemic causes primary ocular conditions causing hyphaema should be assessed. A primary ocular cause is more likely with unilateral hyphaema and no evidence of bleeding in other systems in the body. They include uveitis, glaucoma, congenital anomalies (collie eye anomaly, persistent hyaloid artery, persistent primary hyperplastic vitreous), retinal detachment, and intraocular neoplasia.

In treatment of hyphaema it is crucial to address the underlying disease and associated conditions. The treatment of the hyphaema itself focuses on preventing the bleeding from reoccurring by restricting the patient's activity level and stabilizing the blood – ocular barriers with topical and systemic anti-inflammatory medication. If not contraindicated corticosteroids are the preferred option as non-steroidal anti-inflammatories my interfere with the platelet function. Further to prevent formation of posterior synechia and subsequent glaucoma and to decrease pain associated with ciliary spasm Atropine 1% can be applied to effect. If the intraocular pressure is high-normal or increased topical carbonic anhydrase inhibitors can be used. Prostaglandin inhibitors should be avoided due to their miotic and pro-inflammatory effects. Close monitoring of the intraocular pressure is advised as the blood resorbs. Draining of the hyphaema is rarely indicated. Tissue plasminogen activator injected into the anterior chamber may be used to resolve the clot if recurrence of bleeding is unlikely and has been shown to be effective up to one week after clot formation. Prognosis greatly depends on the underlying cause. In cases with retinal detachment, retinal, choroidal and vitreal bleeding and complications such as glaucoma or cataracts prognosis for vision is usually poor. Enucleation should be performed if neoplasia is of concern or secondary painful complications such as glaucoma have developed.

Case 8: Orbital inflammation
Orbital cellulitis and abscessation are often pathognomonic with an acute onset of clinical signs, which include pain on palpation and opening the mouth, third eyelid protrusion, exophthalmos, strabismus and resistance to retropulsion. Severe systemic complications such as meningitis, septicaemia, bacterial central nervous infection and bacterial osteomyelitis are reported. Ophthalmic complications include ulcerative keratitis secondary to lagophthalmos, prolapse of the third eyelid gland, increased intraocular pressure, chorioretinitis, retinal detachment, facial and trigeminal nerve deficits, pupillary light reflex abnormalities and loss of vision due to

optic nerve compression. As direct examination of the orbit is limited, additional diagnostic techniques are required. Diagnosis is usually obtained from orbital ultrasonography, CT and MRI in combination with fluid and tissue sampling for cytology, culture and sensitivity. Ultrasound is superior in depicting foreign material and can be used in a sterile fashion during surgical removal of foreign material. First line treatment involves evacuation of fluid contents, by ultrasound guided fine-needle aspiration, drainage via the pterygopalatine fossa or in rare cases via orbitotomy. The cases are further managed with systemic antibiotics and non-steroidal anti-inflammatory treatment for two to three weeks. Intravenous fluid therapy and opioids for pain management may require for severely painful and anorexic cases.

Literature

Busse C, Hartley C, Kafarnik C, Pivetta M. Ocular alkaline injury in four dogs - presentation, treatment, and follow-up - a case series. Vet Ophthalmol. 2015;18(2):127-34. doi: 10.1111/vop.12171.
Clarke KE, Sorrell S, Breheny C, Jepson R, Adamantos S, Milne EM, Gunn-Moore D. Dysautonomia in 53 cats and dogs: retrospective review of clinical data and outcome. Vet Rec. 2020. 19;187(12):e118. doi: 10.1136/vr.105258.
Fischer MC, Adrian AM, Demetriou J, Nelissen P, Busse C. Retrobulbar cellulitis and abscessation: focus on short- and long-term concurrent ophthalmic diseases in 41 dogs. J Small Anim Pract. 2018 Dec;59(12):763-768. doi: 10.1111/jsap.12924.
Komáromy AM, Bras D, Esson DW, Fellman RL, Grozdanic SD, Kagemann L, Miller PE, Moroi SE, Plummer CE, Sapienza JS, Storey ES, Teixeira LB, Toris CB, Webb TR. The future of canine glaucoma therapy. Vet Ophthalmol. 2019;22(5):726-740. doi: 10.1111/vop.12678.
McLellan GJ, Miller PE. Feline glaucoma--a comprehensive review. Vet Ophthalmol. 2011 Sep;14 Suppl 1(Suppl 1):15-29. doi: 10.1111/j.1463-5224.2011.00912.x.
Paulsen ME, Kass PH. Traumatic corneal laceration with associated lens capsule disruption: a retrospective study of 77 clinical cases from 1999 to 2009. Vet Ophthalmol. 2012;15(6):355-68. doi: 10.1111/j.1463-5224.2011.00990.x.
Pe'er O, Oron L, Ofri R. Prognostic indicators and outcome in dogs undergoing temporary tarsorrhaphy following traumatic proptosis. Vet Ophthalmol. 2020;23(2):245-251. doi: 10.1111/vop.12713.
Plummer C. Proptosis reduction. Clinician's brief. 2013: 67-71
Rampazzo A, Eule C, Speier S, Grest P, Spiess B. Scleral rupture in dogs, cats, and horses. Vet Ophthalmol. 2006; 9(3):149-55. doi: 10.1111/j.1463-5224.2006.00455.x.
Slatter's Fundamentals of Veterinary Ophthalmology. 6th ed. St. Louis: Elsevier Saunders; 2017. By Maggs D, Miller P, Ofri R
Sanchez RF, Vieira da Silva MJ, Dawson C. Design of an intraocular pressure curve protocol for use in dogs. J Small Anim Pract. 2017;58(1):42-48. doi: 10.1111/jsap.12600.
Telle MR, Betbeze C. Hyphema: Considerations in the Small Animal Patient. Top Companion Anim Med. 2015 Sep;30(3):97-106. doi: 10.1053/j.tcam.2015.07.008.
Tetas Pont R, Matas Riera M, Newton R, Donaldson D. Corneal and anterior segment foreign body trauma in dogs: a review of 218 cases. Vet Ophthalmol. 2016;19(5):386-97. doi: 10.1111/vop.12312.
Veterinary Ophthalmology. 6th ed. Wiley Blackwell; 2021. By Gelatt KN.
Wang AL, Ledbetter EC, Kern TJ. Orbital abscess bacterial isolates and in vitro antimicrobial susceptibility patterns in dogs and cats. Vet Ophthalmol. 2009;12(2):91-6. doi: 10.1111/j.1463-5224.2008.00687.x.

5 KASIM 2022, CUMARTESİ / *5 NOVEMBER 2022, SATURDAY*
BRAVECTO DUACT SALONU / *HALL BRAVECTO DUACT*

DFO - Distal Femoral Ostektomi
Radyografik Planlama ve Açık Kama Tekniği

Luca Vezzoni, DVM, Dipl. ECVS
Clinica Veterinaria Vezzoni srl, Cremona, iTALYA

Giriş
Düzgün distal femur ostektomisi femurun düzgün radgyografik pozisyonlandırılması ve eklem açılarının, eksenlerinin doğru şekilde planlanmasını içerir.

Kama osteotomisinin kapatılması dikkatli bir planlama ve uygulama gerektirir, ancak osteotomi yüzeyinin küçültülmesi ve sıkıştırılması, böylece stabilitenin arttırılması gibi büyük bir avantaja sahiptir. Açık kama tekniği kapalı kama tekniğine nazaran basit bir transversal kesik ile distal femoral varus yada valgusu düzeltmek amacıyla oluşturulan boşluğun sürekli ayarlanabilir olma avantajına sahiptir.

Ayrıca, belirgin femoral detorsiyonun gerekli olmadığı durumlarda, fiksasyonun stabilitesini artıracak şekilde transkorteks bozulmadan bırakılabilir. Plakanın oluşturulan boşluğun üzerine yerleştirilmesi yeterli fiksasyon sağlar ancak daha ağır köpeklerde ikinci daha küçük bir plakanın kranial olarak yerleştirilmesi daha güvenlidir.
Eklem Hatlarının ve Eksenlerinin Saptanması
Proksimal Femurun uzun ekseni (Resim 1)
Proksimal femoral uzun eksen (PFLA) uygun kaudal yada kaudo-kranial alınmış röntgen yada tomografi ile belirlenir. Proksimal femurun üst 1/3'ünde femurun şaftının merkezi belirlenir. Femurun ortasındaki femur şaftının merkezi (1/2) not edilir . bu iki noktanın üzerinden geçecek şekilde orta hatta çizilen çizgi femurun proksimal eksenini oluşturur.

Distal femurun uzun ekseni (Resim 2)
Distal Femoral Uzun Eksen (DFLA), femoral kondillere dik bir çizgi çizilerek belirlenir.

Femoral Anatomik Varus (veya Valgus) Açısı (Resim 3)
PFLA ve DFLA çizgilerinin kesiştiği yerde ölçülen açı, femurun anatomik varusu veya valgusudur. Bu kesişme noktası, distal femoral osteotomi (DFO) bölgesi olarak, CORA (Dönme ve açılandırma merkezi) olarak kullanılır. 4-8 derece distal femoral varusa karşılık gelen yayınlanmış normal anatomik lateral distal femoral açılara sahip 4 köpek ırkı vardır. Bu ırklar alman çoban köpeği (94 derece), golden retriever (97derece), labrador retriever (97 derece) ve rottweiler (98 derece)dır.

Gerekli düzeltme miktarının belirlenmesi"Fonksiyonel bacak ekseni" (Resim 4)
Geleneksel olarak, CORA, PFLA'nın ırklar için normal anatomik lateral distal femur ekseni tarafından oluşturulan bir çizgiyle kesiştiği noktayı belirleyerek kurulacaktır.

4-8 derece distal femoral varusa karşılık gelen, yayınlanmış normal anatomik lateral distal femoral açılara sahip 4 köpek ırkı vardır. Bu ırklar alman çoban köpeği (94 derece), golden retriever (97 derece), labrador retriever (97 derece) and rottweiler (98 derece) dır. Ek olarak, bu bilinen normal açı, Distal femur ostektomi (DFO) için düzeltme miktarını belirlemek için kullanılabilir. Çok az normal değer bilindiğinden, DFO kamasının boyutunu veya büyüklüğünü belirlemek için "Kuadriseps Ekseni", "İşlevsel Arka Uzuv Ekseni" veya "İşlevsel Uzuv Varus" açısı olarak adlandırılan bir ölçümler kullanılabilir. Bu, PFLA'da proksimal femurdan başlayan ve talusun merkezine giren bir çizgi çizilerek ölçülür. Bu fonksiyonel arka bacak ekseni ve PFLA'nın açısı, net bacak varusu veya valgus iyatrojenik olarak oluşturulacak şekilde DFO kamasının boyutuna veya büyüklüğüne karşılık gelir (Resim 5, kapalı kama örneği)

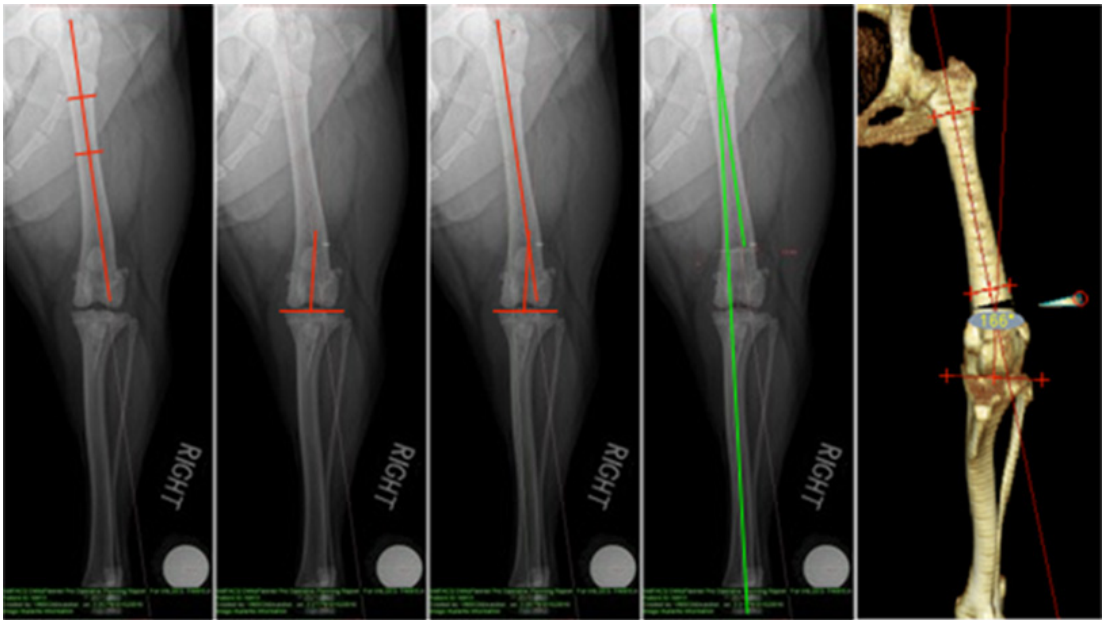

Resim 1 Resim 2 Resim 3 Resim 4 Resim 5

Femoral Torsiyon

Femur torsiyonu, femur aksiyal görünümünde veya BT rekonstrüksiyonunda transkondiler eksene göre femur boynunun anteversiyon(femurun kalçaya dönme açısı) açısına bakılarak değerlendirilir ve ölçülür. Bir femoral eksenel görünüm elde etmek için, köpek sırt üstü yatar durumdayken, tibia ve diz, femur dikey ve X-Ray ışını ile aynı hizada tutmak için bir destekle yükseltilir. Femur boynunun normal anteversiyonu farklı ırklarda 20-30°±5 varyasyondur. Medial patellar luksasyonda (MPL) femoral anteversiyon açısı daha sonra distal femoral torsiyon ile daha düşüktür, lateral patellar luksasyonda (LPL) ise daha yüksektir. Medial patellar luksasyonda (MPL) femoral anteversiyon açısı daha sonra distal femoral torsiyon ile daha düşüktür, lateral patellar luksasyonda (LPL) ise daha yüksektir.

Açık Distal Femur Ostektomisi Cerrahi

MPL için distal femura medial yaklaşım ve lateral patellar luksasyon (LPL) için lateral yaklaşım gerçekleştirilir. Kemik segmentlerini kontrol etmek için jigin sabitlenmesinden sonra, distal segmentte plak sabitlemesi için yeterli alan doğrulandıktan sonra, hesaplanan CORA seviyesinde, femurun dikey bir osteotomisi gerçekleştirilir. Osteotomi, transkortekse kadar gerçekleştirilir ve merkezde bozulmadan bırakılır. Osteotomi nazikçe ve aşamalı olarak açılır ve boşluğa yerleştirilmiş kalibre edilmiş bir kalibratör ile hesaplanan açıklıkta tutulur. Transkorteks tamamen kesilmemiş olsa bile distal pin bükülerek orta derecede torsiyon elde edilebilir, daha belirgin torsiyon için transkorteks tamamen kesilmelidir. Plak, proksimal ve distal femoral segmentlere uyum sağlamak için bükülür ve nötr pozisyonda vidalarla sabitlenir .. Bu amaçla 6 delikli plaka genellikle uygundur. En proksimal vida, jig piminin proksimalinde olmalıdır, distalde ise eklem hareketine herhangi bir müdahaleyi önlemek için plak trochleanın kaudalinde olmalıdır. Daha ağır köpeklerde, femurun kraniyal yüzeyine, birinci plakaya dik olarak 4 ila 6 delikli ikinci bir küçük plaka sabitlenir

Trokleoplasti planlanıyorsa herhangi bir müdahaleyi önlemek için en distal ve proksimal vidayı sabitlemeden önce yapılmalıdır. Trokleoplasti ile alınan subkondal kemik, transkortekste boşluk olmaması şartıyla plak altındaki bir boşluk tespitin stabilitesini tehlikeye atmasa bile boşluğa yerleştirilebilir..
Açıcı kama tekniğinin en büyük avantajı, sadece tek bir kesim ile doğru düzeltmeyi elde etmek ve aralığın istenildiği gibi sürekli olarak ayarlabilmesidir. Açık kama osteotomisi ile luksasyon tarafında varus veya valgusun düzeltilmesi (MPL için medial, LPL için lateral) için boşluk oluşturulduğundan, ana dezavantaj, lüksasyonun tekrarlaması durumunda patellanın plakaya sürterek yüzeyini çizmesidir

Kapalı Kama Tekniği ile Distal Femur Ostektomisi

Medial patella luksasyonu için lateralden, lateral patella çıkığı için madialden yaklaşılmalıdır.
kemik plakası uygulama alanında eklem kapsülünün lateral femoral kondilden dikkatlice kaldırılması.
Femoral osteotomiyi, planlarken en az 3 plaka vidasını alması ve diz eklemi ile vidaların etkilemesine engel olacak genişlikte tasarlanmalıdır. Önerilen osteotomi çizgilerini kemik testeresi ile kemik üzerinde işaretleyin. TPLO jigi, distal pin troklear oluğun kıkırdağının hemen proksimalinde ve proksimal pin kemik plakasının açıklığında olacak şekilde femurun kranial yüzüne uygulanabilir. Femoral torsiyon yoksa, jig pinleri femurun kranio-kaudal düzlemine paralel olarak yerleştirilir. Femoral torsiyon anormalliği varsa, jig pinleri proksimal femurun kranio-kaudal düzlemine paralel olarak uygulanır.
Jig çerçevesi medial olarak yerleştirilir. Cerrahi prosedür sırasında herhangi bir burulma anormalliği oluşturulmadığından emin olmak için femoral korteks üzerinde eksenel bir çizgi çizmek için paslanmaz çelik bir cetvel ve elektro-koter kullanılabilir. Ostektomiyi tamamlayın ve proksimal ve distal segmentleri azaltın. Burulma düzeltmesi, bir mastar kullanılıyorsa, distal jig pimini elle tutulan plaka bükme pensesi ile bükerek gerçekleştirilebilir veya manuel hizalama gerçekleştirilebilir. Redüksiyonu sürdürmek için K-tellerini yerleştirin; disto-lateralden proksimo-medial ve proksimokraniyalden kaudo-distal yerleşim, kemik plakası uygulama alanından kaçının. Anatomik olarak tasarlanmış özel bir DFO plakası ile osteotomiyi stabilize ederken kullandığınız implantın diz ekleminin işlevine engel olmadığına emin olun. Bu işlem için 7 delikli düz plakalar femurun lateral yüzüne uygulanabilir.

Trokleoplasti veya PGR sırasında karşılaşılmamasını sağlamak için distal vidaları femurun kaudal yönünde tutun.

Sonuçlar ve komplikasyonlar

Patellar luksasyonun altında yatan iskelet deformitelerinin uygun şekilde tanımlanması ve düzeltilmesi koşuluyla, sonuç olumludur ve köpeği tasma üzerinde sınırlı egzersizde tutularak yaklaşık iki ay içinde iyileşir. Sabitlemenin başarısız olması olası değildir, ancak daha ağır köpeklerde (35 kg'ın üzerinde) ikinci bir ortogonal plaka tavsiye edilir. Patella nüksü durumunda altta yatan neden araştırılmalı ve derhal düzeltilmelidir. Değinilmemiş bir femoral torsiyon veya tibial torsiyon olabilir..
Femur torsiyonunun görsel değerlendirmesi kesin olamayacağından, femur boynunu alamadığından, MPL'yi düzelten aşırı boyun anteversiyonu nedeniyle örneğin kalça subluksasyonu oluşturabilecek aşırı düzeltmeden kaçınılmalıdır

Çeviri: Esma YILDAR

DFO - Distal Femoral Ostectomy Radiographic Planning and Opening Wedge Technique

Luca Vezzoni, DVM, Dipl. ECVS
Clinica Veterinaria Vezzoni srl, Cremona, Italy

Introduction
Proper Distal Femoral Osteotomy planning requires accurate radiographic positioning and knowledge of the landmarks for determining the axes and joint angles of the femur.

Closing wedge osteotomy requires a careful planning and execution, but have the great advantage of achieving reduction and compression of the osteotomy surface, thus increasing stability. Opening wedge technique vs closing wedge technique has the advantage of continuous adjustability of the gap created to correct the distal femoral varus or valgus with a simple transverse cut. Moreover in case marked femoral detorsion is not required, the transcortex can be left intact increasing the stability of the fixation. Applying the plate over the gap provides enough stability of the fixation, but in heavier dogs a second smaller plate fixed cranially is safer. Establishing Axes and Joint Lines

Proximal Femoral Long Axis (Fig 1)
The Proximal Femoral Long Axis (PFLA) is determined from an accurate CrCD or CdCr radiograph or CT scan. The center of the femoral shaft in the proximal 1/3 is noted. The center of the femoral shaft at the mid-length of the femur (1/2) is noted. An intersecting line drawn between and extending beyond these points establishes the Proximal Femoral Long Axis.

Distal Femoral Long Axis (Fig 2)
The Distal Femoral Long Axis (DFLA) is determined by drawing a line perpendicular to the femoral condyles. Femoral Anatomic Varus (or Valgus) Angle (Fig 3)

The angle measured where the PFLA and DFLA lines intersect is the Anatomic Varus or Valgus of the Femur. This intersect point is used as the distal femoral osteotomy (DFO) site, as the CORA (Center of Rotation and Angulation). There are 4 breeds of dogs with published normal anatomic lateral distal femoral angles, German Shepherd Dog (94 degrees), Golden Retriever (97 degrees), Labrador Retriever (97 degrees) and Rottweiler (98 degrees) corresponding to 4-8 degrees of distal femoral varus.

Establishing the amount of Correction Required. "Functional Limb Axis" (Fig 4)
Traditionally, the CORA would be established by determining the point where the PFLA intersects a line created by the normal anatomic lateral distal femoral axis for the breed. There are 4 breeds of dogs with published normal anatomic lateral distal femoral angles, German Shepherd Dog (94 degrees), Golden Retriever (97 degrees), Labrador Retriever (97 degrees) and Rottweiler (98 degrees) corresponding to 4-8 degrees of distal femoral varus. In addition, this known reported normal angle can be used to determine the amount of correction for the DFO. Since so few normal values are known, a measurement called the "Quadriceps Axis", "Functional Hind Limb Axis" or "Functional Limb Varus" angle can be used to establish the size or magnitude of the DFO wedge. This is measured by drawing a line that originates at the proximal femur at the PFLA and inserts at the center of the talus. The angle of this Functional Hind Limb Axis and the PFLA corresponds to the size or magnitude of the DFO wedge such that a net limb varus nor valgus is iatrogenically created. (Fig 5, closing wedge example)

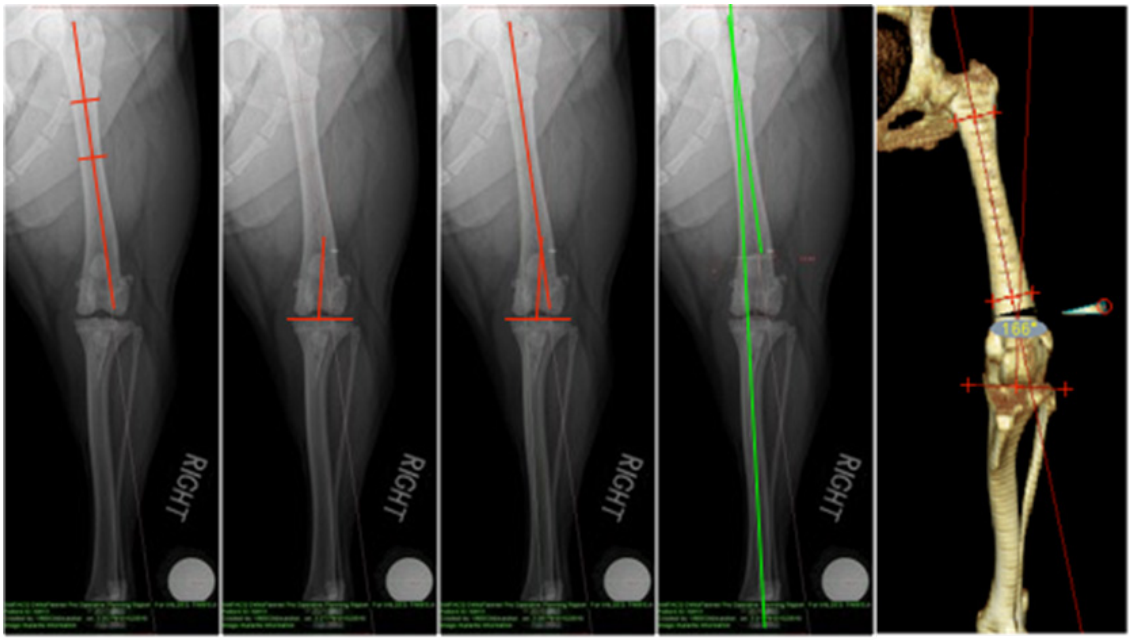

Fig 1 Fig 2 Fig 3 Fig 4 Fig 5

Femoral torsion

The femoral torsion is evaluated and measured looking at the anterversion angle of the femoral neck in relation to the transcondylar axis in the femoral axial view or in the CT reconstruction. To get a femoral axial view, with the dog in dorsal recumbency the tibia and hock are kept elevated with a support to keep the femur vertical and in line with the X-Ray beam. Normal anteversion of the femoral neck is from 20° to 30° +/- 5° variation in different breeds. In medial patellar luxation (MPL) the femoral anteversion angle is lower with a subsequent distal femoral torsion, while in lateral patellar luxation (LPL) is higher.

Surgical technique for opening wedge DFO

For MPL a medial approach to the distal femur is performed, and a lateral one for lateral patellar luxation (LPL). After fixation of the jig to control the bone segments, a perpendicular osteotomy of the femur at the level of the calculated CORA is executed, after verification of enough room in the distal segment for the plate fixation. The osteotomy is performed up to the transcortex, leaving it intact in the centre. The osteotomy is gently and progressively opened and kept at the calculated wedge with a calibrated spacer inserted in the gap. Moderate torsion can be obtained bending the distal pin even with the transcortex not completely cut, while for more marked torsion the transcortex must be completely cut. The plate is bended to adapt it to the proximal and distal femoral segments and fixed with screws in neutral position. Usually a 6 holes plate is suitable for this purpose. The most proximal screw should be proximal to the jig pin, while distally the plate should be caudal to the trochlea to avid any interference with the joint motion. In heavier dogs a second smaller plate with 4 to 6 holes is fixed on the cranial surface of the femur, perpendicular to the first plate.

If trochleoplasty is planned, it should be done before fixing the most distal and proximal screw to avoid any interference. The subchondal bone harvested with the trochleoplasty can be inserted in the gap, even if a gap under the plate does not jeopardize the stability of the fixation provided that the transcortex has no gap.
The main advantage of the opening wedge technique is to get the right correction with one cut only and the continuous adjustability of the gap as desired. Since with opening wedge osteotomy the gap to correct varus or valgus is created on the side of the luxation, medial for MPL and lateral for LPL, the main disadvantage is that in case of recurrence of the luxation the patella will rub against the plate, scratching its surface.

Surgical technique for closing wedge DFO

For MPL a lateral approach to the distal femur is performed, and a medial one for lateral patellar luxation (LPL). carefully elevating the joint capsule from the lateral femoral condyle in the area of bone plate application. Plan the femoral osteotomy ensuring that the distal femoral segment is large enough to accommodate at least 3 plate screws without interference of the implants with the stifle joint. Score the proposed osteotomy lines on the bone with the bone saw. The TPLO jig can be applied on the cranial aspect of the femur with the distal pin immediately proximal to the cartilage of the trochlear groove, and the proximal pin within the span of the bone plate. If no femoral torsion is present, the jig pins are placed parallel to the cranio-caudal plane of the femur. If a femoral torsional abnormality is present, the jig pins are applied parallel to the cranio-caudal plane of the proximal femur. The frame of the jig is placed medially. A stainless steel ruler and electro-cautery can be utilized to score an axial line on the femoral cortex to ensure no torsional abnormality is created during the surgical procedure. Complete the ostectomy and reduce the proximal and distal segments. Torsional correction can be accomplished by bending the distal jig pin with hand-held plate bending pliers if a jig is used, or manual alignment can be performed. Place K-wires to maintain reduction; placement from disto-lateral to proximo-medial, and proximo- cranial to caudo-distal avoids the area of bone plate application. Stabilize the osteotomy with a dedicated anatomically designed DFO plate, alternatively a 7 hole straight bone plate can be contoured and applied to the lateral aspect of the femur, ensuring that the implants do not interfere with stifle joint function. Keep the distal screws in the caudal aspect of the femur to ensure they are not encountered during the trochleoplasty or PGR.

Outcome and complications

Provided that the skeletal deformities underlying patellar luxation were properly identified and corrected, the outcome is positive and the osteotomy should heal in about two months, keeping the dog at limited exercise on a leash. Failure of the fixation is unlikely, but in heavier dogs (over 35 kg) a second orthogonal plate is advisable. In case of patellar recurrence the underlying cause must be investigated and promptly corrected. It could be a non addressed femoral torsion or tibial torsion. Since the visual evaluation of femoral torsion cannot be precise, not being able to the femoral neck, one should avoid excessive correction which could create, for example, hip subluxation because of excessive neck anteversion correcting a MPL.

References

1. Tomlinson JL, Fox D, Cook JL, et al. Measurement of femoral angles in four dog breeds. Vet Surg 2007; 36: 593-598.
2. Dismukes DI, Tomlinson JL, Fox DB, et al. Radiographic measurement of the proximal and distal mechanical joint angles in the canine tibia. Vet Surg 2007; 36: 699-704.
3. Dudley RM, Kowaleski MP, Drost WT, et al. Radiographic and computed tomographic determination of femoral varus and torsion in the dog. Vet Rad Ultrasound 2006; 47: 546-552.
4. Brower BE, Kowaleski MP, Peruski AM, Pozzi A, Dyce J, Johnson KA, Boudrieau RJ. Distal femoral lateral closing wedge osteotomy as a component of comprehensive treatment of medial patellar luxation and distal femoral varus in dogs. Vet Comp Orthop Traumatol. 2017 Jan 16;30(1):20-27

Gelişmekte Olan Köpeklerdeki Kalça Displazisinin Tedavisi, Juvenil Pubik Simfiyodezis(JPS) ve Çift Taraflı Pelvik Osteotomi (DPO) -

Aldo Vezzoni
Luca Vezzoni, DVM, Dipl. ECVS
Clinica Veterinaria Vezzoni srl, Cremona, iTALYA

Giriş

Kanin kalça displazisi postnatal dönem iskelet gelişimi sırasında şekillenen gelişim hastalığıdır. Eklem uyumsuzluğuna bağlı ikincil osteoartrit belirtileri ortaya çıktığında, radyografik ve klinik olarak, kesin tanı ve derecesi konulabilir. Bu aşamada osteoartrit oluşumunun engellenmesi için çok geçtir bu nedenle konservatif tedavi, total kalça protezi (THR), kaput femoris ve kollum femoris rezeksiyonu bu aşamada kullanılan tedavilerdir. Ancak, dejeneratif eklem değişiklikleri başlamadan önce eklem uyumsuzluğu ve instabilitesi teşhis edilirse, hastalığın ilerlemesi beklenmeden erken cerrahi müdahalelerle osteoartrit önlenebilir veya büyük ölçüde azaltılabilir. Kalça displazisi, gelişimin değişik evrelerinde tespit edilebilir; ileri dereceli olanlar röntgen bulguları ve klinik belirtilerinden erkenden tespit edilerek, cerrahi yaklaşımla seleksiyon için referans kabul edilebilir.

JUVENİL KALÇA DİSPLAZİNİN ERKEN TEDAVİSİ

Tahmini klinik ve radyografik işaretler, eklem morfolojisi ve uyumu ve pasif eklem gevşekliğinin (Ortolani işareti, subluksasyon ve distraksiyon indeksi), dorsal asetabulum kenarının eğimi, şeklinin tespiti ve ölçümü ile ilgilidir. Erken teşhis ve uygun tedavi hastalığın ilerleyişini durdurabileceği gibi tersinede çevirebilir ve patogenezisini de değiştirebilir. DPO (çift pelvik düzeltme osteotomisi) artmış asetabulum dorsal eğimi ya da ileri derece eklem gevşekliğine bağlı oluşan femur başı subluksasyonlu yavru köpeklerde uygulanabilir. Osteoartrit belirtileri olmayan yavrularda, bu teknik eklem içindeki kuvvetlerin yönünü değiştirerek femur başının asetabulum içinde yeniden yönlendirilmesini sağlar. Sonraki büyüme evresinde, kalan büyüme periyodu sırasında, femur başı ve asetabulum, düzenli kıkırdak yüklemesi yoluyla eklem uyumlarını yeniden kazanır, böylece osteoartriti önler veya sınırlandırır.

Mathews ve arkadaşları tarafından 1996 yılında tanımlanan juvenil pubik semfiyodez (JPS), kalça displazisinin başladığını gösteren semptomlara sahip yavru köpeklerde iskelet büyümesi sırasında asetabular çatıların eğimini daha ventral yönde değiştirmeyi amaçlayan bir tekniktir. Pelvik kanalın çevresel büyümesinin pubik simfizi durdurarak sınırlandırılması, iki taraflı asetabular rotasyon ile sonuçlanır, bu da asetabular çatılarının femur başı kaplamasını sağlar. Gelişim evresinin sonraki kısmında eklem esnekliği gelişmesine, dolayısıyla daha uygun eklem biyomekaniği oluşturmasına ve osteoartrit oluşumunun engellenmesini ya da sınırlamasını sağlar.

PROFİLAKTİK TEDAVİ İÇİN VAKA SEÇİMİ

Koruyucu tedavinin başarısı, patolojik eklem rahatsızlıkları olan klinik vakalarda osteoartriti önleme yeteneği ile ölçülür. Gelişen kalça displazisini cerrahi tedavilerle düzeltmek için zaman aralığı sınırlıdır ve kıkırdak hasarı, mikro kırıkları ve asetabular dolum meydana geldiğinde zordur. Büyüyen köpeklerde kalça displazisi geliştirme sürecini değiştirmeyi amaçlayan en yaygın kullanılan tekniklerle, en iyi sonuçlar topallık ve diğer hastalık belirtileri henüz ortaya çıkmadığında elde edilir. Profilaktik tedavi için vaka seçimi aşağıdaki kriterlere göre yapılır:

Çift Pelvik Osteotomi (DPO): DPO'nun endikasyon alanı TPO (Triple pelvik osteotomy) ile aynıdır. DPO tekniğinde ishadik osteotomi uygulanmaz ancak acetabulumun rotasyonu ishadik zeminin ve pubik simfizisin dönmesinden elde edilir. DPO uygulayabildiğimizde zaman sürecinden bu yana , TPO yerine bu DPO'yu daha iyi sonuçlar ele edilmesi ve komplikasyonlarının daha az olması gibi nedenlerle tercih edilir olmuştur. DPO, 5 -8 aylık köpeklerde endikedir, fakat en uygun zaman işhadik düzenin daha yumuşak olduğu ve femur başının büyüme plağının hala kapanmadığı rezidüel büyüme potansiyelinin, daha iyi bir eklem uyumu sağlayacağı 5-6 aylık zamandır. DPO osteoartritisi olmayan ya da çok az olan, kalça eklemi sublukse olan, açı redüksiyonu 20-40, subluksasyon derecesi 10-20° olan ve lateral kenar sınırı korunmuş dorsal asetebular eğim açısı 8-20° olan köpeklerde endikedir.

Asetabular rotasyon derecesi yani köpek pelvik osteotomi plakasının burulma derecesi AS ve dorsal asetebular kenar eğimine göre belirlenir. Düzeltmeden sonra, dorsal asetabullar eğim 0-5° arasında ve subluksasyon açısı 0- 5° arasında olmalıdır.

DPO ile elde edilen etkin dönüş, DPO plakasının önceden belirlenmiş açısının yaklaşık 5° daha azı olduğundan ve yukarıda açıklanan göstergeler dahilinde olduğundan, en yaygın olarak kullanılan DPO plakalarının önceden belirlenmiş bir 25- 30° açıya sahip olması gerekir; bu düzeltme ile, dorsal asetubuler kenar femur boynuna çarpmaz ve elde edilen femur başı asetabulum tarafından normal kalçalarda olduğu gibi %50 -70 oranında sarılır. Redüksiyon ve subluksasyon açıları çok yakın olduğunda (15°'den az), dorsal kaplama kaybını gösteren asetabulum dorsolateral asetabular kenarda dolgu ve küntleşme mevcutsa, TPO kontraendikedir. DPO uygun bir şekilde yapıldığında ve doğru endikasyonla uygulandığında kalça displazisini önleyerek ve durdurarak osteoartriti önleyebilir ve eklemin tam fonksiyonunu sağlayabilir. Orta dereceli osteoartritli DPO osteoarthritis oluşumunu engellemeyeceği için bu hastalara uygulanması uygun değildir.

Juvenil Pubik Simfiyodezis: JPS erken yaşta uygulanır ve ideal sonuçlar 3,5-4 aylık köpeklerde elde edilir. Pubik simfiyodezis için endikasyonlar, kalça displazisinin gelecekteki gelişimini öngören işaretlerdir bu işaretler 20°-40° azalma açısına sahip pozitif bir Ortolani işareti, 0-15° 'lik subluksasyon, 0,4-0,7 distraksiyon indeksine (DI) sahip ve 7-12° 'lik dorsal asetabulum eğimine sahip kalçalardır.
Prosedür, daha şiddetli belirtileri olan veya yerleşik osteoartrit ve klinik belirtileri olan yavrularda etkili değildir; dejeneratif süreç, pubik simfiyodezis gibi yavaş etkili bir prosedürle durdurulamaz. Asetabular çatılar yavaşça ventral olarak hareket ederken, femur başları eğimli ve yuvarlak lateral asetabular sınır boyunca lateral olarak kayar ve bu alanın daha fazla erozyona uğramasına neden olur. Buna karşılık, uygun endikasyonlar ve ameliyat sonrası fiziksel aktivite kısıtlaması (oyun oynamayı ve zıplamayı sınırlama, yüzmeyi teşvik etme) ile seçilmiş vakalarda uygulandığında, pubik simfiyodezis eklem uyumunu iyileştirmede ve osteoartrit gelişimini önlemede veya sınırlamada etkilidir.

Tablo 1'de, fiziksel (Ortolani testi, AR ve AS) ve radyografik bulgular 5 sınıf şeklinde kanin kalça displazisi riskine göre listelenmiştir ve belirtilen erken tedavi ile birlikte iskelet olgunluğunda son kalça displazisi derecesinde güvenilir bir prognoz belirtilmiştir. Çevresel koşullar beklenilen sonuçları etkileyebilir. Vücut kondisyonu 6'nın altında ve fiziksel aktivitenin kısıtlanması prognozu geliştirirken, vücut kondisyon skoru 6 ve üzeri kilolu hastalarda fiziksel aktivitenin kısıtlanmaması prognozu kötüleştirir

PROFİLAKTİF TEDAVİNİN KOMPLİKASYONU

Koruyucu operasyonlarının dezavantajı osteoartrit belirtileri gösteren hastalara DPO ve simfiyodezis gibi tedavi yönteminin uygulanmasından kaynaklanır. Bu gibi operasyonlar osteoartritin ilerlemesine engel olmayacakları için bu gibi durumlarda kullanılması kontraendikedir. Bunun gibi vakalarda total kalça protezi gibi seçmeli operasyon yöntemi tercih edilmelidir. Erken dönem kalça dizplazisi hastalarının bir kısmına " Zurich" modeli denilen çimentosuz kalça protezi 5. aydan itibaren uygulanabilse de genel olarak 7-9 aylık dönemde uygulanılmalıdır.

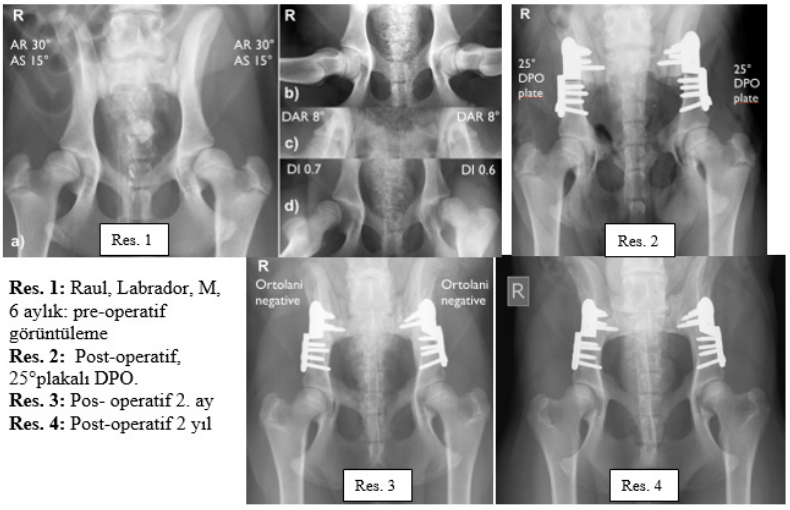

Res. 1: Raul, Labrador, M, 6 aylık: pre-operatif görüntüleme
Res. 2: Post-operatif, 25°plakalı DPO.
Res. 3: Pos- operatif 2. ay
Res. 4: Post-operatif 2 yıl

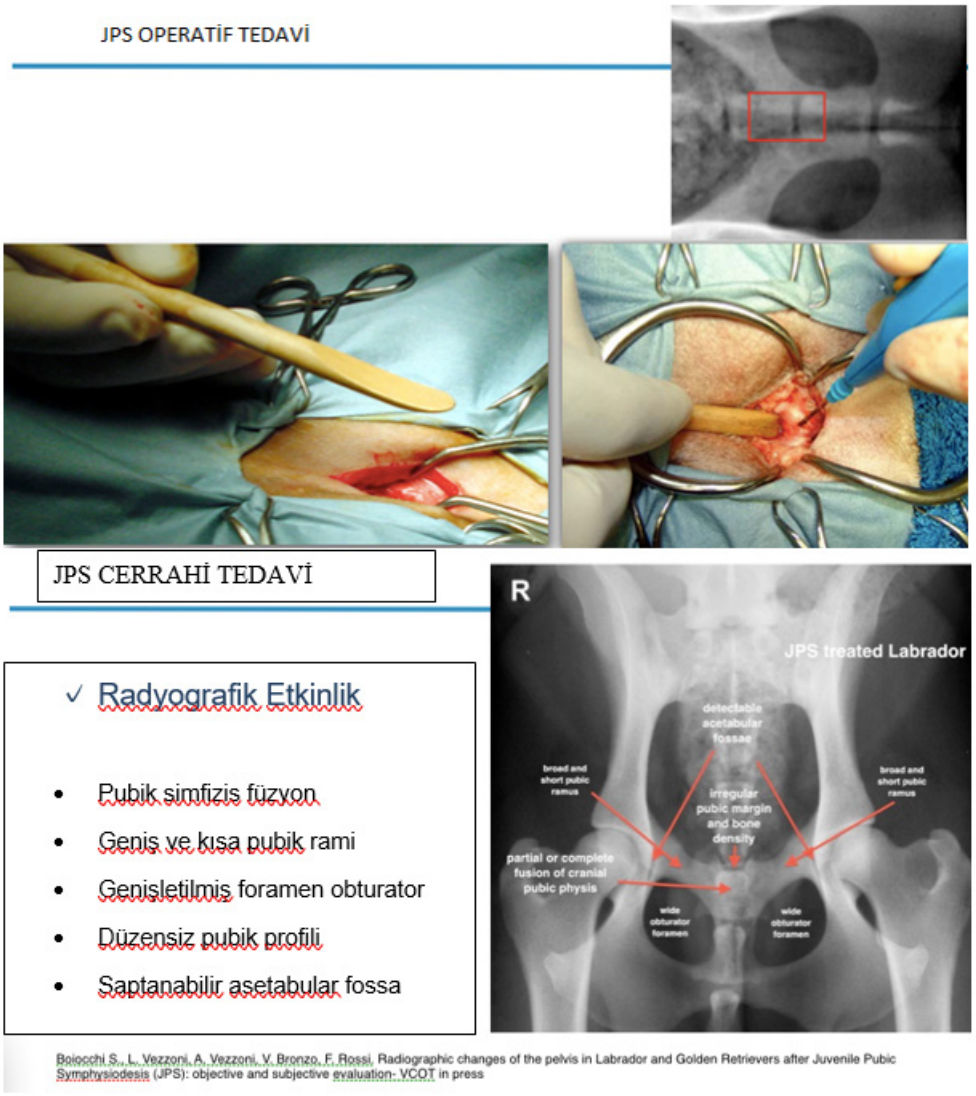

KAYNAKLAR

1. Dueland RT, Adams WM, Fialkowski JP et al.: Effect of pubic symphysiodesis in dysplstic puppies. Vet Surg 30:201-217, 2001
2. Mathews KG, Stover SM, Kass PH: Effect of pubic symphysiodesis on acetabular rotation and pelvic development in guinea pigs. Am J Vet Res 57:1427-1433, 1996
3. Slocum B & Devine Slocum T: Pelvic Osteotomy, in Bojrab MJ, Ellison GW, Slocum B, (editors): Current Techniques in Small Animal Surgery, (4th Ed.). Baltimore, Williams & Wilkins, 1998, pp 1159-1165
1. Haudiquet P.H., Guillon J.F. "Radiographic evaluation of double pelvic osteotomy versus triple pelvic osteotomy in the dog: an in vitro experimental study" Proceedings of 13th ESVOT Congress, Munich, 7th-10th September 2006
1. Vezzoni A, Dravelli G, Vezzoni L, De Lorenzi M, Corbari A, Cirla A., Tranquillo V. Comparison of conservative management and juvenile pubic symphysiodesis in the early treatment of canine hip dysplasia. VCOT 2008 (3): 267-79
1. Vezzoni A, Boiocchi S., Vezzoni L, Vanelli AB, Bronzo V. Double pelvic osteotomy for the treatment of hip dysplasia in young dogs. VCOT 2010 (6):444-452

Kalça displazisine duyarlılığı olan köpek sınıflarının erken belirtileir	FH merkezi	Kurbağa bakışı	Dorsal asetabular kenar açısı ve şekli	DI dolikosefalik ırk	DI mezemorfik ırk	Ortalani	AR	AS	Osteoartrit belirtileri	Kalça displazisi derecelerinin prognozu	Tedavi
1. Semptom yok	Medialden DAR'e	uyumlu	0-5 üçgen şekli	Max. 0.3	Max. 0,4	Neg	-	-	yok	A'dab B^ye	Konservatif
2.hafif dereceli semptom											
	DAR nin üzerinden	uyumlu	6-8 üçgen şekli	0,3-0,4	0,4-0,6		15-25 °	0-5 °	yok	B'den C'ye	Konservatif Ve JPS
3. Orta dereceli semptom											
	1mm lateralden DAR'e	Hafif uyumsuz	9-12 hafif yuvarlama	0,5-0,6	0,6-0,75	+	26-35 °	6-10	Çok orta	C^den D'ye	JPS
4.İleri derece semptom	2 mm lateralden DAR'e	Hafif uyumsuz	13-15hafif yuvarlama	0,6-0,7	0,75-0,9	++	36-45 °	11-20 °	orta	D'den E'ye	DPO
5. Çok ileri dereceli semptom	Medialden DAR	Ortadan ileri derece uyumsuzluk	>15 yuvarlaklaşmış ve aşınmış sınır	>0,7	>0,8	+++	>30	>20	yok	E	DPO ve THR

Tablo 1: Erken dönem kalça displazisi, prognozu ve 4-5 aylık yaşta vaka seçimi çizelgesi

Notlar: Bulunan semptomların derecesi, risk sınıfında 2 yada daha fazla sınıfın tanımına uygunluk gösteriyorsa en şiddetli semptomların görüldüğü sınıfın kriterlerini uygulayın.
Her sınıfın sonucunu çevresel koşullar etkileyebilir.
JPS için uygun zaman, medium ırklar için 3,5-4,5 aylık yaş, dev ırklar için 4,5-5,5 aylık yaştır.
DPO için uygun zaman, 5-8 aylık dönem olsa da en uygunu 5-6 aylık yaş dönemidir.
THR için uygun zaman 5 aylıktan büyük, 7-9 aylık dönem erken dönem kalça dispalzisi için en ideal zamandır.

Çeviri: Esma YILDAR

Treatment of Hip Dysplasia in Growing Dogs, JPS and DPO

Aldo Vezzoni
Luca Vezzoni, DVM, Dipl. ECVS
Clinica Veterinaria Vezzoni srl, Cremona, Italy

INTRODUCTION

Canine hip dysplasia (CHD) is a progressive disease, which develops during postnatal skeletal growth. A definitive diagnosis and CHD grade can be made radiographically and clinically when secondary signs of osteoarthritis due to joint incongruity become evident. At this point it is too late to prevent osteoarthritis and conservative management or total hip replacement (THR) or femoral head and neck ostectomy (FHNO) are the only available treatments. However, if joint incongruity and instability is diagnosed before the start of degenerative joint changes, osteoarthritis could be prevented or greatly reduced with early surgical interventions, without waiting for the progression of the disease. The development of hip dysplasia can be diagnosed during the growth period; the more severe the hip dysplasia, the earlier the diagnosis can be made based on the early clinical and radiographic signs of the disease, which are used as a reference for case selection for early surgical treatment.

EARLY TREATMENT OF JUVENILE CHD

Predictive clinical and radiographic signs are related to joint morphology and congruity and to the detection and measurement of passive joint laxity (Ortolani sign, subluxation and distraction index) and of the slope and shape of the dorsal acetabular rim. Early diagnosis and proper prophylactic treatment can arrest and reverse the progression of disease and change its pathogenesis.

DPO (Double pelvic corrective osteotomy) can be performed in puppies with femoral head subluxation due to increased dorsal acetabular rim slope and or excessive joint laxity. In puppies without signs of osteoarthritis already esthablished, this technique modifies the direction of the forces inside the joint, leading to a redirection of the femoral head inside the acetabulum. During the residual growth period, the femoral head and the acetabulum regain their joint congruity through uniform cartilage loading, thus preventing or limiting osteoarthritis. The juvenile pubic symphysiodesis (JPS) described by Mathews and colleagues in 1996 is a technique intended to modify the slope of the acetabular roofs in a more ventral direction during skeletal growth in puppies with signs that indicate the start of hip dysplasia. Limiting the circumferential growth of the pelvic canal by arresting the pubic symphysis results in bilateral acetabular rotation, which improves femoral head coverage by the acetabular roofs. In the residual growth period, joint congruity is improved, thus allowing more favorable joint biomechanics and preventing or limiting osteoarthritis.

CASE SELECTION FOR PROPHYLACTIC TREATMENT

The success of preventive treatment is measured by its ability to prevent osteoarthritis in clinical cases with pathological joint conditions. The time-window to correct developing hip dysplasia by surgical treatments is limited and is lost once cartilage damage, DAR microfractures and acetabular filling have occurred. With the most commonly used techniques aimed at altering the course of developing hip dysplasia in the growing dog, the best results are obtained when lameness and other signs of disease have not yet occurred. Case selection for prophylactic treatment is accomplished according to the following criteria:

Double Pelvic Osteotomy (DPO): The indications for DPO are the same as for TPO (Triple pelvic osteotomy). In DPO the ischiatic osteotomy is not performed and the rotation of the acetabulum is obtained by a torsion of the ischiatic table and the pubic symphysis. In our experience, since DPO became available, it replaced TPO because of the better outcome and less observed complications. DPO is indicated in dogs 5 to 8 months old, with the best opportunity at 5 to 6 months when the ischiatic table is more malleable and the residual growth potential, with the growth plate of the femoral head still fertile, will provide a better joint congruity between the femoral head and the acetabulum. DPO is indicated in dogs with no or minimal signs of osteoarthritis, with joint subluxation, an angle of reduction between 20° and 40°, an angle of subluxation between 10° and 20° and

a DAR slope between 8° and 20° with its lateral border preserved. The degree of acetabular rotation, i.e. the degree of torsion of the canine pelvic osteotomy plate, is determined according to the AS and the DAR slope. After correction, the DAR slope should be 0° to -5° and the angle of subluxation 0° to 5°. Since the effective rotation achieved by DPO is about 5° less of the predetermined angle of the DPO plate, and within the indications described above, the most commonly used DPO plates should have a predetermined angle of 25° and 30°; with this correction, the DAR does not impinge upon the femoral neck and the obtained femoral head coverage by the acetabulum is from 50% to 70%, like in normal hips. When the angles of reduction and subluxation are very close (less than 15°), acetabular filling and blunting of the dorsolateral acetabular rim are present, indicating loss of dorsal coverag, TPO is contraindicated. When properly performed and with the right indications, DPO can reverse CHD, prevent the development of osteoarthritis and provide full joint function.9 When performed in less than ideal candidates with mild osteoarthritis, DPO will not prevent further development of osteoarthritis and for that reason it is not indicated.

Juvenile Pubic Symphysiodesis: JPS is performed at an early age and the most favourable results are achieved in 3.5 - to 4-month-old puppies. Indications for pubic symphysiodesis are signs that predict the future development of CHD: a positive Ortolani sign with an angle of reduction of 20° to 40°, an angle of subluxation of 0° to 15°, DI from 0.4 to 0.7 and DAR angles of 7° to 12°. The procedure is not effective in puppies with more severe signs or with established osteoarthritis and clinical signs; the degenerative process cannot be stopped by a slow-effect procedure such as pubic symphysiodesis. While the acetabular roofs are slowly moving ventrally, the femoral heads slip laterally along the sloped and rounded lateral acetabular border, leading to further erosion of this area. In contrast, when performed in selected cases with the appropriate indications and post-operative restriction of physical activity (limiting playing and jumping, promoting swimming), pubic symphysiodesis is effective in improving joint congruity and preventing or limiting the development of osteoarthritis.

In Table 1, the physical (Ortolani test, AR and AS) and radiographic findings are listed according to 5 classes of CHD risk and a reliable prognosis on the final CHD grade at skeletal maturity is indicated, together with the indicated early treatment. Environmental conditions can affect the expected outcome. Overweight with body condition score (BCS) over 6 and unrestricted physical activity will worsen the prognosis, while BCS under 6 and controlled physical activity could improve the prognosis.

CONTRAINDICATIONS FOR PROPHYLACTIC TREATMENT

The disadvantages of preventive surgeries are related to incorrect case selection, such as performing DPO or pubic symphysiodesis in dogs with already signs of osteoarthritis. These techniques are contraindicated in such cases because they will not prevent the progression of osteoarthritis. In these cases, elective surgeries such as total hip replacement should be suggested instead. In severe early CHD, cementless total hip replacement like "Zurich" model can be applied successfully in patients as young as 5 months, with the most common earliest application at 7 to 9 months of age.

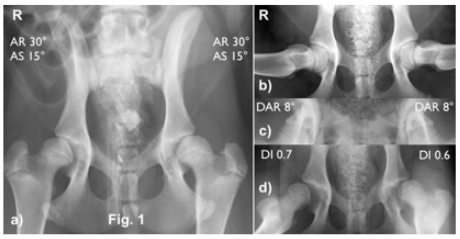

Fig. 1 Raul, Labrador, M, 6 months: pre-operative study. Fig. 2 post-operative DPO with 25° plates.
Fig. 3 Follow-up at 2 month after surgery.
Fig. 4 Follow-up at 2 years after surgery

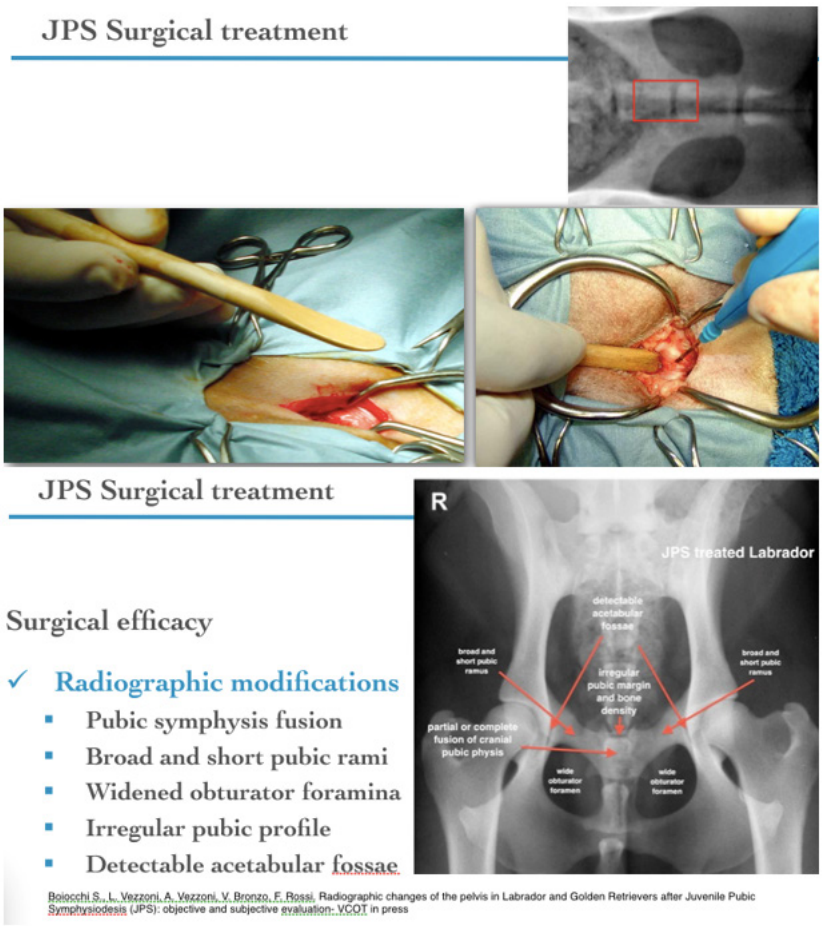

REFERENCES

1. Dueland RT, Adams WM, Fialkowski JP et al.: Effect of pubic symphysiodesis in dysplstic puppies. Vet Surg 30:201-217, 2001

2. Mathews KG, Stover SM, Kass PH: Effect of pubic symphysiodesis on acetabular rotation and pelvic development in guinea pigs. Am J Vet Res 57:1427-1433, 1996

3. Slocum B & Devine Slocum T: Pelvic Osteotomy, in Bojrab MJ, Ellison GW, Slocum B, (editors): Current Techniques in Small Animal Surgery, (4th Ed.). Baltimore, Williams & Wilkins, 1998, pp 1159-1165
4. Haudiquet P.H., Guillon J.F. "Radiographic evaluation of double pelvic osteotomy versus triple pelvic osteotomy in the dog: an in vitro experimental study" Proceedings of 13th ESVOT Congress, Munich, 7th-10th September 2006
5. Vezzoni A, Dravelli G, Vezzoni L, De Lorenzi M, Corbari A, Cirla A., Tranquillo V. Comparison of conservative management and juvenile pubic symphysiodesis in the early treatment of canine hip dysplasia. VCOT 2008 (3): 267-79
6. Vezzoni A, Boiocchi S., Vezzoni L, Vanelli AB, Bronzo V. Double pelvic osteotomy for the treatment of hip dysplasia in young dogs. VCOT 2010 (6):444-452v

Table 1: EARLY CHD DIAGNOSIS, PROGNOSIS AND CASE SELECTION CHART AT 4-5 MONTHS OF AGE

Risk Classes Early signs of susceptibility to CHD	FH centre	Frog view	DAR angle and shape	DI dolicho morphic breeds	DI meso morphic breeds	Ortolani	AR	AS	OA signs	Prognosis for CHD grade	Treatment
1 - No signs	medial to DAR	congruent	0-5° triangular shape	max 0.3	max 0.4	neg.	-	-	none	from A to B	Conservative
2 -Slight signs	over the DAR	congruent	from 6 to 8° triangular shape	0.3-0.4	0.4 - 0.6	+	15°-25°	0°-5°	none	from B to C	JPS vs Conservative
3 -Moderate signs	1 mm lateral to the DAR	slight incongruent	from 9° to 12° mild rounding	0.5-0.6	0.6 - 0.75	++	26°-35°	6°-10°	very mild	from C to D	JPS
4- Severe signs	2 mm lateral to the DAR	slight incongruent	from 13° to 15° mild rounding	0.6-0.7	0.75-0.9	+++	36°-45°	11°-20°	mild	from D to E	DPO
5 - Very severe signs	markedly lateral	from moderate to severe incongruity	> 15° rounded or eroded border	> 0.7	> 0.8	+++	> 30°	> 20°	moderate to severe	E	DPO vs THR

Notes: In case of finding different severity signs listed in two or more Risk Classes, apply the Risk Class including the most severe sign.
Environmental condition can affect the outcome in each Class.
Age window forJPS: 3.5-4.5 months in medium to large breeds; 4.5-5.5 month in giant breeds.
Age window for DPO: 5 to 8 months; best age 5-6 months.
Age window for THR: from 5 months up; 7-9 months best age for early severe CHD.

A. Vezzoni, Vienna, 2012

Aşil Tendo Rupturu ve Superfisyal Digital Fleksör Kasının Çıkığı

Luca Vezzoni, DVM, Dipl. ECVS
Clinica Veterinaria Vezzoni srl, Cremona, iTALYA

Kalkaneus tendosunun genel parçalanmaları
Kalkaneus tendonu (Aşil tendon) temel üç kısımı içerir:
· Gastrokinemius kasının eşleşmiş tendonları
· Biceps femoris, semitendinesus ve gracilis kaslarının kombine tendonları
· Süperfisiyal digital fleksör kasının tendosu
· Ayrılma bütün tendonun parçalanmasını ifade ettiği gibi parsiyel ayrılma olarak tanımlanan bazı kısımlarının parçalanmasını da içerir. En çok gözlemlenen iki tip yırtılmanın ilki travmatik yırtılmadır ve genellikle tam yırtılmayı ifade eder. İkinci tip yırtılma ise travmatik olmayan yırtılmadır ve gastrokinemius kasının tendosunun süperfisiyal fleksör tendonunu sağlam bırakarak kalkaneustan ayrılması ile seyreden parsiyel yırtılmadır.

Kalkaneus Tendosunun Tamamının Ayrılması
Kedi ve köpeklerde travma nedeniyle görülür. Hasarın derecesi travmanın derecesine bağlıdır ancak daha çok, orta dereceli travmalar tarafından oluşturulur. Etkilenen hayvanlarda aniden şiddetli topallık görülür. Hasta bacağına hiç basamadığı takdirde tarsukrusial eklemde hiperfleksiyon pozisyonuna geçtiği görülecektir. Diz ekleminin hiperfleksiyonuyla ve plantidgrad basış nedeniyle (tasrokrural eklemin de hiperfleksiyona geçtiği) şekillen bacağa basamama şekillenir. Ağrı semptomları olmayabilir. Tendonun bulunduğu bölgedeki deri incelendiğinde üzerinde yara olduğu görülebilse de çoğunlukla yara küçüktür yada çürüme görülebilir. Bazen tendo palpe edildiğinde tendondaki kalınlaşmalar ve nodüllleşmeler farkedilebilir ancak hasar fark edilememiş ve boşluklar granulasyon dokusu tarafından doldurulmuşsa tendo kılıfı tarafından hasar gizlenebilir. Tanı daha önceden tartışılan kanıtlara dayalı olarak semptomlar aracılığıyla yapılır.

Klinik Yönetim
Tedavi için tavsiyeler verilmeden önce aşağıdaki kriterlere dikkat edilmelidir
· Uzun nekahet dönemine giden zayıflamış tendon iyileşmesi
· Birçok tendonun uç noktasının ayrılması
· Travmadan sonraki tendonların boyutu ve karşılaştırmalı frajillitesi
Deri yaralanmasının ilk 4-5. saati içinde yapılan cerrahi tedavi primer iyileşmeyi içerir. Beşinci saatten sonra yapılan tedavide enfeksiyon kontrol altına alındığında sekonder iyileşmeyi içerir. Cerrahi müdahale esnasında kan pıhtıları ve ölmüş yara dokuları uzaklaştırılır. Primer onarımda peritendon içine yerleştirilen küçük kancalar (cilt kancaları) ile tendon uçları mobilize edilir. Uzun sürede emilen 0-2 emilebilen monofilament iplikler kullanılarak looking loop ya da 3 loop pulley dikişi ile dikilebilir. Küçük dikişler yapılarak atılan basit ayrı dikişler uygun tendonun tonusu oluşturularak yaklaştırılır. Bu dikişler sıkılırken diz ektensiyon pozisyonuna getirilerek anastomoz alanını rahatlatılması sağlanır. Süperfisiyal digital fleksor tendoyu dikebilmek için ayrı bir çabaya gerek yoktur. Tendonun iyileşmesinin devam eden aşamalarında tarsusların mobilizasyondan korunmalıdır. İmmobilizayon kalkaneotibiyal vida yerleştirme, transartiküler eksternal fiksasyon, transartiküler plaka veya atel ile sabitleme gibi birçok yolla sağlanabilmektedir. Tek başına yapılan bu müdahelelerin hiçbirinin eklem açısının devamlılığını sağlamada birbirlerine üstünlüğü yoktur ancak yazarlar tek geçici uygulanan transartiküler plaka yöntemini daha çok tercih etmektedirler. Tendon ve yaklaşım korunduğu sürece, immobilizayon metodu ne kadar başarılı ise spesifik dikiş çok önemli değildir. Dikkat edilmesi gerek nokta rapor edilen komplikasyonların tendon tamirinden çok immobilizayon metodundaki yetersizlikten kaynaklandığıdır. Transartiküler immobilizasyon tendon tamirinin ilk aşaması tamamlanması için gerekli süre olan 6-8 hafta kadar sağlanmalıdır.

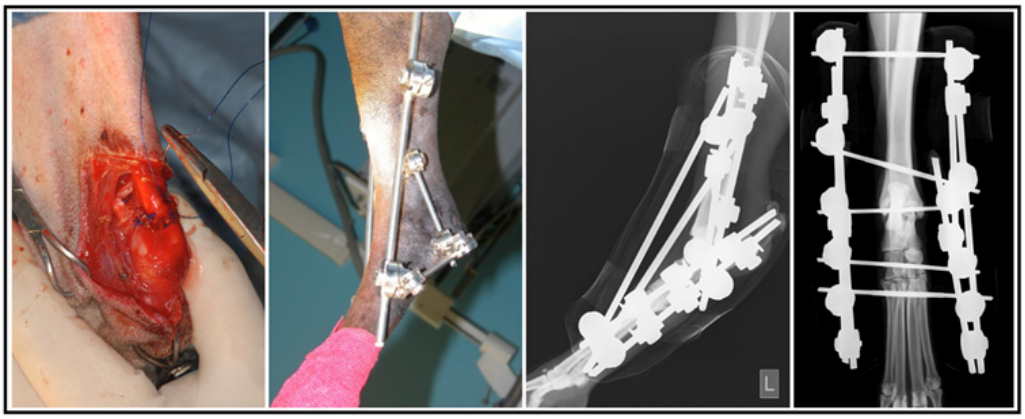

Resim 2: Kalkaneus tendosunun tamamen kopuğunun cerrahi tedavisi. Surgical treatment of complete disruption of calcaneal tendon. Tendon dikişinden sonra Tip II transartiküler eksternal fiksatörü ile bacağın immobilizasyonun sağlanması

Muskülotendinosus birleşiminden gastrokinemius kasının yırtılması durumunda sütürların kasta iyi tutunamaması nedeniyle önerilen tedavi, yırtıkları onarmak için herhangi bir girişimde bulunmadan, 6-8 hafta boyunca ekstansiyonda kalmasını sağlayacak transartiküler immobilizasyondur.

Gastrokinemius Tendosonun Avülzyonu

Gastrokinemis tendosunun avülzyonu herhangi bir travma şekillenmeden normal bir aktivite esnasında tuberden ayrılması ile şekillenebilir. Çoğu yaralanma koşma esnasında oluşabileceği gibi, dikildikten sonra bacağının itilmesinden de kaynaklanabilir. Etkilenen köpekler 5 yaş ve üstü sporcu ve iş köpekleridir. Doberman pincher ve labrador retriever ırkı köpekler en çok etkilenen köpeklerdir. Bu bilgiler doğrultusunda tendondaki dejeneratif değişiklikler bu yaralanmaların patojenezinde rol alabilir ancak bu durum da spekülatif. Bu durumun bilateral meydana gelmesi birçok sakatlığa neden olmaktadır. Çok uzun süre ayağa basamadan bilateral plantigrad duruşta kalmak derinin tamamen ülserlenerek kalkaneusun orataya çıkmasına ve ortopedik iyileşmenin güçleşmesine neden olur. Obesite ve Cushing's sendromu gibi birçok sistemik hastalık da bu durumu oluşturabilmektedir. Kas kontraktüründen dolayı herhangi cerrahi olmayan bir işlem kalıcı deformiteye neden olur. Fonksiyonu eski haline getirmek için tendonun kemiğe cerrahi olarak yeniden bağlanması gereklidir. Toplalık ve ayağa bir kaç gün basamama (1-2 haftada bacağı yeniden kullanmaya başlar) bu olguda sıkça gözlemlenen semptomlardır. Bu sırada ağırlık taşıma sırasında, bacağın hafifçe uzatıldığı, tarsokrural (çengel) eklemin orta derecede büküldüğü ve parmakların büküldüğü görülecektir. Parmakların konumu, ayak parmak pedlerinin distal uçlarında dururken yengeç benzeri bir duruş sağlar. Yüzeysel dijital fleksör tendon sağlam olduğu için, diz eklemi normal duruş açısının ötesinde fleksiyona getirildiğinde parmaklara ulaşmak için daha uzun bir yol almaya zorlanır. Bunun sonucunda digital fleksor kası kasılır ve bu pozisyondan parmaklar kasılı kalır. Diz eklemi feleksiyonda ve tarsokrusiyal eklem ekstensiyondaysa elle kolayca ekstensiyona getirilebilir. Bu, nörolojik defisitlerde görülen sarkık boğum değil, hiperfleksiyonun bir sonucu olarak yüzeyel dijital fleksör tendonun tuber kalkaneus üzerinde gerilmesinden kaynaklanan gergin bir çekmedir.

Çoğunlukla tendonun bitiminde, tuber kalkaneinin 2-3 cm üzerinde, süperfisyal digital fleksor tendonun derini dikkatlice palpe edildiğinde ortaya çıkaracaktır. Fibroplaziden dolayı tendon uçları palpasyonda sert hissedilir. Zamanla kopuğun bulunduğu boşluk fibröz doku ile doldurulur ve palpasyonda tendon sağlammış hissi verir.

Radtografik Görüntü

Akut dönemde yumuşak dokularda ödem şekillenmektedir. Bu durumda geri çekilen tendonun görülmesini olanak sağlamaktadır. Tuber kalkanei çevresinde görülen küçük avülzyon kırıkları diyagnostik kolaylık sağlamaktadır. Nadiren geri çekilen tendoya yapışık geniş bir tuber kalkanei parçası da görülebilmektedir.

Cerrahi Onarım
Amaç tarsokruyal eklemi ekstensiyonda sabitleyerek tendonu korumaktır. Aynı zamanda tendonun tuber kalkaneinin cerrahi olarak yaklaştırılması işlemi de yapılmalıdır. Daha önce açıklanan tarsusu stabilize etme yöntemlerinden herhangi biri ile yapılabilir. Kalkenues ile tendonun bağlantısı olmadığı için, tendonun kemiğe tekrar yaklaştırma -işlemi kemik içinden dikişler için açılan tüneller kemik ile tendonun bağlantısı sağlanır. Transartiküler immobilizasyon ile bacak 6-8 hafta tutulur. Daha sonra Robert- Jones bandajı uygulanarak 7-10 gün bekletilir. Postoperetif 8 haftalık dönemde hareket kısıtlanır sonrasında 12. haftaya kadar yavaş yavaş arttırılarak normal yürüyüşe geçilir. Uygulanan kalkaneal tendon tedavilerinin sonuşlanması genellikle olumludur. Uzun dönem takip gerektiren çalışmalarda %72-94 arasında iyiden mükemmele giden sonuçlar elde edilmiştir.

Süperfisiyal Digital Flexor Kasının Tendosunun Luksasyonu
Yüzeysel dijital fleksör kas ve tendonu kalkanean tendon grubunun en yüzeysel kısmını oluşturur ve tendon ile kemik arasında bir bursa ile tuber kalkaneiye tüz bir kas olarak geçer. Distale doğru her bir parmağa ulaşmak için dallara ayrılır. Medial yada lateral retinaküler insersiyonunda meydana gelen yırtılma tendonun mediale (çoğunlukla) ve laterale çıkmasına neden olur. Yaralanma genellikle şiddetli aktivite ile ilişkilidir ve tendonun kalkaneusa yapışmasına uygulanan rotasyonel kuvvetten kaynaklanabilir. Süperfisial digital fleksor kasının tendosunun çıkığı sık gözlenmez. Genellikle Shetland çoban köpeklerinde ve Colie ırkı köpeklerde görülür ancak yarış için kullanılan Greyhound'larda da görülür. Hayvanlarda hafiften şiddetliye doğru derecelendirilen topallık gözlemlenir. Tip 2 patellar luksasyonda olduğu gibi topallama görülür. Patellanın sulcusuna oturmasına benzer ses süferfisiyal tendonun yerine tekrar oturmasında da duyulur. Diyagnoz tendon yer değiştirdiğinde palpasyonla hissedilmesiyle konulur. Tendon laterale ya da mediale çıkabildiği halde, mediali tutan yapıların bozulması sonucu çoğunlukla çıkık laterale meydana gelir. Tendon hareketli olduğunda bu esnada bir patlama sesi meydana gelebilir. Bu durum tarsuslar ekstensiyondayken metatarsusların mediyale döndürülmesiyle hissedilir. Uzun süren durumlarda superfisiyal digital tendo lateralde küçük hareketle hissedilebilir, yalnızca eklemde şekillenen şişlik görülen tek semptomdur.

Tedavi
Cerrah müdahale toplalığın derecesi ileri ya da kalıcı ise endikedir. Superfisiyal digital tendo normalde fibrokartilojenöz bir baş kısım oluşturmak için normalde genişler ve tuber kalkanei üzerine geçer; tendon laterale yer değiştirmişse bu ekleme medial taraftan yaklaşılır. Ped mobilize edilir ve tendon, tuber kalkaneinin medial ve lateral çıkıntıları arasındaki oluğun merkezi pozisyonuna yer değiştirir. Bir kez tendonun tekrar yerine getirilmesi sonrası tendonun çevresindeki yumuşak doku gerginliğinden tekrar dislokasyon gösterebilecek olması vital öneme sahiptir. Eğer bu bir problem ise operatif gevşetme yapılarak tuber kalkanei üzerindeki oluğun derinleştirilmesi gerçekleştirilebilir. Hasarlı medial destek dokusu, monofilament emilmeyen materyalden 8 ila 10 iyi yerleştirilmiş basit kesintili sütür kullanılarak onarılır. Alternatif olarak, kemik ve tendon boyunca sütürlerin yerleştirilmesi için yatay U dikişine izin vermek için kalkaneustan delikler açılabilir. Eklemin daha sonra iyileşmeye izin vermek için en az 4 hafta hareketsiz bırakılmalıdır. Ameliyattan elde edilen sonuçlar olumludur.

Çeviri: Esma YILDAR

Achilles Tendon Rupture and Luxation of the Superficial Digital Flexor Muscle

Luca Vezzoni, DVM, Dipl. ECVS
Clinica Veterinaria Vezzoni srl, Cremona, Italy

Disruption of the Common Calcanean Tendon

The common calcanean tendon (Achilles tendon) comprises three main parts:

· Paired tendons of the gastrocnemius muscle
· Combined tendon of gracilis, semitendinosus, and biceps femoris muscles
· Tendon of the superficial digital flexor muscle

Disruption can involve the whole tendon or can be seen in combinations of its component parts (recognized as a partial rupture). The two most common presentations include a traumatic rupture, which usually presents as a complete tear, and an atraumatic rupture, which often presents as partial disruption with separation of the tendon of the gastrocnemius muscle from the calcaneus, leaving the superficial flexor tendon intact.

Complete Disruption of the Common Calcanean Tendon

This can be found in dogs and cats and usually is preceded by a traumatic incident. The site of disruption depends on the trauma but is often midsubstance. Affected animals usually present with sudden onset of severe lameness. If weight bearing, the tarsocrural joint will be seen to sink to a hyperflexed position, with associated hyperextension of the stifle and a plantigrade stance. Clinical signs of pain may be absent. Inspection of the skin over the tendon may reveal an obvious wound, but more commonly, a small wound or a bruise may be all that is visible. Palpation of the tendon itself may reveal a defect, but this can be obscured by the tendon sheath, especially if presentation has been delayed because this gap is filled with granulation tissue, and a thickening or nodular swelling may be palpated. The diagnosis is made on clinical grounds on the basis of the evidence already discussed. Ultrasonography can be useful in identifying the site and nature of the tear.

Management

The following points should be considered before a recommendation for treatment can be made:

· Poor healing of tendon leading to lengthy convalescence
· Distraction of severed tendon ends
· Size and comparative fragility of the tendons after trauma

Surgical treatment consists of primary repair if undertaken within the first 4 to 5 hours of a skin wound. If longer than 5 hours, a secondary repair should be considered after infection is controlled. At surgery, blood clots and devitalized tissue are removed. With primary repair, tendon ends are mobilized with small hooks (skin hooks) placed in the peritendon. A locking loop or three loop pulley suture pattern can be used with 0-2 long-term absorbable monofilament suture. Simple interrupted sutures with smaller sutures can be used to fine-tune apposition. While these sutures are tightened, the hock should be extended to relax the anastomosis site. No effort is made to suture the superficial digital flexor tendon separately. The tendon repair must be protected during the initial stages of healing by achieving immobilization of the tarsus. Immobilization can be achieved in various ways, including placement of a calcaneotibial screw, a transarticular external skeletal fixator, a transarticular bone plate or a cast/splint. No single method has proved superior to others in maintaining the joint angle, but the authors prefer temporary arthrodesis by application a transarticular bone plate. It seems that if the immobilization method is successful, the specific suture pattern is not important, so long as the tendon is protected and approximation maintained. It should be noted that almost all reported complications were caused by the method of immobilization rather than the tendon repair. Transarticular immobilisation should be provided for 6 to 8 weeks until the first stage of tendon repair is completed.

With tears of the gastrocnemius muscle disruption of the musculotendinous junction since sutures do not hold well in muscle, the recommended treatment consist in transarticular immobilisation with the hock in extension for 6-8 weeks, without any attempt to repair the laceration.

Avulsion of Gastrocnemius Tendon

It can be avulsed from the tuber by normal activity, without outside trauma. Most injuries develop during running and presumably occur as the animal pushes off the limb with the foot firmly planted. Affected dogs are

primarily from the large sporting and working breeds and are usually 5 years of age and older. The Doberman pinscher and Labrador retriever breeds seem to be overrepresented. These facts suggest that degenerative changes in the tendon may play a part in the pathogenesis of this injury, but this is only speculative at this time. Bilateral injury is also seen, resulting in severe disability. Prolonged weight bearing in a bilateral plantigrade stance may cause development of full-thickness skin ulceration, exposing the calcaneus, which further complicates orthopedic repair. Obesity and other systemic diseases, such as diabetes or Cushing's disease, are sometimes associated with this presentation. Because of contracture of the muscle, any attempt at nonsurgical treatment will invariably result in permanent deformity. Surgical reattachment of the tendon to the bone is necessary to restore function. The lameness seen with an avulsed gastrocnemius tendon is severe, and the patient is non–weight bearing for several days; within 1 to 2 weeks, however, the animal starts using the leg again. During weight bearing at this time, the stifle will be seen to be slightly extended, the tarsocrural (hock) joint moderately flexed, and the digits flexed. The position of the digits results in a crablike stance, with the foot resting on the distal ends of the digital pads. Because the superficial digital flexor tendon is intact, it is forced to take a longer course to reach the digits when the hock joint is flexed beyond the normal standing angle. The result is as if the digital flexor muscle were contracted, so the digits stay flexed during weight bearing. They can easily be manually extended if the tarsocrural joint is extended with the stifle flexed. This is not the flaccid knuckling seen in neurologic deficits, but a tense tight pull caused by stretching of the superficial digital flexor tendon over the tuber calcanei as a result of hyperflexion.
Often, careful palpation will reveal the end of the tendon 2 to 3 cm proximal to the tuber and deep to the superficial digital flexor tendon. The distal end of the tendon mushrooms and becomes very firm on palpation because of the fibroplasia. Eventually the gap between the tuber and the tendon becomes filled with fibrous tissue and gives the impression during palpation that the tendon is intact.

Radiographic Signs
During the acute phase, edema of the soft tissues will be appreciated, and it may be possible to visualize the retracted tendon. Small, avulsed bone fragments near the tuber calcanei are diagnostic. Rarely, a large fragment from the tuber calcanei may be seen attached to the retracted tendon.

Surgical Repair
The objective is to protect the tendon by fixing the tarsocrural joint in extension. This can be accompanied by surgical reattachment of the tendon to the calcaneus. Any of the methods of stabilizing the tarsus described previously can be used. Because of lack of tendon attachment at the calcaneus, reattachment to the bone can be achieved using bone tunnels for suture placement. Transarticular immobilisation is applied for 6 to 8 weeks, followed by a Robert-Jones bandage for 7 to 10 days. Exercise is severely restricted until 8 weeks postoperatively, then slowly increased to normal at 12 weeks. The outcome of managing common calcanean tendon lesions is usually good. In long-term follow-up studies, good to excellent results were described in 72% and 94% of animals.
Luxation of the Tendon of the Superficial Digital Flexor Muscle
The superficial digital flexor muscle and tendon form the most superficial part of the calcanean tendon group and cross the tuber calcanei as a flat tendon, with a bursa between tendon and bone. The tendon continues distally to split into branches to each toe. Spontaneous rupture of the medial or lateral retinacular insertion of this tendon on the tuber calcanei allows the tendon to luxate medially or, more often, laterally. The injury is usually associated with vigorous activity and may be caused by rotational force applied to the tendon's insertion on the calcaneus.
Luxation of the tendon of the superficial digital flexor muscle is seen infrequently and usually affects Shetland Sheepdogs or Collies, but it is also seen in racing Greyhounds. Animals have a variable presentation ranging from very mild to severe lameness. Similar to dogs with a grade 2 luxating patella that are lame when the patella is dislocated but sound when it is in the trochlear groove, dogs with luxation of the superficial digital flexor tendon may be lame when the tendon is luxated but sound when it is in its appropriate location.
Diagnosis can be made by palpating the tendon as it displaces. Although the tendon may luxate medially or laterally, luxation usually occurs in a lateral direction as a result of disruption of the medial retaining structures.

When the tendon is mobile, a popping sensation may be appreciated. This can best be demonstrated by rotating the metatarsus medially while flexing the tarsus. In long-standing problems with delayed presentation, the superficial digital flexor tendon may be fixed laterally with little movement appreciable, the only sign being swelling at the point of the hock.

Treatment

Surgical management is indicated if the degree of lameness is severe or persistent. The superficial digital flexor tendon normally broadens to form a fibrocartilaginous cap as it passes over the tuber calcanei; this pad is approached from the medial side if the tendon is displaced to the lateral side. The pad is mobilised and the tendon relocated in a central position of the groove between the medial and lateral processes of the tuber calcanei. It is of vital importance that once in position, the tendon shows little tendency to dislocate again as the result of tension on the soft tissues. If this is a problem, surgical release should be performed and deepening of the groove on the tuber calcanei can be performed. Damaged medial retaining tissue is repaired by using 8 to 10 well-placed simple interrupted sutures of monofilament nonabsorbable material. Alternatively, holes can be drilled through the calcaneus to allow a horizontal mattress pattern for placement of sutures through the bone and tendon. The joint should then be immobilised for a minimum of 4 weeks to allow healing. Results of surgery are good.

References:

1. Brinker, Piermattei, and Flo's handbook of small animal orthopedics and fracture repair, fourth edition, Elsevier 2006
2. Veterinary Surgery Small Animal. Tobias KM, Johnston SA, eds. St Louis Missouri: Elsevier Saunders 2012
3. Corr SA, Draffan D, Kulendra E, et al: Retrospective study of Achilles mechanism disruption in 45 dogs. Vet Rec 167:407, 2010
4. Meustage FJ: The classification of canine Achilles tendon lesions. Vet Comp Orthop Traumatol 6:53, 1993
5. Reinke JD, Mughannam AJ, Owens JM: Avulsion of the gastrocnemius tendon in 11 dogs. J Am Anim Hosp Assoc 29:410, 1993.
6. Reinke JD, Mughannam AJ: Lateral luxation of the superficial digital flexor tendon in 12 dogs. J Am Anim Hosp Assoc 29:303, 1993.

Kritik Hastalar için Beslenme Desteği
Doç. Bogdan Alexandru Vitalaru

İlaç tedavisi ve periton diyalizinin yanı sıra böbrek hastalarının beslenmesi de çok önemli bir rol oynamaktadır. Akut böbrek hasarından muzdarip, anoreksik olan ve yetersiz beslenme riski yüksek olan veya uzun süre gıdayı reddeden hayvanların beslenme yönetimi son derece önemlidir. Yetersiz beslenme ile ilişkili sonuçlar, bağışıklık sisteminin baskılanması, dokuların (böbrek hücreleri dahil) rejenerasyon sentezinin azalması ve ilaç metabolizması mekanizmalarının değişmesidir. Nazogastrik veya orogastrik tüp kullanılarak yapılan enteral beslenme, kedilerde kusma olmaksızın kullanılabilir, aksi takdirde parenteral beslenme endikedir.

Çeşitli nefropatileri olan hastaların beslenmesi, kesinlikle hipoprotein diyetine indirgenmeli şeklinde yanlış anlaşılmaktadır.

En önemli hususlar: EPA ve DHA, Antioksidanlar, L-Karnitin, proteinler ve kullanımları, aminoetansülfonik asit olan Taurin, Vitamin B kompleksi.

Diyet uygulamak gerçekten önemlidir. Belirli bir diyet uygulanmadan önce, vücudun böbrek diyetini tolere etme yeteneğini en üst düzeye çıkarmak için, hasta üremik nöbetler gösteriyorsa, tüm vücut dengesizlikleri, sıvılar, elektrolitler veya asit-baz tıbbi tedavi kullanılarak düzeltilmelidir.

Enerji Taleplerinin Karşılanması
İdeal olarak, pozitif nitrojen dengesini desteklemek için protein alımı katabolizma ile dengelenmelidir. Ancak azot dengesini belirlemek için toplam azot üretimini ölçmek pratik bir çözüm değildir.

Kronik böbrek hastalığı olan kedilerde kilo kaybı, multifaktöriyel ve yetersiz kalori alımından kaynaklanmaktadır ve azotemik kalıntı bileşiklerin birikmesi, anemi, dehidrasyon, elektrolit ve asit-baz dengesizlikleri, ağız veya gastrointestinal ülserler (KBH'nin ileri evrelerinde), koku alma duyusunun değişmesi ve diyetlerin düşük lezzetliliği nedeniyle mide bulantısına neden olabilir.

Kronik böbrek hastalığı olan bir kedinin diyalize girmesi için gereken enerji miktarı şu şekilde hesaplanır:
50 x Vücut ağırlığı kilogram olarak
Nerede:
50 - düzeltme endeksi;
BW - vücut ağırlığı.
Bununla birlikte, enerji gereksinimi büyük ölçüde değişir ve bu nedenle enerji alımının her hastanın beslenme ihtiyaçlarına göre ayarlanması gerekir. Karbonhidratlar ve lipidler, kronik böbrek hastalığı olan bir kedinin diyetinde protein olmayan önemli bir enerji kaynağıdır.
Diyetlerin amacı, hastanın vücut kondisyon skorunu (BCS) elde etmesi ve sürdürmesi için yeterli kaloriyi sağlamaktır.
Hastaların kalori alımını belirlemek için denklemler aracılığıyla kesin tahminler yapılabilir, ancak enerji gereksinimindeki yüksek değişkenlik nedeniyle kalorilerin uygulanması vücut ağırlığındaki (BW) ve vücut kondisyon skorundaki (BCS) değişikliklere uyarlanmalıdır. Ayrıca hastanede yatan hastalar için diyetlerin amacı, istirahat enerji gereksinimi (RER) ihtiyacını karşılamaktır:
RER = 70 Kcal x BW kg0.75

Nerede:
RER - dinlenme enerjisi gereksinimi;
70 Kcal - kcal düzeltme indeksi;
B.W. kg - kilogram cinsinden vücut ağırlığı;

0.75 - vücut ağırlığı düzeltme indeksi.
Hidrik Diyet
Sulu diyet, renal hasta yönetiminde son derece önemli bir rol oynar. Taze ve temiz su her zaman mevcut olmalıdır. Birden fazla su kaynağının bulunması, tüketimini teşvik etmektedir. Günlük su ihtiyacını tahmin etmek için farklı yaklaşımlar kullanılmıştır. Normotermik bir ortamda çoğu memeli 44-66 ml/kg/gün tüketir.

Çeviri: Kürşat ENGİN

Nutritional Support for Critically Ill Patients

Assoc. Prof. Bogdan Alexandru Vitalaru

In addition to drug therapy and peritoneal dialysis, the nutrition of renal patients also plays a very important role.

The nutritional management of animals suffering from acute kidney injury, who are anorexic and at high risk of getting malnourished or those who refuse food for a long time is extremely important. The consequences associated with malnutrition are immunosuppression, decreased regeneration synthesis of tissues (including kidney cells), and alteration of drug metabolism mechanisms. Enteral nutrition using a nasogastric or orogastric tube can be used in cats without vomiting, otherwise parenteral nutrition is indicated.

The nutrition of patients with various nephropathies is misunderstood as being strictly reduced to a hypoprotein diet.

Most important aspects: EPA and DHA, Antioxidants, L-Carnitine, Proteins and Their Use, Taurine is the aminoethanesulfonic acid, Vitamins B Complex.

Implementing a Diet is really important. Before implementing a specific diet, all body imbalances, fluids, electrolytes or acid-base, must be corrected using medical therapy if the patient expresses uremic seizures, in order to maximize the ability of the body to tolerate a renal diet.

Satisfying Energy Requests
Ideally, protein intake should be balanced with the catabolism in order to support a positive nitrogen balance. However, measuring the total nitrogen production to determine the nitrogen balance is not a practical solution.

The weight loss in cats with chronic kidney disease is induced by the insufficient caloric intake which is multifactorial and it can cause nausea, due to accumulations of azotemic residual compounds, anemia, dehydration, electrolyte and acid-base imbalances, oral or gastrointestinal ulcers (in advanced stages of CKD), altered smell sense and low palatability of diets.

The amount of energy required for a cat with chronic kidney disease undergoing dialysis is calculated as following:

50 x BW in kilograms

where:

50 - correction index;
BW - body weight.

However, the energy requirement varies greatly and therefore the energy intake needs to be adjusted according to the nutritional needs of each patient. Carbohydrates and lipids are an important non-protein source of energy in the diet of a cat with chronic kidney disease.

The aim of the diets is to provide enough calories for the patient to achieve and maintain the body condition score (BCS).
Exact predictions can be made through equations to determine the caloric intake of patients, but the administration of calories should be adapted to the changes in body weight (BW) and body condition score

(BCS) due to the high variability in the energy requirement. Also, the goal of diets for hospitalized patients is to achieve the need for resting energy requirement (RER):

RER = 70 Kcal x BW kg0.75

where:

RER - resting energy requirement;
70 Kcal - kcal correction index;
B.W. kg - body weight in kilograms;
0.75 - body weight correction index.

Hydric Diet
The hydric diet plays an extremely important part in renal patient management. Fresh and clean water must be available at all times. The existence of multiple water sources encourages its consumption. Different approaches have been used to estimate the daily water requirement. In a normothermic environment, most mammals consume 44-66 ml/kg/day.

Kedilerde High-Rise Sendromu: Yüksek Yerlerden Düşme "Nasıl Bu Kadar Aptal Olabildim?"

Doç. Bogdan Alexandru Vitalaru

Yüksekten Düşen Kedilerde Yaralanmalar
Bu tip düşmelerin neden olduğu travmalar veya yaralanmalar öncelikle baş, omurga, göğüs ve karın bölgesini etkiler.

Şaşırtıcı görünse de, kedilerin iki kattan daha az bir yükseklikten düştüğü durumlar daha ciddidir, çünkü vücutlarını ayarlamak, gerinmek ve böylece iniş sırasındaki etkiyi azaltmak için daha az zamanları vardır. Bununla birlikte, bir yükseklikten düşmeye karşı hayatta kalma yeteneklerinin bir sınırı vardır: 5. veya 6. kata eşdeğer yükseklikler ölümcül olur.

Yüksekten Düşme Sendromu Olan Kedinin Profili
Yüksekten düşme sendromundan muzdarip bir kedinin iki özelliği vardır:
2 yaşından küçüklerdir: Yaşlı kedilerin düşmesi daha az yaygındır.
Kısırlaştırılmamışlardır: Kıskanç davranışlar, pencereden veya balkondan düşmeleri anlamına gelebilir.
Bununla birlikte hiçbir kedi yüksekten düşme konusunda tamamen güvende değildir; evde önlem almak en iyi çözüm olacaktır!
5 aylık bir süre içinde 132 kedide high-rise sendromu teşhis edildi. Kedilerin ortalama yaşı 2.7 yıldı. Kedilerin yüzde doksanında bir tür torasik travma vardı. Bunların %68'inde pulmoner kontüzyon ve %63'ünde pnömotoraks mevcuttu. Anormal solunum paternleri klinik olarak %55 oranında belirgindi. Diğer yaygın klinik bulgular arasında yüz travması (%57), uzuv kırıkları (%39), şok (%24), travmatik luksasyonlar (%18), sert damak ayrılması (%17), hipotermi (%17) ve diş kırıkları (%17) yer almaktaydı. Kedilerin %37'sinde öncelikle torasik travma ve şok nedeniyle acil (yaşamı idame ettirici) tedavi gerekmiştir. Ek olarak %30'luk bir oranda acil olmayan tedavi gerekliydi. Kalan %30 gözlendi ancak tedavi gerektirmedi. Tedavi edilen kedilerin yüzde doksanı hayatta kaldı.

Veteriner hekim mevcut tüm yaralanmaları belirlemek için kedinin tam bir fiziksel muayenesini yapacaktır. Dahili hasarın derecesini görmek için transabdominal ultrason da dahil olmak üzere röntgen ve ultrasonlara ihtiyaç duyulabilir. Bu görüntüler organ yırtılmalarını veya pankreatit varlığını belirlemeye yardımcı olabilir. Veteriner hekim anormal karın sıvısının olup olmadığını ve bunun nelerden oluştuğunu belirleyecektir. Beyaz kan hücrelerinin sayısını izlemek için tam kan sayımı ve kreatinin veya potasyumdaki artışları aramak için biyokimyasal bir profil de dahil olmak üzere tam kan çalışması yapılacaktır.

Kedi için uygun tedavi, ne tür yaralanmaların mevcut olduğuna bağlı olacaktır. Bazı durumlar, başka bir tedavi uygulanmadan önce acil durum stabilizasyonu gerektirir.

Acil Cerrahi
Düşme nedeniyle iç organlardan herhangi biri yırtılmışsa ve karın içine kan, idrar veya diğer sıvıları sızdırıyorsa, derhal onarılmaları gerekecektir. Ciddi şekilde kırılmış herhangi bir kemiğin, bazen destek için pimler veya başka implantlar eklenerek yeniden hizalanması gerekecektir. Kemik iyileşirken bir atel gerekebilir. Cerrahi genel anestezi gerektirir ve özellikle hayati organlar söz konusu olduğunda risk taşır.

Destekleyici Bakım
Yüksek bir yerden düşmüş bir kedi, travmanın şokunda olabilir. Ek oksijen, bir besleme tüpü ve intravenöz sıvılar, iyileşmeye başlayabilmesi için kedinin durumunu stabilize etmeye yardımcı olabilir.

Kedilerde Yüksekten Düşme Sendromunun İyileştirilmesi
Kediniz acil bir ameliyat geçirdiyse, evde bakım için özel talimatlar verilecektir. Enfeksiyon belirtilerini görebilmek için insizyon bölgesi günlük olarak izlenmelidir. Bazı ağrı kesiciler veya antibiyotiklerin verilmesi gerekebilir. Tüm

aktivitelerin bir süre sınırlandırılması gerekecektir. Ciddi kemik kırıkları ve organ zedelenmeleri için tam yatak istirahati gereklidir. Düzgün yapılırsa, hayati tehlike arz eden yaralanmalardan muzdarip bir kedi için harikalar yaratabilir. Düşmek ölümcül olsa da, kedilerin çoğu uygun bakımla hayatta kalır.

Yüksekten düşme sendromu önlenebilir. Uygun perde armatürleri ile güvenli pencerelerin takılı olduğundan emin olun. Pencerelerin yalnızca üst bölümünü açın. Evde olmadığınız zamanlarda pencerenizi açık bırakmayın. Kedinizi herhangi bir balkondan veya yangın merdiveninden uzak tutmak en güvenli seçenek olabilir. Kedinizin pencere pervazlarına ve parmaklıklara yaslanması konusunda rahat olsanız da düşmeler olabilir ve olur ve veteriner kliniklerinde düzenli olarak görülürler.

Çeviri: Kürşat ENGİN

Cat High-Rise Syndrome: Falling From High Places "How Could I Have Been so Stupid?"

Assoc. Prof. Bogdan Alexandru Vitalaru

Injuries In The High-Rise Cat

The traumas or injuries caused by this type of fall primarily affect the head, the spine, the thorax and the abdomen.

Although it may seem surprising, cases where cats have fallen from a height of less than two stories are more serious, because they have less time to adjust their body and stretch out to reduce the speed of the fall and in so doing reduce the impact upon landing. However, their ability to survive a fall from a height does have a limit: heights equivalent to a 5th or 6th floor end up being fatal.

Profile Of The High-Rise Cat

A cat that is more susceptible to suffering from feline high-rise syndrome has two characteristics:

They are younger than 2 years old: it is less common for older cats to fall.

They are not neutered: jealous behaviours may mean that they end up falling out of a window or off a balcony.

However, no cat is completely safe from falling from a height: prevention at home will be the best solution!

High-rise syndrome was diagnosed in 132 cats over a 5-month period. The mean age of the cats was 2.7 years. Ninety percent of the cats had some form of thoracic trauma. Of these, 68% had pulmonary contusions and 63% had pneumothorax. Abnormal respiratory patterns were evident clinically in 55%. Other common clinical findings included facial trauma (57%), limb fractures (39%), shock (24%), traumatic luxations (18%), hard palate fractures (17%), hypothermia (17%), and dental fractures (17%). Emergency (life-sustaining) treatment, primarily because of thoracic trauma and shock, was required in 37% of the cats. Nonemergency treatment was required in an additional 30%. The remaining 30% were observed, but did not require treatment. Ninety percent of the treated cats survived.

The veterinarian will perform a complete physical examination of the cat to identify all injuries present. X-rays and ultrasounds, including a transabdominal ultrasound, may be needed to see the extent of internal damage. These images can help identify organ ruptures or the presence of pancreatitis. The vet will determine if any abnormal abdominal fluid exists, and what it is composed of. Full blood work will be taken, including a complete blood count to monitor the number of white blood cells and a biochemical profile to look for increases in creatinine or potassium.

The appropriate treatment for the cat will depend on what kind of injuries are present. Certain circumstances require emergency stabilization before any other treatment can be administered.

Emergency Surgery

If any of the internal organs have ruptured from the fall and are leaking blood, urine or other fluids into the abdomen, they will need to be repaired immediately. Any bones that have been severely broken will need to be realigned, sometimes with pins or other implantations being added for support. A splint may be needed while the bone recovers. Surgery requires general anesthesia and does carry risks, especially when vital organs are involved.

Supportive Care

A cat who has suffered a fall from great heights may be in shock from the trauma. Supplemental oxygen, a feeding tube, and intravenous fluids may help to stabilize the cat's condition so it can begin to recover.

Recovery of Highrise Syndrome in Cats

If your cat has undergone emergency surgery, you will be given specific instructions for at-home care. The incision site will have to be monitored daily to watch for signs of infection. Certain painkillers or antibiotics may

have to be administered. All activity will have to be limited for some time. Complete bed rest is necessary for severe bone fractures and for organ bruising. If carried out properly, this can work wonders for a cat suffering from life-threatening injuries. While a fall can be fatal, the majority of cats do survive with appropriate care.
Highrise syndrome can be prevented. Ensure that you have safe windows installed with proper screen fixtures in place. Open only the top section of windows. Do not leave your window open when you are not at home. It may be the safest option to keep your cat off of any balconies or fire escapes. While you may be comfortable with your cat resting on window sills and railings, falls can and do happen and are seen regularly at veterinary clinics.

5 KASIM 2022, CUMARTESİ / *5 NOVEMBER 2022, SATURDAY*
SCALIBOR SALONU / *HALL SCALIBOR*

Kedi ve Köpeklerde Psikiyatrik Hastalıklar ve Tedavisi

Prof. Dr. Duygu Dalğın
Ondokuz Mayıs Üniversitesi Veteriner Fakültesi İç Hastalıkları Abd

Davranış, içsel ve dışsal uyaranlara verilen tepkiler olarak, merkezi sinir sistemimizde yer alan hücrelerin kimyasal mesajcılar aracılığı ile haberleşmesi ile ortaya çıkar. Canlının fizyolojik durumu, nörokimyası, nöroanatomisi, genetik kodu ve çevresi sergilediği davranışları etkileyen başlıca faktörlerdir. Sinir sistemi bu internal ve eksternal değişimlere cevap vererek adaptasyonu sağlar. Özellikle frontal korteks, temporal korteks ve limbik sistem, psikiyatrik hastalıkların patofizyolojisinde dikkat çekmektedir. Limbik sistem kokusal, görsel, işitsel, eksteroseptif ve interoseptif duyusal uyaranların ilişkilendirilmesini ve ilgili kortekse iletilmesini sağlar. Ayrıca belirli duygusal ve davranışsal paternlerin sergilenmesinden sorumludur. Hekimler olarak bizler hayvanlardaki davranış problemlerinin tanı ve tedavisini etkin bir şekilde sürdürmek için psikiyatrik bozuklukları daha yakından tanımalıyız.

Agresyon

Agresyon, kedi ve köpeklerde normal davranışın bir parçasıdır. Özellikle maternal agresyon ve teritoriyal agresyon gibi fizyolojik davranışlar doğrudan bir patoloji olarak değerlendilirmemelidirler.

Ekolojik ve etolojik açıdan saldırganlık, tüm hayvanlar aleminde gözlemlenebilen normal bir davranıştır. Saldırganlık, başka bir bireye zarar veren veya zarar vermekle tehdit eden türe özgü tüm davranışları içermektedir. En önemli işlevlerinden birisi kaynakları (örneğin yiyecek ve güvenli alanlar) korumaktır. Agresif davranışlar, potansiyel bir tehdidin algılanmasıyla tetiklenir.

Yavru kedi ve köpeklerin gelişimi sırasında yaşadığı olaylar ve deneyimler, bir yetişkin olarak saldırgan olma eğilimini önemli ölçüde etkilemektedir. 12 haftalıktan önce anneden erken ayrılma kedilerde daha yüksek düzeyde saldırganlık ile ilişkilendirilmiştir.

Kliniklerde, yabancılara karşı agresyon genellikle motivasyonuna ve içeriğine göre kategorize edilir:
· Korku aracılı agresyon
· Kaynakların korunmasına yönelik agresyon
· Teritoriyal agresyon
· Bariyer agresyonu

Agresyonun tedavisinde davranş modifikasyon tekniklerinin yanısıra birtakım psikotrop ilaçlar kullanılabilmektedir ancak köpeklerde agresyon tedavisinde kullanılmak üzere hiçbir psikoaktif ilaç ruhsatlandırılmamıştır.

Bu ilaçlar, altta yatan duygudurum bozukluğunu ve uyarılma düzeyini modüle etmek amacıyla etiket dışı kullanılabilmektedir. Serotoninin anksiyete ve saldırganlığı düzenlemede oynadığı rol nedeniyle serotonerjik ilaçlar, özellikle SSRI'lar (örn. Sertralin) ve TCA'lar (örn. Klomipramin) köpeklerde agresyon tedavisinde tercih edilebilmektedir.

Hastayı ilaç kullanımının saldırganlığı ve ısırık oluşma riskini ortadan kaldırmadığı konusunda bilgilendirmek önemlidir. Bu nedenle psikoaktif ilaçlar agresyon tedavisinin tamamlayıcısı olarak düşünülmelidir. Ayrıca SSRI'lar ve TCA'ların yanı sıra diğer birçok psikoaktif ilacın, uyarılma ve agresyon seviyelerinde paradoksal bir artışa neden olabileceği unutulmamalıdır.

Anksiyete Bozuklukları

Kedi ve köpeklerin veteriner hekimlere en sık başvuru nedenleri arasında anksiyete bozuklukları yer almaktadır. Tüm köpeklerin yaklaşık %14-29'unun seperasyon anksiyete ile uyumlu semptomlar gösterdiği tahmin edilmektedir. Anksiyete ve korku, farklı olmalarına rağmen, genellikle birbirinin yerine kullanılmaktadır. Anksiyete

gelecekteki tehdidin beklentisidir, oysa korku mevcut veya algılanan yakın tehdide karşı oluşan duygusal bir tepkidir.

Bu duygular hem nöroanatomik hem de nörokimyada ve davranışlarda örtüşür. Bununla birlikte, kaygıyla ilgili davranışlar, ihtiyatlı olmaya ve gelecekteki tehlikeye hazırlık olarak durumu izlemeye yönelikken, korkuyla ilgili davranışlar daha çok tehdidi geri püskürtmeye veya ondan kaçmaya yöneliktir. Hem kaygı hem de korku uyarılmışlık seviyelerini arttırır. Anksiyete bozukluklarında kas gerginliği, aşırı yalanma ve huzursuzluğun yanısıra korku, taşikardi, taşipne, kas titremeleri ve midriyazis gibi fizyolojik değişikliklere yol açan otonom belirtiler karşımıza çıkmaktadır.

Birçok hastada birden fazla psikiyatrik bozukluk anksiyeteye eşlik etmektedir bu gibi durumlarda tanı zorlaşabilmektedir.

Generalize anksiyete ve seperasyon anksiyetesi kedi ve köpeklerde anksiyete aracılı bozuklukların en önemlileri arasında yer almaktadır.

Serotonerjik sistemin yetersiz aktivasyonu ve noradrenerjik sistemin aşırı aktivasyonu Anksiyete Bozukluklarında en çok çalışılan mekanizmalar arasındadır. Bu nedenle tedavide birinci basamak ajanlar olarak Seçici Serotonin Geri Alım İnhibitörleri (SSRI) ve Serotonin-Norepinefrin Geri Alım İnhibitörleri (SNRI) kullanılmaktadır. GABAerjik ilaçların anksiyete tedavisinde etkili bir şekilde kullanılması GABAerjik sistemin Anksiyetenin patofizyolojinde rol oynadığını düşündürmüştür. Birçok çalışma, Anksiyete bozuklarında genetik yatkınlığın ve çevresel stresörlerin etkili olduğunu bildirmiştir.

SSRI grubu ilaçlardan fluoksetin, benzodiyazepin grubu ilaçlardan alprazolam sıklıkla tercih edilen psikofarmakolojik ilaçlar arasında yer almaktadır.

Fobiler
Fobi, tetikleyi durumla orantısız, abartılı ve kalıcı bir korku tepkisidir. Fobiler tetikleyiciye özgüdür. Hastanın amacı fobiye neden olan durumdan kaçınmaktır. Tepki bazı vakalarda tonik immobiliteye kadar varabilmektedir. Kedi ve köpekler birçok olay ve duruma karşı fobi geliştirebilmektedirler ancak seslere karşı geliştirilen fobilerle sıklıkla karşılaşılmaktadır.

Örneğin; Havai fişek, korna sesleri, alarm sesleri, yıldırım sesi gibi
Tedavide sıklıkla desensitizasyon teknikleri ve psikofarmakolojik ajanlar birlikte kullanılmaktadır.

Frustrasyon
Frustrasyon yani Hayal kırıklığı muhtemelen köpeklerde ve kedilerde sorunlu davranışlarda önemli rol oynayan, en az teşhis edilen veya göz ardı edilen duygulardan biridir.

İstenmeyen davranışların ana (veya tek) nedeni olarak korku ve kaygıya odaklanma eğilimi yanlıştır ve psikiyatrik bozuklukların tedavisinde sadece daha düşük başarıya değil, aynı zamanda hastanın refahının azalmasına da yol açabilmektedir.

Hayal kırıklığı, basitçe hayvanın daha önce sahip olduğu kaynaklara erişememesi veya elde edememesi durumu olarak tanımlanabilir. Ayrıca, hayvanlar tehdit edici tetikleyiciden kaçınamaması nedeniylede hayal kırıklığı gösterebilir. Hayal kırıklığı, ağın öfke bileşeninin etkinleştirilmesi dahil olmak üzere daha yoğun davranışlara da yol açabilir. Ayrıca, tekrarlayan veya kronik engellenmenin bir sonucu olarak artan kortikal uyarılma ve hastada yer değiştirme davranışları görülebilmektedir.

Hayvanın ilk tercihinin tetikleyiciden kaçınmak olduğu endişe ve korkunun aksine, hüsrana uğramış bir hayvanın amacına ulaşmak için tetikleyiciyle yüzleşmesi daha olasıdır. Örneğin, diğer köpeklerden korkan bir köpeğin

kaçınması veya saklanmaya çalışması muhtemeldir, oysa kişisel alanını başkası tarafından tehtid edilen ve hüsrana uğrayan bir köpeğin saldırganlık göstermesi daha olasıdır.

Beklentilerin karşılanmaması, otonom kontrol eksikliği,değişikliklerle baş etmede yaşanan güçlük frustrasyonun temel nedenleridir.

Eliminasyon Problemleri

Kedilerde ve köpeklerde uygunsuz eliminasyon en sık karşılaşılan davranış problemlerindendir. Eliminasyon, idrar ve dışkı gibi atıkların vücuttan atılması gibi normal bir fizyolojik işlev olmasının yanısıra kedi ve köpeklerde ayrıca bir iletişim aracıdır.

İşaretleme davranışından ayırt edilmelidir, işaretleme davranışı genellikle vertikal yüzeylere, küçük volümlü ve ayakta kuyruk dik bir şekilde gerçekleşmektedir.

'Uygunsuz' yerlerdeki eliminasyon ise, normal fakat kabul edilemez (hasta sahibi için) ve patolojik eliminasyon olarak ayrılmalıdır. İlki, eğitim ve optimal rutin ve ortamın sağlanmasını gerektirirken, ikincisi davranış değişikliği, ilaçlar ve muhtemel diğer tıbbi müdahaleleri gerektirebilmektedir.

Tedavide işeme/dışkılama davranışını hatırlatacak uyaranlar elimine edilmelidir. Çevre modifikasyonu (Kum kabı boyutu ve sayısı, kum temizliği, kumun kalitesi) ile kum kabı averziyonuna neden olan etmenler elimine edilmeli ve kum kabı kullanımı cazip hale getirilmelidir.

Davranış modifikasyonu ile uygun tuvalet kullanımı pekiştirilmeli, ceza bazlı uygulamalardan kaçınılmalıdır. Ayrıca psikofarmakolojik ajanlar ve feromonlar gibi ürünler kullanılabilmektedir.

Anormal ve Tekrarlayıcı davranışlar

Anormal ve tekrarlayacı davranışlar normal davranış kalıplarından köken alan patolojik davranışlardır. Bu davranışlar doğası gereği aşırıdır, törenseldir, biyolojik veya fonksiyonel bir amaca hizmet etmez ve hayvanın refahını azaltırlar.

Çevresel uyaranların az olması, can sıkıntısı, çatışma, hayal kırıklığı, endişe, korku ve beyin patolojilerinin sonucu oluşabilmektedir.

Basmakalıp yani Stereotipik davranışlar, hayvanat bahçesi ve üretim hayvanlarında ve atlarda daha sık görülür. Basmakalıp davranışlar katı bir şekilde (sabit eylem) tekrarlayıcıdır, hiçbir işlevi yoktur ve çoğunlukla motoriktir. Kompulsif davranışlar ise basmakalıp davranışlara benzer şekilde, tekrarlayıcı ve aşırıdır. Bununla birlikte, stereotipik davranışlardan farklı olarak, kompulsif davranışlar daha az katıdır (yani kalıp değişebilir) ve hedefe yönelik görünmektedir. Kuyruk kovalama, aşırı yalanma ve akral lick dermatitis gibi bozukluklar kompulsif davranışlara örnektir. Kompulsif davranışlar hedefe ulaşıldığında, güçlü bir teşvik sağlayan dopamin salınımına neden olur. Aynı şekilde, davranış sırasında ve sonrasında salınan betaendorfinler ve endojen opioidler de davranışın güçlenmesine neden olmaktadır.

Tedavide TCA'lardan klomipramin ve SSRI gurubu ilaçlardan sertralin, fluoxetin ve paroxetine kullanılmaktadır. B-endorfin antagonistleri klinik olarak kullanıma henüz uygun değildir ancak deneysel olarak kullanılmıştır. Bir antipsikotik olan Haloperidol ise dozajlama yetersizliklerinden dolayı istenilen sonucu sağlayamamıştır.

Bilişsel Bozukluk Sendromu

Kedi ve köpekler yaşlandıkça azalan sağlık ve refahın ilk göstergesi olarak karşımıza davranış değişiklikleri çıkabilmektedir. Çoğu memeli yaşlanmaya bağlı olarak nöropatolojik değişiklikler gösterir. İnsanlarda en yaygın nörodejeneratif bozukluk, progresif olarak bilişsel fonksiyonları ve yaşam kalitesini bozan Alzheimer Hastalığı (AH) dır. İnsanların, kedilerin ve köpeklerin bilişsel bozukluk ile seyreden hastalıkları arasında ki benzerlikler yeni çalışmalarla doğrulanmaktadır.

Yaşlanma köpeklerde beyinde frontal lob hacminde azalma, ventriküler boyutta artma, meningeal kalsifikasyon, demiyelinizasyon, lipofusin artışı, nöroaksonal dejenerasyon ve nöron sayısında azalma gibi değişimlere neden olmaktadır.Kedilerde de benzer şekilde yaşlanmaya bağlı patolojiler arasında nöronal kayıp, beyinde atrofi, sulkusların genişlemesi ve ventriküler boyutta artışlar belirlenmiştir.

CDS'nin klinik belirtileri sıklıkla DISHA akronimi ile özetlenmektedir. Bu akronim disoryantasyon, sosyal ilişkilerdeki değişimler, uyku-uyanıklık döngülerinde düzensizlikler, evi kirletme ve aktivite değişikliklerinin kısaltılmasından oluşmaktadır. Ayrıca anksiyete belirtileri ve öğrenme yeteneğinde azalma CdS'nin belirtileri arasında yer almaktadır. CDS'li kediler, hipervokalizasyon, sahipleriyle sosyal etkileşimlerinde değişiklikler, uyku-uyanıklık döngülerinde değişimler, evi kirletme, anksiyete ve bilişsel yeteneklerde azalma gibi köpeklerdekine benzer semptomlar göstermektedir.

CDS'nin kesin bir tedavisi şuan için yoktur ancak beyin patolojisi yavaşlatılabilmekte ve semptomlar hafifletilebilmektedir. Psikofarmakolojik ajanlardan Selegilin monoamin oksidaz B (MAO-B)'nin seçici ve geri dönüşümsüz bir inhibitörüdür. Serebral korteks ve hipokampusta dopamin ve diğer katekolaminleri artırrarak CDS semptomlarını iyileştirmektedir. Selegilin kedilerde kullanım için ruhsatlı değildir ancak etiket dışı kullanımı mevcuttur.

Propentofilin yaşlı köpeklerde donukluk, uyuşukluk ve depresif davranışların tedavisi için kullanılmaktadır. Propentofilin beyne giden kan akışını arttırıp, adenozin alımını inhibe ederek ve fosfodiesteraz inhibisyonu ile nöroprotektif etki gösterdiği düşünülmektedir. Adrafinil ve modafinil gibi noradrenerjik36 sistemi güçlendiren nootropik ilaçlar, yaşlı köpeklerde uyanıklığı artırmak ve normal uyku-uyanıklık döngülerinin korunmasına yardımcı olmak için kullanılabilmektedir. İlaç tedavisinin yanısıra diyetle orta zincirli yağ asitleri ve fosfatidilserin alımı CDS semptomlarını hafifletmektedir. Çeşitli nutrasötikler ve tamamlayıcı ajanlar CDS tedavisinde kullanılmaktadır.

Kedi ve Köpeklerde Sık Kullanılan Psikofarmakolojik Ajanlar			
	Köpek	Kedi	Endikasyonlar
Alprazolam (Xanax)	0.02 – 0.1 mg/kg q4 saat	0.0125- 0.25 mg/kg q8 saat	Fobiler
Anksiyete Bozuklukları			
Fluoksetin (Prozac)	1 – 2 mg/kg q24 saat	0.5 – 1.5 mg/kg q24 saat	Anksiyete Bozuklukları
Kompulsif Bozukluklar			
Paroksetin (Paxera)	1 – 1.5 mg/kg q24 saat	0.5 – 1.5 mg/kg q24 saat	Anksiyete Bozuklukları
Kompulsif Bozukluklar			
Sertralin (Lustral)	0.5 – 4mg/kg q24 saat	0.5 – 1.5 mg/kg q24 saat	Anksiyete Bozuklukları
Amitriptilin (Laroxyl)	1 – 6 mg/kg q12 saat	0.5 – 2 mg/kg q12-24 saat	Kompulsif Bozukluklar
Anksiyete Bozuklukları			
Klomipramin (Anafranil)	1 – 3 mg/kg q12 saat	0.25 – 1.3 mg/kg q24 saat	Kompulsif Bozukluklar
Anksiyete Bozuklukları Agresyon			
Trazodon (desyrel)	1.7 – 19.5 mg/kg	50 – 100 mg/kedi	Fobiler
Anksiyete Bozuklukları			
Buspiron			
(Buspon)	0.5 – 2 mg/kg q8-24 saat	2.5 – 7.5 mg/kg q12 saat	Anksiyete Bozuklukları
Fobiler			
Selegilin (Moverdin)	0.5 – 1 mg/kg	0.5 – 1 mg/kg	Dirençli Anksiyete Vakaları
Propranolol (dideral)	0.25 – 3 mg/kg q12 saat	0.2 – 1 mg/kg q8 saat	Fobiler
Generalize Anksiyete			
Haloperidol			
(norodol)	0.05 – 2 mg/kg q24 saat	0.1 – 1mg/kg q24 saat	Kompulsif Bozukluklar

Psychiatric Problems in Dogs and Cats

Prof. Dr. Duygu Dalğın
Ondokuz Mayıs Üniversitesi Veteriner Fakültesi İç Hastalıkları AbD

The physiological condition, neurochemistry, neuroanatomy, genetic make-up, and environment are the main determinants of the behaviors that living beings exhibit. Behavior emerges as a response to internal and external stimuli, through the communication of cells in our central nervous system via chemical messengers. The nervous system provides adaptation by responding to these internal and external changes. Especially frontal cortex, temporal cortex and limbic system draw attention in the pathophysiology of psychiatric diseases. Aggression, anxiety disorders, compulsive disorders and elimination problems are the most encountered problems in daily practice. The study of veterinary psychiatry also encompasses illnesses including stress-related problems, diseases with neurological and behavioral symptoms, and behavioral complaints brought on by inappropriate training. In order to accurately evaluate and treat behavioral problems in animals, veterinary doctors need to learn more about psychiatric diseases.

Aggression

Aggression is part of normal behavior in cats and dogs. Physiological behaviors such as maternal aggression and territorial aggression should not be considered as a direct pathology. From an ecological and ethological point of view, aggression is a normal behavior that can be observed in the entire animal kingdom. Aggression includes all species-specific behavior that harms or threatens to another individual. One of its most important functions is to protect resources (for example, food and territory). Aggressive behaviors are triggered by the perception of a potential threat. The events and experiences of kittens and dogs during their development significantly affect their tendency to be aggressive as an adult. Early separation from the mother before 12 weeks of age was associated with higher levels of aggression in cats.

In clinics, aggression against strangers is often categorized according to its motivation and content:

· Fear-mediated aggression
· Aggression to protect resources
· Territorial aggression
· Barrier aggression

Behavior modification techniques as well as some psychotropic drugs can be used in the treatment of aggression, but there is no psychoactive drugs have been licensed for use in the treatment of aggression in dogs. Some drugs can be used off-label to modulate the underlying mood disorder and arousal level. Because of the role of serotonin in regulating anxiety and aggression, serotonergic drugs, especially SSRIs (eg sertraline) and TCAs (eg clomipramine) can be preferred in the treatment of aggression in dogs.

It is important to inform the patient that the use of drugs does not eliminate aggression and the risk of bite and attack. Therefore, psychoactive drugs should be considered as a complement to the treatment of aggression. It should also be noted that SSRIs and TCAs, as well as many other psychoactive drugs, can cause a paradoxical increase in arousal and aggression levels.

Anxiety Disorders

One of the most frequent reasons for pet owners to visit a veterinarian is for anxiety problems. It is estimated that approximately 14-29% of all dogs show symptoms consistent with separation anxiety. Anxiety and fear are often used interchangeably, although they are different. Anxiety is the anticipation of a future threat, whereas fear is an emotional response to an existing or perceived imminent threat.

These emotions share similar neuroanatomical, neurochemical, and behavioral characteristics. Fear-related behaviors are more focused on fending off or escaping the threat, while anxiety-related behaviors are more geared toward staying watchful and monitoring the situation in preparation for potential danger. Both anxiety and fear increase arousal levels. Physiological alterations include fear, tachycardia, tachypnea, muscle

tremors, and mydriasis, as well as muscle tension, excessive licking, and restlessness, are caused by autonomic symptoms in anxiety disorders. In many patients, more than one psychiatric disorder accompanies anxiety, and diagnosis can be difficult in such cases. Generalized anxiety and separation anxiety are among the most important anxiety-mediated disorders in cats and dogs.
One of the most researched mechanisms in anxiety disorders is the imbalance between the activation of the serotonergic system and the activation of the noradrenergic system. Therefore, Selective Serotonin Reuptake Inhibitors (SSRIs) and Serotonin-Norepinephrine Reuptake Inhibitors (SNRIs) are used as first-line agents in treatment. The success of GABAergic medication therapy for anxiety raised the possibility that the GABAergic system contributes to the pathophysiology of anxiety. Numerous studies have shown that environmental stressors and genetic predisposition both play important roles in anxiety disorders.
The most popular psychopharmacological medications that used in dogs and cats include fluoxetine and alprazolam. Fluoxetine is an approved SSRI to treat seperation anxiety in dogs and it is also used off-labely to treat various behavioural conditions in dogs and cats.

Phobias
Phobia is an exaggerated and persistent fear response that is disproportionate to the triggering situation and phobias are triggered by specific stimulants. The goal of the patient is to avoid the situation that causes the phobia. The reaction can reach up to tonic immobility in some cases. Many different conditions and events can cause phobias in cats and dogs, but loud noises like those from fireworks, horns, alarms, and lightning are particularly common. Desensitization methods and psychopharmacological medications are frequently combined in treatment.

Frustration
One of the least recognized or ignored emotions that contribute significantly to problem behavior in dogs and cats is frustration. Falsely emphasizing fear and anxiety as the primary (or exclusive) causes of behavior problems can have negative effects on both the patient's health and the success of treating psychiatric problems. The main sources of frustration include failure to live up to expectations, a lack of autonomous control, and difficulty adjusting to change.

The inability of the animal to use or gain the resources it previously possessed is referred to as frustration. Also, animals may show frustration because they cannot avoid the threatening trigger. Additionally, repeated or persistent inhibition may be seen as increased cortical arousal and displacement behaviors.

A frustrated animal is more likely to confront the trigger to accomplish its goal than an animal experiencing worry or fear, which prefers to avoid the trigger. In contrast to a dog whose personal space is challenged and frustrated by another, who is more inclined to act aggressively, the latter is more likely to avoid or attempt to hide.

Elimination Problems
Inappropriate elimination is one of the most common behavioral problems in cats and dogs. In addition to being a normal physiological function such as elimination, excretion of wastes such as urine and feces, it is also a communication tool in cats and dogs. It should be distinguished from marking behavior, marking behavior usually occurs on vertical surfaces, with a small volume and standing tail perpendicular. Elimination at 'unsuitable' sites should be divided into normal but unacceptable (for the patient owner) and pathological elimination. The former requires education and the provision of an optimal routine and environment, while the latter may require behavior modification, medications and possibly other medical interventions.
Treatment consist of eliminate any stimuli that will cause pee or feces to occur. The factors producing litter pan aversion should be addressed, and the use of litter trays should be made appealing, through environmental modification (size and quantity of litter trays, sand cleanliness, sand quality). Appropriate toilet use should be reinforced with behavioral modification, and punishment-based practices should be avoided. Treatment options like pheromones and psychopharmacological agents are also available.

Abnormal and Repetitive Behaviors

Abnormal and repetitive behaviors are pathological behaviors that originate from normal behavior patterns. These behaviors are excessive in nature, ceremonial, serve no biological or functional purpose, and reduce the welfare of the animal. Lack of environmental stimuli can result from boredom, conflict, frustration, anxiety, fear, and brain pathologies. Stereotypical behavior is more common in zoo and production animals and horses. Stereotypes are rigidly (fixed action) repetitive, have no function, and are mostly motoric.

Compulsive behaviors, on the other hand, are repetitive and excessive, similar to stereotypical behaviors. However, unlike stereotypical behaviors, compulsive behaviors are less rigid (i.e. the pattern may change) and appear to be goal-directed. Compulsive behaviours include disorders like excessive licking, tail-chasing, and acral lick dermatitis. When the goal is accomplished through compulsive behaviors, dopamine is released, which acts as a strong incentive. Additionally, the behavior is reinforced by endogenous opioids and betaendorphins that are released both during and after the behavior.

Clomipramine is one of the most studied and effective drug to treat compulsive behaviours in dogs and cats. SSRI's such as sertraline, fluoxetine, and paroxetine are also used in the treatment along with clomipramine. B-endorphin antagonists are not yet available for clinical use but have been used experimentally. Haloperidol, an antipsychotic, could not provide the desired result due to dosing inadequacies.

Cognitive Decline Syndrome

Age-related behavioral changes in cats and dogs might be the first sign of deteriorating health and wellbeing. With aging, most animals have neuropathological alterations. Alzheimer's Disease (AD), the most prevalent neurodegenerative condition in people, gradually reduces cognitive abilities and quality of life.

Canine brain experience changes as they age, including changes in the frontal lobe volume, ventricular size, meningeal calcification, demyelination, rise in lipofuscin, neuroaxonal degeneration, and neuronal count. Similar to humans, pathological changes linked to aging in cats include neuronal loss, brain shrinkage, enlargement of sulci, and increases in ventricular size.

The abbreviation DISHA is frequently used to condense the clinical signs and symptoms of CDS. The words "disorientation," "changes in social interactions," "irregular sleep-wake cycles," "house soiling," and " activity changes" are all included in this acronym. CDS symptoms also include signs of anxiousness and decline in learning capacity. The symptoms of CDS in cats are similar to those in dogs and include hypervocalization, altered social relationships with their owners, altered sleep-wake cycles, house soiling, anxiety, and diminished cognitive function.

There is currently no definitive cure for CDS, but brain pathology can be slowed and symptoms alleviated. Selegiline is a selective and irreversible inhibitor of monoamine oxidase B (MAO-B), one of the psychopharmacological agents that used to treat CDS. It improves CDS symptoms by increasing dopamine and other catecholamines in the cerebral cortex and hippocampus. Selegiline is not licensed for use in cats, but it is used off-labelly. Propentophylline is used for the treatment of dullness, lethargy and depressive behavior in older dogs. Propentophylline is thought to exert a neuroprotective effect by increasing blood flow to the brain, inhibiting adenosine uptake, and inhibiting phosphodiesterase. Nootropic drugs that strengthen the noradrenergic system, such as adrafinil and modafinil, can be used to increase alertness and help maintain normal sleep-wake cycles in older dogs. Along with drug therapy, dietary intake of medium chain fatty acids and phosphatidylserine alleviates CDS symptoms. Various nutraceuticals and complementary agents are used in the treatment of CDS.

Ah Ciğerim Yanıyor, Doktor Derdime Bir Çare

Doç. Dr. Lora Koenhemsi
İstanbul Cerehpaşa Vet. Fak.

Kedilerde görülen kolanjitis/kolanjiohepatitis sendromu; kliniklerimizde en sık karşılaştığımız karaciğer problemlerden biridir. Kolanjitis safra kanallarının yangısıdır. Kolanjiohepatit ise bu kanalların çevresindeki karaciğer dokusunun da bu yangısal olaya katılması sonucunda şekillenir. Buradan da anlaşılacağı gibi iki durum arasındaki fark karaciğer dokusunun yangıya katılıp katılmadığı ile belirlenebilmektedir.

Kolanjiohepatit kedilerde köpeklere göre daha sık görülür. Kedilerdeki karaciğer hastalıklarının 2/3'ünü kolanjiohepatit ve karaciğer yağlanması oluşturmaktadır. Son yıllarda Japonya, İngiltere ve Yeni Zellanda'da kedi karaciğer biyopsileri ile alakalı yapılmış çalışmalarda, kedilerdeki kolanjitis/kolanjiohepatitis görülme oranının %27-39 arasında olduğu belirlenmiştir.

Kolanjitis/kolanjiohepatitli kedilerde aynı anda başka yangısal bozukluklar da görülebilir. Bunlar yangısal bağırsak hastalığı, pankreatit ve böbrek bozukluğudur (kronik interstisyel nefrit). Yangısal bağırsak hastalığı, pankreatit ve kolanjiohepatit kombinasyonuna genellikle triadit denir.

Dünya Küçük Hayvan Veteriner Hekimler Derneği (WSAVA) Karaciğer Standardizasyon Grubu tarafından sağlanan güncel kılavuzlar, bu tip hastalıkları dört ana kategoriye ayırmıştır. Bunlar; nötrofilik kolanjit (NK), lenfositik kolanjit (LK), karaciğer paraziti istilası ile alakalı kronik kolanjit (KK) ve yıkıcı kolanjittir (YK). Kedilerde en sık karşılaştığımız nötrofilik kolanjittir. Yıkıcı kolanjit ise kedilerde bildirilmemiştir.

Kolanjiohepatitli kedilerle alakalı bir yaş predizpozisyonu bulunmamaktadır. Yapılan bir çalışmada 3 aylıktan 16 yaşa kadar değişen bir skalada birçok kedide hastalığın görüldüğü belirlenmiştir. Yine de genelde orta yaşlı kedilerde daha sık olduğu söylenebilir. Yapılan çalışmalara bakıldığında cinsiyet predizpozisyonunun bulunmadığı saptanmıştır. Sadece bir çalışmada kolanjiohepatit tanısı konulan vakaların %69'nun erkek kedilerden oluştuğu belirlenmiştir.

Karaciğerin rejenerasyon kapasitesinin yüksek olması nedeniyle hastalık genelde semptomsuz seyreder. Semptomlar genelde belirgin karaciğer ve safra yetmezlikleri başladığında görülebilmektedir. Tipik sendromları arasında iştah kaybı, sarılık, kusma ve ateş bulunur. Bazen hayvanda kısmi veya tamamen iştahın kesilmiş olması görülen tek semptom olabilir. Akut formda anoreksi, letarji ve kusma çok görülür. Hatta kusma, hasta kedilerin %50'sinden fazlasının kliniklerimize getirilme nedenidir. Abdominal ağrı yine akut formda görülebilmesine rağmen daha çok obstruktif karaciğer hastalıklarında mevcuttur. Sarılık ve hepatomegali genelde hastalık kronikleştiği dönemde karşımıza çıkar. Bu formda iştah ve genel durum akuta göre daha iyi olmasına rağmen kusma devam etmektedir. Genelde bu hastalarda ishal görülmez. Eğer beraberindeki karaciğer yetmezliği çok ilerlemişse hepatik ensefalopati, asites ve kanama da semptom olarak görülebilir.

Hemogram bulguları değişkenlik gösterir. Kan sitolojisine bakıldığında poikilositoz ve Heinz cisimcikleri görülebilir. Lökogram da değişkenlik gösterir. Ancak tipik sola kayma ve toksik nötrofiller görülmez.

Serum biyokimyası da değişkenlik gösterebilir. Genelde serum ALT, ALP ve GGT seviyelerinde orta ila belirgin artışlar görülmektedir. Hiperbilirubinemi de görülebilir ama her vakada görülecek diye bir durum yoktur. Kronikleşen vakalarda hiperglobulinemi oluşur. Akut kolanjiyohepatitte tipik olarak görülen laboratuvar değişiklikleri arasında hafif nötrofili ve sola kayma, serum bil ve serum ALP normalden hafif artışa ve ALT'de önemli bir artış bulunur. Kronik kolanjiohepatitte serum bil, ALP ve ALT seviyelerinde artış olur. Diğer ilişkili değişiklikler arasında hafif non-rejeneratif anemi, hiperglobulinemi, lenfositoz ve hiperglisemi sayılabilir.

Radyografik bulgulara bakıldığında hepatomegali ile karşılaşılabilir. Ultrasonografik görüntüleme esnasında

yine karaciğer büyümesi ile kolelitiazis, kolesistit ve safrada çamurlaşma görüntülenebilmektedir. Kesin tanıya varmak amacıyla ultrason eşliğinde biyopsi alınması gerekmektedir.

Akut ve kronik kolanjiohepatit için başlıca spesifik tedavi antibiyotiklerdir. Kolanjiohepatit tedavisi için seçilen antibiyotikler aktif formda safradan atılmalı ve aerobik ve anaerobik bağırsak koliformlarına karşı aktif olmalıdır. Tetrasiklin, ampisilin, amoksisilin, eritromisin, kloramfenikol ve metronidazol safrada aktif formda atılır; bununla birlikte, bunlardan birkaçının önemli olumsuz yan etkileri vardır. Bu nedenle en sık ampisilin veya klavulanik asit ile kombine amoksisilin tercih edilir.

Destek tedavisi özellikle akut kolanjiohepatitte çok önemlidir. Bozulan sıvı ve elektrolit dengesizlikleri düzeltilmelidir.

Kronik kolanjiohepatitli kediler 2 ila 3 hafta içinde tek başına antibiyotik tedavisine yanıt veremezse, genellikle prednizolon tedaviye eklenir. Prednizolonun anti-inflamatuvar ve immünosupresif özellikleri, hepatoselüler hasarı sınırlamada faydalı olabilir.

Ursodeoksikolik asit, anti-inflamatuar, immünomodülatör ve antifibrotik özelliklerin yanı sıra safra sekresyonlarının akışkanlığını arttırır. Ursodeoksikolik asit, kedilere 10-15 mg/kg günde bir kez PO dozunda güvenle uygulanmıştır.

Oh, My Liver is Burning, A Remedy for My Problem

Associate Prof. Dr. Lora Koenhemsi
İstanbul Cerehpaşa Vet. Fak.

Cholangitis/cholangiohepatitis syndrome in cats; is one of the most common liver problems encountered in our clinics. Cholangitis is inflammation of the bile ducts. Cholangiohepatitis, on the other hand, is formed as a result of the involvement of the liver tissue around these channels as a result of this inflammatory event. As can be understood from here, the difference between the two conditions can be determined by whether the liver tissue participates in the inflammation.

Cholangiohepatitis is more common in cats than dogs. Two-thirds of liver diseases in cats are cholangiohepatitis and fatty liver. In recent years, studies on cat liver biopsies conducted in Japan, England and New Zealand have determined that the incidence of cholangitis/cholangiohepatitis in cats is between 27-39%.

Cats with cholangitis/cholangiohepatitis may be accompanied by other inflammatory disorders at the same time. These are inflammatory bowel disease, pancreatitis and kidney disorder (chronic interstitial nephritis). The combination of inflammatory bowel disease, pancreatitis, and cholangiohepatitis is often called triaditis. Current guidelines provided by the World Small Animal Veterinary Association (WSAVA) Liver Standardization Group have divided these types of diseases into four main categories. These; neutrophilic cholangitis (NC), lymphocytic cholangitis (LC), chronic cholangitis (CC) associated with liver parasite infestation, and destructive cholangitis (LC). Neutrophilic cholangitis is the most common in cats. Destructive cholangitis has not been reported in cats yet.

There is no age predisposition for cats with cholangiohepatitis. In a study, it was determined that the disease was seen in many cats, ranging from 3 months to 16 years of age. However, it can be said that it is more common in middle-aged cats in general. When the studies were examined, it was determined that there was no gender predisposition. In only one study, it was determined that 69% of the cases diagnosed with cholangiohepatitis were male cats.

Due to the high regeneration capacity of the liver, the disease is usually asymptomatic. Symptoms are usually seen when significant hepatic and biliary insufficiency begins. Typical syndromes include loss of appetite, jaundice, vomiting, and fever. Sometimes partial or complete loss of appetite in the animal may be the only symptom observed. Anorexia, lethargy and vomiting are common in the acute form. In fact, vomiting is the reason more than 50% of sick cats bring it to our clinics. Although abdominal pain can be seen in acute form, it is mostly present in obstructive liver diseases. Jaundice and hepatomegaly usually occur when the disease becomes chronic. In this form, although the appetite and general condition are better than acute, vomiting continues. In general, diarrhea is not seen in these patients. If the accompanying hepatic failure is very advanced, hepatic encephalopathy, ascites and bleeding may also be seen as symptoms.

Hemogram findings vary. When blood cytology is examined, poikilocytosis and Heinz bodies can be seen. The leukogram also varies. However, the typical left shift and toxic neutrophils are not seen.

Serum biochemistry may also vary. In general, moderate to significant increases in serum ALT, ALP, and GGT levels are observed. Hyperbilirubinemia can also be seen, but it is not a condition that will be seen in every case. In chronic cases, hyperglobulinemia occurs. Laboratory changes typically seen in acute cholangiohepatitis include mild neutrophilia and a shift to the left, a slight to normal increase in serum Bil and serum ALP, and a significant increase in ALT. In chronic cholangiohepatitis, there is an increase in serum bil, ALP and ALT levels. Other associated changes include mild non-regenerative anemia, hyperglobulinemia, lymphocytosis, and hyperglycemia.

When radiographic findings are examined, hepatomegaly may be encountered. During ultrasonographic imaging, liver enlargement, cholelithiasis, cholecystitis and sludge in the bile can be seen. In order to reach a definitive diagnosis, ultrasound-guided biopsy is required.
The main specific treatment for acute and chronic cholangiohepatitis is antibiotics. The antibiotics chosen for the treatment of cholangiohepatitis should be excreted in the active form and be active against aerobic and anaerobic intestinal coliforms. Tetracycline, ampicillin, amoxicillin, erythromycin, chloramphenicol and metronidazole are excreted in the bile in active form; however, a few of them have significant negative side effects. For this reason, amoxicillin combined with ampicillin or clavulanic acid is most commonly preferred.

Supportive treatment is very important especially in acute cholangiohepatitis. Impaired fluid and electrolyte imbalances should be corrected.

If cats with chronic cholangiohepatitis fail to respond to antibiotic therapy alone within 2 to 3 weeks, prednisolone is usually added to the treatment. The anti-inflammatory and immunosuppressive properties of prednisolone may be useful in limiting hepatocellular damage.

Ursodeoxycholic acid increases the fluidity of bile secretions, as well as anti-inflammatory, immunomodulatory and antifibrotic properties. Ursodeoxycholic acid was safely administered to cats at a PO dose of 10-15 mg/kg once a day.

Karaciğer Tümörlerine Güncel Yaklaşım

Doç. Dr. Lora Koenhemsi
İstanbul Cerehpaşa Vet. Fak.

Primer karaciğer tümörlerinin görülme sıklığı metastatik olanlara göre daha azdır. Köpeklerdeki tümörlerin %0.6 ile %1.3'ü primer karaciğer tümörüdür. Metastatik tümörlerin görülme sıklığı primer tümörlerin iki katıdır. Hepatik tümörler kedilerde köpeklere göre daha nadir görülür. Kedilerdeki görülme sıklığı %1.5 ile %2.3'ü arasında değişmektedir.

Primer karaciğer kanseri malign veya bening olabilir. Kedilerde köpeklere göre daha sık bening tümörler oluşur. Köpeklerde en sık görülen primer hepatik tümör hepataselüler karsinomlardır. Neredeyse bu tarz, köpeklerin yarısından fazlasında teşhis edilir. Diğer görülebilecek primer tümörler ise; hepatoma, kolanjiokarsinom, fibroma, fibrosarkoma, hemanjiosarkoma, leiomyoma, osteosarkoma ve hamartoma'dır. Kedilerde ise en sık safra yolu adenomları ile karsinomları görülür. Primer karaciğer tümörleri lenf yumrularına, diğer abdominal organlara ve akciğerlere metastaz yapabilir.

Vücutta birçok farklı tümör tipi karaciğer metastazı yapabilmektedir. Bunlardan köpeklerde en sık görüleni lenfoma ve hemanjiosarkomadır. Kedilerde ise lenfoma ile myeloproliferatif tümörlerdir. Karaciğere metastaz portal ven, hepatik arter, lenf damarları veya direkt yollardan biriyle olur. En sık portal dolaşım sonucunda karaciğerde metastazlar görülebilmektedir.

Karaciğer tümörleri genellikle yaşlı hayvanlarda sık olarak karşımıza çıkar. Genelde hepatoselüler karsinomlar 11-13 yaş arasında görülmektedir. Yine çalışmalar arasında farklılıklar olmasına rağmen hepatoselüler karsinomların erkeklerde dişilere göre daha sık oluştuğu belirlenmiştir. Buna ek olarak safra kanalı karsinomları da dişilerde daha sık görülür. Hepataselüler karsinomlar en sık Shih Tzu ve Yorkshire terrier ırkı köpeklerde rastlanılır.

Karaciğer tümörlerindeki semptomlar tümörün tipine, büyüklüğüne ve yerine göre farklılıklar gösterebilir. Bazen asemptomatik olarak seyredebilir. Bazen de anoreksi, kilo kaybı ve halsizlik gibi belirgin olmayan semptomlarla ilerleyebilir. Buna ek olarak bazen kusma, poliüri/polidipsi ve ishal de görülebilir. Tümör büyüdükçe hastada hepatik disfonksiyona bağlı semptomlar da oluşmaya başlar.

İlerlemiş tümörlü hastalarda klinik muayene esnasında mukozalarda sarılık belirlenebilir. Genelde abdominal dilatasyon vardır. Palpasyon esnasında genelde kitle rahatlıkla ele gelebilir. Bazı tümörler sonucunda hastada hemoabdomen oluşabilir.

Hemogram tahlillerine bakıldığında bazı vakalarda anemi ve trombositopeni saptanabilir. Bening tümörlerde karaciğer enzimlerinde değişimler olabilir fakat malign tümörler kadar belirgin değildir. Serum bilirubin seviyesinde değişimler ise ancak safra kesesi ve yolları etkilendiğinde meydana gelir. Hepatoselüler karsinomlu hastalarda sıklıkla hipoglisemi saptanabilmektedir. Koagulasyon profili genelde normaldir.

Kitlenin görüntülenmesi amacıyla en sık radyografi ve abdominal ultrasonografi kullanılmaktadır. Ayrıca görüntülü tanı metodları metastazların belirlenebilmesi amacıyla da kullanılır.
Kesin tanı için biyopsi almak gerekir.

Tedavinin belirlenebilmesi için kitlenin teşhisi önem taşımaktadır. Operatif yolla tedaviye gidilmesine rağmen kitlenin tipine bağlı olarak kemoterapi de uygulanabilmektedir.

Current Approach to Liver Tumors

Associate Prof. Dr. Lora Koenhemsi
İstanbul Cerehpaşa Vet. Fak.

The incidence of primary liver tumors is less than metastatic ones. Between 0.6% and 1.3% of tumors in dogs are primary liver tumors. The incidence of metastatic tumors is twice that of primary tumors. Hepatic tumors are less common in cats than dogs. The incidence in cats varies between 1.5% and 2.3%.

Primary liver cancer can be malignant or benign. Benign tumors occur more frequently in cats than in dogs. Hepatacellular carcinomas are the most common primary hepatic tumor in dogs. Nearly more than half of such dogs are also diagnosed. Other possible primary tumors are; hepatoma, cholangiocarcinoma, fibroma, fibrosarcoma, hemangiosarcoma, leiomyoma, osteosarcoma and hamartoma. Bile duct adenomas and carcinomas are most common in cats. Primary liver tumors can metastasize to lymph nodes, other abdominal organs, and lungs.

Many different types of tumors in the body can metastasize to the liver. The most common of these in dogs are lymphoma and hemangiosarcoma. In cats, they are lymphoma and myeloproliferative tumors. Metastasis to the liver occurs via portal vein, hepatic artery, lymphatic vessels or direct routes. Metastases can be seen most frequently in the liver as a result of portal circulation.

Liver tumors are common in older animals. In general, hepatocellular carcinomas are seen between 11-13 years of age. Although there are differences between studies, hepatocellular carcinomas were determined to occur more frequently in males than females. In addition, bile duct carcinomas are more common in females. Hepatocellular carcinomas are most common in Shih Tzu and Yorkshire terrier dogs.

Symptoms in liver tumors may differ according to the type, size and location of the tumor. Sometimes it can be asymptomatic. Sometimes it can progress with non-obvious symptoms such as anorexia, weight loss and fatigue. In addition, sometimes vomiting, polyuria/polydipsia and diarrhea may occur. As the tumor grows, symptoms related to hepatic dysfunction begin to occur in the patient.

In patients with advanced tumors, jaundice can be detected in the mucous membranes during clinical examination. There is usually abdominal dilatation. The mass can be easily palpated during palpation. As a result of some tumors, hemoabdomen may occur in the patient.

Anemia and thrombocytopenia can be detected in some cases when hemogram analyzes are examined. There may be changes in liver enzymes in benign tumors, but they are not as pronounced as malignant tumors. Changes in serum bilirubin levels occur only when the gallbladder and its pathways are affected. Hypoglycemia can often be detected in patients with hepatocellular carcinoma. The coagulation profile is usually normal.

Radiography and abdominal ultrasonography are most commonly used to visualize the mass. In addition, visual diagnosis methods are also used to detect metastases.

A biopsy is required for definitive diagnosis.

The diagnosis of the mass is important in order to determine the treatment. Despite the operative treatment, chemotherapy can also be applied depending on the type of mass.

Maternal Kanibalizm'e Yaklaşımlar

Doç Dr. Mustafa Koçkaya
Cumhuriyet Universitesi

Department of Veterinary Physiology,
Faculty of Veterinary Medicine, Sivas Cumhuriyet University, Sivas, Turkey
Email: vet_mustafakockaya@hotmail.com

Mevcut çalışmada kendi yavrusunu yeme durumunun hangi hayvanlarda gözlemlendiği, hayvanlarda görülme prevalansı, köpek sahiplerinin yavru yeme olayına yaklaşımı ve doğru teşhis, tedavi, yaklaşım hakkında bilgi verilmektedir.

Kendi yavrusunu yeme şikayetleri fare, rat, tavşan, kedi, köpek, maymun, yılan, örümcek ve ayı olarak tarafımıza iletişim araçları yoluyla (mail, telefon, sosyal medya) bildirilmiştir. Ancak literatürde sadece Kangal köpekleri üzerine yapılmış bilimsel makale bulunmaktadır ve bu makaleler bize aittir. Bu sebepten köpekler dışında diğer hayvanlarda gözlemlenen kendi yavrusunu yeme olayının nedeni, tedavisi ve maternal kanibalizm olarak adlandırılması konusunda yorum yapmamız doğru olmayacaktır.

Köpeklerde yavrusunu yeme şikayetleri sahipleri tarafından tarafımıza iletişim araçları yoluyla Alman çoban köpeği, Kangal çoban köpeği, Terrier, Golden, Coni corse ırklarında bildirilmiştir. Bahsi geçen köpek ırklarında maternal kanibalizm tanısına yönelik davranış parametreleri ve anamnez ön planda tutulmuş, maternal kanibalizma yönelik tedavi yapılmış ve başarılı olunmuştur. Yaptığımız bilimsel projelerde Kangal çoban köpeği ırkında maternal kanibalizm tanısına yönelik davranış parametreleri ve anamneze ilaveten laboratuvar parametreleride değerlendirilmiştir. Yine yapılan projelerde Kangal çoban köpeğine maternal kanibalizm davranışının önüne geçmek için tedavi protokolü geliştirilmiştir.

Hayvan sahipleri maternal kanibalizm olgusu ile karşılaştıklarında şoke olmuş ve hayvanlarının geleceğine yönelik farklı kararlar almışlardır. Genel olarak köpek sahiplerinde yavrusuna zarar veren köpeklerin kendilerine ve özellikle aile üyelerine de zarar vereceği düşüncesi hakimdi. İç Anadolu bölgesi, Doğu Anadolu bölgesi, Güney doğu Anadolu bölgesinde yavrusunu yiyen köpekle karşılaşan hayvan sahipleri ya hayvanlarını öldürmüşler yada azad etmişler. Marmara bölgesi, Akdeniz bölgesi ve Ege bölgesinde köpeklerinin yavrusunu yeme durumuyla karşılaşan hayvan sahiplerinin bir kısmı ilk olarak ne yapabiliriz araştırması içerisine girmiş diğer kısım ise köpeklerini sahiplendirmek istemiştir.

Bizim çalışmalarımız neticesinde maternal kanibalizm davranış bozukluğu doğumu izleyen ilk on gün içerisinde annenin tüm yavrularını tamamen ya da kısmen yiyerek öldürmesi ve bu davranış her doğumda tekrarlaması olarak tanımlanmıştır. Agresyon sadece yavruya gösterilmektedir, çevreye agresyon gösterilmemektedir. Maternal kanibalizm davranış bozukluğunun nedeni oksitosin hormonu yetersizliğidir. Tedavi uygulanan köpeklerin hiçbirinde maternal kanibalizm davranışı şekillenmemiştir.

Yurt içi ve yurt dışından maternal kanibalizm şikayeti ile toplamda 843 köpek için tarafımıza başvuru yapılmıştır. Bu köpeklerden 311 tanesine maternal kanibalizm tanısı konulmuştur. Türkiye'de bulunan ve geliştirilen tedavi protokolü uygulanan 108 köpekten 103 tanesi maternal kanibalizm davranışı göstermemiştir. 5 köpek ise eksik hormon dozu uygulaması ve hormon uygulama saatlerinin geciktirilmesi nedeniyle davranışı göstermiştir.

Sonuç olarak yavrusunu yeme olayı gösteren köpeklerde maternal kanibalizm tanısı alanında uzman kişiler tarafından konmalıdır. Tedavi hormon dozu ayarlaması agresyon skalasına göre belirlenmelidir.
Anahtar Kelimeler: Maternal kanibalizm, Agresyon, Doğru tanı

Approaches to Maternal Canibalism

Associate Prof. Dr. Mustafa Koçkaya
Cumhuriyet University

Department of Veterinary Physiology,
Faculty of Veterinary Medicine, Sivas Cumhuriyet University, Sivas, Turkey
Email: vet_mustafakockaya@hotmail.com

In the present study, information is given about which animals are observed to eat their own puppies, the prevalence of it in animals, the approach of dog owners to puppies and the correct diagnosis, treatment and approach.

Complaints about animals such as mice, rats, rabbits, cats, dogs, monkeys, snakes, spiders, and bears eating their own offspring were conveyed to us via communication means (mail, telephone, social media). However, there are only scientific articles about Kangal dogs in the literature and these articles belong to us. For this reason, it would not be correct to comment on the cause, treatment and naming of the phenomenon of eating its own offspring, which is also seen in animals other than dogs.

Complaints about eating their puppies in breeds such as German Shepherd Dog, Kangal Shepherd Dog, Terrier, Golden, Coni corse have been conveyed to us by their owners through communication tools. Behavioral parameters and anamnesis for the diagnosis of maternal cannibalism were kept in the foreground in the mentioned dog breeds, treatment for maternal cannibalism was performed and was successful. In our scientific projects, behavioral parameters for the diagnosis of maternal cannibalism in the Kangal shepherd dog breed and laboratory parameters in addition to the anamnesis were evaluated. Again in the projects carried out, a treatment protocol was developed to prevent maternal cannibalism behavior in Kangal shepherd dogs.

When animal owners encountered the phenomenon of maternal cannibalism, they were shocked and took different decisions for the future of their animals. In general, dog owners thought that dogs that harmed their offspring would also harm themselves and especially their family members. Animal owners who encountered a dog that ate its cub in the Central Anatolia region, Eastern Anatolia region, and Southeastern Anatolia region either killed or freed their animals. Faced with the situation of eating their dogs in the Marmara region, the Mediterranean region and the Aegean region, some dog owners entered the research of what we can do, and the other part wanted to adopt their dogs.

As a result of our studies, maternal cannibalism behavior disorder was defined as the death of the mother by eating all or part of her offspring in the first ten days after birth and this behavior recurring in every birth. Aggression is only shown to the offspring, not to the environment. The cause of maternal cannibalism behavior disorder is oxytocin hormone deficiency. Maternal cannibalism behavior was not observed in the treated dogs.

843 dogs owners were applied to us with complaints of maternal cannibalism from Turkey and other countries. Maternal cannibalism was diagnosed in 311 of these dogs. In Turkey, 103 out of 108 dogs with treatment protocol did not show maternal cannibalism behavior. On the other hand, 5 dogs showed the behavior due to incomplete hormone dose administration and delayed hormone administration hours.

As a result, the diagnosis of maternal cannibalism in dogs showing eating events should be made by experts in the field. Treatment hormone dose adjustment should be determined according to the aggression scale. Most importantly, it should be known that dogs showing maternal cannibalism behavior will not harm the owner and the environment.

Keywords: Maternal cannibalism, Aggression, Correct diagnosis

Birçok Farklı Problem Tek İsim: Köpeklerde Dirsek Displazisi

Doç. Dr. Özlem Şengöz Şirin
Mehmet Akif Ersoy Üniversitesi Veteriner Fakültesi Cerrahi Anabilim Dalı, 15030,Burdur- Türkiye

Sağlıklı köpekte, dirsek eklemini oluşturan kemikler humerus, ulna ve radius'tur. Dirsek displazisi (ED), hücrelerin, dokuların ve kemiğin anormal büyümesiyle meydana gelen, dirsek ekleminde malformasyona ve dejenerasyona neden olan; processus anconeus ayrılması (UAP), processus coronoideus medialis'in kırığı (FMCP), condylus humeri mediale'nin osteokondritis dissekansı (OCD) ve dirsek uyumsuzluğu (EI) dahil dirseğin poligenik, herediter ve gelişimsel bozukluklarının kompleks bir hastalığı anlamına gelir
(Şekil 1).

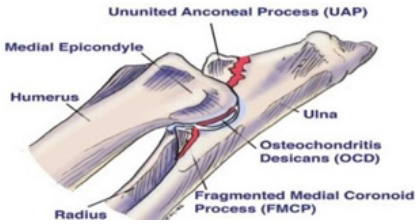

- Şekil 1. Dirsek ekleminde processus anconeus ayrılması (UAP), Processus coronoideus medialis'in kırığı (FMCP), condylus humeri mediale'nin osteokondritis dissekansı' nın (OCD) yerini gösterir.

Her iki dirsekte de displazinin aynı formu görülebilir veya FMCP ve OCD gibi formların kombinasyonları da görülebilir. Köpek ırkları belirli bir displazi formuna predispoze olabilirler. Alman çoban köpeklerinde UAP formuna daha çok rastlanır. FMCP ve EI ise Bernese dağ köpeğinde daha sık rastlanır. Rottweiler ırkı köpeklerde sıklıkla FMCP görülse de OCD'den de etkilenirler. Labrador retriver ırkında ise OCD ve FMCP ile karşılaşılabilir.

Dirsek displazisinden etkilenen köpekler, genellikle 5 aydan itibaren hastalık bulgularını gösterebilir, ancak hastalığın ılımlı seyrettiği bazı vakalarda ilk belirtilerin teşhis edilmesi 4-6 yıl gibi uzun bir süre sonra olur. Erkekler, dişilerden daha hızlı geliştikleri ve daha büyük vücut oranına sahip oldukları için hastalıktan daha sık etkilenirler. Hastalarda tipik olarak haftalar hatta aylarca süren ve zaman geçtikçe kötüleşen ön ekstremite topallığı bulunur. Topallama egzersizden sonra daha da kötüleşir ve genellikle dinlenme sonrasında bile tamamen geçmez. Sıklıkla her iki ön ekstremite de etkilenir, bu durum ise yürümenin asimetrik olmaması nedeniyle topallığın saptanmasını zorlaştırabilir.

Radyografik muayene, dirsek displazisinin değerlendirilmesi için yıllardır kullanılan bir tanı aracıdır. Direkt radyografide bize en yardımcı olan pozisyonlar, 45 ve 120 derece fleksiyonda medio – lateral görüntü, cranio – caudal görüntü, cranio – caudal / medial - oblik görüntü, tam fleksiyonda ve tam ekstensiyonda alınan görüntülerdir. Araştırmacılardan bazıları ise radyografinin tek başına yeterli olmadığını özellikle süperpozisyonlardan kaynaklanan teşhis sıkıntısını vurgulamıştır. Alternatif teknikler ve yöntemler ile dirsek displazisinin teşhisi

açısından başarılı sonuçlar alınmıştır. Referans olarak, hem olgunlaşmamış bir köpekte hem de olgun büyük ırk bir köpekte normal bir dirseğin radyografik görüntülemesi Şekil 2'de görülmektedir. Nükleer tıp, dirsek ekleminde topallığın lokalizasyonunu belirlemek için kullanılır. Ultrasonografi, eklemin yanında oluşan yumuşak dokunun yanı sıra FMCP'nin görüntülenmesi de dahil olmak üzere süperficial kemik anormalliklerinin görüntülenmesinde yardımcı olur. Bilgisayarlı Tomografi ve Manyetik Rezonans Görüntüleme, dirseğin birden fazla düzlemde (transvers, dorsal, sagittal) görselleştirilmesini sağlayan ileri görüntüleme yöntemleridir ve görüntüyü üç boyutlu rekonstrüksiyona dönüştürülerek lezyonların daha doğru ve kapsamlı olarak görselleştirilmesine olanak tanırlar. Artroskopi, eklem içinin büyütülmüş panoramik bir görünümünü elde etmemizi sağlayarak tanı ve tedavi için minimal invaziv cerrahi uygulamalarına olanak tanır. Son zamanlarda, bu alternatif teknikler ve yöntemler ile hastalığa karşı klinik yaklaşımlar ve dirsek displazisi hakkında bildiklerimiz gelişmiştir.

Şekil 2. A ve B, İmmatür büyük ırk bir köpekte normal bir dirseğin lateral ve cranial- caudal radyografileri. C ve D, Matür, büyük ırk bir köpekte normal bir dirseğin lateral ve cranial-caudal radyografileri. Semilunar çentiğin dış hatlarına ve eşit eklem boşluğuna (siyah oklar) dikkat edin. Medial coronoid çıkıntı (beyaz ok ucu), radius başı ile aynı seviyede yer alır.

Dirsek Uyumsuzluğu (Eİ)

Radiusun, ulnanın coronoid çıkıntılarının proksimalinde veya distalinde sona erdiği radyoulnar uzunluk uyumsuzluğu, çok sayıda çalışmada rapor edilmiştir. Kısa bir radiusun normal fizyolojik yüklerin üzerindeki ağırlığı ulnanın medial coronoid çıkıntısına aktardığı varsayılmıştır. Aşırı döngüsel yükleme, subkondral kemiğin yorulma mikro hasarına yol açar. Parçalanmış medial coronoid çıkıntısı (FCP) olan 38 köpeğin eksize edilmiş medial koronoid prosesleri incelenmiş ve bu hipotezle uyumlu olarak yorgunluk mikro hasarı ve osteosit kaybının histolojik bulgularını tanımlamıştır.

Çok sayıda çalışma ayrıca FCP ile kısa radius arasında bir ilişki belirlemiştir. Önemli bir uyumsuzluk olmaksızın FCP'nin varlığı, uyumsuzluğun statik olmadığı, iskelet büyümesinin farklı aşamalarında artacağı ve azalacağı ve genellikle olgunlukta uyumlu bir eklemle sonuçlanacağı gözlemiyle açıklanmıştır. Bununla birlikte, bu hipotezin kanıtı anekdottur ve birkaç köpekte dirsek ekleminin sıralı gelişimini açıklayan çalışmalar, doğrulama için gereklidir. Kısa bir radiusun aksine, kısa bir ulna, humerus trokleasını ulnaya göre proksimale kaydırır ve anconeal çıkıntıya aşırı yük bindirir. Bu, ayrı bir ossifikasyon merkezinin bulunduğu büyük köpeklerde 20-22 haftalıkken anconeal sürecinin kemik birleşmesine müdahale ederek birleşmemiş anconeal çıkıntıya yol açar (UAP).

Şekil 3. Bilgisayarlı tomografi sagital (A) ve dorsalde (B) değerlendirilen humeroradial, humeroulnar ve radioulnar eklem boşlukları (oklar) dirsek uyumsuzluğu değerlendirmesi için yeniden oluşturulmuş görüntüler.

Birleşmemiş Processus Anconeus (UAP)

Birleşmemiş processus anconeus terimi, genellikle, ulna' nın processus anconeus' unun temel yapıyla tamamen kaynaşması için gerekli ossifikasyon merkezinin yetersizliğini tanımlamak için kullanılır.

Hastalık kendini tek taraflı, intermittens, kademeli başlayan hafif şiddette ön ekstremite topallığı olarak gösterir. Fiziksel muayenede, abdüksiyon hareketi sırasında krepitasyonlar belirlenir ve hasta hiperfleksiyon/ hiperekstensiyon hareketleri sırasında hafif-orta şiddetli rahatsızlık duyabilir. Daha kronik etkilenen bazı hastalarda kronik sinovitis, osteoartrozis ve eklem kapsülünün kalınlaşması sonucunda eklemde laterale doğru şişme görülür. Dirsek fleksiyondayken anconenus kası yoluyla processus anconeus'un derin palpasyonunda köpek ağrı bulgusu gösterebilir. Hasta hayvanın ön patilerinin yanal noktalarına basarak dirseklerini vücuttan uzaklaştırarak karakteristik bir abdüksiyon veya yürüyüşü sırasında kanat çırpmaya benzer bir hareket sergilediği gözlemlenir.

UAP osteokondritisin bir belirtisi olarak tanımlanır. Osteokondritis eklem veya fizeal kıkırdağın endrokondral ossifikasyonunda ki bozulmadır. Kıkırdak büyümeye devam eder ve anormal şekilde kalınlaşarak mekanik streslere karşı daha az dayanıklı hale gelir. Diğer bir durum da osteokondritis büyümenin gecikmesine veya büyüme plağının erken kapanmasına neden olur. Distal ulnada kıkırdaktaki durma bazen daha kısa ulnaya yol açarak UAP'ye neden olabilir. Ulna'ya göre daha uzun olan radius humerusun trochleasını proksimal yönde güçlendirir, processus anconeus'a normalden daha fazla basınç uygulandığından, processus anconeus'un ossifikasyon merkezine ve eklem kıkırdağına zarar verir.

UAP'nin en önemli radyografik bulgusu, olecranon ve processus anconeus arasında radyolusent bir çizginin ortaya çıkmasıdır (Şekil 3). Bu hat, processus anconeus kısmen ulna ile füzyona uğrayabileceği için değişen derecelerde olabilir. Processus anconeus, ulnadan tamamen ayrılabilir veya fibröz veya fibrokartilaginöz bir yapıyla ulnaya bağlı kalabilir. Travma şiddetli ise, anconeus epifizinin ulnar diyafizden ayrılması ile sonuçlanır ve processus anconeus' un sinovyal membrana sekonder olarak yapışmadığı durumlarda, anconeus tam osteonekroza uğrayabilir.

UAP, fizeal bölgede semilunar çentiğin eklem kıkırdağındaki parçalanma ile tanınır. Eklem kapsülünde bir miktar kalınlaşma olabilir ve trochlear çentiğin eklem kıkırdağının lateral kıkırdak kenarında küçük derecede osteofitoz oluşabilir. Kronik haldeki UAP olgularında, sekonder osteoartritis değişiklikleri kolayca görülür.

Şekil 3. Dirsek ekleminin tam fleksiyonda lateral radyografik görünümü. Ok, ulna ile processus anconeus'un tamamen ayrıldığını göstermektedir.

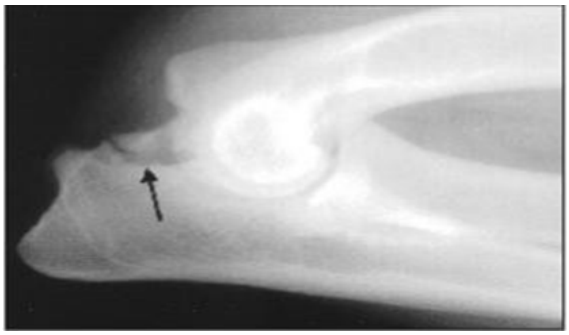

Processus Coronoideus Medialis Kırığı (FMCP) – Osteokondritis Dissekans (OCD)

Processus coronoideus medialis'in kıkırdağı bazalden uca doğru ossifiye olur ve ossifikasyonunu 20-22 hafta arasında tamamlar. Processus coronoideus medialis' in ossifikasyonundaki bu gecikme, mekanik stres uygulandığında kırık oluşumuna predispoze olmasına neden olabilir. Processus coronoideus medialis kırığı 4 ila 10 aylıkken oluşur.

Normal köpek dirsek ekleminde, radius ve humerus ile ulna ve humerusun eklem yüzeyleri arasında yapılan bir çalışmada, ulna'nın yük aktarımında önemli bir yapı olduğu gösterilmiştir. Ulna'nın aşırı büyümesi processus coronoideus medialis ve condylus humeri mediale'nin üzerine anormal bir yük getirir; FMCP, OCD veya her ikisi birden bir arada görülebilir. OCD lezyonu processus coronoideus medialis'in karşısında yer alabilir. Artroskopi ile yapılan muayenelerde caput humeri'de OCD bulunan olgularda kıkırdak yüzeyi pürüzlü ve sarımtırak olarak belirlenmiştir. OCD çoklu eklemleri (dirsek, omuz, diz eklemi, iç diz) etkileyebilir ve genellikle bilateraldir. Proksimal ulna ve radius' un uyumsuzluğu condylus humeri'den antebrachiuma uygulanan ağırlığı küçük processus coronoideus medialis'in üzerine uygulanarak, processus coronoideus medialis'in kırılmasına ve anormal ossifikasyonuna neden olabilir.

Mekanik stres nedeniyle medial kondülün kalınlaşmış kıkırdağında çatlaklar oluşabilir, bu, kıkırdak flepi veya OCD lezyonlarının oluşumuna sebep olabilir (Şekil 4). Kalsifiye kıkırdak flep radyolojik defekti kapatan ince, doğrusal, mineral bir opaklık olarak görülebilir. Ulna'nın aşırı büyümesi uyumsuzluk oluşmadan yavaşlarsa iskelet gelişimi tamamlanacağı için OCD ve FMCP oluşumuna zemin hazırlamayabilir. Bu durumda dirsek ekleminin humeroulnar bölgesindeki artan yük yalnızca alttaki kemikte erezyona veya 'öpüşme lezyonu' na neden olur.

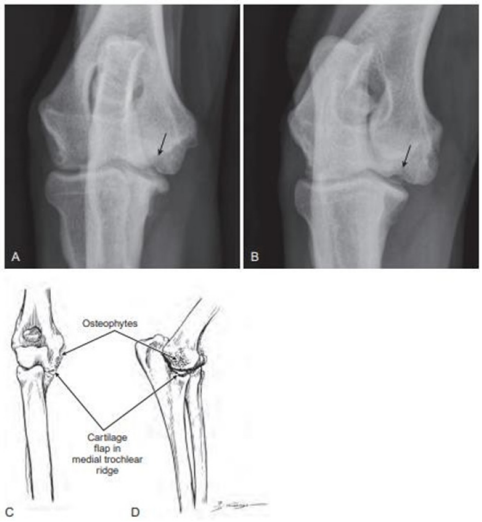

Şekil 4. Medial humerus kondülünün osteocondritis dissecansları (OCD). A, Bu cranio-caudal görüntüde subkondral defekt (ok) görülüyor. B, A'daki aynı dirseğin caudo-lateral oblik görünümü. Bu oblik görünüm daha ince lezyonları göstermek için yardımcı olabilir. C, OCD burada troclear sırtta gösterilmiştir. Medial epicondülde sıklıkla eşzamanlı osteofitler bulunur. D, Bu çizimde kıkırdak flebi görülmesine rağmen, kondüllerin üst üste binmesi ve kıkırdak kompozisyonu nedeniyle radyografik olarak nadiren görülmektedir.
FMCP kırık yatağından ayrılabilir ancak eklem kapsülüne gevşek bir şekilde bağlı olup kan dolaşımını sürdürmeye devam ettiği için canlı kalır. Bu nedenle eğer parça yerinden ayrılırsa değişime uğramadan varlığını sürdürebilir veya kıkırdak parçaları kalıcı kan sirkülasyonu dolayısıyla büyümeye devam ederek kemikleşebilir, hatta kemikleşmiş parça büyümeye devam edebilir. Artroskopi ile yapılan muayenelerde kıkırdak parçasının serbest olarak yüzdüğü durumlarda, lezyonun koptuğu bölgede pembe renkli subcondral kemiğin açığa çıkmış olduğu saptanmıştır. Parça ayrılarak gitgide serbest kalır, nadiren de olsa mineralleşebilir ve bu durum da eklem faresi oluşumuna neden olabilir.

FMCP' nin kesin radyografik tanımlaması genellikle mümkün değildir çünkü radiusun başı processus coronoideus medialis'in üzerine gelerek kapatır. Eklem kıkırdağındaki çatlaklar ve düzensizlikler çok az belirginlikte olduğundan dolayı radyografik olarak görülmeyebilir, ancak oluşan dejeneratif değişiklikler sonucunda radyografik olarak belirginleşir (Şekil 5). FMCP' nin en önemli radyografik bulgusu, processus anconeus' un proksimal ve lateral kenarındaki osteofit oluşumudur. Bu osteofitler, hasta hayvan 7-8 aylık olana kadar radyografik olarak görünmezler. FMCP' nin klinik bulguların başladığı ancak radyografik olarak görüntülenemediği durumlarda dirsek ekleminin artroskopisi processus coronoideus medialis'in doğrudan görüntülenmesine olanak tanıyarak kıkırdak anormallikleri, çatlaklar, osteofit oluşumu, eklem fareleri ve osteoartritisin görüntülenerek teşhisine olanak tanır.

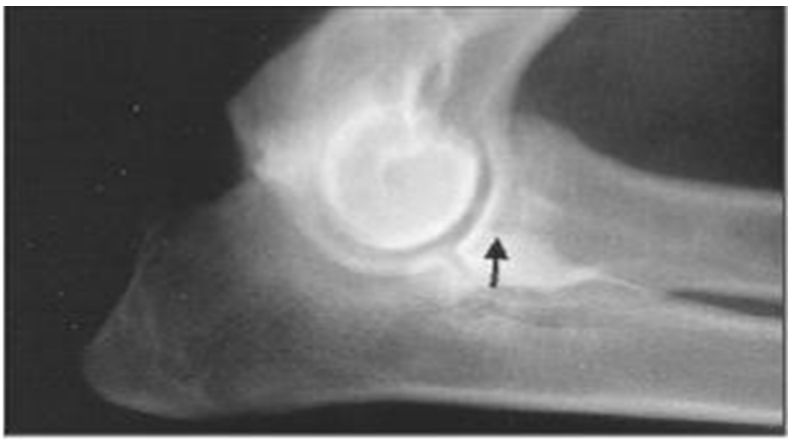

-Şekil 5. Dirsek ekleminin tam fleksiyonda lateral radyografik görünümü. Ok, radyografik muayenede belirgin olmasa da, processus coronoideus medialis'in kırığına işaret eder. Kırık çizgisinin yanında küçük, üçgen şekilli opak bir fragman görülebilir.

Tedavi
Dirsek displazisi tedavisi, duruma göre değişir. Dikkat edilmesi gereken faktörler
mevcut dirsek hastalığının dejenerasyon miktarı, hastanın yaşı, topallığın derecesidir. Tipik olarak UAP, FMCP, OCD için topallık gösteren genç köpekler cerrahi hasta olmaya adaydır. Stabil olmayan bileşenlerin kaldırılması ağrıda bir miktar azalma sağlayabilir. Şiddetli dejeneratif değişiklikler nedeniyle ağrısı olan ancak eklemin stabil olduğu köpekler cerrahi aday sayılmazlar çünkü operasyon stabiliteyi bozup durumu ağırlaştırabilir. Cerrahi, gevşek parçaları çıkarmak ve kıkırdak defektin iyileşmesini kolaylaştırmak için önerilebilir.

Hastada bir ekstremitede belirgin şekilde topallama varsa, kontralateral bacaktaki topallığı belirlemek zordur. Sadece bir ekstremite klinik olarak topal olduğunda bile radyografi her iki bacağa da uygulanmalıdır. Diğer bir tehlike, gevşek kıkırdak flep, dejeneratif eklem hastalığına ve şiddetli inflamatuar değişikliklere neden olarak

eklem içerisinde eklem faresi oluşumuna neden olabilir. 3 yaşından büyük köpeklerde kısmi olarak bağlı flepler uzaklaştırılmalıdır.

Processus anconeus ayrılması'nın yerine yerleştirilmesi için genellikle lag vidası prensibi kullanılır; operasyon sonrası kaynama için geçen süre ortalama 6-8 haftadır. Ayrılan processus anconeus kemik gövdesine sabit fiksasyonu başlangıçta imkansız ise veya osteosentez sonrası kaynamama 6-8 haftadan daha uzun sürerse ayrılan processus anconeus kaldırılabilir. Serbest parçanın çıkarılması semptomları bir süre hafifletse bile, 2-3 yıl içerisinde hayvanların ilerleyici kilo kaybı nedeniyle kronik instabilite meydana geldiğinde hastalık bulguları tekrar ortaya çıkar. Bu hayvanlar için Salisilatlar ilk savunma hattı olmaya devam ederken, bunu nonsteroidal antienflamatuar (NSAID) ajanlar takip eder.

Medial kompartman hastalıklarının konvansiyonel cerrahi tedavisi dirseğin coronoideus bölgesine açık kranio-medial yaklaşımla yapılır. Bu yöntem ile kırık bölgesinin etrafındaki parçalar uzaklaştırılır, ancak kranial coronoideus medialis' in ilerisinde yer alan patolojik parçaların görülmesi ve uzaklaştırılması sınırlıdır. Ayrıca, eklem hastalıklarında travmatik tanı ve cerrahi yöntemlerden kaçınılması gerekmektedir. Bu sebeple, eklemde minimal düzeyde taravma ile çok iyi görüntü elde edilebilen, operasyon süresini kısaltan, morbiditenin azalmasını sağlayan, operasyon sonrası iyileşme döneminin kısaldığı ve ağrıda belirgin düzeyde azalmanın olduğu non invaziv bir yöntem olan artroskopi önerilmektedir.

Artroskopi prosedürü, eklem içi lezyonların teşhisi, gevşek parçaların ve patolojik parçaların çıkarılması, eklemin irrigasyonu, enfekte eklemin debridmanı, osteofitlerin rezeksiyonu, sinovektomi, radius başının eksizyonu, osteokondritis ve villonodüler sinovitisin sağaltımı amacıyla kullanılır. Artroskopik muayenesi yapılacak dirsek eklemi altta kalacak şekilde, yan yatırılan hayvanların artroskopi yapılacak dirsek ekleminin rahat hareket edebilecek şekilde konumlanmasına dikkat edilmelidir. Dirsek eklemine medial, kraniyolateral ve kaudal yaklaşım mümkündür. Medial yaklaşım ile sadece processus coronoideus medialisin kranial kısmı görüntülendiğinden, bazı olgularda medial yaklaşımla birlikte kraniyolateral yaklaşımın kompanze edilmesi gerekmektedir.

Artroskopinin kullanılmasıyla birlikte fragmanların tanınması ve uzaklaştırılması kolaylaşmıştır. Fragmanların çıkarılmasıyla klinik olarak hasta hayvanlarda rahatlama olmasına rağmen osteoartritis ilerlemeye devam edecektir. Fragmanların kaldırılmasındaki amaç, eklem üzerindeki etkiyi azaltmak ve osteoartritisin ilerlemesini yavaşlatmaktır. Osteoartritisin ilerlemesi genellikle uzun yıllar süren kondroprotektan ve NSAID ilaçlar ile tedavi uygulanılarak kontrol edilebilir.

Son zamanda yapılan çalışmalar, dinamik modelin medial kompartman hastalıklarının açıklanmasında statik modele göre daha doğru olacağını göstermektedir. Dinamik model, dirsek displazisi olan köpeklerin dar tabanlı ön ekstremite konformasyonuna sahip olduğunu ve bu durumun medial kompartmanda asimetrik yük artışına neden olduğunu gösterir. Eklem yüzeylerindeki güç dağılımındaki dengesizlik sekonder olarak uzun dönemde dejeneratif eklem

hastalığına neden olur. Parçalanma, OCD lezyonları ve uyumsuzluk aşırı derecede artan yük sonucunda oluşan semptomlardır.

Dinamik model ekstremitenin anormal konformasyonu nedeniyle medial kompartmanda aşırı yük artışının olduğunu gösterdiği için bu ekstremitenin yeniden hizalanması gerekmektedir; bu da kemiklerin osteotomisi ile mümkündür. Dinamik modele dayanan teori Sliding Humeral Osteotomi (SHO) prosedürünün geliştirilmesini deneysel ve klinik olarak doğrulamıştır. SHO medial hattan kesilen humerusun özel bir plak uygulanarak mediale yer değiştirmesini ve ekstremitenin yeniden konumlanmasını sağlar. Bu prosedür klinik fayda sağlamasına rağmen invaziv oluşu, teknik zorlukları ve komplikasyon potansiyeli taşıdığı için alternatif bir yönteme gerek vardır.

Yeni bir teknik olan Proksimal Abducting Ulnar Osteotomi (PAUL) tekniği 2007 yılında kullanılmaya başlanmıştır.

PAUL tekniği dirsek ekleminin medial kompartmanındaki yükü dağıtmayı hedefler. PAUL ile dirseğin medial kompartmanı üzerine yüklenen aşırı yükün dirsek boyunca eşit şekilde dağılması için proksimal ulna kesilir ve 4o, 6o, 8o abdüksiyon sağlayan özel ALPS 10 basamaklı plakalar ile yeniden konumlandırılır. PAUL'un SHO'ya göre avantajı doku hasarının, hastalığın yaygınlaşmasının, komplikasyon oluşumunun daha az olması ve ağırlık taşıyan kemik kesilmeden bacağın duruşunun düzeltilebilir olmasıdır. PAUL tekniğinde paslanmaz çelik implantlar yerine daha güvenli fiksasyon sağlayan ve düşük enfeksiyon riskine sahip titanyum kilitli implantlar kullanılır. PAUL uygulandıktan sonra eburnasyona uğrayan kemiğin fibrokartilajinöz olarak iyileştiği en erken dört hafta içinde artroskopi ile takip edilmiştir. Dirsek displazisinin altında yatan nedeni açıklamaya odaklı, proximal abduction ulnar (PAUL) osteotomi tekniği ile artroskopi kombine edildiğinde, NSAID ilaçlara olan gereksinimin ve klinik bulguların azaldığı görülmüştür.

PAUL tekniğinin özellikle erken müdahale edilen hastalarda başarılı olduğu ve 9 yaşından büyük, radial baş erozyonuna sahip, eklemde medial ve lateral kollapsa sahip olan ve osteoartritisin son aşamasında olan hastalarda uygulanması önerilmemektedir.

Hastalığın patogenezi hala tam olarak anlaşılamadığından ve birden fazla çalışma, ED'nin kalıtsal olduğu teorisini desteklediğinden, hastalığın insidansını azaltığı düşünülen seçici ıslah yolu gittikçe önem kazanan bir yöntem halini almıştır.

Dirsek Displazisinin Önlenmesi
OCD ve FCP'nin yüksek derecede kalıtsallık taşıdığı artık açıktır. Sahipler ve yetiştiricilere, etkilenen hayvanları damızlık olarak kullanmamaları tavsiye edilmelidir. İskandinavya'da dirsek displazisi insidansını azaltmak için uzun yıllardır rutin dirsek radyografik tarama programları kullanılmaktadır.

British Veterinary Association (BVA) dirsek tarama planı 1998'de Birleşik Krallık'ta tanıtılmıştır. Klinik belirti görülmeyen dirsek displazisinin radyografik bulguları için potansiyel damızlık hayvanları taramayı amaçlamaktadır. Hem birincil lezyonlar hem de ikincil

osteoartritik değişiklikler aranmış ve puanlanmıştır. Bu planın değeri çok tartışılmıştır ve Birleşik Krallık'ta dirsek displazisi insidansını azaltma kabiliyeti henüz görülmemiştir, ancak bu tür planlar İskandinavya'daki durumu iyileştirmiştir.

Sonuç
Eklem uyumsuzluğu, dirsek displazisinin çeşitli belirtilerinin başlıca nedeni olarak kabul edilmektedir, ancak OC bazı köpek hastalarında da rol oynuyor gibi görünmektedir. Eklem uyumsuzluğu, radyal başın medial koronoid çıkıntının üstünde veya altında eklemlendiği ve bu nedenle medial koronoid çıkıntıya veya ankoneal çıkıntıya aşırı kuvvet ilettiği radioulnar uzunluk uyumsuzluğu nedeniyle meydana gelebilir, ancak kesin mekanizma daha karmaşıktır ve hala anlaşılmamıştır. Uyumsuzluğun başka biçimleri de öne sürülmüştür, ancak şu anda literatürde yeterince desteklenmemektedir. Tedavi (mümkünse) eklem içindeki herhangi bir patolojiyi düzeltmeyi amaçlamalıdır ve gevşek fragmanların alınması, hasarlı subkondral kemiğin rezeksiyonu ve hasarlı kıkırdağın debridmanı veya değiştirilmesini içerebilir. İdeal olarak, işlemler artroskopik olarak yapılmalıdır. Dirsek ciddi şekilde zarar görmüşse, palyatif prosedürler mevcuttur, ancak çoğu, etkinliklerini ve uygun endikasyonları belirlemek için daha fazla çalışmaya ihtiyaç duyar. Yürüyüş analizi ve diğer destekleyici tedavilerin potansiyel kafa karıştırıcı etkileri gibi nesnel önlemlerin eksikliğinin, köpeklerde dirsek displazisinin tedavisi ile ilgili yayınlananların değerini azalttığına dikkat etmek önemlidir. Özellikle, köpek yürüyüşü anlayışımızı geliştirmek için dirsek ekleminin biyomekanik testi, bu yaygın ve güçten düşüren hastalık için uygun tedavi alternatifleri oluşturabilecek önemli bir araştırmadır.

Kaynaklar

[1] Amato, N.S., 2014. "Medial Compartment Disease of the Elbow ",Clinician's Brief. August:17-21
[2] Bardet, J.F. 1997. " Arthroscopy of the Elbow in Dogs Part I: The Normal Arthroscopic Anatomy Using the Craniolateral Portal ", Vet. Comp. Orthop. Traumatol. 10 : 1-5
[3] Bardet, J.F. 1997. "Arthroscopy of the Elbow in Dogs Part II: The Cranial Portals in the Diagnosis and Treatment of the Lesions of the Coronoid Process ", Vet. Comp.
Orthop. Traumatol. 10: 60-66
[4] Bureau, S. Ve Bardet, J.F. 2010. " Elbow Dysplasia ", Mechanisms Of Disease In Small Animal Surgery 3rd Edition, BOJRAB, M.J. ve MONNET, E. The United States Of America: Teton NewMedia (s. 628-633)
[5] Cornell University Veterinary Specialists, "Veterinary Arthroscopy ", http://www.cuvs.org/pdf/cuvs-client-info-sheet-arthroscopy.pdf , Son Erişim Tarihi: Mart 2021
[6] Cook, C.R. Ve Cook, J.L. 2009. " Diagnostic Imaging of Canine Elbow Dysplasia: A Review ", Veterinary Surgery, 38(2), 144-153
[7] Degner, D.A. " Elbow Dysplasia In Dog ", Vet Surgery Central, http://www.vetsurgerycentral.com/elbow_dysplasia.htm , Son Erişim Tarihi : 02 Nisan 2017.
[8] Fıtzpatrıck, N., Smıth, T., Evans, R.B., Yeadon, R., 2009. "Radiographic and Arthroscopic Findings in the Elbow Joints of 263 Dogs with Medial Coronoid Diseas ",Veterinary Surgery, 38: 213–223
[9] Fitzpatrick, N., Yeadon, R., Smıth, T., Schulz, K.S. 2009. " Techniques of Application and Initial Clinical Experience with Sliding Humeral Osteotomy for Treatment of Medial Compartment Disease of the Canine Elbow ", Veterinary Surgery, 38(2), 261-278
[10] Foster, R. Ve Smıth, M. "Elbow Dysplasia", Pet Education, http://www.peteducation.com/article.cfm?c=2+2084&aid=431 , Son Erişim Tarihi : 17 Mayıs 2017.
[11] Fujıta, Y., Shulz, K.S., Mason, D.R., Kass, P.H. Ve Stover, S.M., 2003. "Effect of Humeral Osteotomy on Joint Surface Contact in Canine Elbow Joints ", Am.
J. Vet. Res., 64(4):506-11
[12] Herron, M.R., 1970. "Ununited Anconeal Process: A New Approach to Surgical Repair ", Mod. Vet. Pract., 51:30
[13] KYON, "Proximal Abducting ULnar Osteotomy ", http://www.kyon.ch/current-products/proximal-abducting-ulnar-osteotomy-paul , Son Erişim Tarihi: Mayıs 2021
[14] Lenehan, T. M., & Van Sickle, D. C. (1985). Ununited anconeal process, ununited medial coronoid process, ununited medial epicondyle, patella cubiti, and sesamoidal fragments of the elbow. Newton CD, Nunamaker CM. Textbook of Small Animal Orthopedics. Philadelphia, JB Lippincott Co, 999-1012.
[15] Mason, D.R., Schulz. K.S., Samıı. V.F., Fujıta, Y., Hornof, W.J., Herrgesell, E.J., Long, C.D., Morgan, J.P., Kass, P.H., 2002. " Sensitivity Of Radiographic Evaluation Of Radio-Ulnar Incongruence in the Dog in Vitro ", Vet. Surg. 31: 125-32
[16] Mason, D.R., Schulz, K.S., Fujıta, Y., Kass, P.H. Ve Stover, S.M., 2005. " In Vitro Force Mapping of Normal Canine Humeroradial and Humeroulnar Joints ",Am. J. Vet. Res., 66(1):132-5
[17] Murphy, S.T., Lewıs, D.D., Shıroma, J.T., Neuwırth, L.A., Parker, R.B., Kubılıs, P.S., 1998. " Effect of Radiographic Positioning on Interpretation of Cubital Joint Congruity in Dogs", Am. J. Vet. Res., 59(11):1351-7
[18] Novotny, D., Runyon, C.L., 1986. " Osteochondritis Dissecans in the Dog ", Iowa State University Digital Repository, 48(1), 46-50
[19] Orthopedic Foundation For Animals, https://www.ofa.org/pdf/elbowarticle.pdf Son Erişim Tarihi : Mart 2021
[20] Vezzoni, A., 2012. "Proximal Abducting ULnar Osteotomy for Elbow Medial Compartment Disease; Early Clinical Experience ", KYON Symposium. Zürich. April 21-22
[21] Guthrie, S. & Pidduck, H.G. (1990) Hereditability of elbow osteochondrosis within a closed population of dogs. Journal of Small Animal Practice, 31,93-5.
[22] Grondalen, J. & Lingaas, F. (1991) Arthrosis in the elbow joint of young rapidly growing dogs: a genetic investigation. Journal of Small Animal Practice, 32,46044.
[23] Denny, H., & Butterworth, S. (2008). A guide to canine and feline orthopaedic surgery.
[24] Böttcher, P., 2011 Radio-ulnar incongruence in dogs with elbow dysplasia. In: Proceedings of the American College of Veterinary Surgeons Symposium, Chicago, USA, pp. 110–112
[25] Gemmill, T.J., Mellor, D.J., Clements, D.N., Clarke, S.P., Farrell, M., Bennett, D., Carmichael, S., 2005. Evaluation

of elbow incongruency using reconstructed CT in dogs suffering fragmented coronoid process. Journal of Small Animal Practice 46, 327–333.
[26] Preston, C.A., Schulz, K.S., Kass, P.H., 2000. In vitro determination for contact areas in the normal elbow joint of dogs. American Journal of Veterinary Research 61, 1315–1321.
[27] Olsson, S.E., 1993. Pathophysiology, morphology, and clinical signs of osteochondrosis in the dog. In: Disease Mechanisms in Small Animal Surgery, Second Ed. Lea and Febiger, Philadelphia, USA, pp. 777–796.
[28] Wind, A., 1986b. Elbow incongruity and developmental elbow disease in the dog: Part II. Journal of the American Animal Hospital Association 22, 725–730.
[29] Danielson, K.C., Fitzpatrick, N., Muir, P., Manley, P.A., 2006. Histomorphometry of fragmented medial coronoid process in dogs: A comparison of affected and normal coronoid processes. Veterinary Surgery 35, 501–509.
[30] Kramer, A., Holsworthy, I.G., Wisner, E.R., Kass, P.H., Schultz, K.S., 2006. Computed tomographic evaluation of canine radioulnar incongruence in vivo. Veterinary Surgery 35, 24
[31] Meyer-Lindberg, A., Fehr, M., Nolte, I., 2006. Co-existance of UAP and FCP of the ulna in the dog. Journal of Small Animal Practice 47, 61–65.
[32] Van Sickle, D.C., 1966. A comparative study of the postnatal elbow development of the Greyhound and the German Shepherd dog. Journal of the American Veterinary Medical Association 147, 1650–1651.
[33] Sjöström, L., Kasstöm, H., Källber, M., 1995. Ununited anconeal process in the dog. Pathogenesis and treatment by osteotomy of the ulna. Veterinary and Comparative Orthopedics and Traumatology 8, 170–176

One Name for Many Different Problems: Canine Elbow Dysplasia

Associate Prof.Dr.Özlem Şengöz Şirin
Mehmet Akif Ersoy University Veterinary Faculty Surgery Department, 15030, Burdur-Turkey
sengozozlem@gmail.com

In the healthy dog, the bones that form the joint are the humerus, ulna, and radius. Elbow dysplasia (ED), caused by the abnormal growth of cells, tissue, or bone that lead to malformation and degeneration of the elbow joint; means a complex of polygenic hereditary developmental abnormalities of the elbow, including ununited anconeal process (UAP), fragmented medial coronoid process (FMCP), osteochondrosis dissecans of the medial humeral condyle (OCD), and elbow incongruity (EI) (Fig.1).

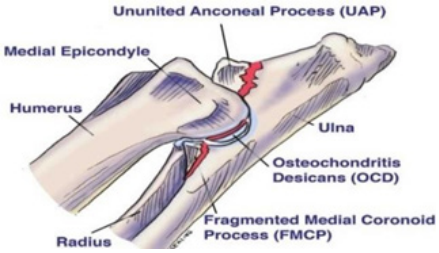

Figure 1. The regions on the specimen denote the location of osteochondritis desicans (labeled OCD), fragmented medial coronoid process (labeled FMCP) and an ununited anconeal process (UAP).

The same form of dysplasia may be found in both elbows or a combination of forms may be observed, such as FMCP and OCD. Breeds may be predisposed to a particular form of elbow dysplasia. The German shepherd dog suffers more form UAP. Rottweilers most frequently have FMCP but are rarely affected by OCD. The Labrador retriver is most likely to have OCD and FMCP.

Dogs affected by elbow dysplasia often show signs, typically from 5 months on, but if the disease is moderate some may first be diagnosed after 4–6 years. Males are more frequently affected than females, potentially because of a more rapid growth rate and a greater over-all size. Affected dogs develop a front limb lameness that typically worsens over a period of weeks to months. Lameness is usually worse after exercise and typically never completely resolves with rest. Often both fore legs are affected, which can make detection of lameness difficult, as the gait is not asymmetric. Radiography has been used as a surveying tool for assessment of elbow dysplasia for many years.The most helpful positions are , 45° and 120° flexion medio - lateral projektion, cranio - caudal projektion, cranio - caudal / medial - oblique projektion, full flexion and full extensor images. Some of the researchers emphasize that radiography alone is not enough, especially the diagnosis problem caused by superpositions. For reference, radiographic imaging of a normal elbow in both an immature dog and a mature large breed dog is presented in

Figure
2. Successful results have been obtained in terms of diagnosis of elbow dysplasia by alternative techniques and methods. Nuclear medicine has been used to aid in localizing lameness to the elbow joint. Ultrasonography has proven helpful for imaging the soft tissue structures adjacent to the joint as well as superficial bone abnormalities, including visualization of FMCP. Computed Tomography and Magnetic Resonance Imaging are advanced imaging modalities that allow visualization of the elbow in multiple planes (transverse, dorsal, sagittal) and into three-dimensional reconstructions, thus allowing lesions to be more accurately and comprehensively visualized. Arthroscopy allows minimally invasive surgical applications for diagnosis and treatment by to obtain a magnified panoramic view of the inside of a joint. Recently, alternate techniques and modalities have expanded our knowledge of elbow dysplasia and our clinical approach to this disorder.

Figure 2 A and B, Lateral and cranial caudal radiographs of a normal elbow in an immature large breed dog. C and D, Lateral and cranial caudal radiographs of a normal elbow in a mature large breed dog. Note the outline of the semilunar notch and equal joint space (black arrows). The medial coronoid process (white arrowhead) lies at the same level as the Radius head.

Elbow İncongruity (Eİ)
Radioulnar length mismatch, in which the radius ends proximal or distal to the coronoid processes of the ulna, has been reported in numerous studies. It is assumed that a short radius transfers the weight above normal physiological loads to the medial coronoid process of the ulna. Excessive cyclic loading leads to fatigue microdamage of the subchondral bone. The excised medial coronoid processes of 38 dogs with ruptured medial coronoid process (FCP) were examined and described histological signs of fatigue microdamage and osteocyte loss, consistent with this hypothesis.

Numerous studies have also identified an association between FCP and short radius. The presence of FCP without significant mismatch is explained by the observation that the mismatch is not static, will increase and decrease at different stages of skeletal growth, and will generally result in a conforming joint at maturity. However, the evidence for this hypothesis is anecdotal and studies describing the sequential development of the elbow joint in several dogs are required for confirmation. In contrast to a short radius, a short ulna displaces the humeral trochlea proximal to the ulna and overloads the anconeal process. This interferes with the bony fusion of the anconeal process at 20-22 weeks of age in large dogs with a separate ossification center, leading to an unfused anconeal process (UAP).

Figure 3. Humeroradial, humeroulnar and radioulnar joint spaces (arrows) assessed at computed tomography sagittal (A) and dorsal (B) reconstructed images for elbow incongruity evaluation.

UNUNİTED ANCONEAL PROCESS (UAP)

The term ununited anconeal process is generally used to describe a failure of the center of ossification of the anconeal process of the ulna to fuse completely with its parent structure.

The disease generally presents itself as an intermittent, unilateral, subtle to severe forelimb lameness of gradual onset. Upon physical examination, some crepitus may be noted while abduction a range of motion, and the animal may experience mild to moderate discomfort upon hyperflexion and hyperextension. Some of the more chronically affected animals exhibit lateral swelling of the joint capsule in the area of the anconeus musclea result of chronic synovitis, osteoarthrosis, and joint capsular thickening. Deep digital palpation of the anconeal process through the anconeus muscle with the elbow in flexion may likewise result in the dog

exhibiting pain. Affected animals have been reported to manifest a characteristic stance in which their front paws point laterally and their elbows are abducted, with a characteristic abduction or "winging out" of the elbow when gaited.

UAP has been described as a manifestation of osteochondrosis. Osteochondrosis is disturbed endochondral ossification of articular or physeal cartilage. The cartilage continues to grow and it becomes abnormally thick and obviously less resistant to mechanical stress. In other cases, Osteochondrosis causes retarded growth or premature closure of a growth plate. Retention of cartilage in the ulna may occasionally lead to retarted growth of the ulna; overgrowth of the radius with a relatively shorter ulna could be the cause of UAP. The radius that is too long relative to the ulna forces the trochlea of the humerus in a proximal direction, which exerts more pressure than normal on the anconeal process, resulting in damage to the joint cartilage and to the ossification center of the anconeal process.

The most significant radiographic sign of UAP is the appearance of a radiolucent line of separation between the olecranon and the anconeal process (Fig.3). This line may be present in varying degrees since the anconeal process can actually be partially fused. The processus anconeus may be completely separated or joined to the ulna by fibrous or fibrocartilaginous tissue. If the trauma is so severe as to result in complete separation of the anconeal epiphysis from the ulnar diaphysis and there is no secondary attachment of the anconeal process to the synovial membrane, the anconeus can undergo complete osteonecrosis.

UAP is recognized by a disruption of the articular cartilage of the semilunar notch in the area of the physis. There may be some thickening of the joint capsule, and a small degree of marginal cartilaginous osteophytosis may form at the lateral edges of the articular cartilage of the trochlear notch. In chronic cases of UAP, the changes of secondary osteoarthrosis are readily apparent.



Figure 3. Extreme flexed lateral radiographic projection of the elbow joint. The ununited anconeal process is completely separated from the ulna by the line at the point of the arrow.

FRAGMENTED MEDIAL CORONOID PROCESS (FMCP)– OSTEOCHONDRITIS DISSECANS (OCD)
The cartilaginous medial coronoid process ossifies from its base to the tip and ossification is completed at 20 to 22 weeks. This delay in ossification of the medial coronoid process may predispose it to fragmentation when mechanical stresses are applied. The fragmented coronoid process occurs at 4 to 10 months of age.
Study of the distribution of forces between the articular surface of the humerus and radius, and between the humerus and ulna in normal canine joints shows that the ulna is an important structure in the transfer of load. Overgrowth of the ulna places an abnormal load on the medial coronoid process and the medial condyle of the humerus; FMCP, OCD, or both in combination could appear. The OCD lesion lies opposite the medial coronoid process. During the arthroscopic examinations, cartilage surface was determined to be rough and yellowish in cases with OCD in caput humeri. OCD can affect multiple joints (elbow, shoulder, stifle, hock) and is commonly bilateral. The resulting malalignment of the proximal ulna and radius caused much of the weight that was transferred from the humeral condyle to the antebrachium to be transmitted through the small, elevated medial coronoid process, leading to fragmentation or abnormal ossification of the coronoid process.

Owing to mechanical stress, fissures can result within the thickened cartilage of medial condyle that eventually leads to the formation of a cartilage flap or OCD lesion.(Fig 4) A calcified cartilaginous flap maybe seen radiographically as a thin, linear, mineral opacity covering the defect. If the overgrowth of the ulna develops late, the development of the skeleton has reached a stage of near maturity that does not provide the ground for the appearance of FMCP and OCD. In that case, the increased load on the humeroulnar compartment of the elbow joints leads only to erosion, or "kissing lesion" that may extend into the underlying bone.

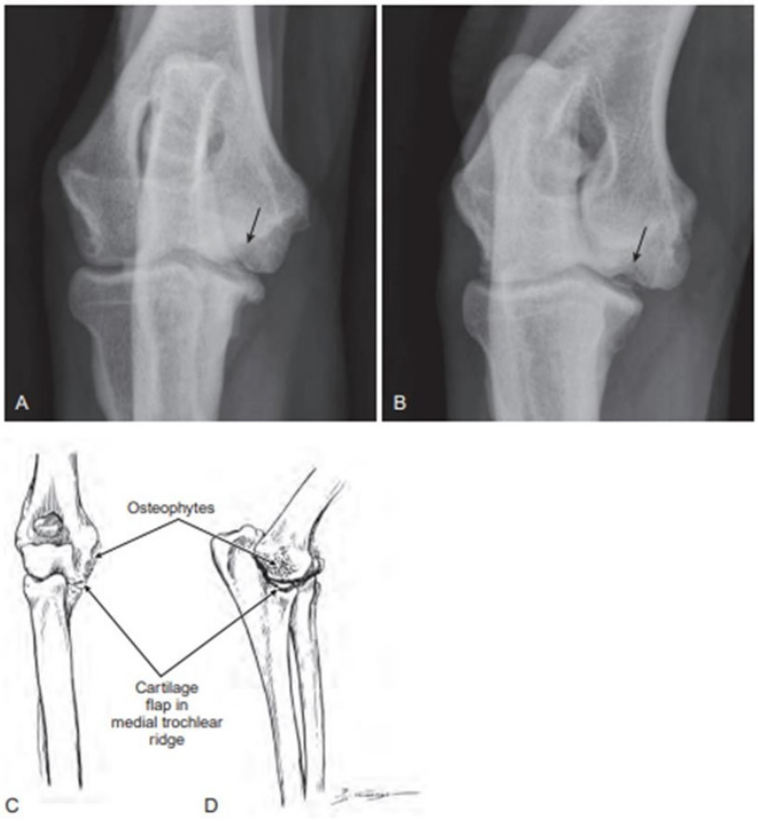

Figure 4. Osteochondritis dissecans (OCD) of the medial humeral condyle. A, Subchondral defect (arrow) is seen in this craniocaudal view. In B,A, the caudolateral cranioma quadrant of the same elbow is oblique. This oblique view can help show finer lesions. C, OCD shown here at the trochlear ridge. Concurrent osteophytes are often found in the medial

epicondyle. D, Although the cartilage flap is seen in this drawing, it is rarely seen radiographically due to the overlapping of the condyles and the cartilage composition.

A FMCP might be separated from the fracture bed and remain viable because it is loosely attached to the joint capsule from which it continues to maintain its blood supply. Thus, if displaced, the fragments may remain unchanged or, because of a persistent blood supply, the fragments of cartilage may become larger and may ossify or fragments of bone may enlarge. During the arthroscopic examinations, when the cartilaginous part was free mobilizing, it was determined that the pink subchondral bone was cleaved in the region where the lesion was absent. If it is not removed surgically, it gradually becomes free but rarely mineralizes; it may detach and form a joint Mouse.

Definitive radiographic identification of FCP often is not possible because of super- imposition of the radial head over the medial coronoid process. Fissures in the cartilage or slightly irregular articular margins would be the least abnormal, but the resulting degenerative changes would eventually become evident radiographically (fig.5). The most significant radiographic sign of FMCP are the osteophytes located on the proximal and lateral aspects of the anconeal process. These osteophytes are not visible radiographically until the patient is 7-8 months old. Arthroscopy of the elbow joint allows direct visualization of the processus coronoideus medialis, where FMCP begins but not radiographically, allowing the diagnosis by displaying cartilage abnormalities, cracks, osteophyte formation, joint mice and osteoarthritis.

separation.

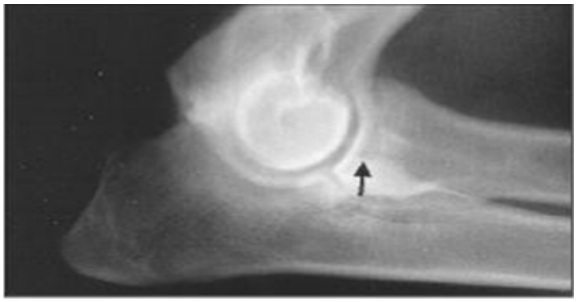

Figure 5. Extreme flexed lateral radiographic projection of the elbow joint. Although not typically evident via radiographic examination, the arrow marks the line of separation of a fragmented medial coronoid process. A small, triangular, radiodense fragment can be seen adjacent to the line of

Treatment for elbow dysplasia will vary according to the individual case. Factors to be considered are the present amount of degenerative joint disease, age of the patient and degree

of lameness. Typically all immature dogs showing lameness referable to FCP, OCD or a UAP are surgical candidates. Removal of the unstable component may provide for some decrease in pain. Dogs with pain from severe degenerative changes, but in which the joint is stable, are not considered surgical candidates because surgery may disrupt stability and aggravate the problem. Surgery is recommended to facilitate healing of the cartilagenous defect and to remove the loose fragments.

When an animal is markedly lame in one leg, it is difficult to assess lameness in the contralateral leg. Both limbs should be radiographed even if only one limb is clinically lame. An additional danger is that the loose cartilage flap may survive within the joint to become a joint mouse that will cause severe inflammatory changes and degenerative joint disease. Partially attached flaps have been removed in 3-year-old dogs.

Usually the lag screw principle have been for replacement of the ununited anconeal process; the average time to union post surgery is 6 to 8 weeks. If the bone stock of the process is initially such that stable fixation is impossible or if nonunion persists for longer than 6 to 8 months post osteosynthesis, the process may be removed. While removal of the free fragment may relieve symptoms for a while, it is the opinion of many that within 2 to 3 years thereafter the animals once again manifest clinical signs of disease related to the chronic instability produced by progressive weight bearing. For these animals, salicylates remain the first line of defense, followed by nonsteroidal anti-inflammatory (NSAID) agents.

Conventional surgical treatment of medial compartment disease is by an open cranial- medial approach to the coronoid region of the elbow. This allows for removal of fragments that remain near the site of fragmentation, but visualization is limited for dislodged fragments or pathology that extends beyond the cranial-medial coronoid region. Also, traumatic diagnosis and surgical methods should be avoided in joint diseases. Therefore, arthroscopy is recommended, which is a non invasive method that can obtain very good images with minimal trauma to the joint, shortens the operation time, reduces the morbidity, reduces the postoperative recovery period and decreases the pain severely.

Arthroscopy procedure is used for the treatment of intra-articular lesions, removal of loose pieces and pathological parts, joint irrigation, debridement of the infected joint, resection of osteophytes, synovectomy, excision of radius head, osteochondritis and villonodular synovitis. Care should be taken to position the lateral tilted animals so that the arthroscopic elbow joint can move easily, with the arthroscopic examination positioned below the elbow
joint to be performed. The medial, craniolateral, and caudal approach to the elbow joint is possible. The medial,

craniolateral, and caudal approach to the elbow joint is possible. In some cases it is necessary to compensate the craniolateral approach with the medial approach when since only the medial approach displays the cranial portion of the processus coronoideus medialis.

The arthroscopy used to facilitate the identification and removal of parts. Although there is clinical relief from removing the fragments alone, most dogs will still have progression of osteoarthritis and will have persistence or recurrence of lameness over time. The goal of fragment removal alone is to reduce the impact to the joint and slow the progression of osteoarthritis. Progression of osteoarthritis can usually be controlled by treatment with long- standing chondroprotective and NSAID drugs.

Recent research indicates a dynamic model may be a more accurate explanation for medial compartment disease than the static one. The dynamic model is based on the observation that dogs with elbow dysplasia usually have a narrow-based forelimb conformation that results in asymmetrical overloading of the medial elbow compartment. The imbalance in the power distribution on the articular surface causes degenerative joint disease as a secondary event in the long-time. The fragmentation, OCD lesions, and incongruity are the symptoms of this overload rather than the primary cause.

Because the dynamic model states that abnormal conformation is the cause of the medial compartment overload and pathology, treatment requires changing the conformation of the limb; this requires cutting and appropriately realigning the bones an osteotomy. The theory behind the dynamic model was originally confirmed experimentally and clinically through the development of the sliding humeral osteotomy (SHO) procedure. SHO involves cutting the humerus mid-shaft and applying a specialized plate to shift the humerus medially, thereby realigning the limb and the way the elbow loads. Although reports demonstrate a clinical benefit to this procedure, the invasiveness, technical difficulty, and potential for significant complications have largely prevented its adoption.

In 2007, the use of a proximal abducting ulnar (PAUL) osteotomy technique was introduced. The PAUL technique aimed at unloading the medial compartment of the elbow joint. This technique cuts and realigns with corresponding to 4°, 6° and 8° of abduction dedicated ALPS 10 stepped plates of the proximal ulna, shifting the loading of the elbow from an abnormal medial compartment overload to an even-loading across the elbow. The

advantages of PAUL over SHO include reduced tissue dissection and morbidity, fewer complications, and correction of the limb conformation without cutting a weight-bearing bone. PAUL also uses a titanium locking implant which has improved fixation security and lower infection potential than stainless steel implants. Fibrocartilagenous healing of eburnated bone as early as four weeks post-PAUL has been documented by arthroscopy. Combined arthroscopy with proximal abduction ulnar (PAUL) osteotomy technique focused on the underlying cause of elbow dysplasia has reduced clinical findings and the need for NSAID drugs.

The PAUL technique is particularly successful in early interventional patients but unadvisable for radial head erosion, medial & lateral joint collapse, end-stage osteoarthritis and over 9 agehas patients.
The pathogenesis of this disease remains poorly understood and controversial. Multiple studies support the theory that the various components of ED are heritable. This makes it increasingly important to reduce the incidence of the disease through selective breeding, which has been shown to reduce its incidence.

PREVENTİON OF ELBOW DYSPLASİA
It is now clear that OCD and FCP carry a high degree of hereditability. Owners and breeders should be advised not to breed from affected animals. Routine elbow radiographic screening programmes have been in use in Scandinavia for many years to reduce the incidence of elbow dysplasia. The British Veterinary Association (BVA) elbow screening scheme was introduced in the UK in 1998. It is aimed at screening potential breeding animals for radiographic evidence of elbow dysplasia which has not necessarily caused clinical signs. Both

primary lesions and secondary osteoarthritic changes are looked for and scored. The value of this scheme has been much debated and its ability to reduce the incidence of elbow dysplasia in the UK remains to be seen, though such schemes appear to have improved the situation in Scandinavia.

CONCLUSIONS

Joint mismatch is recognized as the primary cause of the various manifestations of elbow dysplasia, but OC also appears to play a role in some canine patients. Joint mismatch may occur due to radioulnar length mismatch, in which the radial head articulates above or below the medial coronoid process and therefore transmits excessive force to the medial coronoid process or anconeal process, but the exact mechanism is more complex and still not understood. Other forms of incompatibility have been suggested, but are currently not adequately supported in the literature. Treatment (if possible) should aim to correct any pathology in the joint and may include removal of loose fragments, resection of damaged subchondral bone, and debridement or replacement of damaged cartilage. Ideally, procedures should be performed arthroscopically. If the elbow is severely injured, palliative procedures are available, but most need further studies to determine their effectiveness and appropriate indications. It is important to note that the lack of objective measures, such as gait analysis and the potential confounding effects of other supportive treatments, reduces the value of what has been published on the treatment of elbow dysplasia in dogs. In particular, biomechanical testing of the elbow joint to improve our understanding of dog walking is important research that could provide viable treatment alternatives for this common and debilitating disease.

REFERENCES

[1] Amato, N.S., 2014. "Medial Compartment Disease of the Elbow ", Clinician's Brief. August:17-21
[2] Bardet, J.F. 1997. " Arthroscopy of the Elbow in Dogs Part I: The Normal Arthroscopic Anatomy Using the Craniolateral Portal ", Vet. Comp. Orthop. Traumatol. 10 : 1- 5
[3] Bardet, J.F. 1997. "Arthroscopy of the Elbow in Dogs Part II: The Cranial Portals in the Diagnosis and Treatment of the Lesions of the Coronoid Process ", Vet. Comp.
[4] Böttcher, P., 2011b. Radio-ulnar incongruence in dogs with elbow dysplasia. In: Proceedings of the American College of Veterinary Surgeons Symposium, Chicago, USA, pp. 110–112
[5] Bureau, S. and Bardet, J.F. 2010. " Elbow Dysplasia ", Mechanisms Of Disease In Small Animal Surgery 3rd Edition, BOJRAB, M.J. ve MONNET, E. The United States Of America: Teton NewMedia (s. 628-633)
[6] Cook, C.R. Ve Cook, J.L. 2009. " Diagnostic Imaging of Canine Elbow Dysplasia: A Review ", Veterinary Surgery, 38(2), 144-153
[7] Cornell University Veterinary Specialists, "Veterinary Arthroscopy ", http://www.cuvs.org/pdf/cuvs-client-info-sheet-arthroscopy.pdf , Last access date : March 2021
[8] Danielson, K.C., Fitzpatrick, N., Muir, P., Manley, P.A., 2006. Histomorphometry of fragmented medial coronoid process in dogs: A comparison of affected and normal coronoid processes. Veterinary Surgery 35, 501–509.
[9] Degner, D.A. " Elbow Dysplasia In Dog ", Vet Surgery Central, http://www.vetsurgerycentral.com/elbow_dysplasia.htm ,
[10] Denny, H., & Butterworth, S. (2008). A guide to canine and feline orthopaedic surgery.
[11] Fitzpatrick, N., Smith, T., Evans, R.B., Yeadon, R., 2009. "Radiographic and Arthroscopic Findings in the Elbow Joints of 263 Dogs with Medial Coronoid Diseas ",Veterinary Surgery, 38: 213–223
[12] Fitzpatrick, N., Yeadon, R., Smith, T., Schulz, K.S. 2009. " Techniques of Application and Initial Clinical Experience with Sliding Humeral Osteotomy for Treatment of Medial Compartment Disease of the Canine Elbow ", Veterinary Surgery, 38(2), 261-278
[13] Foster, R. Ve Smith, M. "Elbow Dysplasia", Pet Education, http://www.peteducation.com/article.cfm?c=2+2084&aid=431 , Last Accede : 17 May 2017.
[14] Fujita, Y., Shulz, K.S., Mason, D.R., Kass, P.H. Ve Stover, S.M., 2003. "Effect of Humeral Osteotomy on Joint Surface Contact in Canine Elbow Joints ", Am. J. Vet. Res., 64(4):506-11
[15] Gemmill, T.J., Mellor, D.J., Clements, D.N., Clarke, S.P., Farrell, M., Bennett, D., Carmichael, S., 2005. Evaluation of elbow incongruency using reconstructed CT in dogs suffering fragmented coronoid process. Journal of Small Animal Practice 46, 327–333.

[16] Grondalen, J. & Lingaas, F. (1991) Arthrosis in the elbow joint of young rapidly growing dogs: a genetic investigation. Journal of Small Animal Practice, 32,46044.
[17] Guthrie, S. & Pidduck, H.G. (1990) Hereditability of elbow osteochondrosis within a closed population of dogs. Journal of Small Animal Practice, 31,93-5.
[18] Herron, M.R., 1970. "Ununited Anconeal Process: A New Approach to Surgical Repair ", Mod. Vet. Pract., 51:30
[19] Kramer, A., Holsworthy, I.G., Wisner, E.R., Kass, P.H., Schultz, K.S., 2006. Computed tomographic evaluation of canine radioulnar incongruence in vivo. Veterinary Surgery 35, 24–29.
[20] KYON, "Proximal Abducting ULnar Osteotomy ", http://www.kyon.ch/current- products/proximal-abducting-ulnar-osteotomy-paul ,Last access date : May 2021
[21] Lenehan, T. M., & Van Sickle, D. C. (1985). Ununited anconeal process, ununited medial coronoid process, ununited medial epicondyle, patella cubiti, and sesamoidal fragments of the elbow. Newton CD, Nunamaker CM. Textbook of Small Animal Orthopedics. Philadelphia, JB Lippincott Co, 999-1012.
[22] Mason, D.R., Schulz, K.S., Fujita, Y., Kass, P.H. Ve Stover, S.M., 2005. " In Vitro Force Mapping of Normal Canine Humeroradial and Humeroulnar Joints ",Am. J. Vet. Res., 66(1):132-5
[23] Mason, D.R., Schulz. K.S., Samii. V.F., Fujita, Y., Hornof, W.J., Herrgesell, E.J., Long, C.D., Morgan, J.P., Kass, P.H., 2002. " Sensitivity Of Radiographic Evaluation Of Radio-Ulnar Incongruence in the Dog in Vitro ", Vet. Surg. 31: 125-32
[24 Meyer-Lindberg, A., Fehr, M., Nolte, I., 2006. Co-existance of UAP and FCP of the ulna in the dog. Journal of Small Animal Practice 47, 61–65.
[25] Murphy, S.T., Lewis, D.D., Shiroma, J.T., Neuwirth, L.A., Parker, R.B., Kubilis, P.S., 1998. " Effect of Radiographic Positioning on Interpretation of Cubital Joint Congruity in Dogs", Am. J. Vet. Res., 59(11):1351-7
[26] Novotny, D., Runyon, C.L., 1986. " Osteochondritis Dissecans in the Dog ", Iowa State University Digital Repository, 48(1), 46-50
[27] Olsson, S.E., 1993. Pathophysiology, morphology, and clinical signs of osteochondrosis in the dog. In: Disease Mechanisms in Small Animal Surgery, Second Ed. Lea and Febiger, Philadelphia, USA, pp. 777–796.
Orthop. Traumatol. 10: 60-66
[28] Orthopedic Foundation For Animals, https://www.ofa.org/pdf/elbowarticle.pdf Last access date: March 2021
[29 Preston, C.A., Schulz, K.S., Kass, P.H., 2000. In vitro determination for contact areas in the normal elbow joint of dogs. American Journal of Veterinary Research 61, 1315–1321.
[30 Sjöström, L., Kasstöm, H., Källber, M., 1995. Ununited anconeal process in the dog. Pathogenesis and treatment by osteotomy of the ulna. Veterinary and Comparative Orthopedics and Traumatology 8, 170–176.
[31] Van Sickle, D.C., 1966. A comparative study of the postnatal elbow development of the Greyhound and the German Shepherd dog. Journal of the American Veterinary Medical Association 147, 1650–1651.
[32] Vezzoni, A., 2012. "Proximal Abducting ULnar Osteotomy for Elbow Medial Compartment Disease; Early Clinical Experience ", KYON Symposium. Zürich. April 21-22
[33] Wind, A., 1986. Elbow incongruity and developmental elbow disease in the dog: Part II. Journal of the American Animal Hospital Association 22, 725–730.

Felin Atopik Deri Sendromu: Sınıflandırma-Teşhis-Sağaltım Denkleminde Olgu Tecrübeleri(M)

Prof. Dr. Kerem Ural
Aydın Adnan Menderes Üniversitesi

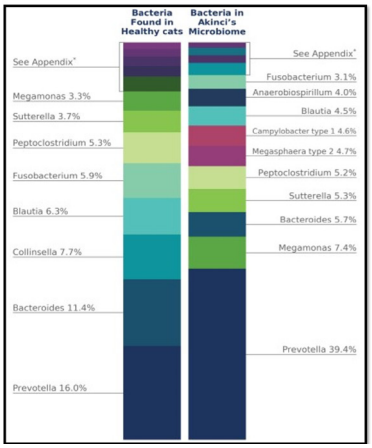

Klasik terminolojiye göre kedi atopik sendromu (faS), kediler arasında birkaç farklı alerjik bozukluk formunu temsil edebilmektedir. Önceden kaydedilen ilgili tanımlar, mide-bağırsak bozuklukları, alerjik dermatit, astım/solunum hastalıkları ile birlikte çevresel alerjenlere ve gıdalara karşı aşırı duyarlılık ve ayrıca pire alerjisi dermatitiydi. Kediler çevresel alerjenlere karşı aşırı duyarlılık gösterse bile, iyi bilinen "atopik dermatit" terminolojisi ile ilgili bugüne kadar kavram karmaşası mevcuttur. Birkaç benzer/farklı ikame terminoloji [örn. pire dışı, gıda kaynaklı olmayan kedi aşırı duyarlılık dermatiti vb.] önerilmiştir. Yakın zamanda yazılmış bir derlemede Santoro ve ark. (2021) terminolojiyi "kedi atopik deri sendromu" (faAS'ler) olarak iyi tanımlamıştır. Burada Prof. Dr. Kerem URAL, kişisel/akademik faAS arşivinde yer alan birçok olguyu, doğru teşhis ve bağırsak geçirgenliği hedefli 'bağırsak-beyin-deri ekseni' sağaltım modalitesine tabi tutulan vakalarla birlikte mikrobiyom analizlerini, pre, probiyotikler nutrasötikler ve fekal mikrobiyota transplantasyonu sunacaktır.

Feline Atopic Skin Syndrome: (My)Case experiences among classfication-diagnosis-treatment equation

Prof. Dr. Kerem Ural
Aydın Adnan Menderes University, Faculty of Veterinary, Department of Internal Medicine, Aydın

Given the classical nomenclature feline atopic syndrome (faS) represents several different forms of allergic disorders among cats. Relevant definitions enrolled were gastrointestinal disorders, allergic dermatitis, asthma/respiratory diseases along with hypersensitivity against environmental allergens and foods, also involving flea allergy dermatitis. To date incomprehensibility regarding the well recognized terminology "atopic dermatitis" even if denoting cats exhibited hypersensitivity to environmental allergens. Several similar/different substitute terminologies have been suggested, [i.e. nonflea, nonfood-induced feline hypersensitivity dermatitis etc.]. In a recently written review Santoro et al. (2021) well described terminology as "feline atopic skin syndrome" (faASs). Herein Prof. Dr. Kerem URAL would present several cases were involved at his personnal/academical archive of faASs, with cases subjected to correct diagnsosis and intestinal permability targetted 'gut-brain-skin axis' treatment modality along with pre-, pro-biotics, nutraceuticals and fecal microbiota transplantation.

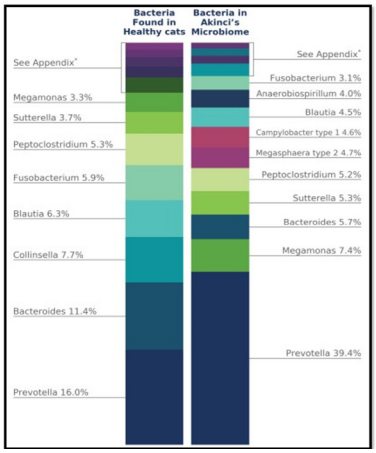

Endokrin, Otoimmun ve İnfeksiyöz (E.O.E) Dermatozlar
Prof. Dr. Kerem Ural
Aydın Adnan Menderes Üniversitesi

E.A.O. Dermatozlar

Veteriner Gastroentero-Dermatoloji Alanında tanı merkezli gelişmeleri müteakip hastalıklara yönelik farkındalık artmaktadır. Aynı oranda teşhis doğrulandıkça, sağaltım başarısı da artış göstermektedir. Beyin-bağırsak-deri ekseninde algoritmik yaklaşımlar her geçen gün daha da önem kazanmakta, hastalıklar derinine irdelendikçe tanısal yaklaşım kolaylaşmaktadır.

16. KHVHD Kongresi kapsamında gerçekleştireceğim ilk sözlü tebliğimde tamamen kendi kişisel arşivimde yer alan sayısız dermatozlu vaka paylaşımında bulunacağım. Olgu kayıtlarını doğru sınıflandırma, eş zamanlı rasyonel analiz (gereksiz ve zaman kaybettiren prosedürlerin ekarte edilmesi) ile teşhise yönelik ipuçları bağlamında sunulacağı aşikardır.

E.O.E. Dermatozlar birbirlerine benzeyen/benzeşen klinik bulgularla seyretmekte, bu yönleri ile sağaltımda genel yaklaşım ve tek düze uygulamalar başarı getirmemektedir. Bakılayıcı ilaçlarla, tekarlayan dozlarda uygulamalar, eksik analiz, kesinliği olmayan teşhisler, kanıta dayalı olmayan veriler olumsuz sonuçlar doğurabilmektedir.,

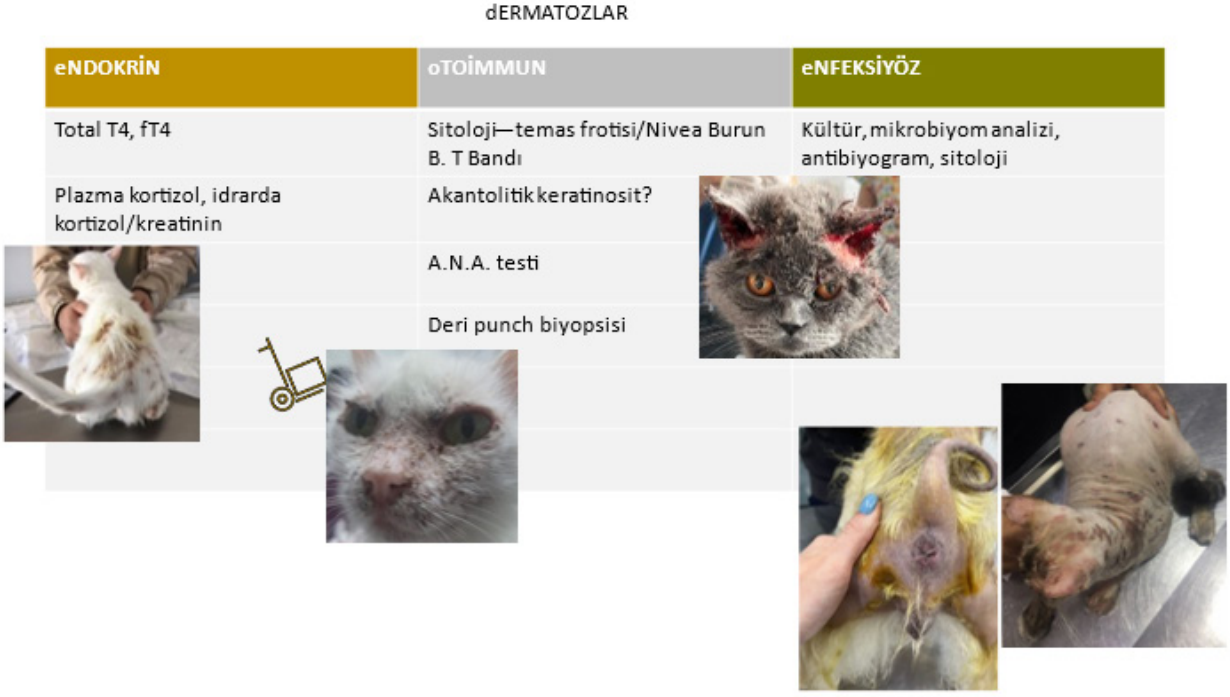

Algoritmik yaklaşımda bazı püf noktaları

Beslenme tuzakları fabrika ayarlarına döndürülmediği sürece, klinik iyileşme E.O.E. Dermatozlar'da beklenmemelidir. İmmunonutrisyonel yaklaşım, nutrisyonel açlığın önüne geçilmesi, bağırsak geçirgenliğinin azaltılması, selektif digestif dekontaminasyon, ince bağırsakta aşırı bakteriyel kolonizasyonun engellenmesi, intestinal permeabilitenin düzenlenmesi ve mukozal immünitenin güçlendirilmesi sağaltımda ana hedeflerdendir.

Endocrine, Autoimmune and Infectious (E.A.I) Dermatoses

Prof. Dr. Kerem Ural
Aydın Adnan Menderes Üniversitesi

E.A.I. Dermatoses

Taking into account diagnosisi based developments regarding the field of Veterinary Gastroentero-Dermatology, disease awareness ins increasing. As the diagnosis has been confirmed as the same rate, treatment success increases.Algorithmic approaches on the brain-gut-skin axis has gained more importance day by day and thus diagnostic approach becomes easier as the diseases are examined in depth.

Regarding my first oral presentation on behalf of 16.th. KHVHD Congress, i will share several cases with dermatoses belonging to my personal archive. Case records would thus be presented within correct classification, real time rationale analysis (exclusion of unnecessary and time consuming procedures) within clues directed to diagnosis.

E.A.I. Dermatoses progress with similar clinical findings and to those of aspects general approach and uniform applications therefore do not bring success. To those of suppressive drugs within repetitive doses, incomplete analysis, non-evidence based data could result within negative outcomes.

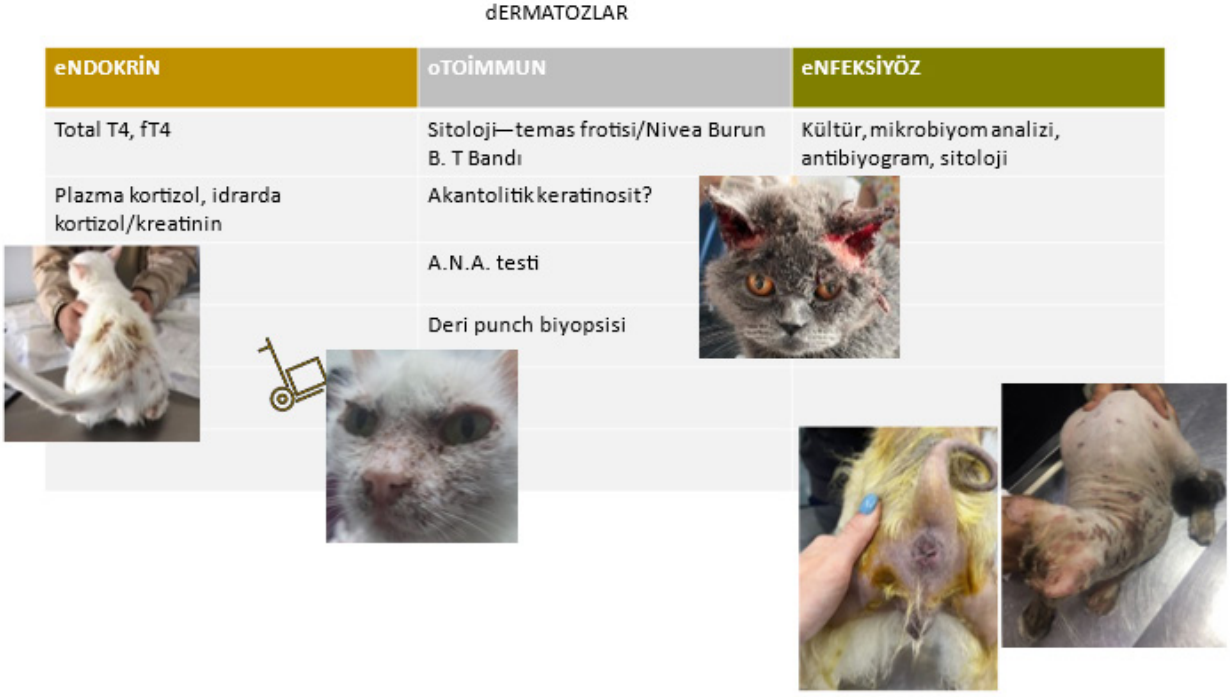

Algorithmic approach within some clues

Clinical recovery should not deem available until nutritional entrapment could reset to factory settings among E.A.I. Dermatoses. Immunonutritional approcach, prevention of nutritional starvation, diminishing leaky gut, selective digestive decontamination, blocking small intestinal bacterial owergrowth, modulation of intestinal permeability and enpowering mucosal immunity are all main targets of treament.

6 KASIM 2022, PAZAR / *6 NOVEMBER 2022, SUNDAY*
WORKSHOP / *WORKSHOP*

Genel Periodontal Tedavi
Brook A. Niemiec, DVM
Diplomate, American veterinary Dental College
Fellow, Academy of Veterinary Dentistry

San Diego Vet Dental Training Center
www.vetdentaltraining.com
www.vetdentalrad.com

Günümüzde periodontal tedavinin temeli plak kontrolüdür. Bu da hastalığın evresine bağlı olarak iki ila dört bileşen aracılığıyla gerçekleştirilir. Bu bileşenler; kapsamlı bir diş profilaksisi, evde bakım, periodontal cerrahi ve diş çekimidir. Tedavi için çok sayıda seçenek vardır. Bu derste temel bilgiler ele alınacak ve mevcut seçeneklere değinilecektir.

Periodontal tedavinin temel taşı, kapsamlı bir diş profilaksisidir. Bu, uygun şekilde şişirilmiş bir endotrakeal tüp ile genel anestezi altında yapılmalıdır. Profilaksi aşağıdaki adımları içermelidir.

Adım 1: Ameliyat öncesi muayene ve konsültasyon
Bu genellikle profesyonel bir diş profilaksisinin en çok ihmal edilen bir adımıdır. Veteriner hekim, mümkün olduğu kadar eksiksiz fiziksel ve sözlü muayene yapmalıdır. Fiziksel muayene (pre-operatif testler ile birlikte) anestezi güvenliğinin sağlanmasına yardımcı olacaktır. Ağız muayenesi, belirgin patolojiyi (kırık, içten lekelenmiş veya motil dişler, oral kitleler ve rezorptif lezyonlar) tanımlayacak ve ayrıca periodontal durumun ön değerlendirmesine izin verecektir. Veteriner hekim, daha sonra bulunan çeşitli hastalık süreçlerini ve mevcut tedavi seçeneklerini tartışabilir. Hekim fiziksel bulgulara dayanarak hem finansal hem de operasyon için ayrılacak zaman ile ilgili daha doğru bir tahmin oluşturabilir. Her ikisi de anestezi sırasında oluşabilecek zamanlama ve hasta yakınının finansmanı ile ilgili sorunları azaltacaktır. Bu küçük zaman yatırımı, sürece dahil olan herkesin (veteriner hekim, teknisyen, resepsiyonist, hasta sahibi ve hasta) deneyimini iyileştirecektir.

Adım 2: Klorheksidin lavajı
Ağız boşluğu kontamine bir alandır ve diş temizliği hafif invaziv bir işlemdir. Bu nedenle genellikle geçici bir bakteriyemi ile sonuçlanır. Bakteriyel yükü azaltmak için tedavi sürecine başlamadan önce ağzın %0.12'lik klorheksidin glukonat solüsyonu ile temizlenmesi tavsiye edilir.

Adım 3: Supragingival detertraj
Bu, mekanik veya elle detertraj yoluyla gerçekleştirilebilir. Mekanik kazıyıcılar, anestezi süresini azaltır; sonik ve ultrasonik türleri vardır. Günümüzde veteriner diş hekimliğinde kullanılan en yaygın mekanik kazıyıcı türü ultrasonik detertraj cihazlarıdır. Manyetostriktif ve piezoelektrik olmak üzere iki ana tipi vardır. Bu kazıyıcıların her ikisi de yaklaşık 45.000 Hertz'de titreşir. Çok verimlidirler ve soğutucu sprey ile (kavitasyon) antibakteriyel etki yaratma faydaları da vardır. Ancak dişe daha fazla zarar verebilirler ve geride diş taşı bırakabilirler. Bu nedenle, diş taşının tamamen ortadan kaldırılmasını sağlamak için ultrasonik detertraj sonrası elle detertraj yapılması tavsiye edilmiştir. Sonik kazıyıcılar, sıkıştırılmış hava ile çalışır ve 8-18.000 hertz'de titreşir. Daha güvenlidirler, ancak sonik kazıyıcılardan daha yavaş olmakla birlikte kavitasyon özellikleri de yoktur. Maksimum titreşim alanı uçtan uca 1-3 mm'dir. Aletin uç kısmını veya arkasını kullanmaktan kaçının çünkü bunlar hem diş taşının temizlenmesi için etkili değildir hem de potansiyel olarak dişe zarar verebilir. Enstrüman dişin üzerine yerleştirilir ve 15 saniyeye kadar diş üzerinde tutulur. Alet dişle temas etmediğinde kazıyıcı etkili olmaz. Aleti, diş yüzeyinin her mm2'sini kaplayacak şekilde geniş süpürme hareketleriyle diş üzerinde YAVAŞÇA çalıştırın.

Elle detertraj, bir kretuar (scaler) ile yapılır. Bu, keskin kenarları olan üçgen bir alettir. Ayrıca ucu çok sivridir. Kretuarlar, yalnızca supragingival kullanım için tasarlanmıştır. Kretuarlar (ve küretler) modifiye kalem tutuşuyla tutulur. Alet, başparmak ve işaret parmağı UÇLARI ile boğumlu veya lastikli ucundan nazikçe tutulur. Orta parmak, şaftın terminal ucuna yakın bir yere yerleştirilir ve diş taşı veya hastalıklı/pürüzlü diş/kök yüzeyini işaret eden titreşimleri hissetmek için kullanılır. Son olarak yüzük ve serçe parmaklar sabit bir yüzeyde dinlendirilir.
El aletleri yumuşak bir dokunuşla kullanılır ve diş pürüzsüz hissedilene kadar tekrar eden vuruşlarla dişin

üzerinden defalarca geçirilir. Bu adım bir küret ile gerçekleştirilebilir ve subgingival detertraj ile birleştirilebilir (aşağıya bakınız).

Adım 4: Subgingival detertraj
Bu adım en iyi şekilde bir küret ile elle gerçekleştirilir. Kürette 2 keskin kenar, küt bir uç ve taban bulunur. Bu sayede aşırı kuvvet uygulanmadığı sürece hassas periodontal dokuyu kesmeyecektir. Açısına göre uygun küret seçilir. Sayı ne kadar düşükse (yani 1-2) açı o kadar az olur ve ağzın daha rostral bölgelerinde kullanılır. Enstrümanın yüzü diş yüzeyine düz bir şekilde yerleştirilir ve sulkus veya cebin tabanına nazikçe konur. Yerine konduktan sonra, alet, şaft dişin uzun eksenine paralel olacak şekilde döndürülür. Bu manevrayla, diş taşı tutulacak ve aleti kök yüzeyi ve subgingival debridman için uygun konuma yerleştirecektir. Bu hareket, kök yüzeyi pürüzsüz hissedilene kadar birçok kez tekrarlanır. Alanın temizliği, gingival sulkusa basınçlı hava püskürtülmesiyle daha da iyi değerlendirilebilir. Bu durumda, kalan diş taşı, tebeşirimsi görünecektir. Teknik olarak çok zorlu bir prosedür olduğundan pratisyen, becerilerini geliştirmek için sürekli eğitim programlarına yönlendirilir.

Diş eti ve pulpada oluşabilecek termal hasar nedeniyle geleneksel ultrasonik kazıyıcılar subgingival olarak kullanılmamalıdır. Termal hasar, soğutucu suyun aletin ucuna ulaşamamasından kaynaklanır. Fakat bununla birlikte, subgingival kullanım için özel periodontal uçlara sahip sonik ve ultrasonik kazıyıcılar geliştirilmiştir. Bunların kullanımı çok daha kolay olduğu için yeni öğrenenlerin de elinde muhtemelen üstün bir temizlik ile sonuçlanacaktır. Supragingival detertrajda olduğu gibi, plak ve diş taşının çoğunu temizlemek için önce mekanik detertraj yapılması ve ardından elle detertraj ile takip edilmesi önerilir.

Adım 5: Polisaj
Detertraj (özellikle mekanik) diş yüzeyini (ve özellikle kökü) mikro bakıda pürüzlü hale getirir ve bu da plak retensiyonunu artırır. Polisaj ise diş yüzeyini pürüzsüzleştirerek plak tutulumunu azaltan bir prosedürdür. Polisaj tipik olarak, 90 derecelik bir açıya sahip anguldurvaya takılmış lastik bir polisaj ucuyla gerçekleştirilir. El aleti yavaş bir hızda çalıştırılmalı ve 3.000rpm'den hızlı olmamalıdır. Her zaman yeterli miktarda cila kullanıldığından emin olun. Polisaj ucunu kuru çalıştırmak sadece verimsiz olmakla kalmaz, aynı zamanda dişin aşırı ısınmasına da neden olabilir. Tıpkı detertrajda olduğu gibi, diş yüzeyinin her mm2'si parlatılmalıdır. Ek olarak, subgingival bölgeleri cilalarken lastik polisaj ucunun kenarlarını genişletmek için dişin üzerine hafif bir baskı uygulanmalıdır. Aşırı ısınmayı önlemek için bir diş bir seferde en fazla beş saniye parlatılabilir. Kısa bir aradan sonra aynı dişe geri dönülebilir (diğer dişler parlatılırken).

Adım 6: Sulkal lavaj
Detertraj ve polisaj adımları, gingival sulkusda diş taşı ve profilaksi pastası (bazıları bakteri yüklüdür) gibi artıkların birikmesine neden olacaktır. Bazı durumlarda görünür tortular olsa da her durumda mikroskobik kalıntılar bulunur. Bu maddeler sürekli enfeksiyon ve yangıya neden olacaktır. Bu nedenle sulkusun nazikçe yıkanması şiddetle tavsiye edilir. Lavaj, sulkusa nazikçe yerleştirilen kör uçlu bir kanül ile gerçekleştirilir ve çözelti, kemer boyunca yavaşça hareket ettirilirken enjekte edilir. Bazı yazarlar %0.12 Klorheksidin solüsyonunu tercih etse de tipik lavaj solüsyonu steril izotoniktir.

Adım 6 (a): Florür tedavisi (isteğe bağlı)
Bu, bazı diş hekimlerinin her durumda yapılmasını önerdiği, bazılarının ise yapılmasını asla önermediği tartışmalı bir adımdır. Florürün olumlu yönleri; antiplak ve antibakteriyel aktiviteleri, diş yapısını sertleştirmesi ve diş hassasiyetini azaltmasıdır. İkinci aktivite, diş eti çekilmesi ve sekonder kök açıklığı olan hastalarda çok önemlidir. Kök düzlemesi yapıldığında, sementumun kaldırılması, alttaki dentini açığa çıkarabilir. Bu durumda oluşabilen hassasiyet, diş hassasiyetinin hidrodinamik teorisinden kaynaklanır. Florür uygulaması bu hassasiyeti azaltmaya yardımcı olur.

Adım 7: Periodontal sondalama, oral değerlendirme ve diş haritası oluşturma
Bu adım kritiktir ancak çoğu zaman kötü performans gösterilir ve yeterince önemsenmez. Ağız boşluğunun tamamı hem görsel hem de dokunsal duyular kullanılarak sistematik olarak değerlendirilmelidir. Periodontal değerlendirme sırasında dikkatli bir görsel muayene yapılmalıdır. Periodontal cepleri belirlemek için periodontal sonda HER dişin etrafındaki altı noktaya yerleştirilmelidir. Bu, sonda durana kadar cebe hafifçe sokularak ve

ardından aleti dişin etrafında "yürüterek" gerçekleştirilir. Bir köpekte normal gingival sulkus derinliği 0-3 mm ve bir kedide 0-0,5 mm'dir. Tüm anormal bulgular diş haritasına kaydedilmelidir. Diş haritası 4 elle yapılmalıdır. Bu, bir kişinin ağzı değerlendirdiği ve patolojiyi tabloya kaydeden asistana seslendiği bir prosedürdür. Modifiye edilmiş triadan sistemini kullanmak, bu adımın verimliliğini büyük ölçüde artıracaktır. Diş haritaları, patolojinin uygun bir şekilde not edilmesine izin vermek için yeterli boyutta olmalıdır. Kabul edilebilir bir diş haritası için minimum boyut bir sayfanın 1/3'üdür, ancak veteriner diş hekimleri tam sayfa haritalar kullanır. Bunların örnekleri www.vetdentalrad.com/educationaldownloads adresinden indirilebilir.

Adım 8: Diş radyografileri:
Dental muayenede not edilen HERHANGİ bir patolojinin radyografisi çekilmelidir. Bu patolojiler, normalden daha büyük periodontal cep, kırık veya çatlak dişler, kitleler, şişlikler veya eksik dişler olabilir. Diş radyografileri dental patolojinin değerlendirilmesinde çok önemli bir yardımcıdır. Herhangi bir şüpheli vaka için www.vetdentalrad.com adresinden yardım alınabilir.

9. Adım: Tedavi planlaması
Pratisyen, mevcut olan tüm bilgileri (görsel, dokunsal ve radyografik) kullanarak uygun tedaviye karar verir. Ayrıca sağduyulu bir veteriner hekim, hastayı bir bütün olarak, sahibinin evde bakım yapma istek ve istekliliğini ve gerekli takipleri göz önünde bulunduracaktır. Hastanın dental planı tamamlandıktan sonra, bir tahmin oluşturulur ve onay için hasta yakını ile iletişime geçilir.

Adım 9 (a): Ek tedaviler
Ağız muayenesi ve hasta yakınının isteklerine göre herhangi bir ek tedavi yapılır. Eğer uygulanacak ek tedavi kapsamlıysa ve uzun bir anesteziye veya hekimin gereksiz yere acele etmesine neden olacaksa, işin geri kalanını yeniden planlamak kabul edilebilir bir alternatiftir. Yeniden planlama için sayısız olasılık vardır (referans dahil) ve okuyucu, bu yazıdaki diş çekimi ve kompozit yapıştırma makalelerinin yanı sıra prosedürler hakkında daha fazla bilgi için konuyla ilgili yazılara veya uygulamalı laboratuvarlara yönlendirilir. Bu bölümde sadece periodontal tedaviyi ele alacağız (aşağıya bakınız).

Adım 9 (b): Bariyer Dolgu Macunu (Oravet)
Yakın zamanda plak ve diş taşı birikimini azaltmak için bir bariyer dolgu macunu piyasaya sürülmüştür. Bu ürün, plak ve diş taşını azalttığı klinik olarak kanıtlanmış mumsu bir dolgu macunudur. Gingival sınır ve altına yerleştirilmesi nedeniyle gingivitisi ve dolayısıyla periodontal hastalığı azalttığı kanıtlanmamış olsa da teorik olarak işe yaraması gerektiği düşünülmektedir. Dental kontrol sonrası dişler kurutulur ve ardından ürün uygulanır. Hasta yakını bu uygulamayı takiben, evde kullanılması için hazırlanan preparatı haftalık olarak uygular.

Adım 10: Hasta yakını eğitimi
Ameliyat sonrası taburcu, periodontal tedavide önemli bir adımdır. Hasta yakınıyla birlikte radyografileri (ve varsa resimleri) gözden geçirmek için bu fırsatı kullanın. Bu, yalnızca bulgularınızı ve tedavinizi yeniden güçlendirmekle kalmayacak, aynı zamanda periodontal hastalığı tartışmanıza da olanak sağlayacaktır. Bu konuşma, yalnızca post-operatif talimatları içermemeli, aynı zamanda periodontal hastalık ve uzun süreli periodontal bakımı da kapsamalıdır.

Evde bakım:
Bu adım, periodontal tedavinin çok önemli bir parçasıdır. Yakın zamanda yapılan bir çalışma, ev bakımı yapılmazsa, periodontal ceplerin profilaksiden sonraki 2 hafta içinde yeniden enfekte olduğunu göstermiştir. Bu nedenle, profilaksi sonrasında her hasta yakını ile evde bakım konuşulmalıdır.
Evde bakımın aktif ve pasif olmak üzere iki bölümü vardır. Her ikisi de doğru yapıldığında etkili olabilir, ancak aktif bakım evde bakım için altın standarttır. Aktif evde bakım, öncelikle diş fırçalamaktan oluşur. Çeşitli veteriner diş fırçaları geliştirilmiştir ancak yumuşak bir çocuk diş fırçası da bu prosedür için etkilidir. Çok sayıda veteriner diş macunu da mevcuttur. Bunlar diş fırçasının lezzetini arttırır ve temizleme etkileri de vardır. İnsan diş macunları genellikle tavsiye edilmez. Bazı durumlarda kullanılabilecek antimikrobiyal preparatlar da vardır. Teknik: Fırçayı diş eti kenarına 45 derecelik bir açıyla yerleştirip dairesel bir hareket ile kullanın.

Sıklık: Plak oluşumunun önüne geçmek için günde bir kez ideal olacaktır, ancak çoğu sahip için bu gerçekçi değildir. Ağız sağlığı iyi olan hastalar için haftada üç gün minimum sıklık olarak kabul edilir. Hastanın periodontal hastalığı varsa günlük fırçalama gereklidir. Aktif evde bakım için diğer bir seçenek de klorheksidin solüsyonu kullanmaktır. Bunun, zaman içinde tutarlı bir şekilde yapıldığında gingivitisi azalttığı gözlemlenmiştir. Fırçalama ve durulama periodontal sağlığı büyük ölçüde iyileştirse de profesyonel temizlik ihtiyacını tamamen ortadan kaldırmaz.

Pasif evde bakım, periodontal hastalığı en aza indirmekteki diğer seçenektir ve hasta yakını tarafından herhangi bir çalışma gerektirmediğinden, yapılması daha olasıdır. Bu özellikle önemlidir çünkü uzun süreli tutarlılık diş bakımının etkinliğinde en önemli faktördür. Şu anda tartar ve plak oluşumunu azaltan birkaç diyet vardır ve ek olarak, tartar oluşumunu kontrol eden çiğneme ödülleri geliştirilmiştir.

Tüm bu ürünlerin plak ve diş taşını azalttığı gözlemlenmiştir, ancak diş eti kenarında değil, en çok kuron uçlarındaki plak ve tartar üzerinde etkilidirler. Supragingival plak ve diş taşı genel olarak patojenik değildir. Piyasadaki ürünlerden sadece ikisinin gingivitisi azalttığı klinik olarak kanıtlanmıştır.

Tüm pasif evde bakım ürünlerinin dezavantajı, hastanın tüm ağzıyla çiğneme olasılığının düşük olmasıdır; bu nedenle bazı alanlar kaçırılacaktır. Pasif evde bakım, çiğnemenin yoğunlaştığı karnasyal ve çevresindeki dişlerde en etkilidir. Aktif evde bakım ise aksine, muhtemelen bu dişlere erişim kolaylığı nedeniyle kesici ve köpek dişlerindeki plak ve diş taşını kontrol etmede en etkilidir. Bu nedenle, aktif ve pasif evde bakımın bir kombinasyonu idealdir.

Periodontal Cerrahi
Her tür için normalden büyük cepler patolojiktir ve tedaviye ihtiyaç duyar. Bunun profilaksiden ayrı bir prosedür olduğunu ve pratisyenin bunun için ücret alması gerektiğini belirtmek önemlidir. Periodontal tedavi, enfeksiyonun kök yüzeyinden (plak, diş taşı ve granülasyon dokusu) uzaklaştırılmasının yanı sıra hastalıklı kök yüzeyinin düzeltilmesini amaçlar. Bu da dokuların yeniden bağlanmasına ve cep derinliğinin azalmasına izin verecektir.
Köpek hastalarda 3 ile 5 mm arası, mobilitesi olmayan veya başka bir sorunu olmayan gingival cepler, en iyi kapalı kök düzlemesi prosedürü ve subgingival küretaj ile tedavi edilir. Bu adım, mekanik ve elle detertrajın bir kombinasyonu ile yukarıdaki subgingival kazımaya benzer şekilde gerçekleştirilir. Bu, iyileşmeyi desteklemek ve mümkün olduğunca temiz bir diş elde etmek için titizlikle yapılmalıdır.

Dokuların yeniden bağlanmasını teşvik etmenin ek bir yolu, sürekli salınan bir doksisiklin ürününün damlatılmasıdır. Bunun mikroorganizmaları geçici bir şekilde lokal olarak kontrol ettiği ve inflamasyonu azalttığı gözlemlenmiştir. Ürünün paket talimatlarına göre karıştırılması ve ardından taşana kadar gingival cebe yerleştirilmesi şeklinde gerçekleştirilir. Ürün daha sonra ıslatılır, bu da onu sertleştirir ve hafifçe vurularak gingival sulkusa iyice yerleştirilir. Ürünün bir kısmı cepten çıkarsa, tekrar ıslatılmalı ve yerine konulmalıdır. Bu uygulamaya cep dolana kadar devam edilmelidir.

5 mm'den büyük cepler, etkili temizlik için kök yüzeyinin doğrudan görülebilmesini gerektirir. Diş etkili bir şekilde temizlenmezse, enfeksiyöz ajanlar plak ve diş taşı ile birlikte alanda kalır. Alanın görüntülemesi en iyi periodontal flep prosedürleri ile gerçekleştirilir. Bu prosedürler hayvan hastalarda çok etkilidir. Hasta yakınları dişleri kurtarmaya yoğunlaşmışlarsa, periodontal cerrahi yapılabilir. Bunlar ileri düzey prosedürlerdir, ancak genel pratisyenler bunları öğrenebilir. Bununla birlikte, okuyucunun bu ameliyatları gerçekleştirmeden önce deneysel laboratuvarda uygulamalı bir çalışmaya katılması önerilir.

Diş Çekimi
Periodontal hastalığın tedavisi için son yöntem, diş çekimidir. Aşırı olsa da tek gerçek tedavidir. Evde bakım veya rutin profesyonel temizlik vaadi olmadan, ileri periodontal cerrahi denenmemelidir. Periodontal hastalığın evresine göre ilgili dişler çekilmelidir.

Çeviri: Buket ÇAKAR

Basic Periodontal Therapy
Brook A. Niemiec, Dvm
Diplomate, American Veterinary Dental College
Fellow, Academy of Veterinary Dentistry

San Diego Vet Dental Training Center
www.vetdentaltraining.com
www.vetdentalrad.com

The basis of periodontal therapy today is plaque control. This is accomplished via two to four components depending on the stage of the disease. These include a thorough dental prophylaxis, periodontal surgery, homecare, and extraction. There are numerous variations and treatment options for therapy. This lecture will cover the basics and touch on the available options.

The cornerstone of periodontal therapy is a thorough dental prophylaxis. This MUST be performed under general anaesthesia including a properly inflated endotracheal tube. The prophylaxis should include the following steps.

Step 1: Pre surgical exam and consultation
This is often a much neglected step of a professional dental prophylaxis. The veterinarian should perform as complete as possible physical and oral exam. The physical exam (along with pre-operative testing) will help ensure anesthetic safety. The oral examination will identify obvious pathology (fractured, intrinsically stained, or mobile teeth; oral masses; and resorptive lesions) as well as allow for a preliminary assessment of periodontal status. The veterinarian can then discuss the various disease processes found and the various available treatment options. Based on the physical findings, the practitioner can create a more accurate estimate (both financial and time). Both of which will decrease problems with over scheduling and client finances during the anesthetic event. This small time investment will improve the experience of everyone involved (veterinarian, technician, receptionist, client, and patient).

Step 2: Chlorhexadine lavage
The oral cavity is a contaminated area and a dental cleaning is a mildly invasive procedure. In this way, it often results in a transient bacteremia. For this reason it is recommended to rinse the mouth with a 0.12% solution of chlorhexadine gluconate prior to commencing the prophylaxis to decrease the bacterial load.

Step 3: Supragingival cleaning
This can be performed via mechanical or hand scaling. The mechanical scalars decrease anaesthetic time and include both sonic and ultrasonic types. The most common type of mechanical scaler in veterinary dentistry today is the ultrasonic scaler. There are two main types magnetorestrictive and piezoelectric). Both of these scalers vibrate at approximately 45,000 Hertz. They are very efficient and have an additional benefit of creating an antibacterial effect in the coolant spray (cavitation). They are however can be more damaging to the tooth, and may leave some calculus behind. Thus, it has been recommended that hand scaling be performed after ultrasonic scaling to ensure the complete removal of calculus. Sonic scalers run on compressed air and vibrate at 8-18,000 hertz. They are safer, but slower than sonic scalers and do not offer cavitation. The area of maximum vibration is 1-3 mm from the tip. Do not use the tip or back of the instrument as these are not effective for calculus removal and can potentially damage the tooth. The instrument is placed on the tooth and LEFT on the tooth for up to 15 seconds. Once the instrument looses contact with the tooth, the scaler can no longer be effective. Run the instrument SLOWLY over the tooth surface in wide sweeping motions to cover every mm2 of every tooth surface.

Hand scaling is performed with a scaler. This is a triangular instrument with e sharp cutting edges. In addition, the tip is very sharp. Scalers are designed for SUPRA-gingival use only. The scalers (as well as curettes below)

are held with a modified pencil grip. The instrument is gently held at the gnarled or rubberized end with the thumb and index finger TIPS. The middle finger is placed near the terminal end of the shaft and is used to feel for vibrations which signal residual calculus or diseased/rough tooth/root surface. Finally, the ring and pinkie fingers are rested on a stable surface.

Hand instruments are used with a gentle touch and are run over the tooth numerous times in overlapping strokes until the tooth feels smooth. This step may be performed with a curette and combined with subgingival scaling (see below).

Step 4: Subgingival plaque and calculus scaling
This step is best performed by hand with a curette. A curette has 2 cutting edges and a blunted toe and bottom. In this way, it will not cut through the delicate periodontal attachment as long as excess force is not applied. The proper curette is selected based on its angulation. The lower the number (i.e. 1-2) the less the angle and the further rostral in the mouth the instrument is used. The face of the instrument is placed flat against the surface of the tooth and inserted gently to the base of the sulcus or pocket. Once there, the instrument is rotated so that the shaft is parallel to the long axis of the tooth. This will engage the calculus as well as place the instrument in the proper position for root surface and subgingival debridement. This is repeated with numerous overlapping strokes until the root feels smooth. Cleanliness can be further evaluated by gently directing compressed air into the sulcus. Any remaining calculus will appear chalky. This is a very technically demanding procedure and the practitioner is directed to continuing education programs to hone their skills.

Traditional ultrasonic scalers should not be used subgingivally due to thermal damage to the gingiva and pulp. This occurs because the water coolant cannot reach the tip of the instrument. However sonic and ultrasonic scalers with specialized periodontal tips have been developed for subgingival use. These are much easier to use and therefore will likely result in superior cleaning in the hands of novices. Like supragingival scaling, it is recommended to perform mechanical scaling first to remove the majority of the plaque and calculus first, and then follow up with hand scaling.

Step 5: Polishing
Scaling (especially mechanical) leaves the tooth surface (and especially the root) rough, which increases plaque attachment. Polishing will smooth the surface of the teeth which will retard plaque attachment. Polishing is typically performed with a prophy cup on a slow-speed hand-piece with a 90 degree angle. The hand-piece should be run at a slow rate and no greater than 3,000 RPM. Ensure that adequate polish is used at all times. Running the prophy cup dry is not only inefficient, it may also overheat the tooth. Just like with scaling, every mm2 of tooth surface should be polished. In addition, slight pressure should be placed down onto the tooth to flare the edges of the prophy cup so as to polish the subgingival areas. One tooth may be polished for a maximum of five seconds at a time to avoid overheating. The tooth can be further polished after a short break (while other teeth are polished).

Step 6: Sulcal lavage
The cleaning and polishing steps will result in debris such as calculus and prophy paste (some of which is bacteria laden) to accumulate in the gingival sulcus. In some cases there are visible deposits, but in all cases there is microscopic debris. These substances will allow for continued infection and inflammation. Therefore a gentle lavage of the sulcus is strongly recommended. The lavage is performed with a blunt ended cannula which is placed gently into the sulcus and the solution is injected while slowly moving along the arcades. The typical lavage solution is sterile saline, although some authors favor a 0.12% Chlorhexadine solution.

Step 6 (a): Fluoride therapy (optional)
This is a controversial step with some dentists recommending that it be performed in all cases and some that it never be done. The positive aspects of fluoride include antiplaque and antibacterial activities, hardening

tooth structure, and decreases tooth sensitivity. The latter activity is most important in patients with gingival recession and secondary root exposure. When root planing is performed, cementum is removed which may expose underlying dentin. In this case, sensitivity may result from the hydrodynamic theory of tooth sensitivity. Application of fluoride should help decrease this sensitivity.

Step 7: Periodontal probing, oral evaluation, and dental charting
This is a critical, however often poorly performed and underappreciated step. The entire oral cavity must be systematically evaluated using both visual and tactile senses. Careful visual examination should be performed during the periodontal evaluation. The periodontal probe should be inserted at six spots around EVERY tooth to identify periodontal pockets. This is performed by gently inserting the probe into the pocket until it stops and then "walking" the instrument around the tooth. The normal sulcal depth in a dog is 0-3 mm, and a cat is 0-0.5 mm. All abnormal findings must be recorded on the dental chart. Dental charting should be performed 4-handed. This means that one person evaluates the mouth and calls out pathology to the assistant who records it on the chart. Using the modified triadan system will greatly increase efficiency of this step. Dental charts must be of sufficient size to allow for accurate placement of pathology. The minimum size for an acceptable dental chart is 1/3 of a page, however veterinary dentists use full page charts. Samples of these may be downloaded at www.vetdentalrad.com/educationaldownloads.

Step 8: Dental radiographs:
Dental radiographs should be performed of ANY pathology noted on dental exam. This includes any periodontal pocket which is larger than normal, fractured or chipped teeth, masses, swellings, or missing teeth. Dental radiographs are a critical aid in the evaluation of dental pathology. Help is available for any questionable cases at www.vetdentalrad.com.

Step 9: Treatment planning
The practitioner, utilizing all available information (visual, tactile, and radiographic) then decides on appropriate therapy. Additionally, the prudent veterinarian will keep in mind the patient as a whole, the owner's wishes and willingness to perform homecare, and necessary follow-up. Following the creation of a dental plan for the patient, an estimate is created and the client contacted for consent.

Step 9 (a): Additional therapies
Based on the oral examination and client wishes, any additional therapy is performed. If this is extensive and would result in a long anesthesia or the practitioner to be unduly rushed, rescheduling the remainder of the work is an acceptable alternative. There are numerous possibilities for this (including referral), and the reader is directed not only to the extractions and composite bonding articles in this issue as well as to texts or hands-on labs for more information on these procedures. In this issue we will only cover periodontal therapy (see below).

Step 9 (b): Barrier Sealant (Oravet)
A barrier sealant has recently been introduced as a means to decrease plaque and calculus accumulation. This is a waxy sealant that has been proven clinically to decrease plaque and calculus. While it has not been proven to decrease gingivitis and therefore periodontal disease, due to its placement at and below the gingival margin, it should theoretically work. Following a prophylaxis, the teeth are dried and then the product is applied. Following this, the client applies the home version on a weekly basis.

Step 10: Client education
The post-surgical release is an important step in periodontal therapy. Use this opportunity to go over radiographs (and pictures if available) with the client. This will not only re-enforce your findings and treatment, it will also allow you to discuss periodontal disease. This discussion should not only include immediate post-operative instructions; but also cover periodontal disease and long term periodontal care.

Home care:
This is a very important part of periodontal therapy. A recent study has shown that periodontal pockets are reinfected within 2 weeks of a prophylaxis if homecare is not performed. Therefore, homecare must be discussed with each client following a prophylaxis.

There are two divisions of homecare active and passive. They both can be effective if performed correctly, however active homecare is still the gold standard in homecare.

Active homecare consists primarily of tooth brushing. There are various veterinary brushes; however a soft child's toothbrush is also effective. There are numerous veterinary toothpastes available. These increase the palatability of the toothbrush, and many add a cleaning aid. Human tooth pastes are generally not recommended. There are also antimicrobial preparations that can be used in certain cases. Technique: Use a circular motion with the brush at a 45-degree angle to the gingival margin.

Frequency: once a day would be ideal, as this is required to stay ahead of plaque formation, but for most owners this is unrealistic. Three days a week is considered the minimum frequency for patients in good oral health. If the patient has periodontal disease, daily brushing is necessary. One other option for active homecare is to rinse with a chlorhexadine solution. This has been shown to decrease gingivitis if done consistently over time. Even though brushing and rinsing greatly improves periodontal health, it does not completely eliminate the need for professional cleanings.

Passive homecare is the other option for minimizing periodontal disease. Since this requires no work by the owner, compliance is more likely. This is especially important since long term consistency is the most important factor in the effectiveness of dental care. There are currently several diets that decrease tartar and plaque build-up. In addition, tartar control chews and treats have been developed.

All of these products have been shown to decrease plaque and calculus, however, they are most effective on plaque and tartar on the cusp tips not at gingival margin. Supragingival plaque and calculus is in general non-pathogenic. Of the available products, only two have been clinically proven to decrease gingivitis.

The downfall of all passive homecare products is that the patient is not likely to chew with the entire mouth; therefore areas will be missed. Passive homecare is most effective on the carnassial and surrounding teeth, where chewing is concentrated. Active homecare, in contrast, is most effective in controlling plaque and calculus on the incisor and canine teeth, likely due to the ease in accessing these teeth. Therefore, a combination of active and passive homecare is likely ideal.

Periodontal Surgery
Any pockets greater than normal for the species are pathologic and in need of therapy. It is important to note that this is a separate procedure from the prophylaxis and the practitioner should be charging for this. Periodontal therapy is aimed at removing the infection from the root surface (plaque, calculus, and granulation tissue) as well as smoothing the diseased root surface. This will allow for reattachment and decrease in pocket depth.

In the canine patient, pockets between 3 and 5 mm which do not have mobility or other issues are best treated with closed root planing and subgingival curettage. This step is performed in a similar manner to subgingival scaling above, with a combination of mechanical and hand scaling. This should be meticulously performed in order to achieve as clean a tooth as possible to promote healing.

An additional way to promote reattachment is the instillation of a sustained release doxycylcine product. This has been shown to temporarily locally control the microorganisms as well as decrease inflammation. It is performed by mixing the product according to package directions and then inserting the product into the

pocket until it is just over flowing. The product is then wetted, which will harden it, and tapped gently into the sulcus. If some of the product extrudes from the pocket, it should be rewetted and then placed. This should continue until the pocket is full.

Pockets greater than 5-mm require direct visualization of the root surface for effective cleaning. If the tooth is not effectively cleaned, the infectious agents remain along with the plaque and calculus. Visualization is best accomplished via periodontal flap procedures. These procedures are very effective in animal patients. If the clients are interested in salvaging the teeth, periodontal surgery can be performed. These are advanced procedure, but can be learned by general practitioners. However, the reader is encouraged to attend a hands on wet-lab prior to undertaking these surgeries.

Extraction

The final modality for the therapy of periodontal disease is extraction. While extreme, it is the only true cure. Without a commitment to homecare or routine professional cleanings, advanced periodontal surgery should likely not be attempted. Depending on the stage of periodontal disease, the involved teeth should be extracted.

SÖZLÜ SUNUMLAR
ORAL PRESENTATIONS

S-01
Kedilerde Aritmojenik Sağ Ventriküler Kardiyomiyopati

Yasemin KAYA[1], Kutay YILDIZ[1,2], Utku BAKIREL[1]

[1]İstanbul Üniversitesi-Cerrahpaşa Veteriner Hekimliği Fakültesi, İç Hastalıkları ABD, İstanbul, TÜRKİYE
[2]Boğaziçi Üniversitesi Yaşam Bilimleri ve Teknolojileri Uygulama ve Araştırma Merkezi, Deneysel Hayvan Üretim ve Bakım Birimi (Vivarium), İstanbul, TÜRKİYE

Özet: Aritmojenik sağ ventriküler kardiyomiyopati (ARVC), kedilerde diğer miyopatilere göre daha nadir görülen patolojik bir durumdur. Aritmojenik sağ ventriküler kardiyomiyopati (ARVC), miyokardın yağ ve fibröz doku infiltrasyonu ile karakterize bir hastalıktır. Bu hastalık insanlarda iyi bilinen ani ölüm sebeplerinden biridir ancak hayvanlarda nadiren bildirilmiştir.

Bu sunum, sağ taraflı konjestif kalp yetmezliği olan iki kedide tespit edilen ARVC olgusunu tanımlamaktadır. Hastaların her ikisi de kliniğe dispne şikayetiyle getirildi. Vaka 1' in fiziksel muayenesinde, ilk bakıda hasta zayıf ve depresif görünümlüydü. Kapiller dolum zamanı uzamış ve abdominal solunum halindeydi. Plevral efüzyondan dolayı kalp sesleri azalmıştı. Vaka 2'nin fiziksel muayenesinde de hasta dispneli ve letarjik görünümlüydü. Kalp oskültasyonunda üfürüm duyulmamıştır. Vakaların ikisinin de radyografileri değerlendirilip, elektrokardiyografik muayene ve ekokardiyografik ölçümleri yapıldı. Vaka 1'e ait radyografilerde kardiyomegali ve plevral efüzyon tespit edilirken Vaka 2'ye ait radyografilerde kardiyomegali ve pulmoner ödem tespit edildi. Vakaların her ikisinde de elektrokardiyografik muayenede aritmik bulgular saptandı. Her iki vakanın da ekokardiyografik muayenesinde, sağ ventrikül ve atriyum'un ileri seviyede dilate ve hipokinetik olduğu tespit edildi. Annular dilatasyona bağlı ileri derecede triküspit regürgitasyon izlendi. Vaka 2'de bunlara ek olarak sol ventriküler hipertrofi de tespit edildi. Her iki vakaya da antiaritmik tedavi ve konjestif kalp yetmezliği tedavisi uygulandı. Bu amaçla, benazepril (0,25 mg/kg, 12 saate bir kez, po), atenolol (0,25 mg/kg, günde bir kez, po) ve furosemid (1 mg/kg, 12 saate bir kez, po) uygulandı.

Bu bildirinin amacı; kedilerde nadir olarak tespit edilen ve hayati tehdit oluşturan bu hastalık ile ilgili bilgi vermek ve diyagnostik değerlendirme ile ilgili katkı sağlamaktır. Ulaşılabilen bilgilere göre bu sunum, Türkiye›deki kedilerde ilk ARVC bildirimidir.

Anahtar kelimeler: kedi, kardiyomiyopati, aritmojenik

Arrhythmogenic Right Ventricular Cardiomyopathy in Cats

Yasemin KAYA[1], Kutay YILDIZ[1,2], Utku BAKIREL[1]

[1]Istanbul University-Cerrahpasa Faculty of Veterinary Medicine, Department of Internal Medicine, Istanbul, TURKEY
[2]Bogazici University Center for Life Sciences and Technologies, Vivarium, Istanbul, TURKEY

Summary: Arrhythmogenic right ventricular cardiomyopathy (ARVC) is a relatively rare patological condition in cats. Arrhythmogenic right ventricular cardiomyopathy (ARVC) is a disease characterized by fat and fibrous tissue infiltration of the myocardium. This disease is one of the well-known causes of sudden death in humans, but has rarely been described in animals.

This presentation describes ARVC in two cats with right-sided congestive heart failure. Both cases brought to the clinic with complaint of dispnea. In the physical examination of Case 1, the patient looked thin and depressed. Capillary refill time was prolonged and the cat respiration was rapid and shallow with increased abdominal effor. Heart sounds were decreased due to pleural effusion. In the physical examination of Case 2, the patient had dyspnea and lethargic appearance. No murmur was heard on heart auscultation. Echocardiographic and electrocardiographic examination were performed in both cases and their radiographs were evaluated. In radiographic evaluation; cardiomegaly has been established on both cases. Also the radiographs showed that Case 1 had pleural effusion and Case 2 had pulmonary edema. Cardiac rhythm disturbances has been detected on both cases in electrocardiographic examination. In the echocardiographic examination, severly dilated and hypokinetic right ventricle and atrium has been established. Severe tricuspid regurgitation was observed due to annular dilatation. It has been detected that Case 2 also had left ventricular hypertrophy. Antiarrhythmic therapy and congestive heart failure treatment were applied for both cases. For this purpose, benazepril (0.25 mg/kg, twice daily, po), atenolol (0.25 mg/kg, once daily, po), and furosemide (1 mg/kg, twice Daily, po) were administered.

The aim of this presentation is to inform about this rare and life threatening condition in cats and to contribute to the diagnostic evaluation. According to the available information, this presentation is the first ARVC report in cats in Turkey.

Keywords: cat, cardiomyopathy, arrhythmogenic

Yazışma Adresi/Correspondence: Yasemin KAYA
İstanbul Üniversitesi-Cerrahpaşa Veteriner Fakültesi, İç Ţastalıkları ABD, İstanbul, TÜRKİYE

yasemin.kaya@ogr.iuc.edu.tr

S-03
Tonometreyle Yapılan Göz İçi Basınç Ölçümlerinde Zaptı Raptın Etkisinin Klinik Olarak Değerlendirilmesi

1. Veteriner Hekim Hüseyin SOLAK (HS Veteriner Kliniği)

2. Dr. Veteriner Hekim Hüseyin ÇAKIROĞLU (Sakarya üniversitesi tıp fakültesi deneysel tıp uygulama ve araştırma merkezi)

Amaç: Tonometrik ölçüm, göz içi basıncın ölçülerek tanısı konulacak rahatsızlıklarda kullanılan bir yöntemdir. Özellikle Glokomun tanı ve takibi için önemli bir belirtectir. Göz içine girilmeden ölçüm yapılabildiği için, invaziv olmayan ve kolay uygulanabilir bir ölçümdür. Ölçüm yapıldığı sırada hayvanın zaptı raptı için uygulanan tutuş şekillerinin sonuca etkisinin değerlendirilmesi.

Gereç ve yöntem: Bu çalışmada, rutin muayene için kliniğimize gelen kedi ve köpeklerden elde edilen veriler kullanılmıştır. Kullandığımız cihaz "icare tonovet plus" tır. Bu cihaz veteriner tonometreler içinde meslektaşlarımız arasinda kabul görmüş bir cihazdır.

Bu çalışmada, ölçüm yapıldığı sırada hayvanın zaptı raptı için uygulanan tutuş şekillerinin sonuca etkisinin değerlendirilmesi amaçlanmıştır.

Bulgular: Yaptığımız ölçümler sonucunda aynı zaman diliminde aynı ortamda aynı şartlarda aynı hayvanın aynı gözünde farklı değerler ölçülmüştür.

Sonuç: Yaptığımız derlemede çalıştığımız hayvanlarda bütün değişkenlerin aynı olduğu ortamda bile zaptı raptın göz içi basıncını çok ciddi ölçülerde yükseltebildiği bu durumun yanlış teşhis konmasına sebep olabileceği ve bütün süreci değiştirebileceği sonucuna varılmıştır.

Clinical Evaluation of The Effect of Amating on Intraocular Pressure Measurements Made with Tonometer

1. Hüseyin SOLAK (HS Veterinary Clinic)

2. Dr. Hüseyin ÇAKIROĞLU(Sakarya university, faculty of medicine, experimental medicine research and application center)

Objective: Tonometric measurement is a method used in diseases to be diagnosed by measuring intraocular pressure. It is an important marker especially for the diagnosis and the follow-up of glaucoma. Since it can be measured without entering the eye, it is a non-invasive and easily applicable measurement. Evaluation of the effect of the grip styles applied for the restraint of the animal on the result at the time of measurement.

Materials and methods: In this review, data obtained from cats and dogs who came to our clinic for routine examination were used. The device we use is "icare tonovet plus". This device is the most sensitive accepted device among veterinary tonometers.

The evaluation of the effect of the grip styles applied for the restraint of the animal on the result at the time of measurement is aimed in this study.

Results: As a result of our measurements, different values were measured in the same eye of the same animal under the same conditions in the same environment at the same time period.

Conclusion: In our review, it was concluded that even in the environment where all the variables were the same in the animals we studied, the restraint could increase the intraocular pressure to a very serious extent, which could lead to misdiagnosis and change the whole process.

POSTER SUNUMLAR
POSTER PRESENTATIONS

P-01
Bir Kedide Görülen Tip 2 Diabetes Mellitus Remisyonu

Zeynep Bideci[1]
[1]Ankara Üniversitesi Veteriner Fakültesi Hayvan Hastanesi, İç Hastalıkları Anabilim Dalı, Ankara Türkiye

Giriş
Kedilerde görülen diyabetin patogenezinde rol oynayan faktörler genellikle insülin direncine sebep olan; obezite, fiziksel hareketsizlik, ileri yaş ve IBD, artrit, dermatolojik problemler gibi bazı hastalıklarda tedavi amaçlı kullanılmış steroidlerdir. Kedilerde doğru tanı, takip ve tedavi ile hastalığın remisyonu görülmektedir.

Gereç ve Yöntem
2 yaşlı erkek bir kedi Hayvan Hastanemiz İç Hastalıkları Kliniğine poliüri, polidipsi ve letarji şikayetleriyle getirildi.

Bulgular
Olgu 1. Fiziksel muayenede; agresyon, letarji, %5 oranında dehidrasyon ve hafif derecede görme yeteneği kaybı olabileceği tespit edildi. Oftalmoloji bölümü ile konsültasyon sonucu bilateral akut anterior uveitis tanısı konuldu. Serum biyokimyasal analiz sonucu 12 saat açlık sonrası glikoz değerinin 410,46 mg/dl , fruktozamin parametresinin ise 921,0 umol/l olduğu görüldü. Oral alımı olan hastaya; Lantus (İnsülin glarjin, SC, q 24 s) 100 U/ml enjeksiyonluk çözelti 0,2 IU dozu ile başlandı ve Royal Canin Diabetic Mama reçete edildi. Öğün sayısının hastanın yaşına göre olması gereken normal kilosu göz önüne alınıp günde 4 öğün şeklinde bölünerek beslenmesi tavsiye edildi ve egzersiz önerildi. Yaklaşık 2 ay sonra yapılan kontrollerde hastanın ilk durumuna göre glikoz ve fruktozamin parametrelerinde ciddi bir düşüş görüldü. Şikayetlerinin ortadan kalktığı, hastanın daha iştahlı ve hareketli olduğu hasta sahibi tarafından bildirildi. İnsülin uygulamasına devam edildiği taktirde glikoz değerinin alt referans aralığının da aşağısına düştüğü görülmeye başlandı ve insülin tedavisi kademeli olarak bırakıldı.

Sonuç
Kedilerde görülen tip 2 diabetes mellitus olgularında diyet, egzersiz, insülin uygulamalarının sıkı takip ile hastada semptomları ortadan kaldırabileceği ve remisyonun sağlanmasının mümkün olabileceği vurgulandı. Tanı ve sağaltıma yönelik süreç değerlendirildi.

Type 2 Diabetes Mellitus Remission in a Cat

Zeynep Bideci1
[1]Ankara University Faculty of Veterinary Medicine, Animal Hospital Clinic for Internal Medicine, Ankara, Turkey

Introduction
Factors that play a role in the pathogenesis of diabetes seen in cats are generally due to insulin resistance.They are obesity, physical inactivity, advanced age and also steroids used for treatment in some diseases such IBD, arthritis, dermatological problems. Remission of the disease is possible in cats with correct diagnosis, follow-up and treatment.

Materials and Methods
A 2-year-old male cat was brought to the Internal Medicine Clinic of our Animal Hospital with complaints of polyuria, polydipsia and lethargy.

Findings
Case 1. In physical examination; Aggression, lethargy, dehydration at the rate of 5% and mild visual loss were detected. During consultation with the ophthalmology department, a diagnosis of bilateral acute anterior uve-

itis was made. As a result of the serum biochemical analysis, it was observed that the glucose value after 12 hours of fasting was 410.46 mg/dl, and the fructosamine parameter was 921.0 umol/l. To the patient with oral intake; Lantus (Insulin glargine, SC, q 24 h) 100 U/ml solution for injection was started with a dose of 0.2 IU and Royal Canin Diabetic Mama was prescribed. Considering the normal weight, which should be according to the age of the patient, the number of meals was recommended to be divided into 4 meals a day, and exercise was recommended. In the controls performed approximately 2 months later, a serious decrease was observed in glucose and fructosamine parameters compared to the initial condition of the patient. It was reported by the owner of the patient that his complaints disappeared, and the patient was more ambitious and active. When insulin administration was continued, it was observed that the glucose value decreased below the lower reference range, and insulin therapy was gradually discontinued.

Discussion and Conclusion
It was emphasized that in cases of type 2 diabetes mellitus seen in cats, diet, exercise, and insulin applications can be eliminated and remission can be achieved with strict follow-up. The process for diagnosis and treatment was evaluated.

Contact: zeynepbideci07@gmail.com
+90545 918 33 37

P-02

Nazal Adenokarsinom Teşhisli Bir Köpekte Kombine Toceranib Fosfat ve Radyoterapi İle Sağaltımı Olgu Sunumu

Sümeyye TOYGA[1], Evrim EGEDEN[2], Gonca SÖNMEZ[3], Murat AKBABA[3], Gülay YÜZBAŞIOĞLU ÖZTÜRK[4], Züleyha AKGÜN[5]

[1]İstanbul Üniversitesi-Cerrahpaşa, Veteriner Fakültesi, Lisansüstü Eğitim Enstitüsü, Patoloji Anabilim Dalı, Büyükçekmece, 34500, İstanbul, Türkiye
[2]Ada Veteriner Polikliniği, Beşiktaş, 34330 İstanbul, Türkiye
[3]Vetipedia Veteriner Kliniği, Çankaya, 6800, Ankara, Türkiye
[4]İstanbul Üniversitesi-Cerrahpaşa Veteriner Fakültesi, Patoloji Anabilim Dalı, Büyükçekmece, 34500 İstanbul, Türkiye
[5]İstanbul Bilgi Üniversitesi, Radyasyon Onkolojisi, Şişli, 34060, İstanbul, Türkiye

E-Mail: toygasumeyye@gmail.com

Köpeklerde nazal boşluk ve paranazal sinüs tümörleri neoplazmların %2'sinden azını oluşturmaktadır. Köpeklerde nazal karsinom olguları; malignite ve yakın metastaz tutulumuyla hızlı seyir gösterir. İnvaziv karakterdir ve nadiren tespit edilebilmektir. Nazal boşlukta osetelizis veya obstrüksiyon görülmeden klinik semptomların fark edilmemesi, nazal boşluk patolojilerinin klinik semptomlarının benzer olması; cerrahi girişim olmaksızın bölgeden örnek alınamaması nazal tümörlerin tanısını zorlaştırmaktadır. Bu durum hayatta kalım oranı ve süresini etkilemektedir. Nazal karsinomlarda; cerrahi, kemoterapi ve radyoterapi tedavi seçenekleri arasında yer alır. Ancak tedavi seçeneklerinin tek başına uygulanması, hayatta kalım süresi üzerine önemli bir fark oluşturmadığı ve kombine yapılan tedavi seçeneklerinin daha etkili olduğu bilinmektedir.

Olgu materyalini unilateral nazal hemoraji, stridor, stertor semptomları ile kliniğe getirlen 10 yaşlı, dişi, Border Collie ırkı bir köpek oluşturmaktadır. Neoplazik, mikroorganizmal veya yabancı cisim obstrüksiyonlarına yönelik şüpheleri elimine etmek amacıyla radyografik muayene ve tanısal rinoskopi yapılırken primer nedenin tespiti amacıyla bölgeden alınan steril swap ve nazal lavaj örnekleri tanı laboratuvarına gönderildi. Bulguların nonspesifik olması ve var olan semptomların şiddetlenmesi üzerine bilgisayarlı tomografik görüntülemesi yapılan hastanın nazal kavite ve frontal sinüslerinin yaklaşık %80'nin dolu olduğu izlendi. Kesin tanı ve tedavi amacıyla rinotomi yapılarak patolojik oluşumlar uzaklaştırıldı, titanyum mesh ile kemik kapatıldı. Alınan biyopsi materyali laboratuvara gönderildi. Histopatolojik tanısı andiferansiye karsinom olan olgunun ayırıcı tanısı ve prognozu belirlemek için Sitokeratin ve Vimentin antikorlarıyla immunohistokimyasal işaretleme yapıldı. Nazal adenokarsinom teşhisli olgunun mevcut literatür bilgiler baz alınarak tocereanib ve radyasyon tedavisi protokolü oluşturuldu. Varian Eclipse tedavi planlama sistemi kullanılarak toplamda 10 fraksiyonda 42 Gy radyasyon tedavisi tamamlandı. Radyasyon tedavisinin tamamlanmasından 1 ay sonra; hastaya toceranib fosfat 1 mg/kg dozunda haftada 3 kez oral uygulanacak şekilde başlandı.

Cerrahi debulking operasyonun ardından nazal adenokarsinoma tanısı koyulan olgumuzda toceranib ve radyoterapi ile yaklaşık 9 ay lezyonlu bölgeden bir relaps veya metastaz bulgusu görülmemiştir. Bu olguda uygulanan kombine cerrahi, radyoterapi ve kemoterapi yaklaşımının veteriner onkolojisine katkı sağlaması amaçlanmıştır.

Anahtar kelimeler; karsinom, köpek, nazal, radyoterapi, toceranib

Case Report of Combıned Toceranib Phosphate and Radıotherapy Therapy in a Dog with Nasal Adenocarcınoma

Sümeyye TOYGA[1], Evrim EGEDEN[2], Gonca SÖNMEZ[3], Murat AKBABA[3], Gülay YÜZBAŞIOĞLU ÖZTÜRK[4], Züleyha AKGÜN[5]

[1]Istanbul University-Cerrahpasa, Faculty of Veterinary Medicine, Graduate School of Education, Department of Pathology, Büyükçekmece, 34500, Istanbul, Turkey
[2]Ada Veterinary Clinic, Beşiktaş, 34330 Istanbul, Turkey
[3]Vetipedia Veterinary Clinic, Cankaya, 6800, Ankara, Turkey
[4]Istanbul University-Cerrahpasa Faculty of Veterinary Medicine, Department of Pathology, Büyükçekmece, 34500 Istanbul, Turkey
[5]Istanbul Bilgi University, Radiation Oncology, Sisli, 34060, Istanbul, Turkey

E-Mail: toygasumeyye@gmail.com

Nasal cavity and paranasal sinus tumors in dogs account for less than 2% of neoplasms. Nasal carcinoma cases in dogs; It shows a rapid course with the involvement of malignancy and close metastases. It is invasive and rarely detectable. Clinical symptoms are not noticed without ostelysis or obstruction in the nasal cavity, clinical symptoms of nasal cavity pathologies are similar; The inability to take samples from the region without surgical intervention makes the diagnosis of nasal tumors difficult. This affects the survival rate and duration. In nasal carcinomas; Surgery, chemotherapy and radiotherapy are among the treatment options. However, it is known that applying treatment options alone does not make a significant difference on survival and combined treatment options are more effective.

The case material consists of a 10-year-old, female, Border Collie breed dog brought to the clinic with unilateral nasal hemorrhage, stridor, and stertor symptoms. While radiographic examination and diagnostic rhinoscopy were performed to eliminate the suspicions of neoplastic, microorganism or foreign body obstructions, sterile swab and nasal lavage samples taken from the region were sent to the diagnostic laboratory in order to determine the primary cause. Due to the nonspecific findings and exacerbation of the existing symptoms, the patient's nasal cavity and frontal sinuses were observed to be approximately 80% filled with computed tomographic imaging. For definitive diagnosis and treatment, rhinotomy was performed to remove the pathological formations, and the bone was closed with titanium mesh. The biopsy material taken was sent to the laboratory. Immunohistochemical marking with Cytokeratin and Vimentin antibodies was performed to determine the differential diagnosis and prognosis of the case whose histopathological diagnosis was undifferentiated carcinoma. A tocereanib and radiation therapy protocol was created based on the available literature for the patient with a diagnosis of nasal adenocarcinoma. Using the Varian Eclipse treatment planning system, a total of 42 Gy radiation therapy was completed in 10 fractions. 1 month after the completion of radiation therapy; The patient was started to be administered toceranib phosphate at a dose of 1 mg/kg orally 3 times a week.

In our case, who was diagnosed with nasal adenocarcinoma after surgical debulking operation, no signs of relapse or metastasis were observed from the lesioned area for about 9 months with toceranib and radiotherapy. It is aimed that the combined surgery, radiotherapy and chemotherapy approach applied in this case will contribute to veterinary oncology.

Keywords; carcinoma, dog, nasal, radiotherapy, toceranib

P-03

Mandibulada Osteosarkom Teşhisli Bir Köpeğin Stereotaktik Radyoterapi ile Tedavisi Olgu Sunumu

Murat AKBABA[1], Gonca SÖNMEZ[1], Sümeyye TOYGA[2], Evrim EGEDEN[3], Funda YILDIRIM[4], Züleyha AKGÜN[5],
[1] Vetipedia Veteriner Kliniği, Çankaya, 6800, Ankara, Türkiye

[2]İstanbul Üniversitesi-Cerrahpaşa, Veteriner Fakültesi, Lisansüstü Eğitim Enstitüsü, Patoloji Anabilim Dalı, Büyükçekmece, 34500, İstanbul, Türkiye
[3]Ada Veteriner Polikliniği, Beşiktaş, 34330 İstanbul, Türkiye
[4]İstanbul Üniversitesi-Cerrahpaşa Veteriner Fakültesi, Patoloji Anabilim Dalı, Büyükçekmece, 34500 İstanbul, Türkiye
[5]İstanbul Bilgi Üniversitesi, Radyasyon Onkolojisi, Şişli, 34060, İstanbul, Türkiye

E-Mail: muratakbaba1995@gmail.com

Köpeklerde görülen kötü huylu kemik tümörlerinin %85'ini osteosarkom oluşturur. Osteosarkom agresif seyir gösterir, mortalite oranı ve hızı oldukça yüksektir. Köpeklerde maksilla, mandibula veya kalvaryumda izlenen osteosarkomlar nadirdir. Erken tanı koyulan olgularda bile hastalığın prognozu kötüdür ve her zaman ölümcüldür. Bu olgu sunumunda; nadir izlenen mandibula osteosarkomunun; multidisipliner olarak stereotaktik radyasyon tedavisi, cerrahi ve kemoterapi ile sağaltımının veteriner onkolojisine katkıda bulunulması hedeflendi.

Sol kanin dişin lingual mukozasında sızıntı şeklinde kanama ve lokal şişlik bulguları ile getirilen 7 yaşlı Golden Retreiver ırkı erkek köpeğin mandibula grafisinde kanin diş kökünde radyolüsent litik alanlar izlendi. Kitlenin hızla büyümesi üzerine parsiyel uzaklaştırılıp, kanin diş çekildi. Örneklerin sitolojik muayenede; malignite kriterlerine sahip mezenşimal kökenli neoplastik hücreler izlendi. Histopatoljik muayenesinde osteosarkom teşhisi koyuldu. Olgunun tedavi planlaması ve prognozu için bilgisayarlı tomografik görüntüleme yapıldı. Olguya 6 fraksiyonda 700 cGy stereotaktik radyasyon tedavisi protokolü uygulandı. Takiben kitle total ekstirpe edilip carboplatin ile kemoterapi uygulandı.

Cerrahi olarak kitlenin uzaklaştırmasının zor olduğu olgumuzda; stereotaktik radyasyon tedavisi ile hedef bölgeye yüksek doz radyasyon fraksiyonlarının verilmesiyle kitle küçülerek cerrahiye uygun hale gelmesi amaçlanmıştır. Radyoterapi sonrası 4 ay süre ile klinik kontrolleri yapılan olguda; kitle gözle görülür biçimde küçüldü. Kitle total ekstirpe edildi. Takiben metastaz riskinin düşürülmesi amacıyla kemoterapi uygulandı. Tedavi sonrası takibi yapılan olgunun, genel durum ve hayat kalitesinde belirgin düzelme gözlemlendi. Olgunun 8. ayında çekilen kontrast bilgisayarlı tomografide metastaz izlenmedi. Kanserin radikal uzaklaştırmasının mümkün olmadığı, kemoterapi, diğer tedavi seçeneklerinin yeterli olmadığı durumlarda; stereotaktik radyoterapi uygulamalarının hastalığın prognozu ve hayatta kalım süresi üzerine etkisine yönelik bu sunuyla farkındalık oluşturmak amaçlanmıştır.

Anahtar kelimeler; köpek, mandibula, osteosarkom, radyoterapi

Treatment of a Dog with Osteosarcoma Dıagnosıs of the Mandıbul with Stereotactic Radiotherapy Case Report

Murat AKBABA[1], Gonca SÖNMEZ1, Sümeyye TOYGA[2], Evrim EGEDEN[3], Funda YILDIRIM[4], Züleyha AKGÜN[5],

[1] Vetipedia Veterinary Clinic, Cankaya, 6800, Ankara, Turkey
[2]Istanbul University-Cerrahpasa, Faculty of Veterinary Medicine, Graduate School of Education, Department of Pathology, Büyükçekmece, 34500, Istanbul, Turkey
[3]Ada Veterinary Clinic, Beşiktaş, 34330 Istanbul, Turkey
[4]Istanbul University-Cerrahpasa Faculty of Veterinary Medicine, Department of Pathology, Büyükçekmece, 34500 Istanbul, Turkey
[5]Istanbul Bilgi University, Radiation Oncology, Sisli, 34060, Istanbul, Turkey

E-Mail: muratakbaba1995@gmail.com

Osteosarcoma accounts for 85% of malignant bone tumors in dogs. Osteosarcoma has an aggressive course, and its mortality rate and rate are quite high. Osteosarcomas in the maxilla, mandible or calvarium are rare in dogs. Even in cases with early diagnosis, the prognosis of the disease is poor and always fatal. In this case report; rarely seen osteosarcoma of the mandible; It was aimed to contribute to veterinary oncology in the multidisciplinary treatment with stereotactic radiation therapy, surgery and chemotherapy.

Radiolucent lytic areas were observed in the root of the canine tooth in the mandible X-ray of a 7-year-old Golden Retreiver male dog, who was brought with the symptoms of bleeding and local swelling in the lingual mucosa of the left canine tooth. Due to the rapid growth of the mass, it was partially removed and the canine tooth was extracted. In the cytological examination of the samples; Neoplastic cells of mesenchymal origin with malignancy criteria were observed. Histopathological examination was diagnosed as osteosarcoma.

Computed tomographic imaging was performed for treatment planning and prognosis of the case. 700 cGy stereotactic radiation therapy protocol in 6 fractions was applied to the case. Subsequently, the mass was completely extirpated and chemotherapy was administered with carboplatin.

In our case where surgical removal of the mass was difficult; It is aimed to make the mass smaller and suitable for surgery by giving high-dose radiation fractions to the target area with stereotactic radiation therapy. In the case whose clinical controls were performed for 4 months after radiotherapy; The mass has visibly shrunk. The mass was totally extirpated. Subsequently, chemotherapy was administered to reduce the risk of metastasis. A significant improvement was observed in the general condition and quality of life of the patient who was followed up after the treatment. No metastasis was observed in the contrast computed tomography taken at the 8th month of the case. In cases where radical removal of cancer is not possible, chemotherapy and other treatment options are not sufficient; With this presentation, it is aimed to raise awareness about the effect of stereotactic radiotherapy applications on the prognosis and survival of the disease.

Keywords; dog, mandible, osteosarcoma, radiotherapy

P-04
Cavalier King Charles Spaniel Irkı Bir Köpekte Renal Calculi Olgusu

Yasemin Kaya[1], Kürşat Özer[2]

[1]İstanbul Üniversitesi-Cerrahpaşa Veteriner Fakültesi, İç Hastalıkları ABD, İstanbul,Türkiye
[2]Zeytinburnu Veteriner Polikliniği, İstanbul, Türkiye

Kronik hematüri şikayetiyle, beş yaşında, dişi Cavalier King Charles Spaniel ırkı köpek hastamız kliniğimize başvurmuştur. Hastamızın radyografik incelenmesinde sağ böbreğinde radyoopak nefrolit farkedilmesi üzerine ultrasonografik muayenesi yapılmıştır. Ultrasonografik muayenenin sonucunda sağ böbrekte 26,3 ve 14,6 mm. boyutunda distal akustik gölge oluşturan hiperekoik nefrolit saptanmıştır. Radyolojik incelemelerde böbrek yapı ve boyutunun bozulduğu gözlenirken, kan analizinde böbrek hasarı bulgularına rastlanmamıştır. Hastanın idrarının mikroskobik incelenmesinde bol miktarda bakteri, bol böbrek epiteli ve bol miktarda eritrosite raslanmıştır. İdrarın kimyasal analizinde 100mg/dL proteinüri, 500 Leu/ µlL lökosit ve idrar pH'ı 6,0 olarak ölçülmüştür. Ardından yapılan idrar kültüründe Staphylococcus hominis identifiye edilmiştir. Yapılan tüm medikal tedavilere rağmen hematüri devam etmiştir. Renal calculiye bağlı olduğunu düşündüğümüz semptomların giderilmesi için operasyon kararı verilmiştir. Calculinin boyut ve konumundan dolayı operatif müdahale sırasında böbrek parenkimine zarar verilmeden uzaklaştırılamayacağı için total nefrektomi uygulanmıştır. Nefrektomi operasyonunun bir gün sonra hastanın tüm semptomları ve hematüri şikayeti tamamen ortadan kalkmıştır. Operasyonla uzaklaştırılan calculinin, taş analiz laboratuvarında incelenmesi sonucu struvite ($MgNH_4PO_4(H_2O)_6$) taşı olduğu bildirilmiştir. Yapılan kontrol kan tahlillerinde ve radyografik incelemerin ardından hasta taburcu edilmiştir.
Anahtar kelimeler: Renal Calculi, hematüri, köpek

A Case of Renal Calculi in a Cavalier King Charles Spaniel Dog
Yasemin Kaya[1], Kürşat Özer[2]

[1]Department of Internal Medicine, Faculty of Veterinary Medicine, Istanbul University-Cerrahpasa, Istanbul, Turkey

[2]Zeytinburnu Veterinary Clinic, Istanbul,

SUMMARY
A five-year-old female Cavalier King Charles Spaniel dog patient applied to our clinic with the complaint of chronic hematuria. In the radiographic examination, a radiopaque nephrolith was noticed in his right kidney, and ultrasonographic examination was performed. As a result of the ultrasonographic examination, 26.3 and 14.6 mm in size hyperechoic nephrolith producing distal acoustic shadow was detected in the right kidney. While it was observed that kidney structure and size were found to be defective in radiological examinations, kidney damage findings were not found in the blood analysis. In the microscopic examination of the patient's urine, large amount bacteria, kidney epithelium and erythrocyte were found. In the chemical analysis of urine, 100mg/dL proteinuria, 500 Leu/µl leukocytes, and urine pH 6.0 were measured. After that, Staphylococcus hominis was identified in urine culture. Despite all medical treatments, the hematuria continued. An operation decision was made to relieve the symptoms that we thought were related to renal calculi. Total nephrectomy was performed because the calculi could not be removed without damaging the renal parenchyma during the operative intervention due to its size and location. One day after the nephrectomy operation, all of the patient's symptoms and complaints of hematuria disappeared completely. As a result of the examination of the calculi removed by the operation in the stone analysis laboratory, it was reported to be a struvite ($MgNH4PO4(H2O)_6$) stone. After the control blood tests and radiographic examinations, the patient was discharged.

Keywords: Renal calculi, hematuria, dog

P-05
Bir Kedide Multiple Portosistemik Şantın Bilgisayarlı Tomografi Bulguları

Yağmur KOÇAK*, Edip KOCAMAN**
*İstanbul Üniversitesi-Cerrahpaşa, Lisansüstü Eğitim Enstitüsü, İstanbul, Türkiye
**Vethouse Veteriner Polikliniği, İstanbul, Türkiye

Portosistemik şantlar, portal ve sistemik venöz dolaşıma katılan anormal damarlardır. Bu şantlar sonografik olarak teşhis edilebilir, ancak bilgisayarlı tomografi (BT) ile çekilen anjiyografi, patolojik portal anatominin teşhisi için daha net bir görüntü elde edilmesini sağlar.

Kliniğimize gelen, klinik belirtiler, biyokimyasal testler ve sonografik muayenesine dayanarak portosistemik şant'tan şüphelenilen hastaya, kesin tanı ve şant damar morfolojisinin karakterini belirlemek için BT görüntülemesi gerçekleştirildi. Şant morfolojilerini belirlemek için şant tiplerinin üç boyutlu görüntüleri oluşturuldu. BT bulgularına göre Splenik venden çıkarak sol renal vene katılan variköz venöz yapı izlenmektedir. Bu durum splenorenal şant olarak tanımlanır. Ayrıca splenik ven ile vena gastrika sinistra arasında venöz kollateral oluşumlar splenogastrik şant ile uyumludur. Portal venler normal genişliktedir. Vena kava kaudalis normal lümen dolumu ve kalibrasyon yansıtmaktadır. Hepatik venler normal görünümdedir.

Sonuç olarak, BT anjiyografi, hepatik vasküler anomalilerin teşhisini kolaylaştırıcı hacimsel bir görüntüleme yöntemidir. Patolojik damarlar, köken aldıkları damar ve sistemik dolaşımdaki sonlanmalarına kadar keşfedilebilir ve izlenebilirler. Hepatik vasküler akışın arteriyel ve portal fazlarını değerlendirmek için anjiyogramın ayrı fazları görüntülenebilir. Ayrıntılı eksenel görüntüler, 3 boyutlu hacim oluşturma ve maksimum intensite projeksiyonu gibi ek teknikler, anormal damarı tüm seyri boyunca göstermek için kullanılabilir. Ekstrahepatik şantlar, intrahepatik şantlar, çoklu edinilmiş ekstrahepatik şantlar ve arterioportal fistüllerin tümü bu teknikle teşhis edilebilir.
Anahtar kelimeler: Anjiografi, bilgisayarlı tomografi, ekstrahepatik şant, intrahepatik şant, portosistemik şant

Computerized Tomography Findings of Multiple Portosystemic Shunt in a Cat

Yağmur KOÇAK*, Edip KOCAMAN**
*Istanbul University-Cerrahpaşa, Institute of Graduate Studies, Istanbul, Turkey
**Vethouse Veterinary Clinic, Istanbul, Turkey

SUMMARY
Extrahepatic portosystemic shunts are anomalous vessels joining portal and systemic venous circulation. These shunts are often diagnosed sonographically, but computed tomography (CT) angiography produces high-resolution images that give a more comprehensive overview of the abnormal portal anatomy. CT imaging was performed for the definitive diagnosis and characterization of the shunt vessel morphology in the patient who was suspected of portosystemic shunt based on clinical symptoms, biochemical tests, and sonographic examination. According to the CT findings, a varicose venous structure is observed that leaves the splenic vein and joins the left renal vein. This condition is defined as a splenorenal shunt. In addition, venous collateral formations between the splenic vein and the vena gastrica sinistra are compatible with splenogastric shunts. Portal veins are of normal width.

In conclusion, CT angiography is a volumetric imaging method that is very well suited to diagnosing hepatic vascular anomalies. Abnormal vessels can be discovered and traced from their origin to their termination in the systemic circulation. Separate phases of the angiogram can be imaged to evaluate the arterial and portal phases of hepatic vascular flow. Detailed axial images and additional techniques such as 3D volume rendering and maximum intensity projection (MIP) can be used to demonstrate the abnormal vessel along its entire course. Single extrahepatic shunts, intrahepatic shunts, multiple acquired extrahepatic shunts, and arterioportal fistulae can all be diagnosed with this technique.
Key words: Angiography, computed tomography, extrahepatic shunt, intrahepatic shunt, portosystemic shunt.

P-06
Erkek Bir Kedide Pisi Pisi Otunun Orifisyum Üretra Eksterna'yı Tıkaması Sonucu Şekillenen Üretral Obstrüksiyon ve Sistitis Olgusu

Ezgi DİKMEOĞLU*a, Berna GÜR**b, Yalçın AYDIN**b

a Ankara Üniversitesi, Veteriner Fakültesi, Doğum ve Jinekoloji Anabilim Dalı, 06110, Ankara Turkey
b Ankara Üniversitesi, Veterine Fakültesi, İç Hastalıkları Anabilim Dalı, 06110, Ankara Turkey

Bu olgu sunumunun konusunu pisi pisi otu batmasına bağlı olarak erkek bir kedide şekillenen üretral obstrüksiyon ve sistitis ile tedavisi oluşturdu. Bu olguda 3 yaşında miks ırk bir kedi, şiddetli genel durum bozukluğu şikayeti ile Ankara Üniversitesi Veteriner Fakültesi Acil Kliniğine getirildi. Hasta sahibinden anamneze göre halsizlik, iştahsızlık, kesik kesik ve kanlı olarak idrar yapma şikayeti bildirildi. Hastanın yapılan genel muayenesinde agresyon, abdominal palpasyonda ağrı ve ultrasonografik muayenede idrar kesesinde doluluk tespit edildi. Penis'in muayenesinde Orifisyum Üretra Eksterna'ya penetre olmuş pisi pisi otu varlığı saptandı. Yapılan muayene sonrası pisi pisi otunun neden olduğu üriner obstrüksiyon tanısı konuldu. İdrarın boşaltılması amacıyla üriner kateterizasyon uygulaması öncesinde orifisyum üretra eksterna'da tıkanıklığa sebep olan pisi pisi otu aseptik olarak uzaklaştırıldı. Üriner kateterizasyon sonrası idrar kesesi boşaltıldı, içeriden alınan idrar örneği tahliller için laboratuvara gönderildi ve sondaya dikiş atılarak sabitlendikten sonra idrar kesesine 0,09'luk NaCl ile (2.5 ml enjektör ile 10 defa) lavaj uygulandı. Daha sonra anjiyo kateter uygulandı ve tedavi olarak intravenöz sıvı sağaltımı (0,09'luk NaCl 100 ml/gün; 100 ml dengeli elektrolit 100 ml/gün) ve 2.5 mg/kg q12h dozda subkutan enrofloksasin (Baytril-K %5; Bayer) uygulandı. Bir hafta boyunca günde bir intravenöz sıvı sağaltımı ve idrar kesesi lavajı uygulanan hasta, 3. günün sondası çıkarıldıktan sonra, hasta 7. günün sonunda sağlıklı olarak taburcu edildi. Klinik olarak pisi pisi otu batmasına bağlı şikayetlerinde, genellikle vücudun çeşitli bölgelerinde deri yolu ile şekillenen vakalar ile karşılaşılmasına rağmen, bu vakada prepisyumun doğal deliği aracılığı ile doğrudan orifisyum üretra eksterna'ya saplanması ve buna bağlı şekillenen üretral obstrüksiyon olgusu şekillenebileceğinin kanaatine varıldı.

Anahtar kelimeler: Üretral obstrüksiyon, Pisi pisi otu, Yabancı cisim, Sistitis

Grass Seed Foreign Body On A Female Cat's Orificium Urethra Externa Causing Urethral Obstruction and Cystitis

Ezgi DİKMEOĞLU*a, Berna GÜR**b, Yalçın AYDIN**b

a Ankara University, Faculty of Veterinary Medicine, Department of Obstetrics and Gynecology, 06110, Ankara Turkey
b Ankara University, Faculty of Veterinary Medicine, Department of Internal Medicine, 06110, Ankara Turkey

The subject of this case report was the treatment of urethral obstruction and cystitis on a female cat due to a grass seed foreign body. In this case, a 3-year-old mixed breed cat was admitted to the Ankara University Faculty of Veterinary Medicine Emergency Clinic. with the complaint of severe general condition disorder. According to the patient's history, complaints of malaise, loss of appetite, intermittent and bloody urination were reported. During the general examination of the patient, aggression, abdominal pain on palpation and fullness of the urinary bladder were detected. Examination of the penis revealed the presence of grass seed penetrating the Orifice Urethra Externa. In the ultrasonographic examination, it was determined that the urinary bladder in the abdomen was larger than normal and full of urine. After the examination, a diagnosis of urinary obstruction caused by a grass seed foreign body was made. It was decided to apply urinary catheterization to empty the urinary bladder. Before the urinary catheterization application, grass seed foreign body, which caused obstruction in the orifice urethra externa, was aseptically removed. After urinary catheterization, urinary bladder was emptied, the urine sample taken from the catheter was sent to the laboratory for analysis, and after the catheter was fixed with stitches, the urinary bladder was lavaged with %0.09 NaCl (10 times with a 2.5 ml syringe). Angio catheter was then applied, and intravenous fluid therapy (%0.09 NaCl 100 ml/day; 100 ml balanced electrolyte 100 ml/day) and subcutaneous enrofloxacin (Baytril-K 5%; Bayer) at a dose of 2.5 mg/kg q12h were administered. Intravenous fluid therapy and urinary bladder lavage was applied once a day for a week. After the catheter was removed on the 3rd day, the patient was discharged in good health at the end of the 7th day. Although there are cases that are usually shaped by the skin in various parts of the body in clinical complaints of grass seed foreign body, it was concluded that in this case, the urethral obstruction may occur due to direct penetration of the orifice into the urethra externa through the natural hole of the preputium.

Keywords: Urethral Obstruction, Grass Seed Foreign Body, Cystitis

P-07

Bir Köpekte Struvit Urolithinin Preoperatif Ultrasonografi ve Postoperatif X-Işını Kırınımı (XRD) ile Değerlendirilmesi

Büşra Uzun[1], Saba Raouf[1], Ümit Özcan[1]

[1]Ondokuz Mayıs Üniversitesi, Veteriner Fakültesi, İç Hastalıkları Anabilim Dalı, Samsun

Özet

Dört yaşında Terrier ırkı kısırlaştırılmış erkek köpek, bir aydır kanlı, ağrılı ve sık idrar yapma şikayetiyle Ondokuz Mayıs Üniversitesi Hayvan Hastanesi'ne başvurdu. Alınan anemnez ile ticari kuru mama ve tavuk ile beslendiği öğrenildi. Fiziksel muayenesinde vital parametreleri normal olduğu belirlendi. Direkt radyografide idrar kesesinde radyo-opak bir yapı gözlendi. İdrar kesesinin ultrasonografik muayenesinde hiperekoik görüntü veren 1,27mm çapında bir yapı ve kese duvarında kalınlaşma tespit edildi. Bu yapının belirgin olarak akustik gölge artefaktı verdiği saptandı. Hastanın hemogram ve biyokimya parametreleri normal olarak bulunurken, idrarın mikroskobik muayenesinde fazla miktarda eritrosit ve strüvit kristaline rastlandı. İdrar ph'sı 8 olarak ölçüldü. Klinik, ultrasonografik ve radyolojik bulgular doğrultusunda hasta idrar taşı ve alt üriner sistem enfeksiyonu olarak değerlendirildi. 1 ay boyunca medikal tedavide yanıt alınamayınca operasyona alındı ve ürolit idrar kesesinden uzaklaştırıldı. Operasyon sonucunda kırmızı-turuncu renkte 1.27mm çapında ürolit çıkartıldı. Operasyonda çıkarılan taş Maden Tarama Enstitüsü'ne (MTA) yollandı ve X-ışını kırınımı (XRD) analizi sonucunda taşın strüvit olduğu belirlendi. Urolithiasis olgularında, hastalığa sebep olan urolithlerin büyüklüğü ve karakteri tedavi başarısını doğrudan etkilemekte, prognoz hakkında fikir vermektedir. Operasyon sonucunda idrar kesesinden çıkarılan taşın boyutu ve ölçümünün ultrasonografik bulgusuyla uyumlu olduğu görüldü. Klinik pratikte ultrasonografi taşın boyutu preoperatif olarak belirlemede, XRD analizi ise taşın karakterini ortaya koymada kullanılabilecek yardımcı tanı yöntemleridir.

Anahtar sözcükler: Köpek, İdrar kesesi, Ürolit, Ultrasonografi

Evaluation of Struvite Urolith in a Dog by Preoperative Ultrasonography and Postoperative X-Ray Diffraction (XRD)

Buşra Uzun[1], Saba Raouf[1], Umit Ozcan[1]

[1]Ondokuz Mayıs University, Faculty of Veterinary Medicine, Department of Internal Medicine, Samsun

Abstract
Four years old Terrier breed neutered male dog was applied to Ondokuz May Universty Animal Hospital with the complaint of bloody, painful and frequent urination for a month. It was learned that the animal was fed with commercial dry food and chicken. On physical examination, vital parameters were found to be normal. A radio-opaque structure was observed in the urinary bladder on direct radiography. In the ultrasonographic examination of the urinary bladder, a structure with a diameter of 1.27 mm, giving a hyperechoic appearance and a thickening of the bladder wall were detected. It was determined that this structure gave significant acoustic shadow artifact. While the patient's hemogram and biochemistry parameters were in refference intervals, excessive amounts of erythrocytes and struvite crystals were found in the microscopic examination of the urine. Urine pH was measured as eight. Based on clinical, ultrasonographic and radiological findings, the patient was evaluated as urolithiasis and lower urinary tract infection. When there was no response in medical treatment for 1 month, he was operated and the urolith was removed from the urinary bladder. As a result of the operation, a red-orange 1.27mm diameter urolith was removed. The stone removed during the operation was sent to the Mine Exploration Institute (MTA) and as a result of X-ray diffraction (XRD) analysis, it was determined that the stone was struvite. In urolithiasis cases, the size and character of the uroliths that cause the disease directly affect the success of treatment and give an idea about the prognosis. At the end of the operation, it was seen that measurement of the stone were compatible with the ultrasonographic finding. In clinical practice, ultrasonography is an auxiliary diagnostic method that can be used to determine the size of the stone preoperatively, and XRD analysis to determine the character of the stone.

Key words: Dog, Urinary bladder, Urolith, Ultrasonography

P-08

Dejeneratif Mitral Kalp Hastalıklı Üç Köpekte QT(c) Formulasyonlarının Değerlendirilmesi

Başar Ulaş SAYILKAN[1]*, Yücel MERAL[1], Duygu DALĞIN[1]

İç Hastalıkları Anabilim Dalı, Veteriner Fakültesi, Ondokuz Mayıs Üniversitesi, Samsun, Türkiye[1]

Sorumlu Yazar: Başar Ulaş SAYILKAN (Araştırma Görevlisi)
Adres: İç Hastalıkları Anabilim Dalı, Veteriner Fakültesi, Ondokuz Mayıs Üniversitesi, Samsun, Türkiye[1]

E-mail Adresi: basarulas.sayilkan@omu.edu.tr
Telefon numarası: 05397213563

Özet
Dejeneratif Mitral Kapak Hastalığı, özellikle 15 kg'ın altındaki küçük ırk köpeklerde görülen edinsel bir mitral kapak patolojisidir. Hastalığı tam nedeni henüz anlaşılamamıştır. ACVIM (American College of Internal Medicine) Dejeneratif Kapak Hastalığı ile ilgili uluslararası geçerlilikte olan bir sınıflandırma yayınlamıştır. Hastalığın tedavisi, hastaya göre şekillenmek kaydıyla medikal ya da cerrahi tedavidir. QT aralığı, Q dalgasının başlangıcından T dalgasının sonuna kadar geçen süreyi ifade eder. Kalp hızı ile ters orantılıdır. QT intervali özellikle farmakolojik çalışmalarda çok önemli olan bir elektrokardiyografi parametresidir. QT aralığı uzaması Torsades de Pointes gibi artmış ventriküler aritmiler bakımından önem arz eder. Dolayısıyla bu intervalin uzaması hasta için olumlu değildir. Hızlı kalp ritimleri, QT aralığının sağlıklı yorumlanmasını engeller. Bu yüzden QT(c) formülasyonları türetilmiştir. QT(c) formülasyonlarının en bilineni; Bazett olmak üzere, Fridericia, Framingham, Hodges gibi formülasyonlar günümüzde kullanılmaktadır. Ondokuzmayıs Üniversitesi Veteriner Fakültesi Hastanesine çabuk yorulma, bayılma, öksürük şikayetiyle gelen, Cavalier King Charles Spaniel ırkı üç köpeğe sırasıyla genel muayene, tam kan sayımı, serum biyokimya analizi, radyografi, elektrokardiyografi ve ekokardiyografi tetkikleri uygulanmıştır. Hastaların ekokardiyografik değerlendirmesinde Sol atriyum/Aorta oranlarının normalden yüksek olduğu ve Renkli Doppler görüntülemede mitral regürgitasyonun, sol atriyumun %50'sinden fazlasını kapladığı görülmektedir. Ayrıca Spektral Doppler analizinde, hastaların 4 m/sn'den daha yüksek bir regürgitasyon velositesine sahip olduğu gözlemlenmiştir. ACVIM klasifikasyonuna göre C derecesinde, Dejeneratif Mitral Kapak Hastalığı'na bağlı konjestif kalp yetmezliği teşhisi konulan hastaların QT(c) formülasyonları kullanılarak interval değerleri hesaplanmıştır. Hastalar cerrahi endikasyon için uygun görülmemiş ve ACVIM kriterlerine göre medikal tedavi uygulanmıştır. Bir aylık tedavi sonrasında QT(c) formülasyon değerleri tekrar ölçülmüştür. Hastaların semptomları bir aylık süreçte gerilemiş ve QT(c) formülasyon değerlerinde azalma meydana gelmiştir. Bu vaka serisinin önemi ve amacı, QT(c) formülasyonlarının, Dejeneratif Mitral Kapak Hastalığı açısından prognostik gösterge olarak kabul edilmesinin anlamlı olduğudur.

Anahtar Kelimeler: Dejeneratif, Ekokardiyografi, Elektrokardiyografi, Mitral

Evaluation of QT(c) Formulations in Three Dogs with Degenerative Mitral Heart Disease

Başar Ulaş SAYILKAN[1]*, Yücel MERAL[1], Duygu DALĞIN[1]

Department of Internal Medicine, Faculty of Veterinary Medicine, Ondokuz Mayıs University, Samsun, Turkey[1]

Corresponding Author: Başar Ulaş SAYILKAN (Research Assistant)
Adress: Department of Internal Medicine, Faculty of Veterinary Medicine, Ondokuz Mayıs University, Samsun, Turkey

E-mail adress: basarulas.sayilkan@omu.edu.tr
Telephone number: 05397213563

Abstract
Degenerative Mitral Valve Disease is an acquired mitral valve pathology, especially in small breed dogs under 15 kg. The exact cause of the disease is not yet understood. ACVIM (American College of Internal Medicine) has published an internationally valid classification of Degenerative Valve Disease. The treatment of the disease is medical or surgical treatment, depending on the patient. The QT interval refers to the time from the beginning of the Q wave to the end of the T wave. It is inversely proportional to heart rate. QT interval is an electrocardiographic parameter that is very important, especially in pharmacological studies. QT interval prolongation is essential for increased ventricular arrhythmias such as Torsades de Pointes. Therefore, the prolongation of this interval is not favorable for the patient. Rapid heart rhythms interfere with the healthy interpretation of the QT interval. That's why QT(c) formulations are derived. The most known of the QT(c) formulations, Formulations such as Bazett, Fridericia, Framingham, Hodges, are used today. General examination, complete blood count, serum biochemistry analysis, radiography, electrocardiography, and echocardiography were performed on three Cavalier King Charles Spaniel dogs who came to Ondokuz Mayıs University Veterinary Faculty Hospital with complaints of fatigue, fainting, cough, respectively. In the echocardiographic evaluation of the patients, it is seen that the left atrium/aorta ratios are higher than normal and mitral regurgitation covers more than 50% of the left atrium in Color Doppler imaging. In addition, in the Spectral Doppler analysis, it was observed that the patients had a regurgitation velocity more significant than 4 m/s. Interval values were calculated using QT(c) formulations of patients diagnosed with congestive heart failure due to Degenerative Mitral Valve Disease, grade C according to ACVIM classification. The patients were not considered suitable for surgical indication, and medical treatment was applied according to ACVIM criteria. After one month of treatment, the QT(c) formulation values were re-measured. The patients' symptoms regressed within a month, and the QT(c) formulation values decreased. The importance and purpose of this case series are that it is meaningful to accept QT(c) formulations as prognostic indicators for Degenerative Mitral Valve Disease.

Keywords: Degenerative, Echocardiography, Electrocardiography, Mitral

P-09

Vaka Raporu: Gine Domuzlarında Pododermatit Tedavisinde Yeni Bir Yaklaşım

Mila D. Kaleva 1, 3, *, Toshka Petrova 2, Milko Petrov 4, Hristo Najdenski 1

1 Department of Infectious Microbiology, The Stephan Angeloff Institute of Microbiology, Bulgarian Academy of Sciences, 26 Acad. Georgi Bonchev Str., Sofia 1113, Bulgaria.
2 University of Forestry, Faculty of Veterinary Medicine, Department of Infectious Pathology, Hygiene, Technology and Control of Food of Animal Origin, 10 Kl. Ohridski Blvd., Sofia 1756, Bulgaria.
3 Veterinary Clinic "Union Vet", 5 Buenos Aires Str., Sofia 1172, Bulgaria.
4 Veterinary Clinic "Dr. Milko Petrov" Sofia-center, 12A Vrabcha Str, Sofia 1000, Bulgaria.

*Author to whom correspondence should be addressed: mdkaleva@microbio.bas.bg 00359 898 645 665

Giriş: Bu çalışmanın amacı, kobaylarda şiddetli bir pododermatit formunda anolitin terapötik etkisini belirleme kti. Hayvanların bölmelerinde altlık olarak talaş kullanıldı.

Gereçler ve yöntemler: Deneye şiddetli bir pododermatit formuna sahip beş kobay katıldı. Dördü sadece elektrokimyasal olarak aktive edilmiş sulu bir solüsyonla - %0,3 NaCl içeren oldukça asidik bir anolit ile muamele edildi. Çözeltinin parametreleri: pH – 2.46, Oksidatif İndirgeme Potansiyeli – 272 mV, T – 22.4 o. Tedavi, 12 gün boyunca günde iki kez banyolarla lokal olarak gerçekleştirildi. Her manipülasyonun süresi, ilk dört gün için 15 dakika ve sonraki sekiz gün için 5 dakika idi. Hayvanlar sırasıyla deney ve kontrol olmak üzere 2 gruba ayrıldı, Grup 1 - dört hayvan ve Grup 2 - bir hayvan.

Bulgular: Tedavinin başlangıcında, her iki gruptaki hayvanlardaki ülserlerin boyutu 9 ila 11 mm arasındaydı. On ikinci günde, deney grubunda granülasyon dokusu varlığının ve ülser çaplarının 2,5 mm'ye kadar azaldığı, patilerdeki ödemli alanların önemli ölçüde azaldığı bildirildi. Kontrolde inflamatuar sürecin bir komplikasyonu gözlendi.

Tartışma ve sonuç: Pododermatitin şiddetli formu olan kobaylarda %0.3 NaCl içeren anolitin lokal ve tek başına uygulanması, patilerdeki yara ve ödemli alanların iyileşme sürecinde çok iyi sonuçlar vermiştir. Bu ucuz, kolay ve ulaşılabilir yöntemin uygulanmasıyla birlikte antibiyotik, bandaj, ameliyat ve hatta ötenazi kullanımı ortadan kalktı.

Anahtar Kelimeler: Elektrokimyasal olarak aktive edilmiş sulu çözeltiler, anolit, pododermatit, Gine domuzu

Case Report: A New Approach in the Therapy of Pododermatitis in Guınea Pigs

Mila D. Kaleva [1, 3, *], Toshka Petrova [2], Milko Petrov [4], Hristo Najdenski [1]

[1] Department of Infectious Microbiology, The Stephan Angeloff Institute of Microbiology, Bulgarian Academy of Sciences, 26 Acad. Georgi Bonchev Str., Sofia 1113, Bulgaria.
[2] University of Forestry, Faculty of Veterinary Medicine, Department of Infectious Pathology, Hygiene, Technology and Control of Food of Animal Origin, 10 Kl. Ohridski Blvd., Sofia 1756, Bulgaria.
[3] Veterinary Clinic "Union Vet", 5 Buenos Aires Str., Sofia 1172, Bulgaria.
[4] Veterinary Clinic "Dr. Milko Petrov" Sofia-center, 12A Vrabcha Str, Sofia 1000, Bulgaria.
* Author to whom correspondence should be addressed: mdkaleva@microbio.bas.bg 00359 898 645 665

Introduction: The aim of the present study is to establish the therapeutic effect of anolyte in a severe form of pododermatitis in guinea pigs. The animals were cell reared on sawdust.

Material and method: Five guinea pigs with a severe form of pododermatitis participated in the experiment. Four were treated only with an electrochemically activated aqueous solution - a highly acidic anolyte with 0.3% NaCl. The parameters of the solution were: pH – 2.46, Oxidative Reductive Potential – 272 mV, T – 22.4 o. The treatment was carried out locally by baths twice daily for a period of 12 days. The duration of each manipulation was 15 minutes in the first four days and 5 minutes in the next eight days. The animals were divided into 2 groups - experimental and control, respectively Group 1 - four animals and Group 2 - one animal.

Results: At the beginning of the treatment, the size of the ulcers in the animals of both groups varied from 9 to 11 mm. On the twelfth day, in the experimental group, the presence of granulation tissue was reported and the diameter of the ulcers decreased by up to 2.5 mm, the edematous areas on the paws were significantly decreased. A complication of the inflammatory process in the control was observed.

Discussion and conclusion: The local and alone application of anolyte with 0.3% NaCl in guinea pigs with a severe form of pododermatitis was given very good results in the healing process of the wounds and edematous areas on the paws. By the application of this cheap, easy and accessible method, the use of antibiotics, bandages, surgery and even euthanasia was eliminated.

Key words: electrochemically activated aqueous solutions, anolyte, pododermatitis, guinea pig

P-10

Altı Tavşanda Orodental Bozuklukların Radyografik İncelenmesi ve Anatomik Referans Çizgilerin Kullanımı

Nazlı AYKOL, Murat ÇALIŞKAN Ankara Üniversitesi Veteriner Fakültesi Cerrahi Anabilim Dalı, Ankara, Türkiye

Tavşanlarda dental hastalıklar oldukça yaygın görülmektedir. Yeme zorluğu, çene altı apse, göz akıntısı gibi çeşitli klinik belirtiler gözlenir.İnsisiv dişlerdeki bozukluklar muayene sırasında değerlendirilebilirken arka dişlerin değerlendirilmesi için öncelikle baş bölgesi radyografisine ihtiyaç duyulmaktadır. Baş bölgesi radyografileri çoğu zaman dental problemlerin teşhisinde yeterli olsa da görülen patolojik değişikliğin derecesini belirlemek ve hastalığın prognozunu takip edebilmek için belirli bir standart yoktur. Son yıllarda yapılan çalışmalarda tavşanlarda dental problemlerin radyografik olarak değerlendirilmesinde bazı anatomik noktalar baz alınarak oluşturulan spesifik referans çizgiler doğrultusunda patolojik değişiklikler ortaya konulmaktadır. Bu çalışmada, çeşitli şikayetlerle getirilen 6 adet tavşanın alınan baş bölgesi radyografilerinde bu referans çizgiler doğrultusunda patolojik lezyonların varlığı değerlendirilmiştir.

Gereç ve Yöntem: Çeşitli şikayetlerle getirilen farklı ırk, yaş, kilo ve cinsiyetteki 6 tavşanın klinik, laterolateral ve ventrodorsal baş radyografisi değerlendirildi. Lateral pozisyonda ilk referans çizgi nazal kemiğin proksimal ucundan oksipital protuberansa çizildi. Oklüzal düzlemi belirten ikinci çizgi ilk çizgiye paralel olarak sert damağın rostralinden bulla timpanikanın yaklaşık 1/3 yüksekliğine çizildi. Tavşanlarda lateral radyografide normalde 6 adet maksillar ve 5 adet mandibular diş birbirine uyumlu bir şekilde temas eder, üçüncü çizgi bu temas sınırlarını değerlendirir.Mandibula ventraline çizilen son çizgiyle mandibular kortekse penetrasyon yapan diş kökü değerlendirildi.

Bulgular: Tavşanların ikisinde maloklüzyon (mandibular prognatizm), dördünde normoklüzyon tespit edildi. Maloklüzyon tespit edilenlerin birinde sadece insisivlerin kapanışında uyumsuzluk varken diğerinde insisivler ve arka dişlerin temasında uyumsuzluk tespit edildi. Tavşanların tümünde maksillar arka diş köklerinde değişen derecelerde uzama olduğu tespit edildi. Epifora ile gelen bir tavşanda dakriyosistografi yapıldı ve maksillar P1 ve insisiv kökündeki uzama ve lakrimal kanaldaki genişleme görüldü. Dört tavşanda mandibular ventral kortekste incelme ve penetrasyon olduğu gözlendi. Mandibular apse ile gelen üç tavşanda apselerin diş kökü ile ilişkili olduğu görüldü. Tavşanların hepsinde oklüzyon düzleminde çeşitli anormallikler tespit edildi.

Tartışma ve Sonuç: Bu referans çizgiler kullanılarak maloklüzyonun boyutu daha net ortaya konulabilir ve objektif sonuçlar elde edilebilir. Ayrıca bu referans çizgiler dişlerde meydana gelen değişikliklerin uzun vadede takibini ve prognozu belirlemeyi kolaylaştırırlar.

Radiographic Examination of Orodental Disorders in Six Rabbits and Use of Anatomical Reference Lines

Nazlı AYKOL, Murat ÇALIŞKAN Ankara University Faculty of Veterinary Medicine, Department of Surgery, Ankara, Turkey

ABSTRACT
Dental diseases in rabbits are quite common. It presents with various clinical symptoms such as difficulty eating, abscess under the chin and eye discharge. Although the abnormality in the incisive teeth are evaluated during the examination, skull radiographs are needed first for the evaluation of the posterior teeth. Skull radiographs are often sufficient for diagnosing dental problems. However, there is no specific standard to determine the degree of pathological changes seen on the radiograph and accurately monitor the progress of these changes. In the previous studies, pathological changes are revealed in the direction of specific reference lines created based on some anatomical points in the radiographic evaluation of dental problems in rabbits. In this study, the presence of pathological lesions was evaluated with the help of these specific reference lines in the skull radiographs of six rabbits with various complaints.

Material and methods: Six rabbits of different breeds, ages, weights and genders with various complaints were evaluated. Skull radiographs (laterolateral and ventrodorsal view) were evaluated. On the lateral view, the first reference line was drawn from the proximal end of the nasal bone to tip of the occipital protuberance. The second line was drawn parallel to the one previously mentioned, beginning at the rostral end of the hard palate and extending caudally to pass through the tympanic bulla at approximately one third of its height. This line matches the occlusal plane. Although in this species 6 maxillary cheek teeth occlude with 5 mandibular ones, the maxillary and mandibular dental arcades are approximately the same length. The third line evaluates these dental arcades. The tooth root penetrating the mandibular cortex was evaluated with the last line drawn to the ventral side of the mandible.

Results: Two rabbits have malocclusion (mandibular prognathism) and four rabbits have normocclusion. In one with malocclusion, there is imparity only in the closure of the incisors, while in the other there is a mismatch in the contact of the incisors and posterior teeth. All rabbits have varying degrees of elongation in the maxillary cheek tooth apices. In a rabbit presenting with epiphora, dacryocystography was performed and elongation of the maxillary P1 and incisive root and enlargement of the lacrimal canal were observed. In 4 rabbits, apices of mandibular cheek teeth penetrate the ventral mandibular cortex. Abscesses were associated with the tooth root in 3 rabbits with mandibular abscesses. All rabbits have abnormalities in the plane of occlusion.

Discussion and Conclusion: By using these reference lines, the extent of malocclusion in rabbits can be revealed more exactly and objective results can be obtained. In addition to this these reference lines facilitate to accurately monitor the dental changes and to determine the long-term prognosis.

P-11

Bir Köpekte Uzun Dönem Antibiyotik Kullanımına Bağlı Pseudomonas aeruoginosa İlişkili Üriner Sistem Enfeksiyonu

Gamze Nur Konaçoglu[1], Zeynep Nurselin Çolak[1], Merve Gizem Sezener[2], Ümit Özcan[1], Didem Pekmezci[1]

[1]Ondokuz Mayis Üniversitesi , Veteriner Fakültesi, İç Hastalıkları Anabilimdalı, Samsun, Türkiye
[2]Ondokuz Mayis Üniversitesi, Veteriner Fakültesi, Mikrobiyoloji Anabilimdalı, Samsun, Türkiye

Sorumlu Yazar: gamzeozkilicc@gmail.com

Giriş: Glukoz fermente edemeyen, Pseudomonas aeruginosa aerobik, fırsatçı, insan ve hayvanlarda nadiren primer hastalık oluşturan patojen bir bakteridir. Diğer Gram-negatif patojenlerin aksine, P. aeruginosa, antibiyotiklerin dış zarından geçiş hızının düşük olması nedeniyle çoğu antimikrobiyal ilaca karşı duyarsızdır. Pseudomonas aeruginosa ve Enterococcus spp. köpeklerde komplike olmayan Üriner Sistem Enfeksiyon (ÜSE)'una kıyasla; kalıcı veya tekrarlayan ÜSE'na göre daha yüksek prevalansa sahiptir.

Gereç ve Yöntem: Labrador Retriever ırkı, 6 yaşlı, kısırlaştırılmamış bir erkek köpek Üniversite Hayvan Hastanemize Aralık 2021'de üriner sistem şikayetiyle getirilmiştir. Hasta sahibinden köpeğin daha önce özel bir klinikte uzun süre enrofloksasin ve penisilin tedavisi gördüğü bilgisi alınmıştır. Yapılan fiziksel muayenede üriner sistem haricinde anormal bir bulgu saptanmayıp hastada prostat kistik hiperplazi ile idrar analizinde bakteriüri tespit edilmiştir. Bu nedenle hastaya oral olarak bir hafta süreyle finasterid ve siproflaksasin reçete edilmiştir. Kontrol muayenesinde prostat kistlerinin kaybolduğu ancak bakteriürinin devam ettiği görülmüştür. On dört gün sonra aseptik koşullarda sistosentez yoluyla alınan idrar örneğinde P. aeruginosa ürediği ve antibiyogramda sadece imipenem ve meropeneme duyarlı olduğu belirlenmiştir. Antibiyogram sonucuna göre meropenem günde iki kez 14 gün süreyle intravenöz olarak uygulanmıştır.

Bulgular: Tedavi sonrası 21. günde yapılan üriner sistem muayenesinde bulgularının iyileştiği ve kültürde herhangi bir bakteriyel üreme olmadığı görülmüştür. Sonuç olarak, köpeğin, P. aeruginosa ile ilişkili ÜSE›nun iyileştiği görülmüştür. Hastamızın klinik durumunun halen iyi ve ÜSE'ye dair herhangi bir bulgusunun olmadığı belirlenmiş olup, rutin kontrollerine devam edilmektedir.

Tartışma ve Sonuç: Bazı durumlarda Gram-negatif bir bakteriyel enfeksiyonun amoksisilin klavulanik asit, trimetoprim-sülfa ve enrofloksasin gibi ilaçlara yanıt vermemesi olası Pseudomonas enfeksiyonunu gösterebilir. Bu nedenle klinisyen hekimler, ÜSE'lu köpeklerde idrar kültürü yapmayı daima göz önünde bulundurmalı ve olası bir ilaç direnci ve hasta refahının korunması için bireysel antibiyotikler kullanılmalıdırlar.

Anahtar Kelimeler: Pseudomonas aeruginosa, Üriner Sistem Enfeksiyonu, Uzun Dönem Antibiyotik Kullanımı, Köpek

Pseudomonas aeruoginosa Associated Urinary Tract Infection Caused by Long-Term Antibiotic Use in a Dog

Gamze Nur Konacoglu[1], Zeynep Nurselin Colak[1], Merve Gizem Sezener[2], Umit Ozcan[1,]
Didem Pekmezci[1]

[1]University of Ondokuz Mayis, Faculty of Veterinary Medicine, Department of Internal Medicine, Samsun, Türkiye
[2]University of Ondokuz Mayis, Faculty of Veterinary Medicine, Department of Microbiology, Samsun, Türkiye

Corresponding author: gamzeozkilicc@gmail.com

Introduction: Pseudomonas aeruginosa is a Gram-negative non-glucose fermenting aerobic opportunistic pathogen bacterium, it is scarcely involved in primary disease in humans and animals. Contrary other Gram-negative pathogens, P. aeruginosa is intrinsically insensitive to many antimicrobial drugs due to the low rate of passage of antibiotics across its outer membrane. Pseudomonas aeruginosa and Enterococcus spp. have a higher prevalence in persistent or recurrent canine Urinary Tract Infections (UTIs) compared to uncomplicated UTIs.

Materials and Methods: A 6 years old, Labrador Retriever, un-spayed dog was brought to the University Animal Hospital with complaints of UTI in December 2021. The dog was treated with enrofloxacin and penicillins for a long term in a private clinic before. Initial physical examination of the dog was no abnormal finding detected except urinary tract examination. Prostatic cystic hyperplasia with bacteriuria was found. Therefore, ciprofloxacin with finasteride started for a week. At the reexamination prostatic cysts were disappeared but bacteriuria was still existed. Moreover, after 14 days P. aeruginosa was cultured from the urine collected via cystocentesis and antibiogram results showed that only imipenem and meropenem were suspectable agents. Meropenem was applied intravenously twice a day for 14 days.

Results: There was no growth in the urine culture at the posttreatment 21 day, and the clinical urinary tract examination of the dog was excellent at that time. Finally, the dog was completely recovered from the P. aeruginosa associated UTI. The patient is still well and routine controls continue.

Discussion and Conclusion: Lack, of response of a Gram-negative bacterial infection to drugs such as amoxicillin clavulanic acid, trimethoprim-sulfa and enrofloxacin may sometimes indicate possible Pseudomonas infection. Therefore, clinicians must have taken in consideration to make urine cultures in every UTIs in dogs and individual antibiotics should be used for a possible drug resistance and patient welfare.

Keywords: Pseudomonas aeruginosa, Urinary Tract Infection, Long-term antibiotic use, Dog

P-12
Feline Hiperestezi Sendromu: Bir Kedide Zorlayıcı Davranışsal Belirtiler

Kedi hiperestezi sendromu (FHS), spontan olarak veya lumbal bölgeye hafif bir dokunuşla indüklenebilen bir klinik belirtidir. Genellikle nedeni bilinmeyen nadir bir sendromdur ve en yaygın nedenleri bakteriyel, fungal dermatit, alerjiler ve immun aracılı hastalıklar gibi deri ile ilgili bozukluklardır. Klinik semptomları farklı seyreder, tanı genellikle zordur ve tedavi altta yatan nedene göre değişir. Bu poster sunumunda; bir yaşında kastre edilmiş erkek melez ırk kedi, başlangıçta bel bölgesinde olan, sırt bölgesini kapsayan ani ataklar ve artan bir vokalizasyon şikayeti vardı. Alınan anamnez doğrultusunda kedinin sürekli kendi sırt bölgesine saldırıp ve kendi sırtını ısırıdığı ve bu belirtilerin sahibi evlendikten sonra ortaya çıktığı öğrenildi. Hastanın rutin fizik muayenesi yapıldı ve anormal bir bulguya rastlanmadı. Ayrıca hemogram, serum ve biyokimyasal analizlerde elde edilen veriler referans değerler içindeydi. Deriden alınan örnekler ve mantar kültürü negatifti.Hastanın muayene bulgularına ve geçmişine göre Feline Hiperestezi Sendromu teşhisi konuldu. Durumu tedavi etmek için feromon tedavisi ve oral olarak günde iki kez 1-5 mg/kg gabapentin kullanıldı. İlaç tedavisi ve feromon tedavisine ek olarak ayrıntılı bir çevresel ve davranışsal modifikasyon uygulandı. 1 ay ilaç kullanımı ve çevresel modifikasyon sonucu hastanın vokalizasyonunda ve ataklarında gözle görülür azalma olduğu tespit edildi.

Anahtar Kelimeler: Davranış, Kedi Hiperestezi Sendromu, Feliway, Gabapentin, Feromon Tedavisi

Feline Hyperesthesia Syndrome; Challenging Behaviour Manifestation in a Cat

Saba RAOUF[1], Büşra UZUN[1] , Ümit ÖZCAN[1]
Ondokuz Mayıs University, Faculty of Veterinary Medicine, Department of Internal Medicine, TURKEY

Corresponding author: sebaraouff@gmail.com

Abstract:
Feline hyperesthesia syndrome (FHS) is a collection of clinical indications that can occurs spontaneously or be induced by a mild touch on the lumbar area. It is a rare syndrome, often of unknown cause, and the most common associated causes are skin-related disorders such as bacterial, fungal dermatitis, allergies, and immune-mediated diseases. Clinical symptoms are diverse, diagnosis is often complex, and treatment varies according to the underlying cause. In this poster presentation; a one-year-old castrated male Domestic Short Hair cat developed episodes of rapid onset back discomfort, particularly in the lumbar area, as well as increased vocalization. Cat attacks and bites its own back. According to the owner, the clinical signs were observed after the owner's marriage. The patient underwent physical examination, and no abnormal data were encountered. In addition, the data obtained in CBC, serum, and biochemical analyzes were within reference values. Scrapings on the skin and fungal culture were both negative. Based on the cat's examination findings and history, Feline Hyperesthesia Syndrome has been identified. Pheromone therapy and gabapentin 1.5 mg/kg orally twice daily are used to treat the condition. A detailed environmental and behavioral modification was applied in addition to medication and pheromone therapy. Following a month of medication administration and environmental changes, it was found that the patient's vocalization and attacks had significantly decreased. In conclusion; FHS is a rare and challenging clinical condition but have a good prognosis with pheromones, and can be managed with medical and enviromental enrichment.

Keywords: Behaviour, Feline Hyperesthesia Syndrome,Gabapentin, Pheromone Therapy

P-13
Felin Parvovirus ile Ağır Enfekte İki Kedide Hiperimmun Serum Kullanımı

Zeynep Nurselin Çolak[1], Gamze Nur Konaçoğlu[1], Halis Çetiner[1], Ümit Özcan[1], Didem Pekmezci[1]

[1]Ondokuz Mayis Üniversitesi, Veteriner Fakültesi, İç Hastalıkları Anabilimdalı, Samsun, Türkiye

Sorumlu Yazar: znurselin.kot@omu.edu.tr

Giriş: Felin Parvovirus (FPV) enfeksiyonu, kedilerin oldukça bulaşıcı ve kötü prognoza sahip oldukları bir hastalığıdır. Enfeksiyonun şiddeti, kedinin klinik belirtilerinin yoğunluğuna ve hematolojik anormalliklerin (özellikle lökopeni) derecesine bağlı olmakla birlikte, subklinikten ani ölüme kadar değişebilir. FPV ile enfekte kediler; ateş, iştahsızlık, dehidrasyon, kusma ve ishal gibi klinik belirtilerle kendini gösterir. Ölüm nedeni genellikle dissemine intravasküler koagulasyon, şiddetli dehidrasyon, septisemi veya bakteriyemiden kaynaklanmaktadır. Hastalığın mortalitesi genellikle %50'dir ve tedavinin beşinci gününden sonra hayatta kalan hastalarda iyileşme oranı daha yüksektir.

Gereç ve Yöntem: Kasım 2021 ve Aralık 2021 tarihlerinde, 3 aylık dişi melez ve 4 aylık erkek melez kedi şiddetli kusma, hemorajik ishal ve iştahsızlık şikayetleri ile Veteriner Fakültesi Eğitim ve Araştırma Hastanesine getirildi. Yapılan fiziksel muayeneden sonra rutin analiz için kan örnekleri alındı. Hematolojik testte ciddi panlökopeni bulgusu saptandı ve pozitif FPV Ag testleri ile her iki kedide de tanı doğrulandı. Antibiyotik, antiemetik ajanlar, sıvı ve destekleyici tedaviden oluşan semptomatik tedaviye başlanıldı. Rutin tedavimize ek olarak, FPV'ye karşı yüksek immunize olduğu tespit edile sağlıklı bir kediden elde edilen serum örneği, kedi başına 2 ml dozda subkutan enjeksiyon yolu ile iki kediye de tek doz olarak uygulandı.

Bulgular: Enjeksiyonun ikinci gününde kedilerin klinik bulguları önemli ölçüde düzeldiği ve hematolojik kontrollerde lökosit değerlerinin yükseldiği görüldü.

Tartışma ve Sonuç: Yüksek FPV bağışıklığı olan sağlıklı kedilerden, FPV ile enfekte olmuş kedilere rutin tedavinin yanında hiperimmun serum uygulanması hayatta kalma oranını artırabilir.

Anahtar Kelimeler: Hiperimmun Serum, Felin Parvovirus, Kedi

Use of Hyperimmune Serum in Two Devastating Feline Parvovirus Infected Cats

Zeynep Nurselin Colak[1], Gamze Nur Konacoglu[1], Halis Cetiner[1], Umit Ozcan[1], Didem Pekmezci[1]

[1]University of Ondokuz Mayis, Faculty of Veterinary Medicine, Department of Internal Medicine, Samsun, Türkiye

Corresponding author: znurselin.kot@omu.edu.tr

Introduction: Feline Parvovirus (FPV) infection is a highly contagious disease of cats with a poor prognosis. The severity of the infection depends on the intensity of the cat's clinical manifestations and the degree of hematological abnormalities (especially leukopenia) but can range from subclinical to sudden death. FPV infected cats present with clinical signs such as fever, anorexia, dehydration, vomiting, and diarrhea. The cause of death is usually due to disseminated intravascular coagulation, severe dehydration, septicemia, or bacteremia. The mortality of the disease is often %50, and those who survive more than 5 days have a high recovery rate.

Materials and Methods: A 3-month-old female crossbred, and a 4-month-old male crossbred cat were brought to Veterinary Teaching Hospital in November 2021 and December 2021 with complaints of severe vomiting, hemorrhagic diarrhea, and anorexia. After physical examination, blood samples were collected for routine analysis. Hematological test revealed severe panleukopenia and positive FPV Ag tests also confirmed the diagnosis in both cats. Symptomatic treatment was started consisting of fluid and supportive therapy with using antiemetic agents and antibiotics. In addition to the routine therapy a healthy cat's serum sample with a high titer of FPV was administered subcutaneously at a dose of 2 ml per cat for once.

Results: At the second day of the injection, clinical signs of the cats improved significantly, and a significant increase of leukocyte values found in the hematological controls.

Discussion and Conclusion: Administration of hyperimmune serum of high FPV immunized cats to FPV infected cats may enhance the survival rate of the FPV infections.

Keywords: Hyperimmune Serum, Feline Parvovirus, Cat

P-14

Bir Afrika Gri Papağanında Viral Avian Polyoma ve Circovirus'a Bağlı Gelişen Karaciğer Hasarı

Gökçe İlhan* , Banu Dokuzeylül, M.erman Or, Abdullah Kayar

İstanbul Üniversitesi Cerrahpaşa Veteriner Fakültesi İç Hastalıkları Anabilim Dalı

Ülkemizde Avian polyoma virus (APV) ve beak and feather disease virus (BFDV) papağanlarda yaygın görülen iki önemli viral hastalıktır. BFDV papağanlarda circoviridae familyasında yer alan bir virüsün sebep olduğu hastalıktır. Dezenfektanlara dirençli ve dayanıklı bir virustur. Virus dışkı ve tüy tozlarıyla yayılabilir. Direkt ve indirekt bulaşma söz konusudur. Klinik belirtiler hastanın immun sistemine bağlı olarak değişir. Ani ölümler, pnömoni, tüy kaybı ve tüylerde deformite, gagada deformasyon en sık görülen klinik semptomları arasındadır. APV ise polyoma virüsün sebep olduğu viral bir enfeksiyondur. Direkt ve indirekt bulaşma söz konusudur. Klinik belirtiler arasında ani ölümler, tüy kaybı ve tüylerde deformite, enfeksiyona bağlı karaciğer enzimlerinin yükselmesi yer alır.

İstanbul Üniversitesi-Cerrahpaşa Veteriner Fakültesi İç hastalıkları Anabilim Dalı kliniğine keyifsizlik ve tüylerde dökülme, dışkı renginin koyulaşması şikayetiyle başvuran 3 yaşlı 320 gramlık bir Afrika Grisi ırkı papağanda anamnez alındıktan sonra genel muayene yapılmış ve hemogram ve biyokimya testleri alınmıştır. Yapılan analizlerde hastanın karaciğer enzimlerinde yükselme röntgende karaciğer boyutlarında genişleme ve ultrasonografide hepatik lipidozis gözlemlenmiştir. Tüy örneğinden yapılan PCR analizinde Avian Polyoma ve Circovirus tespit edilmiştir. Hastaya karaciğer ve immun sistemi destekleme amaçlı reçete düzenlenmiştir. Hastanın takibi yapılarak enzim değerlerinin normal sınırlara geldiği ve tüy yapısının düzeldiği gözlemlenmiştir.

Bu sunumda viral hastalık teşhisi konulan hastalarda karaciğer hasarının da göz ardı edilmemesi gerektiğine dikkat çekilmek istenmektedir.

Anahtar kelimeler: Papağan,Polyoma virus, Circovirus ,Hepatik lipidoz

Liver Damage Due to Viral Avian Polyom and Circovirus in an Afrıcan Gray Parrot

Gökçe İlhan* , Banu Dokuzeylül, M.erman Or, Abdullah Kayar

Istanbul Unıverversity-Cerrahpaşa Faculty of Veterinary Medicine,Department of Internal Medicine , Istanbul, TURKEY

Avian polyomavirus (APV) and beak and feather disease virus (BFDV) are two common viral diseases in parrots in our country. BFDV is a disease of parrots caused by a virus in the family circoviridae. It is a virus resistant and resistant to disinfectants. The virus can be spread by feces and feather dust. There is direct and indirect transmission. Clinical symptoms vary depending on the patient's immune system. Sudden death, pneumonia, feather loss and feather deformity, beak deformities are among the most common clinical symptoms. APV is a viral infection caused by the polyoma virus. There is direct and indirect contamination. Clinical signs include sudden death, hair loss and deformities, and elevated liver enzymes due to infection.

After taking anamnesis, a general examination was performed and hemogram and biochemistry tests were taken in a 3 year old 320 gram African Gray parrot who applied to Istanbul University Cerrahpaşa Faculty of Veterinary Medicine Department of Internal Medicine with complaints of malaise, hair loss, and darkening of the stool color.

In the analyzes performed, the patient's liver enzymes increased, enlargement in the liver dimensions in the x-ray and hepatic lipidosis in the ultrasonography were observed.

Avian Polyoma and Circovirus were detected in the PCR analysis of the feather sample.

The patient was prescribed a prescription to support the liver and immune system. By following the patient, it was observed that the enzyme values were within normal limits and the hair structure was improved.

In this presentation, it is desired to draw attention to the fact that liver damage should not be ignored in patients diagnosed with viral disease.

Key words: Parrot,Polyoma virus, Circovirus ,Hepatic lipidosis

P-15

Kedilerde Meme Bezi Tümörlerinin Bilgisayarlı Tomografi Yöntemiyle Tanımlanma Olasılığı

Kyrylo Teliatnikov, Veteriner Fakültesi Yüksek Lisansı, Yüksek Lisans öğrencisi, Odesa Devlet Tarım Üniversitesi, Ukrayna
Andrii Teliatnikov, Veteriner Fakültesi Öğretim Üyesi, Profesör, Odesa Devlet Tarım Üniversitesi, Ukrayna
Nina Dankevych, Veteriner Fakültesi Öğretim Üyesi, Doçent, Odesa Devlet Tarım Üniversitesi, Ukrayna

Küçük evcil hayvanlar için veteriner cerrahisinin geliştirilmesindeki modern eğilimler, veteriner hekimin çeşitli patolojileri teşhis etmek için en son teknolojilerde ustalaşmasını, evcil kedilerde meme bezi tümörleri de dahil olmak üzere cerrahi olarak hasta hayvanların tedavi yöntemlerini ve araçlarını yeniden düşünmesini gerektirir.
Amaç: Evcil kedilerde meme bezi tümörlerinde zamanında tanı koymak ve en uygun tedavi yöntemini seçmek için bilgisayarlı tomografi yöntemini incelemek.

Materyal ve Metod: Odessa Eyalet Tarım Üniversitesi Veteriner Fakültesi Cerrahi, Jinekoloji ve Küçük Hayvan Hastalıkları Anabilim Dalları ile Odesa'daki (Ukrayna) multi-spiralli, 16 kesitli Philips Brilliance IDT 16 model bilgisayarlı tomografiye sahip "Favourite" veteriner merkezi işbirliğinde, 2021-2022 yıllarında meme tümörüne sahip 21 kedide bilgisayarlı tomografi ve istatiksel metod kullanımı ile metastaz araştırması yapıldı.

Sonuçlar: Bölgesel lenf düğümlerinde büyüme tespit edilen 7 kediden 1'inde akciğere, 4'ünde aynı anda akciğer, karaciğer ve mezenterik lenf düğümlerine metastaz olduğu saptandı. Gerekirse, radyoopak madde Tomohexol'ün (350 mg iyot / ml) intravenöz uygulaması gerçekleştirilir.

Tartışma: Hayvanın farklı dokularının yoğunluğundaki farklılıkların ölçümüne dayalı olarak kedilerde malign meme tümörlerinin prediktif faktörlerini aramak için bilgisayarlı tomografi yönteminin kullanılması önerilmektedir. Yoğunluktaki bu değişiklikler, önceki çalışmaların sonuçlarıyla kanıtlandığı gibi tomodensitometri ile tespit edilebilir (Teliatnikov A.V., 2017).

Anahtar kelimeler: Bilgisayarlı tomografi, tümörler, kediler, meme bezi.

Sorumlu yazar: Kyrylo Teliatnikov E-mail: lirikofan@gmail.com

Prospects for the Diagnosis of Mammary Gland Tumors in Cats Using the Method of Computer Tomography

Kyrylo Teliatnikov, Master in Veterinary Science, Graduate student,
Odesa State Agrarian University, Ukraine
Andrii Teliatnikov, Doctor in Veterinary Science, Professor, Odesa State Agrarian University, Ukraine
Nina Dankevych, PhD in Veterinary Science, Associate Professor, Odesa State Agrarian University, Ukraine

Modern trends in the development of veterinary surgery for small domestic animals require the veterinarian to master the latest technologies for diagnosing various pathologies, rethinking the methods and means of treating surgically ill animals, including mammary gland tumors in domestic cats.

Objective: To study the prospects of using the computer tomography method for making a timely diagnosis and choosing the optimal treatment method for mammary gland tumors in domestic cats.
Materials and methods: Conducted computed tomography and statistical methods of research in 21 cats with tumors of the mammary gland for the presence of metastases in 2021-2022, on the cooperation of the Department of Surgery, obstetrics and small animals diseases of the Faculty of Veterinary Medicine of the Odessa State Agrarian University with the "Favorite" - veterinary center in Odesa (Ukraine), which has a multi-spiral 16 - cross-sectional computed tomography Philips Brilliance IDT 16.

Results: 7 cats were identified with enlarged regional lymph nodes, of which 1 animal had metastases to the lungs and 4 animals had metastases to the lungs, liver and mesenteric lymph nodes at the same time. If necessary, intravenous administration of the radiopaque substance Tomohexol (350 mg of iodine / ml) is carried out.

Conclusion: It is proposed to use the computed tomography method to search for predictors of malignant mammary tumors in cats based on the measurement of differences in the density of different tissues of the animal. These changes in density can be detected by tomodensitometry, as evidenced by the results of previous studies (Teliatnikov.V., 2017).

Key words: Computed tomography, tumors, cats, mammary gland.
Corresponding author: Kyrylo Teliatnikov E-mail: lirikofan@gmail.com

STAND PLANI / *EXHIBITION PLAN*
SPONSORLAR / *SPONSORS*

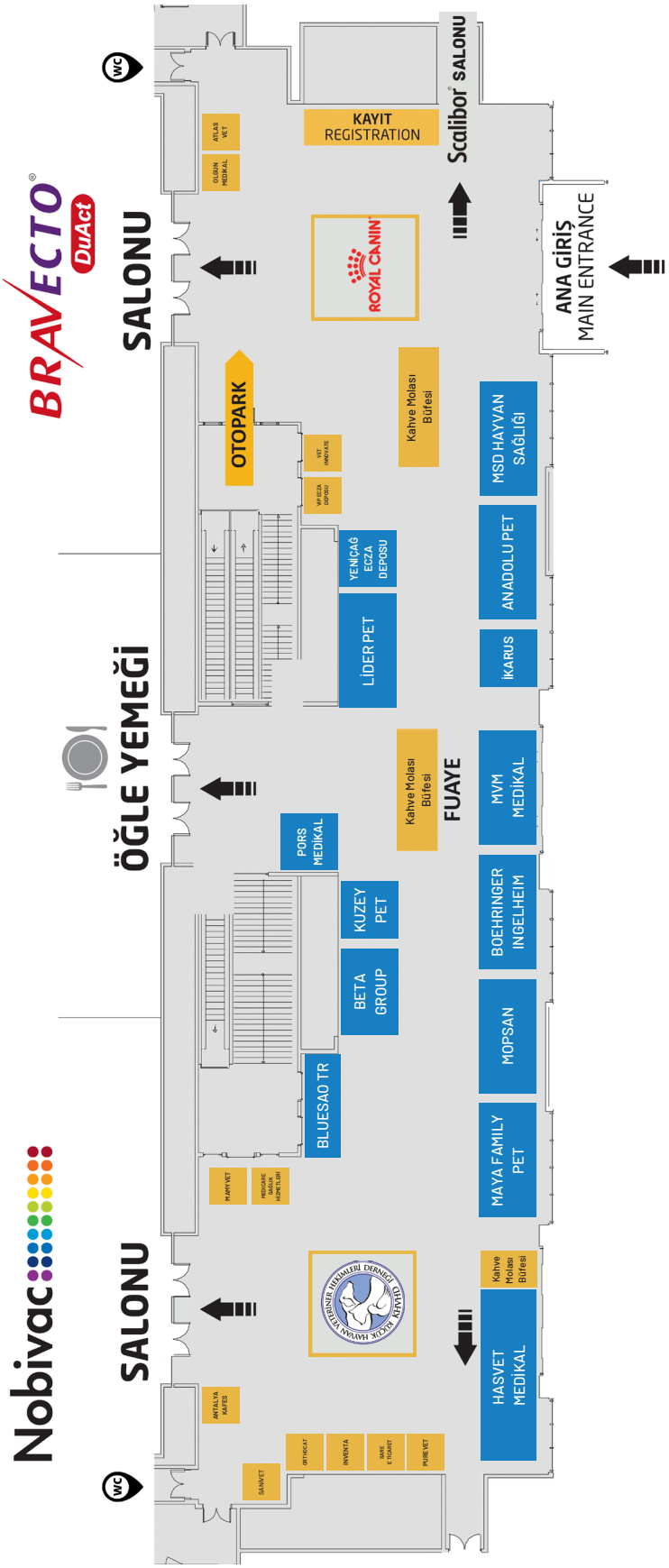
KAYIT
REGISTRATION
Scalibor SALONU
ANA GİRİŞ
MAIN ENTRANCE
SALONU
ÖĞLE YEMEĞİ
SALONU
FUAYE
OTOPARK
Kahve Molası Büfesi
Kahve Molası Büfesi
Kahve Molası Büfesi
MSD HAYVAN SAĞLIĞI
ANADOLU PET
İKARUS
MVM MEDİKAL
BOEHRINGER INGELHEIM
MOPSAN
MAYA FAMILY PET
HASVET MEDİKAL
LİDER PET
YENİÇAĞ ECZA DEPOSU
PORS MEDİKAL
KUZEY PET
BETA GROUP
BLUESAO TR
BRAVECTO
DuAct
Nobivac
ROYAL CANIN
wc
wc

Platin Sponsor

ROYAL CANIN
INCREDIBLE IN EVERY DETAIL

Gümüş Sponsor

Boehringer Ingelheim

Gala Yemeği Sponsoru

YENİÇAĞ VETERİNER ECZA

Destek Sponsorları

BETA GROUP
MSD Hayvan Sağlığı
PURINA PRO PLAN
hasvet
THE MAYA FAMILY HEALTHY FOOD, HAPPY PETS
Anadolu Pet
Lider PET FOOD
MVM MEDİKAL
MOPSAN
Virbac
BlueSAO Türkiye
İKARUS Health and More
KUZEYPET
PORSGRUP MEDİKAL
VetMarketi
ANTALYA KAFES .com
ATLASVET
Vet İNNOVATE
vetozone OZONE GENERATOR
MAMYVET
medicare MediCare Sağlık Hizmetleri www.medicareint.com
OLGUN MEDİKAL
OV ORTHOCAT VET
Doğadan İlaç
SaniVet
petyogunbakim.com

Uydu Sempozyumu Sponsorları

MSD Hayvan Sağlığı
PURINA PRO PLAN

Konuşmacı Sponsorları

Boehringer Ingelheim
Farmina Pet Foods Happy pet. Happy you.

Yaka İpi Sponsoru

BETA GROUP

Toplantı Salonu İsmi Sponsoru

MSD Hayvan Sağlığı

Bloknot, Kalem Sponsoru

THE MAYA FAMILY HEALTHY FOOD, HAPPY PETS

İNDEKS / *INDEX*

A

Abdullah Kayar 331, 332
Ahmet Taha TUNCER 6, 7
Akın Ziya ÜNAL 6, 7
Aldo Vezzoni 225, 229
Ali ERKAN 6, 7
Andrii Teliatnikov 333, 334
Ateş BARUT 6, 7

B

Bairbre O'Malley 6, 7, 85, 90, 95, 99, 103, 108
Banu Dokuzeylül 331, 332
Başar Ulaş SAYILKAN 319, 320
Berna GÜR 315, 316
Bogdan Alexandru Vitalaru 6, 7, 64, 68, 72, 74, 239, 241, 243, 245
Brook A. Niemiec 32, 36, 40, 44, 48, 289, 293
Buket Neşe KALPAKÇI 6, 7
Bülent ULUTAŞ 6, 7

D

David CONNOLLY 6, 7, 134, 135, 136, 137, 138
Diane D. Addie 6, 7, 168, 173, 178, 188
Duygu Dalğın 6, 7, 248, 253

E

Edip KOCAMAN 313, 314
Egemen MAHZUNLAR 6, 7
Elif TEZGÖR 6, 7
Erkut GÖREN 6, 7
Ezgi DİKMEOĞLU 315, 316

G

Gökçe İlhan 331, 332
Gözde Beste AKSÖZ 6, 7

H

Halil MAHZUNLAR 6, 7
Haluk ÖMER 6, 7
Handan VURAL AYDIN 6, 7
Hristo Najdenski 321, 322
Hüseyin ÇAKIROĞLU 302, 303
Hüseyin YILMAZ 6, 7

J

Joanne HARRIS 6, 7
Jo Harris 114, 118, 122, 124, 127, 130
Jordi Puig 15, 19, 24, 28
Jordi PUIG 6, 7

K

Kadir Uğur BAZAN 6, 7
Kerem Ural 282, 283, 284, 286
Kyrylo Teliatnikov 333, 334

L

Lora Koenhemsi 256, 258, 260, 261
Luca Vezzoni 219, 222, 225, 229, 233, 236

M

Maria-Christine Fischer 198, 208
M.erman Or 331, 332
Mila D. Kaleva 321, 322
Milko Petrov 321, 322
Müjgan ÇEVİK AKSAY 6, 7, 117, 123, 129, 172, 187, 207
Mukaddes ÖZCAN 6, 7
Murat ÇALIŞKAN 323, 324
Murat FINDIK 6, 7
Murat ŞAROĞLU 6, 7
Mustafa Koçkaya 262, 263

N

Nazlı AYKOL 323, 324
Nina Dankevych 333, 334

O

Ömer TUNCER 6, 7
Özlem Şengöz Şirin 264, 273v

P

Paul Freeman 155, 158, 161, 164

R

Ragıp KILIÇARSLAN 6, 7

S

Sara Ece ULUTÜRK 6, 7

T

Tameris Melek BİLGİN 6, 7
Thierry Francey 140, 143, 147, 151
Tobias Schwarz 52, 53, 54, 57, 60, 61, 62
Toshka Petrova 321, 322

U

Uğur SUCU 6, 7
Umit Ozcanl 318, 326, 330

Y

Yağmur KOÇAK 313, 314
Yalçın AYDIN 315, 316
Yasemin KAYA 301

Z

Zoran Lončar 76, 78, 80, 81, 82

FECAVA

KÜÇÜK HAYVAN VETERİNER HEKİMLERİ DERNEĞİ
KHVHD

THE WORLD SMALL ANIMAL VETERINARY ASSOCIATION

İSTANBUL