FİNAL PROGRAM / KONGRE ÖZET KİTABI

Bene Fit™

Sağlıklı ve Lezzetli Seçim

Değer verdiğimiz kedilerimizin ihtiyaçlarının bilincindeyiz. Kedilerin yaş dönemlerine, farklı gereksinimlerine göre tam ve dengeli beslenmelerini sağlamak için Benefit mamalarının üretiminde benzersiz formüller kullandık.

Doğru Seçim;

Benefit aldığınızda; GDO içermediğinden, DHA içerdiğinden, ideal oranlarda Mineral ve vitamin içerdiğinden, kaliteli hammadde içerdiğinden, tazeliğinden emin olabilirsiniz.

Besin Değerleri;

Besin maddelerinin dengeli oranlarda olması gerektiğini unutmayınız. Size kılavuz olacak en önemli veri, değerlerin geniş aralıklarda değil, kâti olmasıdır. Benefit ürünlerinde değerlerin kâti olduğunu görebilirsiniz.

İçindekiler;

İçindekiler bölümünde yer alan maddelerin, bulunma miktarına göre çoktan aza doğru sıralandığını bilmelisiniz.Benefit ürünlerinde ilk sırada bulunan içerik en fazla ürün içinde en fazla yer alan içeriktir.

Memnuniyet garantisi;

Benefit ürünlerinin kalitesine, lezzetine ve özelliklerine güvenimiz tamdır, bu nedenle ambalajlar üzerinde %100 memnuniyet garantisi ibaresini kolaylıkla göre bilirsiniz. Memnuniyetsizlik durumunda para iadesi yapılmaktadır.

Ambalaj Özellikleri;

Özel ambalaj yapısı ile ürünün tazeliği korunmaktadır, tazeliğinin yanı sıra ürünün kendisine has kokusunun dışarı çıkmasını engellemektedir, aroması her zaman etkisini korumaktadır. Benefit 12 kg paketleri tercih ettiğinizde, paketi açtığınızda ürünlerin 1 kg'lık küçük ambalajlardan oluştuğunu her bir ambalajın SKT ve benefit logosu taşıdığını göreceksiniz.

İÇERİR • İÇERİR • İÇERİR • İÇERİR

GDO İÇERMEZ
GMO FREE

Benefit aldığınızda; GDO içermediğinden, DHA içerdiğinden, ideal oranlarda Mineral ve vitamin içerdiğinden, kaliteli hammadde içerdiğinden, tazeliğinden emin olabilirsiniz.

https://facebook.com/benefitpetTR
https://twitter.com/benefitpetTR

www.benefitpet.com.tr

KÜÇÜK HAYVAN 9. VETERİNER HEKİMLERİ DERNEĞİ SÜREKLİ EĞİTİM KONGRESİ

31 EKİM - 1 KASIM 2014
CROWNE PLAZA İSTANBUL-ASIA

9th TSAVA TURKISH SMALL ANIMAL VETERINARY ASSOCIATION CONGRESS

OCTOBER 31 - NOVEMBER 1, 2014
CROWNE PLAZA ISTANBUL, ASIA HOTEL

www.khvhd2014.org

KONGRE ANA SPONSORU

PURINA Your Pet, Our Passion. | PURINA PRO PLAN | PURINA VETERINARY DIETS | Nestlé PURINA.

İÇİNDEKİLER / CONTENTS

DAVET
INVITATION

KURULLAR
COMMITTESS

BİLİMSEL PROGRAM
SCIENTIFIC PROGRAM

DAVETLİ KONUŞMACI ÖZETLERİ
INVITED SPEAKERS ABSTRACTS

POSTER SUNUMLARI
POSTER PRESENTATION

SÖZEL SUNUMLAR
ORAL PRESENTATION

STAND PLANI / SPONSORLAR / INDEX
SPONSORS / INDEX

Değerli Meslektaşlarımız,

Küçük Hayvan Veteriner Hekimleri Derneği, bu yıl dokuzuncusunu gerçekleştireceği sürekli eğitim kongresi ile mezuniyet sonrası meslektaşlarımızın bilgi birikimine destek vermeye devam etmektedir.

Ayrıca kongremize katılımları her yıl artan veteriner fakültesi öğrencilerimizin eğitimlerine destek olmak da bizleri mutlu etmektedir.

Düzenlediğimiz kongrelerin, bilimsel ve teknik açıdan veteriner hekimliği alanında ulusal ve uluslararası gelişmelerin takibini kolaylaştıracağına ayrıca bu alandaki gelişmelerin ve iyileştirmelerin paylaşımının, meslektaşlar ve öğrenciler arasında daha istekli bir şekilde olacağına inanmaktayız.

Kendi alanında profesyonel yerli ve yabancı davetli konuşmacılarımızın bizlerle buluşacağı kongremizde bilimsel program, son yeniliklerin alanında uzman kişiler tarafından anlatılacağı ayrıca workshop ve at hekimliği oturumlarının da yer aldığı şekilde hazırlanmıştır. Kliniklerimizde karşılaştığımız sorunları en güncel şekilde dinleme şansı yakalayacağımız kongre süresince İngilizce-Türkçe\ Türkçe-İngilizce tercüme olanağı sağlanacaktır.

Bu kongrenin hazırlanmasında emeği geçen kongre komitemize, katkılarından dolayı davetli konuşmacılarımıza, sponsorlarımıza ve kongre hazırlık sürecinde destek veren arkadaşlarımıza teşekkür ederiz.

Kongremizde sizlerle birlikte olmaktan mutluluk duymaktayız. Dokuzuncu kongremize hoş geldiniz.

Dr. Müjgân Çevik Aksay
9. KHVHD Kongre Başkanı

Dear Colleagues,

Turkish Small Animal Veterinary Association continues to support our colleagues to enhance their professional knowledge in their profession, by orginising 9th Continuing Education Congress this year.

In addition, we are pleased to support our veterinary students by education, and also we are happy that attendance of student increasingly continues to our congress every year.

We believe that the congress will be facilitated monitoring of national and international developments in veterinary medicine field in terms of scientific and technical aspects, establish more willing and desirous share of improvements amongst national and international professionals and students in this field.

Both national and international invited speakers who are the Professional in their subject will meet us at the congress. In the scientific program, the latest innovations will be explained by the experts in their field and also different sessions have been organized such as workshops and The Equine Medicine. We will get opportunity to listen to the latest developments about the subjects that we face in our clinics. Turkish-English and English-Turkish simultaneous translation will be provided during to congress.

We would like to thank the congress committee and our invited speakers who contributed to the preparation of this congress, and also thank you for our sponsors, friends who supported us during to preparation of congress.

We are happy to be together with all our colleagues who are participating in our congress. Welcome to 9th TSAVA Congress.

Dr. Müjgân Çevik Aksay
9th TSAVA Congress President

KONGRE ORGANİZASYON KOMİTESİ

Kongre Başkanı
Müjgân Çevik Aksay

Dernek Başkanı
Erkut Gören

Kongre Başkan Yardımcıları
Necla Köprülü
İsmail Karakuzey

Kongre Genel Sekreteri
Gizem Taktak

Sayman
K. Uğur Bazan

Üyeler
Seçkin Armutlu
Orçun Ayman
Aziz Azizoğlu
Ayça Bayrak
İlknur Bilgiç
Ali Erkan
Ümmügülsüm Arslan Gümüş
Berna İlyaz
Gökhan Karadağ
Meltem Kılıçarslan
S. Kemal Kutlay
Sefer Küçüker
Dilek Öztürk
Burçin Sarısaltıkoğlu
Melike Soydan
Elif Bayoğlu Tezgör
Ömer Tuncer
Cem Yurdakul
Serkan Yüksel

KONGRE BİLİMSEL KURULU

Bilimsel Kurul Başkanı
Prof. Dr. Ragıp Kılıçarslan

Kurul Üyeleri
Prof. Dr. Harun Aksu
Prof. Dr. Seçkin Serdar Arun
Prof. Dr. Alper Baran
Prof. Dr. Hasan Bilgili
Prof. Dr. Murat Fındık
Prof. Dr. Alev Akdoğan Kaymaz
Prof. Dr. Mukaddes Özcan
Prof. Dr. Serhat Özsoy
Prof. Dr. Süleyman Korkut Tekeli
Prof. Dr. Şakir Doğan Tuncer
Doç. Dr. Nusret Apaydın
Doç. Dr. Handan Vural Aydın
Doç. Dr. Arda Sancak
Doç. Dr. Ebru Yalçın
Dr. Müjgân Çevik Aksay
Dr. Ateş Barut
Dr. Banu Dokuzeylül
Dr. Ali Erkan
Dr. N. Güldal İnal Gültekin
Dr. İsmail Karakuzey
Dr. Lora Koenhemsi
Dr. S. Kemal Kutlay
Dr. Yasemin Salgırlı Demirbaş
Dr. İrem Gül Sancak

ORGANIZING COMMITTEE OF THE 9th TSAVA 2014

President
Müjgân Çevik Aksay

Board of the Director of the TSAVA
Erkut Gören

Vice President
Necla Köprülü
İsmail Karakuzey

Congress Secretary
Gizem Taktak

Treasurer
Uğur Bazan

Committee Members
Seçkin Armutlu
Orçun Ayman
Aziz Azizoğlu
Ayça Bayrak
İlknur Bilgiç
Ali Erkan
Ümmügülsüm Arslan Gümüş
Berna İlyaz
Gökhan Karadağ
Meltem Kılıçarslan
S. Kemal Kutlay
Sefer Küçüker
Dilek Öztürk
Burçin Sarısaltıkoğlu
Melike Soydan
Elif Bayoğlu Tezgör
Ömer Tuncer
Cem Yurdakul
Serkan Yüksel

SCIENTIFIC COMMITTEE

President of the Scientific Committee
Prof. Dr. Ragıp Kılıçarslan

Scientific Committee Members
Prof. Dr. Harun Aksu
Prof. Dr. Seçkin Serdar Arun
Prof. Dr. Alper Baran
Prof. Dr. Hasan Bilgili
Prof. Dr. Murat Fındık
Prof. Dr. Alev Akdoğan Kaymaz
Prof. Dr. Mukaddes Özcan
Prof. Dr. Serhat Özsoy
Prof. Dr. Süleyman Korkut Tekeli
Prof. Dr. Şakir Doğan Tuncer
Doç. Dr. Nusret Apaydın
Doç. Dr. Handan Vural Aydın
Doç. Dr. Arda Sancak
Doç. Dr. Ebru Yalçın
Dr. Müjgân Çevik Aksay
Dr. Ateş Barut
Dr. Banu Dokuzeylül
Dr. Ali Erkan
Dr. N. Güldal İnal Gültekin
Dr. İsmail Karakuzey
Dr. Lora Koenhemsi
Dr. S. Kemal Kutlay
Dr. Yasemin Salgırlı Demirbaş
Dr. İrem Gül Sancak

BİLİMSEL PROGRAM

31 EKİM 2014 CUMA

08:00 - 18:00	KAYIT		
08:30 - 09:00	AÇILIŞ SERAMONİSİ		
SAAT	**TOPKAPI A SALONU**	**TOPKAPI B SALONU**	**İSTİNYE SALONU**
09:15 - 10:00	Ortopedik Hastalıklarda Görüntüleme **INGRID GIELEN**	Diş Çekme: Cerrahi ve Kapalı Ekstraksiyon **FRANS KNAAKE**	
10:00 - 10:45	Farklı Eklemlerde ve Bazı Aksanlarda Radyoloji ile Ne Yapabiliriz? Bazı Hastalıklarda Ultrason, CT ve MR'ın Avantajları **INGRID GIELEN**	Oral Tümörlerle Nasıl Başa Çıkılır? **FRANS KNAAKE**	
10:45 - 11:15	KAHVE ARASI		
11:15 - 12:00	Dilate Kardiyomiyopatiler, Tanı ve Tedavi Seçeneklerinde Güncel Yaklaşımlar **GERHARD WESS**	Yaşlı Hastalarda Anestezi ve Küçük Hayvanlarda Isı Düzenlemesinin Önemi **JACQUELINE BREARLEY**	**SÖZEL SUNUMLAR**
12:00 - 12:45	Kedi Kardiyomiyopatiler, Tanı ve Tedavi Seçeneklerinde Güncel Yaklaşımlar **GERHARD WESS**	Küçük Hayvan Anestezisinde Güncel Gelişmeler **JACQUELINE BREARLEY**	**SÖZEL SUNUMLAR**
12:45 - 14:15	ÖĞLE YEMEĞİ		
14:15 - 15:00	Kanatlıda Acil Durumlar **BAIRBRE O'MALLEY**	Protein Kayıplı Enteropatiler; Zor Olgulara Güncel Tanısal Yaklaşım ve Tedavi **NİLÜFER AYTUĞ**	
15:00 - 15:45	Tavşanlarda Dermatolojik Problemler **BAIRBRE O'MALLEY**	Köpek ve Kedilerde Stresin Tanımlanması, Davranışsal Etkileri ve Yönetimi **EBRU YALÇIN**	**WORKSHOP** Veteriner Ultrasonografi **NUREDDİN ÇELİMLİ**
15:45 - 16:15	KAHVE ARASI		
16:15 - 17:00	Köpek ve Kedilerde Karaciğerin Primer ve Sekunder Hastalıkları ve Laboratuvar Teşhisleri **KÜRŞAD TURGUT**	Spinal Hastalıklarda Tanı **ÖMER BEŞALTI**	**WORKSHOP** Veteriner Ultrasonografi **NUREDDİN ÇELİMLİ**
17:00 - 17:45	WSAVA ile tanışma **RENEE HOYNCK**	Ben A.Ş Stratejileri **AYŞİN KÜRKÇÜOĞLU ŞENCAN**	WORKSHOP Veteriner Ultrasonografi **NUREDDİN ÇELİMLİ**
19:00 - 20:30	KOKTEYL		
20:30 - 24:00	GALA		

BİLİMSEL PROGRAM

1 KASIM 2014 CUMARTESİ

09:00 - 10:00	AT HEKİMLİĞİ KAYIT			
SAAT	**TOPKAPI A SALONU**	**TOPKAPI B SALONU**	**İSTİNYE SALONU**	**KALAMIŞ SALONU**
10:00 - 10:45	Yara Yönetimine Güncel Yaklaşım **BRYDEN STANLEY**	Atopik Dermatitlerde Tanı ve Tedavi **SUE PATERSON**		Atlarda Anestezi **JACQUELINE BREARLEY**
10:45 - 11:30	Flapler **BRYDEN STANLEY**	İnatçı Dış Kulak Hastalıklarında Tanı ve Tedavi **SUE PATERSON**		Atlarda Distal Ekstremite Kırıklarında Radyografi ve CT'nin Karşılaştırılması **INGRID GIELEN**
11:30 - 12:00	KAHVE ARASI			
12:00 - 12:45	Kronik Böbrek Hastalığının Yönetimi: Hastanıza En Uygun Seçeneğe Adım Adım Yaklaşım **ASTRID M. VAN DONGEN**	Korneanın Durumu **SIMON PETERSEN-JONES**		Atlarda Akut Kırıkların Diagnozu, Stabilizasyonu ve Prognozu **LUIS M. RUBIO MARTINEZ**
12:45 - 13:30	Glomerulopatili Köpekler İçin Tedavi Seçenekleri **ASTRID M. VAN DONGEN**	Kalıtsal Göz Hastalıkları **SIMON PETERSEN-JONES**		Atlarda Muskuloskeletal Enfeksiyonlar **LUIS M. RUBIO MARTINE**
13:30 - 15:00	ÖĞLE YEMEĞİ			
15:00 - 15:45	Kanserli Hastaya Tanısal Yaklaşım **JARNO SCHMIDT**	Kedi ve Köpeklerde Stafilokok Taşıyıcılığı ve Antibiyotik Dirençliliği **ARZU FINDIK**	**WORKSHOP** Yaban Hayvanlarında İlk Yardım **H. ÖZLEM NİSBET**	Dermatolojik Hastalıklara Tanısal Yaklaşım ve Tanı Testleri **SUE PATERSON**
15:45 - 16:15	Kanserli Hayvanlar İçin Tedavi Seçenekleri (Kemoterapi, Radyoterapi, Operasyon) **JARNO SCHMIDT**	Üremenin Denetlenmesi Amacıyla Yapılan Hormon Uygulamaları ve Bunlara Bağlı Komplikasyonlar **MURAT FINDIK**	**WORKSHOP** Yaban Hayvanlarında İlk Yardım **H. ÖZLEM NİSBET**	Ürtiker **SUE PATERSON**
16:15 - 16:45	KAHVE ARASI			
16:45 - 17:30	Gastro-Intestinal Operasyonların Prensipleri ve Komplikasyonları **BRYDEN J STANLEY**	Kedi Leishmaniosise Klinik Yaklaşım **MARIA GRAZIA PENNISI**	**WORKSHOP** Yaban Hayvanlarında İlk Yardım **H. ÖZLEM NİSBET**	Performans Atlarında Solunum Yolu Hastalıkları **ANDY DURHAM**
17:30 - 18:15	Nörolojik Muayenede Altın Kurallar; Sadece Bakarak ve Dokunarak Yapabileceğiniz 50 Nörolojik Tanı **ATEŞ BARUT**	Kedilerde Solunum Yolu Enfeksiyonları: Klinik Özellikleri ve Yönetimi **MARIA GRAZIA PENNISI**		Akut Kolik Vakalarında Değerlendirme **ANDY DURHAM**

SCIENTIFIC PROGRAMME

FRIDAY 31st OCTOBER, 2014

08:00 - 18:00	REGISTRY		
08:30 - 09:00	OPENING CEREMONY		
HOUR	**TOPKAPI A HALL**	**TOPKAPI B HALL**	**İSTİNYE HALL**
09:15 - 10:00	Imaging orthopaedic diseases **INGRID GIELEN**	How to get that tooth out: surgical and closed extraction **FRANS KNAAKE**	
10:00 - 10:45	Mayority would be radiology in the different joints and some accents what we can do and what the advantage is of ultrasound, CT and MRI in some diseases **INGRID GIELEN**	How to deal with oral tumors? **FRANS KNAAKE**	
10:45 - 11:15	COFFEE BREAK		
11:15 - 12:00	Dilate Cardiomyopathies, an update to current diagnostic and therapeutic options **GERHARD WESS**	Anaesthesia of the old patient and the importance of temperature regulation in small animal patients **JACQUELINE BREARLEY**	**ORAL PRESANTATIONS**
12:00 - 12:45	Feline Cardiomyopathies, an update to current diagnostic and therapeutic options **GERHARD WESS**	Update on new developments in small animal anaesthesia (analgesia, induction agents, inhalation agents) **JACQUELINE BREARLEY**	**ORAL PRESANTATIONS**
12:45 - 14:15	LUNCH		
14:15 - 15:00	Avian emergencies **BAIRBRE O'MALLEY**	Protein-losing enteropathy; current approach in diagnosis and treatment of difficult cases **NİLÜFER AYTUĞ**	
15:00 - 15:45	Dermatological problems of rabbits **BAIRBRE O'MALLEY**	Identification of Stress in Dogs and Cats, Behavioral Effects and Management **EBRU YALÇIN**	**WORKSHOP** Veterinary Ultrasound **NUREDDİN ÇELİMLİ**
15:45 - 16:15	COFFEE BREAK		
16:15 - 17:00	Primary and secondary liver diseases in dogs and cats, and laboratory diagnosis **KÜRŞAD TURGUT**	The diagnosis of spinal disorders **ÖMER BEŞALTI**	**WORKSHOP** Veterinary Ultrasound **NUREDDİN ÇELİMLİ**
17:00 - 17:45	Introducing WSAVA **RENEE HOYNCK**	Me inc. strategies **AYŞİN KÜRKÇÜOĞLU ŞENCAN**	WORKSHOP Veterinary Ultrasound **NUREDDİN ÇELİMLİ**
19:00 - 20:30	COCTAIL		
20:30 - 24:00	GALA		

SCIENTIFIC PROGRAMME

SATURDAY NOVEMBER 1st , 2014

09:00 - 10:00	EQUINE MEDICINE REGISTRY			
HOUR	**TOPKAPI A HALL**	**TOPKAPI B HALL**	**İSTİNYE HALL**	**KALAMIŞ HALL**
10:00 - 10:45	Wound management update **BRYDEN STANLEY**	Diagnosis and treatment atopic diseases **SUE PATERSON**		Equine anaesthesia **JACQUELINE BREARLEY**
10:45 - 11:30	Flaps **BRYDEN STANLEY**	Diagnosis and treatment stubborn external ear diseases **SUE PATERSON**		Comparison of radiography and CT in equine distal limb fractures **INGRID GIELEN**
11:30 - 12:00	COFFEE BREAK			
12:00 - 12:45	Kidney Disease: a stepwise approach and how to choose the most appropriate options for your patient **ASTRID M. VAN DONGEN**	Conditions of the Cornea **SIMON PETERSEN-JONES**		Diagnosis, stabilisation and prognosis of the acute fractures in horses **LUIS M. RUBIO MARTINEZ**
12:45 - 13:30	Treatment options for dogs with glomerulopathies **ASTRID M. VAN DONGEN**	Hereditary Eye Diseases **SIMON PETERSEN-JONES**		Musculoskeletal infections in horses **LUIS M. RUBIO MARTINEZ**
13:30 - 15:00	LUNCH			
15:00 - 15:45	Diagnostic approach to the cancer patient **JARNO SCHMIDT**	Carriage of staphylococcus in dogs and cats and Antibiotic Resistance **ARZU FINDIK**	**WORKSHOP** First Aid for Wild Animals **H. ÖZLEM NİSBET**	General approach to skin diseases and diagnostic tests **SUE PATERSON**
15:45 - 16:15	Treatment options for pets with cancer (chemotherapy, radiation therapy, surgery) **JARNO SCHMIDT**	Applications of hormones for reproduction control and their complications **MURAT FINDIK**	**WORKSHOP** First Aid for Wild Animals **H. ÖZLEM NİSBET**	Urticaria **SUE PATERSON**
16:15 - 16:45	COFFEE BREAK			
16:45 - 17:30	Principles and complications of gastro-intestinal operations **BRYDEN J STANLEY**	Leishmaniosis in cats: the clinical approach **MARIA GRAZIA PENNISI**	**WORKSHOP** First Aid for Wild Animals **H. ÖZLEM NİSBET**	Respiratory diseases in the performance horse **ANDY DURHAM**
17:30 - 18:15	Golden rules in neuroexamination and 50 neurological diagnoses just by a touch and look **ATEŞ BARUT**	Respiratory infections in cats: clinical aspects and management **MARIA GRAZIA PENNISI**		Assessment of the acute colic case **ANDY DURHAM**

DAVETLİ KONUŞMACI ÖZETLERİ

INVITED SPEAKERS ABSTRACTS

Ortopedik Hastalıklarda Görüntüleme

Ingrid GIELEN, DVM, MSc, PhD
Gent Üniversitesi Veteriner Fakültesi Medikal Görüntüleme Departmanı

Giriş

Kas iskelet sisteminin görüntülenmesi 1895 yılında Roentgen'in X ışınlarını bulmasıyla başladı. Radyografi birçok vakada tanı ve ortopedik hastalıkların takibi için yöntem haline geldi. Şu an birçok görüntüleme seçeneği mevcut ancak görüntüleme parametreleri hasta ve hastalığa özgü olduğundan, "mükemmel" görüntüleme diye bir şey yoktur. Ekonomik faktörler de göz önünde bulundurulmalıdır. Görüntü kalitesi değerlendirilirken, kontrast çözünürlüğüne ve boyutsal çözünürlüğe dikkat edilmelidir. Kontrast çözünürlüğü normal dokudan anormal dokuyu ayırt etme kabiliyetidir. Boyutsal çözünürlük ise yakın alanda küçük nesnelerin betimlenmesi ve ayırt edilmesi yeteneğini ifade eder.

İnsanlarda iskelet kas sistemi görüntülenmesinde genel olarak artrografi, sintigrafi, bilgisayarlı tomografi, manyetik rezönans görüntüleme, ultrason ve artroskopi kullanılır. Veteriner ortopedide, radyografi onlarca yıldır tanı ve takip amaçlı rutin görüntüleme tekniği olarak kullanılıyordu ve rutin olarak hala kullanılmaya devam ediliyor. Ancak veterinerlik mesleği de daha sofistike olan BT ve MRG gibi teknolojilere geçiş yaptı. Günümüzde Fransa, Almanya ve Avusturya gibi bazı ülkelerde bu teknikler kullanılıyor. Ayrıca bazı ortopedi kliniklerinde ve ortopedi cerrahları tarafından da bazı eklem hastalıklarının teşhisi için US ve atroskopi teknikleri rutin olarak kullanılıyor. Tüm bu tekniklerin yararları olduğu kadar sınırları da mevcuttur.

Radyografi, US, sintigrafi, BT ve MRG yalnız veya kombine olarak kullanılabilir. En son seçilecek olan protokole; hastanın geçmişine, klinik bulgulara ve muayene ile alınan sonuçlara göre karar verilir. Diğer önemli kriter ise yöntemin gücü ve limitleridir. Tabiki yöntemin uygun olup olmadığı, radyasyon tehlikesi, diğer güvenlik konuları ve maliyetle de ilişkilidir.

Ortopedik Vakalar İçin Görüntüleme Algoritması

a) Radyografik işaretlerle beraber konvensiyonel X ışınları bazı spesifik tanılar için tipiktir. "OCD'de humerus başının düzleşmesi". Diğer görüntüleme prosedürleri tavsiye edilmez veya endike değildir.
b) DDx "travma" ve "neoplazi" için muğlak bulgular sunan muayeneler. "Örneğin supraglenoid tüberkülünün düzensiz sınırları ve radyolusent görünüm". Ek görüntüleme prosedürleri –örneğin US- endikedir. Başlangıç listesinden ayırıcı tanıyı elimine etmek ve doğru tanı için genellikle 2 veya daha fazla tanı yöntemi gereklidir.

Veteriner Ortopedi İçin Mevcut Görüntüleme Yöntemleri

Teknik	Fayda	Spesifik Kullanım	Limitleri
Sintigrafi	Erken/Aktif hastalık ve tüm iskeleti incelemek için yüksek duyarlılık	Lokalizasyonu anlaşılmayan topallık. Neden sonuçsuz olabilir. İskeletin metabolik fonksiyonu incelenmeli.	Zayıf boyutsal çözünürlük ve kesin bulguların yorumlanması.
Radyografi	Kemik yapıları için iyi. Mükemmel boyutsal çözünürlük. Yumuşak dokular için dolaylı bilgiler.	Subkondral kemik plakası. Trabekular subkondral kemik, eklem kenarları ve perikapsüler eklemin değerlendirilmesi.	Genellikle yumuşak doku değişikliklerinde zayıftır. Yapıların superpozisyonu.
Stres Radyografisi	Ligament problemlerinin indirekt tanısı.	Kraniyal çapraz ligamentin yırtık tespiti için çok yüksek duyarlılık.	Radyasyon güvenliği ele alınmalıdır.
Artrografi	Basit kullanım. Çoğunlukla omuz ekleminde kullanılır. Eklem içi yapıları hakkında bilgiler verir.	Kıkırdak fissürü, eklem faresi, sinoviyal üremesi, şiddetli biseps lezyonları, klinik ve klinik olmayan OCD lezyonları arasındaki ayırım.	Artroskopi, BT, MRG gibi yeni teknikler kadar kesin değildir.
Bilgisayarlı Tomografi (BT)	Kemik yapıları ve kompleks eklem yapılarının incelenmesi için mükemmeldir. Süperpozisyon olmaması. Radyografiden daha iyi yumuşak doku farklılaşması.	Kemik erimesi ve gizli yeni kemik oluşumu tespiti. Parçalanmış koronoid süreç, IOHC, tarsokrural OCD, Dorsal asetabular kenar, primer kemik tümörlerinin boyutu.	Genel anestezi gereklidir. Hızlı makineler sedasyon altında incelemeye izin verebilir. Satın alım ve ekipman devamlılığının maliyeti. Aksiyel görüntü okumak için alışkanlık. Artefaktlar.
Manyetik Rezönans Görüntüleme (MRG)	Yumuşak doku yapıları için mükemmel. Çeşitli bileşenler ve eklem çevresi yapıları incelenebilir.	Kemik iliği değişiklikleri. Bisipital patoloji, OCD'nin subkondral lezyonları.	Genel anestezi gereklidir. Satın alım ve ekipman devamlılığının maliyeti. Artefaktlar. Köpeklerde kıkırdak incelemesi zordur. "insan eklem mrg'sinde kistik fibrozis"
Ultrason	Yayılmacı olmayan bir tekniktir. Ligamentler ve eklem kapsulası gibi yumuşak doku yapılarında iyidir. Erken dönemde yeni kemik oluşumunu yakalayabiliriz.	Sinoviyal değerlendirme. Tendonların ve kalça dengesizliğinin gerçek zamanlı değerlendirilmesi. Artikular kıkırdak izlenebilir. Kırık iyileşmesi görülebilir.	Bir operatöre ihtiyaç vardır. Önemli ölçüde ultrasonografik deneyim gerektirir. Tüm bölgelere erişilemez.

İskelet sintigrafisi görüntülemesi veteriner hekimlikte çoğunlukla büyük hayvan ortopedisinde kullanılır. Radyografi gibi geleneksel teknikler kemiklerin morfolojik değişimlerinde mükemmel metodlar olmasına rağmen radyonuklid teknik iskeletin metabolik fonksiyonu hakkında bilgi verir. İskelet sintigrafisinin avantajı hastalığın erken teşhisinde yüksek hassasiyet ve tüm iskelet incelemesinin rahatlığıdır. Sintigrafi, anlaşılamayan topallığı lokalize etmede veya belirsiz radyografik bulguları olan vakalarda kullanışlı bir tekniktir. Fakat hassas olmasına rağmen çok spesifik değildir. Öte yandan radyografi daha az hassastır ancak daha spesifiktir. Ayrıca sintigrafinin boyutsal çözünürlüğü anatomik yapıları sunmak için yeterince iyi değildir. Özellikle olgunlaşmamış hayvanlarda uzun kemiklerin sonunda 99mtc etiketli fosfatın normal tutulumu eklem çekimlerindeki ortak dezavantajdır. Bazı durumlarda iki eklem arasında anlamlı bir bulgunun olup olmadığını belirlemek zordur. Aynı zamanda edinilen bilateral görüntülerin karşılaştırılması ve bilgisayarla elde edinilen eklem görüntüsünün kantitatif analizi tanı esaslarını oluşturur.

Radyografi ağırlık olarak kemik yapılarını gösterir ve eklem yapıları hakkında minimum bilgi verir. Bazı omuz OCD vakalarında, hava boşluğu meydana geldiğinde eklem kıkırdağının basısı elde edilebilir. Bu olay vakaların yaklaşık %20'sinde gözlenir. Eklem, yumuşak doku yapıları hakkında kalsifikasyondan ötürü dolaylı bilgiler verebilir. Bunların çoğu dejenerasyonun işaretidir fakat bazen de rastlantısal olabilir. Tıpkı bazı biseps problemlerinde görüldüğü gibi bazen tendon eklenti yapılarının tasviri düzensiz olabilir. Ayrıca stres radyografisi kullanılarak eklemsel ligamentlerin yırtığı hakkında kanıt elde edilir. En belirgin örnek, etkilenen diz ekleminin tibial kompresyon radyografisinde görülen kraniyal çapraz bağ yırtığıdır. İnsalarda ve atlarda eklem mesafesindeki daralma eklem dejenerasyonu için kabul edilebilir bir işarettir ve hastalığın ana radyografik özelliği olarak kabul edilir. Küçük hayvanlardaki eklem mesafesinin kaybı güvenilir bir işaret olarak kabul edilmez. Radyografik teknik kadar tür/ırk spesifik farklılığı da dahil eksiksiz radyografik anatomi, yaşa bağlı değişiklikler, anatomik varyasyonlar da önemlidir. Kemik lezyonunun karakteri sadece anormaliteyi açıklamaz fakat aynı zamanda iskeletteki dağılım ve lokalizasyonu, spesifik kemikteki lokalizasyonu da açıklar. Nihai ayırıcı tanı, radyolojik bulgular, hastanın kimliği ve klinik işaretler ile geliştirilir.

Pozitif Kontrastlı Artrografi küçük hayvan ortopedisinde nadiren kullanılır fakat köpek omuz problemlerinde ilgi çekici ve basit bir tekniktir. Bu, omuz osteokondrozisinde %80 doğruluk ile mineralize olmayan parça meydana gelip gelmediğini değerlendirmeye yardımcı olur. Eklem farelerini görselleştirmek ve aynı zamanda bisipital tendon problemlerinin tanısına yardımcı olmak amacıyla kullanılabilir.

<u>İskelet Radyografisi İçin Yorumlama Kriterleri</u>

Radyografik anormallik
- Yapının ve oranın "boyut, sınır, şekil", opaklık ve yapısal değişimi "osteoprozis/atrofi, osteolizis, osteosklerozis, osteopetrozis"

İskelet içi dağılım
- Generalize, oligo- poliostatik, monostatik

Lokalizasyon
- İskelet içinde; kemik veya kemikler etkilenir.
- Kemik içinde; proksimal veya distal epifizis, fizis "büyüme plağı" metafizis ve/veya diafizis.
- Çapraz parçalı; kemik iliği, endostiyum, periostiyum, yumuşak dokular, kompakt kemik.
- Besleyici arterin yakınlığı

Komplikasyonlar
- Örneğin; metastazlar, diğer eklem/yapıların tutulumu

Lezyonun saldırganlığı
- İyi tanımlı kenar ile belirsiz bölgenin değişiminin karşılaştırılması
- Aktif kemik üremesi/yıkımının, kapalı/kapsüllü süreçle karşılaştırılması.

Ultrason, küçük hayvan iskelet kas sistemi için değerli bir görüntüleme tekniğidir. Frekansı 7.5 mHz'den yüksek olan lineer dönüştürücüler kullanılır çünkü uygulama yerleri düzdür ve yüksek çözünürlüklüdür. Bu teknikle eklem, özellikle yumuşak dokular "ligament, kapsül" ve artikular kıkırdak görüntüleri elde edilir. Eklemlerin doğru muayenesi için önemli ultrasonografik tecrübe ve standart muayene prosedürü gerekir. Eklemlerin çoğunda, hatta küçük sıvı birikintisi "hipodan-anekoike kadar" olanlar da dahil, eklem kesesi kolayca görünebilir. US kullanılarak birkaç OC değerlendirilmesi rapor edilmiştir. İnsan hekimliğinde, OC bulunan dizlerde US kullanılarak subkondral kemik parçalarının görülebildiği rapor edilmiştir. Ayrıca US kaput humerus'un OC lezyonlarında da değerlendirme amaçlı kullanılabilir. Veteriner hekimlikte dizin OC lezyonlarında US değerlendirilmesi at ve köpeklerde uygulanmaktadır. Ultrasonografi ile radyografi, artrografinin ve artroskopinin karşılaştırıldığı son bir çalışmanın sonuçları; humerus başında radyolojik olarak tanımlanan tüm subkondral lezyonların, ultrasonografi ile hiperekoik subkondral kemik hattının, lezyon uzanımına göre çeşitli uzunluklarda konveks deviasyonu olarak görüntülenebileceğini ortaya koymuştur. Sonuçlar ayrıca US'de görülen subkondral defektin altında bulunan 2. hiperekoik çizgilerin varlığı, kapak/kanat varlığı ile ilgili patognomik bir işarettir. Bu da US'yi pozitif kontrastlı artografi'ye karşı bir alternatif olarak sunmuştur. Özellikle ağrılı omuzlarda US muayenelerinin genel anestezi ile yapılması gerekebilir. Aksi halde

muayeneyi gerçekleştirmek çok zor olacaktır. Yapılan çalışmalar tarsal OC'lerde US kullanımının değerini göstermiş ve umut vermiştir. Diz eklemlerinde, kraniyal çapraz bağ yırtılmasında "ligament sonunda hiperekoik alanlar", menisküs kopuğunda ve dejenerasyonunun değerlendirilmesinde mümkündür. "homojen olmayan ve karışık tipte hiperekoik ve hipoekoik alanlar". US sadece koronoid çıkıntı parçalanmasında sınırlı kullanılır. Yumuşak dokuların patolojik değişiklikleri "tümörler" genellikle teşhis edilir. Omuz ekleminin eklem efüzyonu kolayca teşhis edilir ve kemik komponentleri etrafında hipodan-anekoik alanlara doğru bir görünüm sunar. Bisipital patoloji kolayca değerlendirilir. Ayrıca aşil tendonu lezyonları da sonografik olarak değerlendirilir. Kalça ekleminin stabilite bozuklukları dinamik muayene ile değerlendirilir. Femoral baş ve asetabulum arasındaki hareketi izleyerek "gerçek zamanlı sistem" kalça ekleminin gevşekliğini değerlendirmek mümkündür.

Bilgisayarlı tomografi'nin radyografiye nazaran çeşitli avantajları vardır. Radyografiye göre daha çok detay ve spesifik morfolojik tanı sunar. Dirsek ve tarsal eklem gibi kompleks yapıların muayenesini kolaylaştırır ve daha fazla lezyonun görüntülenmesine olanak sağlar. Klasik radyografik film görüntüsü ile kıyaslandığında daha zayıf boyutsal çözünürlüğü olmasına rağmen kesitsel görüntü sunması ve doku zayıflıklarının ayrımını göstermede daha üstün olmasından dolayı eksiksiz lezyon görüntüleri sağlar. Ancak kullanım gelişimine rağmen küçük hayvan ortopedisinde kullanımı sınırlıdır. Dirsek ekleminin koronoid çıkıntısının parçalanmasında BT tanısının üstünlüğü kanıtlanmıştır. Dirsek uyumsuzluğunda da kullanımı rapor edilmiştir. Tarsal OCD'de, lateral sırt tutulumunun tanısında BT üstündür. Medial sırt tutulumunda tam lokalizasyonu, boyutu ve parça sayısının incelenmesine olanak sağlar. Lezyonların tedavisi için minimal pozlama tekniği kullanımına karar vermeye yardımcı olur. Kalça displazisinin tedavisinde önemli bir kriter olan Tripel Pelvik Osteomi "TPO" dikkate alındığında, dorsal asetabulum kenarınının durumunu kontrol etmek için kullanılabilir. Dezavantajları MRG ile aynıdır.

Artro-BT, BT'nin yeni bir uygulamasıdır ve eklem içine iyot içeren kontrast verilerek uygulanır. Uygulamadan önce kontrast madde ml'de 50 mg iyot olana kadar dilüe edilir. Şiddetli iltihaplı eklemlerde kontrast maddenin iltihap ve hiperemik sinoviyal membran sebebiyle hızlı emilmemesi için epinefrin ile karıştırılması kullanışlı olabilir. Omuz ekleminin içindeki biseps tendonu, glenohumeral ligament ve eklem kıkırdağı gibi yapılar görülebilir. Bu artro-BT uygulaması dirsek ekleminin medial bölüm sendromlu eklem kıkırdağının durumunu kavramak için kullanılır. Diz ekleminde artro-BT kullanımı meniskal hasar ve fragment stabilitesini değerlendirmede yardımcı olur. Tarsal OCD'de ise fragment stabilitesini değerlendirmek için kullanılır.

Manyetik rezonans görüntüleme yumuşak doku hasarlarında üstün bir teknolojidir. En büyük avantajı, çeşitli komponentleri ve eklemin etrafındaki yapıları değerlendirme kabiliyetidir. Artroskopiye göre sadece yüzeysel görüntü vermez ya da artroskopi gibi kontrast materyaline ihtiyaç duymaz. Köpek humerus başının OC lezyonlarının araştırılmasında değerlendirilmiş ve geniş subkondular kemik lezyonlarının değerlendirilmesinde kullanışlı olduğu keşfedilmiş ve subkondular kemik içi şiddetli inflamatuar değişiklikler değerlendirilmiştir. Eklem kıkırdağının düzensizliği tespit edilebilmesine rağmen parça kayıpları her zaman görünememiştir. İnsanlarda terapötik yönetimden etkilenen osteokondral fragmentlerin stabilitesini kontrol amaçlı da kullanılmaktadır. Eklem kıkırdağı literatürde görüntülenebilir olarak anılsa da genç köpeklerde bu daha zor görünür. Kıkırdak ve eklem sıvısı arasındaki ayrım kesin değildir. Ayrıca Gadolinium içeren ajanların eklem içi kullanımı da fazla yardımcı değildir. Dirsek ekleminde parçalı koronoid saptanması tekniği, BT'de görüntülenemeyen mineralize olmayan kıkırdak fragmentlerinde yardımcı olabilir. MRG'nin dezavantajı ise genel anesteziye ihtiyaç duyulması ve ekipman maliyetidir.

Artroskopi, radyografide görünmeyen yapıların görüntülenmesi için harika bir tekniktir. Artroskopinin büyütme faktörü eklem kıkırdağının detaylarını, sinoviyal membranı ve eklem içi, ligament ve eklem yapılarının detaylı incelenmesine olanak sağlar. Bu yapıların artroskopik biyopsilerini de yapmak mümkündür. Bir diğer avantajı da özellikle OCD lezyonlarında tanı ve tedavinin beraber yapılabilmesidir. Radyografi ve BT bulguları negatif olsa bile LPC tanısında çok kullanışlıdır. Dirsek uyuşmazlıkları da artroskobik olarak değerlendirilebilir. Bisipital patolojilerin ve diğer omuz topallıklarının tanısında büyük yardımı vardır. Dejeneratif eklem hastalığının tanısı daha lezyon radyografide görünmeye başlamadan tespit edilebilir. Artrotik eklem vakalarında keşifsel artrotomi ile yer değişikliği yapılabilir. Artroskopinin dezavantajı ise zor öğrenilmesi ve nispeten yüksek maliyetidir.

Sonuç olarak; günümüzde birçok görüntüleme tekniği olmasına rağmen, görüntünün sonuçlarının hastaların tedavisini etkileyeceği her zaman göz önünde bulundurulmalıdır ve bu sonuçları elde etmek için en etkin yol seçilmelidir " örneğin etki maliyeti". Yüksek teknolojili görüntüleme yöntemlerinin aşırı tüketim artışı hayvanlarda da sorgulanabilir.

Çeviri: Veteriner Hekim Raif Fırat Yalın

Medical Imaging in Small Animal Orthopaedics

Ingrid GIELEN, DVM, MSc, PhD
Faculty of Veterinary Medicine, The Department of Medical Imaging and Small Animal Orthopaedics, Ghent University, Belgium

Introduction

The history of musculoskeletal imaging began with Roentgen's discovery of X-rays in 1895. Plain radiography has since become the initial, and in many cases, the only imaging modality for the diagnosis and follow up of orthopaedic disease. A wide range of imaging options is now available but the "perfect" imaging protocol does not exist because imaging parameters will be both patient and disease specific. Economic considerations will also have to be taken into account. When assessing image quality, one must consider both contrast resolution and spatial resolution. Contrast resolution refers to the ability to distinguish different normal tissues and normal from abnormal tissue. Spatial resolution refers to the ability to depict and distinguish small objects that are in close proximity.

In humans, musculoskeletal imaging applying arthrography, scintigraphy, computerised tomography (CT), magnetic resonance imaging (MRI), ultrasound (US) and arthroscopy is used on a daily basis. In veterinary orthopaedics, plain radiography was the routine imaging technique for diagnostic purposes and follow up for decades, and is still routinely used in common practice. However, more and more, the veterinary profession gets access to more sophisticated technology like CT and MRI. There are nowadays several practices in France, Germany and Austria using these imaging techniques. Also ultrasound and arthroscopy have moved into the interest of orthopaedic surgeons for diagnoses of several joint diseases and have become a routine procedure in several orthopaedic clinics. All these imaging techniques have their merits but also their limits.

Radiography, ultrasonography, scintigraphy CT or MRI may be used alone or in any combination. The protocol finally selected will depend on the history, clinical findings and the questions that should be addressed by the examination. Other important criteria include the strengths and limitations of the modality in question, of course whether or not the modality is available on site, radiation hazards and other safety issues, and the costs (cost - benefit) involved.

Typical imaging algorithm for orthopaedic cases

a) Conventional X-ray with radiographic signs that are typical for a specific diagnosis (e.g. flattening of humeral head for OCD). Other imaging procedures are not required or indicated.
b) An examination with equivocal findings (e.g. irregular borders and radiolucency of supraglenoid tubercle) for DDx "trauma" and "neoplasia". Additional imaging procedures (e.g. Ultrasound) are indicated. Often, a sequence of 2 or more diagnostic modalities is necessary to eliminate differential diagnosis from the initial list and to establish the correct diagnosis.

Imaging modalities available for veterinary orthopaedics

Technique	Benefit	Specific use	Limitations
Scintigraphy	High sensitivity for early/active disease and for surveying the entire skeleton.	Localising the site of obscure lameness. The cause may be inconclusive. Investigation of the metabolic function of the skeleton.	Poor spatial resolution and conclusive interpretation of findings.
Radiography	Good for bony structures. Excellent spatial resolution. Some indirect information on soft tissues.	Evaluation of the subchondral bone plate, trabecular subchondral bone, articular margins, and peri-capsular attachments.	Generally poor for soft tissue changes. Superimposition of structures.
Stress radiography	Indirect method for diagnosis of ligamentous problems.	Very sensitive for detection of ruptured cranial cruciate ligament	Radiation safety needs to be addressed.
Arthrography	Simple to use. Mostly used in the shoulder joint. Gives some information regarding intra-articular structures.	Cartilage fissuring, joint mice, synovial proliferation, severe biceps lesions. Distinction between clinical and non-clinical OCD lesions.	Not as accurate as newer techniques like arthroscopy, CT, MRI and ultrasound.
Computed Tomography (CT)	Excellent for bony structures and ability to examine complex joint structures. Absence of superimposition. Better soft tissue differentiation than radiography.	Detection of subtle new bone formation and bone lysis. Fragmented coronoid process, IOHC, tarsocrural OCD, the dorsal acetabular rim, extent of primary bone tumours.	May need general anaesthesia. Faster machines allow examination under sedation. Cost of purchasing and maintaining the equipment. Getting used to read axial images. Artefacts.
Magnetic Resonance Imaging (MRI)	Excellent for soft tissue structures. Can evaluate the various components and surrounding structures of the joint.	Bone marrow alterations, bicipital pathology, subchondral lesions in OCD. IOHC. Extent of primary bone tumours.	Needs general anaesthesia. Cost of purchasing and maintaining the equipment. Artefacts. In dogs evaluation of cartilage is difficult (c.f. human joint MRI).
Ultrasound	Non-invasive technique. Good for soft tissue structures like ligaments and joint capsules. Can also pick up new bone formation in the early stages.	Synovial evaluation, as well as tendons and real-time evaluation of hip instability. Articular cartilage can be seen. Fracture healing can be monitored.	Operator dependant. Requires substantial ultrasonographic experience. Not all areas are accessible.

Skeletal scintigraphy is a commonly performed imaging procedure in veterinary medicine mostly in large animal orthopaedics. Whereas conventional techniques like radiography are excellent methods to investigate morphologic changes in bones, radionuclide techniques provide information regarding the metabolic function of the skeleton. The advantages of skeletal scintigraphy are its high sensitivity for detecting early disease and the ease of surveying the entire skeleton. Scintigraphy is a useful technique to localise the cause of obscure lameness or in case of uncertain radiographic findings. Although it is very sensitive, it is not very specific. Radiography, on the other hand, is less sensitive but more specific. Also the spatial resolution offered by scintigraphy is not well enough to specify anatomic structures. The main drawback to joint imaging using 99m Tc-labeled phosphates is the normal uptake at the end of long bones, especially in immature animals. In some instances it is difficult to determine whether a difference in counts between two joints represents a meaningful finding. Comparison of bilateral images, acquired for the same time, and quantitative analysis of joint images by computer can provide diagnostic guidelines.

Plain radiographs predominantly show the bony structures and only provide minimal information on the other joint structures. In some shoulder OCD cases an impression of the articular cartilage can be obtained when the vacuum phenomenon is present, a finding to be observed in about 20% of the cases. Indirect information on articular soft tissues structures can be present in case of calcification within these structures, mostly a sign of degeneration but can also sometimes be an incidental finding. Sometimes the delineation of the attachment of tendinous structures can be irregular as can be observed in case of some biceps problems. Also using stress radiographs an indirect evidence of articular ligament rupture can be obtained, the most obvious example being a cranial cruciate ligament rupture shown by tibial compression radiographs of the affected knee joint. In people and horses joint space narrowing has been a well-accepted indicator of articular cartilage degeneration and is considered as a cardinal radiographic feature of disease. In small animals the loss of joint space is not a reliable sign as the radiographs are taken non-weight-bearing.

A thorough knowledge of the radiographic anatomy including species/breed specific variations, age dependent changes, anatomical variants and radiological skill are as important as the radiographic technique. Characterisation of bone lesions not only includes the description of the abnormality, but also the distribution and localisation in the skeleton, localisation in a specific bone. The final differential diagnosis will develop from the radiological findings, the ID of patient and clinical signs.

Positive contrast arthrography is seldom used in small animal orthopaedics but is an interesting and simple technique for imaging shoulder problems in the dog. In shoulder osteochondrosis (OC) it helps to assess whether a non-mineralized cartilage flap is present with an accuracy of 80% and this finding helps to determine whether a dog should be treated conservatively or surgically. It can be used to visualise joint mice and can also help in the diagnosis of bicipital tendon problems.

<u>Interpretation criteria for skeletal radiographs</u>

Radiographic abnormality
- alteration of architecture (size, shape, border) and proportion, of opacity and structure (osteoporosis/ atrophy, osteolysis, osteosclerosis, osteopetrosis)

Intraskeletal distribution
- generalised, (oligo-) polyostotic, monostotic

Localisation
- within the skeleton: bone or bones affected
- within the bone longitudinal: proximal or distal epiphysis, physis (growth plate), metaphysis, and/or diaphysis
- cross sectional: bone marrow, endosteum, compact bone, periosteum, soft tissues
- proximity of nutrient artery

Complications
- e. g. metastases, involvement of other structures/ joints

Aggressiveness of a lesion
- well defined margin v. indistinct zone of transition
- active bony proliferation/destruction v. walled-off/ encapsulated process

Ultrasound (US) is a potential valuable imaging technique of the musculoskeletal system in small animals. Linear transducers with frequencies higher than 7.5 MHz are used because of their flat application surface and high resolution power. With this technique imaging of joints, especially of the soft tissues (e.g. ligaments, capsule) and of the articular cartilage, can be obtained. Accurate examination of joints requires substantial ultrasonographic experience and a standardised examination procedure. In most of the joints even small amounts of fluid accumulation (hypo- to anechoic) can be easily demonstrated in the area of the joint pouches. Few studies have been reported on the assessment of OC using ultrasonography (US). In human medicine, it is reported that US shows fragmentation of the subchondral bone in patients with OC of the knee. US was also used to evaluate OC lesions of the humeral capitullum. In veterinary medicine, US evaluation of OC lesions in the equine and canine knee is described. The results in a recent study, comparing ultrasonography

with radiography, arthrography and arthroscopy, suggest that all radiographically diagnosed subchondral lesions in the humeral head can be visualised by the use of US as a convex deviation of the hyperechoic subchondral bone line with a variable length according to the extent of the lesion. The results also suggest that the presence of second hyperechoic lines at the bottom of the subchondral defect seen on US is a pathognomic sign for the presence of a flap. It was suggested that US might present an alternative to positive contrast arthrography. The US examinations have to be performed under general anaesthesia allowing the necessary maximal endorotation which is otherwise difficult to perform, especially in a painful shoulder. Studies to determine the value of US in tarsocrural OC are undertaken as well and are somewhat promising. In the stifle joint it is possible to evaluate an old rupture of the cranial cruciate ligament (hyperechoic structures at the ends of the ligament), a meniscal tear or degeneration (distinctly inhomogeneous and has a mixed pattern of hyperechoic and hypoechoic areas). US is only of limited use in the diagnosis of a fragmented coronoid process. Pathologic changes of the soft tissues (e.g. tumour) can usually be diagnosed. Joint effusion in the shoulder joint can be diagnosed easily, and appears as a hypo- to anechoic area around the bony components. Bicipital pathology can be easily evaluated. Also Achilles tendon lesions can be evaluated sonographically. Instabilities of the hip joint can be evaluated by dynamic examination. By seeing movement (real-time-system) between the femoral head and the acetabulum it is possible to evaluate laxity of the hip joint.

Computerised tomography (CT) has several advantages over plain radiography. CT enables more detailed and specific morphological diagnosis than radiography. CT greatly facilitates examining complex joint structures like the elbow and tarsus and enables more complete lesion visualisation. Although the spatial resolution of CT images is poorer when compared with classical film-screen radiography, the cross-sectional image display and superior discrimination of tissue attenuation offered by CT enables more complete lesion visualisation. Although the growing availability, reports on its use in small animal orthopaedics are scarce. Ct has been proved to be superior in the diagnosis of fragmented coronoid process of the elbow joint. Its use in the diagnosis of elbow incongruity has also been reported. In tarsocrural OCD, CT is superior in the diagnosis of lateral ridge involvement. In medial ridge involvement, CT allows to assess the exact localisation, the size and number of the fragments. It helps in decision making when using minimal exposure techniques to treat these lesions. In the treatment of hip dysplasia it can be used to check the status of the dorsal acetabular rim which is an important criterion when triple pelvic osteotomy is considered. The disadvantages are the same as with NMR.

Arthro-CT

A rather recent new application of CT is arthro-CT, the intra-articular application of iodine containing contrast media. Before the application the contrast medium should be diluted till maximum 50 mg of iodine per ml. In severely inflamed joints the admixture of epinephrine can be useful to counteract the rapid absorption of the contrast medium by the inflamed, hyperaemic synovial membrane.

Within the shoulder joint intra-articular structures including the biceps tendon, glenohumeral ligaments and the joint cartilage can be visualised. Application of arthro-CT in the elbow joint is of use in appreciating the status of the articular cartilage in medial compartment syndrome.

Within the stifle joint arthro-CT is helpful in evaluating meniscal damage and in evaluating fragment stability.

In tarsal OCD arthro-CT can be used to evaluate fragment stability.

Magnetic resonance (NMR) is an imaging technique superior for the demonstration of soft tissue lesions. A major advantage of NMR includes its ability to evaluate the various components and surrounding structures of the joint, and not merely the surface visualised by arthroscopy or outlined by contrast material by arthrography. It has been evaluated for detecting OC lesions in the canine humeral head and was found to be useful in assessing the extent of subchondral bone lesions and the severity of inflammatory changes within the subchondral bone. Although articular cartilage discontinuity could be detected, loose flaps were not always demonstrated. In humans it is also used to check stability of osteochondral fragments, which influences the therapeutic regime. Although it is mentioned in the literature that articular cartilage can be visualised, this seems to be difficult in young dogs. The distinction between cartilage and synovial fluid is not obvious. Also the intra-articular administration of Gadolinium-containing agents is not helpful. In the detection of FCP in the elbow joint, the technique can be very helpful in detecting non-mineralised cartilaginous fragments not to be seen on CT. The disadvantage of NMR is the need for general anaesthesia and the cost for maintaining the equipment.

Arthroscopy is an excellent technique to visualise articular structures not visible on radiographs. The magnification factor of the arthroscope allows the inspection in detail of articular cartilage, the synovial membrane and intra-articular ligaments and structures. Arthroscopically guided biopsies of these different structures are also possible. Another advantage is that diagnosis and treatment can be combined especially in OCD lesions. It is very useful in the diagnosis of LPC even when the radiographic and CT findings are negative. Elbow incongruity can be appreciated arthroscopically as well. It is of great help in the diagnosis of bicipital

pathology and other shoulder lameness. In the diagnosis of degenerative joint disease the lesions can be detected before they show on radiographs. In cases of arthrotic joints it can replace an exploratory arthrotomy. The drawbacks of arthroscopy are the rather steep learning curve and the relatively high cost of the equipment.

As a **conclusion** one could state that although a variety of imaging techniques is available nowadays, one should always consider if the results of the used imaging examination (or examinations) will influence the treatment of the patient and, if so, what is the most direct (ie cost effective) way to obtain these results. As in man, the question of over consumption of high technologic imaging modalities can be raised in animals as well.

Further reading:

BSAVA Manual of Canine and Feline Musculoskeletal Imaging, 2006. Edited by F.J. Barr and R.M. Kirberger.

BSAVA Manual of Canine and Feline Musculoskeletal Disorders, 2006. Edited by John Houlton, James Cook, John Innes and Sorrel Langley-Hobbs.

de Rooster H, B. Van Ryssen, H. van Bree. Diagnosis of cranial cruciate ligament injury in dogs by tibial compression radiography. Vet Record 1998: 142; 366-368.

de Rooster H, H. van Bree. Use of compression stress radiography for the detection of partial tears of the canine cranial cruciate ligament. JSAP 1999: 40; 573-576.

Gielen I, van Bree H, Van Ryssen B, De Clercq T, De Rooster H. Radiographic, computed tomographic and arthroscopic findings in 23 dogs with osteochondrosis of the tarsocrural joint. Vet Rec. 2002: 150; 442-447.

Gielen I, Van Ryssen B, van Bree H. Computerized tomography compared with radiography in the diagnosis of lateral trochlear ridge talar osteochondritis dissecans in dogs. Vet Comp Orthop Traumatol 2005: 18; 77-81.

van Bree H. Evaluation of the prognostic value of positive-contrast shoulder arthrography for bilateral osteochondrosis lesions in dogs. Am J Vet Res 1990: 7; 1121-1125.

van Bree H. Comparison of diagnostic accuracy of positive-contrast arthrography and JAVMA 1993: 203; 84-88.

van Bree H, B Van Ryssen. Diagnostic and Surgical Arthroscopy in Osteochondrosis Lesions. The Veterinary Clinics of North America: Small Animal Practice 1998: 28; 161-189.

van Bree, H., B. Van Ryssen, H. Degryse, and F. Ramon. 1995. Magnetic resonance arthrography of the scapulohumeral joint in dogs, using gadopentetate dimeglumine. Am. J. Vet. Res. 56:286-288.

van Bree, H., H. Degryse, B. Van Ryssen, F. Ramon, and M. Desmidt. 1993. Pathologic correlations with magnetic resonance images of osteochondrosis lesions in canine shoulders. J. Am. Vet. Med. Assoc. 202:1099-1105.

Vandevelde B, Van Ryssen B, Kramer M, et al. Ultrasonographic evaluation of osteochondrosis lesions in the canine shoulder: Comparison with radiography, arthrography and arthroscopy. Vet Radiol & Ultrasound, 2006,2,174-184.

Dişi Nasıl Çekebilirim : Cerrahi mi Yoksa Kapalı Extraksiyon mu ?

Frans KNAAKE
Veteriner Diş Hekimliği ve Oral Cerrahi Lisansüstü Eğitmenliği, Hollanda

Diş çekimi, küçük hayvan hekimliğinde gösterilen bir cerrahi prosedürdür. Diş çekimi genelde zaman alıcıdır ve karşılaşılan problemler genellikle yetersiz ekipman, zayıf teknik ve operatörün sabırsızlığıdır. Dişin çekileceğini ya da kurtarılacağını hekim değerlendirir. Çekim planlanmadan önce hasta sahibine bilgi verilmeli ve mümkünse alternatif tedavi tavsiye edilmelidir. Bu özellikle şov ve çalışan köpeklerde önemlidir.

Endikasyonları ve Kontrendikasyonları
Diş çekimlerinin ortak endikasyonları ileri periodontitis, dişin sert dokusunda geniş yıkımlanma, süt dişlerinde ve kalıcı dişlerde travmatik yaralanma, diş nedeniyle çenenin düzgün kapanmamasıyla oluşan yumuşak doku hasarları ve diğer dişlerin de çekilmesi. Kedilerde diş erimesi (TR) ve kronik gingivostomatitis'de diş çekimi endikedir.

Diş çekimi şu durumlarda kontrendikedir(1) :

-Sağlık sorunları nedeniyle anesteziye alınamayan hastalarda

-Çekim yeri iyileşmesinin güçlüğü nedeniyle çeneyle ilgili radyasyon tedavisi gören hastalarda

-Kontrolsüz kanaması olan hastalarda

-Kanamaya neden olabilecek ilaç kullanan hastalarda ya da diş çekim yerinde iyileşmeye engel olacak ilaç kullanan hastalarda

Hazırlık
Hem operatör hem de hasta için en önemli şey güvenliktir. Hastanın oluşabilecek kan, su ve kırıntı aspirasyonunu önlemek için entübe edilmesi zorunludur. Ağız açma padanı temporomandibular eklemleri gereksiz zorlayacağından kullanımından kaçınılmalıdır. Kedilerde yaylı ağız padanı kullanımı anestezi sonrası körlüğüne neden olabilir(4). Hipotermi riskinden dolayı hastaların vücut ısısı işlem boyunca izlenmelidir. Lokal anestezikler işlem süresince analjezik olarak kullanılır.

Peri – ve post –operatifte geniş spektrumlu antibiyotikler sadece şu durumlarda verilir: Dermansız ve bağışıklığı baskılanmış hastalar, organ hasarı olan hastalar, endokrin hastalıkları, kardiyovasküler hastalıklar, sistemik enfeksiyöz ve sürekli implant veya transplant olan hastalar(1).

Diş çekimi temiz bir ağızda yapılmalıdır. Diş çekim bölgesinin kontaminasyonunu engellemek için ve bakteriyemiyi azaltmak için dişler ölçeklendirilir, temizlenir, son olarak da kloreksidin solüsyonuyla durulanır.

Çekim planlanmadan önce preoperatif olarak diş röntgenini almak zorunludur(1,2,3), özellikle de kedilerde diş erimesi tanısı için, (TR) ve erime tipini bulmak için. Diş radyografisi çekim işlemi süresince oluşabilecek komplikasyonları engellemede yardımcı olur ve nihai tedavi planı da bu diş röntgenindeki bulgulara dayanır.

Çekim
Kapalı ve cerrahi (açık) diş çekiminin iki farklı tekniği vardır. Ancak kapalı bir çekimin başarısız olduğu durumlarda cerrahi müdahale gerçekleştirilebilir. Başarılı bir çekim için önemli ipucu operatörün sabrı ve aşırı güç uygulamamasıdır. Bu durum özellikle diş rezorpsiyonu olan kedilerde dişin kolaylıkla kırılabileceği vakalarda önemlidir.

Kapalı Çekim
Kapalı çekimin endike olduğu durumlar tek köklü dişler ve hareketli olan dişlerdir (periodontal hastalıklı). Kapalı bir ekstraksiyonda diş etine (muco) hiçbir insizyon yapılmaz ve hiçbir kemik kaldırılmaz. Bir elevatör ile görülen periodontal ligament kesilebilir ya da kesilmez ve diş yuvasından alınır. Ekstraksiyon forsepsi sadece son aşamada kullanılır. Diş yuvası olası granülasyon dokusundan temizlenir ve kloeksidin solüsyonuyla yıkanır ve monofilament sütürle (mümkünse) kapatılır. Orta ve büyük ırk köpeklerde 4-0, küçük ırk köpeklerde ve kedilerde 5-0 monofilament tavsiye edilir. Çekim yerini sütürle kapatmak yemek ve kırıntı kontaminasyonunu önleyecektir. Bu, kan pıhtısının bölgede kalmasını sağlayarak yara iyileşmesini sağlayacaktır(3).

Cerrahi (açık) çekim
Cerrahi müdahale dişin boyutu ve diş kökünün anatomik/patolojik durumunun elevasyona müsait olmadığı, operatörün kırık nedeniyle dişi tutamadığı ve diş yuvasından kökü alamadığı durumlarda endikedir(1). Çok köklü bir diş çekiminde ya da geçici canin dişin cerrahi çekiminde tercih edilen yöntemdir ve kapalı çekimden daha az travmatiktir(3).

Onbir ya da onbeş numara bistüri ucu mukogingival flepi kaldırmak için kullanılır. Diş eti kemiğe doğru kesilir, periostal elevatörle mukogingival flep kaldırılır. Mukogingival flep kalıcı dikişle retrakte edilir (geri çekilir), bu flepin zarar görmemesi için önemlidir. Bukkal alveolar kemiğin yaklaşık üçte biri su soğutmalı diş buru ile alınır. Eğer gerekli görülürse de fazla bukkal, mesial ya da distal alveolar kemik alınabilir. Çok köklü bir diş, su soğutmalı diş buru ile tek köklü parçalara ayrılır. Bir elevatör ya da luksatör ile periodontal ligament kesilir ve kökler diş yuvasından alınır. Kemik uçları törpülenerek, alveol kürete edilerek alveoloplasti (diş yuvası biçimlendirmesi) yapılır. Mukogingival flepi hareket ettirmek için periostium, flepi delmekten

kaçınılarak dikkatlice bistüri ile kesilir. Mukogingival flep damak veya lingual bölgeye kapatılır. Mukogingival flep basit ayrı dikişle dişin çekildiği yere serbest gerginlikte monofilament iple dikilir.

Postoperatif yönetimi

Ağrı yönetimi zorunludur ve ameliyat öncesi ve sonrası protokolde standart olmalıdır. Beslenme takviyesi tavsiye edilmelidir, bir hafta belki daha fazla yumuşak gıdalar önerilir. Eğer iyi bir çekim tekniği ve iyi bir ağrı yönetimi protokolü uygulandıysa çoğu hasta hemen yemek yemeye başlayacaktır. Kloreksidin ile birkaç gün ağzı yıkamak faydalı olur. Çoğunlukla ameliyattan sonraki beş gün içinde gerçekleşebilen mukogingival flepin açılmasının nedeni flepte çok gerginlik oluşudur. Bu komplikasyonla başa çıkmanın iki seçeneği var: Her gün kloreksidin solüsyonuyla ağız yıkanarak ikincil yara iyileşmesini beklemek ya da ikinci bir cerrahi müdahale ile (minimum) 14 günde çekim yapılan alanı kapatmak.

Çeviri: Vet. Hek. Necla Köprülü - Vet. Hek. Aytaç Köprülü

How to Get That Tooth Out: Surgical or Closed Extraction?

Frans KNAAKE
Practice limited to veterinary dentistry and oral sugery in V.S.C. de Wagenrenk, Wageningen The Netherlands

Extraction of a tooth is a surgical procedure that is commonly indicated in small animal practice. It is often time consuming and problems that can be encountered are related to poor equipment, poor technique and impatience of the operator.
The practitioner should evaluate if the tooth can be saved or should be extracted. Before an extraction is planned, the owner must be informed and if possible alternative treatment should be recommended. Especially in show- and workingdogs this is important.

Indications and contraindications
Common indications of tooth extractions are advanced periodontitis, extensive destruction of dental hard tissue, traumatic tooth injuries in the deciduous and permanent dentition and supernumerary teeth. In malocclusions teeth that cause trauma to the oral soft tissues or other teeth can be extracted. In cats tooth resorption (TR) and chronic gingivostomatitis are indications for extraction.

Tooth extraction is contraindicated (1) in:
- patients that can not be anaesthetized due to health concerns
- patients undergoing radiation therapy involving the jaws that would inhibit
  healing of the extraction site
- patients with uncontrolled bleeding disorders
- patients on medications that may cause prolonged bleeding times or prevent
  healing of the extraction site

Preparation
It is important for the operator and patient to work safely. It is mandatory that the patient should be intubated to prevent aspiration of blood, water or debris. Mouth gags are avoided to prevent unnecessary strain on the temporomandibular joints. In cats the use of spring-loaded mouthgags can cause post-anesthetic blindness (4). The patients bodytemperature should be monitored during the procedure because of the risk of hypothermia. Local anaesthetic blocks can be used for analgesia during the procedure.

Peri- and post-operative broad spectrum antibiotics are given only in selected cases such as: delibated and immunocompromised patients, patients suffering from organ disease, endocrine disorders, cardiovascular disease, systemic infection and patients having permanent implants or transplants (1).

Extractions should be performed in a clean mouth. To prevent contamination of the extractionsite and to reduce the bacteraemia the teeth are scaled, polished and finally rinsed with a chlorhexidine solution.
It is mandatory to take preoperative dental radiographs before an extraction is planned (1,2,3), especially in cats to diagnose tooth resorption(s) (TR) and access the type of resorption. Dental radiographs can avoid complications during the procedure and the final treatment plan should be based on the findings of the dental radiograph(s).

Extraction
Closed and surgical (open) extraction are two different techniques. However if a closed extraction turns out to be unsuccesful a surgical extraction can be performed. For a succesful extraction patience of the operator is the major key and extreme force should be avoided. This is certainly the case in teeth of the cat which tend to fracture easily especially in cases with tooth resorption.

Closed extraction
Indications for a closed extraction are single rooted teeth or teeth that are already mobile (periodontal disease). In a closed extraction no incisions are made in the (muco) gingiva and no alevolar bone is removed. With the use of an elevator and/or luxator the periodontal ligament is cut and the tooth can be extracted from the alveolus. An extraction forceps is only used in the final stage. The alveolus is cleaned from possible granulation tissue, flushed with a chlorhexidine solution and (if possible) closed with monofilament suture material. In medium and large breed dogs monofilament 4-0 and in small breed dogs and cats monofilament 5-0 is recommended. Suturing of the extraction site will prevent contamination with food and debris. It keeps the blood cloth in place which is responsible for wound healing (3).

Surgical (open) extraction
A surgical extraction is indicated when a tooth resists appropriate elevation due to its size or root anatomy/ pathology, or when the operator is unable to retrieve a fractured or retained root through the aveolar socket (1). For the extraction of a multi-rooted tooth or a decidious canine surgical extraction is the method of choice and is usually less traumatic than a closed extraction (3).

A scapel blade number eleven or fifteen is used to raise a mucogingival flap. The gingiva is incised down to the bone and with a periosteal elevator a mucogingival flap is raised. Retraction of the mucogingival flap with stay-sutures or a retractor is important to prevent damage of the flap during the procedure. About one third of the buccal alveolar bone is removed with a dental burr with watercooling. If necessary more buccal, mesial or distal alevolar bone can be removed. A multi-rooted tooth is split into single rooted fragments with the use of a dental burr with watercooling. With an elavator

and/or luxator the periodontal ligament is cut and the roots are extracted from the alveolus. Alveoloplasty of the extractionsite is done by smoothing the bony edges and flushing and curretting the alveolus. To mobilise the mucogingival flap the periosteum is carefully incised with a scapelblade avoiding to perforate the flap. The mucogingival flap is apposed to the palatal or lingual site. Simple interrupted sutures are used and the mucogingival flap is sutured tension free over the extraction site with monofilament suture material.

Postoperative management

Pain management is mandatory and should be standard in the pre- and postoperative protocol. Nutritional support is offered by soft food for one week or more. Most patients will eat immediately after the extraction when a proper extraction technique and good pain management protocol has been used. Chlorhexidine rinse can be useful to flush the mouth for a couple of days.

If dishence of te mucogingival flap occurs, commonly within 5 days after surgery, the most likely cause is to much tension on the flap. Two options to deal with this complication: woundhealing by second intention and chlorhexidine flushing on daily basis or a second surgical attempt to close the extraction site after (minimum) 14 days.

1. Reiter A.M. Dental surgical procedures In: Tutt C Deeprose J Crossley D eds. Manual of Canine and Feline Dentistry. Gloucestershire: British Small Animal Veterinary Assiciation third edition 2007; 160-177.
2. Gorrel C Tooth extraction In: Gorrel C. Veterinary Dentistry for the General Practitioner. Saunders Elsevier 2004; 157-174.
3. Knaake F. Foreest A van. Chirurgische extractietechnieken bij gezelschapsdieren Tijdschrift voor Diergeneeskunde 2005;130:618-623
4. Martin-Flores M. Maxima land submaximal mouth opening with mouth gags in cats: Implications for maxillary artery blood flow. The Veterinary Journal 2014; 200:60-64

Oral Tümörlere Yaklaşım

Frans KNAAKE
Veteriner Diş Hekimliği ve Oral Cerrahi Lisansüstü Eğitmenliği, Hollanda

Oral kavite neoplasileri kedi ve köpeklerde dördüncü en çok ortak görülen tümördür(1). Oral tümörler tüm tümörlerin yaklaşık %5-10'nunu oluşturur. Bu çeşit tümörlerin çoğu geç dönemde farkedilir çünkü az sayıda hasta sahibi petine düzenli ağız kontrolu yapar.

İyileşmeyen ülseratif lezyon veya proliferasyon tümör olabilir. Bir diş eti üremesi, epulis, iyi veya kötü huylu olabilir. Çalışmalar gösteriyor ki 4 epulisten bir tanesi kötü karakterli, bu durumda histopatolojik inceleme yapmamız zorunlu oluyor(2). Epulis terimi sadece tanımlayıcı terim histopatolojik bir tanı değil.

Kedi ve Köpeklerdeki ortak tümörler şunları da içerir:

- reaktif proliferasyonlar
  gingival hiperplazi, inflamatuar hiperplazi ve fibröz hiperplazi.
- neoplastik lezyonlar
  a/ odontojenik köken: periferal odontojenik fibrom (eski fibrom epulis veya ossifiye epulis), odontoma ve akantomatöz ameloblastoma.
  b/ non-odontojenik köken: malignant melanoma, skuamöz hücreli karsinom (SCC), fibrosarkom ve osteosarkom.

Klinik Muayene

Klinik muayenede tanı ve tedavi planı için görüntüleme (radyografi, CT , MR, ultrason) ve histopatoloji gerçekleştirilir. Bölgesel lenf bezleri palpe edilerek boyutu ve kıvamına bakılarak çevre dokulara metastazı değerlendirilir.

Lezyonlu bölgelerin röntgeniyle kemiksel yapıları etkileyip etkilemediğine bakılır. En iyi ayrıntıyı genel anestezi altında ağız içi diş röntgeniyle görebiliriz. Kemiğe sıçramamış olması kötü huylu olmadığı anlamına gelmez(1). Radyografide kompakt kemikte %40'dan fazla demineralize oluştuğunda kemik rezorpsiyonu belirgin hale gelir(3). Pek çok vakada radyografik bulgular spesifik değildir ancak belirli kalıplarla farklı tümör tiplerini ilişkilendirmek mümkündür. Eğer cerrahi bir müdahale planlanıyorsa bir CT taraması tümörün sınırlarını belirlemede zorunludur. Maksilla ve mandibula tümörlerinde nazal veya mandibular kanal ile ilişkisine bakılmalıdır.

Eğer kötü huylu bir tümörden şüpheleniyorsak toraksın sol lateral, sağ lateral, dorsoventral radyografi görüntüsüne ve abdomenin ultrason görüntüsüne bakmalıyız. CT taraması planlanmış ise bölgesel lenf nodülleri ve thoraks standart radyolojik görüntülerle kıyaslanarak uzak metastazlar açısından değerlendirilir. Yumuşak doku tümörleri durumunda ise değerlendirme için MR en iyi tekniktir.

Histopatolojik inceleme için alınacak biyopsi mümkün olduğunca atravmatik alınmalıdır. İnsizyonel biyopsi büyük veya infiltratif lezyonlarda kullanılır. Eksizyonel biyopsi küçük lezyonlarda eğer kemiğe ulaşmamışsa yapılır. İğne aspirasyon biyopsisi derin insizyonel ya da eksizyonel biyopsi kadar doğru değildir. Bölgesel lenf nodüllerinin biyopsisi iğne aspirasyon ya da cerrahi biyopsi ile yapılır. Patologlara göre; tümörün konumunu ve yönünü anlamak için dijital fotoğraflar yararlıdır.

Sınıflandırma

Dünya sağlık örgütüne göre TNM sınıflandırma sistemi sistematik ve metodik bir şekilde tümörü değerlendirmek için yardımcı olur ve önemli bir prognostik faktördür. Tümörü tanımlamak için kullanılan 3 kategori vardır. T (tümör), N (lenf nodülüne tutulumu), M (metastaz). Buna dünya sağlık örgütü sisteminde TNM sınıflandırma sistemi denir. Ağız boşluğundaki tümörler büyüklüklerine göre tanımlanır. 2 cm'den küçük tümörler T1 diye adlandırılır. 2 cm'den büyük, 4 cm'den küçük tümörlere T2 denir. 4 cm'den büyükler T3 diye adlandırılır. N sınıflandırmasında; bölgesel lenf nodülleri değerlendirilemiyorsa NX, lenf nodülüne metastaz yoksa N0, lenf nodülüne metastaz varsa N1 diye sınıflandırılır. Sentinel lenf nodu primer tümörden lenfatik drenaj almak için kullanılan ilk lenf nodülüdür. Eğer burada metastazik tümör görülürse diğer lenf nodüllerinde de görülebilir. Eğer metastazik tümör yoksa diğer lenf nodüllerinde de tümör olası değildir. Bazen birden fazla sentinel lenf nodu vardır. M sınıflandırması; hiç bir metastaz kanıtı yoksa M0, metastaz kanıtı varsa M1. TNM sınıflandırılmasının her parçası tamamlandığında tümörler 4 farklı evreye ayrılır. I, II, III, IV. Evre I ve II çoğunlukla erken evre tümörleri diye tanımlanır ve (tümörün tipine göre) iyi prognozludur. Evre III ve IV ise ileri evre tümörleri diye tanımlanır. Tedavi tümörün evresine dayanır, ileri evre tümörler daha gelişmiş tedavi gerektirir.

Tedavi

Belirli bir tedavi için doğru hasta seçimi tümörün kapsamına, doğasına, doğru değerlendirilmesine bağlıdır. Tümörün biyolojik davranışı türüne göre değişir, ağız boşluğundaki yerleşimi, histopatolojik doğası ve klinik evre. Tedavi seçimi klinik evre ve histopatolojik tipe dayanır. Hasta sahibiyle farklı tip tedavileri değerlendirmek ve ortaya çıkabilecek sonuçlara göre cerrahi operasyonu planlamak oldukça önemlidir. Oral kavite kanserlerinin 3 ana tedavi aracı vardır, bunlar cerrahi, radyoterapi ve kemoterapi. Cerrahi en sıklıkla yapılan tedavi metodudur. İntrakapsüler inzisyonla kapsülden tümörü almak odontomada kabul edilebilir.

Marjinal bir insizyonla tümörü almak iyi farklılaşmış, bening tümörler için kabul edilebilir. Geniş insizyon (rostral maksillektomi, segmental mandibulektomi) malignant tümörlerin I ve II'nci evresinde kemiğe yayılım yoksa ve III. evrede kemikte de varsa endikedir. Malignant tümörlerde önemli miktarda infiltrasyon varsa tek seçenek radikal rezeksiyondur. Radyoterapi ve/veya kemoterapi hasta sahibinin cerrahi müdahaleye izin vermediği (radikal) durumda veya ameliyata adjuvan olarak uygulanır.

Çeviri: Vet. Hek. Necla Köprülü - Vet. Hek. Aytaç Köprülü

How to Deal With Oral Tumors

Frans KNAAKE
Practice Limited to Veterinary Dentistry and Oral Surgery in V.S.C. de Wagenrenk, Wageningen The Netherlands

The oral cavity is the fourth most common site of neoplasia in dogs and cats (1). Oral tumors represent appoximately 5-10% of all tumors. Most of the tumors will be discovered in a late stage because few owners check the oral cavity of their pets on a regular basis.

A tumor can be a non-healing ulcerative lesion or a proliferation. A gingival proliferation is an epulis and its origin can be benign or malignant. Studies showed that one out of four epulides is a malignant proces, so histopathological examination is mandatory (2). The term epulis is only descriptive and is not a histopathological diagnosis.

Common oral tumors in the dog and cat include:

- reactive proliferations
  gingival hyperplasia, inflammatory hyperplasia and fibrous hyperplasia.
- neoplastic lesions
  a/ odontogenic origin: peripheral odontogenic fibroma (former fibromatous epulis or ossifying epulis), odontoma and acanthomatous ameloblastoma.
  b/ non-odontogenic origin: malignant melanoma, squamous cell carcinoma (SCC), fibrosarcoma and osteosarcoma.

Clinical examination

For diagnosis and treatment plan a clinical examination, imaging (radiographs, CT, MRI, ultrasound) and histopathology is performed. The regional lymfnodes are palpated for size, consistency and possible fixation to the surrounding tissues to evaluate metastasis.

Radiographs of the lesion are mandatory for evaluation of bone involvement. The best detail can be obtained with an intra-oral dental radiograph under general anaesthesia. Abscence of bone involvement does not rule out malignancy (1). Resorption of bone becomes radiographically evident when more than 40% of the compact bone has been demineralized (3). In most cases the radiological findings are not specific, but it may be possible to associate certain patterns with different tumor types. A CT scan is mandatory in defining the margins of the tumor if surgery is planned. Particullary for maxillary or mandibulary tumors to access the presence and extent of nasal or mandibular canal involvement.

Left lateral, right lateral ,dorsovertal radiographic views of the thorax and in some cases ultrasound examination of the abdomen is indicated if a malignancy is suspected. If a CT scan is planned, the regional lymfnodes and thorax can be more accurate evaluated for distant metastasis with CT scans compare to standard radiological views. In case of soft tissue tumors MRI is the best technique for evaluation.

For histopathological examination a representative biopsy should be taken as atraumatically as possible. Incisional biopsies are used for large or infiltrative lesions. Excisional biopsies are for small lesions without bone involvement. A fine needle aspiration biopsy is not as accurate as a deep incisional or excisional biopsy. Regional lymfnodes are biopsied by fine needle aspiration or surgical biopsy.
For the pathologist a precise description of the location and aspect of the tumor acompanied by a digital photograph is helpful.

Classification

The TNM classification system according to the WHO helps to evaluate the tumor in a systematic and methodical way and is an important prognostic factor. There are three categories used to describe the tumor: T (tumor), N (lymph node involvement), M (metastasis). This is called the TNM classification system according to the WHO system. Tumors of the oral cavity are described by their size. Tumors less than 2 cm are called T1. Tumors greater than 2 cm but less than 4 cm are called T2. Tumors greater than 4 cm are called T3. The N classification is NX if the regional lymph nodes cannot be assessed, N0 no regional lymph node metastasis and N1 regional lymph node metastasis. The sentinel lymph node is the first lymph node to receive lymphatic drainage from a primary tumor. If it contains metastatic tumor this indicates that other lymph nodes may contain tumor. If it does not contain metastatic tumor, other lymph nodes are not likely to contain tumor. Occasionally there is more than one sentinel lymph node. The M classification is M0 if there is no evidence of metastasis or M1 if there is evidence of metastasis. Once each part of the TNM classification is completed tumors are staged into four separate groups: I, II, III, IV. Stages I and II are usually defined as early-stage tumors and carry (depending on the tumor type) a good prognosis, whereas stages III and IV are usually defined as advanced stage tumors. Treatment is then based on the stage of the tumor, with more advanced tumors requiring more advanced treatment.

Treatment

The correct patient selection for a particular treatment depends on an accurate assesment of the nature and extent of the tumor. The biological behaviour of the tumor is dependend of the species, the location in the oral cavity, the histopathologic nature and the clinical stage. The choice of treatment is based on the clinical

stage and the histopathological typing. It is important to evaluate with the owner the different types of treatment and the final outcome if (extensive) surgery is planned. The three main tools for treating cancers of the oral cavity are surgery, radiation therapy, and chemotherapy. Surgery is the most frequent method of treatment. An intracapsular excision is removing the tumor from within its capsule, which is acceptable for an odontoma. A marginal excision is a dissection located in the reactive zone around the tumor and is acceptable for well-differentiated benign tumor types. Wide excision (rostral maxillectomy, segmental mandibulectomy) is indicated for malignant tumors stage I and II without bone involvement and stage III with bone involvement. For malignant tumors with considerable infiltration radical resection is the only option. Radiotherapy and/or chemotherapy can be used in some cases if the owner declines (radical) surgery or it can be adjuvant to surgery.

1. Ostermeier S. L. Other oral and dental conditions In: Tutt C Deeprose J Crossley D eds. Manual of Canine and Feline Dentistry. Gloucestershire: British Small Animal Veterinary Assiciation third edition 2007; 160-177.
2. Verhaert L. Retrospective Review of Oral Proliferative Lesions seen in a Small Animal Practice 1993-2005 In: Proceedings 19th Annual Veterinary Dental Forum and World Veterinary Dental Congress 2005
3. Verstraete F.J.M. Lommer M.J. Oral and Maxofacial Surgery in Dogs and Cats; Saunders 2012.

Doberman Pincher Irkı Köpeklerde Kardiyomiyopati: Tanı ve Tedavi Seçeneklerine Güncel Yaklaşımlar

Gerhard WESS
DVM, Dr. med. vet., Dr. *habil, PhD, ACVIM Diplomatı (Kardiyoloji), ECVIM-CA Diplomatı (Dahiliye ve Kardiyoloji)*
Münih Ludwig-Maximilians Üniversitesi Kardiyoloji Bölüm Başkanı, Almanya

Dilate kardiyomiyopati büyük ırk köpeklerde ve insanlarda en sık rastlanan kalp hastalığıdır. DKM ile ilgili son çalışmalar, Doberman Pincher'ların en sık etkilenen ırklardan birisi olduğunu ve DKM'nin bu ırkta kalıtsal olup yavaş ilerlediğini göstermektedir. Prematüre ventriküler kontraksiyonlar (VPC) hastalığın okült aşamasında sık görülen bir bulgudur ve etkilenen köpeklerin yaklaşık %30'u aniden ölür.

DKM Doberman Pincher'larda, Kanada ve ABD raporları ile karşılaştırıldığında Avrupa'da[1] yüksek bir prevalansa (%58) sahiptir. Hastalık erkek ve dişi köpeklerde eşit oranda dağılırken, cinsiyetler arasında farklı belirtileri görülmektedir. Dişi köpeklerde tek anormallik olarak PVC daha sık görülür oysa erkek köpeklerde dişilere oranla ekokardiyografik değişiklikler daha erken kendini göstermektedir. 2 yaş Dobermanlarda başlayan okült kardiyomiyopati taramalarında, Holter izleme ve ekokardiyografi yer almalıdır. Tarama yıllık bazda tekrar edilmelidir.

Köpeklerde N-terminal pro-B-tipi natriüretik peptid (NT-proBNP) yeni bir biyomarkırdır. 1,5 yıl içinde DKM geliştirilmiş sağlıklı görünen köpeklerden alınan örnekler, kontrol köpeklerindeki konsantrasyonlarla karşılaştırıldığında NT-proBNP konsantrasyonlarının DKM'li köpeklerde arttığı görülmüştür. Bu çalışma NT-proBNP'nin Doberman Pincher'larda DKM'nin erken tespitinde klinik olarak yararlı bir ek test olduğunu ortaya koymuştur.[2]

Şu anda çoğu DKM›li insanda neredeyse herhangi bir nedensel mutasyon tespit edilememiştir. Ayrıca DKM birçok büyük ırk köpekte yüksek prevalansa sahiptir. Doberman Pincher›larda aritmi ve/veya ekokardiyografik değişiklikler ile karakterize özel bir DKM formu veteriner kardiyologlar tarafından yoğun olarak incelenmiştir. Biz Doberman Pincher›larda genom ilişkisini araştırdık. Almanya›da 70 kontrol ve 71 vakadan aldığımız örneklerde kromozom 5 üzerinde DKM ile ilişkili bir genom tespit ettik. Birleşik Krallık›ta bağımsız bir gruptan toplanan örneklerde ilişkiyi onayladık. İlişki sinyalinde DKM için bilinen bir aday gen yoktur. Bu nedenle Doberman Pincher›larda görülen DKM, aynı zamanda insan sağlığı için uygun olabilecek bir DKM gen hikâyesi belirleme şansı sunuyor.[3]

Son zamanlarda KORUMA çalışmalarında Doberman Pincher'larda ani ölüme neden olan okült kardiyomiyopati ya da konjestif kalp yetmezliğinin (KKY) geciktirilmesi amacıyla kullanılan Pimobendan kullanımını değerlendirdik. Bu çalışma Pimobendan kullanımının KKY başlangıcını geciktirilebileceğini gösterdi.[4] Diğer seçenekler, ani ölümü önlemek için kullanılan çeşitli anti-aritmik ilaçlar yanı sıra sık sık gizli fazın tedavisi için kullanılan ACE-inhibitörlerini kapsamaktadır.

Çeviri: Dr. Müjgân Çevik Aksay
Gizmovet Veteriner Muayenehanesi

DCM in Doberman Pinschers: An Update to Current Diagnostic and Therapeutic Options

Gerhard WESS
DVM, Dr. med vet, Dr. habil, PhD, Dipl ACVIM (Cardiology), Dipl ECVIM-CA (Internal Medicine and Cardiology) Clinic of Small Animal Medicine, LMU Munich, Germany

Dilated cardiomyopathy is the most common cardiac diseases in large breed dogs and humans. Most of the recent research concerning DCM was performed in Doberman Pinschers, which is one of the most commonly affected breeds, and DCM in this breed is an inherited, slowly progressive disease. Ventricular premature contractions (VPCs) are a common finding in the occult phase of the disease and about 30% of affected dogs die suddenly.

DCM in Doberman Pinschers has a high prevalence (58.8%) in Europe[1], comparable to that reported in the United States and Canada. The disease is equally distributed in male and female dogs, but there appears to be different disease manifestations between sexes. Female dogs have significantly more often VPCs detected as the only abnormality, whereas male dogs show echocardiographic changes earlier than do female dogs. Screening for occult cardiomyopathy should be started in Dobermans at 2 years of age and include Holter monitoring and echocardiography. The screening should be repeated on a yearly basis.

N-terminal pro-B-type natriuretic peptide (NT-proBNP) is a new biomarker in dogs. Plasma concentrations of NT-proBNP were increased in dogs with DCM and in apparently healthy dogs that developed DCM within 1.5 years after samples were obtained, compared with concentrations in control dogs. This study showed, that NT-proBNP is a clinically useful additional test for the detection of early DCM in Doberman Pinschers.[2]

Currently, many human DCM cases exist where no causative mutation can be identified. DCM also occurs with high prevalence in several large dog breeds. In the Doberman Pinscher a specific DCM form characterized by arrhythmias and/or echocardiographic changes has been intensively studied by veterinary cardiologists. We performed a genome-wide association study in Doberman Pinschers. Using 71 cases and 70 controls collected in Germany we identified a genome-wide significant association to DCM on chromosome 5. We validated the association in an independent cohort collected in the United Kingdom. There is no known DCM candidate gene under the association signal. Therefore, DCM in Doberman Pinschers offers the chance of identifying a novel DCM gene that might also be relevant for human health.[3]

Recently the PROTECT study evaluated the use of Pimobendan to delay the onset of congestive heart failure (CHF) or sudden death in Doberman Pinschers with occult cardiomyopathy. This study showed that Pimobendan could delay the onset of the onset of CHF.[4] Other options include ACE-inhibitors for the treatment oft he occult phase as well as using several anti-arrythmic drugs to prevent sudden death.

Selected references

1. Wess, G., A. Schulze, V. Butz, J. Simak, M. Killich, L. J. Keller, J. Maeurer and K. Hartmann (2010). „Prevalence of dilated cardiomyopathy in Doberman Pinschers in various age groups.“ J Vet Intern Med **24**(3): 533-538.
2. Wess, G., V. Butz, M. Mahling and K. Hartmann (2011). „Evaluation of N-terminal pro-B-type natriuretic peptide as a diagnostic marker of various stages of cardiomyopathy in Doberman Pinschers.“ Am J Vet Res **72**(5): 642-649.
3. Mausberg, T. B., G. Wess, J. Simak, L. Keller, M. Drogemuller, C. Drogemuller, M. T. Webster, H. Stephenson, J. Dukes-McEwan and T. Leeb (2011). „A locus on chromosome 5 is associated with dilated cardiomyopathy in Doberman Pinschers.“ PLoS One **6**(5): e20042.
4. Summerfield, N. J., et al. (2012). „Efficacy of pimobendan in the prevention of congestive heart failure or sudden death in Doberman Pinschers with preclinical dilated cardiomyopathy (the PROTECT Study).“ J Vet Intern Med **26**(6): 1337-1349.

Kedilerde Kardiyomiyopati: Tanı ve Tedavi Seçeneklerine Güncel Yaklaşımlar

Gerhard WESS
DVM, Dr. med. vet., Dr. habil, PhD, ACVIM Diplomatı (Kardiyoloji), ECVIM-CA Diplomatı (Dahiliye ve Kardiyoloji)
Münih Ludwig-Maximilians Üniversitesi Kardiyoloji Bölüm Başkanı, Almanya

Kedilerde en yaygın kardiyomiyopati, kedi kardiyomiyopati vakalarının yaklaşık olarak %58 ila %68'ini oluşturan HKM (hipertrofik kardiyomiyopati)'dir.[1,2] RKM (Restriktif kardiyomiyopati) ve sınıflandırılmamış kardiyomiyopati (UCM), (sırasıyla %21 ve %10) bir sonraki en yaygın kategorilerdir, takibinde dilate kardiyomiyopati (%10) vardır.[1] ASVK (Aritmojenik sağ ventrikül kardiyomiyopatisi) çok nadirdir ve kedi kardiyomiyopati vakalarının %1'den daha azını oluşturur.[2] Ayrıca kardiyomiyopatinin bir diğer tipi son zamanlarda ''burn-out'' olarak tarif edilmektedir. Burn-out kardiyomiyopatiye son dönem HKM de denilmektedir ve önce miyokard duvarının kalınlaşması, sonrasında zayıf sistolik fonksiyon gösteren ince bir miyokard şekillenmesi ile karakterizedir.

Miyokardiyopatili kedilerin önemli bir kısmı pulmoner ödem veya pleural efüzyona bağlı dispne gibi belirtileri olan konjestif kalp yetmezliği (KKY) gelişimine kadar asemptomatiktirler.[3] Kedi kardiyomiyopatisi genellikle emboli ya da kalp yetmezliği belirtileri görüldüğü zaman veya rutin veteriner muayenesi sırasında tesadüfen oskültasyon bulguları olan aritmiler, gallop sesler ya da murmurların duyulması ile tespit edilmektedir. Klinik bulgular olan gallop ritim ya da kalp murmurları, değişken şekildedir ve bazen duymak zordur. Yetişkin kedilerde kalp üfürümleri genellikle mitral kapağın sistolik öne hareketi (SAM) veya dinamik sağ ventrikül çıkış yolu tıkanıklığından (DR VOTO) kaynaklanmaktadır.

Kardiyomiyopatinin tespitinde kan testleri minimal invaziv yapı, örneklerin kolay toplanması, potansiyel yaygın kullanılabilirliği, nicelik ve teorikte maliyet verimliliği nedeniyle çekicidir. Güncel bir çalışmada HKM'nin çeşitli aşamalarında NT-proBNP değerlendirilmiş. Eşik değer (> 49 pmol/L) %97,8 yüksek hassasiyete sahipken HKM'li kedilerden sağlıklı kedilerin ayırt edilme spesifitesi %66,7 bulunmuştur. Hassasiyet hala yüksek olmak üzere (%92,4), daha yüksek bir NT-proBNP eşik değeri (> 100 pmol/L) kullanıldığında spesifite artmıştır (%93,9). Spesifiklik 150 pmol/L üzerinde eşik değer kullanımı ile %100 artmıştır.[4] NT-proBNP konsantrasyonları 50-100 pmol/L aralığında olan kediler HKM'li olabilir ya da yanlış pozitif sonuçlar vardır. Bu durumlarda NT-proBNP ya birkaç hafta sonra tekrar ölçülmeli ya da herhangi bir finansal kısıtlama yoksa derhal ekokardiyografi yapılmalıdır.[4] Muhtemelen NT-proBNP kedi kardiyomiyopatinin diğer formlarında da yükselmiştir ancak bugüne kadar diğer kardiyomiyopatiler için spesifik olarak değerlendirilmemiştir. 2 boyutlu (2D) ekokardiyografi kardiyomiyopatinin teşhisi ve farklı formlarından ayırt edilmesinde genellikle gereklidir.[1]

Atenolol, ACE inhibitörleri ve Spironolakton, yanı sıra aort tromboembolizmini önleyici Klopidogrel gibi birçok ilaç seçeneği mevcuttur ve sunum esnasında tartışılacaktır.

Çeviri: Dr. Müjgân Çevik Aksay
Gizmovet Veteriner Muayenehanesi

Feline Cardiomyopathies, an Update to Current Diagnostic and Therapeutic Options

Gerhard WESS
DVM, Dr. med vet, Dr. habil, PhD, Dipl ACVIM (Cardiology), Dipl ECVIM-CA (Internal Medicine and Cardiology) Clinic of Small Animal Medicine, LMU Munich, Germany

In cats the most common cardiomyopathy is HCM, which accounts for approximately 58% to 68% of feline cardiomyopathy cases.[1,2] RCM and UCM are the next most common categories (21% and 10%, respectively), followed by DCM (10%).[1] ARVC is very rare and accounted for less than 1% of feline cardiomyopathy cases.[2] Additionally, another type of cardiomyopathy, the "burn-out" cardiomyopathy has been recently described. Burn-out cardiomyopathy is also called end-stage HCM, and is characterized by a remodeling of the previously thickened myocardial wall to a thin myocardium that shows a poor systolic function.

A significant percentage of cats with cardiomyopathy remain asymptomatic until symptoms of congestive heart failure (CHF) develop, such as dyspnea due to pulmonary edema or pleural effusion.[3] Feline cardiomyopathy is usually identified when auscultatory findings, such as arrhythmias, gallop sounds, or murmurs, are incidentally detected during routine veterinary examinations or when clinical signs result from heart failure or embolism. Clinical findings, such as gallop rhythm or heart murmurs, are variably present and sometimes difficult to hear. Heart murmurs in adult cats are usually caused by systolic anterior motion (SAM) of the mitral valve or by dynamic right ventricular outflow tract obstruction (DR VOTO).

Blood-based testing to detect cardiomyopathy is attractive because of its minimally invasive nature, ease of sample collection, potential for widespread availability, quantitative nature, and theoretic costs efficiency**.** A recent study evaluated NT-proBNP in various stages of HCM. A cut-off value (> 49 pmol/L) had a high sensitivity of 97.8%, but only a specificity of 66.7% to differentiate healthy cats from cats with HCM. Using a higher NT-proBNP cut-off value (> 100 pmol/L) increased specificity (93.9%), with sensitivity still being high (92.4%). Specificity increased to 100% using a cut-off value of > 150 pmol/L.[4] Cats with NT-proBNP concentrations in the range of 50 – 100 pmol/L may have HCM, or have false positive results. In these cases, NT-proBNP should either be re-measured after a few weeks, or echocardiography should be performed immediately if there are no financial constraints.[4] NT-proBNP is probably also elevated in other forms of feline cardiomyopathy, but has so far not been evaluated specifically in other cardiomyopathy forms. Two-dimensional (2D) echocardiography is usually necessary to diagnose and to differentiate the different forms of cardiomyopathy.[1]

Several drug options are available and will be discussed in the presentation, such as the use of Atenolol, ACE-inhibitors or Spironolactone, as well as Clopidogrel to prevent aortic thromboembolism.

1. Ferasin L, Sturgess CP, Cannon MJ, et al. Feline idiopathic cardiomyopathy: a retrospective study of 106 cats (1994-2001). Journal of feline medicine and surgery 2003;5:151-159.
2. Riesen SC, Kovacevic A, Lombard CW, et al. Prevalence of heart disease in symptomatic cats: an overview from 1998 to 2005. Schweiz Arch Tierheilkd 2007;149:65-71.
3. Kittleson MD, Meurs KM, Munro MJ, et al. Familial hypertrophic cardiomyopathy in maine coon cats: an animal model of human disease. Circulation 1999;99:3172-3180.
4. Wess G, Daisenberger P, Hirschberger J, et al. The utility of NT-proBNP to detect and to differentiate severity grades of hypertrophic cardiomyopathy in cats. Am J Vet Res 2010;in press.

Geriatrik Hastalarda Anestezi ve Isı Düzenlenmesinin Önemi

Jacqueline BREARLEY
Cambridge Lucy Cavendish Veteriner Tıp Araştırma Direktörü ve Öğretim Görevlisi, İngiltere

''Bu hayvan anestezi için çok yaşlı'' ifadesini sık sık duyarız. Ancak yaş tek başına anestezi için kontrendike değildir. Hastanın tam anlamıyla değerlendirilebilmesi için yaşla birlikte artan organ ve sistem disfonksiyonunun insidansı gereklidir. Anamnez ve fiziki muayenede tespit edilen işaretlerle birlikte uygun testler yapılarak sinir sistemi, kardiyovasküler, muskuloskeletal, hepatik ve renal sistemlere özellikle dikkat edilmelidir.

Sinir sistemi
Sinir sisteminde yaşa bağlı değişiklikler anestezi sonrası mental değişikliklere neden olabilir ve bu yüzden anestezi öncesi hayvan için neyin normal olduğunu bilmek önemlidir. Mantasyon veya mental mizaç (hayvanın vahşi, cana yakın ya da sinirli olup olmadığı) ayırt edilmelidir. Anestezi sonrası bilişsel bozukluk ya da demansda kötüleşme geriatrik kişilerde sıklıkla görülür ve bu büyük olasılıkla çok yaşlı hayvanlarda olmaktadır. Demanstaki artış yaşlı hayvan popülasyonumuzda kabul görmektedir. Bu hayvanlarda beyindeki küçülme MR ile görselleştirilebilir. Belirli ilaçlar postoperatif düşünülen değişikliklerle ilgili değildir ancak hipotansiyon ve hipoksemi katkıda bulunabilir ve bunlar eğer hasta iyi bir şekilde takip edilmezse anestezi altındayken oluşabilir.

Kardiyopulmoner sistem
Egzersiz toleransı kardiyak ve pulmoner rezervin iyi bir göstergesidir. Hevesle 5 km yürüyüşü tamamlayabilen bir hayvan, genel anestezi alma konusunda kesinlikle 'uygun' kabul edilir. Periferal nabız palpasyonu ve aynı anda kalbin oskültasyonu, aritmiler ve periferal perfüzyondaki eksiklikleri gösterecektir. Mukoz membran rengi, kapillar dolum zamanı ve venöz dolum, solunum hızı, sesi ve karakteri ile birlikte değerlendirilmelidir. Giderek artan hipertansiyon yaşlı hayvanlarda görülür (özellikle sekonder hipertiroidizm olan kediler ve kronik böbrek hastalığı olan hayvanlar). Yaşlı hayvanlarda kan basıncı ölçümü ilk değerlendirmede düşünülmelidir. Ekokardiyografi, elektrokardiyografi, kan basıncı ölçümü ve radyografide (şayet hayvan tutulmadan ya da ağır sedasyon uygulamadan güvenle tamamlanabilirse) herhangi bir anormallik daha fazla araştırmayı gerektirir.

Muskuloskeletal sistem
Kullanıma bağlı aşınma ve yıpranmanın ortak reaksiyonu olan osteoartrit, yaşlı kedi ve köpeklerde yaygındır. Anestezi süresince uygunsuz pozisyon iyileşme prosedüründen kaynaklanan ağrıya ek olarak eklem ağrısına neden olabilir. Kontrendike bir durum yoksa anestezik öncesi ya da premedikasyonla non-steroidal anti-inflamatuar ilaçlardan birisinin uygulanması dikkatli pozisyonlama ile birlikte postoperatif ağrıyı azaltacaktır.
Yaşla birlikte ve bazı hayvanlarda da bir ölçüde kas kütlesi azalır ve premedikant ilaçların intramuskuler enjeksiyonla uygulanması zorlaşır.
İntravenöz, oral ya da subkutanöz uygulamanın, ilaçların farmakokinetikleri üzerine etkinlikleri ile ilgili uyarılar göz önüne alınmalıdır. Kas fonksiyonunun azalması operasyon sonrası birçok hayvanda subklinik olarak yaygındır ancak yaşlı hayvanlarda da başlayabilir ve bu klinik açıdan anlamlı olabilir. Hayvan post-operatif hareket ya da ayakta durma konusunda isteksiz olabilir. Uzun süre hareketsizlik, solunum fonksiyonu, bağırsak hareketliliği ve kas fonksiyonunun daha fazla bozulmasına neden olabilir.

Karaciğer ve böbrek fonksiyonu
Polidipsi ya da poliüri hikâyesi olanlar serum biyokimya ve idrar analizleri ile değerlendirilmelidir. Karaciğer fonksiyon bozukluğu, koagülasyon, ilaç farmakokinetiği ve özellikle de yara iyileşmesini etkileyebilir. Renal disfonksiyon, asit-baz ve sıvı dengesini etkiler. Premedikasyon zamanına kadar uzun süreli preoperatif su kısıtlaması bu hayvanlarda zararlı olabilir. İntraoperatif kan basıncının takibi de önemlidir. Teorik olarak hipotansiyon (arteriyal kan basıncının <60 mmHg olması) non-steroid anti-inflamatuar ilaçlarla birlikte post-operatif böbrek fonksiyon bozukluklarına neden olabilir.

Anestezi protokolleri
'En güvenilir anestezik bildiğiniz anesteziktir' atasözü göz ardı edilmemelidir. Anestezi sırasında izleme ve destekleyici tedavi, birkaç istisna dışında kullanılan ilaçlardan daha önemlidir.
Asepromazin vazodilatasyona neden olur ve çok küçük miktarlarda (5-10 mikrogram/kg) mitral yetmezliği olan hayvanlarda faydalı olabilir. Ancak bu ilaç aynı zamanda hipotalamik termoregülasyonu bloke eder ve böylece uygulanan hayvanlar hipo ya da hipertermiye meyilli olur. Geriatrikler özellikle bu etkiye duyarlıdırlar.
Alfa-2 agonistlerin kullanımı geriatriklerde tavsiye edilmemektedir. Bununla birlikte çok düşük dozları (1-2 mikrogram/kg), oldukça etkili bir sedasyon oluşturmak için bir opioid ile birlikte kullanılabilmektedir. Vazokonstriksiyon ve artmış sistemik dirençli hayvanların bu ilaçları almaması gerekir, zararlı olacaktır.
Aynı zamanda sedatif özelliklere sahip benzodiazepinler yetişkin hayvanlara göre geriatriklerde çok daha belirgin bir solunum depresyonu etkisine sahiptirler. Bu ilaçlar geriatrik hastalarda sedasyon amacıyla kullanıldığında solunum fonksiyonu dikkatle izlenmelidir.
Bu hastalarda kan basıncı da izlenmelidir. Teknoloji kullanılamıyorsa, periferal nabzın palpasyonu ve nabzın sıkıştırılabilirliği ile iyi dolum basıncı ve zayıf dolum basıncı ayırt edilecektir.

Isı regülasyonu
Genel anestezi altındaki hayvanlarda ilaçlı hipotalamik ısı regülasyonu özellikle de geriatrik ve çok genç hastalarda anestezik ilaçlar tarafından köreltilir. Anestezili hayvanlar poikilotermik olurlar, koşullara özellikle de ortam sıcaklığına bağlı olarak ısı kaybetmez ya da oluşturamazlar.

Hipotermi
Anestezi kaynaklı hipotermi kuzey Avrupa'da çok yaygındır. Bu problem enzim reaksiyonlarının yavaşlaması ve böylece metabolizmasının azalmasına bağlıdır. Nöronal fonksiyon azalması ile sonuçlanan bu durum anestezinin yan etkilerinden korumak için daha az anestezik gerektiği anlamına gelir.
İlaç metabolizması yavaşlar ve böylece ilaçlar daha uzun süre etkiler, anesteziden çıkma potansiyeli düşer ve hipotermi daha da ağırlaşır. Karaciğer metabolizması ve kas fonksiyonu bilinçli hayvanlarda ısı üreten iki araçtır. Sedasyon ya da genel anestezi altındaki hipotermik hayvanda her iki mekanizma da azalır ve böylece ısı üretimi düşer. 35 ^{o}C'nin altında doku iletkenliği bozulur ve kötü huylu vagal kaynaklı olmayan bradikardiler gelişmeye başlar. 32 ^{o}C sıcaklığın altında bradikardi yaygındır ve ölümcül olabilir. Hipotermik bir hastada kardiyak arrest avantajı beynin hasara karşı daha dirençli olmasıdır ve resüsitasyon uzun bir süre sonra başarılı olabilir.
Hipoterminin önlenmesi tedaviye tercih edilir. Düşük vücut ağırlıklı hayvanlarda, geriatrik hayvanlarda ve yenidoğanlarda, anestezi altında özellikle de ortam sıcaklığı düşük ve anestezi rebreathing sistem ile devam ettirilmiyorsa şiddetli hipotermi riski göz önüne alınmalıdır. Mümkünse bu hayvanlarda bir rebreathing sistem, 'yapay burun' ya da ısı ve nem değişim cihazları ile devam edilmelidir. Bu hayvanlarda sıvı tedavisinin de normal vücut ısısında olması gerekir.
Termostat kontrol özellikli ısı yastıkları ya da basınçlı sıcak hava battaniyeleri hayvanın altına veya üzerine yerleştirilmelidir. Hazırlık döneminde kırpma ve ıslatma asepsi kurallarından taviz verilmeden minimize edilmelidir ve anestezi/işlem prosedürü mümkün olduğunca kısa olmalıdır. Temel sıcaklık işlem sırasında ve iyileşme döneminde takip edilmelidir. Prosedür sonunda sedatif ilaçların etkisi geri çevrilebilir, örn. atipamezol ile alfa-2 agonistler.

Hipertermi
Ortam sıcaklığı yüksek ya da hayvan bir rebreathing sisteminde ise kedi ya da köpek ısı kaybetmeyeceğinden hipertermi bir sorun haline gelir. Bu sık sık, belirgin bir neden olmadan anestezinin stabil olmaması ve hızlı solunum oranı ile tezahür edebilir. Taşikardi ile hipotansiyon yaygın lokal kaynaklı vazodilatasyon sonucudur. Artmış enzimatik aktivite ve periferal kan havuzunda artan tüketim nedeniyle oksijen taşınmasının azalmasına bağlı olarak mukozalar siyanotik olur.
Bağırsak bariyeri işlevsiz hale gelir ve hayvanlarda endotoksemi gelişir. Bu, bilinçli hayvanlarda hipertermi ile birlikte kusma ve ishal oluşturur. Hiperterminin terminal döneminde bilinç kaybı görülür. Sıcaklıklar 40 ^{o}C üzerinde tehlikeli olarak kabul edilmeli ve aktif soğutma başlamalıdır.

Sonuçlar
Hayvanlar kronolojik yaştan ziyade yaşlanma belirtileri görüldüğünde geriatrik kabul edilmelidirler. Kardiyovasküler, nörolojik, musküler, hepatik ve renal fonksiyon özellikle anestezi altındaki yaşlı hayvanlarda önemlidir ancak en güvenli anestezi bilinen anestezidir. İzleme bu hayvanlarda hayati önem taşımaktadır.
Sıcaklık ayarı anestezi tarafından bloke edilir ve ortam koşullarına bağlı olarak hipo ya da hipertermi ile sonuçlanabilir. Her iki potansiyel letal durum için risklerin bilinmesi ve engelleyici önlemlerin alınması tedaviden daha önemlidir.

Çeviri: Dr. Müjgân Çevik Aksay
Gizmovet Veteriner Muayenehanesi

Anaesthesia for Geriatric Patients and The Importance of Temperature Regulation

Jacqueline BREARLEY
European College of Veterinary Anaesthesia and Analgesia and the Association of Veterinary Anaesthetists, UK

The phrase ' this animal is too old for anaesthesia' is one that is often heard. However age itself is not a contraindication for anaesthesia. A full assessment of the patient is required as the incidence of organ or system dysfunction does increase with age. Particular attention should be paid to the nervous system, cardiovascular, musculoskeletal, hepatic and renal systems, with appropriate testing as indicated by the signalment, history and physical examination.

Nervous system
Age related changes to nervous system can result in mentation changes after anaesthesia and so it is very important to establish what is normal for the animal prior to anaesthesia. Mentation or mental acuity should be distinguished from temperament (whether the animal is vicious, amiable or nervous). Post anaesthetic cognative dysfunction or a worstening of dementia is often seen in geriatric people and it is very likely this also happens in the very old animal. Dementia is increasingly being recognized in our aging pet population. Shrikage of the brain in these animals can be visualized by MRI imaging. No particular drugs are associated with changes in mentation postoperatively, however hypotension and hypoxaemia may contribute and these may occur under anaesthesia if the patient is not carefully monitored.

Cardiopulmonary system
Exercise tolerance is a good indicator of cardiac and pulmonary reserve. An animal which is eager for and can complete a 5 km walk is certainly 'fit' enough to undergo a general anaesthetic. Palpation of peripheral pulses and simultaneous auscultation of the heart will pick up any deficiencies in periperal perfusion and arrhythmias. Mucous membrane colour, capillary refill time and venous filling should also be assessed, along with respiratory rate, noise and character. Increasingly hypertension is recognized in older animals (particularly cats secondary to hyperthyroidism and animals with chronic renal disease). Blood pressure measurement should be contemplated in the initial assessment in older animals. Any abnormality warrants further investigation such as echocardiography, electrocardiography, blood pressure measurement and radiography (if this can be completed safely without heavy sedation or holding the animal).

Musculoskeletal system
Osteoarthritis is common in older cats and dogs as joint react to the wear and tear of usage. Awkard positioning during anaesthesia can lead to joint pain on recovery in addition to the pain arising from the procedure itself. Unless there are contraindications to the use of non-steroidal anti-inflammatory drugs, one of these drugs administered early in the anaesthetic or with the premedication will reduce the postoperative pain along with careful positioning.
Muscle mass decreases with age and in some animals may be to an extent that intramuscular injections for premedicant drugs are difficult to administer. Intravenous, oral or subcutaneous administration should be considered with the attendant caviats of the effects on pharmacokinetics of the drugs. Decreased muscle function is subclinically common in many animals post surgery, but in the older animal with decreased muscle function to start with, this may become clinically relevant. The animal may be more reluctant to stand or move postoperatively. Prolonged recumbency may then impact respiratory function, gut motility and further deterioration in muscle function.

Hepatic and renal function
Any history of polydysia or polyuria should be further investigated by serum biochemistry and urine analysis. Hepatic dysfunction can impact on coagulation, drug pharmacokinetics and wound healing in particular. Renal dysfunction impacts on acid base and fluid balance. Long periods of preoperative water deprivation would be deleterious in these animals in which water should be available until the time of premedication. Careful maintenance of intraoperative blood pressure is also important. Hypotension (mean arterial blood pressure <60mmHg) in association with non-steroidal anti-inflammatory drugs theoretically could result in deterioration of renal function post operatively.

Anaesthetic protocols
The wisdom of the adage ' the safest anaesthetic is one that you are familiar with' should not be underestimated. Monitoring and supportive therapy is more important during the anaesthetic rather than the drugs used with a few exceptions.

Acepromazine causes vasodilation and so small amounts (5-10 micrograms/kg) may be beneficial in animals with mitral insufficiency. However this drug also blocks hypothalamic thermoregulation and so treated animals will be prone to hypo and hyperthermia. Geriatrics are particularly sensitive to this effect.

The use of alpha-2 agonists is not advised for use in geriatrics in datasheets. However very low doses (1-2micrograms/kg) intramuscularly may be used in combination with an opioid to produce a very effective sedation. Animals in which vasoconstriction and increased systemic resistance would be detrimental should not receive these drugs.

As well as having sedative properties, benzodiazepines tend to have a more marked respiratory depressant effect in geriatric animals than young adult. Respiratory function should be carefully monitored if these drugs are used to sedate geriatric patients.

Blood pressure should be monitored in these patients. If the technology is not available, palpation of peripheral pulses and compressability of pulses will distinguish between a good filling pressure and a poor filling pressure.

Temperature regulation
In all animals under general anaesthesia, hypothalamic medicated temperature regulation is obtunded by anaesthetic drugs but particularly so in geriatric and very young patients. The anaesthetized animals become poikilothermic, being unable to generate or lose heat depending on the conditions, in particular the ambient temperature.

Hypothermia
Anaesthesia induced hypothermia is very common in northern Europe. The problem with this is that enzyme reactions are slowed and so metabolism decreases. This results in decrease neuronal function which in turn means that the animal requires less anaesthetic to maintain a surgical plane of anaesthesia.

Metabolism of drugs is slowed and so drugs will act for longer, potentially slowing recovery from anaesthesia and exacerbating hypothermia further. Hepatic metabolism and muscle function are the two means of generating heat in conscious animals. In a hypothermic animal sedated or under general anaesthsia both mechanisms are reduced and so generation of heat is decreased. Below 35°C conductive tissue becomes compromised and malignant non-vagally mediated bradycardias start developing. Below a core temperature of 32°C bradycardia is common and can be fatal. The advantage cardiac arrest in a hypothermic patient is that the brain is more resistant to damage and resuscitation can be successful after a longer period.

Prevention of hypothermia is preferable to treatment. Low body weight animals, geriatric animals and neonates should all be considered at risk of severe hypothermia under anaesthesia, particularly if the ambient temperature is low and anaesthesia is being maintained via a non-rebreathing system. If possible these animals should be maintained on a rebreathing system or an 'artificial nose' or heat and moisture exchange device used. Any fluid therapy should be warmed to normal body temperature as it enters the animals vein.

Thermostatically controlled heat pads or forced warm-air blankets should be placed under or over the animal. Clipping and wetting in the preparation period should be minimized although asepsis should not be compromised, and the anaesthetic/procedure time should be as short as possible. Core temperature should be monitored during the procedure and during the recovery period. Any sedative drugs which can be reversed at the end of the procedure, should be e.g alpha-2 agonists with atipamezole.

Hyperthermia
If the ambient temperature is high and or the animal is on a rebreathing anaesthetic system, the dog of cat will be unable to lose heat and so hyperthermia becomes a problem. This is often manifest by a rapid respiratory rate and unstable plane of anaesthesia for no apparent reason. Widespread locally mediated vasodilation results in hypotension with tachycardia. Mucous membrane colour becomes cyanotic due to decrease oxygen carriage, increased consumption with increased enzymatic activity and peripheral blood pooling.

The gut barrier becomes dysfunctional and animals develop endotoxaemia. This accounts for the vomiting and diarrhoea which accompanies hyperthermia in conscious animals. Confusions are seen in the terminal stages of hyperthermia. Temperatures over 40°C should be considered as dangerous and active cooling instituted.

Conclusions
Animals should be considered geriatric if they exhibit signs of aging rather than a chronological age. Cardiovascular, neurological, muscular, hepatic and renal function is at particular importance for anaesthesia in the older animal but the safest anaesthetic is one which is familiar. Monitoring is of vital importance in these animals.

Temperature regulation is obtunded by anaesthesia and can result in hypo and hyperthermia depending on the ambient conditions. Recognition of the risks and measure to prevent should be undertaken rather than treatment as either condition is potentially lethal.

Güncelleştirilmiş Veteriner Anestezi ve Analjezi

Jacqueline BREARLEY
Cambridge Lucy Cavendish Veteriner Tıp Araştırma Direktörü ve Öğretim Görevlisi, İngiltere

Veteriner anestezi ve analjezi sıklıkla tıbbî anestezi ve analjezideki yeni gelişmelerdeki sınırların gerisinde kalır ama bu son gelişmeler veteriner alana da uyarlanabilir.

İlaçlar

Takriben 40 yıllık bir süredir alfa-2 agonistleri veteriner hekimlikte kullanılabilir olsa da, beşerî hekimlikte sadece deksmedetomidin adventi ile birlikte sedasyondan sonra gözetim altında kullanılır. Veteriner ürünleri için olan veri tabanındaki tüm öneriler, bu ilaçların sadece sağlıklı pediatrik veya genç yetişkinlerde kullanılabilir olduğu yönündedir. Bunlar kardiyovasküler, pulmoner, hepatik ve renal hastalığı olan hayvanlarda nispeten kontraendikedir. Ayrıca, insanlarda deksmedetomidin anestezisi, düşük dozda değişmez miktarlardaki infüzyon şeklinde, yoğun bakım hastalarında kardiyak stabiliteyi sağlamak için ve nöyronal koruyucu olarak kullanılır. Hatta alfa-2 agonistlerini nasıl kullanacağımızı ve hangi dozda kullanacağımızı da göz önünde bulundurmalıyız.

Alfaksalon son zamanlarda adı Avrupa'da Alfaksan ticari adı ile piyasaya sürülmüştür. Bu, orjinali hem beşerî hem de veteriner hekimlikte kullanılmış ancak ilacın kesilmesine bağlı karşı reaksiyon geliştiren bir ilacın reformülasyonudur. Alfaksalon, hipnotik etkileri ile bilinen bir progesteron analoğudur. Siklodekstrin içinde çözdürülmüştür. Kedi köpekler için intravenöz kullanımlı anestetik olarak satılır ve aynı zamanda intramuskuler şekilde kedilerde sedatif olarak da kullanılabilir.

Bir opioid olan fentanil, uzun yıllardan beri veteriner anestezide kullanılmaktadır. Fluanizon ile birlikte kombinasyonundan elde edilen lisanslı formülasyonu (Hipnoform), tavşanlar ve diğer rodentler için bir anestetik ajandır. Ancak fentanil son zamanlarda tekli damar içi enjekte edilebilir, ticari ismi Fentadon olan bir preparat şeklinde piyasaya sürülmüştür. Endikasyonları, orta ve şiddetli derecelerdeki intraoperatif ağrı ve sedasyon için kullanımını içerir.

Bunun dışında Recuvyra gibi yüksek dozda fentanil içeren, paint-on ya da spot-on preparasyon olarak kullanılan birçok farklı formülasyon bulunur. Devamlı salınım için depo olarak kullanılan, ilacı dermisin içine taşıyan eksipiyanları içeren bir formülasyondur. Bu teknoloji türe spesifiktir ve sadece köpeklerde kullanılmalıdır. Post-operatif analjezi için izleyen 4 gün kullanılmak üzere piyasaya sürülmüştür. Yüksek konsantrasyonlu formülasyonuna bağlı olarak, üreticiler sadece uygun bir şekilde veteriner preparatlarına ek olarak ve kullanımına dair köpeğin sahibinin spesifik bilgilere razı olması durumunda verilebilir.

Aynı şirket bir başka veteriner lisanslı metadon formunu (Comfortan Again) piyasaya sürdü, bu ilaç bazı ülkelerde veteriner kullanımı için elde edilebilse de bazı ülkelerde bu mümkün olmamaktadır. Bu ürün şu anda Avrupa çapında lisansa sahiptir. Endikasyonları; kedi ve köpeklerde analjezi, premedikasyon ya da nöyroleptik analjezidir. En son araştırmalarda da yalnızca bir opioid değil aynı zamanda NMDA ve sodyum kanallarında da aktiviteye sahip olduğunu göstermektedir.

Veteriner lisansı olmamasına rağmen Tramadol köpeklerde analjezi için salık verilmektedir. Ancak esasen anekdotal yararları kanıtlanmıştır. Bu da serotonin/norepinefrin inhibisyon etkisini artırıcı, atipik bir opioid agonistidir. Oral kullanım için üretilen tablet formu diğer hiçbir opioide benzemeyecek kadar popülerdir ve sıkı kontrol düzeni gerektirmez.

Gabapentin de aynı şekilde, kedi ve köpeklerde özellikle kronik ağrı durumunda, oral kullanım için üretilmiş bir analjeziktir. Başlangıçta antikonvülzanın analjezik verileri insanlarda iyi dökümente edilmiştir.

Diğer ilaçlar da hayvanlarda artan bir popülariteye sahiptir, ağrıyı kontrol eden trisiklik içerikli antidepresanlar, amantidin, daha konvensiyonel ancak köpeklerde lisanslı olmayan parasetamol (bu ilacın kedilerde hepatotoksisiteye yol açtığı hatırlanmalıdır).

İnhalasyon anestezik ajanlardan sevofluran (sadece köpeklerde veteriner lisanslı) ve desfluran veteriner anestezide kullanılır. Bunlar yeni ilaçlar değil ancak veteriner anestezide avantaja sahip, iyileşme zamanı halotandan daha kısadır. Kan gaz geçirgenliği daha düşüktür. Bu onları cerrahi kullanım açısından daha avantajlı hale getirir.

Teknikler

Ek olarak intraoperatif analjezi/anestezide ve bazı erken post operatif analjeziyi sağlamakta lokal anestezik teknikler çok popülerleşti. Ancak yeniden söyleyelim ki bu yeni değil, ancak bu uygulamanın popülerliği tekniğin kullanım sıklığının artmasındandır. Epidural ve spinal analjezi de arka eklemler ve kauda abdominal cerrahi, spesifik sinir bloğu ör. cerrahi uygulama için radial/ulnar bölge ve ön eklemler için median sinir bloğu artarak kullanılmaktadır. Sinirlere lokal anestezi uygulamasının doğruluğu, elektrostimulasyon veya ultrason rehberliği ile sinirin lokalizasyonuyla sağlanır.

Yaraya, ıslatılmış yara katateri aracılığı ile lokal anestezik uygulaması, post operatif yara yönetimi, yan etkisi olmayan sistemik antibiyotiklerle birlikte yapılır. Lidokanin devamlı sıklıkta infüzyonu veya ketamin hastalara analjezi sağlamak için birçok post operatif

ağrıda etkili olabilir. Atlarda kullanımı artan paryetal (IV) anesteziklerin (örn. detomidin, lidokain) özellikle inhalasyon anestezisinin artması, inhalasyonel ajanların hipotansiyon ve az miktarda dobutaminin kan basıncını azaltması gibi yan etkileri vardır. Bu teknik küçük hayvan uygulamalarında da kısıtlı da olsa revaçtadır, küçük hayvanlarda intravenöz ajanların amacı genellikle intraoperatif analjeziyi sağlamaktır bu da inhalasyonel ajanların daha az tercih edilmesine bağlıdır.

Monitörizasyon

Ağrı
Ağrının değişik türlerdeki ağrı skala/skorları ile araştırma sonuçları sayfalarla rapor edilmiştir. Bunların hem multifaktöriyel skorlar (davranışsal) hem de interaktif elementler veya 'fare ağrı ifade' analizi (fasiyal kas aktivitesi) ile ağrıya sahip olup olmadıkları bilinir. Ağrı skoru bazı merkezlerde post operatif analjezik protokolüne rehberlik eder.

Kardiyovasküler Monitörizasyon
Yeni bir teknik değil ancak Doppler veya aşilometrik veteriner spesifik makinelerle non-invasif kan basıncını ölçüyor olması popülaritesini artırmıştır. Makineler insanlar için dizayn edilmiştir ve sıklıkla hayvan kalp atımına uyum göstermez. Transözefageal Doppler kedi ve köpeklerde aortik kan üfürüm miktarının ölçülmesinde kullanılır. Kullanımı atlarda da kaydedilmiştir ancak bilindik enstrümanlar bu tür için kullanılabilir. Monitörler insan için üretilmiştir ancak kedi ve köpekte de kullanılabilir. Bu enstrüman anestezisi kritik hastalarda kardiyak outputun monitörizasyonunda ve direk sıvı yönetiminde kullanılabilir.

Solunum Monitörizasyonu
Kapnografi ve hasta kan gaz ölçüm makinesinin, anestezide solunum fonksiyonlarının izlenmesi ve kritik hastalarda kullanımı artıyor. Laktat konsantrasyonu ölçümünü yapabilen kan gaz makinesi kullanılması laktat konsantrasyonunun prognozun indikatörü olduğu düşünülen durumlarda kullanılabilir.

Koagulasyon Monitörizasyon
Tromboelastografinin geliştirilmesi perioperatif koagulasyon monitörizasyonu ile sonuçlanmıştır. Çok yaygın kullanılmaz ve yorumlanması tartışma konusudur ama geliştirmeye yönelik araştırmalarda veteriner ayarlarına önem gösterilmiştir.

Veteriner Anestezistler Derneği, bir organizasyondan, Avrupa'daki daha dinamik ve dışa dönük, uzman ve özellikle akademik uzmanlardan oluşan anestezi ile ilgili herkese açık bir derneğe dönüşmüştür.

Çeviri: Dokt. Öğr. Duygu Sezer
İ.Ü. Veteriner Fakültesi Cerrahi ABD

Update in Veterinary Anaesthesia and Analgesia

Jacqueline BREARLEY
European College of Veterinary Anaesthesia and Analgesia and the Association of Veterinary Anaesthetists, UK

Veterinary anaesthesia and analgesia often lags behind medical anaesthesia and analgesia in terms on new developments but there have been recent advances that are perculiar to the veterinary area.

Drugs

Although alpha-2 agonists have been available in veterinary medicine for approximately 40 years, it is only with the advent of dexmedetomidine in human medicine that other uses than sedation have contemplated. Datasheet for veterinary produces all advise that these drugs should only be used in health paediatric or relatively young adults. They are relatively contraindicated in animals with cardiovascular, pulmonary, hepatic and renal disease. However in human anaesthesia dexmedetomidine is used by low dose constant rate infusion in intensive care patients to produce cardiac stability and as a neuronal protectant. Perhaps we should reconsider how we use the alpha-2 agonists and the doses we use.

Alphaxalone has been relatively recently release in Europe under the trade name Alfaxan. This is a reformulation of a drug which was originally used in both the human and veterinary market but was withdrawn due to adverse reactions to the excipient cremaphor EL. Alfaxalone is a progesterone analogue, which had marked hypnotic properties. It is solubilized in cyclodextrin . It is marketed as an intravenous anaesthetic induction agent in cats and dogs, but it can also be used intramuscularly as a sedative particularly in cats.

The opioid fentanyl has been used for many years in veterinary anaesthesia. The licenced formulation has always been in combination with fluanisone (Hypnorm), which is an anaesthetic agent for rabbits and other rodents. However fentanyl has recently been released as a single injectable drug for intravenous use under the trade name Fentadon. Indications for its use include moderate to severe intraoperative pain and sedation.

Another, more novel formulation is a highly concentrated form of fentanyl which is used as a paint-on or spot-on preparation, Recuvyra. The formulation includes excipients which drive the drug into the dermis where is acts as a depot for sustained release. This technology is species specific and so this formulation is should only be used in dogs. It is marketed for post-operative analgesia lasting for 4 days. Due to its highly concentrated formulation, the manufacturers will only supply appropriately trained veterinarians and advise that specific informed consent for its use, is given by the owners of the dog.

The same company has also release a veterinary licensed version of methadone, Comfortan Again this drug has been available in some countries for veterinary use for some time but not in all. This now has EU wide license. Indications for its use are analgesia, premedication or neuroleptic analgesia in dogs and cats. Recent research indicates that it is not only a mu opioid agonist but also have activity at the NMDA receptors and on sodium channels.

Although without a veterinary license, Tramadol is commonly prescribed for analgesia is dogs. However evidence for its efficacy is mainly anecdotal . It is an atypical opioid agonist with seratonin/norepinephrine uptake inhibiting effects. It is very popular as it is in tablet form for oral administration unlike any of the other opiods and it is not subject to stringent control regulations.

Gabapentin is also being used as an orally administered analgesic particularly for chronic pain states, in dogs and cats. Originally an anticonvulsant, its analgesic properties have been well documented in man.

Other drugs which are gaining increasing popularity in the control of chronic pain in animals include the tricyclic antidepressant, amitriptyline and the NMDA antagonis, amantidine, along side more conventional but off-licensed use of paracetamol in dogs (remembering the marked hepatotoxicity of this drug in cats).

Inhalational anaesthetic agents sevoflurane (with a veterinary license in dogs only) and desflurane are used in veterinary anaesthesia. These are not new drugs but have the advantage in veterinary anaesthesia that recovery time is shorter than halothane, due to their low blood gas solubility, making them suitable for day case surgery.

Techniques

Local analgesic techniques are becoming very popular as adjunctive analgesia/anaesthesia intraoperatively and to provide some early post operative analgesia. Again this is not new, but the popularity of applying the techniques have increased markedly recently. Thus epidural and spinal analgesia is increasingly used for hindlimb and caudal abdominal surgery, specific nerve blocks for surgery on supplied regions e.g radial/ulnar and median nerve blocks for forelimb surgery. Accuracy of the application of local anaesthetics to nerves is improved by the use of nerve localizing electrostimulation or ultrasound guidance. Local application of local anaesthetics to wounds via wound soak catheters aid in post operative pain management without the side

effects seen with systemic analgesics.

Post operative constant rate infusions of lidocaine or ketamine to provide analgesia to patients with severe post operative pain can be used effectively.
Parital intravenous anaesthesia e.g detomidine, lidocaine is increasingly being used in equine anaesthesia in particular to augement inhalational anaesthesia resulting in fewer inhalational agent side effects e.g hypotension, and reduced administration of dobutamine to support blood pressure. This technique is also being applied to small animal anaesthesia in a more limited fashion. In small animals the intent of the intravenous agent is generally to improve intraoperative analgesia rather than to decrease the dependence on inhalational agents.

Monitoring

Pain
Research into recognition of pain is resulting in many papers reporting the development of pain scales/score in different species. These are either multifactoral scores with behavioural and interactive elements or leading on from the 'mouse pain face' analysis of facial muscle activity in animals known to have painful conditions. This interest in pain scoring is leading to post operative analgesic protocols in some centres.

Cardiovascular monitoring
Again not a new technique but one which is gaining popularity is non-invasive blood pressure monitoring with either Doppler or oscillometric veterinary specific machines. Machines designed for human use often do not have appropriate software for animal heart rates.

Use of transoesphageal Doppler to image aortic blood flow is being investigated in dogs and cats. Its use has been validated in horses but there have been no commercial instruments made available for this species. The monitors manufactured for humans may be applicable to dogs and cats. It is likely that these instruments may be used to monitor and direct fluid administration in anaesthetized critical patients rather than monitoring cardiac output.

Respiratory monitoring
Capnography and patient side blood gas machines are increasingly used to monitor respiratory function in anaesthetized and critically ill patients. Blood gas machines with the ability to measure lactate concentration are though to be of particular use in the critically ill where lactate concentration is thought to be a prognostic indicator.

Coagulation monitoring
The development of thromboelastography has resulting in its use as an perioperative monitor of coagulation. It is not widely available and its interpretation is controversial but further investigation in the veterinary setting is probably indicated.

The Association of Veterinary Anaesthetist has changed from an organization which catered for the specialist and particularly academic specialist particularly in Europe to a more dynamic and out reaching global organization which welcomes anyone who has an interest in anaesthesia.

Kanatlılarda Acil Durumlar

Bairbre O'MALLEY
MVB CertVR MRCVS
Egzotik Türler Öğretim Üyesi, Veteriner Fakültesi, Dublin, İrlanda

Giriş
Köpek ve kedilerin aksine, kanatlıların büyük bir kısmı kliniklere kritik ve acil müdahale gerektirecek durumdayken gelirler. Bu, kuşların içgüdüsel olarak, hastalık bulgularını, hastalık çok ilerleyene kadar maskeleme refleksinden kaynaklanır. Bunda kanatlıların rutin sağlık kontrollerinin bir alışkanlık haline gelmemiş olmasının da etkisi vardır.

'Hasta bir kuş' nasıldır?
Hasta bir kuş sıklıkla uyuklar. Bir köşeye çekilmiş, tüylerini kabartmış, zayıflamış, iştahsız ve letarjik durumdadır. Kritik durumda olduğunu gösteren semptomlar ise; taşipneik olması, kuyruğunu aşağı yukarı oynatması, ağız açık bir şekilde solunum yapması, nöbet geçirmesi ve kanamasının olmasıdır. Kafesin tabanında durmayı seçen bir kuş ya oldukça hastadır ya da hastalığın terminal dönemindedir. Bu gibi durumlarda destekleyici tedavi ve bakım öncelik kazanırken, klinik muayene ve tanısal testler hasta hayati tehlikeyi atlatana kadar ertelenmelidir.

Destekleyici bakım
Hasta sessiz ve sıcak bir alana ya da 29-32°C ısıdaki bir inkübatöre alınır. (3) Tünemesi için geniş ve kolay tüneyebileceği tünek bulundurulur, tüneyemediği durumlar için ise alanın yüzeyi yumuşak bir kaplamayla kaplanmış olmalıdır. Kuşun ABC'si kontrol edilir (A: solunum yolu, B: solunumu, C: dolaşımı). Kritik durumda olan veya solunum sistemi semptomu veren kuşlara en kısa sürede oksijen desteği sağlanmalıdır. (1) Beslenme davranışını desteklemek için hastanın alışık olduğu tipte besinler verilmelidir. Yemek yemeyen kuşlar, stabilize edildikten sonra ağızdan sonda ile sıvı ve/veya katı gıda ile beslenilir.

Hastanın hikâyesini almak
Hasta sahibine hastalığın ne kadar zamandır var olduğu, üretkenlik durumu, herhangi bir koku ya da dumana maruz kalıp kalmadığı, başka pet ve kuşlarla temas içinde olup olmadığı, çevresel ve kafes düzeni ve beslenmesi mutlaka sorulmalıdır. Kuş bir kuşhaneden mi geliyor yoksa tek başına mı yaşıyor? Örneğin, çok sayıda kuşun bulunduğu ortamlarda, kuşlar genellikle bakteriyel ya da viral infeksiyöz hastalıklara yakalanırken, tek başına yaşayan kuşlar kurşun içeren boyalı bir nesneyi kemirmiş ya da evin köpeği tarafından saldırıya maruz kalmış olabilir.

Klinik muayene
Mutlaka kafesindeki kuşu bir süre gözlemleyin. Taşipnesi, solunum güçlüğü, kuyruğunu aşağı yukarı sallaması var mı izleyin. Dışkı, idrar ve ürat bileşimini inceleyin. Kuşu elinize almak için acele etmeyin. Çoğu hasta sahibi kuşlarının ne kadar hasta olduklarından haberdar değildir bu nedenle kuşlarının kritik durumda olduğu ve elinize aldığınızda ölebileceği hakkında bilgilendirin. Öncelikle kullanacağınız tüm ekipman ve ilaçları hazırlayın. Eğer gerekliyse, kuşu elinize almadan önce ve elinizdeyken oksijenlenmesini sağlayın.
Kuş stabilize olduktan sonra tartın, orofarinks, burun delikleri, kloaka çevresi ve pektoral kasları muayene edin. Abdominal boşluğu nazikçe palpe edin ve kalbini, akciğerlerini ve hava keselerini oskülte edin. Hidrasyon durumunu ve muköz membran rengini (kloaka mukozası) değerlendirin. Travma şüphesi varsa yara varlığını araştırın, kanatlar ve ayakları kırık olasılığı için muayene edin.

<u>Kuş şokta mı?</u>

Şok semptomları:
Hipotermi (<40-42°C), ekstremitelerde soğukluk, taşikardi, soluk muköz membran, donuk bakışlar. Basilik ya da metatarsal arterde düşük nabız ve gecikmiş CRT (kapillar dolum) saptanabilir.

Hipovolemik şok sıklıkla görülür ve yetersiz kan hacminden kaynaklanır. Absolut hipovolemi; travmaya bağlı kanama, koagülopatiler ya da gastrointestinal sistem kanamalarına bağlı olarak gelişir. Gastrointestinal sistemden üçüncü vücut boşluğuna fazla miktarda sıvı geçişi (örn. abdominal asites) sonucunda şiddetli dehidrasyon şekillenir. Bu durum da relatif hipovolemiye neden olur. Kuşlar hemorajiyi memelilerden daha iyi tolere eder ancak şiddetli ve devam eden bir hemoraji söz konusuysa hastanın PCV'si sık sık kontrol edilmeli ve intravenöz/interosseal sıvı desteği sağlanmalıdır. Gerekliyse K vitamini, kalsiyum ve antibiyotik de verilmelidir. Hemoraji ve hipovolemi sırasında steroid kullanımı şu an için önerilmemektedir. (3)

PCV<%20 olduğu durumlarda kan transfüzyonu düşünülmelidir. Kırmızı kan hücreleri daha uzun süre canlı kaldığı için (9-11 gün) homolog transfüzyon (aynı türden transfüzyon) tercih edilmelidir. Antikoagülan olarak sitrat fosfat veya heparinlendirilmiş enjektör ve kan filtresi kullanılmak zorundadır. Donör olan kuşun vücut ağırlığının %1'i kadarı nakil için alınabilir ve güvenlidir, örnek verecek olursak 500 gr'lık sağlıklı bir kuştan 5 ml kan alınabilir. (2)

<u>Kuş dehidre mi?</u>
Kanatlılarda derinin turgor basıncına göre dehidrasyon saptamak pek güvenilir değildir, bunun yerine kanat altındaki basilik venaya basınç uygulamak daha kullanışlıdır. Sağlıklı bir kuşta bu venaya basınç yapılır

yapılmaz vena tekrar dolar. Eğer 2 saniyeden daha uzun sürüyorsa dehidrasyon %7'den daha büyüktür. Artmış PCV ve TP değerleri de kullanışlı parametrelerdir. Çok hasta bir kuş pratik ve yaklaşık olarak %10 dehidredir.

Sıvı tedavisi

Şoktaki veya orta-şiddetli derecede dehidrasyonu bulunan kuşlar intravenöz/intraosseal sıvı tedavisine ihtiyaç duyarlar. İntravenöz sıvı basilik, juguler (sağ juguler vena daha büyüktür) ya da metatarsal venden verilebilir. Küçük veya kritik durumdaki kuşlara intraosseal kateter aseptik olarak distal ulna veya proksimal tibiatarsustan uygulanır. Büyük kuşlarda kısa spinan iğneler (20-22g), küçük kuşlarda ise enjeksiyon kanülleri (22-25g) kullanılabilir. Bu uygulama sırasında hafif bir genel anestezik veya deri ve periosta lidokain (0,2 mg/100 gr izotonikle dilue edilir) enjeksiyonu tercih edilebilir.

Ne kadar ve hangi tipte sıvı verilmeli?

Şoktaki kuşlara en kısa sürede ısıtılmış kristalloidler (hetastarch veya hemoglobin bazlı oksijen taşıyıcı (5 ml/kg) ile kombine edilmiş laktatlı ringer (10ml/kg)) yavaş bolus tarzında, yaklaşık 5 dakikada verilebilir. Gerek görüldüğü durumlarda bu işlem tekrarlanabilir. (3)

Dehidrasyon için sıvılar iv, io veya oral olarak verilebilir. Sıvı eksikliği ise şu formülle hesaplanır:

Tahmini dehidrasyon % X Canlı Ağırlığı (gram) = Eksik sıvı miktarı

Hesaplanan miktarın yarısı ilk 24 saatte verilir. Günlük idame dozu ise 75-100 ml/kg'dır. (3)

Beslenme desteği

Hipovolemi ortadan kaldırıldıktan sonra hipoglisemiyi önlemek için hasta enteral olarak beslenmeye başlanır. Anoreksik kuşlar sonda ile hazır ya da el yapımı kuş formülasyonlarıyla günde 3-4 kere beslenmelidir. (4)

Kan alma

Hasta bir kuştan 0,4ml/100gr'dan daha fazla miktarda kan asla alınmamalıdır. Sıvı tedavisine başlamadan önce her zaman TP, PCV ve glikozun minimum değerleri belirlenmelidir. Mümkünse elektrolit, ürik asit, albümin, kalsiyum, AST/CK ve tam kan bakılmalıdır.

Başka ilaç tedavisi gerekli mi?

Kritik durumdaki kuşlarda kaybedecek zaman yoktur. Bu nedenle gerekiyorsa hemen antifungal ve bakterisidal antibiyotiklerin kullanımına başlanmalıdır. Eğer kuşa bir hayvan saldırısı olduysa Penisilin grubu (pipierasilin vb), Klamidiozizsten şüpheleniliyorsa Doksisiklin verilmelidir. Travma sonrasında analjezi hayati değer taşır-Buprenorfin veya Butorfanol verilebilir. Bunların dışında NSAİ'lardan Carprofen ve Meloxicam da kullanılabilir ancak dehidrasyon ve renal problemler sözkonusu olduğunda kullanmaktan kaçınılmalıdır.

Kardiyopulmoner resusitasyon

Kronik hastalıklarda CPR'ın başarı oranı oldukça düşük olsa da, yüksek dozda anesteziden kaynaklanan solunum arrestlerinde oldukça başarılıdır. Sternum kalbe direkt basıncı engellediği için kardiak arrestlerin prognozu daha kötüdür. Eğer arrest anestezi altındayken gerçekleşirse anestezik madde verilmesi kesilir, gerekiyorsa entübe edilir ve her 5 saniyede bir kez olmak üzere %100 oksijen ile mekanik, basınçlı ventilasyon gerçekleştirilir. Kalp sesi alınamazsa sternuma basınç uygulanır, ventilasyon yapılır. İntravenöz olarak Atropin (0,2 mg/kg), ve trakeadan bir kateter ile Epinefrin (0,01 mg/kg, izotonikle dilue edilmiş) verilir. Trakeada bir tıkanıklık söz konusu ise steril bir endotrakeal tüp ile sol abdominal hava kesesine girilir ve buraya dikilerek sabitlenir. (3)

Sıklıkla Görülen Kanatlı Acil Durumları

Respiratorik distres

Nedenleri: Asites, aspirasyon pneumonisi, Aspergillozis, Klamidiozis, obezite, trakeal maytlar, guatr, yabancı cisim (tohumlar, fungal granuloma), gazlar (duman, politetrafloretilen (teflon) (1, 2).

Tedavi: Gerekliyse en kısa zamanda, muayene sonrasında da nebulizasyon ile oksijen (%30-40) verilir. Abdominal sıvı varlığı kontrol edilir, gerek görülürse abdominosentez yapılır. Acil radyografi gerekliyse bu işlem için Isofluran kullanılarak kuş üzerinde en az stres oluşturulur. Üst solunum yollarında bir tıkanıklık varsa hava keselerine kanül ile girmek gerekli olabilir. Toksik gaz solumuş olan kuşlara steroid, antibiyotik, bronkodilatatör ve diüretik de verilmesi gerekmektedir.

Sölomik boşluk hastalığı

Bu kuşlarda sıklıkla akut respiratorik distres görülür ancak anormal abdominal solunum seslerine sahiptirler. Sölomik boşluk (barsaklar ile karın duvarı arasındaki boşluk) genişlemiştir, palpasyonunda sıvı veya kitle hissedilebilir. Bu durumun en yaygın nedeni asites veya organomegalidir. (1)

Tedavi: Destekleyici tedavi uygulanır. Sonrasında genel anestezi altında radyografik ve ultrasonografik muayene yapılır. Asites durumunda sitoloji ve kültür incelemesi için sıvının drenajı sağlanır.

Gastrointestinal bulgular

Kuşlarda sıklıkla regurgitasyon, vomitus veya diare görülür. Regurgitasyon kursaktaki yemin çıkarılmasıdır. Bu durum vomitustan daha sık görülür. Vomitusta besin proventrikulus (mide) çıkarılır.

Kursak problemleri

Elle beslenen yavru kuşlarda ve çok miktarda yem yemiş yetişkin kuşlarda kursak durgunluğu sıklıkla görülür. Kursakta sıkışmış ve birikmiş olan yemler, sonda ile ılık tuzlu su verildiğinde çözünebilir. Çok şiddetli vakalarda

ingluviotomi operasyonu ile kursak içeriğini manuel olarak uzaklaştırmak gerekebilir. Kursak motilitenin yeniden kazanılması için birkaç gün sondalanabilir ve bu süreçte metoklorpromide verilebilir.

Kusma
En genel kusma nedenleri; Aspergillozis, Klamidiozis, karaciğer ve böbrek hastalıkları, kurşun/çinko toksikasyonudur. Gerçek anlamda kusan kuşlara belli bir süre ağızdan herhangi bir gıda verilmemelidir. Bu tip hastalar oldukça hastadır ve dehidre olmuş olma olasılığı yüksektir bu nedenle sıvı tedavisine başlanmalıdır.

Diare
Çoğu hasta sahibi diare ile poliuri durumunu karıştırırlar. Bu nedenle kanatlı hasta kliniğe kendi, temizlenmemiş kafesinde getirilmelidir ve dışkısı hekim tarafından incelenmeli ve değerlendirilmelidir. Şiddetli diaresi bulunan hastalar sıklıkla intravenöz/per os sıvı tedavisine ve kültür sonuçlarına göre parenteral antibiyotik (enrofloksasin, ceftazadine) uygulamasına ihtiyaç duyar.

Nörolojik Bulgular
Nöbetler, ataksi, tremor, baş sallama ve körlük gibi bulgulardır. Serbest olarak uçan bir kuş ise, en olası neden kafa travmasıdır. Nöbetlerin en sık nedenleri hipokalsemi, hipoglisemi (neonatal ve yırtıcı kuşlarda), kurşun toksikasyonu ve travmadır. Proventriküler dilatasyon gibi infeksiyöz hastalıklar da merkezi sinir sistemi bulguları verebilir. (1)

Tedavi: Kuş nöbet geçiriyorsa Midazolam 0,25 mg/kg IV, Kalsiyum 50-100 mg/kg IM/IV bolus, %5 Glikozlu tuzlu su 5 ml/kg IV, Laktatlı Ringer 5 ml/kg IV olarak verilir. (1, 4) Eğer kuş tüneyemiyorsa, yem ve suya erişebileceği, yumuşak zeminli bir alana konur. Kafa travmasına maruz kalmış kuşlar intrakranial kan damarlarında vazodilatasyon gelişmesini önlenmek amacıyla; karanlık, sessiz ve serin (23°C) bir alanda tutulmalıdır. Steroidler önerilmemektedir. Aşırı sıvı perfüzyonu önlenmelidir. Nöbet geçirmekte olan kuşlar bir havlu ile nazikçe sarılmalıdır. Kurşun toksikasyonu geçiren kuşlara kalsiyum versenat ile şelasyon yapılmalıdır.

Travma
Kuşlarda travmatik yaralanmalar ve kırıklarla sıklıkla karşılaşılır. En çok uçarken cama çarpıp omur kemiklerini çatlatan veya evdeki köpek tarafından saldırıya uğramış yaralanmalara rastlanılır. Hemoraji varlığı kontrol edilir ve şok için intravenöz sıvı tedavisine başlanır. Tüm yaralar temizlenir ve en kısa sürede Penisilin türevi antibiyotikler (piperacilline 100-200 mg/kg TID) IV olarak, septisemiyi önleme amacıyla verilmelidir. Var olan tüm kırıklar bandaja alınarak sabitlenmeli ve analjezi sağlanmalıdır. (1, 2)

En genel kanama nedeni ayak tırnakları ve gagadır. Bu kanamalar ferrik klorid stiptik pudra ile kolayca durdurulabilir. Gaga kanamalarını geniş ölçüde genel anestezi altında koterizasyon ile durdurmak gereklidir. Henüz yeni çıkmaya başlayan tüyler içinde bol miktarda kan bulundurur ve kırılmaları durumunda çokça kanar. Bu durumda tüy bulunduğu yerden çıkarılmalı ve bölgeye 60-90 saniye süre ile basınçlı tampon uygulanmalıdır. Tüy foliküllerinde kanama durdurucu (stiptik) pudralar kullanılmamalıdır. (2)

Reprodüksiyon

Kloaka Prolapsusu
Bu durum oviduct, barsaklar veya kloaka duvarından köken alıyor olabilir. Kuş stabilize edildikten sonra kısa süre etkili bir anestezik verilir ve olayın nereden köken aldığı tespit edilir. Müdahale edilebilir bir durumda ise ılık tuzlu su ve steril kayganlaştırıcı jel ile temizlenir ve doku yerine yerleştirilir. Gerekli görülürse kloaka çevresine dikiş atılır.

Yumurta Tıkanması
Obezite, yetersiz diyet (yetersiz kalsiyum, A vitamini, protein alımı), ileri yaş veya ovidukt infeksiyonundan kaynaklanır. Klinik olarak depresyon, tenesmus, kirli ve şişkin kloaka bölgesi, anoreksi, ayaklarda paraliz şekillenir. Radyografi veya ultrasonografi son derece faydalıdır. Oviduktun yukarı kısımlarında bulunan yumurtalar palpasyonda hissedilemese de radyografik olarak görüntülenebilir. Öncelikle kuş stabilize edilir ve sonrasında kalsiyumla birlikte sıvı tedavisi uygulanır. Dokular kayganlaştırılır. Uterovaginal sfinkteri dilate etmek amacıyla prostoglandin uygulanabilir. Eğer dilate ve gevşemiş durumda ise oksitosin kullanılabilir. Yumurta çıkışı hala sağlanamıyorsa genel anestezi altında yumurta yavaşça kırılır ve açığa çıkan içerik aspire edilir.

Çeviri: Vet. Hek. Dilruba PERVAZ
İst. Üniv. Vet. Fak. Cerrahi ABD Doktora Öğrencisi

Avian Emergencies

Bairbre O'MALLEY
MVB CertVR MRCVS
Associate Lecturer Exotic Species, School of Veterinary Medicine, Dublin, Ireland

Introduction
In contrast to cats and dogs, a large proportion of avian patients present to veterinary clinics critically ill and requiring emergency treatment. This occurs because birds have an instinctive preservation reflex where they mask signs of sickness until the illness is very advanced. There is also less tradition of taking pet birds to a vet for routine health checks and disease prevention.

How does a 'sick bird' present?
A sick bird will often appear sleepy, huddled, have fluffed plumage and be emaciated, inappetant and lethargic. Critically ill signs are tachypnoea, tail bobbing, open mouth breathing, seizures and haemorrhage. Any bird preferring to be on the floor of its cage is seriously or terminally ill. It may be necessary to provide supportive care first and delay clinical examination and diagnostic tests until the patient is out of immediate danger.

Supportive care
Place the patient in a quiet warm area or incubator at a temperature of 29-32C. (3) Provide wide easy perches or a soft floor covering if non perching. Check the bird has ABC ie. airway, breathing and circulation. Critically ill birds or those showing respiratory signs should be given oxygen supplementation immediately. (1) Provide familiar foods to encourage feeding behaviour. Non feeding bird will need to be gavage tubed with fluids and /or food when stabilized.

History taking
The owner needs to be asked about the length of the bird's illness, reproductive status, toxins and fumes, access to other pets and birds, environment and diet. Is the bird from an aviary or a single pet bird? For example birds from aviaries are more likely to succumb to bacterial or viral infectious diseases while a single free flying pet bird could have chewed some lead paint or been attacked by the family dog.

Clinical examination
Always spend time observing the bird in the cage. Is there tachypnoea, respiratory effort or tail bobbing? Evaluate the droppings looking at faecal, urate and urine component. Don't rush to handle the bird. Many owners are unaware how ill their pet is so always warn them that the bird is critically ill in case it drops dead in your hand! Prepare all the equipment and drugs first. If necessary admit the bird and provide oxygen before and during handling!

When the bird is stable weigh the bird and examines the oropharnyx, nares, vent and pectoral muscles. Gently palpate the abdominal cavity and auscultate the heart, lungs (dorsally) and airsacs (ventrally). Assess hydration status and mucous membrane colour (the cloacal mucosa can be useful). If trauma is suspected check for wounds and examine wings and legs for fractures.

Is the bird in shock?

Signs of shock:
Hypothermia (<40-42C), cool extremities, tachycardia, pale mucous membranes and dull demeanour. Weak pulses and slow CRT (capillary refill time) can be felt at the basilic or metatarsal artery.

Hypovolemic shock is commonly seen and caused by inadequate blood volume. Absolute hypovolemia occurs due to haemorrhage from trauma, coagulopathies or gastrointestinal tract bleed. Relative hypovolemia occurs with severe dehydration from the GIT or with extreme loss of fluids into a third body space (eg. abdominal ascites.) Birds tolerate haemorrhage better than mammals but if there is severe ongoing haemorrhage monitor the PCV and give intravenous or intraosseous fluids. Give vitamin K, calcium and antibiotics as necessary. The use of steroids in haemorrhage and hypovolemic shock is not currently recommended.(3)

A blood transfusion should be considered when the PCV < 20%. Homologous (same species) transfusion is preferred as the red blood cells last longer (9-11 days). Anticoagulant citrate phosphate or a heparinized syringe and a blood filter must be used. A donor bird can safely give 1% of body weight eg 5ml from healthy 500g bird. (2)

Is the bird dehydrated?
Skin tenting is not reliable in the avian patient so a more useful guide to hydration status is to press the basilic wing vein. If you press the vein in a normal bird it should refill immediately. If it takes > 2 seconds it means dehydration of over 7%. Raised PCV and TP are also useful guidelines. A quick rule of thumb is that it can be assumed that a very sick bird is about 10% dehydrated.

Fluid therapy
Birds in shock or with moderate to severe dehydration need intravenous or intraosseous fluids. Intravenous can be given via the basilic, jugular (right jugular is larger) or metatarsal vein. In small avian patients or collapsed birds an intraosseous catheter is placed aseptically in either the distal ulna or the proximal tibiotarsus. (4) In large birds use short spinal needles (20-22g) while injection needles (22-25g) can be used in small birds. They can be placed under a light general anaesthetic or under lidocaine (0.2mg/ 100g diluted with saline) on the skin and periosteum.

How much and what type?
Birds in shock can be immediately given a slow bolus of warmed crystalloids (lactated ringers (10ml/kg) combined with either hetastarch or a haemoglobin based oxygen carrier (5ml /kg) over five minutes. This can be repeated as necessary. (3)

Fluids for dehydration can then be given IV, Io or orally.
The Fluid deficit can be calculated by the formula.
Estimated dehydration % x body weight (g) = fluid deficit. Give half the deficit in the first 24hrs. The daily maintenance is then 75-100ml/kg. (3)

Nutritional support
Once hypovolemia has been corrected start enteral feeding to prevent the onset of hypoglycaemia. Anorexic birds should be gavage tubed with warm hand rearing formula or commercial convalescent bird formula 3-4 times daily.(4)

Venupuncture
The amount of blood collected should never exceed 0.4ml /100g for a sick bird. Always get a minimum database of TP, PCV and glucose before initiating fluid therapy. Get electrolytes, Uric acid, and albumin, calcium AST / CK and CBC if possible.

Does the bird need other medication?
With a critically ill bird there is no time to lose so if indicated, antifungal and bactericidal antibiotics should be started immediately. Penicillin type drugs, like piperacillin, must be given after an animal attack or doxcycline if Chlamydia is suspected. Analgesia is vital after trauma - Buprenorphine or Butorphanol can be given. NSAIDS like Carprofen and Meloxicalm are also useful
(avoid if dehydration or renal compromise)

Cardiopulmonary resuscitation
CPR is rarely successful in the case of chronic disease but can be very successful with respiratory arrests with anaesthetic overdose. Cardiac arrest carries a poorer prognosis because the sternum prevents direct cardiac compression. If an arrest occurs while under anaesthetic turn off the anaesthetic, intubate if necessary and IPPV every 5 seconds with 100% oxygen. If no heart beat is heard compress the sternum, ventilate and give atropine 0.2mg.kg intravenously and epinephrine 0.01mg.kg diluted in saline via a catheter down the trachea. If there is tracheal obstruction than a sterile endotracheal tube needs to be inserted and stitched into left abdominal air sac. (3)

Common avian emergencies

Respiratory distress
Causes: Ascites, aspiration pneumonia, aspergillus, chlamydia, obesity, tracheal mites, goitre, foreign body (Seeds, fungal granuloma), fumes (smoke, Teflon) (1,2)

Treatment: Administer oxygen (30-40%) immediately and during examination with nebulising as necessary. Check for abdominal fluids and perform abdominocentesis if necessary. If emergency radiographs are needed isofluorane anaesthesia may be less stressful on the bird. If upper tract obstruction an air sac cannula will be necessary. Birds inhaling toxic fumes may also need steroids, antibiotics, bronchodilators and diuretics.

Coelomic cavity disease
These birds often present with acute respiratory distress but have no abnormal respiratory sounds. The coelomic space will be enlarged and either a mass or fluid can be palpated. The commonest cause of this is either ascites or organomegaly. (1)

Treatment: Supportive therapy. Then radiography / ultrasound under general anaesthetic. Perform fluid aspiration and drainage with cytology and culture of fluid.

Gastrointestinal signs
Birds often present with regurgitation, vomiting or diarrhea. Regurgitation is the expulsion of food from the crop. This is more common than vomition ie expulsion of food from the proventriculus (stomach).

Crop problems
Crop stasis is common in young hand reared chicks or adults with impacted food stuffs. Pooled or impacted food can be dissolved by passing a gavage tube and flushing with warm saline. In very severe case ingluviotomy surgery is needed to manually remove the ingesta. Crop tubing may need to be done for a few days to restore motility and metoclopromide can also be given

Vomiting
Common causes include aspergillus, chlamydia, liver and renal disease and lead /zinc poison. Bird that are truly vomiting should be fasted. These patients are often quite ill and more likely to be dehydrated so fluid therapy should be instigated.

Diarrhoea
Many owners confuse diarrhea with polyuria so if possible the avian patient should be brought down in their own cage so that the droppings can be evaluated. Patients with severe diarrhea often need fluid therapy (intravenous or po) and parenteral antibiotics (Enrofloxacin, ceftazadine) pending culture results.

Neurological signs

Signs include seizures, ataxia, tremors, head tilt and blindness. Head trauma is common if the bird is free flying. The commonest cause of seizures is hypocalcaemia, hypoglycemia (neonates and starved raptors), lead poisoning and trauma. Infectious diseases like proventricular dilatation disease can also present with CNS signs.(1)

Treatment: If seizuring give intravenous midazolam (0.25mg/kg), Calcium (50-100mg kg im and an i/v bolus 5% Glucose saline (5ml/kg)and lactated ringers (5ml/kg). (1,4) Place the bird on a soft floor if unable to perch with access to food and water. Birds with head trauma should be kept quiet, dark and cool (T 23C) to prevent vasodilatation of the intracranial blood vessels. Steroids are no longer recommended. Avoid over perfusion of fluids. Birds having seizures may need to be wrapped gently in a towel. Lead poisoning cases need chelation therapy with calcium edetate.

Trauma

Traumatic injuries and fractures commonly occur in pet birds. Common injuries are birds flying into windows and cracking their keel bones or birds attacked by the family pet dog. Control any haemorrhage and give fluids for shock. Clean all wounds and give immediate parenteral penicillin type drugs to avoid septicemia – piperacillin (100-200mg/kg tid) is the drugs of choice. Any fractures should be stabilized with a bandage and analgesia given. (1, 2)

A common and dramatic cause of haemorrhage is from bleeding toe nails and beaks. These can easily be staunched with ferric chloride styptic powder. Beak injuries bleeding extensively may need to be filed or cauterized under general anaesthetic. A broken blood feather will also bleed profusely. Remove the feather and apply pressure for 60-90 seconds. Don't use styptic powder in the feather follicle.(2)

Reproductive

Cloacal prolapse

This may originate from the oviduct, intestines or cloacal wall. Once the bird is stabilized give the bird a short acting anaesthetic and identity the prolapse origin. If viable clean with warm saline and sterile lubricating jelly and replace the tissue. Place retention stitches across vent if necessary.

Egg binding

This is caused by obesity, poor diet (lack of calcium, vitamin a, and protein), old age or oviduct infection. Clinical signs included depression, straining, soiled and swollen vent, anorexia and leg paralysis. Radiography or ultrasound is very useful. Eggs high up the oviduct may not be palpated but can be seen on radiographs. Stabilise the bird first and then give calcium and fluid therapy. Lubricate the tissues. Prostaglandin can be applied to the uterovaginal sphincter to dilate it. If relaxed oxytocin may be used. If the egg cannot be passed than gently collapse the egg under anaesthetic and aspirate contents through the skin

References:

1. Bowles, Lichtenberger, Lennox, Emergency and critical care of pet birds, Vet Clin Exot Anim 10 (2007) 345-394
2. Jenkins JR, Avian Critical care and emergency Medicine, Avian Medicine and surgery, Philadelphia, WB Saunders, 1997 p839-63
3. Lichtenberger M, Shock and cardiopulmonary-cerebral resuscitation in small mammals and birds, Vet Clin Exot Anim 10 (2007), 275-291
4. Raftery A, The Initial presentation: triage and critical care, BSAVA Manual of Psittacine Birds, 2nd edition, 5, p35-50

Tavşanlarda Dermatoloji

Bairbre O'MALLEY
MVB CertVR MRCVS
Egzotik Türler Öğretim Üyesi, Veteriner Fakültesi, Dublin, İrlanda

Giriş
Pratikte tavşanların deri problemleriyle sıkça karşılaşılmaktadır. Aynı kedi ve köpeklerin deri hastalıklarında olduğu gibi; detaylı anamnez, klinik muayene ve diagnostik testler ile hastalığı ele alıp, bunların sonuçlarına göre amaçlanan tedavi uygulanmalıdır.

Sağlıklı Bir Tavşan Derisi Bulguları
Tavşanlar 3 farklı tipte post tüyüne sahiptir – uzun, kısa koruyucu ve en dipte sık tüyler. Rex tavşanları aynı uzunlukta koruyucu tüylere sahipken, Angora tavşan ırkı hem uzun koruyucu hem de en dipte uzun tüylere sahiptir. Tüy dökme ilkbahar ve sonbaharda meydana gelir ve ilk olarak başta görülür ve sağrı bölgesine doğru genellikle güve yemiş görüntüsü yaratarak devam eder. Tavşanların taban yastıkları bulunmaz ancak onun yerine ayaklarının palma ve plantar yüzlerinde kaba tüylere sahiptirler. Gebelik ve hayali gebelik sırasında dişi tavşanın gerdan ve karın bölgesindeki tüyleri, yuva yapmak amacıyla yolduğu görülür.

Anamnez Alma
Tüm deri problemleri için detaylı bir anamnez olmazsa olmazdır. Tavşanın ırkı, yaşı ve cinsiyeti kontrol edilir. Dış ortamda bir kafeste mi yoksa evin içinde mi yaşadığı öğrenilir. Tavşanın bir petshoptan mı, üreticiden mi yoksa bir arkadaştan mı edinildiği, genel sağlık durumunun nasıl olduğu sorulur. Problemin ne kadar zamandır var olduğu ve herhangi bir temas sonucu gelişip gelişmediği öğrenilir.

Klinik Muayene
Yüz, gözler, burun, kulak kepçeleri, boynun ventrali, sırt, ayağın plantar yüzeyi, perineum ve genital organlar muayene edilir. Her zaman detaylı bir dental muayene de yapılmalıdır.

Diagnostik Testler
Kedi ve köpeklerdeki gibi, deri kazıntısı, asetat bantları, ince iğne aspirasyonu, wood lambası, bakteriyel ve fungal kültür, deri biyopsisi uygulanabilir.

Bakteriyel Hastalıklar

Apseler
Vücuttaki apseler bir yara veya ısırılma sonucunda şekillenir. Yüz bölgesindeki apseler genellikle dişlerdeki bir problem sonucunda sekonder olarak gelişir. Genellikle *Pasteuralla multocida, Staphylococcus aureus*, bazen de *Proteus* ve *Pseudomonas* izole edilmektedir. Apsenin kapsülünden mutlaka kültür için örnek alınmalı ve duyarlılık testleri de uygulanmalı ve anaerobik kültür mutlaka istenmelidir.

Tavşanlarda irin; kıvamlı ve kazeöz yapıdadır, kalın bir apse kapsülü vardır. Bu nedenle insizyonla apse içeriğini boşaltmak çok etkili bir tedavi yöntemi olarak görülmez. Apse tedavisi; apsenin ve kapsülünün total ekstirpasyonu ile olur. Eksize edilemeyen apselerde (örn. diş apsesi) içeriyi kürete edip kazımak, drenaj ve marsupializasyon uygulamak, 2-6 haftalık antibiyotik tedavisi gereklidir. Kültür sonucu bize ulaşana kadar kullanılabilecek en iyi antibiyotik prokain benzil penisilin (40mg/kg) ve gün aşırı subkutan olarak uygulanmasıdır. Bu süreçte sindirim sistemi florası da sabit tutulmuş olur. Bunun yanısıra antibiyotik emdirilmiş kemik dolgu maddeleri de kullanılabilir.

Akut Selülit
Selülit akut olarak veya solunum sistemi enfeksiyonları sırasında sekonder olarak başlayabilir. Tavşanlarda hipertermi (40-42°C), anoreksi, baş, boyun, göğüs bölgesinde ağrılı şişlik gelişir. Kültür sonuçlarında *Staph. aureus, Pasteurella multocida, Bordotella bronchiseptica* genellikle elde edilir. Parental antibiyotikler (enrofloksasin, penisilin), topikal antiseptikler ve soğuk kompres ile tedavi uygulanır. Çözülen selülitler sonrasında nekrotik eskar oluşturabilir.

Islak Dermatit
Bu durum genellikle kilolu, dişi ve sarkık boyun derisine sahip tavşanlarda görülür. Aynı zamanda diş hastalıkları kaynaklı hipersalivasyonu bulunan hayvanlarda veya idrar ile temas sonucunda perineal bölgede sekonder olarak gelişir. Sürekli olarak nemli kalan deri, bakteri üremesine uygun ortam hazırlar. Eğer bu bakteriyel üreme sırasında *Pseudomonas aeruginosa* ürerse, "pyocyanin" adlı bir pigment açığa çıkar ve bu da tavşan kürkünde mavimsi bir renk oluşumuna sebep olur (Mavi Kürk Hastalığı).

Tavşan Sfilisi
Etkeni bir spiroket olan *Treponema cuniculi*'dir ve direkt temasla veya veneral olarak bulaşır. Enfekte olan anneler doğum sırasında yavrularını da enfekte edebilir. İnkubasyon periyodu 3-6 hafta arasında değişir ve zoonotik karakterde değildir. Tavşanlar asemptomatik taşıyıcılardır ancak strese girdikleri durumlarda lezyon oluşabilir. Serolojik taramalarda, tavşan popülasyonunun %25'inin antikora sahip oldukları görülmüştür.

Klinik bulgular: Perineal bölgeden yüze doğru ilerleyen vezikül, ülser ve kabuklanmalar.

Tanı: Karanlık saha mikroskopisi
Tedavi: Prokain benzil penisilin (42.000-48.000 iu/kg) 3 hafta boyunca, haftada 1 kez enjeksiyon. Tüm temas

eden tavşanlara aynı tedavi uygulanır.

Nekrobasillosis (Schmorl's Hastalığı)
Tavşanların dışkısında bulunan Gram (-), anaerob, *Fusobacterium necrophorum* adlı bakteriden kaynaklanan, nadiren karşılaşılan bir deri hastalığıdır. Bulaşma açık yaraların dışkı ile teması sırasında gerçekleşir.

Klinik bulgular: Yüz, boyun bölgesinde, nadiren de ayaklarda şişlik, yangılanma, ülserasyon ve nekroz oluşumu.

Tanı: Bakteriyel kültür.

Tedavi: Debridman uygulanması, parenteral penisilin enjeksiyonu (40.000 iu/kg, SC, günde 1 kez, 10-30 gün boyunca).

Fungal Hastalıklar

Dermatofitozis
Dış ortamda yaşayan tavşanlarda genellikle *Tricophyton mentagraphytes* izole edilirken, pet tavşanlarında *Mycosporium gypseum* ve *canis* sıklıkla izole edilmektedir. Zoonoz olması olasıdır. Genç tavşanlarda fungal enfeksiyonlarla daha çok karşılaşılır.

Klinik bulgular: Asemptomatik olabilir. Tüy dökülmesi, göz ve burun çevresinde kabuklanma ve ekstremitelerde orta şiddette kaşıntı ile seyreder.

Tanı: Kıl foliküllerinin mikroskobik muayenesi ve fungal kültür.

Tedavi: Itrakonazol 5-10 mg/kg PO, günde 1 kez ve çevrenin dezenfeksiyonu.

Viral Hastalıklar

Myxomatosis
Myxoma pox virus kaynaklı, şiddetli ve ölümcül bir hastalıktır. İlk olarak 1896'da Uruguay'da, ardından 1952'de Fransa'da görülmüştür ve buradan da tüm Avrupa'ya yayılmıştır. İnkubasyon periyodu 8-21 gündür. Vahşi tavşanlar rezervuar görevi görür ve virus; tavşan piresi, kürk maytları, ısıran tatarcık sinekleri ve böcekler gibi vektörlerle pasif olarak bulaştırılır. Taşınım direkt ya da indirekt temasla da gerçekleşebilir ancak çok nadirdir. Virus vektörde replike olmaz ancak inkubasyon bölgesinde replikasyon gerçekleşir. Buradan lökositler aracılığı ile lenf nodlarına, oradan da deri ve dalağa yayılır.

Klinik bulgular: Genital organ ve göz kapaklarında şişme, gözlerde akıntı, pireksi, letarji, anoreksi, yüz, kulaklar ve ciltte nodüler oluşumlar şekillenir. Ölüm genellikle yoğun bakteriyel enfeksiyona maruz kaldıktan sonra 10 gün içinde gerçekleşir.

Tanı: Klinik bulgular ve histopatoloji.

Tedavi: Etkli bir tedavisi henüz yoktur, destekleyici tedavi uygulanır.

Önlem: Yıllık aşılama ve vektörle mücadele hastalığı önlemede etkilidir.

Paraziter Hastalıklar

BÖCEKLER	
Sinekler	Kurt (et) sineği
Pireler	Ctenophalides felis Spilopsylla cuniculi
Bitler	Haemodipsus ventricosis
MAYT VE KENELER	
Kürk Maytı	Leporacarus gibbus Cheylitiella parasitovorax
Kulak Maytları	Psoroptes cuniculi
Sarkoptik Maytlar	Sarcoptes cuniculi Notoedres cati
Demodektik Maytlar	Demodex cuniculi
Keneler	Haemaphysalis leporis-palustris

Tablo 1: Tavşan ektoparazitleri

Kürk Maytları
Kliniklerde en sık olarak görülen deri problemi, kürk maytı kaynaklıdır. Bu maytların 2 türü bulunmaktadır: *Cheylitiella parasitovorax* ve *Leporacarus gibbus*.

Cheylitiella parasitovorax
Deride tünel oluşturmaz, deri yüzeyinde, özellikle baş, boyun ve sırt bölgesinde yaşar. Direkt temas ile bulaşır. Yaşam çemberi 14-21 gündür ve yetişkin dişiler konakçı dışında 10 gün kadar yaşayabilir. Zoonozdur.

Klinik bulgular: Boyun ve sırt boyunca orta şiddetli alopesi ve beyaz pullanma vardır. Eğer tavşanda immunsupresyon şekillenmiş ise veya stres altındaysa semptomlar daha şiddetli olabilir.

Tanı: Asetat bant testi (kıl kökünün yapıştığı durumlarda yumurtalar sıklıkla görülür).

Tedavi: 7-14 gün boyunca, günde 3 kez olmak üzere, 0,4 mg/kg Ivermektin SC olarak uygulanır. Buna ek olarak %1'lik selenyum sulfid banyosu da yaptırılabilir. Tüm temas eden hayvan ve nesneler, çevresi temizlenir. Hasta sahibine tavşanı taraması önerilir. Strese neden olabilecek durumlar belirlenir (örn. Diş hastalıkları).

Leporacarus gibbus
Tünel oluşturmaz. Deri sebumu ve döküntüler ile beslenir.

Klinik bulgular: Sırt ve abdomende beyaz pullanma, çok nadir olarak tüy dökülmesi, sebore ve anormal tüy değişimi görülür.

Tanı: Asetat bant (yumurtaları Cheylitiella yumurtalarına oranla daha küçüktür ve kökün daha distalinde bulunurlar).

Tedavi: Cheylitiella'da olduğu gibi ancak patojenik olmayabilir bu nedenle tedavi her zaman gerekmeyebilir.

Kulak Maytları (Psoroptes cuniculi)
Tünel kazmayan bu kulak maytlarının yaşam çemberleri 3 haftadan daha kısa sürelidir. Yetişkin maytlar konakçı dışında, nem oranı ve sıcaklığa bağlı olarak 3 haftaya kadar yaşayabilir. Maytlar enfekte bir tavşandan diğerine veya fomite temasla bulaşır. Maytların tükrük salgısı şiddetli yangısel reaksiyona neden olur ve kulakta şiddetli ağrı şekillenir.

Klinik bulgular: Şiddetli kaşıntı vardır. Etkilenen tavşanlar kafalarını sallar ve kulaklarını kaşırlar. Kulaklardan yüz, boyun hatta göğüs ve perineuma kadar uzanabilen, şiddetli eritrem ve kuru kabuklanma şekillenir. Bazen sadece tek kulak kepçesinin etkilendiği görülebilir.

Tanı: Otoskopik muayene ve kulaklardan alınan deri döküntüsünün mikroskobik muayenesi ile olur. Maytlar oval ve uzun emici ağızlarıyla görülür.

Tedavi: Ivermektin (0,4 mg/kg, günde 3 kez, SC enjeksiyon). Temas eden tüm hayvanlar tedavi edilmelidir. Kalın kabukları kaldırmak çok şiddetli ağrıya neden olacağından kaldırılmaz, gerekirse kulak yağları ile kayganlaştırılır ve yumuşatılır. Analjeziyi sağlamak amacıyla Meloxicam (0,5 mg/kg, PO, günde 1 kez) kullanılabilir.

Diğer maytlar
Bunlar daha nadir görülen maytlardır. Tavşanlarda *Sarcoptes scabie cuniculi* ve *Notoedres cuniculi* bunlardandır. Bu tip maytlar non-spesifik türlerdir ve Notoedres kafada, Sarcoptes ise kafa, boyun ve göğüs bölgesinde kaşıntı ve kabuklanmaya neden olur. Tedavi olarak 7-14 gün boyunca, her gün olmak üzere, Ivermektin 0,4 mg/kg dozdan SC olarak uygulanır. Tavşanlarda bazen Demodex cuniculi ile karşılaşılır ancak genellikle asemptomatik seyreder. Dış ortamda yaşayan tavşanlarda ise *Trombicula autumnalis* görülebilir.

Keneler
Tavşanlar karasal kenelere *Haemphysalis leopris-palustris*'e konak olabilirler. Şiddetli enfestasyonlarda tavşanda anemi şekillenebilir ve keneler Myxomatosis, Tularemi ve Lyme hastalığı gibi hastalıklar için vektör görevi görebilir. Keneleri el ile uzaklaştırırken eldiven kullanılmalıdır veya sistemik olarak Ivermektin kullanılmalıdır. Tavşanlar için toksik olduğundan fipronil kullanılmamalıdır.

Pireler
Pet tavşanları evdeki diğer petlerden kedi piresini (*ctenocephalides felis*) alabilirler. Dış ortamda yaşayan tavşanlarda tavşan piresi olarak bilinen *Spilopysllus cuniculi*'yi vahşi tavşanlar aracılığı ile alabilirler ve bu tür pireler Myxomatosis için vektördür.

Klinik bulgular: Şiddetli enfestasyonlar kaşıntı ve self-travmaya neden olabilir.

Tanı: Pire dışkısı varlığını kontrol etmek amacıyla ıslak kağıt testi

Tedavi: İmidokloprid bazı ülkelerde tavşanlar için lisanslı üründür. Selamektin kullanımı da etkilidir ancak yarılanma süresi çok kısadır bu nedenle her 7 günde bir tekrarlanmalıdır. Tavşanlarda toksik olduğu için fipronil kullanılmamalıdır. Spilopyslla kontrolü için, dış ortamda yaşayan tavşanların vahşi tavşanlarla teması engellenmelidir.

Bitler
Tavşan emen bit olan *Haemodipsus ventricosis* oldukça enderdir. Gövdenin dorsalinde kabuklanma ve pullanmaya, sekonder olarak da kaşıntı ve anemiye neden olur. Bit yumurtaları mikroskobik olarak görülebilir. Ivermektin (0,4 mg/kg), 14 günde 1 kez olmak üzere, 3 kere uygulanmalıdır.

Miyazis ve Kurtçuk İstilası
Birçok çeşitli sinek türü yumurtalarını kirli veya hastalıklı tavşan derisi üzerine bırakır. Yumurtalar 12 saat sonra L1 larvalara dönüşürler. 3 gün içinde L1, L2 sonra da L3 adı verilen formlara dönüşür. L3 şiddetli doku hasarına yol açar. Larvaların bu süreçte anestezik bir madde sekrete ettikleri, bu sayede tavşanın bu süreci herhangi bir acı hissetmeden geçirdiği düşünülmektedir.

Kurtçuk istilasının risk faktörleri:

1. Katı dışkılayan, idrarla temasa bağlı derisinde hassasiyet oluşmuş olan, obez veya infekte yarası bulunan tavşanlar bu duruma daha yatkındır.
2. Larvanın gelişimi için en az %60 nem ve 9-11°C sıcaklık gibi çevresel faktörler gereklidir.
3. Hayvan sahibinin gözlem eksikliğine bağlı deride ve tüylerde kirlenme genellikle, hayvan sahibi evden uzaktayken, dış ortamda yaşayan tavşana komşu veya bir arkadaşın bakması sonucunda şekillenir.

Klinik bulgular: Yumurta çatladıktan 4 gün sonra semptomlar oluşmaya başlar. Erozyon, ülser ve yaygın doku hasarı şekillenir, en çok perineal bölge çevresinde görülür.

Tedavi: Yaralar temizlenir, kurtçuk, larvalar uzaklaştırılır. Toksik şoku önlemek için destek tedaviye başlanır. Ivermektin ve anti-inflamatuar ilaç enjeksiyonları

yapılır. Bu duruma zemin hazırlamış olabilecek nedenler araştırılır.

Önlem:
- Cyromazine adlı madde insektlerin büyümesini, L1'den L2'ye dönüşmesini engeller.
- Dış ortamda bulunan tavşan kümeslerinin tül vb. malzeme ile kaplanmasıyla sineklerin içeri girişi engellenmiş olur.
- Perineal bölgenin günlük olarak inspeksiyonu yapılmalıdır.
- Obez tavşanların kilo vermesi sağlanmalı, gerek görülürse korektif operasyonlar yapılmalıdır.

Cuterebra
Cuterebra türünün larvaları, dış ortamda yaşayan evcil tavşanların subkutan dokusunda pupa halini alır. Sıklıkla boyun ve boğaz bölgesinde bulunurlar. Şişlik olan bölgenin insizyonu ve sonrasında larvanın içeriden çıkarılması ile tedavi sağlanır.

Çevresel Koşullara Bağlı Olarak Oluşan Hastalıklar

Ülseratif Pododermatit
Plantar metatarsal, bazen de metakarpal bölgenin ülseratif dermatitidir. Genellikle obez, ıslak veya tel zeminde tutulan tavşanlarda görülür. Koruyucu tüy tabakasından yoksun oldukları için Rex tavşanlarında daha sık karşılaşılır.

Klinik bulgular: İlk olarak dizin iç bölgesinde alopesi ve kızarıklık görülür, zamanla ilerleyerek ülserasyon şekillenebilir. Sekonder olarak bakteriyel enfeksiyon gelişebilir ve osteomyelite neden olabilir.

Tedavi: Lezyonlu bölge temizlenir, sistemik tedavi uygulanır; yün altlık konur. Bandaj pek kullanışlı bir tedavi yöntemi değildir.

Kutanöz Neoplazi
Viral olmayan cilt tümörlerine tavşanlarda pek sık rastlanmaz. Bazal hücre tümörleri, kutanöz lenfoma, lipoma, skuamöz hücre karsinomu pratikte karşılaşılan tümör çeşitleridir.

Enjeksiyon Bölgesi Reaksiyonları
Tavşanlarda sıklıkla enjeksiyon bölgesinde reaksiyon şekillenir. Enrofloksasin ve carprofen gibi tekrarlayan enjeksiyonlar deride nekroz ve gangren oluşumuna neden olabilir. Intramuskular ketamin-ksilazin enjeksiyonu sonrasında, siyatik sinirde irritasyon sonucunda, hayvanın kendi kendine zarar vermesi de olasıdır.

Sebasöz Adenitis
Bu durum çeşitli yaş ve ırktaki tavşanlarda görülmektedir ve etiyolojisi bilinmemektedir. Sebasöz bezlerin kaybına bağlı olmak üzere, yüz ve boyun bölgesinde başlayıp tüm vücuda yayılan deride pullanma, kaşıntısız olarak şekillenir. Anti-seboreik şampuanlar, siklosporin, azatioprin, esansiyel yağ asitleri vb. gibi birçok tedavi denenmektedir.

Telojen Defluksiyon
Sistemik stres veya doğumdan sonra 4-6 hafta içerisinde yaygın tüy kaybı meydana gelir. Kaşıntısızdır, tüyler kolaylıkla dökülür ve güve yemiş görünümü şekillenir. Klinik bulgular, anamnez ve dermatofitozisin elenmesi ile tanı konur. Tedavi gerekmemektedir.

Çeviri: Vet. Hek. Dilruba PERVAZ
İst. Üniv. Vet. Fak. Cerrahi ABD Doktora Öğrencisi

Dermatology of The Rabbit

Bairbre O'MALLEY
MVB CertVR MRCVS
Associate Lecturer Exotic Species, School of Veterinary Medicine, Dublin, Ireland

Introduction
Skin disease is a common presenting sign in rabbits in general practice. Where possible the same approach must be taken as with canine and feline dermatoses, that is, a detailed history, thorough clinical examination and a full diagnostic work up followed by targeted treatment.

Normal findings of rabbit skin
Rabbits have three types of coat hair - long and short guard hairs and the dense undercoat. Rex breeds have short guard hairs of the same length while Angora breeds have both long guard hairs and long undercoat. Moulting which occurs in spring and autumn, starts at the head and proceeds to the rump often creating quite a dramatic moth eaten appearance. Rabbits have no foot pads but have coarse fur on the palmar /plantar surface of the feet. During pregnancy and phantom pregnancy the doe plucks fur from the dewlap and belly to line her nest.

History taking
A detailed history is essential for all skin problems, Check the breed, age and sex. Is it an outdoor hutch rabbit or an indoor house rabbit? Was it acquired from pet shop, breeder or friend and how is the rabbit's general health? How long has the problem existed and are any in contacts affected?

Clinical examination
Perform a full clinical examination of the face, nares, eyes, pinna, ventral neck, dorsum , plantar aspect of feet, perineum and genitalia. Always perform a detailed dental examination.

Diagnostic tests
As with cats and dogs, tests can include skin scrapings, acetate strips, FNA, woods lamp, bacterial and fungal culture and skin biopsy.

Bacterial disease

Abscesses
Abscesses on the body result from entry via a wound or bite wound. Facial abscesses are usually secondary to dental disease. Common bacteria isolated are Pasturella multocida, staph aureus and occasionally Proteus and Pseudomonas. Culture and sensitivity from the abscess capsule and always request anaerobic culture.
Rabbit pus is thick and caseous with a thick abscess capsule so lancing has little effect. Treatment is by excision of the entire abscess and capsule where possible. Abscesses that can't be excised (eg dental abscesses) can be excavated, drained and marsupialised and followed by a long 2-6 week course of antibiotics. The best antibiotic to give culture pending is procaine benzyl penicillin 40mg/kg every other day subcutaneously providing gut flora is stable. Antibiotic impregnated bone cement beads can also be used.

Acute Cellulitis
Cellulitis has an acute onset and can often be secondary to respiratory tract infection. The rabbit is febrile (40-42C) and anorexic with painful swelling and oedema of the head, neck and chest. Culture can reveal staph aureus, pasturella multocida or borditella bronchiseptica .Treat with parenteral antibiotics (enrofloxacin, penicillins), topical antiseptics and cool baths. Resolving cellulitis cases can develop a necrotic eschar later.

Moist dermatitis
This is seen in overweight rabbits or females with a large dewlap. It is also seen in rabbits with hypersalivation secondary to dental spurs or perineally due to urine scald. The constant moist skin predisposes to bacterial growth. If the causal bacteria is pseudomonas aeruginosa a pyocyanin pigment causes the fur to turn a blue colour ('blue fur disease')

Diagnosis and treatment is via culture and sensitivity and clipping and cleaning the affected area with topical antiseptic (eg diluted chlorhexidine). Address the underlying cause.

Rabbit syphilis
This is caused by the spirochete treponema cuniculi and spreads venereally or by direct contact. Affected does can infect kits at birth. There is a long incubation period of 3-6 weeks post exposure. It is not zoonotic. Rabbit can be asymptomatic carriers developing lesions if exposed to stress. Screening serology has shown 25% of rabbit population have antibodies.

Clinical signs: Vesicles, ulcers, scabs around the perineal area spreading to the face.

Diagnosis: Dark field microscopy

Treatment: Procaine benzyl penicillin 42000-84000 iu/kg every 7 days for 3 doses. Treat all in-contacts

Necrobacillosis (Schmorl's disease)
This is an uncommon skin condition caused by the gram negative anaerobe *fusubacterium necrophorum* which is found in rabbit faeces. It spreads via faecal contamination of wounds.

Clinical signs: There is swelling, inflammation, ulceration and necrosis of the face, neck and occasionally the feet.

Diagnosis: Bacterial culture

Treatment: Surgical debridement, parenteral Penicillin injections 40,000 SC daily for 10-30 days

Fungal infection

Dermatophytosis
Usually *Trichophyton mentagraphytes* in outdoor rabbits but house and pet rabbits could also get *Microsporum gypseum and canis*. Potentially zoonotic. More common in young rabbits.

Clinical signs: Can by asymptomatic. Hair loss and crusting around eyes, nose and extremities with mild pruritus.

Diagnosis: Microscopic examination of hair shaft and fungal culture.

Treatment: Itraconazole 5-10 mg/kg po q24hrs. Disinfect the environment

Viral

Myxomatosis
Myxomatosis is a myxoma pox virus which causes severe and fatal disease. The disease was first recognised in Uruguay in 1896 and was introduced to France in 1952 where it spread throughout Europe. The incubation period is 8 – 21 days.

Wild rabbits act as a reservoir and the virus is spread passively by insect vectors like the rabbit flea, fur mites, biting gnats and mosquitos. Transmission can also occur via direct or indirect contact but is unusual. The virus does not replicate inside the vector but replicates at the inoculation site. It then spreads via leucocytes to draining lymph nodes and from there to skin and spleen..

Clinical signs:Swelling of eyelids and genitals, ocular discharge, pyrexia, lethargy and anorexia. Nodules can occur on the face, ears and skin. Death is usually due to overwhelming bacterial infection about 10 days post exposure

Diagnosis: Clinical signs and histopathology.

Treatment : No effective treatment , supportive care

Prevention : Annual vaccination and vector control

Parasitic disease

Insects	
Flies	Blowflies
Fleas	Ctenophalides felis Spilopsylla cuniculi
Lice	Haemodipsus ventricosis
Mites and Ticks	
Fur mites	Leporacarus gibbus Cheylitiella parasitovorax
Ear mites	Psoroptes cuniculi
Sarcoptic mites	Sarcoptes cuniculi Notoedres cati
Demodectic mites	Demodex cuniculi
Ticks	Haemaphysalis leporis-palustris

Table 1: Rabbit ectoparasites

Fur Mites
Fur mites are the most common rabbit skin disease seen in general practice. There are two species *cheylitiella parasitovorax* and *leporacarus gibbus*.

Cheylitiella parasitovorax
This is a non-burrowing mite that lives on skin surface mainly on the head, neck and back. Transmission is by direct contact. The life cycle is 14-21 days and adult females can survive 10 days off host. It is zoonotic.

Clinical signs: White scaling (walking dandruff) along neck and dorsum with mild alopecia. Infestations become more severe if the rabbit is immunocompromised and under stress.

Diagnosis: Acetate tape test (eggs often visible adhering to hair shaft)

Treatment: Ivermectin 0.4mg/kg SC every 7-14 days x 3 doses and /or 1% Selenium sulphide baths. Treat all in-contacts and the environment. Advise owner to comb out the debris. Identify any stressors (eg dental disease)

Leporacarus gibbus
Non burrowing fur mite that feeds on sebaceous secretions and hair debris.

Clinical signs: White scaling on back and abdomen, rarely hair loss, seborrhoea and abnormal moult.

Diagnosis: Acetate strip (eggs smaller than Cheylitiella and attach more distal on shaft.)

Treatment as for Cheylitiella but can be non-pathogenic so treatment not always necessary.

Ear mites (Psoroptes cuniculi)
Non burrowing ear mites with a lifecycle of less than 3 weeks. Adult mites can live up to 3 weeks off the host depending on humidity and temperature. The mite spreads by direct contact with affected rabbits or fomites. Mite saliva can cause intense inflammatory reaction creating an intensely painful ear.

Clinical signs: Intensely pruritic. Affected rabbits shake their heads and scratch their ears. There is severe erythema with dry crusting which can spread to the face and neck and even trunk and perineum. Sometimes only one pinna affected

Diagnosis: Otoscopic exam or by microscopic examination of aural debris. Mites oval with long suckers.

Treatment: Ivermectin 0.4mg /kg sc q7-14 days x 3 treatments. Treat all in-contacts. Do not remove thick crust as causes extreme pain – lubricate with ear oils if necessary. Give Meloxicam 0.5mg/kg po uid for analgesia

Other less common mites
Rabbits rarely present with *Sarcoptes scabie cuniculi* and *Notoedres cuniculi*. These mites are non species specific and cause pruritus and crusting around the head (notoedres) and head, neck and trunk (sarcoptes) . Treatment is with Ivermectin 0.4mg/kg SC every 10-14 days. *Demodex cuniculi* is occasionally seen in rabbits but appears to cause no clinical signs. Harvest mites (*trombicula autumnalis*) can be found in outdoor rabbits.

Ticks
The rabbit can serve as a host for the continental rabbit tick *Haemphysalis leporis-palustris*. Heavy infestation can cause anaemia and ticks can act as vectors for Myxomatosis, tularaemia and Lyme's disease. Wear gloves to remove ticks manually or treat with systemic ivermectin . Do not use fipronil as toxic to rabbits.

Fleas
Pet rabbits can pick up the Cat flea (*ctenocephalides felis*) from household pets . Outdoor rabbits can pick up the rabbit flea *Spilopysllus cuniculi* from wild rabbits which is a vector for myxomatosis.

Clinical signs: Heavy infestation can cause pruritus and self-inflicted trauma

Diagnosis: Wet paper test to check for flea faeces

Treatment: Imidocloprid is licensed for rabbits in some countries, Selamectin could be effective but has a very short half-life in rabbits so needs to be repeated every 7 days. Do not use fipronil as toxic to rabbits . Control of Spilopsylla – Ensure outdoor rabbits have no access to wild rabbits in garden

Lice
The rabbit sucking louse *Haemodipsus ventricosis* is rare. It can cause scaling and crusting on dorsal trunk with secondary anaemia and pruritus. Louse eggs can be seen by microscopy. Treat with ivermectin 0.4mg/kg q14days x three treatments

Myiasis – Flystrike
Several species of flies lay their eggs on soiled or diseased rabbit skin. The eggs hatch within 12 hrs. into L1 maggots. Within three days L1 larvae moult to L2 And L3 which cause extensive tissue damage. It is thought that maggots may secrete a local anaesthetic so initially could be non painful to the rabbit.

Risk Factors for Flystrike
1. Rabbits with caked caecotrophs, urine scalding, obesity or infected wounds are particularly prone to fly strike.
2. Environmental conditions of at least 60% humidity and 9-11 C are required for larval development
3. Lack of owner observation of soiling - often occurs when owner on holiday and outdoor rabbit being fed by neighbours / friend

Clinical signs: Develop 4 days post egg hatching . Get erosion, ulcers and extensive tissue damage – most commonly around perineal area

Treatment: Clip and clean the wounds and manually remove the maggots. Supportive therapy for toxic shock. ivermectin injection, anti-inflamatories. Address any underlying causes

Prevention:
- Cyromazine is an insect growth inhibitor –prevents the moult from L1 to L2.
- Screens over outdoor hutches to keep flies away
- Daily perineal inspection
- Weight loss and corrective surgery for obese rabbits

Cutebra
Larvae of cutebrae species pupate in subcutaneous tissues of rabbits housed outdoors. Mainly affects the neck and throat area. Treat by incising over the swelling and removing the larvae

Environmental conditions

Ulcerative pododermatitis (sore hocks)

Ulcerative dermatitis of the plantar metatarsal and occasionally metacarpal area. Commonly seen in obese rabbits or rabbits kept on wet bedding or wire floors. Rex rabbits are commonly affected as they lack a thick layer of guard hairs

Clinical signs: Initially alopecia and reddening that may progress to ulcerated sores at base of hock . Secondary bacterial infection can occur and chronic cases can get underling osteomyelitis.

Treatment: Clean lesions, topical; and systemic therapy, fleece padded bedding , Bandaging not useful

Cutaneous Neoplasia

Non-viral skin tumours are uncommon in rabbits. Basal cell tumours, cutaneous lymphoma, lipomas, squamous cell carcinoma all can be seen in practice.

Injection site reactions

Rabbits commonly develop injection site reactions . Drugs like enrofloxacin and carprofen are commonly implicated and repeated injections can cause the skin to necrose and slough. Self-mutilation after intra muscular injection of ketamine and xylazine can also occur due to irritation to the sciatic nerve.

Sebaceous adenitis

This has been seen in several breeds and ages of rabbits. The aetiology is unknown. The loss of sebaceous glands causes a non pruritic scaly skin which starts at the face and neck spreading to the whole body. Different treatments have been tried - anti-seborrhoeic shampoos, cyclosporine, azathioprine, essential fatty acids with varying success .

Telogen Defluxion

Widespread hair loss occurs 4-6 weeks post systemic stress / parturition. The rabbit is non pruritic and hair is easily lost creating a dramatic moth eaten appearance. Diagnosis is via clinical signs, history and rule out of dermatophytosis. No treatment is necessary.

References

1. Skin diseases of Exotic pets, Edited Sue Patterson, Blackwell publishing ,2006
2. Dermatological diseases, Ferrets, rabbits and rodents, Clinical medicine and surgery, 3rd Edition , Elsevier
3. BSAVA Manual of rabbit medicine and surgery, Edited Paul Flecknell
4. Skin disorders of the rabbit, Dermatology, Exotic Animal practice, Veterinary Clinics of North America, 2001,
5. Textbook of rabbit medicine , Harcourt Brown, Butterworth Heinemann, 2002

Protein Kayıplı Enteropatiler; Güç Olgularda Tanı ve Tedaviye Güncel Yaklaşım

Nilüfer AYTUĞ
Yakın Doğu Üniversitesi Veteriner Fakültesi İç Hastalıkları Anabilim Dalı, Kıbrıs

Protein-kayıplı enteropati (PKE) gastrointestinal kanaldan yoğun protein kaybı ile karakterize, sık karşılaşılan bir klinik problemdir. Bu durumda genellikle hipoalbüminemi ve hipoglobulinemi birlikte görülse de PKE'li hastalarda globülin seviyesi değişkenlik gösterir.
PKE, intestinal lenfanjiektezi, lenfoma ve yangısal bağırsak hastalığı gibi çeşitli bağırsak problemleri ile birlikte görülür.
Her ırk ve yaşta görülebilmesine rağmen bazı ırklarda diğerlerinden daha fazla karşılaşıldığı bilinmektedir;

- Yorkshire Terrier'lerde PKE diğer ırklara göre 10 kat daha fazla görülür.
- Yumuşak kıllı Wheaten Terrierlerde PKE ve protein kayıplı nefropatilere (PKN) ailesel bir yatkınlık olduğu belirlenmiştir.
- Shar Pei'ler PKE'nin sık teşhis edildiği bir diğer ırktır.
- Basenji'ler de yangısal bağırsak hastalığı (IBD) gelişimine bir yatkınlık olduğu bilinmektedir.

Patogenez
Normal olarak sindirim sisteminde şekillenen protein kaybı, albümin katabolizmasına önemli bir katkıda bulunmaz. Plazma proteinleri sindirim sistemine geçtikten sonra süratle amino asitlere yıkımlanarak portal dolaşıma reabsorbe edilirler. Enterik kayıplar normal döngüde total albüminin %10'unu oluştururlar oysa PKE'li hastalarda bu oran total albümin havuzunun %60'ına çıkar.

Plazma proteinlerinin bağırsaklara sızması şu mekanizmalardan birisi ile gerçekleşir;

- IBD'de olduğu gibi mukozal hasara bağlı olarak mukozal permeabilitenin artması. Bu duruma erozyon/ülserler eşlik edebilir.
- Granülamatöz ya da neoplastik oluşumlar nedeniyle artan lenfatik basınçla ilişkili olarak ya da
- Lenf damarlarında şekillenen dilatasyon nedeniyle yüzey epiteli aracılığı ile sindirim kanalına protein sızıntısı gerçekleşmesi yolu ile şekillenir. Bu durum, intestinal lenfanjiektezi, lenfatik sistemde gelişen kongenital anormallikler, kalp yetmezlikleri ya da konstrüktif perikarditis gibi nedenlerle ortaya çıkar.

PKE'nin nedenleri
PKE'nin başlıca nedenleri erişkin köpeklerde intestinal lenfanjiektazi, yangısal bağırsak hastalığı (IBD) sindirim kanalı lenfomaları (LSA) ve histoplazmozis gibi fungal enfeksiyonlardır. Diğer nedenler, sindirim kanalı ülser ve erozyonları, intestinal kriptleri şiddetli etkileyen hastalıklar, antibiyotiğe yanıt veren enteropati ve parazitlerdir. Genç köpeklerde daha az görülen PKE'lere parazitler ve invajinasyon neden olur.
Kedilerde PKE'nin en önemli nedenleri IBD ve sindirim kanalı lenfomalarıdır.

Klinik ve laboratuvar bulgular

- PKE'li hastalarda genellikle kilo kaybı vardır. Tipik kronik ince bağırsak ishali belirtileri gösterirler, ishal aralıklıdır, tabloya genellikle kusma eşlik eder.
- İshal atakları sırasında belirgin bir protein kaybı şekillenir.
- Hipoalbümineminin şiddetli olduğu olgularda;

  Ödem, asites ya da PKE ile ilişkili olarak gelişen pleural efüzyonun neden olduğu solunum güçlüğü bazen tek belirti olabilir.

  Ödem ve asites gellikle serum albümin seviyesi < 1.0 g/dl olduğunda ortaya çıkar. Ancak kapiller hipertansiyon ya da vaskülitis'in şekillendiği durumlarda albümin seviyesinin yukarıda belirtildiği kadar düşmüş olması beklenilmeyebilir.
- Ayrıca asıl hastalık ile ilgili klinik belirtiler de şekillenir.
- PLE'nin hafif formunda hemogram ve biyokimyasal parametrelerde hipoalbuminemi ve hipoproteinemi dışında önemli bir değişiklik olmaz.
- Şiddetli olgularda hipoproteinemiye ek olarak lenfopeni, hipokalsemi, hipomagnezemi, hipokolesterolemi, karaciğer enzimlerinde artış, proteinüri, antitrombin seviyesinde azalma ya da elektrolit anormallikleri görülür.

Tanı
Hastalarda ayrıntılı bir tanı çalışması yapmak önemlidir. Muayene sırasında hidrasyon durumuna özellikle dikkat edilmeli, gastrointestinal kanal ve abdomen palpe edilmeli ve olabildiğince ayrıntılı irdelenmelidir.
Tanı çalışmaları sırasında öncelikle, ayırıcı tanı listesinde yer alan hastalıklar, hastanın yaşı, ırkı, bulunduğu coğrafya temelinde irdelenir.

PKE'li genç hayvanlarda

- enfeksiyöz ve paraziter nedenlerin,

PKE'li orta yaşlı ve yaşlı hayvanlarda

- neoplazi ve metabolik nedenlerin daha yaygın olabileceği dikkate alınmalı,
- > 6-yaşlı kedilerde tiroid palpe edilmelidir.

İshalin lokalizasyonu yapılırken ince bağırsak ishallerinde genellikle kilo kaybı olduğu ve dışkı hacminin fazla olduğu anımsanmalı, iştah değişimleri, flatus, abdominal huzursuzluk, asites ve ödem gibi belirtilerin ince bağırsak ishallerinde daha yaygın olduğu ve normalize edilmesinin daha güç olduğu dikkate alınmalıdır.

Hipoalbuminemi durumunda;

- Öncelikli olarak esansiyel olan hipoalbuminemiye neden olan karaciğer hastalıkları ve protein kayıplı nefropatilerin (PKN) eliminasyonu gereklidir.

- Karaciğer hastalıklarının tanısı açısından; tam bir kan muayenesi yapılması, serum biyokimyasal profil ve serum açlık/tokluk safra asitleri seviyesinin belirlenmesi çok önemlidir. Ek olarak serum amonyak seviyesinin belirlenmesi de tanıya destek olur.
- Protein kayıplı nefropatilerin eliminasyonu için, tam bir kan muayenesi ve serum biyokimyasal profilin belirlenmesinin yanı sıra idrar protein/kreatinin oranının saptanması da önem taşır. Proteinüri rutin idrar muayenesi sırasında saptanabilir ise de protein kaybının önemi ve derecesinin belirlenmesinde idrar protein/kreatinin oranının belirlenmesi gereklidir.
- PKE'li köpeklerde hipokolesterolemi de yaygındır, hipokolesterolemi daha çok lenfanjiektezi'li hastalarda görülür ve olasılıkla şilomikron transportundaki hata ile ilişkili olarak şekillenen yağ malabsorbsiyonundan kaynaklanır.

PKE'li hastalarda sık karşılaşılan diğer laboratuvar anormallikleri; lenfopeni, hipokolesterolemi, hipomagnezemi ve hipokalsemidir.

Hipokalsemi daha çok azalan serum albümin seviyesinin bir yansıması olarak değerlendirilebilir. Bu anlamda diğer hastalıkların seyri sırasında da karşılaşılabilir.

Tanı çalışmaları sırasında gastrointestinal kanala kan sızıp sızmadığının belirlenmesi için dışkıda gizli kan bakılması yararlı olur.

Serum kobalamin ve folat seviyelerinin belirlenmesi problemin lokalizasyonunun belirlenmesi ve tedavinin yönlendirilmesi açısından yararlıdır.

Dolaşımdaki folat ve kobalamin seviyelerinin belirlenmesinden önce hastada egzokrin pankreas yetersizliği olmadığı, gıdai destek almadığı ve parenteral uygulama yapılmadığı kesinleştirilmelidir.

Kedilerde folat konsantrasyonundaki düşmenin nedeni genellikle intestinal lenfomadır (< 9ng/ml)

Tanı çalışmaları sırasında hastalığın klinik şiddetinin **klinik hastalık aktivite indeksi** (aktivitesi, iştahı, kusma ve ishalin sıklığı, kilo kaybı /Jergens 2003) belirlenerek olabildiğince somut hale getirilmesi prognostik yaklaşım ve tedavinin doğru yönlendirilmesi açısından önemlidir.
Hastalığın aktivite durumu ve aktif şiddetinin doğru değerlendirilebilmesi için, C-reaktif protein (CRP) seviyeleri de klinik hastalık aktivite indeksi ile birlikte değerlendirilmelidir. Yapılan çalışmalarda parametreler arasında bir korelasyon olduğu ortaya konulmuş ve klinik hastalık şiddetinin sistemik yangısal yanıt ile ilgili olduğu anlamını taşıdığı görüşüne varılmıştır.

PKE'nin tanısında klasik "altın anahtar" 51Cr-albumin klirensidir. Normal olarak işaretli albümin GI kanala sızdıktan sanra sindirim enzimleri tarafından yıkımlanır ancak krom ile işaretlenmiş olan albümin reabsorbe edilemez ve dışkı ile atılır. Test işaretlenmiş 51Cr-albumin ya da sadece 51Cr'nin uygulanması ile gerçekleştirilir, ikinci durumda albümin 51 Cr ile in vivo olarak işaretlenir. Birkaç gün boyunca toplanan dışkıdaki radyoaktivite seviyesinin belirlenmesi intestinal kaybı gösterir. Test PKE'nin tanısında son derece güvenilir olmakla birlikte henüz rutin klinik kullanımı söz konusu değildir.

İnsanlarda fekal α1-proteinaz inhibitör (α_1-PI) klirensinin belirlenmesi de PKE'nin tanısında kullanılan güvenilir bir yöntemdir. Alfa$_1$-proteinaz inhibitörü albümine benzer moleküler ağırlıkta olup, vasküler boşluk, intersellüler alan ve lenf sıvısında bulunur. Bu anlamda, α_1-PI, GI kanala albümin ile birlikte sızar ancak sindirim proteazlarını inhibe eden geniş spektrumlu etkisi nedeniyle buradaki proteolitik enzimler tarafından yıkımlanmaz ve dışkı ile bozulmaksızın atılır. Köpeklerde dışkı α_1-PI seviyesini ölçen bir test geliştirilmiştir. Yapılan bir çalışmada köpeklerde artan fekal 51 Cr ekskresyonunun artan fekal α_1-PI konsantrasyonları ile ilişkili olduğu gösterilmiştir.
Kronik ishalli hastalarda direkt radyografi çok belirleyici değildir. Kısmi tıkanıklık olup olmadığı, geçiş süresi gibi konuların belirlenmesi açısından kontrast radyografi değerlendirilmelidir.
İnvajinasyon, kitleler ve yabancı cisimlerin varlığı, bağırsak duvarının kalınlaşması gibi sorunların belirlenmesinde de ultrasonografik değerlendirme yararlı olabilir. Radyografi ve ultrasonografi sonuçları endoskopik biyopsi uygulaması ya da laparatomi için ön fikir verir. Diffüz lezyonlar için endoskopik muayene yeterli olurken, fokal lezyonlarda biyopsi hatta laparoskopi uygulanması gerekir.
En kesin tanı aracı histopatolojidir.

Anestezi öncesi hastalara hetastarch ya da plazma uygulanarak anestezik problemlerin ortaya çıkması ya da hipotansiyon oluşması riski minimuma indirgenmelidir.

Tedavi
Tedaviyi hastalığın klinik şiddeti, yapısı ve histopatolojik lezyonların şiddeti ile hipoalbümineminin varlığı yönlendirir.

PKE'li hastaların tedavisinde bizi zorlayan en önemli sorunlar;

- Hipoproteineminin şiddeti ve ilişkili morbidite olasılığı
- Özellikle hem ödemli hem de dehidre olan hastalarda sıvı birikimleri (ödem ve efüzyonlar gibi) ve dehidrasyonun tedavisi
- Önemli elektrolit dengesizlikleri

- Yetersiz beslenme ve gastrointestinal disfonksiyon ile ilişkili olarak ortaya çıkan diğer problemler ve komplikasyonlar ve hiperkoagülasyon'dur.

Sıvı dengesizlikleri ve hipoalbümineminin tedavisi

Kolloidler

- Kolloidler damar boşluğunda kalan büyük moleküllerdir ve plazma sıvısını tutarlar. Uygulanan kolloid sıvıların hemen tümü damar boşluğunda kaldığı için damar içi hacmi arttırmak amacı ile az miktarda uygulama yeterli olur. Bu nedenle kolloidler hemodilusyon, hipoproteinemi, ödem ve sıvı birikimine pek yol açmazlar. Kolloid içeren sıvılar aynı zamanda intrasellüler ve interstisyel boşluklardan sıvı çekerek de plazma hacmini arttırırlar.
- Bilinen en fizyolojik kolloid plazmadır. Albümin içerir ve onkotik basıncı arttırır. Süregiden protein kayıplarında plazma uygulaması ile istenilen albümin seviyesine ulaşılması sağlanılamayabilir.
- Taze ya da taze iken dondurulmuş plazma aynı zamanda bir antitrombin kaynağıdır. Antitrombin (AT III) genellikle karaciğer problemleri, damariçi dissemine koagülasyon (DIC) ya da PKE ve PKN'lerin seyri sırasında azalır. Bu durum trombozlara ya da pıhtılaşma faktörlerinin sürekli olarak tüketilmesine yol açar.
- Hetastarch (hydroxyethylstarch) pıhtılaşma faktörlerine gereksinim duyulmayan hastalar için plazmaya ucuz ve etkin bir alternatiftir. Hipovolemi durumunda 5-10 dakikada, 5–10 ml/kg dozda bolus uygulama yapılır ya da 10–20 ml/kg/gün dozunda sürekli infüzyon tarzında uygulanır. Kalp yetmezliklerinde kullanımı kontrendikedir.
- Protein kaynağı olması anlamında alternatif olarak total parenteral besleme (TPB) uygulanabilir. Bazı olgularda kısmi periferal besleme ile gerekli olan kalorinin %50'si intravenöz yolla sağlanırken, kalan kısmın enteral besleme yolu ile karşılanması ile kombine tedavi uygulanır.
- İnsan albümini operasyon öncesi gibi kısa süren gereksinimler için kullanılabilmekle birlikte yabancı bir protein olması nedeni ile şiddetli reaksiyonlar şekillenebilir bu anlamda tekrarlanması uygun değildir.

Sıvı birikiminin tedavisi

- Asites ya da pleural sıvı birikiminin solunumu güçleştirdiği durumlarda sıvının elle direkt olarak drene edilmesi gerekir. Ancak drenajdan çok kısa bir süre sonra sıvı tekrar toplanacaktır. Drenajın sık tekrarlanması da aşırı sıvı kaybı nedeni ile dehidrasyon ve hipovolemiye yol açar aynı zamanda sekonder bakteriyel peritonitis ve pleuritis oluşturma riski de söz konusudur.
- Diüretikler (spironolactone / furosemide) PKE'li köpeklerde iyi çalışmaz. Herşeye rağmen şiddetli sıvı birikimi durumunda, spironolactone tek başına ya da furosemid ile birlikte denenebilir. Potansiyel dehidrasyona dikkat edilmelidir. Spironolactone: 2 mg/kg dozda, 8-12 saatte bir, oral yolla uygulanabilir, tedaviye 2 mg/kg dozda furosemid 8-12 saatte bir kez eklenir.
-

Antimikrobiyeller

- Tylosin ile 21 gün boyunca 10mg/kg dozda günde 3 kez, ağız yolu ile uygulama, metronidazol (15mg/kg, PO, günde iki kez) ya da oksitetrasiklin (10-20mg/kg, PO, günde 3 kez) uygulamaları aşırı bakteriyel üremeyi önler. Bu tedavinin başarılı olmadığı orta derecede ya da şiddetli infiltrasyonu olan hastalarda diyet ve antibiyotik tedavisiyle birlikte immunosupresif tedavi uygulanmalıdır.

Anti-inflamatuvar ve immunosupresif tedavi

- Oral prednizolon (1-2mg/kg PO, günde iki kez) başlangıç uygulaması için uygun bir seçimdir. Genellikle immunosupresif dozda 2-3 hafta kullanılır ve doz %50 azaltılır. 2-3 hafta sonra günaşırı uygulamaya geçilir. Klinik yanıt zayıf ise ya da yan etkiler rahatsız edici boyutta ise azathioprine (2 mg/kg po, 24-48 saatte bir) ya da siklosporin (5 mg/kg po, 12-24 saatte bir , tedaviye eklenir)
- Kediler azathioprine hassas oldukları için kullanmamaya özen gösterilmelidir, (dozu 0.3mg/kg'dır, günde bir kez per os uygulanır). Klorambusil (2mg/kedi haftada 2-3 kez) uygulamasının başarılı olduğu konusunda bildirimler mevcuttur.
- İmmunosupresif uygulamalar yapılırken 2-4 haftada bir lökosit sayımı yapılmalıdır.
- Metronidazol (15mg/kg PO günde iki kez 10-14 gün uygulanır, sonra günde 1 kez 10-14 gün devam edilir) kortikosteroidlerle birlikte kullanılabilir, hem antibakteriyel hem de immunomodulatör etkiye sahiptir.
- Hastadaki klinik belirtiler 2-3 ayda gerilemeye başladıktan sonra immunosupresif tedavi derece derece geri çekilir. Belirtilerin tekrarlaması durumunda belirtiler gerileyinceye kadar ilaç tekrar günlük olarak uygulanır.
- Tedaviye yanıt alınamayan hastalarda lenfoma (lenfoma) olasılığı dikkate alınmalıdır.
- Budesonide insanlarda IBD'nin tedavisinde kullanılır ancak yan etkileri çok fazladır.
- Octreotide insanlarda intestinal lenfanjiektazinin tedavisinde etkilidir. Ancak veteriner hekimliğindeki kullanımı henüz literatürel

olarak desteklenmemiştir. PKE'li köpeklerde etkili olduğuna dair bildirimler mevcut olmakla birlikte rutin olarak kullanılması için daha fazla çalışmaya gereksinim vardır. İntestinal kan akımını yavaşlatıp trigliserit absorbsiyonunu inhibe ederek ve lenf akımını azaltarak etkili olur.

- LKE'li köpek ve kedilerde uygulanan standart tedaviye olumlu yanıt alınamamasının en önemli nedenlerinden birisi lenfomadır. Köpeklerde lenfomanın prognozu oldukça kötüdür ve tedaviye yanıt almak çok güçtür. Kedilerde ise prognoz daha iyidir ve kombine kemoterapiye (klorambusil ve prednizolon) daha fazla yanıt alınır.

Komplikasyonların tedavisi

- PKE'li hastalar antitrombin III kaybedebilecekleri için hiperkoagülasyon riski mevcuttur. Bazı olgularda bir tombosit agregasyon inhibitörü gerekebilir.
- Şiddetle etkilenen hastalarda ya da trombozun varlığı belirlendiğinde antikoagülan enoxaparin 1 mg/kg SC 8–12 saatte bir) ve/ ya da antitrombotik tedavi (düşük doz asprin 0.5–1.0 mg/kg PO 24 saatte bir ya da clopidogrel 1–3 mg/kg PO 24 saatte bir) uygulanır.
- Genellikle kalsiyum , mağnezyum ve yağda eriyen vitaminlerin takviyesi gereklidir. Kobalamin seviyesinin düşük olması durumunda siyanokobalamin köpeklerde, haftada bir kez 4-6 hafta uygulanır (250 ug).

Gıdai destek

Düşük yağlı, sindirilebilirliği yüksek diyetlerle beslenmelidirler. Hidrolize protein diyetleri, şiddetli gastrointestinal problemlerin varlığında bile kolayca absorbe edildiği için PKE'li hastalarda tedaviye önemli destek sağlar. Uzun süren gıdai destekler için elemental diyetlere amino asit katkısı (örneğin aminosyn %8,5) yapılarak diyete ilave protein katkısı sağlanmalıdır.

Lenfanjiektazili köpeklerde hidrolize, elemental ve polimerik diyetlerin kullanılması ile uzun süre gıdai bakım sağlanabilir.

Kaynaklar

Allenspach K, Rufenacht S, Sauter S, et al. Pharmacokinetics and clinical efficacy of cyclosporine treatment of dogs with steroid-refractory Yangısal barsak hastalığı. *J Vet Intern Med* 2006;20:239-244.

Baez JL, et al. Radiographic, ultrasonographic, and endoscopic findings in cats with Yangısal barsak hastalığı of the stomach and small intestine: 33 cases (1990–1997). J Am Vet Med Assoc. 1999;215:349–354.

Fondacaro JV, et al. Feline gastroİntestinal lenfoma: 67 cases (1988–1996). Eur J Comp Gastroenterol. 1999;4:5–11.

German AJ, Hall EJ, Day MJ. Immune cell populations within the duodenal mucosa of dogs with enteropathies. J Vet Intern Med2001;15:14-25.

Hart JR, SE, Patnaik AK, Garvey MS. Lymphocytic-plasmacytic enterocolitis in cats: 60 cases (1988–1990). J Am Anim Hosp Assoc. 1994;30:505–514.

Janeczko, et al. The relationship of mucosal bacteria to duodenal histopathology, cytokine mRNA, and clinical disease activity in cats with Yangısal barsak hastalığı. Vet Microbiol. 2008;128(1–2):178–193.

Jergens AE, Moore FM, Haynes JS, Miles KG. Idiopathic Yangısal barsak hastalığı in dogs and cats: 84 cases (1987–1990). J Am Vet Med Assoc. 1992;201:1603–1608.

Jergens AE. Feline Yangısal barsak hastalığı - current perspectives on etiopathogenesis and therapy. J Feline Med Surg. 2002;4:175–178.

Kimmel SE, Waddell LS, Michel KE. Hypomagnesemia and hypocalcemia associated with protein-losing enteropathy in Yorkshire terriers: five cases (1992-1998). J Am Vet Med Assoc 2000;217:703-706.

Kiselow MA, et al. Outcome of cats with low-grade lymphocytic lenfoma: 41 cases (1995–2005). J Am Vet Med Assoc.2008;232(3):405–410.

Landzberg BR, Pochapin MB. Protein-losing enteropathy and gastropathy. Curr Treat Options Gastroenterol.2001;4:39–49. doi: 10.1007/s11938-001-0045-z. [PubMed]

Littman MP, Dambach DM, Vaden SL, et al. Familial protein-losing enteropathy and protein-losing nephropathy in Soft Coated Wheaten Terriers: 222 cases (1983-1997). J Vet Intern Med 2000;14:68-80

Mac Lachlan NJ, Breidtschwerdt EB, Chamber JM. Gastroenteritis of Basenji dogs. Veterinary Pathology 1988;25:36-41.

Proujansky R. Protein-losing enteropathy. In: Walker J, editor. Pediatric gastroİntestinal disease. 3. Hamilton: BC Becker; 2000. pp. 89–95.

Ruaux CG, Steiner JM, Williams DA. Early biochemical and clinical responses to cobalamin supPKEmentation in cats with signs of gastroİntestinal disease and severe hypocobalaminemia. J Vet Intern Med. 2005;19(2):155–160.

Ruaux CG, Steiner JM, Williams DA. Metabolism of amino acids in cats with severe cobalamin deficiency. Am J Vet Res. 2001;62(12):1852–1858.

Simpson KW, et al. Subnormal concentrations of serum cobalamin (vitamin B_{12}) in cats with gastroİntestinal disease. J Vet Intern Med. 2001;15:26–32.

Spohr A, Koch J, Jensen AL. Ultrasonographic findings in a basenji with immuno-proliferative enteropathy. J Small Anim Pract1995;36:79-82.

Waly NE, et al. Immune cell populations in the duodenal mucosa of cats with IBD hastalığı. J Vet Intern Med.2004;18:816–825

Protein Losing Enteropathy; Recent Diagnostic and Therapeutic Approach to Difficult Cases.

Nilüfer AYTUG
Near East University Faculty of Veterinary Medicine, Cyrus

Protein-losing enteropathy (PLE) is a common clinical problem characterized by the loss of excess proteins, from the gastrointestinal tract. Although hypoalbuminemi and hypoglobulinemi usually occur together, the concentration of globulins can vary with PLE.
PLE occurs in association with several gastrointestinal disorders as intestinal lymphangiectasia, lymphoma and inflammatory bowel disease

Breed predisposition
Certain breeds are more likely to develop protein losing enteropathy than others.

- Yorkshire Terriers have been found to have a 10-times higher incidence of PLE as compared to other breeds.
- Soft-Coated Wheaten Terriers have been described to develop a familial form of PLE and/or PLN.
- Shar Peis are another breed where PLE has been frequently diagnosed.
- Basenjis have been described to develop a so-called immunoproliferative inflammatory bowel disease (IBD)

Pathogenesis
Normally, protein loss through the gut does not significantly contribute to the albumin catabolism, once plasma proteins pass into the gastrointestinal tract, they are degraded rapidly to amino acids and reabsorbed into the portal circulation. Enteric loss of albumin is only 10% of the normal turnover; but in patients with PLE, the enteric albumin loss can be increased up to 60% of the total albumin pool.

The increase in intestinal leakage of plasma proteins occurs via following mechanisms:

- Mucosal injury with or without erosions/ulcerations, resulting in increased mucosal permeability, as in inflammatory bowel disease (IBD)
- Increased lymphatic pressure in the gut due to granulomatous or neoplastic involvement of the lymphatic system or
- After dilated lymph vessels leak protein via the surface epithelium into the gut. This can occur in intestinal lymphangiectasia, congenital abnormalities of the lymphatic system, or disorders of venous stasis such as congestive heart failure or constrictive pericarditis.

Causes of PLE
The major causes of PLE in adult dogs tend to be intestinal lymphangiectasia, inflammatory bowel disease (IBD), alimentary tract lymphoma (LSA), and fungal infections (i.e., histoplasmosis). Other causes include alimentary tract ulceration/erosion, severe disease of intestinal crypts, antibiotic-responsive enteropathy, and parasites. The major causes of PLE in juvenile dogs tend to be parasites and chronic intussusception. Cats with PLE usually have IBD or alimentary tract lymphoma.

Clinical signs and laboratory abnormalities

- Animals with PLE usually exhibit signs of weight loss. There may be typical clinical signs of chronic intermittent small bowel diarrhea with possible vomiting.
- Significant intestinal protein loss and hypoalbuminemia may also occcur without obvious diarrheic episodes If hypoalbuminemia is severe;

  Edema, ascites, or dyspnea due to pleural effusion may be seen and maybe the only clinical signs the patient is presented for.

  Edema and ascites generally develop when serum albumin concentration falls below 1.0 g/dl, but may occur at higher albumin concentrations if there is concomitant capillary hypertension or vasculitis.
- Signs that are related to the underlying disease process may also be present.
- In severe PLE, a variety of abnormalities may be observed in addition to hypoproteinemia, including lymphopenia, hypocalcemia, hypomagnesemia, hypocholesterolemia, and variously, elevated liver enzymes, proteinuria, reduced levels of antithrombin, or abnormalities in electrolyte concentrations.
-

Diagnosis
In any case, it is important to perform a thorough workup for these dogs and cats Particular attention should be paid to hydration status and examination and palpation of as much of the gastrointestinal tract and abdomen as possible.

The diagnostic workup can begin by adjusting the differentials list of PLE based on the breed and age of the dog.

- Infectious and parasitic diseases are common in young animals
- Neoplasia and metabolic disorders are more common in middle aged to older animals.
- The thyroid gland should be palpated in cats > 6-year-old.
- Certain conditions appear more common in certain breeds e.g., IBD in Siamese.

Small bowel diarrhea is generally associated with weight loss and large stool volume. Failure to thrive, changes in appetite, borborygmi, flatus, abdominal discomfort,

ascites and oedema are also more common with small than large bowel diarrhea.

In case of hypoalbuminaemia,

- It is essential to exclude other causes of hypoalbuminaemia, such as protein losing nephropathy (PLN) or liver failure.
- A CBC, serum chemistry profile, and serum pre- and postprandial bile acid concentrations are useful to evaluate the patient for possible hepatic failure. Analysis of serum ammonia levels is also reasonable, but may not be routinely available.
- A urine protein-creatinine ratio is used to exclude protein-losing nephropathy (PLN). Proteinuria due to glomerular protein leakage can be documented on a routine urinalysis, but the degree and significance of protein loss must be determined by performing a urine protein to creatinine (UPC) ratio.
-

Other common laboratory abnormalities consistent with PLE include lymphopenia, hypocholesterolemia, hypomagnesemia, and hypocalcemia.

Hypocalcemia is primarily a reflection of the decreased serum albumin and thus maybe seen in other diseases that are associated with hypoalbuminemia.

Finally, a fecal occult blood test helps to exclude subclinical blood loss into the GI tract.

Measurement of serum cobalamin and folate can be performed to evaluate disease severity, aid localization of intestinal disease, and to determine if supplementation is required.

Serum concentrations of cobalamin were particularly low in cats with intestinal lymphoma, 3/5 of which also had subnormal serum concentrations of folate (< 9ng/ml).

The clinical severity of intestinal disease can be quantified by determining the clinical disease activity index (attitude activity, appetite, vomiting, stool consistency, stool frequency, weight loss) (Jergens 2003).
Measurement of serum C- reactive protein (has been shown to correlate with clinical disease activity (CIBDAI), in some but not all studies, and implies that severe clinical disease is accompanied by a systemic inflammatory response (Jergens 2003). Measurement of clinical disease activity or CRP can also serve as a baseline for determining the response to treatment.

The classical gold standard for diagnosis of PLE is 51Cr-albumin clearance.4 The labeled albumin lost into the GI tract is degraded by digestive enzymes, but the chromium label is not reabsorbed and is excreted in feces. The test can be performed by administration of labeled 51Cr-albumin or by administration of the 51Cr label alone, which leads to in vivo labeling of albumin. Quantification of radioactivity in feces collected over several days provides an index of gastrointestinal protein loss. While this test is fairly reliable in diagnosing PLE it is impractical for routine clinical use.

Estimation of fecal α1-proteinase inhibitor clearance has been shown to be a reliable method to diagnose PLE in human patients. Alpha$_1$-proteinase inhibitor has a molecular weight similar to that of albumin, and is present in the vascular space, in the intercellular space, and in lymph. Thus, α_1-PI and albumin are lost into the gastrointestinal tract together. Unlike albumin, α_1-PI is not degraded by proteolytic enzymes in the gastrointestinal lumen because of its broad spectrum inhibition of digestive proteases and is passed in feces essentially intact. An ELISA for the quantification of canine α_1-PI in feces has recently been developed and validated. In a recent study dogs with increased fecal 51Cr excretion also showed increased fecal α_1-PI concentrations.

Survey abdominal radiographs are low yield in patients with chronic diarrhea. Contrast radiography is useful in evaluating partial obstruction and transit time/ gut length.

Ultrasound is useful for detecting intestinal lesions such as intussusceptions, masses and foreign bodies, and for assessing intestinal wall thickness. The results of radiography and ultrasound provide a rational basis for selecting endoscopic biopsy or a laparotomy. Normal or diffusely thickened intestines can initially be evaluated endoscopically while focal lesions usually require guided aspiration or laparotomy.

The most direct route to a diagnosis in cases of PLE is histopathology.

Risk of hypotension and other anesthetic problems may be minimized by plasma transfusion or administration of hetastarch prior to anesthesia.

Tedavi
The clinical severity of disease, nature and severity of histopathological lesions, and the presence or absence of hypoalbuminemia guides treatment.

The main challenges encountered in managing dogs with PLE

- The severe hypoproteinemia and the associated morbidity.

- Managing fluid imbalances, fluid accumulations in dehydrated edematous patients.
- Significant electrolyte
- Additional problems and complications relate to their malnourished state, issues related to gastrointestinal dysfunction (e.g., malabsorption, dysmotility) and their hypercoagulable state.

Managing fluid imbalancesand hypoproteinemia

Colloids

- Colloids are large molecules that remain in the vascular space and 'hold on' to plasma water. Since almost all of administered colloid fluid stays in the vascular compartment, smaller fluid volumes are necessary to expand vascular volume. Colloids are therefore less likely to cause haemodilution, hypoproteinaemia, oedema and fluid overload. Fluids containing colloids will also draw water out of both the intracellular and interstitial spaces to expand plasma volume. This is beneficial in hypovolaemia or oedema states.
- Plasma is the most physiological colloid. It contains albumin, which exerts oncotic pressure. In patients with ongoing loss of protein , it is difficult to give enough plasma to appreciably raise plasma albumin.
- Fresh or fresh frozen plasma is also a source of antithrombin. Levels of antithrombin(AT III) are often depleted in patients with liver failure, disseminated intravascular coagulation (DIC) or protein-losing nephro/enteropathy, and this can lead to thrombosis or continued consumption of clotting factors.
- Hetastarch (hydroxyethylstarch) is an excellent, cost-effective alternative to plasma for patients that do not need clotting factors.Hetastarch is given in boluses of 5–10 ml/kg over 5–10 minutes for hypovolaemia, or given as a continuous rate infusion (CRI) of 10–20 ml/kg/day. Hetastarch may cause restlessness and salivation in some cats.
- Alternatively, total parenteral nutrition (TPN) may be necessary to provide a source of protein and energy, as well as to improve oncotic pressure. In some cases, combination therapy using partial peripheral nutrition (PPN) to supply 50% of the calories intravenously and enteral nutrition to supply the remainder of calories via the GI tract is utilized. q
- Human albümin is the best option in the short-term when clinical signs are severe, or shortly before a surgical procedure is planned. As this is a foreign protein, severe reactions are possible and repeated administration is contraindicated.

Managing the fluid accumulation

- If ascites or pleural fluid is interfering with respirations or causing discomfort, manual draining may be necessary. Unfortunately, unless effective specific therapy is used, the fluid tends to come back shortly after drainage. Repeated body cavity drainage might result in dehydration and hypovolaemia due to excessive fluid loss, and also carries a significant risk of causing secondary bacterial pleuritis or peritonitis.
- Diuretics (spironolactone / furosemide) don't work well in dogs with PLE. Nonetheless, in cases with severe effusion, spironolactone can be tried, sometimes combined with furosemide. Be aware of the potential to dehydrate the patient. Spironolactone: 2 mg/kg PO q 8-12 h. Add furosemide at 2 mg/kg PO q 8-12 h.

Antimicrobials

- A therapeutic trial (21days) with Tylosin (10mg/kg PO TID), metronidazole (15mg/kg PO BID) or oxytetracycline (10-20mg/kg PO TID) for small intestinal bacterial overgrowth may be warranted. In patients who fail this trial and those with moderate to severe infiltrates, or hypoproteinemia the administration of immunosuppressive agents along with diet and antibiotic therapy, is often required to get a response.

Anti-inflammatory and Immunosuppressive Therapy

- Oral prednisone (1-2mg/kg PO BID) is the initial drug of choice. It is usually administered at an immunosuppressive dose for 2-3 wks and then decreased by 50% every 2-3wks and then continued on an alternate day basis for 2-3 months. If clinical response is poor or the adverse effects of prednisone predominate azathioprine (2 mg/kg po q24-48 h) or cyclosporine (5 mg/kg po q12-24h)
- Cats are more sensitive to azathioprine and it is rarely used (the dose is 0.3mg/kg PO SID). Chlorambucil (2mg/cat 2-3 times a week) is the author's second drug of choice in cats after prednisone (5mg/cat BID). The white cell count should be monitored every 2-4wks when azathioprine or chlorambucil are being given.
- Metronidazole (15mg/kg PO BID 10-14d then SID 10-14d) can also be used in conjunction with corticosteroids and has effects on bacteria and the immune system.
- Once a patient has had 2-3 months remission from signs it may be possible to gradually withdraw immunosuppressive therapy. If signs recur daily medication is continued until signs resolve then gradually reduced. In patients who respond poorly to therapy or relapse after an initial response, lymphosarcoma should be ruled out.

- Budesonide is used in human IBD when side effects are problematic, but is rarely necessary in cats and is not licensed.
- Budesonide is largely eliminated by first pass metabolism in the liver. It is typically administered orally at 1 mg/cat, once to twice daily. The main reason for using this drug is the patient that responds to steroids but cannot tolerate the side effects of the steroids (e.g., the diabetic cat whose intestinal disease responds best to prednisolone). Hyperadrenocorticism is still possible.
- Octreotide has been successfully used to treat IL in humans, but its use has not yet been reported in the veterinary literature. Anecdotal reports suggest that octreotide may be beneficial in some dogs with PLE, but further studies are needed before its routine use in dogs with PLE can be recommended. The mechanism of action involves reduction of intestinal blood flow, inhibition of triglyceride absorption, and reduction of lymph flow.
- Canine gastrointestinal LSA is a severe disease that is poorly responsive to treatment and carries a poor to grave prognosis.[11] Feline lymphocytic gastrointestinal LSA has a much better prognosis with chemotherapy (combination therapy with prednisolone and chlorambucil) than feline lymphoblastic gastrointestinal LSA.

Adressing complications

- Patients with PLE may also lose antithrombin III and might be at risk for hypercoagulability. A platelet aggregation inhibitor may be needed in rare instances. In severely affected cases or when thrombosis is documented, anticoagulation (enoxaparin at 1 mg/kg SQ q 8–12 hrs) and/or antithrombotic therapy (low-dose aspirin at 0.5–1.0 mg/kg PO q 24 hrs or clopidogrel at 1–3 mg/kg PO q 24 hrs) is indicated.
- Supplementation with calcium, magnesium and fat-soluble vitamins is often required, and should be used in cases where dietary therapy alone does not correct the imbalances. Serum cobalamin levels should also be measured, as cobalamin levels often decrease in animals with severe GI disease weekly injections of cyanocobalamin (250 ug) for 4-6 week is required.

Dietary management:

- Hıghly digestible diets may be used, however, in many cases, these diets are not low enough in fat to be effective. Finally, the newer hydrolyzed diets may be good choices for PLE patients, as they are highly digestible, low fat, and contain proteins in hydrolyzed form which is easily absorbed, even in the presence of significant GI disease.

Köpek ve Kedilerde Stresin Tanımlanması, Davranışsal Etkileri ve Yönetimi

Ebru YALÇIN
Uludağ Üniversitesi Veteriner Fakültesi
İç Hastalıkları AD Öğretim Üyesi

Stres ve strese karşı verilen cevaplar, yıllarca beşeri ve veteriner hekimlerin ilgisini çekmiştir. Stresin az miktarda ve geçici olanı canlıyı hayatta ve aktif tutmayı sağlarken kronik olması bazı dezavantajları beraberinde getirir.

Kedi ve köpeklerde stres, sahipleri ya da çevre şartları nedeni ile oluşabilir.

- Sahipleri ile ilgili faktörler: Aşırı baskıcı, ısrarcı tutumlar, komutlarda tutarsızlık, hiç ilgilenmeme ya da aşırı sevgi gösterme ve gereksiz heyecanlandırma
- Çevresel şartlar: Hospitalizasyon, kafese kapatılma, fiziksel travma, rutinin değişimi, sert ve gereksiz eğitim yöntemleri, gürültülü ve kalabalık ortam, yeterli uyku ve dinlenme zamanının olmaması, yetersiz gıda ve su verilmesi…

Köpek ve kediler strese otonom sinir sistemleri ile reaksiyon verirler, bu durum nöroendokrin sistemi ve davranışları değiştirir. Tahmin edilmeyen durumlar ve ortaya çıkan stresli olaylara karşı ilk tepki hipotalamus-hipofiz-adrenokortikal aksisin (HPA) uyarılmasıdır. Salgılanan beta endorfin analjeziyi sağlar fakat adrenal orijinli epinefrin ve kortikosteroidler hastalıklara karşı direnci değiştirir. Stres, sempatik stimulasyon yaratarak hipotalamus ve adrenal bezleri aşırı şekilde uyarır. Bu durum da hastalıklara karşı direncin azalmasına yol açar. Strese karşı verilen davranışsal değişiklikler çok çeşitli olabilir ve bunlar da kedi ve köpeklerde birçok davranış problemlerine yol açabilir.

Stresin tayini için dikkatli bir inspeksiyonla muayeneye başlanmalıdır. Hastanın klinik muayenesinde kalp ve solunum hızının artışı, tansiyonun yükselmesi gibi bulgular gözlenir.
Akut strese karşı köpeklerin verdikleri normal cevaplar, kaçınma, korumacı agresyon, saklanma, diğer insan ve hayvanlarla temas kurmaktan kaçınma, dikkat çekme davranışları, aktivitede azalma ya da artma, kazma, hızlı soluk alıp verme, salivasyon artışı, uygun olmayan yere idrar ve dışkı yapma, sürekli yürüme, pupillaların genişlemesi, aşırı havlama, vücudu yere paralel tutma, kulakların arkada tutulması, kuyruğun yere yakın tutulması ve iştahsızlık gibi davranışlar olabilir. Kedilerde konvülzyonlar, iştahsızlık, kusma, ishal, ülser, bronkospazm, agresyon, aşırı yalama ya da hiç yalanmama gibi birbirinden çok farklı semptomlarla karşılaşılabilinir.

Kronik strese karşı verilen cevaplar da sosyalleşmenin azalması, esneme, vücudu sallama, aşırı yalanma, dışkı yeme, vücudu yere yakın tutma ve havlama gibi davranışlar olabilir. Kedilerde ise iştahta azalma, aşırı yalanma, çevreye karşı ilgisizlik, uygun olmayan yere idrar yapma ve agresyon görülebilir (Resim 1).

Resim 1

Özetleyecek olursak, strese karşı verilen cevaplar 3 ana başlıkta toplanabilir.

a. Yalanma, temizlenme ve pika davranışları
b. Böğür emme, aşırı yalanma, kuyruk ısırma, aşırı havlama, polidipsi, polifaji gibi stereotipik hareketler
c. Bakışları sabitleme ve havayı ısırma gibi halusinasyon davranışları

Bu belirtiler dışında stresli durumlarda kortizol ve alfa amilaz seviyelerinde de artış gözlenir. Özellikle refahın simgesi durumunda olan kortizol seviyesi köpeklerin kan, serum, salya ve dışkıdan belirlenebilir. Bu parametreler dışında FSH, LH, PRL, testosteron, büyüme hormonu, prolaktin ve beta endorfinin de stresi tayin etmek için faydalı oldukları düşünülmektedir. Stresin zamanında saptanması ve önlem alınması birçok problemin oluşumunu engelleyebilecektir.

Stresi azaltma yöntemleri:

- **Stres yaratan durumlardan kaçınma:** Gereksiz heyecanlandırma, sert eğitimler, yer değişikliği, yeni bir hayvan edinme, tatile çıkma ve gürültülü ortamlardan uzak durma ilk aşama olabilir. Değişen duruma adaptasyon için yeterli zaman tanınması, cezadan kaçınılması ve ödüllendirme işleri kolaylaştırır. Kedilerin kendilerini güvende hissedebilecekleri küçük kutular ya da dar alanlar fayda sağlar. Özellikle veteriner kliniklerinde beyaz önlüğe karşı gelişen stres için klinik ortamı değiştirilmeli, gerekirse farklı renk önlükler kullanılmalıdır.
- **Duyarsızlaştırma:** Köpek ya da kedinin strese girdiği durumu yapay, kısa süreli ve düşük şiddette oluşturarak duruma tepki vermeyecek hale getirme çalışmaları yapılmalıdır. Hasta sahibi için oldukça uzun, sabır gerektiren bir deneyimdir ancak bazen tek başına bile etkili olabilir. Özellikle ayrılık kaygısı ve havai fişek, silah sesi gibi yüksek seslere karşı yapılacak duyarsızlaştırma çalışmaları çok etkilidir.

- **Kokusal uyaranlar:**

a. Feromonlar: Feromon, bireyler arasında iletişimi sağlamak, cinsel organların oluşumuna katkı sağlamak ve sosyal yaşam düzenine sahip canlılarda hiyerarşiyi sağlamak amacı ile salgılanan bir tür kimyasal maddedir. Köpek ve kediler için sentetik olanları evlerde ya da kliniklerde kullanılabilir. Köpekler için hazırlanmış 'DAP' (Resim 2), kediler için geliştirilen F_3 feromonu 'Feliway' (Resim 3) ve F_4 feromonu 'Felifriend' preparatlarının anksiyeteyi azalttığı, alışma sürecini kısalttığı, stres belirtilerini hafiflettiği bildirilmiştir.

Resim 2

Resim 3

b. Aromaterapi: Eski çağlardan beri, geleneksel tıpta, esansiyel yağ ile aroma terapinin fizyolojik ve psikolojik etkileri kanıtlanmıştır. Özellikle lavanta aromasının anksiyete veya mental stresi azaltmakta etkili olduğu bulunmuştur.

c. Pet Remedy: Pet Remedy'nin içinde bulunan esansiyel yağ karışımı bir nörotransmitter olan GABA (Gama amino bütirik asit) seviyesini yükselterek etki göstermektedir. İçeriğinde bulunan valerian (kedi otu), oğul otu, adaçayı ve fesleğen karışımının yeni durumlara adaptasyonu kolaylaştırdığı, stres belirtilerini azalttığı bildirilmiştir. Elektrikli difüzör ve oda spreyi formları bulunmaktadır (Resim 4).

Resim 4

- **Bitkisel takviyeler:** Ginkgo biloba, kava kava, passiflora ekstratı, St.John's worth özütü, kedi otu, kedi nanesi, melatonin ve antioksidanlar fayda sağlayabilir.

- **Gıda takviyeleri:**

a. Kazein: Alfa-S_1 kazein inek sütündeki en temel proteinlerden biridir. Bu proteini yapan peptidlerin opoid ve immun sistemleri de etkileyen güçlü biyolojik özelliklere sahip olduğu saptanmıştır. Alfa-S_1, kazeinin triptik hidrolizi sonucu ortaya çıkan dekapeptid ile ilgili çalışmalarda anksiyete üzerine selegilline benzer etki yarattığı bulunmuştur.

b. Kuru mamalar: Kuru mamaların içeriğine eklenen alfa kazozepin ve L-triptofanın korkunun, uykunun ve iştahın düzenlenmesinde önemli rol oynayan bir nörotransmiter olan serotoninin ön maddesidir.

- İşitsel uyaranlar: Klasik müziğin insanlar ve hayvanlardaki stres belirtilerini azalttığına yönelik birçok çalışma yapılmıştır. Klasik müziğin uyuma zamanını arttırdığı ve havlamayı azalttığı saptanırken, heavy metal müziğin stresi arttırdığı saptanmıştır.
- İnsan Teması: Özellikle barınak köpeklerinde yapılan çalışmalarda insanlarla temas eden köpeklerin temas edilmeyenlere göre daha düşük kortizol seviyelerine sahip oldukları ve adaptasyon sürecini hızlı geçirdikleri saptanmıştır. Kedi ve köpeklerin günde en az yarım saat sahibi ile birlikte oyun oynama ve egzersiz yapmaları birçok davranış probleminin oluşmasını önleyebilir.

· **Oyuncaklar:**

a. Mama topları: Kuru mamaların içine konulduğu ve gerek yeme hızını yavaşlatan gerekse sıkıntıyı hafifletme etkileri vardır. Egzersiz zamanını da arttıran bu tip aparatlar hastanın hayatını renklendirecektir.

b. Zeka geliştiren oyuncaklar: Saklanan mama ya da oyuncakları bulmaya yönelik oyuncaklar stresi azaltabilir.

· İlaçlar: Her stresli durum ile başa çıkmak için ilaç kullanımı gerekli değildir ancak ortaya çıkan davranış problemlerinin şiddetine göre ilaç kullanımı endike olabilir.

a. Antianksiyetikler: Hidroksizin, klorfeniramin, difenhidramin

b. Trisiklik antidepresanlar: Klomipramin, imipramin, amitriptillin ve doksepin

c. Seçici serotonin geri emilim inhibitörleri: Fluoksetin, paroksetin, fluvoksamin, sertralin ve sitalopram

Sonuç olarak, stresin engellenebilmesi için öncelikle doğru olarak tanımlanması gereklidir. Stresin azaltılmasında sözü geçen yöntemlerden bir ya da birkaçının birlikte kullanılması ile sadece davranış problemleri değil aynı zamanda immun sistemin zayıflaması ile ortaya çıkabilecek birçok medikal sorunun da önüne geçilebilecektir.

Kaynaklar

1. Beaver B. Canine behavior: insights and answers, 2 ed.,Saunders Co., (2009), Pp. 1-40.
2. Wells, D.L., The welfare of dogs in an animal rescue shelter. (PhD thesis), School of Psychology, The Queen's University of Belfast, UK., (1996).
3. Wells D.L., Hepper P.G., Prevalence of behaviour problems reported by owners of dogs purchased from an animal rescue shelter, Appl. Anim. Behav. Sci., 69:1, 55-65, (2000).
4. Dreschel, N.A., The effects of fear and anxiety on health and lifespan in pet dogs, Appl. Anim. Behav. Sci. 125, 157-162, (2010).
5. Beerda, B., Schilder, M.B., van Hooff, J.A.R., de Vries, H.W., Mol, J.A., Behavioural and hormonal indicators of enduring environmental stress in dogs, Anim. Welf. 9, 49-62, (2000).
6. Beerda, B., Schilder, M.B., vanHooff, J.A.R., deVries, H.W., Manifestations of chronic and acute stress in dogs. Appl. Anim. Behav. Sci. 52, 307-319, (1997).
7. Beerda B., Schilder M.B.H., Janssen N.S.C.R.M., Mo J.A., The use of saliva cortisol, urinary cortisol, and catecholamine measurements for a noninvasive assessment of stress responses in dogs, Horm Behav, 30: 272–9, (1996).
8. Hennessy M.B., Williams M.T., Miller D.D., Douglas C.W., Voith V.L., Influence of male and female petters on plasma cortisol and behaviour: can human interaction reduce the stres of dogs in a public animal shelter? Appl. Anim. Behav. Sci. 61:63-77, (1998).
9. Coppola C., Grandin T, Enns M., Human interaction and cortisol: Can human contact reduce stress for shelter dogs? Physiology & Behaviour, 87(3):537-541, (2006).
10. Kirschbaum C, Hellhammer DH., Salivary cortisol in psychobiological research: an overview, Neuropsychobiology, 22:150–69, (1989).
11. Hennessy M.B., Davis H.N., Willaims M.T., Mellott C., Douglas C.W., Plasma cortisol levels of dogs at a county animal shelter, Physiology & Behavior, 62 (3), 485–490, (1997).
12. Hennessy M.B. Using hypothalamic–pituitary–adrenal measures for assessing and reducing the stress of dogs in shelters: A review. Applied Animal Behaviour Science 149, 1–12, (2013).
13. Nater U.M., Rohleder N., Salivary alpha-amylase as a non-invasive biomarker for the sympathetic nervous system: Current state of research, Psychoneuroendocrinology 34, 486-496, (2009).
14. Thoma MV, Kirschbaum C., Wolf JM., Rohleder N., Acute stress responses in salivary alpha-amylase predict increases of plasma norepinephrine, Biological Psychology 91, 342-348, (2012).
15. Behringer V., Deschner T., Möstl E., Selzer D., Hohmann G. Stress affects salivary alpha-amylase activity in bonobos, Physiology & Behavior 105, 476–482, (2012).
16. Kogan L.R., Schoenfeld-Tacher R., Simon A. A., Behavioral effects of auditory stimulation on kenneled dogs, Journal of Veterinary Behavior 7, 268-275, (2012).
17. Wells D.L., Graham L., Hepper P.G., The influence of auditory stimulation on the behaviour of dogs housed in a rescue shelter, Anim. Welf. 11, 385-393, (2002).
18. Toda M., Morimoto K., Effect of lavender aroma on salivary endocrinological stress markers, Archives of Oral Biology, 53, 964-968, (2008).
19. Atsumi T., Tonosaki K., Smelling lavender and rosemary increases free radical scavenging activity and decreases cortisol level in saliva, Psychiatry Research 150, 89–96, (2007).
20. Hennessy MB.Using hypothalamic-pituitary-adrenal measures for assessing and reducing the stres of dogs in shelters: A review. Applied Animal Behavior Science 149, 1-2, (2013).
21. Landberg G., Hunthausen W.,Ackerman L. Handbook of behavior problems of the dog and cat.2nd editon. Saunders Co, 2003.

Identification of Stress in Dogs and Cats, Behavioral Effects and Management

Ebru YALÇIN
Uludag University, Veterinary Faculty, Department of Internal Medicine

Stress and its responses has attracted the attention of human doctors and veterinarians for many years. While moderate and temporary stress keep the animal alive and active, chronic ones have some disadvantages.
Stress in cats and dogs may be caused by their owners or environmental conditions.

- The factors related with owners: Over repressive, persistent attitudes, inconsistencies in commands, to show excess love or not interested and unnecessary excite.
- Environmental conditions: Hospitalization, cage confinement, physical trauma, replacement of routine, harsh and unnecessary training methods, noisy and crowded environment, lack of adequate sleep and rest time, inadequate food and water...

Dogs and cats react to stress with autonomic nervous system and this situation changes the neuroendocrine system and behavior. First reaction is the stimulation of hypothalamic-pituitary-adrenocortical axis (HPA) in unpredictable situations and stressful events. Secretion of beta-endorphin provides analgesia but adrenal origined epinephrine and corticosteroids changes the resistance to diseases. Stress by creating sympathetic alerts, stimulates the hypothalamus and adrenal glands excessively. In this case causes to reduced resistance to diseases. The behavioral changes against to stress may be various and they can cause to many behavior problems in cats and dogs.
Determination of stress should be started with a careful inspection. During the clinical examination increased heart and respiratory rates, and blood pressure are observed. The normal responses of dogs against to acute stress may be avoidance, protective aggression, hiding, avoidance to contact with the other people and animals, drawing attention behaviors, increasing or decreasing of activity, digging, rapid breathing, increasing salivation, urination or defecation to inappropriate places, walking continuously, dilation of pupils, excessive barking, keeping the body parallel to the floor, holding the ears back, keeping the tail close to the ground and anorexia. Different symptoms can be encountered in cats such as convulsions, anorexia, vomiting, diarrhea, ulcers, bronchospasm, aggression, excessive licking or non-licking.
The responses against to chronic stress may be decreased socialization, yawning, body shaking, excessive licking, coprophagy, keeping the body close to the ground and barking. Anorexia, excessive licking, apathy towards the environment, urinating in inappropriate places and aggression can be seen in cats (Picture 1).

Picture 1

To summarize, the responses to the stress can be grouped into three main categories.

a. Licking, cleaning and pica behaviours
b. The stereotypical movements as flank sucking, excessive licking, tail-biting, excessive barking, polydipsia, polyphagia
c. Hallucination behaviours like gaze stabilization and air-biting

Increased cortizol and alpha amylase levels were observed in other stressful situations. The cortisol levels, is especially the symbol of welfare, can identify from blood, serum, saliva and feces in dogs. Other than these parameters FSH, LH, testosterone, growth hormone, prolactin and beta endorphin is believed to be useful in identification of stress. The formation of many problems will be inhibited If the stress is detected in time and took precautions.

Methods of reducing stress:

- **Avoidance of stressful situations:** Unnecessary excitment, hard training, relocation, new pet, vacation and stay away from noisy environment can be the first step. Allowing sufficient time for adaptation to the changing situation, to avoid punishment and reward work easier. The small boxes and narrow areas benefit for feeling safe in cats. Especially in veterinary clinics for developed stress against to the white uniform, the clinical enviroment should be changed, if necessary, different colour uniforms should be worn.

- **Desensitization: Artificial, short timed and decreased intensitied conditions which made cats and dogs stressed but could not react should be done.** It is an experience that requires patience and very long time for owners but sometimes it even may be effective alone. Especially the desensitization against to the separation anxiety and loud noises like fireworks or gunshot, is very effective.

- **Olfactory stimulus:**

a. **Pheromones:** Pheromone is a kind of chemical substance that is secreted for providing communication between the individuals, contributing to the formation of the sexual organs and providing the hierarchy of social life in order to live. For dogs and cats the synthetic ones can be used in houses or clinics. The preparations (dog appeasing pheromone 'DAP' (Picture 2) is for dogs, pheromone F3 (Feliway, Picture 3) and pheromone F4 (Felifriend) is developed for cats), to reduce anxiety, to get used to shorten the process, to alleviate symptoms of stress, which has been reported.

Picture 2

Picture 3

b. **Aromatherapy:** Since old ages, the physiological and psychological effects of essential oils and aromatherapy has been proven at the traditional medicine. Especially lavender aroma is found to be effective in reducing mental stress and anxiety.

c. **Pet Remedy:** Mixture of esansial fatty acids in Pet Remedy shows its efficiancy by increasing GABA which is a neurotransmitter. Indgredients like Valerian, sweet balm and basil mixture made it easear to adapt new situations and decreased stres. Plug in diffuser and spray forminations exist (Picture 4).

Picture 4

- **Herbal Suplements:** Ginkgo biloba, kava kava, Passiflora extract, St. John's worth extract, valerian, catnip, melatonin and antioxidants may be beneficial.

- **Food supplements:**

a. **Casein:** Alpha-S1 casein is one of the most basic protein in cow's milk. The peptides of this protein was found to have a powerful biological properties, which also affect the opioids and immune system. The studies about tryptic hydrolysis of casein resulting decapeptide found that a similiar effect like selegiline on anxiety.

b. **Dry foods:** Alpha-casozepine and L-tryptophan which are the precursor of serotonin, are added into the dry foods. Serotonin, is a neurotransmitter, play an important role in the regulation of fear, sleep and appetite.

- **Auditory stimuli:** There have been many studies that the classical music reduces stress symptoms in humans and animals. It was found that the classical music increased the sleep time and reduced the barking, while the heavy metal music increased the stress.

- **Human contact:** In particular, it was found that at the studies in shelter dogs, in contact with people have lower cortisol levels than who were not contacted and they spent the rapid the process of adaptation. If the cats and dogs play and exercise at least half an hour in a day with

their owners, many behavior problems can be prevent.

- **Toys:**

a. **Mama balls:** Dry foods are placed into them and they slow down the speed of eating and have effect of relieving distress. This kind of apparatus, will colorize of patient's life, also increases the exercise time.
b. **Toys that develop intelligence:** The toys aimed at finding can reduce stress like stored food or toys.

- **Human Drugs:** Using drug is not necessary for dealing with each stressful situations, but usage of medication may be indicated for according to the intensity of behavioral problems which arised.

a. **Anti-anxiety drugs:** Hydroxyzine, chlorpheniramine, diphenhydramine
b. **Tricyclic antidepressants:** Clomipramine, imipramine, amitriptyline and doxepin
c. **Selective serotonin reuptake inhibitors:** Fluoxetine, paroxetine, fluvoxamine, sertraline and citalopram

In conclusion, the correct identification is required for the prevention of stress firstly. Reducing stress by using one of the methods that mentioned above in combinations or alone, not only solve behavioral problems, at the same time may prevent many medical problems which arose from the weak immune system.

Translated by Dr. Müjgân Çevik Aksay and Dr. Lora Koenhemsi

Küçük Hayvanlarda Ultrasonografik Muayene

Nureddin ÇELİMLİ
Uludağ Üniversitesi Veteriner Fakültesi Cerrahi Anabilim Dalı, Bursa

Ultrasonografi, Veteriner Hekimlikte önemli yardımcı muayene yöntemlerinden biridir. Noninvaziv olması yani canlılara zarar vermemesinden dolayı ilk defa gebelik tanısı amacıyla kullanılmıştır. Ses dalgalarının fiziksel özelliklerinden dolayı, zamanla yumuşak dokulara ilişkin hastalıkların tanısında vazgeçilmez bir yöntem olmuştur. Yapılan çalışmalar öncelikle büyük abdominal organların görüntülenmesi ile ilgili olmuştur. Zamanla ultrasonografinin sınırları genişlemiş ve tüm yumuşak dokuların hatta iskelet sisteminin de (bazı kısıtlamalara rağmen) görüntülenmesinde kullanılmaya başlamıştır.

İyi bir ultrasonografik muayene için öncelikle uygun bir cihaz ve uygun bir muayene odası gerekmektedir. Muayene odası loş bir ortama sahip olmalıdır. Odada muayene için bir masa, gerekli diğer medikal alet ve malzemeler için bir masa ve dolap olmalıdır. Konvansiyonel sistem röntgen kullanılıyorsa bir negatoskop eğer dijital sistem kullanılıyorsa bir bilgisayar (röntgenlere bakıp ultrasonografi ile karşılaştırabilmek için) olmalıdır. Hayvanları tıraş etmek için bir tıraş makinesi de bulunmalıdır.

Ultrasonografi ekipmanının en önemli unsurlarından birisi problardır. Değişik şekil ve frekanslara sahiptirler. Küçük hayvan hekimliğinde sektör, konveks, mikrokonveks ve lineer proların hepsi kullanım alanı bulmaktadır. Kullanılacak olan probun frekansı muayene edilecek olan hayvana göre değişmektedir. Büyük ırk köpeklerde düşük frekanslı problar, küçük ırk köpeklerde ve kediler de ise yüksek frekanslı problar kullanılmalıdır. Aynı zamanda muayene edilecek organ derin yerleşimli ise frekans düşük tam tersi yüzlek yerleşimli ise frekans yüksek olmalıdır.

Muayene edilecek olan hayvan masaya sırt üstü yatırılmalıdır. Bazı çok özel durumlarda yan yatırılabilir veya ayakta muayene edilebilir. Küçük hayvanlar sıklıkla sırtüstü pozisyonda muayene edilmektedir. Mizacı agresif olanlar veya değişik nedenlerden dolayı muayeneye izin vermeyecek olan hayvanlara durumu göz önünde bulundurularak sedasyon veya genel anestezi yapılmalıdır. Uygun şekilde muayene masasında tespit edilen hastanın ultrasonografik muayenesi için kıllarının tıraş edilmesi gerekmektedir. Bunun için hasta sahibine bilgi verilmeli ve tıraş edilmesinin sebebi açıklanmalıdır. Prob ile deri arasında tam bir temas olmalı ve hiç hava bulunmamalıdır. Yapılacak olan tıraşın genişliği çok önemlidir; mümkün olduğu kadar yeter genişlikte bir alan tıraş edilmelidir. Kıllar tıraş edildikten sonra kontakt jeli veya alkol uygulanarak muayene edilebilir. Özellikle ultrasonografi eşliğinde girişim yapılacak ve örnek alınacaksa sadece ve mutlaka alkol kullanılmalıdır; çünkü jel, hazırlanan preparatlarda artefaktlara neden olabilir. Hastanın hazırlıkları tamamlandıktan sonra ultrason cihazının ayarları ve hasta ile ilgili bilgi kayıtları yapılmalıdır. Yapılan muayenelerde tespit edilen her türlü değişikliğin görüntüleri hangi bölgeden ve hangi düzlemden alındığı belirtilerek kayıt edilmelidir. Gerekirse gerekli ölçümler yapılmalıdır. Böylece bir sonraki muayenede karşılaştırma imkânı bulunabilir.

Gerekli hazırlıklar tamamlandıktan sonra abdominal ultrasonografik muayeneye öncelikle idrar kesesinden başlanır. Bunun nedeni kese içeriğinin anekoik olması nedeni ile cihazın hastaya göre ayarlanmasıdır. Başlangıç ve ayarları takiben erkek hayvanlarda idrar kesesinin kaudalinde prostat, dişi hayvanlarda ise uterus muayene edilir. Daha sonra sol ve sağ böbrekler, karaciğer, dalak, mide, pankreas, adrenal bezler, lenf yumruları ve periton boşluğu değerlendirilebilir.

Abdominal organların yanı sıra toraks boşluğu da ultrasonografik olarak muayene edilebilir. Toraksta ultrasonografik muayene için en büyük handikap akciğerlerdeki havadır ve hava belirgin bir şekilde kirli eko gölgesi artefaktı oluşturur. Oluşan bu artefakt nedeniyle diğer yapıların görüntülenmesi engellenmiş olur. Fakat pleural boşluk içerisinde ve akciğerlerde havanın yerini alan yapılar varsa (sıvı, hücresel yapılar gibi) gayet iyi bir şekilde görüntülenebilmektedir. Tüm vücuttaki kasların ve ilişkili yumuşak dokuların da ultrasonografik muayenesi yapılabilir. Kemikler ve eklemler için bir miktar kısıtlamalar bulunmakla birlikte son zamanlarda konu ile ilgili son derece iyi gelişmeler elde edilmiştir.

Muayene edilen her bir organın uzunlamasına (longitudinal) ve enlemesine (transversal) görüntülenmesi çok önemli bir kuraldır. Tespit edilen lezyonların her iki kesitte de ölçümleri yapılmalıdır. Organların anatomik lokalizasyonu, birbiri ile ilişkisi, sınırları ve büyüklükleri değerlendirilmelidir. Organların içyapılarının eko deseninin normal olup olmadığı, boşluklu organların duvar katmanlarının ayrımlanması oldukça önemlidir. Muayene edilen her bölgede karşılaşılacak spesifik artefaktları da iyi yorumlamak gerekmektedir. Ultrasonografi tek başına kullanılabileceği gibi röntgen ile kombine kullanılırsa daha etkili sonuçlar elde edilebilir.

Sonuç olarak veteriner hekimlik alanında temel muayene yöntemleri ve laboratuvar analizleri tamamlandıktan sonra yapılacak olan ultrasonografik muayene ile hastalıkların kesin tanısını koymak oldukça kolay olacaktır. Ultrasonografi cihazı, onu iyi kullanan bir hekimin üçüncü gözü, üçüncü kulağı ve üçüncü eli olacaktır.

Ultrasonographic Examination in Small Animals

Nureddin Çelimli
Uludağ University, Faculty of Veterinary Medicine, Department of Surgery, Bursa, Turkey

Ultrasonography is one of the important examination methods in veterinary medicine. This method has been used for the first time for diagnosis of pregnancy due to it is called non-invasive which does not harm to organism. By the time diagnosis of the diseases in the soft tissue has been an indispensable method due to the physical properties of sound waves. The larger abdominal organs have been displayed in the early studies. By the time the limits of ultrasonography enlarged and started to be used for all the soft tissue and even also for monitoring of skeletal system (in spite of some limitations).

For a good ultrasonographic examination is needed an appropriate device primarily and an suitable examination room. Examination room should have a dim environment. There should be a table for examination, a desk for necessary medical device and the other ingredients and a wardrobe in the room. There should be a negatoscope if using conventional x-ray system, or if using the digital system (for looking at x-ray and to compare with ultrasound), there should be computer. Also there should be the shaver for shaving the animals. Ultrasonography probes are one of the most important elements of the equipment. They have different shapes and frequencies. All the probes, sector, convex, microconvex and linear pro, have application areas in small animal medicine. The frequency of the probe varies depending on the animal to be examined. Low frequency probes should be used in large breed dogs and if the high frequency probes should be used in small breed dogs and cats. At the same time the frequency should be lower for deeply located organs and should be high for outcrops located ones.

Examined should bemade supine position on the table. Some of spesific cases can be examined in side position or stand. Small animals are often examined in the supine position. If an animal aggressive or not to allow examination due to various reasons, sedation or general anesthesia should be applied by considering the situation. After the patient determined on the examination table for ultrasonography, is required to shave the hairs. The patient owner should be informed and explained for the reason of shaving. There should be full contact between the probe and the skin, and there should not air. The width of the shaving is very important; much as possible the enough wide of area should be shaved. Patient can be examined by applying contact gel or alcohol after shaving of hair. Particulary, if the interventions will be made with ultrasound guidance and will be taken samples, only and surely alcohol should be used on it; because the gel may be caused artifacts in preparations.

After completion of the preparation of the patient, ultrasound device settings and patient information records must be made. The detected images of any changes on the examination should be recorded by specifying where is taken like area and plane. If it is necessary the required measurements should be made that to give opportunity to comparison at the next examination.

After completion of the necessary preparations the abdominal ultrasonographic examination starts from the bladder firstly. Reason of this, the content of the bladder is anechoic and the device is adjusted for the patient case. Following the start and settings the prostate, male animals are examined of the caudal of the bladder, and female animals are examined of the uterus. Then, left and right kidneys, liver, spleen, stomach, pancreas, adrenal glands, lymph nodes and peritoneal cavity can be assessed.

As well as abdominal organs, the chest cavity can be examined by ultrasonography. The air in the lungs is the biggest handicap for the thoracic ultrasonographic examination and it significantly creates the dirty shadow artifact. Due to occur these artifacts;the other structures would be blocked. If there is structure (such as liquid or cellular structures) in the pleural space and in the lungs can be displayed perfectly. Muscles and the soft tissues all of the body can be examined by the ultrasonography. There is a quantitative limitation for the bones and joints however recently extremely good developments have been obtained about the subject.

Displaying as the longitudinal and transversal for the each organ which are examined, is a very important rule. Measurements of detected lesions should be performed in both cross-sectional. Anatomical localization of organs, relationship with each other, boundaries and size should be evaluated. Eco-design of the internal structure of organs which is normal or not, and separating of the walls' layers of hollow organs are very important. Spesific artifacts which will be faced to the each examined area, should be interpreted well. Ultrasonography applies alone, on the other hand more effective results can be obtained where Ultrasonography and x-rays use together.

As a conclusion, after the basic examination methods of and laboratory analysis, to make a definitive diagnosis of diseases will be quite easy by ultrasonography on the veterinary medicine field. Ultrasonography will be third eye, third ear and third hand for a physician who uses it well.

Translated by Müjgan Çevik Aksay, PhD

Köpek ve Kedilerde Karaciğerin Primer ve Sekunder Hastalıkları ve Laboratuvar Teşhisleri

Kürşad TURGUT
Selçuk Üniversitesi Veteriner Fakültesi İç Hastalıkları Anabilim Dalı, Konya

Karaciğer anatomik ve fonksiyonel olarak gastrointestinal kanal ve dolaşım sistemi arasında yer alan, sindirim sisteminin önemli bir organıdır. Yapısal olarak hepatositler, biliar sistem, venöz ve arteriyel damar sistemi tarafından oluşturulur. Karaciğer, biliar sistem veya portal ven hastalıklarının kesin teşhisi için çok basamaklı bir yaklaşım gereklidir. Karaciğer hastalıklarında çok sayıda klinik semptomlar ortaya çıkabilmektedir. Bunların hiçbiri karaciğer spesifik değildir.

Karaciğer hastalığı yönünden değerlendirilen bir hastada genellikle iki soru ortaya çıkar;
(1) Klinik semptomlar olan bir hastada - bu semptomlar karaciğer hastalığı nedeniyle oluşmuş olabilir mi?
(2) Kedi veya köpek rutin serum biyokimyası analiz sonuçlarında, klinik semptomlarla ilişkili olmayan anormal karaciğer test sonuçlarına sahip - test sonuçları önemli mi?
- karaciğer problemi primer mi? veya sekunder mi?
- daha fazla test gerekli mi?

Karaciğer fonksiyonundaki bozukluk diğer organ sistemlerinin fonksiyonunu etkileyebilmekte ve karaciğerden ziyade o organda gelişen bozukluk öne çıkabilmektedir. Ayrıca karaciğer dışında gelişen patolojilerde karaciğer sekunder olarak etkilenebilmekte ve benzer şekilde sekunder karaciğer hastalıklarında (başlıca endokrin, paraneoplastik hastalıklar, enfeksiyöz hastalıklar, kardiyovasküler hastalıklar), primer karaciğer hastalıklarında değişim gösteren hematolojik ve biyokimyasal parametrelerde de değişiklik oluşmaktadır. Primer hepatik hastalıklar ve sekunder hepatik hastalıklar (karaciğerin ekstrahepatik hastalıklara reaksiyonu) hem hepatik testlerde değişikliklere hem de histomorfolojik anormalliklere neden olabilmektedir. Sekunder hepatik hastalıklarda gelişen biyokimyasal ve morfolojik cevap iki diagnostik probleme yol açar. Bunlar; (1) primer hepatik hastalığa benzetilebilir ve (2) primer ekstrahepatik hastalığın gözden kaçmasına yol açabilir. Bu nedenle birçok olguda teşhis için anamnez, klinik muayene, hemogram, serum biyokimyası, idrar analizi, görüntüleme metodları (radyoloji, ultrasonografi, CT, MRI), sitoloji, karaciğer biyopsilerinin histolojik değerlendirilmesi, karaciğer fonksiyon testleri ve deneysel laparatomi gibi tüm diagnostik metodların birlikte uygulanıp yorumlanması gerekebilmektedir.

Köpek ve kedilerde en yaygın sekunder karaciğer hastalıkları.

Septisemi / toksemi
Hipoksi veya hipotansiyon
Sağ kalp yetmezliği
Pankreatitis
Diabetes mellitus
Hipertroidizm
Hipo- ve hiperadrenokortizm

Karaciğer testleri hepatik hastalıkların sadece teşhisini değil, aynı zamanda takibi ve prognozunu belirlemek amacıyla uygulanır. Hepatik problemden şüphe edildiğinde, karaciğer biyokimyasal ve morfolojik olarak değerlendirilir.

Karaciğer hastalıklarının teşhisinde laboratuvar bulgularını, yüksek karaciğer enzim aktivitelerinden hareketle yorumlamak akılcıdır. Birçok hepatik enzim vardır. Bununla beraber, köpek ve kedilerde hepatobiliar hastalıkların değerlendirilmesinde ALT ve ALP en yararlı testlerdir. Yüksek ALT enzim aktivitesi genellikle hepatoselüler hasar veya rejenerasyonda oluşurken, ALP enzim aktivitesinde yükselme kolestazis, steroid kullanılımı, kemik gelişimi veya hastalığı ve pekçok ilaç kullanımına bağlı olabilmektedir. Kedilerde ALP'nin yarı ömrü kısadır ve karaciğerdeki total miktarı köpeklerdekinin %50'sinden daha azdır. Kedilerde kortikosteroid izoenzimi yoktur. Bu nedenlerden dolayı kedilerde ALP aktivitesindeki her artış önemsenmeli ve araştırılmalıdır.

Klinik hasta bir köpekte ALT ve ALP enzimleri yüksekse veya sağlıklı bir köpekte enzimler normalden 2.5 misli veya daha fazla artış gösterdiyse, tüm serum biyokimyası ve idrar analizi değerlendirilmelidir. Eğer köpek sağlıklı ve enzimlerdeki artış normalin 2 mislinden az ise, 2-3 hafta içinde enzimler tekrar değerlendirilmelidir. Köpek sağlıklı oldukça enzimler aynı düzeyde kalır ise, ya 3-12 ayda bir tekrarlanır ya da tüm serum biyokimyası değerlendirilir.

Eritrosit sayısı normal olduğunda hiperbilirubinemi, bilirubinin yetersiz bağlandığını veya konjege edildiğini (hepatoselüler hastalık), bilirubinin yetersiz ekskrete edildiğini (safra kesesi hastalığı, post hepatik obstrüksiyona neden olan biliar system yangısı/ obstrüksiyonu, pankreatitis) veya her ikisinin geliştiğini gösterir.

Plazma bilirubin konsantrasyonunun ölçümü kedilerde hepatik hastalıkların belirlenmesinde önemlidir. Ancak, testin spesifitesi düşüktür. Kedilerde plazma bilirubin konsantrasyonunun duyarlılığı, portasistemik şantların dışındaki tüm hepatik problemlerin belirlenmesinde diğer testlerden daha iyidir. Köpeklerde plazma bilirubin

konsantrasyonu hepatik hastalığın belirlenmesinde diğer testlerle karşılaştırıldığında düşük bir sensitiviteye sahiptir.

Köpeklerde bilirubinin böbrek eşiği düşüktür, bu nedenle idrarda 1+, 3+ bilirubinüri görülmesi yaygın bulgudur. Özellikle, açlık ve ateş döneminde de görülür. Kedilerde bilirubin böbrek eşiği, köpeklerden 9 misli daha yüksektir. Bu nedenle, kedilerde bilirubinürinin bulunması, bilirubin metabolizmasının değiştiğini ve gözden geçirilmesi gerektiğini gösterir.

Karaciğer fonksiyon testleri olarak açlık ve tokluk serum safra asitleri (SBA) konsantrasyonu ölçümleri (açlık / tokluk) ve plazma amonyak konsantrasyonu ve amonyak tölerans testi uygulanmaktadır. SBA konsantrasyonu ölçümü pratiktir ve genellikle hepatosellüler, biliar and portal dolaşım fonksiyonunun sensitif bir indikatörüdür. Kantitatif olmayan SBA testi, ikterik hastalarda (hemoliz belirlenemediği sürece) endike değildir. Açlık plasma amonyak konsantrasyonu da hepatik ve portal dolaşım fonksiyonunun oldukça sensitif bir testidir. Bununla beraber, uygulama zorluğu nedeniyle, yanlış-pozitif sonuçlar elde edilebilmektedir. Plazma amonyak ölçümü nedeni bilinmeyen ensefalopati semptomları olan kritik hastalarda hızlı değerlendirme için en iyi testtir.

Kedilerde SBA ölçümlerinin plazma bilirubin değerleri ile karşılaştırılması sonucunda, SBA'nin sensitivitesinin bilirubine göre daha düşük olduğu belirlenmiştir. Bunun tek istisnasını portasistemik şantlı kediler oluşturmaktadır.

Klinik ve laboratuvar bulguları analize etmek ve hepatik hastalıkların muhtemel teşhisini koymak için, testlerin kombine olarak kullanılması uygundur.

Ultrasonografik muayenede yapısal bir anormallik veya hepatik disfonksiyon yoksa, karaciğer enzimlerinde anormallik olduğunda karaciğer sitolojisi veya biyopsisi endike değildir.

Karaciğer ultrasonografisi (radyografinin aksine) karaciğerin yapısı hakkında daha fazla bilgi sağlar. Ultrasonografi başlıca biyopsi alınımında, şirurjikal olarak tedavi edilebilecek vasküler anomalilerin belirlenmesinde ve kolestazisin intra- ve ekstrahepatik nedenlerini belirlemede kullanılır.

İnce-iğne aspirasyon sitoloji ile neoplastik gelişmeler (karsinomlar) veya enfeksiyon belirlenebilir. Karaciğer aspirasyon sitolojisi ile karaciğer enzim aktivitelerindeki artış açıklanamazsa, karaciğer biyopsisi gerekebilir. En yaygın karaciğer biyopsisi metodları iğne biyopsisi (kör veya ultrasonografi rehberliğinde perkutan, laparoskopik) ve şirurjikal biyopsidir (deneysel laparatomi gerektirir).

Köpek ve kedilerde en yaygın primer karaciğer hastalıkları.

Köpek	Kedi	Köpek/Kedi
Kronik yangısal karaciğer hastalığı	**Hepatik lipidozis**	**Toksik karaciğer hastalıkları**
Bakır toksikasyonu	**Kolangiohepatitis/ kolangitis sendrom**	**Safra kesesi hastalıkları**
	FIP, FeLV	**Portosistemik şant**
		Hepati ensefalopati

Primary and Secondary Liver Diseases in Dogs And Cats, And Their Laboratory Diagnosis.

Kürşad TURGUT

Selçuk University Veterinary Faculty, Konya

The liver is a vital body organ located between circulatory and digestive systems as anotomically and fonctionaly. It consists the hepatocytes, the biliary system and the hepatic artery and the portal vein. A definitive diagnosis of a disease of the liver, biliary tract, or portal vein usually requires a multi-step approach. The clinical symptoms, which may occur in patients with these diseases, are often non-specific.

Animals being investigated for liver disease usually fall into one of two groups depending on the presentation and the questions raised:
(1) The animal has clinical signs - could these be due to liver disease?
(2) The animal has abnormal liver test results on routine blood biochemical testing but no related clinical signs - are the test results important?
- is the liver problem primary or secondary?
- is further testing warranted?

Because of the lack of specific clinical signs for liver disease, a few factors need to be considered that may help with the interpretation of clinical findings in patients with suspected liver disease. The liver plays an essential role in many metabolic processes. Disturbances in liver function may affect the function of other organ systems, which may point to a disease process of that organ rather than to the liver. The liver is also often secondarily involved in diseases of other organ systems (secondary liver disease), so that the same symptoms, abnormal laboratory and morphologic findings can occur as with primary liver disease. In both scenarios, the clinical symptoms are identical and blood biochemical tests would indicate the presence of liver disease, although the primary disease process may not be hepatic in origin. One important question to answer as early in the investigation as possible is whether the hepatopathy is primary or a secondary reaction pattern to another disease process in another organ. In patients with several endocrine diseases, infectious diseases, cardiovascular diseases and paraneoplastic diseases in which the liver is secondarily involved.

The most common causes of secondary liver disease in dogs and cats.

Septicemia / toxemia
Hypoxia or hypotension
Right heart failure
Pancreatitis
Diabetes mellitus
Hyperthyroidism
Hypo- and hyperadrenocorticism

A history of symptoms potentially related to hepatic diseases is followed by physical examination, laboratory evaluation, ultrasonography, cytology, histological evaluation of liver biopsies, scintigraphy, or liver function testing. The final diagnosis often involves integration of information based not only on laboratory findings but also those of diagnostic imaging (radiology, ultrasonography, and scintigraphy) taken together with histological changes.

Hepatic tests are necessary not only to the diagnosis but also to the follow up the cases and to predict the prognosis. It is wise to consider the increased liver enzyme activity in the diagnosis of liver disease at the beginning. Increased liver enzyme activity is seen commonly but is not necessarily associated with clinically significant liver disease. Nor does it provide information on the liver's functional capabilities. There are numerous hepatic enzymes, but ALT and ALP are the most useful for evaluating hepatobiliary disease in dogs and cats. Increased ALT is generally associated with hepatocellular damage or regeneration, while increased ALP is associated with cholestasis, steroid use, bone growth or disease, and the use of many drugs. The half-life of ALP is short in cats, and the total liver content is 50% less than that in dogs. There is no corticosteroid-induced isoenzyme of ALP in cats. For these reasons, any ALP elevation in a cat should be considered significant and investigated.

If elevated liver enzymes are found in a clinically ill dog or if the enzymes are more than 2.5 times normal in a healthy dog, evaluate a full serum chemistry profile and urinalysis. If the dog is healthy and enzymes are less than 2 times normal, then revaluation in 2-3 weeks is in order. If the enzymes remain the same, either monitor them every 3-12 months as long as the dog is healthy or pursue further evaluation via a serum chemistry profile.

If erythrocyte count is normal, hyperbilirubinemia is suggestive of inadequate uptake and conjugation of bilirubin by the hepatocytes (hepatocellular disease) or inadequate secretion of bilirubin (gall bladder disease, biliar system inflammation/obstruction causing post hepatic obstruction, pancreatitis) or both.

The dog has a very low renal threshold for bilirubin excretion; thus the finding of +1 to +3 bilirubinuria in a concentrated sample is normal. Therefore, the concentration of bilirubin in the urine increases before that of the serum. Thus the serum bilirubin concentration is an insensitive indicator of hepatocellular disease, and serum concentrations are not increased until there is marked decrease in hepatic function. Therefore slight elevations in serum bilirubin concentration are significant, suggesting hepatobiliary disease. If there is not signifi- cant bilirubinuria associated with a serum bilirubin concentration greater than normal, artifact should be considered. The cat has a high renal threshold for bilirubin excretion, and any bilirubin in the urine is abnormal. In this setting, bilirubin represents an accurate and specific indicator of hepatic function.
Neither the ratio of conjugated (direct) or unconjugated (indirect) bilirubin nor the measurement of urobilinogen has proved useful in differentiating intra- and extrahepatic causes of hyperbilirubinemia.

Proportional differences in hepatic enzyme evaluations help to determine the underlying causes of icterus. Marked elevations in ALT compared to ALP suggest a primary hepatic condition. If ALP is higher, biliary system problems (intra/posthepatic) are likely. Relative enzyme proportions are not as useful in cats as in dogs, as ALP has a short half-life in cats.

In general, serum bilirubin concentration increases most markedly with extrahepatic biliary obstruction. Hepatocellular diseases that may result in cholestasis and therefore hyperbilirubinemia include chronic active hepatitis, certain cases of primary neoplasia, feline cholangiohepatitis, feline hepatic lipidosis, and cirrhosis. Other hepatic disorders that generally have normal serum bilirubin concentration include portosystemic shunts, hepatic necrosis, steroid hepatopathy, and metastatic neoplasia. In general, disorders involving the periportal areas are most likely to result in increased bilirubin concentration.

Liver enzyme activities do not correlate with hepatic function. Liver function tests include measurement of serum bile acids (SBA) pre- and postprandial or fasting/ postchallenge plasma ammonia concentrations. In the general practice setting, the SBA concentration is a practical and generally sensitive indicator of hepatocellular, biliary, and portal circulatory function. A bile acids tolerance test is not indicated in icteric patients (unless haemolysis cannot be ruled out). Not a quantitative test. Fasting plasma ammonia concentration also is a fairly sensitive test of hepatic and portal circulatory function. Plasma ammonia measurement is best reserved for rapid assessment of the critical patient with encephalopathy signs of unknown origin.

If liver function test results do not indicate liver dysfunction and the patient is asymptomatic, then monitoring for the development of clinical signs is a reasonable approach.

Ultrasonography of the liver (as opposed to plain film radiography) provides more information about liver structure. The main uses of ultrasonography are to assist with biopsy planning, to identify surgically correctable vascular anomalies, and to differentiate intra-and extrahepatic causes of cholestasis.

Sampling by cytology or biopsy is no indicated when abnormal liver enzymes occur in the absence of structural abnormalities on ultrasound examination or in the absence of hepatic dysfunction.
The value of fine-needle aspiration cytology is that occasionally a definitive diagnosis of neoplasia (especially round cell tumors or carcinomas) or infection can be established. If liver aspiration cytology does not yield a reasonable explanation for the increase in liver enzymes, then liver biopsy can be performed in patients whose clinical signs warrant further investigation. Common methods of liver biopsy include needle biopsy (blind or ultrasonographically guided percutaneous, keyhole, laparoscopic) and surgical biopsy (requires exploratory surgery).

The most common causes of primary liver disease in dogs and cats.

Dog	Cat	Dog/Cat
Chronic inflammatory liver disease	**Hepatic lipidosis**	**Toxic liver disease**
Copper storage hepatopathies	**Cholangitis / cholangiohepatitis syndrom**	**Diseases of the gallbladder**
	FIP, FeLV	**Portosystemic shunts**
		Hepatic encephalopathy

Küresel Veteriner Topluluğu olan Dünya Veteriner Hekimleri Derneği'nin (WSAVA) Bir Parçası Olmak!

Renee HOYNCK
Wsava Yönetim Kurulu Üyesi

WSAVA'nın Vizyon ve Misyonu
WSAVA'nın Vizyonu
WSAVA, dünyada evcil hayvan bakımının gelişimine kendini adamıştır.
Vizyon: ''Dünya çapında evcil hayvanların optimal sağlık ve refahının sağlandığı veteriner hekim bakımını almaları''.

WSAVA'nın Misyonu
Bireysel veteriner hekimler ve veteriner organizasyonları arasında bilimsel bilgi alışverişini teşvik etmek
Misyon: ''Veteriner meslektaşların eğitimli, kararlı ve işbirliğine dayalı bir küresel topluluk aracılığıyla dünya çapında evcil hayvanların sağlık ve refahını ilerletmesi''.

Üyelerimiz kimler?
93 Dernek, 145.000+ veteriner hekim

Stratejik hedeflerimiz nelerdir?
- Küresel WSAVA profili oluşturmak
- Mesleki ortak bir ses olması için meslektaşların küresel veteriner topluluğuna katılması
- Sürekli eğitim yoluyla hekimlik hizmetlerinin küresel standartlar için teşvik edilmesi
- Araştırma ve standardizasyon yoluyla evcil hayvanların hekimlik hizmetlerinin ilerletilmesi

Misyonumuzu nasıl gerçekleştirebiliriz?
1. Küresel eğitim
- Kongre
- Sürekli eğitim
- Eğitim ortaklıkları
2. Standardizasyon projeleri
3. Hayvan sağlık ve refahı
4. Tek sağlık girişimleri

Misyonumuzu nasıl başarabiliriz?
- 16 Komite ve proje çalışmaları sayesinde
- İnteraktif websitemiz üzerinden
- Eğitim ortaklarımız aracılığıyla
- Dünya çapında meslektaşlarımızın ilgi ve katılımı sayesinde!
- Üye dernek sponsorlarımızın yardımıyla
- Sektörel sponsorların yardımıyla
- Ve WSAVA Vakfı'nın ortak çabaları ile

Siz bu veteriner topluluğunun parçasısınız!

Ben bir WSAVA veteriner hekimiyim
WSAVA'nın web sitesinden daha fazla bilgi edinebilirsiniz: www.wsava.org

Çeviri: Dr. Müjgân Çevik Aksay
Gizmovet Veteriner Muayenehanesi

The World Small Animal Veterinary Association (WSAVA) Our global Veterinary Community of Which You Are Part of!

Renee HOYNCK
WSAVA Executive Board Member

WSAVA Vision and Mission
WSAVA Vision:
The WSAVA is dedicated to the continuing development of companion animal care around the world
Vision: “Companion animals worldwide receive veterinary care that ensures their optimal health and welfare”.

WSAVA Mission
To foster the exchange of scientific information between individual veterinarians and veterinary organizations
Mission: “To advance the health and welfare of companion animals worldwide through an educated, committed and collaborative global community of veterinary peers”.

Who are our members?
93 Associations, 145.000+veterinarians

What are our Strategic goals?
- Build the WSAVA profile globally
- Engage our global veterinary community of peers as a unified voice for the profession
- Promote global standards of care through continuing education
- Advance companion animal care through research and standardization

How do we accomplish our mission?
1. Global education
- Congress
- Continuing education
- Educational partnerships
2. Standardization projects
3. Animal wellness and welfare
4. One health initiatives

How do we accomplish our mission?
- Through the work of 16 committees and projects
- Through our interactive website
- Through our Educational partners
- Through the involvement and engagement of our members worldwide!
- With the help of our member association sponsors
- With the help of our industry sponsors
- And with the collaborative efforts of the WSAFA Foundation

You are part of this veterinary community!

I am a WSAVA veterinarian

Find out more on the WSAVA website:
www.wsava.org

Köpek ve Kedi Spinal Hastalıklarında Tanı

Ömer BEŞALTI
Ankara Üniversitesi Veteriner Fakültesi Cerrahi Anabilim Dalı, Ankara

Küçük hayvan pratiğinde spinal hastalıklar en sık karşılaşılan proplemlerden biridir. Kompleks yapısı nedeniyle nöroanatomofizyoloji konusundaki bilgi ve tanı teknolojisindeki gelişmelere rağmen birçok olguda kesin tanıya varmak halen problem olarak yerini korumaktadır. Omurganın anatomofizyolojisi konusunda bilgi sahibi olmak, hastalıkların patogenezisini anlama, tanı ve tedavisini yapmayı kolaylaştırır. Omurilik vertebral kanalın içerisinde yer alır. Beyin sapının kaudalinden başlar kaudal lumbal bölgeye uzanır, köpeklerde L6, kedilerde ise L7 seviyesinde sonlanır. Omurilik, C6-T2 ve L4-S3 segmentlerinde ekstremite aşağı motor nöronlarının fazla sayıda olması nedeniyle normalden daha geniştir. Gri ve beyaz cevherden oluşan omurilik zarlarla çevrilidir. Bir omurilik segmentinin her iki tarafından bir çift sinir çıkar ve biraraya gelerek segmental sinir köklerini oluştururlar. Sekiz adet servikal omurilik segmenti olmasına karşın 7 adet vertebra bulunmaktadır. Omurgada bazı segmentler aynı numaralı vertebrada yer almaz. Lezyonun nöroanatomik lokalizasyonu vertebranın sayısı ile değil, omurilik segmenti ile belirlenir.

Beyin-omurilik sıvısı başlıca koroid plexusta üretilir ve kaudale doğru akar. Bu sıvı subaraknoid mesafeyi doldurur ve omuriliği dışarıdan sararken aynı zamanda santral kanalı da doldurur. Beyin omurilik sıvısı beyin ve omuriliği dışarıdan gelen etkilere karşı korur, basıncı düzenler ve aynı zamanda metabolik ve beslenme ile ilgili işlevlere sahiptir.

Omurilik beyaz cevher yolları assendens duyusal yollar, dessendens motor yollar ve assendens motor yollardan oluşur. Duyusal bilgiler duyusal sinir aksonları tarafından taşınır, bunların hücre gövdeleri spinal ganglionlarda yer alır. Taşıdıkları bilgi beyaz cevherden beyne iletilir. Beyindeki bilgi yukarı motor nöronların aksonlarının beyaz cevherde yer aldığı dessendens motor yollar ile reflex arkının effektor nöronları olan ve gri cevherin ventral boynuzunda yer alan aşağı motor nöronlara aktarılır. Gri cevherin dorsolateralinde yer alan kenar hücrelerin (L1-L7) aksonlarından oluşan assendens motor yollar ön ekstremitenin ekstensiyonunu inhibe eder.

Kolumna vertebralis birbirleri ile artiküler proseslerle yaptıkları synovial eklem ve intervertebral diskler aracılıyla eklemleşen omurgalardan oluşur. Spinal denge epaxial ve hipaxial kaslar ile çok sayıda ligamentin etkilişimi ile sağlanır. Diffuzyon ile beslenen intervertebral diskler yarıoynar eklem oluşturur ve omurgada şok absorbe edici bir yapı olarak işlev yapar. Yaş ile diskte oluşan dejenerasyon ve değişimler intervertebral disk fıtıklaşması ile sonuçlanabilir. İntervertebral diskte oluşan bu değişimlere göre (kondroid ve fibrinoid) köpek ırkları kondrodistrofik ve nonkondrodistrofik olmak üzere iki gruba ayrılır.

Spinal hastalıkların nörolojik muayenesindeki temel amaç:
Problemin omurga ile ilişkisinin olup olmadığını belirlemek,
Lezyonun nöroanatomik lokalizasyonunu belirlemek
Lezyonun şiddetini belirlemek,
Hastalığın sürecini belirlemek,
Uygun tedaviyi belirlemek,
Prognozu tahmin etmek.

Hastanın uygun bir şekilde tutulması ve hastaneye taşınması tıpkı spinal travmalı insanlarda olduğu gibi omuriliğe ekstra travma vermemek için önemlidir. Hasta sahipleri bu konuda eğitilmelidir. Spinal yaralanmalara ek olarak pnömotoraks, akciğer kontuzyonu, bradikardi, hipotansiyon, kardiak çıktının düşmesi, abdominal organların kontuzyonu ve hemoperitoneum morbidite ve mortalitesi yüksektir. Bu nedenlerle spinal yaralanması olan hastalar yaşamı tehdit eden olaylar yönünden muayene edilmeli ve veteriner hekim tarafından gerekli acil girişimler yapılmalıdır.

Birçok olguda anamnez esastır. Akut başlama, progressif, static, epizootik, ağrı belirtileri aşılama durumu gibi verilere anemnez ile ulaşılır. Anemnez alınrken aynı zamanda fiziksel muayene de yapılabilir. Özellikle travma hastalarında dikkatli olunmalı ve ikincil bir travmaya neden olmamak için hasta hareket etmeye zorlanmamalıdır. Özellikle akut parapleji gelişen kediler başta olmak üzere femoral nabız kalitesi kontrol edilmelidir.

Nörolojik muayene hayvan ayakta dururken veya lateral pozisyonda yapılmalıdır. Hayvan ayakta dururken yapılan muayenede: nörolojik hastalıklara benzeyen hastalıklar ayırt edilmelidir. Hasta açık havada veya muayene odasında mental status, tutumu, duruşu, adımları ve lokomotor status belirlenmelidir. İç algı, yerleştirme, ön ve arka bacak üzerinde zıplama, ekstensor duruşa zorlama testleri yapılır. Abdomenin palpasyonu nörojenik mesane inkontinensinin yukarı veya aşağı motor nöron tabiatlı olduğu belirlenir. Pannikulus refleksi ve spinal palmasyon yapılarak lezyonun yeri belirlenmeye çalışılır. Kranial sinir muayenelerinin, ek problemlerin olup olmadığını ortaya çıkarmak için muayenenin ayrılmaz bir parçası olduğu unutulmamalıdır.

Lateral pozisyonda yatan hastada her ekstremite normal, aşağı motor nöron veya yukarı motor nöron tabiatlı bir problem olup olmadığı; motor işlev, kas tonusu, kas

atrofisi ve lokal refleksler esas alınarak incelenmelidir. Spinal hastalıkların muayenesinde çok sayıda refleks tanımlanmıştır. Bununla birlikte pratik uygulamalarda en sık kullanılan refleks testleri; patellar,çekme (fleksor) ve perineal reflekslerdir. Daha az başvurulan triseps, biseps ve gastrokinemius refleks testlerine yukarı motor nöron lezyonların tanısında başvurulur. Patellar refleksin abartılı oluşu lezyonun L4 omurilik segmentinin kranialinde olduğunu gösterir, ancak siyatik sinir aşağı motor nöronlarını kapsayan lezyonlarda da patellar refleksin artmış olduğu izlenir. Derin ağrı duyumu veya ağrı, çekme refleksi test edilirken yapılır ve ses çıkarma veya başını çevirme şeklinde davranışsal bir yanıt olarak ortaya çıkar. Servikal omurilik yaralanması olan hayvanlarda derin ağrı duyumu genellikle etkilenmez çünkü derin ağrı duyumu kaybına neden olacak şiddette bir yaralanma asfeksi ile sonuçlanır. Bu yanıt, ağrılı uyaranın omurilik beyaz cevherinden beyne iletildiğini ve oluşan yanıtın desendens yollarla aşağı inerek oluştuğunu ifade eder. Hastalığın prognozunu belirlemede ve lezyonun şiddetini belirlemede derin ağrı duyumu iyi bir kriterdir.

Nörolojik muayeneye göre lezyon servikal (C1-C5), servikal şişkinlik (C6-T2), thorakolumbal (T3 – L3) ve lumbal şişkinlik (L4-S3) şeklinde lokalize edilebilir. Daha detaylı diagnostik çalışmalarla belirlenen bölgede devam edilir. Şişkinlikleri etkileyen hastalıklarda ekstremitenin sinirleri motor ve duyusal işlev kaybı esas alınarak muayene edilmelidir. Lezyonun şiddetinin belirlenmesi prognoz açısından muayenenin en önemli parçasıdır. Genel olarak torakolumbal disk hastalığı hariç, aşağı motor nöron defisitlerin prognozu, yukarı motor nöronlardan daha kötüdür. Başlama seyri, süresi, nedeni, hasarın derecesi, progressif veya statik oluşu, uygulanan tedavi gibi belirteçler prognoz için belirleyicidir.

Spinal hastalıkların etyolojisi vasküler, yangısal, idiopatik, toksik, anomali, metabolik, neoplastik, veya dejeneratif tabiatlı olabilir. Genellikle olası hastalıklar için ayırıcı tanı listesi oluşturulur ve bu liste ırk, yaş, progressif veya statik oluşu, nöroanatomik lokalizasyon ve ağrı gibi kaydedilen verilerle kısaltılır. (VİTAMİN-D Eklenmeli)

Total kan hücre sayımı, serum biyokimya profili ve idrar analizleri gibi rutin laboratuar analizleri elektif olgularda yapılır. Enfeksiyoz hastalıklardan şüphelenilen olgularda; neospora, toxoplasma, bartonella, köpek gençlik hastalığı, kedi enfeksiyoz peritonitisi gibi hastalıklara yönelik serolojik muayeneler yapılır. Üriner system enfeksiyonları, diskospondylitis ve operasyon yaralarının enfeksiyonunda bacteriologik analizler yapılır.

Bazı sınırlamalara karşın beyin omurilik sıvısı (BOS) analizi nörolojik muayenenin önemli bir parçasıdır. BOS sisterna magna veya lumbal bölgeden alınabilir ancak prensip olarak lezyonun distalinden alınması önerilir. BOS alımı genel anestezi için yüksek riskli hastalarda, atlantoaksial subluksasyon ve beyin herniasyonundan şüphelenilen olgularda kontrendikedir. Analiz işlemleri ilk 30 dakika içerisinde yapılmalıdır. Analizde total ve differensiyel beyaz küre ve total protein ile bazı olgularda immunoloji ve elektroforez ile ilgili incelemeler yapılır.

Radyolojik çalışma: İyi kalitede radyograf elde etmek için genel anestezi gerekir ve süperpozisyonu önlemek için omurganın pozisyonu (plastik kaplı radiolusent süngerlerle sağlanabilir) uygun olmalıdır. Myelografi, genel anestezi altında sisternal veya lumbal punksiyon ile kontrast maddenin subaraknoid mesafeye enjekte edilmesi ile gerçekleştirilir. Bilgisayarlı tomografi ve/veya bilgisayarlı tomografi myelografi aynı şeklide geçekleştirilir ancak myelografiye göre transversal kesit ve daha iyi rezolüsyonda görüntüler sağlanır. Son zamanlarda yaygınlaşan ve nöroradiolojik muayenenin standart bir parçası haline gelen manyetik rezonans görüntülemede koronar, sagittal ve trasversal kesitlerle yüksek çözünürlükte görüntüler sağlar. Yumuşak dokuların değerlendirilmesinde ideal bir tanı aracı olarak kabul edilir.

Omuriliğin elektrofizyolojik olarak değerlendirilmesinde, somatosensoriyel uyandırılmış potansiyeller (assendens yolların test edilmesi) motor uyandırılmış potansiyeller (desendens yolların test edilmesi) çalışılır. Bu testler klinik muayenenin bir devamı olup omuriliğin işlevsel bütünlüğünü tanımlamada önemli veriler sağlar.

Diagnosis of Spinal Diseases in Dogs and Cats

Ömer BEŞALTI
Ankara University, Faculty of Veterinary Medicine, Department of Surgery, Ankara, Turkey

Spinal diseases are one of the most common problems in small animal practice. Because of its complexity the diagnosis is still challenging in many cases despite of significant development in understanding neuroanatomophysiology and diagnostic technology. Common knowledge of anatomophysiology of spine makes easier to understand pathogenesis of disorders including diagnosis and treatment. The spinal cord is housed in vertebral canal, and extends from caudal limit of brain stem to the caudal lumbar area and terminates in L6 in dogs and L7 in cats. Spinal cord is wider in C6-T2 and L4 –S3 segments because of the high number of LMN of limbs. It is composed of grey and white matter and surrounded by meninges. A couple of nerve roots exit from each side of spinal cord segment and join to each other to make segmental nerve roots. There are 8 cervical spinal cord segments but 7 cervical vertebrae, and some segment is not located at the same number of vertebra in the spine. The neuroanatomic location of the lesion is revealed by the spinal cord segment, not vertebra.

Cerebrospinal fluid is mainly produced by the choroid plexus and flow caudally. It fills subarachnoid space and surrounds the spinal cord externally, and it also flows at the central canal. It suspends and protects the brain against the shock, regulates pressure and has some metabolic and nutritional function.

Spinal cord white matter tracts are consisted of ascending sensory tracts, descending motor tracts, and ascending motor tracts. The sensory information from the periphery is gathered by the sensory nerve axon, their cell body is located in the spinal ganglion. This information ascends in the white matter to the brain. The information coming from the brain descend by the axons of upper motor neurons in the white matter, and transferred to the lower motor neurons which are the effector neurons of the reflex arch and they are located at the ventral horn of grey matter. The ascending motor tracts' neuron which are the border cells of dorsolateral grey matter (L1-L7) and their axons ascend in the white matter to inhibit the extension of thoracic limb.

The vertebral column is composed of vertebrae which are articulated by the intervertebral disc and synovial joint by the articular processes. The equilibrium of the spine is provided by the epaxial and hypaxial muscles, and also numbers of ligaments. The intervertebral disc which nourish by the diffusion provide amphiarthroidal joint and act as shock absorber for the spine. Degeneration and changes in the intervertebral disc by the age may proceed with intervertebral disc herniation. According to the type of changes in the intervertebral disc (fibrinoid and chondroid) dog breeds are divided into two groups as: chondrodystrophic and noncondrodystrophic.

The goal of the neuroexamination in spinal disorders is as below;
Determine if the problem is related to the spine?
Determine neuroanatomic localization of the lesion
Assessment of the severity of lesion
Identify the disease processes
Determine the suitable treatment
Predict the prognosis.

The proper patient handling and transportation to the animal hospital are essential in prevention of further injury as in human medicine of spinal trauma cases. The owners should be trained for this mention. Spinal injuries with concurrent disorders of pneumothorax, lung contusion, bradycardia, hypotension, decreased cardiac output, contusion of the abdominal organs, or hemoperitoneum tend to have high rate of morbidity and mortality. Therefore, cases with spinal injury should be examined for life threatening events and emergency procedures should be applied by the veterinarian.

The history is essential in spinal disorders in many cases. The data such as; acute onset, progressive, static, episodic, signs of pain, status of vaccination can be reached by taking the history. Physical examination can also be performed while taking the history. Especially trauma cases should be handled carefully and they should not be forced to move in preventing further trauma to the spinal cord during movement. The quality of femoral pulse should also be checked especially in acute onset paraplegia in cats.

Neurological examination is carried out with the animal in upright and then lateral recumbence positions: In upright position: The disorders that mimic the neurologic disease should be excluded during the examination. The patient should be observed in the examination room and/or outside to evaluate mental status, attitude, posture, gait, and status of locomotors. Assessment of proprioception and placing, and hopping in pelvic and thoracic limb, extensor postural thrust is carried out. Abdominal palpation provides whether the neurogenic urinary bladder incontinence is in upper motor neuron or lower motor neuron nature. Cutaneous trunci reflex and spinal palpation should also be performed. Cranial nerve examination is a part of examination for spinal disease to rule out the additional problems.

Patient with lateral recumbence, each limb should be evaluated in terms of motor function, muscle tone,

muscle atrophy, and local reflexes in determining whether it is normal, LMN or UMN nature. A number of reflexes should be checked in cases with spinal disorders. However, the most common reflexes used in practice are patellar, withdrawal (flexor), and perineal reflexes. The less common reflexes of triceps, biceps, and gastrocnemius are important for UMN lesions. Increased patellar reflex indicates the lesion of cranial to L4 spinal cord, but the lesion involving the LMN of sciatic nerve can also be a cause of increased patellar reflex. Deep pain sensation or nociception can be tested during withdrawal reflex and it will be seen as vocalization or turning head as a behavioral response. It should be kept in mind that in animal with cervical spinal cord injury, deep pain generally remains intact; however,so severe lesion causing deep pain lost can be resulted with asphyxia. This response reveals that the pain stimulus transmits from spinal cord white matter to the brain and descends for response. It is sensitive criteria for the prognosis of the disease and is indicator for the severity of lesion.

On the basis of neurological examination, the lesion can be localized as cervical (C1-c5), cervical intumescence (C6-T2), thoracolumbar (T3 – L3), or lumbal intumescence (L4-S3). Further diagnostic examination should be performed at the neuroanatomical location of lesion. Diseases effecting intumescences especially cervical intumescence should be examined regarding to specific nerve of extremity in terms of motoric and sensoric function lost. The assessment of severity is important for the part of examination in prognosis, and generally the LMN deficits have worse prognosis than UMN except for thoracolumbar intervertebral disc disease. The rate of onset, duration, cause, degree of damage, progressive or static, applied treatment e.g., are determinative in prognosis.

The etiology of spinal disease can be vascular, inflammatory, idiopathic, toxic, anomalous, metabolic, neoplastic or degenerative nature. Usually a differential diagnosis list should be created for the possible disease, and it should be shortened by the recorded data such as: breed, age, progressive or static neuroanatomic localization and pain.

Routine laboratory analysis including CBC, biochemistry profile, and urinanalysis should be performed in elective cases. Serologic studies for neospora, toxoplasma, bartonella, caine distemper, or feline infectious peritonitis in the case with the possibility of infectious disease should be performed. Microbiological culture should be performed for urinary infection, discospondylitis or surgical wound infection.

Cerebrospinal fluid (CSF) analysis is an important part of neuroexamination even though there are some limitations. Although CSF can be collected from cysterna magna or lumbar region, sample taken from distal part of lesion is more sensitive. Collecting CSF from cases in general anesthesia is contraindicated due to possibility of atlantoaxial subluxation or brain herniation. Analysis of CSF should be performed within 30 minutes of collection. It should include total and differential count of white blood cells and total protein, and sometimes immunologic or electrophoretic analysis.

Radiologic workup: To obtain a good quality of radiographs needs general anaesthesia and the position of spine should be proper (it can be provided by radiolucent foam coated with plastic) for prevention of superposition. Myelography is carried out in cases under general anesthesia with injecting contrast medium by cysternal or lumbar puncture subarachnoidally. Computed tomography (CT) or CT myelography is carried out with the same principle, but it provides images in transversal section and in better resolution according to conventional myelography. Recently Magnetic resonance imaging came into agenda and it became a standard part of neuroradiological examination, and provides coronary, sagittal and transversal images. It is accepted as an ideal method in the evaluation of soft tissue abnormalities.

Electrophysiological evaluation of spinal cord is studied in terms of somatosensry evoked potentials (testing ascendence pathway in the spinal cord) and Motor evoked potentials (testing descendense pathway of the spinal cord). They are the extension of the clinical examination and provide valuable data for the functional integrity of spinal cord.

Ben A.Ş. Stratejileri

Ayşin Kürkçüoğlu ŞENCAN
Circle Danışmanlık, Kurucu Yönetici, İstanbul

Veteriner klinikleri artan pet merakı ve çeşitlenen ürün yelpazesi ile bir yanda sağlık diğer yanda bir perakende noktası olarak faaliyet gösteriyor. Hayatın her yerinde var olan değişim veteriner kliniklerine de uğramalı, çünkü müşteri odaklı yaklaşım bugün bir ticari işletme olarak kliniklerin karlılıklarında önem arz ediyor. Peki, veteriner hekimler, bu değişime ne kadar açık sizce? Kendinizi hiç bir anonim şirket olarak düşündünüz mü? Ne kadar parlak bir ambalajınız olsun isterdiniz? Yaşamın kendisi aslında bir satıştır. Tabii ki söz konusu hekimlik olduğunda bir yerlerine bilimi de yerleştirmek gerekiyor.

Gelin kendinize şu soruları sorun:
“Neredeyim?”, “Nerede olmak istiyorum?”, “Oraya ulaşmak için neler yapmalıyım?
Bulunduğu yerden memnun olanlarınız için de sorularımız var elbet!

Ne kadar bilim? Ne kadar ticaret?

İyi müşteri deneyimi yaşatmanın uzun vadedeki etkileri üzerine ne sıklıkla düşünüyorsunuz?

Veteriner klinikte görselliğe verdiğiniz önem nedir?

Bilinçli müşteri zor müşteri midir?

Ağızdan ağıza pazarlama kliniğinize uğrar mı?
Müşteri hizmeti bir takım işidir, hizmet halkalarınız tam mı?

Unutmayınız ki her şey istemekle başlar… Akılda kalacak bir şeyler yaratmanın sizin için de tam zamanı olabilir…

Me inc. Strategies

Ayşin Kürkçüoğlu ŞENCAN
Circle Consulting, Founding Director, Istanbul

Veterinary clinics operate a retail point as well as health that increasingly interest to pet and diversified range of product. Changes which are all around to life should be met to Veterinary Clinics that customer-oriented approach as a commercial enterprise which is paramount importance in clinical profitability. How much do you think veterinary surgeons open new changes?

Have you ever think of yourself as a joint stock company?

How bright package would you get? Life itself is actual sales. Of course subject such as medicine, science should be needed to take place somewhere else it. Let's ask these questions to yourself:
Where am I?, Where do I want to be?, What should I do to reach there?
We have questions certainly who are satisfied where they are!

How much science? How much trade?

How often do you think of good customer experience on the long-term effects?

What is the importance of visuals in veterinary clinics for you?

Is conscious customer difficult customer?

Does mouth to mouth marketing come around to your clinic?

Customer service is a team work, is your service rings completed?

Keep on mind that everything starts with wish… Time to create something for yourself which stays in mind.

Translated by Şerife Volkan

Yara Yönetimine Genel Yaklaşım

Bryden J STANLEY
BVMS, MACVSc, MVetSc, ACVS Diplomatı
Michigan State Üniversitesi, Amerika

Karmaşık travmatik yara yönetimi, beşeri ve veteriner pratisyenlerde sorun olmaya devam ediyor. Özellikle bizim mesleğimizde, geniş dermis ve epidermis kayıplı (örn. tam katlı deri kaybı) travmatik yaralanmalar zorlayıcıdır. Deri öncelikle vücudu travmadan, UV hasarından ve kurumadan korur. Ayrıca bağışıklık denetimini sağlar, mikrobiyal organizma işgalini, feromon ve D Vitamini sentezini kontrol eder. Vücudun en geniş organıdır. Dokunma, basınç, titreşim, gerilme, sıcak, soğuk ve ağrı uyarı reseptörlerini içerir. Bununla birlikte ısıyı da kontrol eder ancak ısı düzenleme kapasitesi sınırlıdır. Yara üzerine doğru epeyce çekilmesini sağlayan viskoelastikiyeti ile olağanüstü bir yapıdadır hatta yara iyileşmesi üzerine de önemli açıkları kapatabilecek kabiliyete sahiptir. Aynı zamanda veteriner hekimlere yara iyileşmesi konusunda her gün yeni zorluklar da çıkarır.

Geniş travmatik yara vakalarının çoğunda kontaminasyonun derecesi ve bilinmeyen damar bütünlüğünden dolayı erken kapama mümkün değildir. Yaralı bir hayvan kliniğe geldiğinde yaranın ne zaman şekillendiği, nasıl şekillendiği, gelmeden önce nasıl korunduğunu tespit etmek önemlidir. Eğer sahibi gelmeden önce ararsa, yarayı temiz bir bez ile kontaminasyonu önlemek için sarması ya da bölge hasarını önlemesi tavsiye edilir. Vakanın aciliyetine bağlı olarak hasta olabildiğince stabil hale getirilmeli, olayın tam öyküsü alınmalı ve muayene edilmelidir. Daha sonra yara sınıflandırılmalı ve başlangıç tedavi planı oluşturulmalıdır. Çoğu travmatik yaralanmaların sebebi motorlu taşıtlar veya yüksek etkili travmalardır. Olağan yaralanmaları ekarte etmek için her zaman sistemik değerlendirme yapılmalıdır. Bu tipik değerlendirme; kardiyopulmoner sistem, karın duvarının bütünlüğü ve içeriği, gastrointestinal sistem ve üriner sistem ile nörolojik değerlendirmeyi içerir. Yaralanma döneminin hemen sonrasında analjezi kritiktir. Yaralanmadan sonra 1. haftada granülasyon öncesi doku görünmeye başlar.

Geniş kayıplı, kalın deri yaralanmalarında, yara yoluyla olan sıvı kayıplarına, iştahsızlığa, uzun süreli ağrıya, hipoalbünemiye, hipoproteinemiye, lenfödeme, anemiye, ileusa hazırlıklı olunmalıdır. Önemli yarası olan yaşlı ve güçsüz hayvanlarda iyileşme uzun sürebilir ve sistemik sorunlar ve sepsis riski artabilir. Bütün olası sorunların farkında olmak, komorbiditeyi değerlendirmek ve bunların oluşumunu tahmin etmek, bunların korunmasında ve tedavisinde agresif olmak önemlidir.

Yara iyileşmesi

Normal yara iyileşmesinin süreçlerini anlamak önemlidir. Böylelikle anormal ve gecikmeli iyileşme farkedilir. Biz bir yarayı ya tamamen iyileşene kadar ya da kapatmaya/rekonstrüktif prosedüre kadar yönetmek isteriz. Bu da anlamayı kolaylaştırır ve farklı süreçleri öğrenmeyi sağlar. Yara iyileşmesinde bu fazların, herhangi bir zaman içinde oldukça çok ve değişken kesişme noktaları vardır.

***İnflamatuvar faz*:** Hızlıca damar vazokonstrüksiyonu şekillenir ve trombosit kümeleşmesi olur. Tromboz ortaya çıkar. Daha sonra kapillar ve venlerin geçirgenliği artar. Lökositler yapışkan hale gelerek endotele bağlanır. 30-60 dakika içinde endotel yapışkan lökositler ile kaplanır. Endotel boşluklarından lökositlerin diapedezi gerçekleşir ve yara bölgesinde kümelenmeler meydana gelir. İlk yaralanma döneminde nötrofiller daha fazladır. Nötrofillerin ana rolü bakteri fagositozu ve enzim içeren granül bırakmaktır. Bunlar yaşam süresi kısa hücrelerdir ve şiddetli bir kontaminasyon veya enfeksiyon yoksa sık görülmezler. Monositler yaraya girdiğinde makrofajlara dönüşürler ve yara iyileşmesi için önemli hale gelirler. Erken dönemde makrofajlar fagositoz yoluyla olan yara debridmanında ve geçici hücredışı matriks bozulmasında önemlidir "kan pıhtısı, fibrin, hücreler". Daha sonra uzun ömürlü hücreler, yara iyileşmesini sağlayan pek çok sitokin üretirler. İnflamatuar faz 3-5 gün sürer. Ancak büyük bir kontaminasyon ve travma varsa çok daha uzun sürebilir.

***Proliferatif faz*:** Yaralanmanın 2. haftasına kadar proliferatif faz büyük yaralarda genellikle belirgin değildir. Epitelizasyon, yara kenarındaki bazal hücrelerin hareketlenmesiyle başlar. Bu hareketlenme, yara birkaç günlükken, hala inflamatuar fazdayken oluşur. Bu noktada bazal epitel hücreler dermisin altındaki kendi bağlarından kurtulur ve hareketlenmeye başlayarak dıştan yara yönüne doğru göçe başlar. Dışarıda çoğaldıkça mitoz geçirerek büyür ve düzleşirler. Büyük açık yaralarda epitelizasyon pürüzsüz bir granülasyon dokusu olduğunda başlar ve bu göç haftalar sürebilir. Büyük yaralarda epitelizasyon engelleyici temas ile durdurulur. Son epitel çok kalın ve kırılgan kaplanabilir ve travmatik ülserasyona ve soyulmaya meyillidir. Epitelizasyon dermal bileşenleri yerine koymaz. Yani kıl ve bezler gibi ek yapılar bulunmaz. Anjiyogenezis spesifik anjiyogenik faktörler ve büyüme faktörleri tarafından stimüle edilir. Kılcal tomurcuk formları birleşir ve granülasyon dokusu içerisindeki arterler ve venlerde olgunlaşır. Tekrar oluşumdan sonra, kapillar ağın kıvrımları apopitozise uğrar. Bu yüzden ilk önce granülasyon dokusu parlak kırmızıdır. Daha sonra kapillarlar geriler ve fibroblastlardan ötürü kollajen ortaya çıkar ve daha soluk görünüm oluşur. Fibroplazi, hücredışı matriks, kollajen ve elastin liflerinin üretimidir. Bu daha önce tartışılan, kılcalların içe büyümesi ile ilgilidir. Fibroblastlar bağ dokudaki mezenşimal hücrelerden meydana gelir. Kapillar tomurcuğundan önce fibrin taslağı boyunca ilerler. Granülasyon dokusu sağlıklı açık

yarada 7-9 günde görülür. Granülasyon dokusu yara iyileşmesinde önemlidir. Epitelizasyon yüzeyi sayesinde enfeksiyonlara karşı direnç sağlar. Kontraksiyonda rol oynar. Yara iyileşmesi için kollajen sağlar. Granülasyon dokusu olgunlaştıkça bazı fibroblastlar apopitozis geçirir. Bazıları da iyi gelişmiş aktinflamanlı myofibroblast fenotipi üstlenir. Bu myofibroblastlar yara kasılmasında rol alır.

***Olgunlaşma fazı*:** Alanın epitelizasyon ile kapanması için granülasyon dokusunda cilt kenarından içeriye doğru kontraksiyonlar meydana gelir. Özelleşmiş granülasyon dokusu hücrelerinin "myofibroblastlar" kasılma yeteneği vardır. Bunlar birbirlerine, hücre dışı matrikse ve yara kenarlarına saldırırlar "fibroneksus denilen bir bağlantıyla". Daha sonra kontraksiyon başlar ve yarayı içe doğru çeker. Yara kenarları içeriyle temas ettiğinde veya yara etrafını saran deri myofibroblast gerginliği ile eşit olduğunda bu olay sonlanır. Sağlıklı yaradaki yaralanmalardan yaklaşık 7-9 gün sonra genellikle kontraksiyonlar başlar. Büyük yaralarda bile kontraksiyon dikkat çekici ve iyileşmeyi tamamlayıcı olabilir. Şekil değişikliği yara iyileşmesindeki son süreçtir. Fibroplazi ilerleyişinde gerilim hattı boyunca yönlendirilmiş kollajen lifleri kalınlaşır ve özelliği olmayan lifler ortadan kaybolur. Tip 3 kollajen, tip 1 kollajen ile değiştirilir. Kollajen üretimi ve kollajen yıkımı arasındaki dengeye epitelyum üstünü örten kollajenaz aracılık eder "yaralanmadan 3 hafta sonra". Aynı zamanda matriks metalproteinazı da bu işi yapar. Moleküller arasında çapraz bağlantı artış gösterir ve kollajen demetleri örgü görünümü alır. Olgunlaşma ve yeniden inşası aylarca devam eder, yarayı yavaşça güçlendirir. Ancak skar çevresini saran normal dokudan % 15-20 daha zayıftır.

Yara iyileşmesini etkileyen faktörler, yara yönetimi, hastanın durumu ve yaranın kendi faktörleri ile ilişkilidir. Yara faktörleri; gerginlik, hareket, basınç, yetersiz güçsüz doku debridmanı ve yara kabuğu, kuruma ile maserasyondur. Hasta faktörleri yara iyileşmesini geciktirir. Bunlar; protein yetersizliği, anemi, üremi, endokrinopati "cushing, Addison hastalığı, diabet", vitamin yetersizliği, "C, A, E", kortikosteroid ilaçlar, kemoterapi, sepsis ve yaşlılıktır. Yaranın kendi faktörleri ise oksijen gerilimi, sıcaklık, radyasyon tedavisi, neoplazi, enfeksiyon, yabancı cisim, esker, büyük miktarlarda cansız yumuşak dokudur.

Yara sınıflandırılması

Yara; temiz, temiz-kontamine, kontamine, kirli olarak sınıflandırılabilir. Küçük hayvanların çoğu travmatik yarası kontamine veya kirli olarak sınıflandırılır. Bu sebeple bir süre açık yara yönetimi yapılmalıdır. Hücre dışı matriks, sitokinler ve büyüme faktörleri yara iyileşmesinde kritik rol oynar. Yanı sıra hücresel elementler ve tüm elementler yaranın inflamatuar fazından çoğalma fazına geçişte korunur. Artık yara iyileşmesi için ideal ortamın önemini biliyoruz. Yara iyileşmesinin erken veya inflamatuar fazı, debridman irigasyon ve drenaj en önemli olaylarıdır. Fakat yara proliferatif faza girdiğinde ve daha az eksudat oluştuğunda pansuman daha sıcak ve dış ortamdan daha koruyucu olmalıdır.

Yara yönetiminin temel ilkeleri

Kardiyovasküler stabilizasyon ve analjezikler ile hayati tehdit oluşturan durumların takibinin ardından açık yara iyileşmesinde dört temel ilke izlenir;

1. Temizlik

Yara çevresi derisi ve yara temiz, traşlanmış olmalı. Öncelikle yara, çevre deri hazırlanırken korunmalıdır. Yarayı korumanın bilinen yolları, yağlayıcı jel ve salin gazıyla nemlendirilmiş bez uygulamaktır. Bu, traşlanan kılların ve temizleyicilerin yarayı tahrişini önler. Deri, yara çevresinde traşlanır ve bölge "sadece deri" cerrahi scrub ve alkol ile hazırlanır. Ne alkol, ne de scrub yara içine girmelidir. Önce yara çevresi deri hazırlanmalı, daha sonra yaranın kendisi % 0,05 klorexidin ve % 0,1-% 1'lik iyot-povidin ile temizlenmelidir.

2. Debridman

Bir yaradan cansız dokuların uzaklaştırılması debridmandır. Bu terim genellikle yabancı döküntünün uzaklaştırılmasını içerir. Kimyasal, enzimatik ve kurtçuk gibi birçok debridman vardır ancak en etkili ve sık görülen tip cerrahi debridmandır. Çoğu hayvanda bu işlem için analjezi/sedasyon veya genel anestezi gerekir. Sıkı aseptik teknikleri uygulanmalı ve yaradaki nekrotik dokular ince, keskin bir makas veya neşter ile kesilmelidir. Yara içinde hayati yapılara zarar vermemeye dikkat edilmelidir. Dokunun yaşayabilirliği, yarada, daha sonraki debridman için kalmalıdır. Uygun bir debridman biraz zaman alabilir, örneğin birkaç saat.

3. Lavaj

Cerrahi debridman genellikle lavajı takip eder "aslında lavaj debridman sağlar". Bol yapılan lavaj bakteriyel kontaminasyonu azaltmaya yarar. Yüksek basınçla yapılan lavaj düşük basınçla yapılana göre daha etkilidir. 20 ml'lik enjektör ve 19 g'lik iğne yaklaşık 8 psi basınç sağlar. Vurmalı lavaj üniteleri mevcuttur ve şırınga yerine önerilebilir. Büyük hacimler, küçük hacimlerden daha yararlıdır. İdeal lavaj solüsyonu steril, izotonik ve tampon madde olandır "örneğin laktatlı ringer". Bununla birlikte su da kolayca kullanılabilir ve klinik açıdan aynı şekilde etkilidir. Lavajın bitiş noktası "su emmiş" görünümüdür. Bu da yaklaşık 5-10 dakikada şekillenir.

Son lavaj solüsyonları;

Aseptikler son lavaj solüsyonu olarak veya ıslak-kuru bandaj içinde kullanıldığında amaçları bakteri sayısını azaltmaya yöneliktir. Bunlar yüksek kontaminasyonlu yaralarda endikedir.

Kloreksidin: Geniş antimikrobiyal etkilidir ve uzun süreli kalıcıdır. Minimal absorbe edilir ve toksikasyonu nadirdir. Organik madde varlığında inaktif olmazlar. Ototoksisite rapor edilmiştir. Otitisli hayvanlarda veya kedilerde kullanılmamalıdır. Biz % 0,05 solüsyonu öneriyoruz.
Povidon-iyot "betadin": Etki mekanizması, solüsyondaki serbest iyot miktarına dayanır. Dilüsyonu artırmak oransal olarak serbest iyot miktarını artırır. Etki süresi 4-6 saattir. % 0,1 ile % 1 arasındaki solüsyon, % 10'luk solüsyon kadar antibakteriyel etki gösterir anlamına gelir. "Standart solüsyon % 10'luktur. 1:10 veya 1:100 arasında dilüe edin". Yüksek konsantrasyonları nötrofillere karşı toksik olabilir ve organik madde ile eksudat varlığında povidin iyot inaktif edilir. Yüksek miktardaki sistemik emilimi, tiroid ve asit-baz bozukluklarına yol açabilir. Maksimum etkiye % 1 veya % 0,1'lik solüsyonları saatte bir uygulanarak ulaşılır.
Propilen glikoldeki salisilik asit, malik asit ve benzoik asit: Nekrotik dokuların debridmanı için mükemmel düşük pH'lı solüsyondur. En az antibakteriyel etkiye sahiptir ancak asidik ortam sağladığından bakterilerin direncini kırar.
Hipokloröz solüsyonlar veteriner hekimlikte yara temizliği açısından oldukça popüler hale gelmiştir "orjinalde Dakin's solüsyonundan türetilmiştir". Etkili olduğu görülmüştür ancak karşılaştırmalı çalışmalarla değerlendirilmesi gerekir.
Hidrojen peroksit hakkında birkaç söz;

- Minimum antibakteriyel etki
- Fibroblast toksisitesi
- Açık yara kullanımına uygun değildir.

Ve son olarak, TEMİZLEYİCİ "DETERJAN" MADDELERİ ASLA AÇIK YARADA KULLANMAYIN!

4. Drenaj: Bandaj

Bandajın önemli rolü vardır, baskı sağlar, hareketsizlik sağlar, korur ve hayvanı daha konforlu tutar. Bandaj 3 katmandan oluşur ve herbirinin kendi özelliği ve fonksiyonu vardır. En alt katman açık yara ile temas eder ve onunla etkileşime girer. Bazı durumlarda yara iyileşmesini düzenleyebilir. İkinci katman, emilim ve dolgu için daha kalındır. Dış "üçüncü" katman diğer katmanları yerinde tutar ve koruma sağlar. Yara bakımı ile uğraşan kişiler, temas katı hususunda aşırı seçenek bolluğu ile karşılaşırlar ve çeşitler arasında özellikle insan hekimliğinde kullanılan, veteriner hekimliğe aktarılan ürünler arasında çıkarımlarda bulunurlar.

İç tabakayı daha detaylı olarak tartışacağız. İç tabaka, yara iyileşmesi için uygun seviyede nem, sıcaklık "35-37 derece" ve ideal ph " ~6" sağlar. İç tabaka yara yüzeyine dayanır, yapışık ya da yapışık olmayacak şekilde olabilir. Oklüsif, yarı oklusif ya da nonoklusif türde olabilir veya aktif negatif basınç sağlayabilirler.

Erken pansuman yapılan, eksudatif inflamatuar faz yaraları:

Yapışık ıslak-kuru pansuman Bu bandajlar, yüksek eksudatlı açık yaraların başlangıç tedavisinde endikedir. Kurutulmuş eksudatı çekerek, yara debridmanına yardımcı olurlar. En sık kullanılan yapışkan pansuman ıslak-kuru bandajdır. Cerrahi debridman ve lavajı takiben yara, steril tuzlu su veya % 0,05 kloreksidin gibi bir antibakteriyel solüsyon ile emdirilmiş steril gaz panç ile kapatılır. Daha sonra emici 2. tabaka sarılır ve son olarak koruyucu 3. tabaka ile kapatılır. Yaranın üstü plastik veya tıkayıcı bir materyal ile sarılmamalıdır. Bu yaranın sulanmasına sebep olur. Islak-kuru bandajın kurumasına izin verilir ve kuru bırakılır. Bandaj bu kuruma sürecinde yaraya yapışır, bu da bandajın eksudatı ve nekrotik dokuları yaradan uzaklaştırmasına neden olur. Gazlı bezin, kuruma esnasında nekrotik debrisi ve eksudatı çekecek kadar geniş olması gerekir. Eksudasyona ve nekrotik dokuların varlığına bağlı olarak bandajın değişim sıklığı günde 1 veya 2 kezdir. Kuru-kuru bandaj, bol ve düşük vizkozitelilerde kullanılır. Bununla birlikte yapışık bandajlar yaranın erken tedavi döneminde etkilidir. Bazı dezavantajları da vardır; değişimi acı verir, hücreleri ve kılcal tomurcukları yaralayabilir. Eğer çok ıslaklarsa da yarayı yumuşatıp sulandırabilirler. İlk birkaç gün çok kullanışlıdırlar. Bu zamandan sonra ıslak-kuru bandaj yara iyileşmesi için uygun ortam sağlamaz. Daha çok debridman ve eksudat çıkarılmasına yardım eder. Yapışık bandajlar yeterli debridman çıktıysa, hatta granülasyon dokusundan önce bile, durdurulmalıdır.

Negatif basınçlı yara tedavisi: Granülasyon dokusunun oluşmasını sağlamak ve zor yaraların daha hızlı iyileşmesini sağlamak için insanlarda kullanılan mekanik yöntemlerden biri de atmosfer altı basınç uygulamasıdır. Bu teknik vakum yardımlı kapama, negatif basınçlı yara tedavisi veya topikal negatif basınç tedavisi olarak da bilinir. Negatif basınç yaradaki tüm dokulara eşit dağılmalı, bu, açık yarayı kontrollü olarak kapalı yaraya dönüştürür. Bu, yaranın büyüklüğüne uygun kesilmiş açık hücreli poliüretan köpük kullanılarak gerçekleştirilir ve defekt üzerine yerleştirilir. Komşu deri ve köpük üzerine uygulanan yapışkan plastik örtü ile bir kapalı sistem yaratılır. Vakum, tahliye borusu, depo kutusu ve proğramlanabilir bir vakum pompası vasıtasıyla sağlanır. Topikal negatif basınç tedavisinin birçok etki mekanizması incelenmiştir. Çoğu sıvı hareketi ve mekanik basınç uygulamasıdır. Yara yüzüne yapılan kontrollü vakum uygulamasıyla dokular arası sıvı çıkarılır ve sonucunda yara ödemi azaltılır. Dokular arası basınç düşer, kapillarlar tekrar açılır ve kan yaraya doğru akar ve yara çevresi doku da artış başlar. Yaranın içindeki ve etrafındaki hücrelerin mekanik deformasyonu ile hücre dışı matriksin şeklini bozacak şekilde traşlanmaya zorlanması, yüksek mitotik aktiviteye ve granülasyon dokusunda üretim artışına sebep olduğunu göstermiştir. İnsanlardaki negatif

basınçlı yara tedavisinin yüksek orandaki başarısı sadece plastik cerrahlara yol göstermemiştir, aynı zamanda göğüs cerrahları tarafından "operasyon sonrası sternal enfeksiyon ve mediastinit", genel cerrahlar tarafından "abdominal duvar defektleri" ve üroloji cerrahları "perineal ürolojik ve jinekolojik yaralar için" tarafından da kullanılmıştır. Geniş doku kayıplı kompleks yaralarda ve tendon, kemik gibi ortopedik materyali açıkta olan yaralarda, ortopedi ve travma cerrahları vakum yardımlı kapama tekniğini kullanarak başlarlar.

MSU'da "Michigan State University" 2005 yılından beri travmatik yaralarda vakum yardımlı kapama uyguluyoruz. Hem sekonder iyileşmede hem de yarayı cerrahi düzeltmeye hazırlamada çok başarılı sonuçlar elde ettik. Açık kemikli kesilme yaralanmalarından ve ortopedik yaralardaki sonuçlardan oldukça memnunuz.

Köpük bandajlar, yaraya yapışmayan yüksek emici poliüretan veya silastik köpüklerdir. Son derece emicidirler "sıkıştırıldığında bile", sıcak "~35 derece", nemli, iyi oksijenize bir ortam sağlar. Köpük bandajlar düşük vizkoziteli yaralara oranla hafif eksudatif yaralarda endikedir. Bunlar, yaprak olarak, çeşitli şekilde ve kavite formlarında mevcuttur. Geleneksel gaz bandaja göre "genellikle 3 günde bir değiştirilir" daha uzun süreli olarak kullanılır. Konforludurlar ve açarken acı vermezler. Fakat kapatıcı etkisi nedeniyle yüksek eksudatif yaralarda maserasyona neden olabilirler.

Alginatlar, lif yapraklardan veya kahverengi su yosunundan yapılan iplerdir. Genellikle kalsiyum alginattan oluşmuştur. Bunlar tıkayıcı değildir ve çok emicidirler. Yarayla etkileşerek yumuşak jel formunu alırlar ve hemostatik etki ederler. Bunun yanında bakterileri de yakalayabilirler. Yoğun eksudatif yaralarda endikedirler. Jel haline gelmesi için yara üzerinde 3 gün bırakılmaları gerekir. Bu jel yaradan kolayca uzaklaştırılabilir veya yıkanabilir. Eğer jel haline dönüşmeden bandaj erken açılırsa geride lifler kalabilir. Köpük bandaj ile birlikte kullanılabilirler. Alginat, yara yüzüne temas eden katman olmalıdır.

Granülasyonlu yara yatakları için proliferatif faz örtüler:

Hidrojeller, emme kapasitesine sahip çözünmeyen hidrofilik polimerlerden meydana gelir. Granülasyon dokusu oluşumuna ve epitelizasyona yardımcı nemli bir yara çevresi sağlarlar. Yara ile temas eden, bir miktar sulandırılmış jel yaranın durumuna göre nemi emer ya da nemlendirir. Granülasyonlu yaralarda gereken bu örtüler, ağrısızdırlar ve 3-4 gün yerinde kalabilirler. Yaprak örtü veya yara üzerine sıkılan ve sonrasında delikli film ile kapatılan amorf jel formülasyonlarıdır. Hipergranülasyon dokusu üretmeye yatkınlıkları vardır ve bazen bir film ya da petrol emdirilmiş örtülerle değiş tokuş yapılabilir.

Hidrokolloidler, arkası poliüretan köpük ile kaplı, yara sıvısını emen ve tutan, çözünmeyen bir jel (selüloz veya jelatin) katından meydana gelir. Deriye temas eden jel, sızdırmaz ve yapışkandır. Yaraya temas eden jel yara sıvısı ile etkileşime girer ve yapışmayan bir form alır, epitelizasyonu uyaran büyüme faktörlerinden zengin nemli bir yara sağlar. Ağrısızdırlar ve her 3-4 günde bir değiştirilmelidirler. Küçük hayvanlardaki çoğu yara için önerilse de, daha çok kronik veya kuru yaralar ve kısmi aşınmalı yaralar için uygundurlar. Hipergranülasyon dokusu üretimine de yatkınlığı vardır. Ben sadece yüzeysel yanık yaralarında kullanıyorum.

Delikli film örtüler Hava giriş çıkışını sağlayan fakat bakteri ve su için geçirgen olmayan, tek kat yapışkan polietilen film tabakasından meydana gelirler. Maserasyonsuz nemli bir yara çevresi sağlarlar. Bu örtüler olgun granülasyonlu yaralarda veya diğer örtüleri (örn. Hidrojeller, köpükler, alginatlar) kaplamada kullanılabilir. Epitelizasyonu hızlandırırlar fakat yaranın hala eksudatif olduğu durumlarda maserayona eğilim gösterebilirler.

Petrol-emdirilmiş örtüler Oklüzif ve yapışıklık göstermeyen yapıdadırlar ve granülasyon olur olmaz kullanılırlar. Bu örtüler kontraksiyon geliştirerek, epitelizasyonu geciktirebilirler.

Sentetik mikroporlar Diğer örtüleri yerleştirildikleri yerde tutmak için, post-operatif sargı veya koruyucu sargı için uygundurlar. Yapışıklık göstermeyen ve yarı oklüzifdirler. Hidrojel eklenmeden granülasyonlu yarada kullanıldıklarında yara kuruyabilir.

Bir bandajın orta katının ana yükümlülüğü eksudatı emmek ve yaradan uzakta toplama yetisidir. Yara yüksek oranda prodüktif ise veya bandaj dış çevre kaynaklı ıslanıyorsa, sık değiştirilmesi gerekir. Bandajın bu katı, herşeyden önce emici olmalı, bu yüzden malzemenin iyi kapillar etkiye sahip olması gerekir. Ayrıca travmalara karşı koruma sağlar, hareketi sınırlamak için bir cebire rolü üstlenir. Bu kat bölgeye uygun olarak, sıkı ve eşit uygulanmalı. Bölge bandaj için zor ise (örn. Distal bir ekstremite değilse), yara etrafına düğümlü dikişler yerleştirilir, örtü ve orta kat yara üzerine bağlanır. Alternatif olarak zımba veya bant kullanılabilir. **Sentetik alçı dolgu malzemesi-** çok uyumlu ve mükemmel kapillar etkiye sahip, **pamuk yün –**iyi koruma ve emicilik, fakat ıslandığında çok çabuk doyar, yaygın kullanılan malzemelerdir. Plastik köpükleri kullanmayın- hijyenik değildirler ve doymaya yatkındırlar, sıkı yapıldıklarında emici olmazlar. En önemlisi, iyi nefes almazlar ve yarayı masere ederler.

Dış bandaj katı diğer katların yerinde tutulmasında görevlidir. Bu kat yapışkan veya yapışkan olmayabilir, dayanıklı ve poröz yapıda olmalıdır. Gazlı pamuk bandajlar (Kling) bu katın ilk parçası olarak, en sık kullanılanları Vetrap ve Elastikon olan son dış sargıyı uygulamadan,

orta kata hafif basınç yapmak için kullanışlıdırlar. Elastik bandajlar uygun sıkılıkta ve eşit düzeyde uygulandıklarında idealdirler fakat çok sıkı olduklarında iskemik hasara yolaçabilirler. Çinko oksit bantlar elastik değildirler ve bandajın kaymasını engellemede (stirrup ile ya da bandajın üstünden bantlayarak).

Sistemik antibiyotiklerin endikasyonları:

- Geniş, derin doku travmalı yaralarda endikedir.
- Hayati yapıların maruz kalması sebebiyle primer kapanmanın denenmesi zorunlu olan kontamine yaralarda endikedir "diren süresince".
- Yeterli debridman ve lavaj yapılmamış açık yaralarda endike değildir.
- Gelişigüzel kullanım, enfeksiyon oranını azaltmaz. Fakat enfeksiyon meydana gelirse, tedaviye dirençli olması sağlanır.

Açık yara yönetiminin özeti:

1. Yara çevresi kesimi ve temizliği ile açık yaranın temizliği.
2. Debridman: kesin olarak nekrotik dokuların uzaklaştırılması. Sorgulanabilir dokular sonraki debridmana bırakılmalı.
3. Doğru lavaj – yüksek vakumlu, kısmen yüksek basınçlı dengeli solüsyonlar önerilir.
4. % 0,05'lik kloreksidin en etkili final antibakteriyel lavaj solüsyonudur ve ıslak-kuru bandaj için kullanılmalıdır.
5. Islak-kuru pansuman ve bandaj, erken fazda eksudatlı yaralar içindir. Alternatif olarak; negatif basınçlı yara tedavisi 3 gün uygulanır "veya 6 gün ya da daha uzun". Hızlıca granülasyon dokusu üretilir ve böylece 8. adıma geçebilirsiniz.
6. Yukardaki adımlar kontaminasyon ve yumuşak doku hasarına bağlı olarak erken yara tedavisi döneminde her gün tekrarlanabilir.
7. Başta yara daha fazla debridman gerektiriyorsa ancak hala eksudatif ise, erken granülasyon dokusu görünene kadar poliüretan köpük veya alginat pansuman ile değiştirilir. Bu bandaj bölgede 3-4 gün tutulabilir. Tıkayıcı materyal yara üzerine yerleştirilmemelidir.
8. Erken granülasyon dokusu belirdiğinde, şekilsiz veya hidrojel kaplamalı pansuman ya da diğer yarı-tıkayıcı pansuman kullanılabilir. 3-4 günde bir değiştirilir.
9. Olgun kabartılı yaralar veya kısmi kalınlıkta deri kayıplı yaralarda hidrojel veya delikli film pansuman yapılır. Hidrokolloidler aşırı granülasyon dokusu üretir.

Çeviri: Veteriner Hekim Raif Fırat Yalın

Wound Management

Bryden J STANLEY
BVMS, MACVSc, MVetSc, Diplomate ACVS
Michigan State University, USA

The management of complex traumatic wounds remains a challenge to both human and veterinary wound care practitioners. Especially challenging to our profession are traumatic injuries sustaining large losses of epidermis and dermis (i.e., full thickness skin loss). The skin primarily protects the body from trauma, desiccation and UV damage. It also provides immunosurveillance, controls invasion of microbial organisms and synthesizes pheromones and vitamin D. It is the largest organ in the body. It contains receptors to touch, pressure, vibration, tension, noxious stimuli, heat and cold. It also monitors temperature, but is limited in its capacity for heat regulation. It is a remarkable structure, its viscoelasticity means it can retract considerably upon wounding, yet also has the ability to cover significant distances upon healing. It also provides veterinarians with new challenges to wound care every day!

In most cases of extensive traumatic wounding, immediate closure is not possible or advisable, due to the degree of contamination and undeclared vascular integrity. When a wounded animal is initially presented to the clinic, it is important to ascertain exactly **how** the injury occurred, **when** it happened, and how the wound has been handled in the **interim period** before presentation. If the owner calls before arriving, he should be advised to wrap the wound with a clean sheet or bandage to prevent further contamination and ongoing damage to the area. Depending on urgency of the presentation, the patient should be stabilized as necessary and a **full history and examination** taken. The wound can be then be classified and an initial treatment plan formulated.

Many traumatic injuries in small animals are a result of motor vehicle or other high impact trauma and systemic evaluation should always be performed to rule out concomitant injuries. This typically includes evaluation of cardiopulmonary systems, integrity of the abdominal wall and contents, specifically including GI and urinary systems, and neurologic assessment. Analgesia will be critical in the immediate post-wounding period and also for at least the first week after wounding, before granulation tissue appears in the wound.

With large loss of full-thickness skin, be prepared for significant ongoing fluid losses through the wound, inappetance, ileus, prolonged pain, hypoproteinemia, hypoalbuminemia, anemia, lymphedema. Older or debilitated animals with significant wounding may take longer to heal, and have increased risk of sepsis and associated systemic issues. It is important to be aware of these potential issues, assess comorbidities, anticipate their occurrence, and be aggressive in prevention and treatment.

Wound Healing

It is of paramount importance that the processes of normal wound healing are understood, so that we can recognize abnormal or delayed healing. We want to manage a wound to a condition where it is either completely healed, or ready for a closure/reconstructive procedure. Wound healing has been described in a series of phases to facilitate understanding and learning of the different processes that are occurring. There is considerable and variable overlap of these phases within a healing wound at any point in time.

***Inflammatory Phase*:** Immediate vasoconstriction of blood vessels occurs, with platelet aggregation and subsequent thrombus (clot) formation. Then an increase in capillary and venule permeability occurs and leucocytes become “sticky” and adhere to endothelium. Within 30 – 60 minutes, the entire endothelium will be covered with adherent leucocytes. Diapedesis of leucocytes occurs through the endothelial gaps and they concentrate at the site of injury. Neutrophils predominate early in the post-wounding period. The main role of the neutrophil is to phagocytose bacteria (enhanced by opsonization and complement activation) and release enzyme-containing granules. They are a short-lived cell, and not essential unless there is massive contamination, or infection. As monocytes enter the wound, they become macrophages – and are essential for wound healing. Early on, macrophages are important in wound debridement through phagocytosis, and degradation of the provisional extracellular matrix (blood clot, fibrin, cells). Later on, these long-lived cells produce many cytokines that modulate wound healing. The inflammatory phase typically lasts for 3-5 days, but can extend for much longer if the contamination is significant or there is significant tissue trauma.

Proliferative Phase: The transition into the proliferative phase is often not grossly evident in large wounds until the second week following wounding. Epithelialization begins with mobilization of the basal cells of the epidermis at the wound edge. This mobilization occurs early, within a couple of days, while the wound is still in the inflammatory phase. At this time, the basal epithelial cells loosen their firm attachment to underlying dermis, start to mobilize and migrate outward toward the wound. They undergo mitosis, enlargement, flattening as they proliferate outwards. In large open wounds, epithelialization will only start to take off once a smooth bed of granulation tissue is evident, and migration may take weeks. Epithelialization is stopped by contact inhibition - in large wounds, the final epithelial coverage can be very thin and fragile, and prone to traumatic

ulceration and excoriation. Over the weeks, the epithelial cells differentiate and mature and finally the basement membrane is replaced. Epithelialization does not bring dermal components, so adnexal structures such as hair and glands are not present. Angiogenesis is stimulated by specific angiogenic and growth factors. Capillary buds form, coalesce, and mature into arterioles and venules within the granulation tissue. Once reconstitution is complete, involution of most of the capillary network occurs through apoptosis. This is why granulation tissue is initially bright red, and then becomes paler as the capillaries regress and more collagen is laid down by fibroblasts. Fibroplasia is the production of extracellular matrix, collagen and elastin fibers by fibroblasts. This is intimately associated with the capillary ingrowth discussed above. Fibroblasts arise from undifferentiated mesenchymal cells in adjacent connective tissue. They advance along fibrin framework preceding the capillary bud. Evidence of granulation tissue (= fibroblasts, capillaries, collagen, extracellular matrix, macrophages), is seen grossly about 7 to 9 days in healthy open wounds. Granulation tissue is extremely important in wound healing as it is resistant to infection, provides a surface for epithelialization, plays a role in contraction, and provides collagen required for wound healing. As granulation tissue matures, some fibroblasts undergo apoptosis, and others assume a myofibroblast phenotype, with well-developed actin filaments. These myofibroblasts play a role in contraction of the wound.

Maturation Phase: Contraction occurs as the granulation tissue pulls the skin margins inwards, resulting in a smaller area to be covered by epithelialization. Specialised cells of granulation tissue (myofibroblasts) have contractile ability. They attach to each other, to the extracellular matrix (via a peculiar connection called a fibronexus), and to the wound edges. They then start to contract and pull the wound inwards, stopping when wound edges come into contact, or when tension of surrounding skin equals that of myofibroblasts. Contraction usually begins about 7 to 9 days after wounding in healthy wounds. Contraction can be quite remarkable and progress to complete healing, even in quite large wounds. Remodeling is the final process in wound healing. As fibroplasia progresses, the collagen fibers that are orientated along the lines of tension become thicker, and the non-functionally orientated fibers disappear. Type III collagen is replaced with type I collagen. A balance between collagen production and collagen destruction, is partially mediated by collagenase secreted by overlying epithelium (at about 3 weeks post wounding), but also certain matrix metalloproteinases. Intermolecular cross-linking increases and the collagen bundles develop a 'basket-weave' appearance. Maturation and remodelling will continue for months, slowly strengthening the wound; however, scar still remains about 15 to 20% weaker than surrounding normal tissue.

Factors that influence wound healing can be related to its management, host status, and also factors local to the wound itself. Management factors include tension, motion, pressure, inadequate debridement of devitalized tissues or eschar, desiccation and maceration. Host factors that will delay wound healing include: protein deficiency, anemia, uremia, endocrinopathy (Cushing's, Addison's, diabetes), vitamin deficiency (C,A,E), corticosteroid medication, chemotherapy, sepsis and old age. Local wound factors that will delay wound healing include: oxygen tension, temperature, radiation therapy, neoplasia, infection, foreign body, large amount of devitalized soft tissues, eschar, exposed bone.

Wound classification

Wounds can be classified as Clean, Clean-Contaminated, Contaminated or Dirty. Most traumatic wounds in small animals fall into the Contaminated or Dirty classification and thus should undergo open wound management for a period of time. The extracellular matrix, cytokines and growth factors play a critical role in wound healing, as well as the cellular elements of the wound – and all should be protected as the wound transitions from the inflammatory phase into the proliferative phase. We now realize how important it is to provide the ideal environment for wound healing. In the early or **Inflammatory Phase** of wound healing, debridement, irrigation and drainage are the most important events, but as the wound enters the **Proliferative Phase** and becomes less exudative, the dressings should maintain a warm and protected environment for wound healing to progress.

Basic tenets of wound management

Following attention to life-threatening issues, cardiovascular stabilization and analgesic medication, four main tenets of open wound management are followed:

1. Cleansing

The periwound skin and the wound itself need to be clipped and cleansed. First, the wound is protected whilst the periwound skin is prepared. Common ways of protecting the wound include liberal application of a lubricating gel, or placing saline-moistened gauze in the wound. This prevents irritation of the wound by clipped hairs, and detergent getting into the wound. The skin is clipped generously around the wound, and the area (skin only) prepped with surgical scrub and alcohol (as for an aseptic procedure). Neither alcohol nor scrub should get into the open wound. Once the periwound skin is prepped, then wound itself can be cleansed with either chlorhexidine 0.05% or povidone-iodine 0.1%-1.0% solution (not scrub).

2. Debridement

Debridement is the removal of devitalized tissues from a wound. The term usually includes removal of foreign debris from the wound. There are several types

of debridement including chemical, enzymatic and maggots, but the most effective and commonest type is **surgical debridement**. Most animals will require profound analgesia/sedation or general anesthesia for this procedure. Strict aseptic technique should be employed and tissue that is obviously necrotic within the wound should be excised using a scalpel blade or fine sharp scissors. Take care to avoid damage to vital structures within the wound. Any tissue that is of questionable viability should be left in the wound for a later surgical debridement event. Proper debridement can take time, i.e., several hours.

3. Lavage

Surgical debridement is usually followed with lavage (which actually provides some further debridement). Copious lavage serves to decrease bacterial contamination. High-pressure lavage (8 –15 psi) appears more effective than low pressure lavage. A 20 ml syringe and 19g needle provides approximately 8 psi. Pulsatile lavage units are available and are recommended over syringes and bottles. Large volumes are more beneficial than small volumes. The ideal lavage solution is sterile, isotonic and buffered (e.g., lactated Ringers). However, tap water is readily available, and appears to be just as effective clinically. The end point for lavage is almost a 'waterlogged' appearance – usually 5 –10 minutes.

***Final Lavage Solutions*:**

Antiseptics have been shown to reduce bacterial numbers when used as a final lavage, or in wet-dry dressings. They are indicated in highly contaminated wounds.

Chlorhexidine: has a wide antimicrobial activity and sustained residual activity. It is minimally absorbed and toxicosis is rare. It is not inactivated in the presence of organic matter. There has been ototoxicity reported, so should probably not be used for otitis, or in cats. We recommend 0.05% solution.

Povidone-iodine: The mechanism of action is based on the amount of free iodine in solution. Increasing the dilution gives increased relative amounts of free iodine and the duration of action is around 4 to 6 hours. This means that 0.1% to 1.0% solutions have as much antibacterial activity as 10% solutions (stock solution is 10% povidone-iodine, so dilute 1:10 or 1:100). Higher concentrations may be toxic to neutrophils, and povidone-iodine is inactivated in the presence of exudates and organic matter. Systemic absorption of large amounts may lead to adverse effects such as thyroid, acid-base disturbances. The maximum effect is achieved with 0.1 to 1.0% solutions with lavage every 6 hours.

Malic acid, benzoic acid, salicylic acid in propylene glycol: This is a low pH solution excellent for debridement of necrotic tissues. It has minimal antibacterial action, but provides acidic environment, discouraging bacteria.

Hypochlorous solutions (originally derived from Dakin's solution) have become very popular for wound cleansing in veterinary medicine recently. These appear to be quite effective and should be evaluated in comparative studies.

A few words on **hydrogen peroxide**:

- minimal antibacterial activity
- toxic to fibroblasts
- inappropriate for use in open wounds

And finally, **NEVER USE DETERGENTS IN OPEN WOUNDS!**

4. Drainage: Dressing and Bandaging.

The bandage has an extremely important role – it exerts pressure, absorbs, protects, immobilizes, and makes the animal more comfortable. Bandages are composed of three layers, each with its own properties and functions. The contact layer of the wound dressing is in contact with the open wound and interacts with it. It has the ability to modulate wound healing in some cases. The intermediate (secondary) layer is bulky for absorbency and padding. The outer (tertiary) layer holds the other layers in place, and provides protection.

Wound care practitioners are provided with an overwhelming plethora of choice with respect to the contact layer, and many extrapolations are made between species, especially from the human wound care industry to the veterinary practitioner. The contact layers will be discussed in further detail. The contact layer acts to pack the wound, provide an appropriate level of moisture for healing, maintain a warm temperature (35 – 37C), and ideal pH (~6). The contact layer rests on the wound bed and may be adherent or non-adherent, occlusive, semi-occlusive, non-occlusive (referring to moisture retention), or provide active negative pressure.

Inflammatory phase dressings for early, exudative wounds:

Adherent wet-to-dry dressings. These dressings are indicated for the initial management of the highly exudative open wound. They assist in the debridement of the wound, pulling off dried exudate and debris as they are removed. The most commonly used adherent dressing is the "wet-to-dry" bandage:

Following surgical debridement and lavage, the wound is covered with sterile gauze sponges barely moistened (wrung out) with sterile saline or an antibacterial solution such as 0.05% chlorhexidine. The dressing is then covered with the secondary bandage layer of absorbent material and finally by a protective tertiary layer. No plastic or occlusive covering should be placed over the wound, as it will tend to retain moisture and macerate the wound. The wet-to-dry bandage is allowed to dry and is removed dry. The bandage adheres onto the wound during the drying process, thus removal of the bandage strips exudate and necrotic tissue from

the wound. The gauze should have wide mesh openings enabling entrapment of necrotic debris and exudate as it is drawn into the drying gauze. The frequency of bandage changes will vary from once to twice daily, depending on the amount of exudation and tissue necrosis. Dry-to-dry dressings can be used in copious, low-viscosity exudates.

Although adherent dressings are effective in the early treatment of a wound, they have some disadvantages: they are painful to change, they may injure cells and capillary buds upon removal, they may desiccate the wound if they dry out too much, and they may macerate the wound and strike through if they are too wet. Although they are very useful for the first several days, these 'wet-to-dry' dressings do not maintain an optimum environment for wound healing after that time – they are more of an aid to debridement and exudate removal. Adherent dressings should be stopped once the wound has been adequately debrided, even if it is before the appearance of granulation tissue.

Negative Pressure Wound Therapy: One of the mechanical adjuncts used in human wound management to expedite the formation of granulation tissue and the healing of difficult wounds involves the application of sub-atmospheric pressure to the wound. This technique is known as vacuum-assisted closure (V.A.C.), negative pressure wound therapy, or topical negative pressure therapy. Negative pressure is uniformly distributed to all tissues within the wound in a sealed environment, thus converting an open wound into a controlled, closed wound. This is achieved using open-cell polyurethane foam trimmed to the size of the wound, and then placed on the defect. An adhesive plastic drape is applied over the foam and adjacent skin to create a closed system. The vacuum is obtained through an evacuation tube to the reservoir canister of a programmable vacuum pump.

Several mechanisms of action of topical negative pressure therapy have been investigated, mostly regarding fluid movement and mechanical application of pressure. Application of a controlled vacuum to the wound interface facilitates removal of excess interstitial fluid, resulting in a decrease in wound edema. As interstitial pressure falls, the capillaries reopen and blood flow to the wound and periwound tissue is increased. The mechanical deformation of the cells within and around the wound and shear forces that deform the extracellular matrix have been shown to result in a higher mitotic rate and increased production of granulation tissue.
The high rate of clinical success with negative pressure wound therapy in human medicine has led to its adaptation not only by plastic surgeons, but also by thoracic surgeons (for postoperative sternal infection and mediastinitis), general surgeons (for abdominal wall defects) and urologic surgeons (for perineal, urologic and gynecologic wounds). Trauma and orthopedic surgeons have started using V.A.C. to address complex wounds with extensive soft tissue damage (e.g. wartime missile injuries) and wounds with exposed orthopedic hardware, tendon and bone.

At MSU, we have been using the V.A.C. on traumatic wounds since 2005 with excellent clinical results, both for wounds healing by second intention, and in preparing wound beds for surgical reconstruction. We are particularly pleased with results on severe degloving injuries, shear injuries with exposed bone, and wounds with orthopedic hardware. We have conducted and published several studies, all of which appear to strongly validate this modality in veterinary medicine.

Foam dressings are highly absorptive polyurethane or silastic foams that do not adhere to the wound. They are extremely absorbent (even when compressed), and maintain a warm (~35'C), moist and well-oxygenated environment. Foam dressings are indicated in lightly exudative wounds of relatively low viscosity. They are available as sheets, various shapes and cavity forms as well. They can be left in the wound for much longer than traditional dressings such as gauze - usually changed every three days. They are very comfortable and not painful to remove, but may cause some maceration in highly exudative wounds, due to their slightly occlusive nature.

Alginates are fiber sheets or 'rope' made from brown seaweed (giant kelp), and are usually composed of calcium alginate. They are non-occlusive, very absorbent and as they interact with the wound they form a soft gel, which is haemostatic and also may entrap bacteria. They are indicated in highly exudative wounds. They need to be left on the wound for around three days to develop into the gel. This gel can then be easily removed from the wound, or washed out. If the dressing is removed too early, before the gel has developed, fibers may be left behind. Foam dressings and alginates can also be used together – alginate as the contact layer with the wound bed.

Proliferative phase dressings for granulating wound beds:

Hydrogels consist of insoluble hydrophilic polymers with some absorptive capacity. They provide a moist wound environment conducive to granulation tissue formation and epithelialization. The partially hydrated gel that is in contact with the wound can donate or absorb moisture, depending on wound conditions. These dressings are indicated in granulating wounds, are non-painful, and can be left in place for 3 – 4 days. Formulations include an amorphous gel product that is squeezed onto the wound and then covered with a perforated film; or a sheet dressing. They have a tendency to produce hypergranulation tissue, and are sometimes best used interchangeably with a film or petroleum-impregnated dressing.

Hydrocolloids consist of a layer of insoluble gel (cellulose or gelatin) that absorbs and retains wound fluid, backed by polyurethane foam backing. The gel that contacts the skin is adherent, sealing the dressing. The gel in contact with the wound interacts with the wound fluid and forms a non-adherent gel, providing a moist wound rich in growth factors, promoting epithelialization. These are non-painful, and should be changed every 3 –4 days. Although promoted for many wounds in small animals, they are much more suited to chronic or dry wounds or partial abrasions, rather than the exudative wounds. They also have a tendency to produce hypergranulation tissue. I only use these in superficial burn wounds.

Perforated film dressings consist of a single layer of adhesive polyethylene film that allows gas exchange, but is impermeable to bacteria and water. This maintains a moist wound environment without maceration. This dressing can be used in mature granulating wounds, or to cover other dressings (e.g., Hydrogels, foams, alginates). They accelerate epithelialization, but may have a tendency to macerate if the wound is still exudative.

Petroleum-impregnated dressings are semi-occlusive and non-adherent, and indicated once the wound is granulating. These dressings will promote contraction, but may delay epithelialization.

Synthetic micropores are useful as post-operative dressings, or as a retention dressing, to hold other dressings in place. They are non-adherent and semi-occlusive. If used on granulating wounds without additional hydrogels, the wound may desiccate.

The main function of the intermediate layer in a bandage is its ability to absorb and store exudate away from the wound. If a wound is highly productive, or if the bandage becomes soaked from the external environment, it will require frequent changing. This layer of the bandage is primarily absorptive, so the material should have good capillary action. This layer also protects against trauma, and acts as a splint to retard movement. It should be firmly and evenly applied, conforming to the area. If the area is difficult to bandage (i.e., not a distal extremity), looped sutures can be placed around the wound and the dressing and intermediate layer "laced" onto the wound. Alternatively staples can be used, or tape. Materials commonly used are **synthetic cast padding material** - very conforming and excellent capillary action, **cotton wool** - good protection and absorption, but readily saturated if wet, moderately conforming. Do not use plastic foam – it will tend to become saturated and unhygienic, will not absorb if compressed. Most importantly, it does not breathe well and will macerate the wound.

The outer bandage layer serves to hold the other layers in place. This layer should be hardy, porous, and may be adhesive or non-adhesive. Gauze cotton bandages (Kling) are useful as the initial part of this layer to slightly compress the intermediate layer before placing the final outer wrap, which is usually Vetrap or Elastikon. Elasticized bandages are ideal if applied snugly and evenly, but can cause ischemic damage if too tight. Zinc oxide tape is not elastic and is best used to prevent bandages from slipping (with the use of "stirrups", or taping at the top of the bandage).

Indications for systemic antibiotics:

- Indicated for wounds with extensive deep tissue trauma.
- Indicated for contaminated wounds in which primary closure must be attempted (along with drain), due to exposure of vital structures.
- Not indicated for open wounds that have been adequately debrided and lavaged.
- Indiscriminate use will not decrease infection rates, but will ensure that infections that do occur will be resistant to treatment.

Summary of Open Wound Management:

1. Clipping and cleansing of periwound and cleansing of open wound.
2. Debridement: Accurately excise necrotic tissue. Leave questionable tissue for later debridement.
3. Thorough lavage - high volume, relatively high pressure, buffered solutions preferred.
4. Chlorhexidine 0.05% most efficacious as final antibacterial lavage, and for use in wet-to-dry dressing.
5. Wet-to-dry dressings and bandaging for early, highly exudative wounds. Alternatively, NPWT for 3 days (or 6 days, occasionally longer), which will rapidly produce granulation tissue, and one can go to Step 8.
6. (The above steps may need to be repeated daily in the early wound management period, depending on contamination and soft tissue damage).
7. Once wound requires no further debridement, but is still exudative, change to polyurethane foam or alginate dressings, until signs of early granulation tissue. These dressings can be left in place for 3-4 days. Do not place occlusive material over wound.
8. Once early granulation tissue is evident, an amorphous or sheet hydrogel dressing or other semi-occlusive dressing can be used, changing every 3 – 4 days.
9. Mature granulating wounds or partial thickness excoriations can have a hydrogel or perforated film dressing. Hydrocolloids can produce hypergranulation tissue.

Deri Flepleri

Bryden J STANLEY
BVMS, MACVSc, MVetSc, ACVS Diplomatı
Michigan State Üniversitesi, Amerika

TANIM

Bir flep (kutanöz pedikül greft) derinin bir kısmının, bir bölgeden vücudun başka bir bölgesine kendi damar eklentisiyle taşınmasıdır. Flepler, yerel dokuların hareket ettirilemediği geniş kutanöz defektler için gereklidir. Defektin kanlanmasının sağlanmasında, vücut duvar defektlerinin kapatılmasında, hareketsizliği zor sağlanan alanlarda deri koruması sağlanmasında yeteneklidirler.

SINIFLANDIRMA

Kanlanma Subdermal plexus flepler (gelişigüzel flepler) direkt kutanöz damarlar dahil edilmeyerek kaldırılır ve subdermal pleksi yolu ile perfüzyonuna güvenilir. Aksiyel Tip Flepler için spesifik direkt kutanöz arter ve venler, flep için geliştirilmiş rehber eşliğinde dahil edilir. Bu flepler, derialtı pleksus fleplerle karşılaştırıldığında daha geniş bir flep oluşumuna imkân sağlarlar ve harika bir kan desteği sunarlar. Bu flepler kutanöz pediküle bağlı değildir ve genellikle ada arteriyel flepler oluşturulur ve böylece hareketliliği arttırırlar.

Donör alanından yön/mesafe - Lokal flepler defekt komşuluğuna doğru kaldırılır veya defekte ilerletilir ya da döndürülür. Uzak flepler neredeyse her zaman ekstremite defektlerinin kapatılması için uygulanır. Uzak direkt flepler (kese flep ve eklem flep) lateral göğüs veya alt abdomende hazırlanarak etkilenen ekstremiteye transfer edilir.

Donör alanına ekleme – Tek Pedikül Flebin bir pedikülü vardır. Bi-pedikül Flebin iki kutanöz pedikülü vardır ve daha uzun flep oluşumuna izin verir ancak hareketliliği sınırlıdır. Bi-pedikül ilerletme flepleri, gerginlik rahatlatıcı teknikle kullanılabilir ve kese flebi içinde kullanılır. Ada Flebin donör konumuna hiçbir kutanöz eklentisi yoktur, sadece perfüzyon için damarsal pedikülü vardır (örneğin ada aksiyel tip flep).
Bileşim – Bileşik flepler; kas, yağ, kemik veya kıkırdak gibi deri ve diğer dokularla işbirliği halindedir. Bileşik flepler, genellikle köpeklerde kullanılır (örneğin ince kas-deri flepleri).

KÜÇÜK HAYVAN PRATİSYENLERİ İÇİN KULLANIŞLI FLEPLER:

Aşağıda bildirilen istikrarlı hayatta kalabilen flep tanımlamaları ve örnekleri, güzel enstrümantasyon ve cerrahi imkânlar ile mümkündür. Bu flepler yeterli bir cerrah için sağlam rekonstrüktif bir repertuar sağlar.

Rotasyon Flep: Derinin yarım dairesel flebi, sabit bir noktadan dönerek yara boyunca uzanır. Üçgen deri defektleri için idealdir. Ensizyon, flep defekt üzerine dikildiğinde gerginlik yaratmaması için yeterince uzun olmalıdır. Derinin defekti yeterli derecede kapatabilmesi için flebin altı oyularak yeterince ilerleyici olması gerekir. Flebin içine doğru kesiklerden kaçınılmalıdır. Ayrıca kare defektler için çift taraflı rotasyon flep kullanılabilir.

Transpozisyon Flep: Derinin dikdörtgen flebi, komşu defektleri örtmek için sabit noktaya döndürülür (90 dereceden az bir açıyla). Flep yer değiştirdiği ölçüde daha kısa hale gelir. Bu sebeple flep defektten daha uzun olmalıdır. Köpek kulakları yatkındır. Bu flep en iyi direkt defekt komşuluğunda çalışmaktadır ve yüz ile sokum çevresinde kullanışlıdır. Fakat dikkatli planlanmalı ve ölçülmelidir.

Tek Pedikül İlerletme Flebi: Flep deri elastikiyetinden faydanılanarak, altını kazarak hareket ettirilir ve defekt içine ilerletilir. Flep en az defekt kadar uzun olmalıdır fakat genellikle genişliğin 2 katından fazla olmamalıdır (Ne kadar uzun, dikiş hattında o kadar az gerilim). Flep komşuluğundaki köpek kulakları flep ilerletildikten sonra kısalır. Flep kenarına optimum kan desteği sağlamak için tabanı daha geniş yapmayı deneyin. Büyük flepler drene ihtiyaç duyabilir.

H-Plasti: H-Plasti iki karşıt tek pedikül ilerletme flebinden oluşur. Bu teknik komşu derinin fibrozis nedeniyle daha az elastik olduğu kronik yaralarda kullanışlıdır.

Deri Katlama Flepleri
Dirsek katlama flebi ve dış yan katlama flepleri, dirsekten gövdeye olan deri katını ve arka bacaktan gövdeye olan kısmı kullanır. Bu katlama dört olası pedikülden birinin desteğiyle flep içine sabitlenir; Medial veya lateral bacak, dorsal veya ventral gövde. Önce bir canlandıralım, bu flepler güçlü ve çok amaçlıdır ve yarayı gövde ile proksimal ekstremitede restore etmek amacıyla kullanılır. (Figür 1)

Figür 1: Yan katlama fleplerin pediküllerini gösteren diyagram:

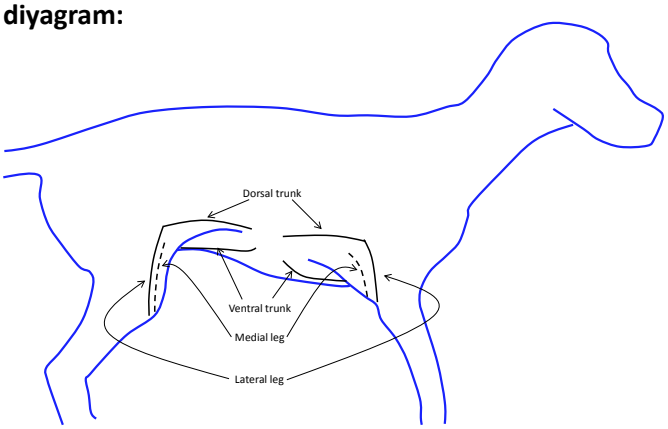

Aksiyel Tip Flep

Aksiyel tip flepler cerrahlara, herhangi bir gecikme prosedürü olmadan bir seferde önemli boyutlarda deri bölgesi transfer etmeyi sağlar. Aşağıda köpek ve kedilerde aksiyel tip flep için en sık kullanılan kutanöz arterler listelenmiştir. Biz en güçlü ve tutarlı pedikülleri olan iki tanesini detaylandıracağız (Figür 2).

1. Yüzeysel Temporal
2. Kaudal Aurikular
3. Yüz Açısı
4. Omoservikalin Yüzeysel Servikal Dalı
5. Yüzeysel Brahiyel Arter
6. Torakodorsal
7. Kranial Yüzeysel Epigastrik
8. Kaudal Yüzeysel Epigastrik
9. Derin Sirkumfleks İliak Arter
10. Sefanöz Arterin Diz Dalı
11. Ters Sefanöz Kanal Flep
12. Yüzeysel Lateral Kaudal

Figür 2: Aksiyel Tip Fleplerde kullanılan büyük direkt kutanöz arterleri gösteren diyagram:

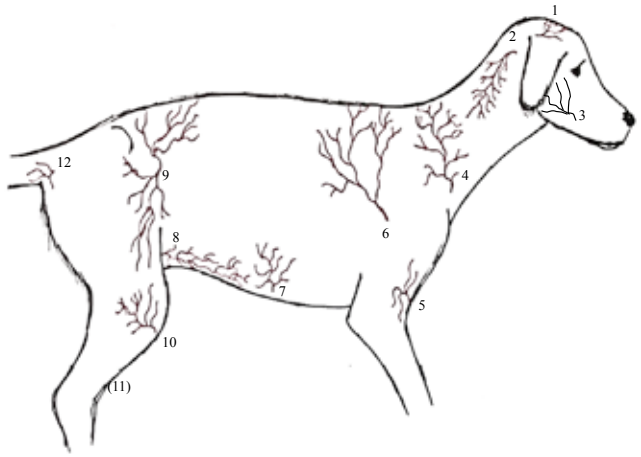

Torakodorsal Aksiyel Tip Flep:

Torakodorsal arter ve venin kutanöz dalı, kaudal omuz altından ortaya çıkar. Kraniyal sınır spina skapula ve kaudal sınır, kraniyal sınırdan omuz altına iki mesafede paralel çizgi ile tanımlanır. Flebin dorsal sınırı düz veya L şekilli (Hokey sopası) ve tipik olarak ters taraf pedikülünün ortasından fazlasına uzanmaz. Diseksiyon kutanöz trunci kasının derinine uzanmalı ve damarsal pedikül her zaman tespit edilmelidir. Bu flep ada olarak tutulmalı ve karın bölgesine doğru kutanöz pedikül ile korunmalıdır. Bu flebin ventral sınırı, yaklaşık olarak omuz eklemi düzeyinde çizilir. Torakodorsal aksiyel tip flep ön bacağın (neredeyse bileğin aşağısına) geniş defektlerinde, aksillada, el bileğinde, sternum, omuz ve lateral boyunda kullanılabilir. Ciltaltı yağ dokusu fazla hayvanlarda parsiyel flep nekrozu yaşanabilir.

Kaudal Yüzeysel Epigastrik Aksiyel Tip Flepler:

Bu Flepler de sağlamdır ve anatomik olarak damarsal pediküle sahiptir. Kaudal yüzeysel epigastrik arter (ve ven) boyutuna bağlı olarak kaudal 3.-4. meme bezini kapsayan uzun bir fleptir. İnguinal kanal vasıtasıyla vücuttan çıkan pudental damardan köken alır. Bu flebin medial noktası, ventral orta çizgidir. Lateral sınır ise orta çizgiden meme başı çizgisine iki kat mesafededir. Bu medial ve lateral ensizyonlar, kraniyal 1. ve 2. meme bezinin arkasında kıvrımlı bir ensizyonla birleşmelidir. Flep, vücut duvarının altına doğru kazınır ve damarsal pedikül her zaman tespit edilmelidir. Flebi ada haline getirmek için kraniyal pubis seviyesinde enine bir kesi yapılır. Kaudal yüzeysel epigastrik flep medial ve lateral uyluk defektlerinin etrafını kapamak için kaudal abdomen, prepisyum ve perineum için kullanılabilir. Güvenilirdir ve ovaryumları alınmış hayvanlarda kozmetik açıdan kullanılabilir.

Aksiyel Tip Flep Oluşturmak İçin Genel Kurallar:

Kenar sınırları için belirteçleri kavrayın. Anatomik yerlerin bozulmasını önlemek ve direkt kutanöz arteri de dâhil ettiğimizden emin olmak için iyi pozisyon vermeye dikkat etmeliyiz. Büyük flebe ihtiyaç duyulduğunda flep ilerletilmeden önce hastanın tekrar pozisyonlandırılması gerekebilir. Flepler donor yerleşim yerine bitişik döndürülür ve tüpleme veya köprüleme flep ensizyonu ile uzağa taşınır.

REKONSTRÜKTİF CERRAHİNİN PLANLANMASI

1. Rekonstrüksiyon için yaranın hazır hale getirilmesi (Örneğin sağlıklı yara ve yara çevresi alanı)
2. Olası tüm kapama alternatiflerinin göz önünde tutulması.
3. Rekostrüksiyon mu? Parsiyel kapama mı?
4. Hasta faktörleri; yaşlılık, renal, karaciğer hastalıkları, Cushing vs.
5. Hastanın konforu ve prosedürü tolere etme yeteneği.
6. Sahibinin sorumluluğu ve uyum olasılığı.
7. Bölgenin potansiyel stresi (gerginlik, hareketlilik) ve hastanın genel aktivite seviyesi göz önünde olmalı.
8. Bölgenin damarsal desteği bilinmeli.
9. Yara kenarları ile oynayın, yara çeperine dokunun ve gözünüzde canlandırın.

Flep Oluşturma:

1. Cömertçe kırp, sonra daha da kırp – serbest drape basamağı
2. Yine yara çeperini elleyin, doğru plan veya alternatif plan
3. Drenin yerini düşünün.
4. Donör yerinin kapatılmasını da göz önünde bulundurun.
5. Steril işaretleme kalemi kullanın.
6. Pannikulus tabakasını alttan ayırın (kutanöz damarları koruyun)
7. Atravmatik teknik
8. Flep içine geri kesiklerden kaçının
9. Minimal gerginlik-yakın kenarlar ve başarıyla sonlanmış bir flep
10. Genellikle 2 katlı kapama gerçekleştirin; derialtı katmanı ve deri

Çeviri: Veteriner Hekim Raif Fırat Yalın

Basic Skin Flaps

Bryden J STANLEY
BVMS, MACVSc, MVetSc, Diplomate ACVS
Michigan State University, USA

DEFINITION

A skin flap (= cutaneous pedicle graft) is portion of skin moved from one area of the body to another with an intact vascular attachment to its donor site. Flaps are indicated for large cutaneous defects where local tissues cannot be mobilized. They are capable of enhancing blood supply to a defect, covering body wall defects, and areas difficult to immobilize, providing immediate protection with hirsute skin.

CLASSIFICATION

Blood Supply - Subdermal plexus flaps (random flaps) are elevated without intentional inclusion of direct cutaneous vessels and rely on perfusion via the subdermal plexi. Axial pattern flaps, however, incorporate a specific direct cutaneous artery and vein, using established guidelines for flap development. These flaps have an excellent blood supply and allow much larger flap development compared with subdermal plexus flaps. These flaps are not dependent on a cutaneous pedicle, and island arterial flaps are often created, thus enhancing mobility.
Distance/direction from donor site - Local flaps are elevated adjacent to the defect and are advanced or rotated into place. Distant flaps are almost always employed for closure of defects involving the limbs. Distant direct flaps (pouch flaps and hinge flaps) are transferred by elevating the affected limb to the donor site prepared on the lateral thorax or lower abdomen.
Attachment to donor site – A single pedicle flap has one cutaneous pedicle. A bipedicle flap has two cutaneous pedicles and allows a longer flap to be created, although is limited in mobility. Bipedicle advancement flaps can be used as tension-relieving technique, and in pouch flaps. An island flap has no cutaneous attachment to the donor site, just a vascular pedicle for perfusion (e.g., island axial pattern flap).
Composition – Composite or compound flaps incorporate skin and other tissues such as muscle, fat, bone or cartilage. Composite flaps are used clinically in the dog, e.g., gracilis musculocutaneous flaps, labial advancement.

USEFUL FLAPS FOR THE SMALL ANIMAL PRACTITIONER
The following are descriptions and examples of flaps that show consistent survival and are feasible to do with good instrumentation and surgical facilities in practice. These flaps provide a solid reconstructive repertoire for the competent surgeon.

Rotation Flap: A semicircular flap of skin that rotates about a pivot point across a defect. Ideal for triangular skin defects. The incision should be long enough to create a flap that has no tension on it when sutured into place: at least four times the space through which the flap is to be moved. The flap can be created progressively, undermining until adequate skin is available to cover the defect. Avoid backcuts into the base of the flap. Can also use bilateral rotation flaps for square defects.

Transposition Flap: A rectangular flap of skin that turns on a pivot point (less than 90^0) to cover an adjacent defect. The flap becomes shorter as it is transposed, so the flap must be developed longer than defect. Dog ears tend to develop as well. This flap works best when developed directly adjacent to the defect and is useful around the face and rump, but needs to be carefully planned and measured.

Single Pedicle Advancement Flap: A flap of skin that is mobilised by undermining and then advanced into a defect, taking advantage of elasticity of skin. The flap should be at least as long as the defect - the longer the flap the less the tension on the suture line - but usually not more than 2x the width. Dog ears adjacent to the base of the flap can be excised after flap advancement and try to make the base wider to optimize blood supply to the leading edge of the flap. Large flaps may require a drain.

H-Plasty: an H-plasty is simply made up from two opposing single pedicle advancement flaps. This technique can be useful in chronic wounds where the adjacent skin is less elastic due to fibrosis.

Skin Fold Flaps
The elbow fold flap and flank fold flap utilise the folds of skin from the elbow to the trunk, and from the hind leg to the trunk. A fold can be developed into a flap by retaining just one of the four possible pedicles: medial or lateral leg, dorsal or ventral trunk. Once conceptualized, these flaps are robust and versatile, and can be used to reconstruct wounds on both trunk and proximal extremities (Figure 1).

Figure 1: Diagram illustrating the pedicles of the flank fold flaps.

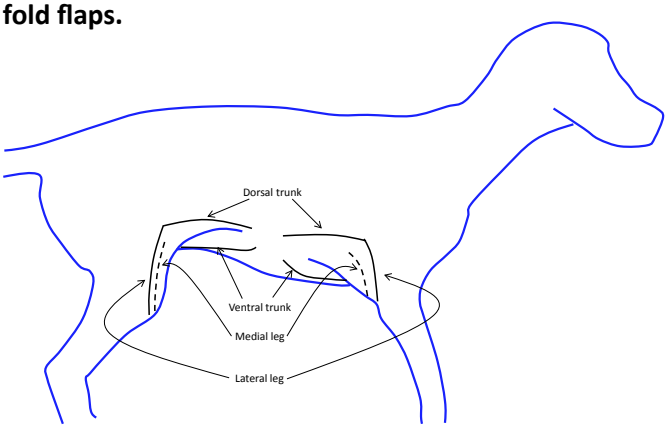

Axial Pattern Flaps

Axial pattern flaps enable the surgeon to transfer skin areas of considerable dimensions in a single stage safely without the necessity of a delay procedure. The commonest cutaneous arteries of the dog and cat used for axial pattern flap development are listed below, and we will go on to detail two flaps (in bold) that are very robust and have consistent pedicles (Figure 2):

1. Superficial temporal
2. Caudal auricular
3. Angularis oris (complex facial)
4. Superficial cervical branch of the omocervical
5. Superficial brachial artery
6. Thoracodorsal
7. Cranial superficial epigastric
8. Caudal superficial epigastric
9. Deep circumflex iliac artery
10. Genicular branch of the saphenous artery
11. Reverse saphenous conduit flap
12. Superficial lateral caudal

Figure 2: Diagram illustrating the major direct cutaneous arteries that are used in the development of axial pattern flaps. Numbers refer to the list above.

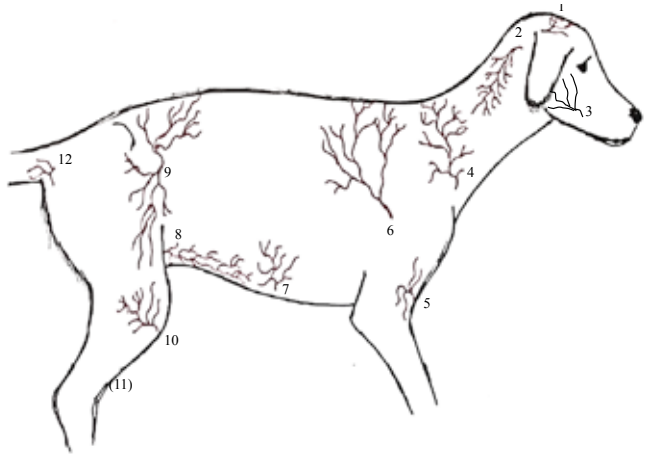

Thoracodorsal Axial Pattern Flap development:

The cutaneous branch of the thoracodorsal artery and vein arise from the caudal shoulder depression. The cranial border is defined by the spine of the scapula, and the caudal border by a parallel line twice the distance from the cranial border to the shoulder depression. The dorsal border of the flap can be an L shape (hockey stick configuration), or straight (peninsular configuration), and typically extends no more than halfway down to the contralateral pedicle. Dissection should proceed deep to the cutaneous trunci muscle and the vascular pedicle should always be identified. Once elevated, this flap can be islanded or maintained with a cutaneous pedicle ventrad. The ventral border of the flap (if being islanded) is drawn at approximately the level of the shoulder joint. The thoracodorsal axial pattern flap can be used to cover large defects of forelimb (almost down to carpus), axilla, elbow, sternum, shoulder and lateral neck. Animals with large amounts of subcutaneous fat can experience partial flap necrosis distally.

Caudal Superficial Epigastric (CSE) Axial Pattern Flap development:

These flaps are also robust and have an extremely anatomically consistent vascular pedicle – the caudal superficial epigastric artery (and vein) which arise from the pudendal vessels as it exits the body through the inguinal canal. This is a long flap that will contain the caudal 3 or 4 mammary glands, depending on the size required. The medial landmark for this flap is the ventral midline; the lateral border is twice the distance from the midline to the nipple line. These medial and lateral incisions can be joined with a curved transverse incision cranially behind the first or second mammary gland. The flap is undermined down to the body wall and the vascular pedicle should always be identified. To island the flap, a transverse incision is made at the level of the cranial pubis. The CSE flap can be swung around to cover defects of medial and lateral thigh and stifle, caudal abdomen, prepuce and perineum. It is reliable and cosmetically acceptable in ovariectomized animals.

General guidelines for Axial Pattern Flap development:

Read the landmarks for borders. Careful positioning is required to prevent distortion of anatomical landmarks and ensure inclusion of direct cutaneous artery. As such large flaps can be developed, the patient may require repositioning once flap is developed. Flaps can be rotated adjacent to donor site, taken to a distant site via a bridging incision or tubing of the flap.

PLANNING YOUR RECONSTRUCTIVE SURGERY

1. Manage the wound to a point where it is ready for a reconstructive effort, e.g., healthy wound and periwound area
2. Consider all alternatives of closure
3. Consider staging the reconstruction? Or partial closure?
4. Consider host factors, e.g., geriatric, renal, hepatic disease, Cushingoid, etc.
5. Consider patient comfort and ability to tolerate the procedure
6. Consider owner commitment and likelihood of compliance
7. Consider potential stresses (tension, movement) on the area, and the usual activity level of the patient
8. Know the vascular supply to the area
9. Imagine it, play with the periwound, manipulate the wound edges

Flap Development:

1. Generous clip, then clip more – free drape leg
2. Manipulate the wound edges again, confirm plan and alternative plan
3. Anticipate location of drains
4. Consider donor site closure
5. Use sterile marking pen

6. Undermine beneath the panniculus layer (preserving any direct cutaneous vessels).
7. Atraumatic technique
8. Avoid backcuts into flap.
9. Minimal tension – approximate edges and “negotiate” the flap
10. Generally perform a two layer closure: subcutaneous layer, skin.

References

1. Pavletic MM: Atlas of Small Animal Reconstructive Surgery. (2nd ed), Philadelphia, Saunders, 1999
2. Swaim SF, Henderson RA: Small Animal Wound Management (2nd ed), Baltimore, Williams & Wilkins, 1997
3. Hunt GB Tisdall PL, Liptak JM, Beck JA, Swinney GR, Malik R: Skin-fold advancement flaps for closing large proximal limb and trunk defects in dogs and cats. Vet Surg. 2001; 30:440-448
4. Hunt GB:Skin fold advancement flaps for closing large sternal and inguinal wounds in cats and dogs. Vet Surg. 1995; 24:172-175

Atopik Dermatit-Tanı ve Tedavisi

Sue PATERSON
M.A. Vet.M.B. D.V.D. Dip.E.C.V.D. MRCVS RCVS ve Avrupa'da Tanınmış Veteriner Dermatoloji Uzmanı, İngiltere

Bu derlemede kısaca atopik dermatitin tanısı tartışılacaktır ancak atopik dermatitli köpeklerin terapötik yaklaşımı daha detaylı incelenecektir.

Atopik dermatitin tanısı

Atopik dermatitin tanısı bazı hastalıkları hariç tutmaktır. Tanıyı gerçekleştirebilmek için hayvanın anamnezinin, klinik belirtilerinin ve diğer kaşıntılı deri hastalıklarının (ektoparazitler, infeksiyonlar (maya ve bakteri) ve kutanöz karşıt gıda reaksiyonları ile uyumlu olması gerekmektedir.

Favrot'un 2010'daki diyagnostik kriter biçimleriyle uyumluluğu ilk incelemede iyi bir taban şekillendirir: (aşağıda tablo 1)

Tablo 1 Favrot 2010 diyagnostik kriter

3 yaşın altında belirtilerin ortaya çıkması
Çoğunlukla evin içerisinde bakılan köpekler
Glukokortikoide duyarlı kaşıntı
Başlangıçta kaşıntısal madde (alezyonel pruritus)
Ön bacaklarda etkilenme
Kulak pinnasında etkilenme
Kulak kenarlarında etkilenmeme
Dorsolumbar alanda etkilenmeme
Atopik dermatitli köpekleri kronik veya süregelen kaşıntısı olan atopik dermatiti olmayan köpeklerden ayırmada bu 5 memnun edici kriterin kombinasyonunun %85 sensitivitesi ve %79 spesifitesi vardır. Altıncı kriteri eklemek spesifiteyi %89'a çıkarırken, sensitiviteyi %58'e düşürür.

Bunlara ilaveten deri kazıntıları ile bit ve şeyletiella varlığı ortaya konulmalıdır. Sarcoptes scabei ve pireler gibi ektoparazitler ampirik olarak topikal uygulanan skabisitler veya topikal ya da sistemik pire tedavileri ile elimine edilmektedir. Skabisit için yazarın tercihi selamektindir ancak moksidektin de uygundur.

Yeni oral olarak kullanılan, erişkin pireleri öldürücü ilaç, pirelerin uzun dönem kontrolünü başarılı bir şekilde sağlar ve topikal şampuan ya da spreyler ile bunlara ilişkili süregelen problemleri ortadan kaldırır.

İngiltere'de bununla ilişkili 3 ürün mevcuttur: spinosad, afoksolaner ve fluralaner.

Köpekler hem bakteri hem de maya yönünden kontrol edilmeli ve kısa sürede tedavi edilmelidir. Uzun dönem antibiyotik kullanımından kaçınılmalıdır. Buna rağmen antibakteriyel şampuan ile uzun dönem yapılan topikal tedavi uygundur. Tüm hayvanlar için düzgün bir gıda diyeti oluşturulmalıdır. Bu evde pişirilen iyi kalitede protein ve karbonhidrat içeren bir diyet olabileceği gibi, piyasada ticari olarak satılan hidrolize diyetlerden olabilir. Bu ideal olarak 8-9 hafta sürmeli, mutlaka minimum 4 hafta devam etmelidir.

Atopik dermatitin tedavisi

Atopik dermatitin (AD) köpeklerdeki gelişimi genetik ve çevreye bağlı olarak şekillenir, günümüzde **deri bariyeri fonksiyon bozukluğu** ve immun bozukluklar ile ilişkili olduğu farkedilmiştir. Bazı hayvanlarda **spesifik allerjene karşı duyarlılık** ve **mikrobiyal kolonizasyon ve infeksiyon** da meydana gelir. Patogenezin bu yönlerini gözönüne aldığımızda, dört temel yönetim alanına odaklanabiliyoruz ve böylece hedefe yönelik daha fazla tedavi olanakları seçebiliyoruz. Her tedavi düşünüldüğü zaman, bulgulara dayalı hekimlikten yararlanarak hastalığı kontrol altına almak gerekir. Bulgulara dayalı hekimlik atopik dermatitin yönetiminde kullanılır ve bunların gerçek değeri oldukça memnun edicidir ki, farklı tedavi seçeneklerinin kritik analizine yardımcı olur.

Deri bariyerinin fonksiyon bozukluğu

Derinin bariyer fonksiyonunu iyileştirmek için kullanılan ilaçlar oral esansiyal yağ asitleri (EFA), nemlendirici şampuanlar, spray ve topikal lipid komplekslerini içermektedir.

Esansiyal yağ asitlerinin prostaglandin ve löykotriyen üretimini ayarladığını, epidermal lipidlerin fonksiyonunu ve bunun yanında kompozisyonunu değiştirerek selüler aktivasyon ve sitokin sekresyonunu inhibe ettiği bildirilmiştir.

İlk yapılan çalışmalar bazı lipitlerdeki eksikliğin derideki bariyer bozukluğu ile ilişkili olduğu, bu durumun oral esansiyal yağ asitleri ve deri lipid kompleksinin topikal uygulanmasını takiben geri dönüşümlü olduğu görülmüştür. Hem omega 3, hem omega 6 suplemanları tek başlarına kullanılabilecekleri gibi yağdan zengin diyetlerle birlikte de kullanılabilir. Çok sayıdaki çalışma bu ürünlerin bazı faydaları olduğunu söylemektedir ancak bu konuda hiç Randomize Kontrol Denemesi (RCT) yayınlanmadı. Deriye uygulanan topikal nemlendiricilerin çalışmalarda transepidermal su kaybını azalttığı görülmüştür. Bir çalışmada esansiyel yağ asitleri ve seramidleri içeren deri lipid kompleksinde 12 hafta süre ile haftada 2 kez uygulandığında klinik iyileşme görülmektedir.

Bulgulara dayalı hekimliğin özeti

EFA suplemanları Oral ilaveler EFA içeren ticari diyetler	Çok sayıdaki çalışmanın faydaları zayıf kalite denemelerini içerdiğinden net değildir. Yüksek kalitedeki bir çalışma 8 hafta kullanımdan sonra glukokortikoid kullanımını azaltmanın yararlı olduğunu söylemektedir. Bu güvenilir gözükmektedir ancak hafif sindirim sistemi belirtilerine neden olabilmektedir.

İmmun düzensizlik

Çok sayıdaki değişik ilaçlar atopik dermatitte yangısal yolu hedef almaktadır. Antihistaminik gibi benzeri ilaçlar reaksiyonun sadece küçük bir kısmını bloke eder ve bu nedenle köpeklerin sayıca azında kaşıntıda bir rahatlama sağlanır. Aynı durum pentoksifilin ve misoprostol gibi diğer ilaçlar için de geçerlidir.

Siklosporin ve takrolimus gibi topikal ve oral kalsinöyrin inhibitörlerinin immun reaksiyonu başlatan özellikle Langerhans hücreleri ve lenfositleri, benzer şekilde allerjik reaksiyonu şekillendiren birincil eozinofiller ve mast hücreleri gibi etkili hücrelerin eylemini bloke etme yeteneği bulunmaktadır.

Her iki ilaç AD'te çok sayıdaki köpekte faydalıdır. Siklosporin generalize hastalıkta rahatlama sağlar, takrolimusun ise atopik dermatitte lokalize alanları tedavi etmekte faydalıdır. Oral glukokortikoidler, prednizolon ve metil prednizolon formundadır. Topikal glukokortikoidlerden özellikle hidrokortizon aseponat'ın atopik dermatitte düzgün olarak kullanıldığında faydalı olduğu görülmüştür.

T helper 2 lenfositleri tarafından üretilen sitokinlerden interlöykin-31 (IL-31) atopik dermatitisin patogenezinde rol oynar. IL-31 Janus kinazın aktivasyonu ile kaşıntıya neden olduğu ve kaşıntıyı şekillendirici nöronların stimülasyonunu sağladığı düşünülür. Rekombinant IL-31'in injeksiyonunun normal köpeklerde kaşıntıyı azalttığı görülmüştür. Bu bulguları takiben, güvenli bir şekilde kullanıldığı düşünülen ve etkili bir derecede kaşıntıyı azaltan oklatinib selektif Janus kinaz inhibisyonu ile kaşıntıyı azaltır.

Bulgulara dayalı hekimlik özeti

Oral glukokortikoidler Prednizolon Metilprednizolon 0,5 mg/kg günde 1-2 kez ve birbirini izleyen günlerde dozu azaltarak ilerlemek	Multipl yüksek kaliteli RCT'ler minör ve tahmin edilebilir yan etkilerle birlikte yüksek etkinlik gösterir.
Oral kalsinöyrin inhibitörleri Siklosporin 5 mg/kg günde 1 kez ve alınan yanıtı takiben bir gün ara ile veya haftada 2 kez	Çok sayıda yüksek kalitedeki RCT'ler geri dönüşümlü minör yan etkilerinin dışında etkinlik ve güvenilirlik gösterir. Bunların en sık karşılaşılanları minör, geçici gastrointestinal bozukluklardır. Ayrıca hipertrikozis, diş etlerinde hiperplazi, papillom da rastlanılabilir. Etkinlik benzer olsa da oral glukokortikoidlerin kullanıldığından daha yavaştır.
Topikal glukokortikoidler 0.0584% hidrokortizon aseponat	Çeşitli yüksek kaliteli RCT'ler etkinlik oluşturur. Uzun süreli kullanımında en büyük risk deride incelmedir. Bu durum ilacın haftada iki kez kullanımı ile önlenebilir. Haftada iki kez kullanımının uzadığı durumlarda, kızarıklıkların şekillenmesi önlenebilir.
Topikal kalsinörin inhibitörleri Takrolimus merhemi Günde 2 kez uygulama	Üç küçük RCT etkinlik meydana getirir. En yükseği lokalize deri lezyonlari için kullanılan %0,1'lik merhemdir. Generalize lezyonların daha az yararı vardır, Pratik değildir ve pahalıdır. Güvenilir, yalamanın neden olduğu uygulamadan ayrıdır.
Oral tirozin kinaz inhibitörü Masitinib 12.5 mg/kg günde bir kez	Umut verici etkisi olduğu kabul edilir ancak etkinlik ve güvenilirliği için ileri çalışmalara gereksinim duyulmaktadır. İdrar protein kaybının monitorizasyonu protein kaybettirici nefropatinin belirlenmesinde önemlidir.
Oral janus kinaz inhibitörü Oklatinib Oclacitinib 0.4-0.6mg/kg günde 2 kez, 2 hafta süre ile, veya günde bir sefer uygulanır.	Sayıca artış gösteren yüksek kaliteli RCT'lerin etkinlik düzeyleri fazladır. Eylemin çabuk başlamasından dolayı glukokortikoidlerle kıyaslanabilir. Yan etkileri hafif gastrointestinal etkiler ve lökosit sayısının azalmasıdır.
Diğer müdahaleleler Antihistaminikler Misoprostal Pentoksifilin	Düşük kalite veya RCT sayısı tavsiyesi: Zayıf etkinlik, iyi koruma Orta etkinlik, iyi koruma Zayıf etkinlik, iyi koruma

Spesifik alerjen sensitizasyonu

Tüm allerjik deri hastalıklarında en iyi yöntem allerjenlerden sakınmayı sağlamaktır.

Atopik dermatitli köpeklerin çoğunluğunda eşzamanlı kutanöz gıda reaksiyonları ve ayrıca pire allerjik dermatitisi görülmektedir. Çoğu köpek diyetinde kısıtlama ve her 4-12 haftada oral ilaç vererek pire kontrolünün devamlılığı ile fayda sağlarlar.

Allerji testi hayvanın çevresindeki spesifik allerjenleri belirlerse de, bu durumdan korunmaya çalışılmalıdır ve sonrasında olası tedbirler alınmalıdır.

Allerjen spesifik immunoterapi (ASIT) atopik dermatitli köpeklerde kontrol düzeylerinin iyi seviyelerde oluştuğunu göstermiştir. ASIT için en iyi olası başarı şansı hayvanın yaşama ortamında bulunan sadece ilgili allerjenleri içeren aşılar formüle edilmesi ile sağlanmıştır. Veteriner hekim, hasta sahibi ve kedi-köpek referansına bağlı hem kutanöz ASIT (SCIT), hem de dilaltı ASIT (SLIT) kullanılabilir.

SLIT'ın SCIT'den çok daha fazla avantajı olduğu gösterilmiştir. Uygulama kolaylığı ve yan etkisi olmaması gözönünde tutulduğunda, buna ragmen başarı oranları benzerdir ve günde en azından bir kez uygulanması gereklidir.

Bulgulara dayalı hekimliğin özeti

Allerjen spesifik immunoterapi SCIT'ın subkutanöz uygulaması	3 küçük RCT faydalı tedavi etkisi gösterirken, yan etkileri çok düşük risktedir.
SLIT'in sublingual uygulanması	2 küçük RCT faydalı tedaviyi akla getirir ve SCIT'ten daha az yan etkileri mevcuttur.

Mikrobiyal infeksiyon ve kolonizasyon

AD'li köpeklerin çoğunda bakteriyel veya maya infeksiyonuna karşı yatkınlık vardır. İnfeksiyonun identifikasyonu ve tedavisi kaşıntının kontrolünde anahtardır ve her vakada glukokortikoidler, kalsinöyrin inhibitörleri veya janus kinaz inhibitörleri gibi anti-inflamatuvar tedaviye başlamadan önce mutlaka kontrol altına alınmalıdır. İnfeksiyonun hafif veya lokalize olduğu yerlerde gösterilen çaba, bu durumu kontrol altında tutmak için bakteri ve maya karşıtı olan krem, ıslak mendil, spray ve şampuan benzerlerinden yararlanmaktır. Generalize infeksiyonlarda topikal ilaçlar hastalığın düzelmesinde başarısız olduğunda, sistemik antibiyotikler veya sistemik maya karşıtı ilaçlara ihtiyaç duyulabilmektedir. Uygulanan tedavi devam ettiği sürece, bunlara genellikle gereksinim duyulmamaktadır.

Bir tedavi planı tasarlamak

AD'nin tanısını takiben ilk yönetim planı, dört tedavi kategorisini içeren araştırmaların detaylı panelini içeren bulgulara dayandırmaktır. Çok yönlü yaklaşımın kullanımı patogenezin 4 alanını hedef almak böylece sadece terapötik ajanlarla başarıyı geliştirmektir. Lezyonların doğası ve şiddeti hayvan ırkları arasında ve hatta aynı ırktaki bireyler arasında belirgin değişim göstermektedir. Bu nedenle hastayı sıklıkla yeniden değerlendirmek ve her hastanın ihtiyaçlarını karşılamak için uygun tedavinin yapılması gerekmektedir.

Son günlerde köpeklerde atopik dermatitin tedavisi için yeni klinik öneriler yayınlanmıştır ve bunlar köpeklerde AD'nin yönetimi için detaylı önerileri içermektedir ve kolaylıkla pratikte uygulanmaktadır.

Köpeklerde AD'nin tedavisi için klinik uygulama önerileri

2010 yılında Hayvanlardaki Allerjik Hastalıklar Uluslararası Komitesi (önceleri Kanin Atopik Dermatitis üzerine Uluslararası Görev Gücü olarak bilinmekteydi) köpeklerdeki AD'nin tedavisi için aşağıdaki tabloda özetlenen klinik uygulama önerilerini yayınladı.

Bu belge erişime açık olup, hayvanda akut alevlenme veya kronik deri lezyonları, ve bu lezyonların lokalize ya da generalize olmasına bağlı olarak bulgulara dayalı tedavi önerileri içermektedir.

Köpeklerdeki AD tedavisi için 2010 ICADA klinik uygulama önerilerinin özeti

Kanin AD'te akut alevlenmelerin tedavisi
1) Alevlenmeye neden olan faktörlerin belirlenmesi ve bunlardan sakınılması: Allerjenik alevlenme faktörlerinin elimine edilmesi (pireler, gıda ve çevresel allerjenler) Antimikrobiyal tedavi (bakteri veya mayanın bulunduğu infeksiyon veya kolonizasyona bağlı klinik belirtiler varlığında)
2) Deri ve kıl örtüsünün iyileştirilmesi ve bakımı: İrrite etmeyen şampuan
3) Farmakolojik ajanlarla kaşıntı ve deri lezyonlarının azaltılması: Topikal GC'ler özellikle lokal lezyonlarda, akut alevlenmenin kontrol altına alınmasında önemlidir. Oral GC'ler, özellikle yaygın veya şiddetli lezyonlarda, akut alevlenmeyi kontrol altına almak için gereklidir. Siklosporin, antihistaminikler, esansiyal yağ asitleri akut alevlenmede faydalı değildir.

Kronik Kanin Atopik Dermatitte alevlenmelerin tedavisi
1) Alevlenmeye neden olan faktörlerin belirlenmesi ve bunlardan sakınılması: Gıdasal allerjenlerin rolünü belirlemek için mevsimsel belirtiler göstermeyen köpeklerde eliminasyon diyeti (bu gerçekleştirilmiş olsa bile allerji profili değişebilmektedir) Etkili pire kontrolünün yönetimi Alevlenmeye sebep olan olası çevresel faktörleri belirlemek için allerjen-spesifik intradermal ve/veya serolojik testler Ev tozu akarı kontrol ölçütleri, konu ile ilişkili ve uygulanabilir ise Bakteri veya mayanın varlığında infeksiyon ya da kolonizasyon belirtileri olduğu zaman antimikrobiyel tedavi
2) Deri ve kıl örtüsü hijyeni ve bakımının iyileştirilmesi: Deri lezyonlarına tahriş etmeyen/antiseboreik/antimikrobiyal şampuan EFA'ları içeren ilave diyet
3) Farmakolojik ajanlarla birlikte kaşıntı ve deri lezyonlarının azaltılması: Topikal GC'ler veya takrolimus, özellikle lokal lezyonları ve belirtileri kontrol etmek için Oral GC'ler, siklosporin veya subkutanöz interferon, yaygın veya şiddetli lezyonlarda belirtileri (bu ajanlar normal olarak kombine kullanılmazlar) kontrol etmek için kullanılır. Eğer GC'ler uzun dönem kullanıldıysa, steroid tutulumlu ajanlar, EFA ve antihistaminikle birlikte kullanmak gerekir.
4) Belirtilerin yeniden şekillenmesini önlemek için: Alevlenme faktörlerini ortadan kaldırılma Uygun durumlarda önleyici farmakoterapi Mümkün olduğu durumlarda allerjen spesifik immünoterapi

GCs: Glukokortikoidler, EFAs: Esansiyel yağ asitleri, RCT: Randomize kontrol denemeleri , AD: Atopik dermatit

Çeviri: Dr. Banu Dokuzeylül
İ.Ü. Veteriner Fakültesi İç Hastalıklar Anabilim Dalı

Atopic Dermatitis – Diagnosis and Therapy

Sue PATERSON
M.A. Vet.M.B. D.V.D. Dip.E.C.V.D. MRCVS RCVS and European Recognised Specialist in Veterinary Dermatology , UK

This review will discuss the diagnosis of atopic dermatitis briefly but will concentrate on the therapeutic approach to dogs with atopic dermatitis in more depth.

Diagnosis of atopic dermatitis
Atopic dermatitis is a diagnosis of exclusion. To establish a diagnosis it is important that the animal has a compatible history and clinical signs and other causes of pruritic skin disease such as ectoparasites, infections (yeast and bacteria) and cutaneous adverse food reactions (CAFR) are ruled out. Compatibility with Favrot's 2010 diagnostic criteria forms a good basis of the initial investigation see table 1 below

Table 1 Favrot 2010 diagnostic criteria

Onset of signs under 3 years of age
Dog living mostly indoors
Glucocorticoid responsive pruritus
Pruritus sine material at onset (i.e. alesional pruritus)
Affected front feet
Affected ear pinnae
None affected ear margins
None affected dorso-lumbar area
A combination of 5 satisfied criteria has a sensitivity of 85% and a specificity of 79% to differentiate dogs with atopic dermatitis from dogs with chronic or recurrent pruritus without atopic dermatitis. Adding a sixth fulfilled parameter increase the specificity to 89% but decreases the sensitivity to 58%

In addition ectoparasites such as lice and cheyletiella should be ruled out with skin scrapings. Ectoparasites such as Sarcoptes scabiei and fleas may be eliminated using empirical therapy with one of the many topical therapy scabicides or topical or systemic flea treatments. The author's preference for scabicide is selamectin but moxedectin is also suitable. The new oral flea adulticides offer excellent long term control for fleas and avoid any problems associated with concurrent topical shampoos or sprays. Three products are currently available in the UK these are spinosad, afoxolaner, and fluralaner. Dogs should be assessed for infection with both bacteria and yeast and where it is present it should be treated appropriately. Where possible long term antibiotics should be avoided, but topical therapy with an antibacterial shampoo is suitable for long term use. All animals should have a proper food trial instituted. This may be a home cooked diet of a novel protein and carbohydrate or one of the several excellent hydrolysed diets that are available commercially. This should ideally be for 8 – 9 weeks but as an absolute minimum of 4 weeks.

Treatment of atopic dermatitis
It is now recognised that AD in the dog develops due to genetic and environment associated **skin barrier dysfunction** and **immune dysregulation**. In some animals **specific allergen sensitisation** and **microbial colonisation and infection** also occur. In considering these aspects of pathogenesis, we are able to focus on four main management areas and select a more targeted range of treatments. When each treatment is considered it should be undertaken using evidence based medicine.

Evidence based medicine (EBM) helps provide a critical analysis of the different therapeutic options that can be used in the management of atopic dermatitis so their true worth can be appreciated.

Skin barrier dysfunction
Drugs that can be used to improve skin barrier function include oral EFAs, moisturizing shampoos and spray and topical lipid complexes. Essential fatty acids are reported to modulate prostaglandin and leukotriene production, inhibit cellular activation and cytokine secretion as well as changing the composition and function of epidermal lipids. Preliminary studies have shown that some of the lipid deficiencies associated with skin barrier dysfunction can be reversed using oral essential fatty acids and topical application of a skin lipid complex. Both omega 3 and omega 6 based supplements have been used in therapy as stand-alone oral supplements or in lipid rich diets. Numerous studies have been undertaken suggesting these products may be of some benefit but no RCT have been published. Topical humectants and moisturizers applied to the skin have been shown in open studies to reduce transepidermal water loss. An open study looking at a skin lipid complex containing fatty acids and ceramides showed clinical improvement in atopic dogs following twice weekly application for 12 weeks.

Summary of EBM

EFA supplements Oral supplementation EFA containing commercial diets	Multiple studies of poor quality trials benefit unclear. One high quality study suggests useful in reducing glucocorticoid usage after eight weeks. Appear safe but may cause minor digestive signs.

Immune dysregulation

Many different drugs target the inflammatory pathway in AD. Drugs such as antihistamines only block a small part of the reaction and therefore only provide relief of pruritus in small numbers of dogs. The same is true for other drugs such as pentoxifylline and misoprostol. Topical and oral calcineurin inhibitors such as ciclosporine and tacrolimus have the ability to block the action of cells that initiate the immune reaction especially Langerhans cells and lymphocytes as well as the effector cells of the allergic reaction which are principally eosinophils and mast cells. Both drugs are useful in AD producing benefit in a large number of dogs. Ciclosporine provides relief in generalised disease; tacrolimus has also been shown to be useful to treat localised areas of AD. Oral glucocorticoids, in the form of prednisolone and methyl prednisolone, and topical glucocorticoids especially hydrocortisone aceponate have been shown to be useful drugs when used appropriately in AD. Cytokines, including interleukin- 31 (IL-31), produced by T helper 2 lymphocytes take part in the pathogenesis of AD. IL-31 is thought to induce pruritus via activation of Janus kinase signal transduction and stimulation of pruritogenic neurons. Injection of recombinant IL-31 has been shown to induce pruritus in normal dogs. Following these findings the novel, targeted drug oclacitinib, has been developed which has been shown to safely and effectively reduce pruritus through selective Janus kinase inhibition.

Summary of EBM

Oral glucocorticoids Prednisolone, methylprednisolone 0.5mg/kg once to twice daily and tapered to alternate day use	Multiple high-quality RCTs show consistent efficacy with minor and predictable adverse effects.
Oral calcineurin inhibitors Ciclosporin 5mg/kg once daily and tapered following response to eod or twice weekly	Multiple high-quality RCTs show efficacy and safety, apart from minor reversible adverse effects. The most common of these is minor, transient gastrointestinal disturbances. Also hypertrichosis, gum hyperplasia, papilloma described. Efficacy is similar to but with slower onset than oral glucocorticoids.
Topical glucocorticoids 0.0584% hydrocortisone aceponate	Several high-quality RCTs confirm efficacy. Major safety risk is skin thinning with prolonged use which can be prevented by using twice weekly. Prolonged twice weekly use might delay the recurrence of flares if applied proactively.
Topical calcineurin inhibitors Tacrolimus ointment Twice daily application	Three small RCTs suggest efficacy, the highest of which seen with a 0.1% ointment for localised skin lesions. Treatment of generalised lesions of lower benefit and also impractical and costly. Appears safe, apart from application-induced licking.
Oral tyrosine kinase inhibitor Masitinib 12.5mg/kg once daily	Appears to have a promising effect but currently low quality evidence for efficacy and safety and further studies required. Monitoring for urine protein loss is required to assess for protein losing nephropathy.
Oral janus kinase inhibitor Oclacitinib 0.4-0.6mg/kg twice daily for two weeks then once daily	Increasing numbers of high quality RCTs establishing high levels of efficacy. Rapid onset of action comparable to glucocorticoids. Side effects include mild gastrointestinal signs, reduced leukocyte count
Other interventions Antihistamines Misoprostal Pentoxifylline	Low quality or number of RCTs suggest: Poor efficacy, good safety Moderate efficacy, good safety Poor efficacy, good safety

Specific allergen sensitisation

In all allergic skin disease the best way to produce control is allergen avoidance. As many dogs with AD have concurrent cutaneous food reactions and also flea allergic dermatitis many dogs benefit from ongoing dietary restriction and maintenance of flea control especially with an oral product given every 4 – 12 weeks. Where allergy testing identifies specific allergens in the animal's environment that can be avoided then where possible this should be undertaken. ASIT has been shown to produce good levels of controls in dogs with AD. For ASIT to stand the best possible chance of success, vaccines should be formulated to only include relevant allergens in the animal's environment. Both subcutaneous ASIT (SCIT) and sublingual ASIT (SLIT) can be used depending on the veterinary surgeons, owner and pet preference. SLIT has been shown to have advantages over SCIT in view of the ease of administration and lack of adverse reaction however the success is probably similar and it does need to be given at least once daily.

Summary of EBM

Allergen-specific immunotherapy Subcutaneous administration SCIT Sublingual administration SLIT	Three small RCTs suggest beneficial treatment effect and low risk of adverse effects. Two small RCTs suggest beneficial treatment and lower risk of adverse effects than SCIT

Microbial infection and colonisation

Many dogs with AD are prone to bacterial or yeast infection. Identification and treatment of infection is key to controlling pruritus and should be undertaken in every case prior to starting anti-inflammatory therapy such as glucocorticoids, calcineurin inhibitors or janus kinase inhibitors. Where infection is mild or localised every effort should be made to control it using topical drugs with antibacterial and antiyeast activity such as cream, wipes, sprays ad shampoos. In generalised infection when topical drugs have been unsuccessful in resolving infection systemic antibiotics or system anti-yeast drugs may be needed. These should not where possible be used as long standing pulse therapy.

Designing a treatment plan

Following diagnosis of AD an initial management plan, incorporating the four treatment categories should be devised based on the findings of a comprehensive panel of investigations. The use of a multi-faceted approach to target the four areas of pathogenesis improves treatment success over use of single therapeutic agents. As the nature and severity of lesions vary widely between animal breeds and between individuals of the same breed it is important to frequently re-evaluate the animal and tailor treatment to meet the needs of the individual.

More recently clinical practice guidelines for the treatment of canine AD have been published providing detailed recommendations for the management of canine AD that can be easily implemented in practice.

Clinical practice guidelines for the treatment of canine AD

In 2010 the International Committee for Allergic Diseases in Animals (previously known as the Internatonal Task Force on Canine Atopic Dermatitis) published clinical practice guidelines for the treatment of canine AD, which are summarised in the table below. This open access document provides evidence-based recommendations for the treatment of canine AD depending on whether the animal has an acute flare or chronic skin lesions, and whether lesions are localised or generalised. The article suggests that client preferences, including cost and ease of use of interventions are considered along with the quality of life of each patient.

Summary of the 2010 ICADA clinical practice guidelines for the treatment of CAD

Treatment of acute flares of CAD
1) Identify and avoid flare factors: Eliminate allergenic flare factors (fleas, food and environmental allergens) Antimicrobial therapy if clinical signs of infection or colonization with bacteria or yeast are present
2) Improve skin and coat hygiene and care: Non irritating shampoo
3) Reduce pruritus and skin lesions with pharmacological agents: Topical GCs, especially for localised lesions, as needed to control acute flare Oral GCs, especially for widespread or severe lesions, as needed to control acute flare. Other drugs such as ciclosporine, antihistamines, EFA etc. not useful for acute flares

Treatment of flares of chronic CAD
1) Identify and avoid flare factors: Elimination diet in dogs with non seasonal signs to assess role of food allergens (even if this has already been performed allergy profile may have changed) Effective flea control regimen Allergen-specific intradermal and/or serological tests to identify possible environmental flare factors House dust mite control measures, if relevant and feasible Antimicrobial therapy if signs of infection or colonization with bacteria or yeast are present
2) Improve skin and coat hygiene and care: Non irritating/antiseborrhoeic/antimicrobial shampoo depending on skin lesions Supplement diet with EFAs
3) Reduce pruritus and skin lesions with pharmacological agents: Topical GCs or tacrolimus, especially for localised lesions, to control signs Oral GCs, ciclosporin or subcutaneous interferon, especially for widespread or severe lesions, as needed to control signs (these agents would not normally be combined together) Steroid-sparing agents, such as EFAs and antihistamines, if GCs are being used long term
4) Prevent recurrence of signs: Avoid known flare factors Preventive pharmacotherapy where appropriate Allergen-specific immunotherapy, where possible

GCs, glucocorticoids, EFAs, essential fatty acids

Further reading

Buckley L. Therapy of atopic dermatitis Proceedings BSAVA Congress 2014

Olivry, T; DeBoer, DJ; et al. Treatment of canine atopic dermatitis: 2010 clinical practice guidelines from the International Task Force on Canine Atopic Dermatitis. Veterinary Dermatology 2010; 21: 233-248. Open access online via Wiley.

Olivry, T and Bizikova, P. A systematic review of randomized controlled trials for prevention or treatment of atopic dermatitis in dogs: 2008–2011 update. Veterinary Dermatology 2013; 24: 97-117.

Olivry, T; Foster, AP; et al. Interventions for atopic dermatitis in dogs: a systematic review of randomized controlled trials. Veterinary Dermatology 2010; 21: 4-2

Otitis Eksterna – Güç Vakalara Yaklaşım

Sue PATERSON
M.A. Vet.M.B. D.V.D. Dip.E.C.V.D. MRCVS
RCVS ve Avrupa'da Tanınmış Veteriner Dermatoloji Uzmanı, İngiltere

Dirençli infeksiyonlara yol açan ve kanal içerisinde kronik hasara neden olan otitis eksterna'nın en zor vakaları, başarıyla çözüme ulaştırılırlar.
İnfeksiyonlar metisilin dirençli Staphylococcus pseudointermedius (MRSP) veya aureus (MRSA) veya Enterococcus faecalis gibi Gram pozitif infeksiyonlar veya Pseudomonas sp., Proteus sp. veya E. coli gibi Gram negatif infeksiyonlar tarafından oluşturulur.
Kanaldaki kronik hasar, kanalın içerisinde duvarıyla birlikte şekillenen hiperplastik değişim veya glandular hiperplazi sonucunda şekillenir.
Her iki tipteki vakanın tedavisi de oldukça zorludur. Altta yatan faktörlerin belirlenmesi için iyi bir bilgi birikimine gereksinim vardır. Hastalık ancak bu şekilde ve uygun bir tedavinin seçimi ile iyileştirilebilir.
Kulak hastalığı olan vakalarda, yazarın deneyimi, kronik antibiyotik kullanımı sonucunda kontrol altına alınamayan, tekrarlayan kulak hastalığı şekillenir. Bu durum çoğunlukla dirençli infeksiyonun şekillenmesine neden olmaktadır.
Çeşitli dirençli infeksiyonların gelişimini önlemek için denenen her müdahale, otitisi semptomatik şekilde tedavi etmeye devam etmekten çok altta yatan yardımcı faktörlerin belirlenmesi şeklinde olmalıdır. Tedavi için antibiyotik seçildiğinde, klinisyenler daha güçlü ilaçları hiçbir zaman kullanmaya çalışmamalıdır, bunun yerine infeksiyonu tedavi etmek gerekmektedir. (bakınız tablo 1)

Tablo 1. Otitis eksternada kullanılan en uygun birinci, ikinci ve üçüncü kuşak ilaçlar

İlaç hiyerarşisi	Endikasyonlar	İlaçlar
İlk kuşak	Sitolojide koklar tespit edildiği zaman ampirik olarak kullanılır.	Fusidik asit, framisetin, gentamisin
İkinci kuşak	İlk kuşak etkisiz olduğu zaman ve sitolojide çubuk bakteriler ya da miks infeksiyonlar tespit edildiği zaman kültür ve antibiyogram temel alınarak kullanılır.	Polimiksin, marbofloksasin, orbifloksasin
Üçüncü kuşak	İkinci kuşak ilaçlar etkisiz olduğu zaman ve başka hiçbir ilaç alternatifi bulunmadığı zaman kültür ve antibiyogram temel alınarak kullanılır.	Amikasin, Tobramisin, tikarsilin, imipenem, karbenisilin

Otitisin sınıflandırılması PPPS harflerinin sıralanması şeklindedir: (Primer, süregelen, predispoze, sekonder)
Primer faktörler kulak hastalığına yol açarlar ve bunlar genelde kulakları etkileyen deri problemlerinden kaynaklanır.
Her kulak problemini tetikleyen primer bir neden mutlaka bulunmaktadır. Hastalığı daha kronik hale getiren bu primer tetikleyicileri belirlemek oldukça önemlidir (bakınız tablo 2)

Tablo 2

Primer faktörler	
Allerji	Atopi, gıda, temas
Endokrin	Hipotiroidizm, hiperadrenokortisizm
Otoimmun/İmmun kaynaklı	Pemphigus foliaceus, bullöz pemphigoid, diskoid lupus eritematozus, eritema multiform, vaskülitis, ilaç, isilik
Keratinizasyon bozuklukları	Sebasöz adenit, primer idiyopatik sebore
Ektoparazitler	Otodektes sinotis, Demodeks spp.
Yabancı cisimler	Dikenli otlar, kum, toz
İdiyopatik	Yavru köpeklerin piyoderması

Predispoze edici faktörler kulak hastalığına yol açarlar ancak inflamasyona sebep olmazlar. Bunlar hastalık prosesinin şekillenmesini hızlandırırlar ancak genellikle buna neden olmazlar.
Önemli predispoze edici faktörler tablo 3'te listelenmiştir

Tablo 3

Predispoze edici faktörler	
Konformasyon(uygunluk)	Stenotik kanal, pendüloz pinna, tüylü kulak kanalları
Su	Yüzen köpekler, su bazlı ilaçlar, banyo
Obstrüktif hastalık	Polipler, büyüme, kanal hiperplazisi

İdame ettiren faktörler hastalık prosesinin ilerlemesine neden olurken, bir kez saptandıklarında özellikle kronik hastalıkta belirlenmelerine ihtiyaç duyulmaktadır.
Hastalık bir sonuca ulaşmadığında etkili tedaviyi iptal ederler ve bu durum hastalığın nüksüne neden olur. Önemli, süreklilik sağlayan bu faktörleri Tablo 4'te bulabiliriz.

Tablo 4

Faktörler	
Kronik değişim	Kanal içerisinde hiperplastik değişimler, seraminöz bez hiperplazisi
Orta kulak iltihabı	

Primer tetikleyicilerin neden olduğu, idame ettirici ve predispoze faktörlerin kombinasyonu sonucunda genellikle inflamasyon nedeniyle sekonder infeksiyon meydana gelir. İnfeksiyonun etkili bir tedavisi gereklidir ancak diğer hastalıklar izole edilerek tedavi edildiği zaman, nüks kaçınılmaz şekilde meydana gelmektedir.

Detaylı bir anemnez, fiziksel ve dermatolojik muayene etkenlerin primer, predispoze ya da idame ettirici faktörlerden kaynaklandığını tespit etmemize yardım eder ve araştırılma gereksinimi duyulur. İnfeksiyonun belirlenmesi için, sitoloji yapılmalıdır bu şekilde kulak akıntısında kok ya da çubuk bakterilerin varlığını ortaya koymak mümkün olmaktadır.

Örneklerde koklar saptandığı zaman hemen ampirik tedaviye başlanmalıdır, köpeğin henüz antibiyotik tedavisinde olmadığı saptanmalı veya hastanın önceden varolan uzun dönem antibiyotik kullanımı öyküsü olan kronik vaka olup olmadığı belirlenmelidir.

Çubuk bakteriler varlığında, sensitivite paterni daha az tahmin edilebilir ve bu vakalarda yazar genellikle, gentamisin ya da framisetin gibi ilk kuşak antibiyotikleri kullanmakta ve bunlarla birlikte kültür sonuçlarına dayanarak antibakteriyel yıkama (flush) yapmaktadır. Eğer uygunsa ikinci veya üçüncü kuşak ilaç reçete edilebilir.

Çoğu zor vaka ile mücadelede uygun temizleme solüsyonlarının seçimi anahtar noktadır. Örneğin Malassezia otitis veya idiyopatik ya da seruminöz otitis vakalarında kulakta kalın balmumu benzeri akıntı mevcuttur. Uygun temizleyeciler etkili bir şekilde kulaktaki balmumu benzeri akıntının uzaklaştırılmasını sağlar. Akıntının mukoid ve/veya purulent olduğu şiddetli Gram negatif infeksiyonların neden olduğu vakalarda, su bazlı yıkama solüsyonları daha uygundur. Alttaki tablo temizleme solüsyonlarının nasıl seçilmesi gerektiği ile ilgili endikasyonları vermektedir. Bu tablo kulak temizleme solüsyonlarının seçimine yardım eder.

	Koyu kahverengi	Açık kahverengi	Sarı	Yeşil
Akıntının tipi	Kalın mumlu	Orta mumlu pürülent	Hafif mumlu pürülent	Şiddetli purulent hemorajik mukoid
Tipik bulgular	İdiyopatik seruminöz otitis	Malassezia otitis	Stafilokokal otitis	Pseudomonas otitis
Akıntı daha mumlu olduğu zaman temizleyicinin seruminolitik özelliği daha fazla önemlidir.				
Seruminolitik aktivite				
Daha purulent ve mukoid akıntının, su içeriği yüksek olan temizleyici ile yıkanması gerekir.				
Yıkama aktivitesi				

Mumlu akıntıyı uzaklaştırma kapasiteleri olan iki temel gruptaki ürünler; seruminolitik ve kayganlaştırıcı temizleyicilerdir. Seruminolitik temizleyiciler akıntıyı yokederek deskuamasyona uğramış yüzey epitel hücrelerinin lizisine neden olurlar. Seruminolitik temizleyicinin kayganlaştırıcı temizleyiciden daha fazla avantajı, kullanımının kolay ve kulakta yapışkan bir akıntı bırakmamasıdır. Buna rağmen hassas kulaklarda irritant ve kulak zarı hasar görürse ototoksik olabilirler.

Kulak temizleyicileri içinde seruminolitik örnekleri surfaktan (bir sıvının yüzey gerilimini azaltan madde) seruminolitik, Dioktil Na veya Ca sülfasüksinat (DOSS) veya nemlendiriciler seruminolitik, karbamid peroksitdir. Kayganlaştırıcı seruminolitikler yumuşatıcı ve mumlu akıntıyı parçalamaktan çok yumuşatmaya, çözmeye yarar. Bunlar yangılı kulağı seruminolitiklerden daha yumuşak hale getirir ancak kulağı tıkayabilirler ve tek başlarına uzun süre yıkama olarak kullanıldıklarında infeksiyonun şekillenmesine zemin hazırlarlar. Bunlar ayrıca çok yağlı, kaygan olduklarından kulağın içerisinden uzaklaştırmak zordur. Skualen, trietanolamin polipeptid oleat kondensat, propilen glikol, mineral ve sebze yağları kayganlaştırıcı temizleyicilere örnektir.

Sanchez-Leal'ın 2006 yılında yaptıkları çalışmada piyasadaki kulak temizliyicilerinin çeşitlerine baktığımız zaman, propilen glikol, skualen, sıvı parafin ve gliserin benzeri kayganlaştırıcı kulak temizleyici ajanların DOSS gibi seruminolitik içerenlerden daha iyi çalıştığı tespit edilmiştir.

Kulağın kalın mukopürülent akıntı içerdiği Pseudomonas otitis vakalarında, mukusu parçalamaya yardımcı olmak için su bazlı ürünler tercih edilmelidir. Su ile yapılan yıkama mukusun inatçı yapışkanlığını azaltmaya yarar ve bu şekilde topikal ilaçların daha iyi penetre olmasına olanak sağlar. Antiseptik yıkamaların kullanımı Pseudomonas infeksiyonlarının yönetiminde oldukça önemlidir.

%2'lik asetik asit konsantrasyonu Pseudomonas'a karşı iyi aktivite gösterir ve antibiyotik tedavisine başlamadan önce yıkama olarak kullanılabilir. Bunun 60 saniye içerisinde Pseudomonas'ı öldürme yeteneği olduğu rapor edilmiştir. Bu izolasyon da Pseudomonas'ı tedavi etmek için kullanılır. Ancak kulak ülserleşmiş ve şişkin olduğunda asiditesinden dolayı sınırlayıcıdır. Bu gibi durumlarda kulağın yıkanması ve ısıtılması için köpeğe anestezinin yapılması genellikle daha iyidir.

EDTA tris bazlı temizleyiciler antibiyotikler ile birlikte devam eden tedavilerde topikal ilaçların aktivitesini güçlendirmek için kullanılabilmektedir. EDTA tris'in aminoglikozidler, florokinolonlar, polimiksin ve son dönemlerde sülfadiazinin etkisini güçlendirdiği görülmüştür. Kulak yeterli derecede temizlendikten sonra bir sonraki adım infeksiyonu ve kulak kanalı içerisindeki şekillenen yangısal değişimleri tedavi etmektir.

Tüm vakalardaki amaç infeksiyonu ve kulak içerisindeki yangısal değişimleri iyileştirmek, böylece normal kulak anatomisini yeniden geri kazanmaktır.

Akut vakalarda koklar ve Malassezia tespit edildiği zaman, yapılacak tedavi ampirik olabilir. Antibiyotik seçimi ilk kuşak antibiyotikler baz alınarak yapılır. Malassezia tedavisi azolle (klotrimazol, mikonazol veya posakonazol) veya poliyen (nistatin) ile yapılabilir.

Sitolojide çubuk bakteriler belirlendiğinde, bu organizmaların daha fazla değişken duyarlılık paternleri olduğundan, kültür de oldukça önemlidir. Farklı koklar arasında sitolojik olarak ayırım yapmak pasteurella ve corynebacterium dışında mümkündür. Tüm diğer çubuk bakteriler benzer olarak gözükmektedir.

Eğer gerekliyse, yazarın seçimi olan ampirik tedavi vakaya antiseptik temizleyici ile birlikte topikal gümüş sülfadiazini kültür sonuçlarına gelene kadar kullanılmasıdır. Kültür ve antibiyogram sonuçları geldiği zaman kullanılan antibiyotiklerde değişim yapılmalıdır. Tedavi prosesinin bir kısmı olarak inflamasyon ve kronik değişimin belirlenmesine gereksinim vardır.

Glukortikoidler bu açıdan pek uygun değildir ve inflamasyonu azaltmak, glandüler sekresyonu azaltmak ve kanal içerisindeki hiperplastik değişimi azaltmak için kullanılırlar. Bunlar patojenik olmayan madde ile birlikte ya da infeksiyon iyileştikten sonra normal yapıyı ve normal fonksiyonu yeniden kazanmak amaçlı kombinasyon şeklinde kullanılır. Kulak kanalı şiddetli derece hiperplastik olduğu zaman, steroidler kanalı açmak ve topikal ilaçların penetrasyonuna izin vermek için etkili bir şekilde kullanılır. Ayrıca bunlar maya karşıtı ilaçları ile kombine olarak seruminöz bezlerin boyutunu küçültmek ve serumin üretimini azaltmak ve hastalığın iyileştirilmesinde destek olarak kullanılırlar.

Gram negatif infeksiyonu olan vakalarda, yazar tedavinin başlangıcında tek doz glukokortikoidlerin anti-inflamatuvar injeksiyonunu uygular, ancak rölatif olarak zayıf glukokortikoidlerle (hidrokortizon veya prednizolon) gerçekleştirilen bu kullanım sadece uygun antibiyotik tedavisine başlayıncaya kadar geçerlidir.

İnfeksiyon ve yangısal değişimler iyileştiği zaman, nüksü önlemek için idame bir tedavinin belirlenmesi oldukça önemlidir.

Hasta sahiplerinin olanaklarına bağlı olan bu durum altta yatan tetikleyicilerin ve uygun tedavinin araştırılması örn. allerjen spesifik immunoterapi veya antiseptik kulak temizleyicisi ve haftada bir veya iki kere kullanılan glukokortikoidler eklenmesi sonucunda çözümlenebilir.

Çeviri: Dr. Banu Dokuzeylül
İ.Ü. Veteriner Fakültesi İç Hastalıklar Anabilim Dalı

Otitis externa –dealing with difficult cases

Sue PATERSON
M.A. Vet.M.B. D.V.D. Dip.E.C.V.D. MRCVS, RCVS and European Recognised Specialist in Veterinary Dermatology , UK

The most difficult cases of otitis externa to resolve successfully are those involving resistant infections and those where there is chronic damage to the canal. Infection may be caused by either Gram positive infections such as meticillin resistant staphylococcus pseudintermedius (MRSP) or aureus (MRSA) or Enterococcus faecalis or Gram negative infections in the form of Pseudomonas sp., Proteus sp. or E coli. Where there is chronic damage to the canal this may be due to hyperplastic change within the wall of the canal or due to glandular hyperplasia. The therapy of both types of case is challenging and requires a good knowledge of what underling factors need to be addressed to resole disease as well as selection of appropriate therapy.

In cases of ear disease, in the author's experience, it is chronic antibiotic usage due to poorly managed recurrent ear disease that most commonly leads to the development of resistant infection. To try to prevent the development of multiply resistant infections every attempt should be made to try to identify underlying contributory factors rather than continuing to treat the otitis symptomatically and when antibiotics are selected for therapy clinicians should try never to use more potent drugs than necessary to treat infection (see table 1).

Table 1. The most appropriate first, second and third line drugs to use in otitis externa.

Drug hierarchy	Indications	Drugs
First line	Empirical use when cocci identified on cytology	Fusidic acid, framycetin, gentamicin
Second line	Used on the basis of culture and sensitivity when first line have been shown to be ineffective and where rods or mixed infection is identified on cytology	Polymyxin, marbofloxacin orbifloxacin
Third line	Should only be used on the basis of culture and sensitivity when second line drugs have been shown to be ineffective and no other alternatives are available	Amikacin, Tobramycin, ticarcillin, imipenem, carbenicillin

The classification of otitis can be defined under the lettering PPPS (Primary, perpetuating, predisposing and secondary). Primary factors are those that cause ear disease and are mostly skin problems that affect the ears. For every ear problem a primary trigger exists. The more chronic the disease the more important it is to identify these primary triggers (see table 2).

Table 2

Primary factors	
Allergy	Atopy, food, contact
Endocrine	Hypothyroidism, hyperadrenocorticism
Autoimmune/immune mediated	Pemphigus foliaceus, bullous pemphigoid, discoid lupus erythematosus, erythema multiforme, vasculitis, drug eruption
Keratinisation disorders	Sebaceous adenitis, primary idiopathic seborrhoea
Ectoparasites	Otodectes cynotis, Demodex spp.
Foreign bodies	Grass awns, sand, powder
Idiopathic	Puppy pyoderma

Predisposing factors contribute to ear disease but do not cause inflammation. They therefore contribute to the disease process but do not generally cause it. Important predisposing factors are listed in table 3

Table 3

Predisposing factors	
Conformation	Stenotic canal, pendulous pinnae, hairy ear canals,
Water	Dogs that swim, Water based medication, bathing
Obstructive disease	Polyps, growth, canal hyperplasia

Perpetuating factors drive the disease process once it has been established and need to be addressed especially in chronic disease. Where they are not resolved they will prevent effective therapy and lead to recurrence. Important perpetuating factors are found in table 4.

Table 4

Perpetuating factors	
Chronic change	Hyperplastic changes in the canals, ceruminous gland hyperplasia
Otitis media	

Secondary infection occurs because of inflammation induced by primary triggers often in combination with perpetuating and predisposing factors. Effective therapy of infection is essential but where this is treated in isolation of other diseases then recurrence will inevitably occur.

A thorough history and physical and dermatological examination helps to establish which primary, predisposing and perpetuating factors are present and need to be investigated. To identify infection cytology should thus be undertaken to establish if cocci or rods are present in the ear discharge. Where cocci are

present on samples then empirical therapy is justified providing the dog is not already on antibiotic therapy or is a chronic case with a pre-existing history of long term antibiotic usage. Where rods are present the sensitivity pattern is less predictable and in these cases the author will generally use either gentimicin or framycetin as first line antibiotics with an antibacterial flush pending culture results, only prescribing a second or third line drug if appropriate.

The appropriate selection of cleaning solutions is key to dealing with many difficult cases. Where the ear contains a thick waxy discharge, in for example cases of Malassezia otitis or idiopathic ceruminous otitis, then suitable cleaners should be capable of effective wax removal. In cases where the discharge is mucoid and/ or purulent such as severe Gram negative infection, an aqueous based flush is more suitable. The table below gives an indication how cleaning solutions can be selected.

Table to help in selection of ear cleaning solutions.

Type of discharge	Dark brown	Pale brown	Yellow	Green
	Thick waxy	Moderate waxy purulent	Mild waxy purulent	Severe purulent haemorrhagic mucoid
Typical findings	Idiopathic ceruminous otitis	Malassezia otitis	Stafilokokal otitis	Pseudomonas otitis
The waxier the discharge the more important the ceruminolytic property of the cleaner				
Ceruminolytic activity				
The more purulent and mucoid the discharge the higher the water content of the cleaner should be to flush the ear				
Flushing activity				

The two main groups of products with wax removing capabilities are the ceruminolytic and the lubricant cleaners. Ceruminolytic cleaners cause lysis of desquamated surface epithelial cells causing break up of discharge. The advantage of a ceruminolytic over a lubricant cleaner is that it is easy to use and does not leave a greasy discharge in the ear. However they can be irritant in sensitive ears and may be ototoxic if the ear drum is damaged. Examples of ceruminolytics found in ear cleaners include the surfactant ceruminolytic, Dioctyl Na or Ca sulphosuccinate (DOSS) or the humectants ceruminolytic, carbamide peroxide. Lubricant ceruminolytics soften and loosen wax rather than disrupt it. They tend to gentler in an inflamed ear than a ceruminolytic but they are occlusive and can thus precipitate infection if used as a sole flush over a long period, they are also greasy and difficult to flush away. Examples of lubricant cleaners are squalene, triethanolamine polypeptide oleate condensate, propylene glycol and mineral and vegetable oils. Work by Sanchez-Leal (2006) looking at a range of proprietary ear cleaners showed those containing lubricant ear cleaning agents such as propylene glycol, squalene, liquid paraffin and glycerine worked better than those containing ceruminolytics such as DOSS. Where the ear contains a thick muco-purulent discharge as in cases of Pseudomonas otitis then water based products are preferable to help break up the mucus. Water flushing helps reduce the tenacity of the mucus to allow topical drugs to penetrate better. The use of antiseptic flushes is important in the management of Pseudomonas infections. Acetic acid at a concentration of 2% has good activity against Pseudomonas and can be used as a pre-treatment flush prior to starting antibiotic therapy. This is reported to be capable of killing Pseudomonas within 60 seconds. It can be used in isolation to treat Pseudomonas, however its acidity can be a limiting factor especially where the ear is ulcerated and swollen. In such situations it is often better to anaesthetise the dog to flush and soak the ear. EDTA tris based cleaners can be used with antibiotics for ongoing treatment to potentiate the activity of topical drugs. EDTA tris has been shown to potentiate aminoglycosides, fluoroquinolones, polymyxin and more recently silver sulphadiazine.

After the ear has been adequately cleaned the next step is to treat infection where present and treat inflammatory changes within the ear canal. The aim in all cases should be to resolve infection and reverse inflammatory change to get back a normal aural anatomy. In acute cases where cocci and Malassezia are identified then therapy can be empirical. Antibiotic selection should be based on first line antibiotics. Treatment for the Malassezia can be with an azole (clotrimazole, miconazole or posaconaole) or a polyene (nystatin). Where rods are identified on cytology it is important to culture as these organisms have a much more variable sensitivity pattern. Differentiation between different cocci cytologically is almost impossible, with the exception of pasteurella and corynebacterium, all of the other rod shaped organisms can look very similar. If necessary empirical treatment can be started in which case the author's choice is to use an antiseptic cleaner with topical silver sulphadiazine pending culture results. A change in antibiotics can be instituted once culture and sensitivity results have been returned. Inflammation and chronic change need to be addressed as part of the treatment process. Glucocorticoids are invaluable in this respect and can be used to reduce inflammation, reduce glandular secretion and reduce hyperplastic change within the canal. These can be given in combination with antipathogenic material or used after the infection has resolved to regain normal structure and function. Where the canal is severely hyperplastic potent steroids can be used effectively to open up the canal to allow topical medication to penetrate. They can also be used in combination with anti yeast drugs to reduce the size of the ceruminous glands to reduce cerumen production and aid in resolution of disease. In cases of gram negative infection the author will use a single anti-

inflammatory injection of glucocorticoids at the start of therapy but only use relatively weak glucocorticoids (hydrocortisone or prednisolone) until an appropriate antibiotic treatment has been established.
Once infection and inflammatory change has resolved it is important to put in place maintenance therapy to try to prevent recurrence. Depending on owner resources this may be a full investigation of underlying triggers and appropriate therapy e.g. allergen specific immunotherapy or minimally an antiseptic ear cleaner with off license addition of glucocorticoids used once or twice a week.

Further reading

Gotthelf LN 2005 Small animal ear diseases: an illustrated guide 2nd edition St Louis Elsevier

Harvey RG, Paterson S 2014 Otitis externa – an essential guide to diagnosis and treatment Manson London

Kronik Böbrek Hastalığının (KBH) Tedavisi; Hastanız için en uygun seçenekleri nasıl seçersiniz ve aşamalı yaklaşım

Astrid M. van DONGEN
DVM, Dip RNVA (İç Hastalıkları)
Utrecht Üniversitesi, Veteriner Fakültesi
Dahiliye Bölümü, Hollanda

Giriş
Renal disfonksiyonun birçok farklı nedeni ve derecesi vardır. Bunlar kökenine göre geniş bir şekilde pre-renal, renal ve/veya post-renal olarak kategorize edilebilir. İleri testlerin sınırlı olduğu durumlarda, geri dönüşümlü olduğundan dolayı ekstrarenal anormaliklerin olup olmadığının irdelenmesi yararlıdır.

Renal hastalıklar karşılaşıldığı zaman, süresinin incelenmesi kadar yeterli destek verildiğinde mümkün olan yeterli iyileşme miktarı da önemlidir. Klinik olarak düzelme birkaç gün içinde görülebilir fakat bütün iyileşmenin farkedilebilmesi 3 aylık bir süreyi alabilir.

Maalesef birçok hastada hastalığın belirli semptomlarının görünür hali aldığı ve hasta sahibinin veteriner hekim arayışına girdiği zaman hastalık çoktan kronik bir yapıya bürünmüştür. Renal hastalıklar arasında kronik böbrek hastalığı en sık rastlanılanı olmasına rağmen, doğası gereği heterojenözdür ve ilerleme oranı kadar şiddetinde de değişiklikler görülür.

KBH'nın sınıflandırılmasında kan kreatinini pratik bir araçtır. İnatçı renal proteinüri ve sistemik hipertansiyon önemli prognostik faktörlerdir bu nedenle KBH'nın alt sınıflandırılmasına ve bu hastaların uygun tedavisine önemli katkılarda bulunurlar (www.IRIS-kidney.com).

Özellikle KBH'nın ileri sınıflarında altta yatan nedeni bulmak sonucu iyileştirir. Daha ileri aşamadaki KBH'da önemli olan semptomların tedavi edilmesidir. Fakat bütün bunların dışında dehidrasyon ve yukarı tırmanan üriner enfeksiyonlar gibi genel şikayetlerin de kontrol edilmesi önemlidir.

İdeal olarak kontrol muayenelerinde her seferinde kan basıncı ölçümleri kadar laboratuvar testleri ve görüntülü incelemeyi de içeren fiziksel muayenenin tekrarı KBH hastalarında
rutin kontrolün bir parçası olmalıdır. Bu sadece hasta sahibinin uyum göstermesini sağlamayıp ayrıca her hastanın kendi ihtiyaç duyduğu tedavi protokolünün de oluşturulmasına olanak sağlayacaktır.

KBH olan hastanın incelenmesi

Eşkal
Türler, cinsiyet, yaş ve genetik veya coğrafik predispozisyonlar, subklinik KBH'nın taranması ve böylece hastalığın daha erken teşhis edilmesi ve daha iyi bir sonuca karar verilmesiyle alakalıdır.

Anamnez
Kendi başlarına daha önceden deneyim kazanmış veya renal hastaları duymuş hasta sahipleri orta dereceli polidipsi gibi gizli semptomları tanıyabilirler. Dahası hastalığın erken dönemlerinde veteriner hekime başvurabilirler. Bu nedenle hasta sahiplerinin bilgilendirilmesi önemli bir araçtır. Ayrıca sürekli nefrotoksinlere maruz kalmanın tubuler sisteme zarar vermesi, sistemik hastalıkların (örn. İmmun sistemle alakalı veya hipertansif) glomerulonefrite yol açması ve KBH'nın sonucu kadar nedeni olarak da gözlemlenen tekrarlayan idrar yolu enfeksiyonları gibi predispose edici faktörlerin belirlenmesi ve tanınması önemlidir.

Klinik muayene
Abdominal palpasyonda genelde her iki böbreğin, idrar kesesinin ve belki de o bölgede bulunan diğer yapıların varlığına, boyutlarına, kıvamına ve duyarlılıklarına dikkat edilir. Vücudun geri kalanının dikkatli bir şekilde incelenmesi solgun muköz membranlar, anormal deri elastikiyeti, vücudun kondisyonu, yumrular (örn. Tiroid bezleri) ve hipertansiyonun semptomları vb gibi diğer anormal muayene sonuçlarını çıkarabilir.
Ek klinik muayeneler tekrarlanan kan basıncı ölçümlerinin belirlenmesinden oluşur.

İdrar tahlili
Renal hastalığın teşhisinde ürogenital kanalın son ürünü olan idrar kullanılan en önemli maddedir. Daha da önemlisi çok kolay bir şekilde elde edilir ve incelenmesi ucuzdur. Dansite, hematüri, glikozüri ve sediment gibi parametreler kolayca ölçülür. Eğer aktif bir sediment varsa bakteriyel inceleme yapılması düşünülür. Proteinüri özelikle KBH takibi nedeniyle sayısal olarak (üriner protein/kreatinin oranı; UPC) belirlenmelidir.

Kan tahlili
Plazma veya serum kreatinin seviyeleri glomerular filtrasyon oranını ve azoteminin seviyesini objektif olarak belirlemek için kullanılır. Yine GFR daha kreatinin genelde önerilen referans aralıklarının üzerine yükselmeden evvel ciddi anlamda azalabilir. Belirlenme kapasitesi bireylerin temel çizgisindeki değerler ile karşılaştırılarak geliştirilebilir (vücut kondisyon skoruyla karşılaştırıldığında).

KBH olan kedilerde hipokalemi büyük bir risk olduğundan elektrolit seviyelerinin belirlenmesi özellikle faydalıdır.

Bütün KBH olan hastalarda fosforun ölçülmesi (ve kalsiyum hatta eğer mümkünse paratroid hormone-PTH) önemlidir böylece sonuca göre diyet ve fosfat bağlayıcı tedavi (ve vitamin D eklenmesi) adapte edilebilir.

İnatçı renal proteinürisi olan vakalar için total protein ve albumin veya elektroforezisin belirlenmesi sadece hipoalbumineminin şiddetinde değil fakat özellikle immun kaynaklı glomerulonefrite neden olan ve bazı bölgelerde sık olarak bulunan (ve tedavi edilebilen) leishmania gibi kronik enfeksiyöz hastalıkları gösteren gama-globunlerin belirlenmesi gerekmektedir.

Hematoloji (hematokrit/PCV ve/veya retikülosit) çok ileri dönemdeki KBH hastalarında birçok nedenden dolayı oluşan aneminin gözlenmesi için kullanılır. Eritropoetin yetmezliği non-rejeneratif anemi ile sonuçlanır ki bu ilerde azotemik hastalarda eritrositlerin yaşam süresini gastrointestinal ülserasyonlar sonucunda şekillenen sekonder kan kayıpları ve üremik trombopatiye bağlı kanama eğilimlerinin artması sonucunda azaltır.

Diyagnostik görüntüleme
Tanı için radyografi rahatlıkla kullanılabilir fakat alt üriner kanalın incelenmesinde daha kullanışlıdır.

İlk tanının konmasında yardımcı olan ultrasonografi böbreklerin şekli, boyutları ve yapısı hakkında bilgi verebilmesine rağmen oluşmuş KBH'nın tedavisinin belirlenmesine nadiren yardımcı olur. Yine de lokal lezyonlar ultrason ile çok rahat bir şekilde görüntülenebildiği için; kültür (sitosentez), sitoloji (lokal süreçlerde ince iğne biyopsi alınmasını) veya histoloji (trucut biyopsi örn. Glomerulonefritin yapısını tanımlayabilmek için renal korteksten) için anormal maddelerden biyopsi alınmasına rehberlik eder.

Renal biyopsi
Özellikle şiddetli azoteminin bulunmadığı ve inatçı renal proteinüri veya hematürili hastalarda histolojik inceleme için renal doku alınması bilgilendirici olabilir. Biyopsi pıhtılaşma faktörlerini de içeren tanısal inceleme ve klinik muayenelerin sonrasında uygulanmalıdır. Renal kortikal doku örnekleri deneysel laparatomi esnasında kama biyopsisi şeklinde veya açık yaklaşımla anahtar deliği tekniği ile veya ultrason eşliğinde yapılan (modifiye) tru cut iğnesi ile elde edilebilir. Eğer örneğin herediter renal hastalıktan şüpheleniliyorsa veya sık görülen bir etolojinin tanımlanması gerekiyorsa post mortem incelemenin bir parçası olarak da düşünülebilir.

Renal dokunun en uygun incelemesi için değişik tekniklerin bir arada kullanılması (ışık mikroskobu, immunofloresans ve elektron mikroskobu) önerilmektedir. Bu yöntemlerin her biri farklı fiksatörlere ihtiyaç duyar ve rutinde her zaman bulunmayabilir bu nedenle önceden kaynakların hazırlanması önerilir.

KBH tedavisinin uygulanması

Tercihlerin yapılması
Genelde KBH hastasının tedavi protokolleri için çeşitli seçenekler sonuç üzerindeki pozitif etkileri için (kanıta dayandırılan) sıraya dizilmelidir. Örn. Renal diyetin pozitif etkileri üzerine yeterli derecede kanıt vardır fakat protein kayıplı nefropatilerde asetilsalisilik asidin dozu ve kullanımı tartışmalıdır.

Her seçeneğin etkisinin incelenebilmesi için kademeli bir yaklaşım seçmek akıllıcadır. İlk olarak referans değerlerinden en fazla bozulan parametrelerin üstesinden gelerek başlanabilir ve belirgin yan etkilerin olmadığı ve ölçülebilir gelişmenin (tercihen objektif) oluştuğu kontroller olduğu zaman devam et, Örn. ACE'nin kullanımı rutinde inatçı renal proteinüri için düşünülmektedir fakat sadece zamanla UPC'nin azalmasının (plazma kreatinininde azalma olmadan) takip edilmesi bunun kullanılabilirliği (ve uygun dozu) hakkında yardımcı olacaktır.

Son olarak: uygulanabilirlikle ilgili farklılıklara izin ver. Örn. Birçok hasta sahibi eğer kedisine veya hatta köpeğine bile günde üç kez tadı kötü ve/veya birden fazla ilacı vermesi gerekirse, uzun süre uygulamaya devam etmek istemeyebilir.

Predispose edici faktörler ve ters olaylar
Bilinen KBH hastaları için bile her ziyarette son dönemlerde veya devam eden kesilmesi gereken potansiyel nefrotoksik ilaçlarla maruz kalıp kalmadığının kontrol edilmesi önemini korumaktadır. Eğer renal fonksiyon bozuksa yeterli sıvı ve elektrolit dengesini elde etmek zordur ve bu bozukluk renal fonksiyonların ileride bozulmasını çok çabuk sağlar. Anamnez ve/veya klinik muayene ve laboratuvar tahlilleri bu tarz bir durumu gösteriyorsa ilk olarak bunun düzeltilmesi öncelik taşır. Aynı durum anormal idrar bileşimi kadar anormal idrar yapmaları yüzünden KBH'ında çok rahat şekillenebilen yukarı tırmanan bakteriyel üriner kanal enfeksiyonları gibi post-renal komplikasyonlar için de geçerlidir.

''İyileştirici'' tedavi
Eğer altta yatan neden bulunup tedavi edilebilirse görüldüğü gibi bu zaman harcamaya değerdir. Hatta eğer kalıcı renal hasar çoktan oluşmuşsa bile zaman içindeki ilerlemesini durdurmaya yardımcı olacaktır. Bu durum sistemik hipertansiyon ve özel (immun kaynaklı) glomerulonefritlerin başarılı tedavisi için de doğrudur.

Semptomatik tedavi
Sıvı ve elektrolit eksikliklerinin kısa süreli iyileştirilmesinin dışında uzun süreli bir tedavi planının oluşturulması da önemlidir. Azalan iştah cyproheptadine veya mirtazapine ile düzeltilebilir. Sürekli kusma durumunda metoclopramide ve maropitant gibi antiemetikler kadar antiasitlerde (örn. Ranitidine veya omeprazole)

düşünülmelidir çünkü üremik gastrit ileri derece KBH hastalarında genelde önemli bir rol oynar.

Sekonder renal hiperparatroidizm (SRH) hiperfosfatemi oluşmadan evvel fosfat alınımının faydalı olduğu kanıtlandığı için azaltıldığı durumlarda erken ve ana komplikasyondur. Renal diyet bunu sağlamak için en etkili yoldur.

Eğer plazma fosfat değerleri renal diyetle beslenmesine rağmen hala yüksekse (en azından bir ay boyunca) diyete fosfat bağlayıcılar eklenebilir. Etkileri doza bağlıdır ve elde edilen plazma fosfat seviyelerine göre ayarlanır.

Azalan iştah, bazı bileşimlerin azalması (kalsiyum içeren) ve plazma kalsiyum seviyesinin artması yan etkileridir.

SRH'nin bazı sonuçlarını etkisiz hale getirmek vitamin D'nin aktif formunun (Calcitriol) eklenmesi ile mümkündür. Yine de etkinliği zayıftır ve özellikle yüksek fosfat seviyeleri ile beraber zararlı kalsifikasyonlara neden olabilen hiperkalsemiye sebep olabilir.

Angiotensine dönüştürücü enzim inhibisyonu (ACE-i) veya angiotensin reseptör blokörü (ARB) kullanılarak Angiotensin II'nin etkilerinin azaltılması, renal proteinüriyi azaltmaktadır ve bu insanlarda ve çeşitli veteriner türlerinde ağırlıklı olarak deneysel çalışmalarda KBH'nın ilerlemesini engellemektedir. İnatçı renal proteinürili veteriner hastaları için deneme tedavilerine karar vermek ve örn. proteinürinin azaltılması gibi etkinliğinin takibine dayanan etkilerini belirlemek kesinlikle önemlidir.

ACE-İ ve ARB'nin ayrıca sistemik kan basıncını düşürme etkisi de vardır ve yeterli sıvı dengesi sağlanamamış hastalar bu tedavi sonucunda elde edilmesi beklenen faydalı etkilerden çok hipotansif etkilere maruz kalırlar. Renin-Angiotensin Aldosteron (RAA) sistemi etkileyen antihipertansif tedavide oldukça etkilidir ama daha çok köpeklerde. Kalsiyum kanal blokörünün (amlodipine) daha etkili olduğu sistemik hipertansiyonlu kedilerde genelde hayal kırıklığına neden olur.

İlerlemiş KBH'da anemi genel bir bozukluktur ve ilerleme için bir faktor olarak karıştırılır. Şiddetli ve kötüye giden aneminin şekillendiği fakat bulguların hematokriti % 20'nin üzerinde tutulmasını tercih ettiği durumlarda bu değerin iyileştirilmesi düşünülür. Ek olarak darbepoetin (Aranesp) verilerek gastrointestinal kanama sınırlandırılır ve eritrosit yapımı uyarılır.

Takip

Hastaların takibinin yapılması hastalığın ilerleyişi üzerine bilgi sahibi olmamazı sağlar fakat seçilen tedavinin etkinliği kadar uygulanabilirliğinin de takip edilmesi için önemlidir ve tedavi edilebilecek komplikasyonların zamanında tanınabilmesine izin verir. Rutin olarak programlanmalıdır fakat eğer hasta sahibi tarafından herhangi bir bozukluk görülürse kesinlikle zamanından önce kontrole çağrılmalıdır.

Çeviri: Araş. Gör. Dr. Lora Koenhemsi
İ.Ü. Veteriner Fak. İç Hastalıkları Anabilim Dalı

Management of Chronic Kidney Disease (CKD); A stepwise approach and how to choose the most appropriate options for your patient.

Astrid M. van DONGEN
DVM, Dip RNVA (Internal Medicine)
Utrecht University-The Department of Clinical sciences of Companion Animals, The Netherlands

There are many different causes and degrees of renal dysfunction. These can be broadly categorized as pre-renal, renal and/or post-renal in origin. Even when possibilities for further testing is limited, it is very useful to aim at least to in/exclude the extra-renal abnormalities since these are generally completely reversible.

When confronted with renal disease, assessing its duration is also worthwhile since early in the process substantial recovery is possible with adequate support. Clinical improvement should then be visible within a few days but it may take up to three months before full potential for recovery is realized.

Unfortunately in many cases, by the time obvious symptoms are recognizable and the owner seeks veterinary assistance, the disease is already chronic in nature.
Although chronic kidney disease is the most common used diagnose in renal disease, it is very heterogeneous in nature and can vary substantially in severity as well as its rate of progression.

Blood creatinine is a practical tool for staging CKD. Persistent renal proteinuria and systemic hypertension are important prognostic factors, therefore valuable to incorporate for substaging CKD and in subsequent management of these patients (www.IRIS-kidney.com).

Especially in less advanced stages of CKD, identification of underlying causes can greatly improve outcome. In patients with more advanced CKD, the emphasis will be much more on managing the symptoms. But it for all it remains important to check for common complications such as dehydration and ascending urinary infections.

Ideally, follow up visits consisting each time of repeat physical examinations including blood pressure measurements as well as laboratory testing and possibly diagnostic imaging, should be part of routine CKD patient care. This will not only help maintain client compliance but can also allow the treatment protocol to be tailored to the needs of the individual patient.

Evaluating the CKD patient

Signalment
Species, sex, age and possible genetic or geographic predispositions are relevant when deciding if screening for subclinical CKD is likely to achieve earlier diagnosis of CKD and possibly a better outcome.

History
Owners that have had experience themselves, or heard of (related) renal patients, tend to recognize more subtle symptoms such as mild polydipsia. Moreover they are probably more likely to seek veterinary assistance when disease is at an earlier stage. Client education could therefore be a valuable tool e.g. via breeder associations. It is also important to try and identify predisposing factors such as exposure to nefrotoxins often damaging the tubular system, systemic disease that can induce (e.g. immune mediated or hypertensive) glomerulopathies and consider that regular (re-)occurrence of urinary tract infections can be observed as a cause as well as a consequence of CKD.

Physical examination
Focus will usually be on the abdominal palpation to evaluate the presence, size, consistency and sensitivity of both kidneys, bladder and perhaps other structures in the area. Careful examination of the rest of the body may reveal other physical abnormalities such as pale mucous membranes, abnormal skin elasticity, body condition, lumps (e.g. thyroid glands), signs of hypertension etc.
Additional physical examinations should consist of repeated determination of blood pressure.

Urinalysis
As the final product of the uro(genital) tract, urine is a, if not the, most informative substrate to use when diagnosing renal disease. Moreover, it is easily obtained and relatively cheap to examine. Parameters such as specific gravity, hematuria, glucosuria and sediment are easily measured. A bacterial examination such definitely be considered if the is an active sediment.
Proteinuria is preferably determined in a quantitative way (urinary protein to creatinine ratio; UPC) especially for CKD monitoring purposes.

Blood examination
Plasma or serum creatinine (and urea) levels are commonly used to assess glomerular filtration rate (GFR) and can “objectify” the level of Azotemia. However, GFR can already be decreased substantially before creatinine rises above generally applied references ranges. Its detection capacity can be improved to compare values to the individuals base line (in comparable body condition score).

Determination of electrolyte concentrations is particularly useful in cats with CKD that have a higher

risk for hypokalaemia.

Measurement of phosphorus (and calcium, maybe even parathyroid hormone-PTH- if available) is indicated in all patients with CKD so that dietary and phosphate-binding therapy (and vitamin D supplementation) can be tailored according to the result.

Total protein and albumin or electrophoresis can be indicated for cases with persisting renal proteinuria not only to indicate severity of hypoalbuminae but especially high gamma-globulins are suggestive for more chronic infectious diseases such as leishmaniasis, which are in some areas a frequently found (AND treatable) underlying cause of immune mediated glomerulonephritis.

Haematology (haematocrit/ packed cell volume, and/ or reticulocyts0 ise used for monitoring anaemia which occurs in the more advanced CKD patients for several reasons: deficiency in erythropoietin will result in a non regenerative anaemia which might deteriorate further due to the reduced lifespan of erythrocytes in azotemic patients and because of blood loss secondary to gastrointestinal ulcerations and an increased bleeding tendency due to uremic thrombopathy.

Diagnostic imaging
Radiographs are a widely available diagnostic but are more useful to evaluate the lower urinary tract.

Ultrasonography can provide information on shape, size and structure of the kidneys which may be helpful with the initial diagnosis but rarely helps with determining on management of established CKD. However because localized lesions can be clearly visualized ultrasonographically, it can be offer guidance to biopsy the abnormal material for culture (cystocentesis), cytology (fine needle biopsy of localized process) or histology (true cut biopsy of e.g. renal cortex to characterize the nature of the glomerulopathy).

Renal biopsy
Obtaining renal tissue for histologic examination can be very informative especially in patients with persisting renal proteinuria or haematuria without overt azotemia. A biopsy should only be performed after thorough clinical evaluation and diagnostic workup including evaluation of clotting ability. Renal cortical tissue samples can be obtained by means of wedge biopsy during exploratory laparotomy or with a (modified) true Cut Needle by means of an open approach, keyhole technique[20], or with the help of ultrasound guidance. It could also be considered as part of the post-mortem examination if e.g. hereditary renal disease is suspected/ a common aetiology needs to be characterized.

For optimal evaluation of renal tissue the combination of different techniques is highly recommended (light microscopy (LM), immunofluorescence (IF) and electron microscopy (EM)) which require different fixatives and are not always routinely available so it is advisable to make inquiries beforehand.

Customizing CKD therapy

Making choices
Generally the various options for a treatment protocol of CKD patients should be prioritized by (evidence based) importance for positive effect on outcome: e.g. the positive effect of renal diet has ample substantiation but there is much controversy on the use and dose of acetylsalicylic acid in protein-loosing nephropathies.
To be able to evaluate the effect of each option, it is wise to choose a stepwise approach.
Tackle first the treatable parameters with the highest degree of deviation from reference range and continue only when follow up indicates a (preferably objectively) measurable improvement that can be achieved without significant side effects: e.g. The use of ACE-intervention is routinely considered for persisting renal proteinuria but only monitoring for a reduction of UPC over a time (without substantial increase in plasma creatinine) will help in deciding its usefulness (and optimal dose).

Last but not least: allow for differences in feasibility; e.g. many owners will not be able to comply for long if they have to dose a cat or even a dog three times daily with a distasteful and/or multiple substrates.

Predisposing factors and adverse events
Even for known CKD patients it remains important to check with every visit for recent or ongoing exposure to potentially nephrotoxic drugs, which should be discontinued.
Maintaining an adequate fluid- and electrolyte balance is challenging if renal function is impaired and a dis-balance will in turn quickly lead to further deterioration of renal function. So in case of a suggestive history and/ or finding during physical and/or laboratory examination this should be addressed with highest priority.
The same applies to post-renal complications such as ascending bacterial urinary tract infections, that will occur more readily in CKD patients because of abnormal urine composition as well as abnormal micturition.

“Curative” treatment
Obviously it would be worthwhile if an underlying cause could be identified and cured, even if already permanent renal damage has occurred, it may still help with inhibiting further progression.
This should also hold true for a successful treatment of systemic hypertension and specific (immune mediated) glomerulopathies (see second abstract).

Symptomatic treatment
Apart from short term improvement of fluid and

electrolyte deficiencies it can be recommendable to incorporate it also in the long term treatment plan. A decreasing appetite can be improved “symptomatically” with cyproheptadine or mirtazapine. In case of regular vomiting, antiemetics such as metoclopramide or maropitant should be considered as well as antacids (e.g. ranitidine or omeprazole) because uremic gastritis commonly plays a role in advanced CKD patients.

Secondary renal hyperparathyroidism (SRH) is an early and major complication for which reduction of phosphate intake is proven to be beneficial, even before hyperphosphatemia occurs. Renal diet is the most effective way to achieve this.

Phosphate binders can be added to the diet if the plasma phosphate remains high despite (at least a month of) feeding a renal diet. Their effect is dose depended and can adjusted according to the achieved plasma phosphate levels.

Side effects can be a decreased appetite and for some (calcium- containing) variants also an increased plasma calcium level.
It is possible to counteract some of the consequences of SRH by supplementing the active form of vitamin D (Calcitriol). However, it is fairly potent and can induce hypercalcemia which especially together with high phosphate levels can lead to detrimental calcifications.

Reducing the effect of Angiotensin II by means of angiotensine converting enzyme inhibition (ACE-i) or angiotensin receptor blocker (ARB) has been shown to reduce renal proteinuria and inhibit the progression of CKD in humans and various veterinary species albeit predominantly in experimental settings. For our veterinary patients with persisting renal proteinuria it is definitely worthwhile to consider a trial treatment and decide its effectiveness based on follow up e.g. reduction of proteinuria.

ACE-I and ARB can also have a substantial effect on lowering the systemic blood pressure (SBP) and patients that cannot maintain an inadequate fluid balance are much more likely to suffer from a counterproductive (hypotensive) effect than beneficial effects from ACE-I/ ARB therapy.

As an antihypertensive treatment influencing the Renine-Angiotensine Aldosterone (RAA) system can be effective but predominantly in dogs. They usually have disappointing effect in cats with systemic hypertension for which a calcium blocker (amlodipine) is much more effective.

Anemia is a common sequel for the more advanced CKD patient and also implicated as a factor for progression. Improving the haematocrit was previously only considered when severe –debilitating- anaemia had developed but recent findings suggest that the ht should preferably be kept above 20 %. In addition to limiting gastrointestinal blood loss, erythrocyte production can be stimulated by means of darbepoetin (Aranesp).

FOLLOW UP

Regular check-ups can be informative on progression but are even more important for monitoring the feasibility as well as effectiveness of the chosen treatment plan and allow for a timely identification of treatable complications. They can be scheduled routinely but should definitely be expedited if sudden deterioration is noticed by the owner.

Glomerulonefritli Köpekler İçin Tedavi Seçenekleri

Astrid M. van DONGEN
DVM, Dip RNVA (İç Hastalıkları)
Utrecht Üniversitesi, Veteriner Fakültesi
Dahiliye Bölümü, Hollanda

Ağırlıklı olarak glomerulada yer alan renal hastalık, anormalliklerin lokalizasyonuna bağlı ve sıklıkla sistemik bozuklukların (endokrin hastalıklardan, enfeksiyöz ve çeşitli tümöral hastalıklara kadar değişiklik gösterir) bir parçası gibi oluşur.

Glomerular seçiciliğin kaybolmasıyla beraber ısrarcı proteinüri tipik bir bulgudur fakat klinik görünüm hiçbir semptom görülmemesinden, asites oluşumuna kadar tromboembolik olayların görülmesi gibi nefrotik sendrom gibi değişkenlik gösterebilir. Metabolitlerin temizlenmesi glomerular filtrasyon oranına dayanmasına rağmen azotominin gelişmesine her zaman denk gelinmez. Benzer olarak hipertansiyon bazılarında oluşurken bütün glomerulanefritlerde şekillenmez.

Bu klinikopatolojik değişimler IRIS kanin çalışma grubu tarafından oluşturulan sınıflandırma için temeldir. Hastaları belirlemek tanısal incelemeler kadar tedavi ve öneriler açısından da önceliklerin belirlenmesine yardımcı olur.

Karakterizasyon ve sistemik bozuklukların incelenmesi için yapılan tanı yöntemlerine ek olarak kortikal renal dokunun (ışık mikroskobunun immunofloresans ve elektron mikroskobuyla birleştirilerek) histolojik olarak incelenmesi düşünülmelidir. Eğer glomerulonefropatinin yapısının tanımlanması gerekiyorsa sadece yaşamsal değer taşımaz hatta eğer uzun süreli immunosupresif tedaviye de karar verilecekse tedavi planının direkt olarak oluşmasını ve prognozun nasıl olacağının belirlenmesini sağlar.

Biyopsi şiddetli koagulopati, kontrol edilemeyen hipertansiyon, ileri ve kronik böbrek hastalığı (IRIS KBH aşama 4), şiddetli anemi veya bakteriyel idrar yolu enfeksiyonu veya kistik böbrek hastalığı durumlarında uygulanmamalıdır.

Glomerular hastalık için standart tedavi
Kökenini hesaba katmadan kanin glomerular hastalık için tedavinin bu kısmı eklenebilen temel olarak düşünülür ve hastanın karakteristiklerine dayandırılır. Tedavinin bu kısmının başlangıcında idrar protein-kreatinin oranının (İPK) sürekli artıp artmadığına ve kökenin glomerular olup olmadığına karar verilmelidir.

Beslenme
Renal diyet uygun yolla proteinürinin büyüklüğüne etki eder. Protein içeriği, tuz konsantrasyonu ve polyunsaturated yağ asidi (PUFA) gibi renal diyetlerin geçerli farklı yönleri ile ilgili birçok çalışma yürütülmektedir. Ama yine de eşit olarak hatta daha da önemli olan şey hastanın yemeği kabul etmesi ve renal diyete geçilirken kalori alınımının riske atılmadığına dikkat edilmesidir.

Rennin Angiotensin Aldosteron sistemi (RAAS)
Proteinürinin azaltılmasının ilk hedef olduğu durumlarda glomerular membranın seçiciliğini içeren glomerular hemodinamikler kadar RAAS de düzenleme sisteminin anahtarıdır.

Özellikle enalapril ve benzapril gibi angiotensin dönüştürücü enzim inhibitörleri (ACE-İ) veteriner hekimliğinde en sık araştırılan RAAS müdahale ilaçlarıdır. Bu iki bileşik için de başlangıç dozu 0.5 mg/kg günde bir kez şeklindedir fakat bu doz kısa ve uzun zaman etkilerine göre değiştirilebilir:

İlaca başladıktan sonra eğer azotemi %25-30'u kadar artarsa azaltılır (veya durdurulur).

Tedavinin başlangıcından sonra eğer UPC aynı seviyede kalırsa veya yine haftalar sonra (aylar) yükselirse 0.5 mg/kg/gün olan dozu maksimum 2 mg/kg/gün'e kadar artırılır.

Angiotensin reseptör blokerleri (ARB'ler örn. Telmisartan veya losartan) RAAS'yi farklı seviyelerden inhibe eder ve genelde insan glomerular hastalıklarında çalışılmıştır fakat ayrıca veteriner hekimliğinde de başarı ile kullanılmıştır. Özellikle telmisartanın RAAS'yi bloke etmede çok daha etkili olduğu görülmüştür. Önerilen başlangıç dozu bileşikler arasında değişiklik göstermektedir (telmisartan 1 mg/kg/gün iken losartan 0.125-0.5 mg/kg/gün) ve kullanırken dikkatli olunması gerekmektedir çünkü kanin renal hastalarında bütün farmakokinetikleri açıklanmamıştır.

Proteinürik hastalar için köpeklerde spironolakton (aldosteron reseptör blokeri) kullanımı üzerine kısıtlı bilgi bulunmaktadır ve eğer serum aldosteron seviyeleri artmışsa veya şiddetli plöyral veya abdominal efüzyonun olduğu (aşağıdaki sıvı ve diüretikler kısmına bakın) durumlarda bu yolla RAAS'ye müdahale eden ilaçların verilimi değerlendirilmelidir.

Sistemik hipertansiyon (SHT)
Sistemik hipertansiyonun renal hastalığın sonucu olup olmadığı her zaman belli değildir. SHT durumlarında böbrek, göz, beyin ve kardiyovasküler sistem gibi hedef organlar daha fazla zarar görebilmektedir. Bu nedenle glomerular hastalığa sahip kanin hastalarda kan basıncının devamlı ölçülmesi kadar hedef organ zararlarının da (HOZ; örn. Funduskobik incelemede oküler zedelenme görülmesi) rutin incelemenin bir parçası olarak şiddetli bir biçimde önerilmektedir.

Eğer sistemik hipertansiyon sürekli 160 mmHg'nin üzerindeyse tedaviye karar verilmelidir ve HOZ'un varlığı görülmüşse kesinlikle başlanmalıdır.

ACE-I ler kadar ARB'ler de sistemik basıncı düşürebilmektedir fakat eğer etki yeterli değilse kalsiyum blokörlerinin (amlodipine 0.1-0.75 mg/kg/gün) eklenmesi önerilmektedir. Hipertansif krizlerde (nadiren oluşur) β blokörler veya direkt vazodilatasyon sağlayan örn. Hydralazine gibi alternatif ilaçların eklenmesi de düşünülebilir.

Sıvı ve diüretikler
Özellikle düşük albumin seviyesine sahip olan renal hastalığa sahip hastalar anormal sıvı dengesinin oluşmasına yatkındır. IV sıvılar dehidrasyon/ hipovoleminin engellenmesine yardımcı olur fakat dikkatli bir şekilde kontrol edilmesi önerilir çünkü bu hastalar eğer hacim veya hız kalan düzenleyici mekanizmaların üzerinde ise kolaylıkla fazla hidrate olurlar.

Nefrotik sendromdaki asitesin nedeni sadece düşük albumin ('eksik dolum teorisi') veya dengeleyici sodyum tutulumu ('fazla dolum teorisi') değildir, büyük ihtimalle damar duvarlarının permeabilitesinin artması ile bu ikisinin birleşimindendir. Böylece nefrotik hastalar göreceli olarak fazla hidrate olsalar da damar hacimleri değişebilir. Eğer akciğer ödemi endikasyonu varsa ve/ veya hiperkalemi oluşmuşsa kanal diüretiği (furasemide, günde 2-4 kez 1mg/kg, etki etmesi için dozu titre edilmesi önerilir) uygulanması düşünülebilir.

Eğer abdominal veya plöyral efüzyon varsa, diüretik olarak spironolakton (1-4 mg/kg/gün) daha faydalı olabilir.

Antitrombotik terapi
Şiddetli proteinürinin olduğu vakalarda, albumin ve anti-trombin III içeren plazma proteinlerinin düşüşü şekillenebilir. Bu ve kan akımı ve platelet aktivasyonundaki değişimler gibi diğer faktörler proteinürik, hipoalbuminürik hastaları venöz tromboembolizme (VTE) predispoze hale getirir.

Asetilsalisilik asit (aspirin® 1-5 mg/kg/gün) bu tarz hastalarda VTE'nin profilaksisi için son dönemde önerilen tek ilaçtır. Platelet kümelenmesinde doza dayalı etkisi tartışmalıdır fakat alternatif antikoagulanlar (kumarin türevleri ve heparin) praktik olmayan şekilde sık sık kontrol gerektirir ve hemorajik komplikasyon riski yüksektir.

Bağışıklık baskılayıcı tedavi
Glomerular hastalıklarda bağışıklığı düzenlemek için öneriler, köpekler için yayınlanan makaleler az olduğu için daha çok insanlarda yapılmış çalışmalardaki sonuçlara dayanır.

Imunosupresyon özellikle standart tedaviye ek olarak ve immun komplekse bağlı glomerulonefriti kanıtlanmış (histolojik olarak) hastalarda önerilir. Hasta sahibi kadar veteriner hekimin de uzun süreli sorumluluğu önemlidir çünkü tedavinin başlangıcından sonra (yan) etkileri incelemek için dikkatli kontrol etmek önemlidir.

Patolojik bir tanı olmadan proteinürik hastaların immunosupresif tedavisine karar verilmeden önce, varsayılan avantajlarına karşı birçok öngörülebilir risk ve yan etkilerinin dikkatli bir şekilde incelenmesine gerek vardır: Diğer bulgulara dayanarak immun olmayan glomerulopatilerin olmadığı varsayılması (örn. Amiloidozis, fokal/global glomerulosklerozis, konjenital podositopatiler) mümkün olabilir.

Immunosupresyon, diabetes mellitus ve hiperadrenokortikoizm gibi endokrin hastalıklar, enfeksiyonlar (parazitik, mantar veya bakteriyel), kemik iliği supresyonu ve şiddetli karaciğer bozuklukları olan hayvanlarda (istenmeyen?) büyük riskler bulundurabilir. Yan etkileri değişkendir fakat poliüri/polidipsi, hepatotoksisite, hipertansiyon, ishal, kusma, anoreksi, kemik iliği supresyonu, hemorajik sistit ve pankreatiti içerir.

Hızlı ilerleyen perakut hastalar için mycophenolate (günde 2 kez, 10 mg/kg) cyclophosphamide göre (200-250 mg/m^3 üç haftada bir kez veya 50 mg/m^3 her haftada 4 gün) son yıllarda daha başarılı olduğu düşünülmektedir. Her ikisi de kendisi tarafından sınırlı etkilerini sağladığında ve proteinüri ve diğer morbiditelere katkı sağlayabileceğinden bir an evvel dozunun düşürülmesi için tercih edilen prednisolon ile (günde 2 kez, 1mg/kg) kombine edilebilir.

Daha istikrarlı ve sadece yavaş ilerleyen hastaların mycophenolate ile tek başına tedavi edilmesi daha iyidir.

Buna alternatif olarak chlorambucil (0.2mg/kg/gün veya her iki günde bir) azathioprine (1-2 hafta için 2mg/kg/ günü takip eden her iki günde bir 1-2 mg/kg) ile kombine edilir.

Seroloji sonuçları nasıl tedavi edilir?
Serokonvensiyon ile beraber olan proteinüri otomatik olarak immun kaynaklı glomerulopati için enfeksiyöz ajanın neden olduğu sonucuna ulaştırmaz. Renal histopatoloji yapılmış olsa bile ajana özel immun birikintinin belirlenebilmesi nadiren mümkündür.

Leishmania spp. gibi enfeksiyöz ajanlar glomerulopatileri de içeren çeşitli yapıdaki immun kaynaklı bozukluklara yol açan kapasiteleri ile tanınırlar. Aynı şey ehrlichia, anaplazma ve borelia için de geçerlidir fakat çok şüphelidir, bunun nedeni belkide konağın enfeksiyona farklı yanıtları gibi (co-) enfeksiyöz etkenlerin alt türleri arasındaki farklılıklar (coğrafi) da açıklanabilecek tartışmalı sonuçlardır.

Bu kronik hastalıkların en uygun tedavisi de bir başka tartışma konusudur:
Meglumine antimonite (100 mg/kg sc bir ay için) ile Allopurinol (günde iki kez PO en azından 6 ay için) önerildiği Leishmania tedavisi için iyi bir fikir birliğine varılmıştır. Alternatif olarak Miltefosine (2mg/kg PO bir ay için) kullanışlıdır fakat her yerde bulunamayabilir ve bu konuda yapılmış çalışmalar hala sınırlıdır.

Doxycyline (10-29 mg/kg/gün en azından bir ay boyunca) genelde erhlichia ve borelia spp gibi parazitik enfeksiyonlarda kullanılır.

Serolojinin tekrarı ile tedaviye etkisinin takip edilmesi bir seçenektir fakat ilk tahlilin alındığı zaman ile kontrol tarihleri arasındaki yeterli zaman ne olacaktır? (6 ay?)
NB anti-inflamatuar?

Çeviri: Araş. Gör. Dr. Lora Koenhemsi
İ.Ü. Veteriner Fak. İç Hastalıkları Anabilim Dalı

Treatment options for dogs with glomerulopathies

Astrid M. van DONGEN
DVM, Dip RNVA (Internal Medicine)
Utrecht University-The Department of Clinical sciences of Companion Animals, The Netherlands

Introduction
Renal disease that predominantly involves the glomeruli can occur due to localized abnormalities but frequently develops as part of systemic disorders (ranging from endocrine disorders, infectious diseases to various malignancies).

Through loss of glomerular selectivity, persisting proteinuria is a typical finding but the clinical presentation can vary considerably from no detectable symptoms to nephrotic syndrome with formation of ascites as well as thromboembolic events.

Although clearance of metabolites is also depended on the glomerular filtration rate, development of azotemia does not always coincide. Similarly, hypertension is a finding that occurs with some but not all of the glomerulopathies.

These clinicopathologic differences are the basis for a tier classification presented by the IRIS Canine study group. Identifying patients accordingly will help to establish priorities regarding diagnostic investigations as well as recommendations for treatment.

In addition to diagnostics for characterization and to evaluate for associated systemic disorders, histologic examination of cortical renal tissue (combining light microscopy with immunofluorescence and electron microscopy) should be surely be considered. This is not only vital if the nature of an glomerulopathy (and/or confirmation of an immune mediated origin) needs to be identified, it will also direct the treatment plan especially if long term immunosuppressive therapy is considered, and will provide insight on the prognosis.

Biopsy should not be performed in case of severe coagulopathy, uncontrolled hypertension, advanced and chronic kidney disease (IRIS CKD stage 4), at the time of severe anemia or bacterial urinary tract infection, nor for a cystic renal disease.

Standard therapy of glomerular disease
Irrespective of the origin, this part of the treatment for canine glomerular disease is considered the basis to which can be added, depending on patient characteristics.
Initiating this part of the therapy should be considered if the urinary protein to creatinine ratio's (UPC) are consistently increased and deemed likely to be glomerular in origin.

Dietary
Renal diet can affect the magnitude of proteinuria in a favorable way. Various trials have been conducted to validate different aspects of the renal diet such as the protein content, salt concentration and amount and specific composition of polyunsaturated fatty acid (PUFA). Nevertheless, it remains equally or even more important that the patient accepts the food and care should be taken that caloric intake is not compromised when transitioning to renal diet.

The Renine Angiotensin Aldosteron system (RAAS)
RAAS is key in regulating systemic as well as glomerular hemodynamics including selectivity of the glomerular membrane and thus a prime target when trying to reducing proteinuria.

Angiotensin converting enzyme inhibitors (ACE-I) are -so far- the most researched RAAS intervention in veterinary medicine, specifically enalapril and benzapril.
Starting dose for these two variants is 0.5 mg/kg once daily but this dose can be changed depending on the short and long term effect:

Decreased (or stopped) if azotemia increases by more that 25-30% shortly after initiating the medication.
Increased by 0.5 mg/kg/day to a maximum of 2 mg/kg/day if the UPC remains or again becomes high in the weeks (months) after onset of the therapy.

Angiotensin receptor Blockers (ARBs e.g. telmisartan or losartan) inhibit the RAAS at a different level and are predominantly studied in human glomerular disease but also used in veterinary medicine with some success. Especially telmisartan appears to have the more effective blockade of RAAS. The recommended starting dose varies considerably between the variants (telmisartan 1 mg/kg/day versus losartan 0.125-0.5 mg/kg/day) and caution is warranted because of not yet fully elucidated pharmacokinetics in canine renal patients.

There is only very limited information on the use of spironolactone (an aldosterone receptor blocker) in dogs for proteinuric disease and this route of RAAS intervention should only be considered if serum aldosterone levels are increased or in case of severe pleural or abdominal effusion (see below under fluids & diuretics) .

Systemic Hypertension (SHT)
It is not always clear if systemic hypertension is the cause or rather a consequences of renal disease. In case of SHT target organs such as the kidney, eyes, brain and cardiovascular system are likely to incur (further) damage. Repeat measurements of blood pressure as

well as evaluating for target organ damage (TOD; e.g ocular damage through funduscopic examination) are therefore strongly advised as part of the routine work up of canine patients with glomerular disease. Treatment should be considered if systolic blood pressure is consistently higher than 160 mmHg and surely be initiated when TOD is present.

ACE-I as well as ARBs will be able to reduce systemic blood pressure but if the effect is insufficient, adding a calcium blocker (amlodipine 0.1-0.75 mg/kg/day) is advised. Alternative additions to be considered are β blockers or even direct vasodilation via e.g. hydralazine in case of a hypertensive crisis (occurs rarely).

Fluids & Diuretics
In patients with renal disease but especially those with also low albumin are more prone to develop an abnormal fluid balance. Intravenous fluids can be helpful to counteract dehydration/ hypovolemia but close monitoring is advisable because these patients can easily get overhydrated if volume or speed overwhelm to remaining regulatory mechanisms.

The reason for ascites in nephrotic syndrome is not only the low plasma albumin ("underfill theory") or the compensatory sodium retention ("overfill theory") but likely a combination of these with increased permeability of the vascular walls. So even though nephrotic patients are relatively overhydrated but can vary in vascular volume. A loop diuretic (furosemide, 2-4x daily 1 mg/ kg, titrating the dose to effect is recommended) should only be considered if there is indication that lung edema is present and/or in patients with hyperkalemia.

Spironolactone (1-4 mg/kg/day) may be more beneficial as a diuretic if pleural or abdominal effusion exists.

Antithrombotic therapy
In cases with severe proteinuria, decrease of plasma proteins including albumin but also anti-thrombine III will follow. That and other factors such as changes in blood flow and platelet activation predispose the proteinuric, hypoalbminuric patient for venous thromboembolism (VTE).

Acetylsalicylic acid (aspirin® 1-5 mg/kg/day) is currently the only recommendation for prophylaxis of VTE in these veterinary patients. It's dose-effect on platelet aggregation is debatable but the alternative anticoagulants (coumarin derivates and heparin) require an impractical frequent monitoring and have a high risk of hemorrhagic complications.

Immune suppressive therapy
Suggestions for immune modulation for glomerular disease are based predominantly on the promising results in human literature as published treatment successes for dogs with glomerulopathies are few.

Immunosuppression is specifically advised in addition to standard therapy and those patients that have a (histologically) confirmed immune complex mediated glomerulonephritis. Long term commitment from owner as well as veterinarian is essential because after initiation the treatment careful monitoring is needed to evaluate the (side) effects.

Before considering immunosuppressive treatment of proteinuric patients without a pathologic diagnosis, there needs to be a careful assessment of presumed advantages versus the many and predictable risks and side effects:
Based on the other findings it may be possible to conclude that NON-immune mediated glomerulopathies are deemed UNlikely (e.g. amyloidosis, focal/ global segmental glomerulosclerosis, congenital podocytopathies).

Immunosuppression will present (unacceptable?) high risks in animals with endocrine disorders such as diabetes mellitus and hyperadrenocorticism, infections (parasitic, fungal or bacterial), bone marrow suppression and severe hepatic dysfunction.
Side effect vary but can include polyuria/ polydipsia, hepatotoxicity, hypertension, diarrhea, vomiting, anorexia, bone marrow suppression, hemorrhagic cystitis and pancreatitis.

For peracute patients that progress rapidly, mycophenolate (2 x daily 10mg/kg) is currently considered more likely to be success full than cyclophosphamide (200-250mg/m3/once per 3weeks or 50mg/m3 on 4 days per week).
Both can be combined with prednisolone (2 x daily 1 mg/kg) which should preferably be tapered down asap as it yields limited effect by itself and may contribute to the proteinuria and other morbidities)

Patients that are more stable or progress only slowly, a probably better off with a monotherapy with mycophenolate.

An alternative is the combination of chlorambucil (0.2 mg/kg/day or once every two days) with azathioprine (2mg/kg/day for 1-2 weeks followed by 1-2 mg/kg once every two days)

How to "treat" serology results?
Sero-conversion together with proteinuria does not automatically merit the conclusion that the infectious agent is responsible for an immune mediated glomerulopathy. Even with renal histopathology available, testing to identify agent specific immune deposits are rarely available.

Infectious agents such as Leishmania spp. are well recognized for their capacity to induce immune mediated disorders of various nature include glomerulopathies. The same is presumed for ehrlichia, anaplasma and borrelia spp but remains much more doubtful because of conflicting research which perhaps can be explained with differences in host response to the infection as well as (geographic) differences in (co-) infectious agents spp.

The most optimal treatment advice of these chronic infections is another point of debate:
There is a fairly good consensus for Leishmania for which Meglumine antimonite (100mg/kg/day sc for a month) with Allopurinol (2 x daily 10mg/kg po for at least 6 months) is recommended. Miltefosine (2 mg/kg/day po for a month) could be a useful alternative but it is not yet widely available and published treatment results are still limited.

Doxycycline (10-20mg/kg/day during at least a month?) is commonly used for parasitic infections with ehrlichia , borrelia spp.
Monitoring the treatment effect by repeating serology is an option but ample of time should be between baseline and checkup (6 mnths?)
NB anti-inflammatory?

Kornea Hastalıkları

Simon Petersen-JONES
DVetMed, PhD, DVOphthal, DipECVO, MRCVS
Michigan Üniversitesi, Karşılaştırmalı Oftalmoloji ve Köpek Sağlığı, Amerika

1. Kornea Anatomisi & Muayenesi

a. Kornea katmanları (0.6 – 0.7 mm kalınlığında)**:**
- **Gözyaşı filmi**
- **Epitelyum**
- **Stroma**
- **Descemet membranı**
- **Endotelyum**

b. Korneal hastalıkların incelenmesi
Tam bir göz muayenesi yapılmalıdır. Spesifik testler şunlardır:
- **Schirmer göz yaşı testi** gözyaşı üretimini değerlendirmek için
- **Fluorescein boyama** epitelyum bütünlüğünün kontrolü için
- **Büyütme kullanımı**. Slit-lamp veya büyütme loupları, büyütülmüş bir kornea görünümü sağlar ve lezyonların derinliğini değerlendirmek için kullanılabilir
- **Bazı durumlarda Rose Bengal boyama (yıkımlanmış ve devitalize hücreler için), sitoloji ve bakteriyoloji de** gerçekleştirilir.

2. Gelişimsel kornea hastalıkları

a. Dermoid
Göz yüzeyindeki- genellikle lateral limbusta- deri benzeri bir doku parçasıdır. Süperfisiyal keratektomi ile uzaklaştırılır.

b. Persistans pupillar membran (PPM)
Gelişmekte olan gözün embriyonik kan damarlarının anormal kalıcılığıdır. Pupillar membran normal olarak yaşamın ilk haftasında emilir. Membranlar irisin kollaret bölgesinden ortaya çıkar. Bazen PPM, korneal endotelyal yüzey üzerine uzanarak fokal opasiteye yolaçar. Tek görülebildiği gibi pigmentli tel ip ağı gibi görülebilir.

3. Ülserasyon ve Yaralanma

a. Korneal Ülserin İncelenmesi
- **Hikaye, Tam göz muayenesi**
- **Schirmer gözyaşı testi**
- **Fluorescein boyama**
- **Ülser derinliğinin değerlendirilmesi**
- **İnceleme için örnekler** – daha ciddi ülserler için
  - Kültür için ülser krateri kenarından **sürüntü**
  - Sitoloji için ülser kenarından **smear.** Diff Quik ve Gram boyama - enfeksiyoz mikroorganizmaların varlığı için hızlı bulgu verir.

b. Süperfisiyal korneal ülser
Derin ülserlerden çok daha fazla ağrılı olabilirler (süperfisiyal korneada daha fazla sinir ucu vardır). Neden belirlenmeli ve ortadan kaldırılmalı. Başlangıçta geniş spektrumlu bir antibiyotik uygulanmalı (örn. Neomisin, polimiksin B ile gramisidin veya basitrasin kombinasyonu gibi üçlü antibiyotik).
Genellikle süperfisiyal ülserler 3 ile 5 gün içinde re-epitelize (iyileşme) olurlar.

Eğer ülser 3-5 gün içinde giderilmemişse:
- Ülser nedeni hala mevcut (ve/veya)
- Ülser enfekte olmuş(aşağıya bakınız)
- Bir tembel ülser mevcut (aşağıya bakınız)

Köpeklerde yavaş iyileşen (tembel) ülserler (Spontanöz Kronik Korneal Epitelyal Defektler-SKKED)

Köpeklerde yaygındır ve epitelyumun basement membran bağlatısındaki yetersizlik sonucu gelişir. Yüzeysellerdir, sadece epitelyumu kapsarlar ve korneal stroma içine uzanmazlar. Çoğunlukla defekt çevresinde yapışık olmayan epitelyum mevcuttur- fluorescein boya çevreleyen epiteliyal flap altında kalabilir ve bazen epitelyal flep ülsere bitişik kendi üzerine kıvrılır. Değişen miktarda ödem ve vaskularizasyon vardır.

SKKED Yönetimi:
- Debridman ve grid keratotomi– tedavinin ilk basamağı.
  - Genellikle topikal anestezi altında uygulanır
  - Tüm serbest epitelyum uzaklaştırılır (kuru Q-tip sürtme ile defekt kenarından dışa doğru)
  - Kornea yüzeyi 25 gauge iğne ile ızgara şekilli desende çizilir- defekt kenarından öteye genişletilir (kedilerde yapılmaz)
  - +/- teropatik (bandaj) bir kontakt lens uygulaması
  - Koruyucu antibiyotikler uygulanır
  - İlk tedavi ile ~ % 70 iyileşme
- Ülser 2-3 hafta içinde iyileşemezse, tekrarlanır.

c. Stroma içine uzanan ülser
Potansiyal olarak daha ciddilerdir ve ilerleyişleri açısından dikkatlice izlenmelidir. Eriyen ve derin ülser halinde ilerleyebilirler.
- Eşlik eden bir anteriyor üveit (miyotik pupil, flare ve hatta hipopyon) olabilir. Bu da rahatsızlığı artırır.
- Değişken korneal ödem ve vaskularizasyon

İdare
- Kültür ve sitoloji uygulanır

- Sitolojiye bağlı antibiyotik seçimi (mevcut bakterilerin Gram boyanması ile) ve kültür sonuçları çıktığında, gerekliyse değiştirilmesi uygundur. Antibiyotik seçimi ayrıca ülserin şiddetine ve ilerleyişine de bağlıdır (florokinolonlar pahalıdır- daha ciddi ülserler için saklanır).
  - Görülen organizma yok – üçlü antibiyotik
  - Gram pozitif koklar – üçlü antibiyotik, cephalzalin damla (IV solüsyonu 50mg/ml)
  - Gram pozitif çomaklar– üçlü antibiyotik
  - Gram-negatif koklar– siprofloksasin, ofloksasin, gentamisin, tobramisin
  - Gram-negatif çomaklar – siprofloksasin, ofloksasin, tobramisin

- Antibiyotikler ülser enfekte ise sık sık verilmeli, örn. başlangıçta 2 saat aralıklar ile
- İhtiyaç duyulduğunda % 1 Atropin pupil dilatasyonu için kullanılabilir ancak 2-3 kez/gün' den fazla olmamalı
- Tedavi ve takip için hospitalizasyon düşünülebilir- ya da iyileşme bulguları gösterene kadar günlük kontroller gerekir
- Kendine zarar veirmesini önlemek çin Elizabeth yakalık uygulanır
- **Topikal kortikosteroidler kullanılmaz**
- Derinleşmiş/ilerlemiş ise cerrahi müdahele düşünülür

d. Derin ülserler / deskemetosel
Büyük ihtimalle ameliyat gerektirirler -yırtık tehlikesi yakındır- göz dikkatlice ellenmeli.

Descemet membrane fluorescein boyayı tutmaz, ödemli hal de almaz, bu yüzden saydam kalır ya da muayenede koyu görünür.

İdare
- Perforasyon oluşabileceğinden **acil** olarak tedavi edilmeli
- **Kültür/Duyarlılık** uygulanmalı – material alınırken dikkatli olunmalı ve ülser kenarından alınmalı
- **Sitoloji,** mikroorganizmaların varlığı ve tipi için hızlı bir belirti verdiğinden yapılmalı (gram boyama/Diff quik)
- Çoğunlukla cerrahi onarım gerekir
  - **Konjunktival pedikül flep** – tercih edilen teknik. İyileşme için defekte kan kaynağı sağlar ve defektin kapanması için de fiziksel korunma sağlar.
  - **Çevreleyen kornea sağlıklı ise, enfeksiyon ve erime yoksa bir korneo-skleral transpozisyon uygulanabilir.**
  - Anestezi bir seçenek olmadığında ya da maddi olanaklar ameliyatı engellediğinde, doku yapıştırıcısı derin ülserlerde başarılı bir şekilde kullanılabilir.
  - Üçüncü gözkapağı flepi önerilen bir seçenek değildir.
- Medikal tedavi, stromaya uzanan ülserler için yukarıda tarif edilen tedavi gibidir.

e. Eritici korneal ülserler
Bazı ciddi ülserler, korneal stromanın likefaksiyonu (erime) ile ilişkilidir. Likefaksiyon enzimatik (proteazlar) aktivite ile uyarılır. Ülser hızlıca (saatler içinde) yüzeyselden derine doğru ilerler. Enzimler mikroorganizmalardan (örn. Pseudomonas aeruginosa, diğer Gram-negatif rodlar, streptokoklar), PMN, ve korneanın kendisinden kaynaklanır. Topikal serum (her 1-2 saatte uygulama) korneal erimeye neden olan enzimlerin inhibisyonuna yardımcı olabilir.

f. Yaralanmalar. Korneal yırtıklar dikiş gerektirebilir. İnce dikiş materyali ve uygun aletler kullanılmalıdır. İris prolapsusu ile birlikte penetre yaralar uzman hekim müdahalesi gerektirir.

4. Keratit
Keratit korneanın yangısıdır. Hayvanlarda yaygın bir vakadır ve çok farklı olası nedenleri vardır.

a. Keratokonjunktivitis sikka (kuru göz)
Gözyaşı filminin aköz komponentindeki bir yetersizlikten dolayı kornea ve konjuktivanın yangılanmasıdır. Köpeklerde çok yaygın, kedilerde ise daha nadirdir. Korneal vaskülarizasyon ve pigmentasyon ile yapışkan bir oküler akıntıya neden olabilir.

Etkilenen köpeklerin tipik olarak Schirmer gözyaşı testi <10 mm/dk' dır ve 0 mm/dk kadar az da olabilir. Göz yaşı üretimini artırmak için topikal siklosiporin ve takrolimus ile birlikte, suni gözyaşı ilaveleri ile tedavi uygulanır. Büyük ihtimalle ömür boyu tedavi gerektirir.

b. İrritasyon veya korunama. Keratite yol açabilir (vaskularizasyon, pigmentasyon, örn. kirpiklerden veya göz kapağının yeterli kapanmasındaki bir eksiklikten dolayı).

c. Herpesvirus keratitis (FHV-1) (Kedilerde)
Felin herpesvirus (FHV-1) kedilerdeki oküler hastalıkların yaygın bir nedenidir. Yavrularda, başlangıçta seroz, daha sonra mukopürülent oküler akıntı ile birlikte konjuktival hiperemi ve şişliğe yol açar. Ülseratif keratit de ayrıca gelişebilir ve konjuktivanın ciddi derecede skarlaşmasına neden olabilir. Konjuktival yapışmalar (simbleferon) yaygın bir sekeldir. Ayrıca üst solunum yolu hastalığı da bulunur.
Erişkinlerdeki nüks (genellikle stress sonucu) dendritik ve coğrafik korneal ülserasyona sebep olabilir Klinik bulguları ile tanı koyulabilir ve PCR testi (hücresel örnek gerektirir) veya virus izolasyonu ile teyit edilebilir. Tedavi sekonder bakteriyal enfeksiyonun önlenmesi için topikal tetrasiklin kullanımından, oral famciclovir

(90mg/kg TID) gibi antiviral ilaçların kullanımına kadar çeşitlilik gösterebilir. L-lysine ile oral beslenme takviyesi, şiddetinin ve nüks oranının azaltılmasına (yavrularda 250 mg bid, erişkinlerde 500 mg bid) yardımcı olabilir.

d. Kronik superfisiyal keratitis (pannus)
Bilateral bir hastalıktır ve Alman Çoban Köpeği' nde en yaygındır. Greyhound ve Border collie gibi diğer ırklarda da görülebilir. İlk lezyon ventrolateral limbusa bitişik konjuktivada kabarık pembe bir şişlik şeklindedir. Kornea içine doğru hücresel infiltrasyon gelişir ve bunu granulasyon dokusu üretimi için oluşan, kornea boyunca yayılım gösteren vaskularizasyon takip eder. Çoğunlukla vaskularizasyona pigmentasyon eşlik eder (konjuktival pigmentasyonun derecesine bağlıdır). Korneal lipid birikimi vaskularizasyondan önce davranabilir. Lezyonlar korneal skarlaşmaya neden olur. Etkili bir şekilde tedavi edilmediğinde skarlaşma görüşü kalıcı olarak etkileyebilir. Plazma hücreli konjuktivit eşlik edebilir (üçüncü göz kapağı ön kenarında eş zamanlı kalınlaşma ve depigmentasyon). UV -ışığa maruz kalma- sınırlanmalı, kapalı ortamda korunmalı, 'Doggles' kullanımı uygundur. (www.doggles.com). Topikal siklosporin (bid) veya topikal kortikosteroidlerin günde birkaç kez uygulanması ile tedavi edilebilir.

e. Eosinofilik keratokonjunktivitis (kedilerde)
Konjuktiva, kornea ve konjuktiva ya da sadece korneayı kapsayabilir. Etkilenen konjuktiva pembe, kalın ve kabarıktır. Korneal lezyonlar pembe, kabarık ve tipik cottage peynirine benzeyen, beyaz yapışkan materyallere sahiptir. Sitoloji eozinofilleri ortaya koyar. Topikal steroidler ile tedavi edilir. Oral megestrol asetat çok etkilidir (5mg/gün dozunda başlanır fakat doz olası yan etkilerinden ötürü hızla azaltılır).

f. Korneal Sekester (korneal mumifikasyon)
Korneanın herhangi bir kronik irritasyonundan meydana gelebilir. Korneal yüzeyde açık kahverengiden siyaha doğru değişen lezyonlar mevcuttur (kedilerdeki kahverengi ya da siyah korneal lezyonların başka yaygın bir nedeni yoktur). Yoğun siyah lezyonlar eninde sonunda yüzeyden gangrenleşirler- oluşumu uzun zaman alabilir. Lezyonlar derin ise, gangrenleştiklerinde korneanın perforasyonuna yol açabilirler. Lezyonun uzaklaştırılması için Keratektomi, +/- konjuktival pedikül grefte ihtiyaç duyulabilir.

5. Beyaz veya Mavi Kornea

a. Lipid distrofiler ve keratopatiler. **Kristalin stromal distrofi (lipid distrofi).** Korneada lipid birikiminin olası bir nedenidir. Çok farklı ırklarda oluşabilir (Shelties, Sibiryan Husky, Cavalier King Charles, Alman Çoban Köpeği). Tipik olarak, anterior korneal stromada, merkezi grimsi beyaz, kristalin birikimi vardır. Birikim sirküler veya oval ve sıklıkla bilateraldir. Görünüm hasta sahiplerini endişelendirir fakat lezyonlar iyi huyludur, bir rahatsızlığa neden olmaz ve tedavi gerektirmez. Siberiyan Husky'lerde lezyonlar genellikle daha geniş ve korneanın derinliğine kadar uzanım gösterir. Sızıntılı perilimbal damarlardan kaynaklı korneal vaskularizasyon ile ilişkili lipid birikimi lipid keratopati olarak isimlendirilir.

b. Kalsifik dejenerasyon
Yaşlı köpeklerde ortaya çıkar ve üremi ile ilişkili olabilir. Korneada, dallanma gösterip, kafes şeklinde dizi oluşturan, yüzeysel, beyaz çizgisel lezyonlar mevcuttur. Bazen bunlar, epitelyumu aşındırarak ülsere neden olurlar. Ülserleşen vakalarda EDTA ile tedavi kalsiyumun dağılmasında etkili olabilir fakat sıklıkla lezyonun eksizyonuna (süperfisiyal keratektomi) ihtiyaç duyulur.

c. Korneal ödem. Epitelyumda bir bozulma olduğunda ya da endotelyal problemler ile meydana gelir. Korneal endotelyal hücrelerin fonksiyon kaybı ile üzerindeki kornea ödemli bir hal alır.

- Endoteliyal kayıp üveit, anteriyor lens luksasyonu (lens korneal endoteliyal yüzeye karşı sürtünür) veya glakom gibi pekçok hastalık sürecinde sekonder oluşabilir. Ayrıca, endotelyum hasarından sakınmak için özen gösterilmeyen intraoküler cerrahiden de ileri gelebilir.
- **"Mavi göz".** Canine adenovirus I enfeksiyonu korneal ödeme neden olabilir. Korneal endotelyal hücreler içinde komplement fiksasyonuna ve hücrelerin kaybına yol açan immun-kompleks çökeltisi mevcuttur. Bu durum geçmişte canlı CAVI aşısı yapılanlarda da oluşur.
- **Endotelyal distrofi** çoğunlukla orta yaşlı köpeklerde (özellikle English Springer Spaniel, Chihuahuas, Boston Terrier) teşhis edilir fakat genç kedilerde de bildirilmiştir. Bu durum ilerleyici endotelyal hücre kaybı ile karakterizedir. Bu da bilateral ilerleyici korneal ödeme yol açar. Çoğunlukla korneanın sentral bölgeleri ilk olarak etkilenir. Ödemli kornea mavimtırak-beyaz renkli görünür. Epitelyal ve subepitelyal kabarcık oluşabilir (minicik bir kabartı gibi görünür). Epitelyum boyunca yırtılabilir, ülser yaratır ve tipik ağrı bulguları ortaya çıkar. Ülserleşme olduğunda, tedavi edilmelidir (süperfisiyal ülserler bölümüne bakınız). Topikal hipertonik oftalmik ilaçlar (örn. %5 NaCl) ile tedavi kabarcık varlığında yardımcı olabilir fakat korneal ödemin anlamlı derecede rezolüsyonunu sağlamaz.

Çeviri: Araş. Gör. Dr. Ebru Eravcı Yalın

Diseases of The Cornea

Simon Petersen-JONES
DVetMed PhD DVOphthal DipECVO MRCVS
Michigan State University, Comparative Ophthalmology, USA

1. Corneal Anatomy & Examination

a. Layers of the cornea (0.6 – 0.7 mm thick)**:**

- **Tear film**
- **Epithelium**
- **Stroma**
- **Descemet's membrane**
- **Endothelium**.

b. Investigation of corneal disease

A complete eye examination should be performed. Specific tests include:

- **Schirmer tear test** to assess tear production.
- **Fluorescein staining** to check integrity of epithelium.
- **Use of magnification**. Use of a Slit-lamp or magnifying loupes provides a magnified view of the cornea and can be used to judge the depth of lesions.
- **In some instances Rose Bengal staining (for damaged and devitalized cells), cytology** and **bacteriology** are also performed

2. Developmental corneal disorders

a. Dermoid

A piece of skin like tissue on the surface of the eye – usually at the lateral limbus. Removed by superficial keratectomy.

b. Persistent pupillary membrane (PPM)

Abnormal persistence of embryonic blood vessels of the developing eye. The pupillary membrane is normally resorbed in the first few weeks of life. The membranes arise from the collarette region of the iris. Sometimes the PPM inserts on the corneal endothelial surface resulting in a focal opacity. They may appear as one, or up to a network of pigmented strands.

3. Ulceration and Injury

a. Investigation of corneal ulcer

- **History Complete eye examination**
- **Schirmer tear test**
- **Fluorescein stain**
- **Judge depth of ulcer**
- **Samples for investigation** – for more serious ulcers
  - **Swab** from edge of ulcer crater for culture
  - **Smear** from edge of ulcer for cytology. Stain one with Diff Quik and another with Gram's stain - gives rapid indication of the presence of infectious micro-organisms

b. Superficial corneal ulcers

These may be more painful than deeper ulcers (there are more nerve endings in the superficial cornea). Try to identify cause and remove. Treat initially with a broad-spectrum antibiotic (e.g. a triple antibiotic such as a combination of neomycin and polymyxin B with gramicidin or bacitracin).

Typically superficial ulcers will re-epithelialize (heal) within 3 to 5 days.

If the ulcer has not resolved in 3 to 5 days:

- The cause for the ulcer is still present (and/or)
- The ulcer is infected (see below)
- An indolent ulcer is present (see below).

Slow healing (indolent) ulcers in dogs (Spontaneous Chronic Corneal Epithelial Defects - SCCED)

These are common in dogs and due to a failure of the epithelium to adhere to the basement membrane. They are superficial, just involving the epithelium and do not extend into the corneal stroma. There is often non-adherent epithelium surrounding the defect – fluorescein dye will underrun the surrounding epithelial flap and sometimes the epithelial flap may even be folded back on itself adjacent to the ulcer. There is a variable amount of corneal edema and vascularization.

Management of SCCED:

- Debridement and grid keratotomy – first line of treatment.
  - Usually performed under topical anesthetic
  - Remove all loose epithelium (dry Q-tip rubbing outwards from edge of defect)
  - Scratch surface of cornea with 25 gauge needle in grid shape pattern – extend beyond edge of defect (do not do in cats)
  - +/- apply a therapeutic (bandage) contact lens
  - Supply covering antibiotics
  - ~ 70% heal on first treatment
- If ulcer does not heal in 2-3 weeks, repeat.

c. Ulceration extending into the stroma

These are potentially more serious and should be watched carefully for progression. They can progress to become a melting or deep ulcer.

- There may be an accompanying anterior uveitis (miotic pupil, flare or even hypopyon). This adds to the discomfort.
- Variable corneal edema and vascularization

Management

- Perform culture and cytology

- Select antibiotic on basis of cytology (Grams's staining of bacteria present) and modify if necessary once culture results are available. Selection of antibiotic will also depend on the severity and progression of ulcer (fluroquinolones are expensive – so reserve for more serious ulcers)
  - No organisms seen – triple antibiotic
  - Gram positive cocci – triple antibiotic, cephalzalin drops (IV solution 50mg/ml)
  - Gram positive rods – triple antibiotic
  - Gram-negative cocci – ciprofloxacin, ofloxacin, gentamicin, tobramycin
  - Gram-negative rods – ciprofloxacin, ofloxacin, tobramycin
- Antibiotics should be given frequently if the ulcer is infected e.g. initially q2hours
- 1% Atropine to dilate the pupil as needed, but not more than 2-3x/day
- Consider hospitalization to treat and monitor – or recheck daily until shows signs of healing
- Fit an Elizabethan collar to prevent self-trauma
- **No topical corticosteroids**
- If they deepen/progress consider surgical management

d. Deep ulcers / descemetoceles

These are likely to require surgery – there is imminent danger of rupture – handle the eye carefully.

Descemet's membrane does not retain fluorescein dye, it also does not become edematous so it remains clear or appears dark on examination.

Management:

- Perforation can occur so treat as an **emergency**
- **Culture/Sensitivity** should be performed – be careful collecting the material and collect from the edge of the ulcer
- **Cytology** should be performed to give a quick indication of presence and type of microorganisms (Gram stain/Diff quik)
- **Often require surgical repair**
  - **Conjunctival pedicle flap** – preferred technique. It provides a blood supply to the defect for healing and physical protection to seal the defect
  - If surrounding cornea is healthy and not infected or melting a **corneo-scleral transposition** can be performed
  - If anesthesia is not an option or financial considerations preclude surgery, application of tissue glue has been used successfully in deeper ulcers.
- A third eyelid flap is not a recommended option.
- Medical therapy is as described above for ulcers extending into the stroma.

e. Melting corneal ulcers

Some serious ulcers are associated with a liquefaction (melting) of the corneal stroma. The liquefaction is induced by enzymatic (proteases) activity. The ulcer can rapidly (over hours) go from superficial to deep. The enzymes originate from microorganisms (e.g. Pseudomonas aeruginosa, other Gram-negative rods, streptococci), PMN's, and from the cornea itself. Topical serum (applied every 1 – 2 hours) may help inhibit the enzymes that cause corneal melting.

f. Injuries. Corneal lacerations may require suturing. Fine suture material and the appropriate instrumentation should be used. Penetrating wounds with iris prolapsed require specialist treatment.

4. Keratitis

Keratitis is an inflammation of the cornea. This is a common occurrence in animals and there are many different possible causes.

a. Keratoconjunctivitis sicca (dry eye)

Inflammation of the cornea and conjunctiva due to a deficiency in the aqueous component of the tear film. Very common in dogs, less common in cats. Can result in corneal vascularization and pigmentation and a tenacious ocular discharge.

Affected dogs typically have a Schirmer tear test of < 10 mm/min and may be as low as 0 mm/min. Treatment is with topical cyclosporine or tacrolimus to improve tear production with addition of tear replacers. Will likely require treatment for life.

b. Irritation or exposure. This can result in keratitis (vascularization, pigmentation) e.g. from cilia or a lack of adequate eyelid closure.

c. Herpesvirus keratitis (FHV-1) (Cats)

Feline herpesvirus 1 (FHV-1) is a common cause of ocular disease in cats. In kittens it causes conjunctival hyperemia and swelling with an initial serous and later mucopurulent ocular discharge. Ulcerative keratitis may also develop and can lead to severe scarring of the conjunctiva. Conjunctival adhesions (symblepharon) are a common sequelae. Upper respiratory tract disease is also present.

Recrudescence in adults (often resulting from stress) can result in dendritic or geographic corneal ulceration. It can be diagnosed by clinical signs, and confirmed with PCR testing (requires a cellular sample), or virus isolation. Treatment may range from topical tetracycline to prevent secondary bacterial infection to antivirals such as oral famciclovir (90 mg/kg TID). Oral dietary supplementation with L-lysine may help reduce severity and reduce the likelihood of recrudescence (kittens 250mg bid; adults 500 mg bid).

d. Chronic superficial keratitis (pannus)
This is a bilateral disease and is commonest in the German Shepherd. It may also be seen in other breeds such as Greyhound, and Border Collie. The initial lesion is a raised pink swelling of the conjunctiva adjacent to the ventrolateral limbus. A cellular infiltration into the cornea then develops followed by vascularization to produce a granulation tissue appearance that spreads across the cornea. Pigmentation often accompanies the vascularization (depending on degree of conjunctival pigmentation). Corneal lipid deposition may precede the vascularization. The lesions cause corneal scarring. If not treated effectively the scarring can permanently affect vision. It may be accompanied by plasma cell conjunctivitis (a concurrent thickening and depigmentation of the leading edge of the third eyelid). It can be treated with topical cyclosporin (bid) or topical corticosteroids several times daily. Limit UV – light exposure – keep indoors, fit with" Doggles" (www.doggles.com)

e. Eosinophilic keratoconjunctivitis (cats)
May involve conjunctiva, cornea and conjunctiva or just cornea. When affected the conjunctiva is raised, pink and thickened. The corneal lesions are pink and raised and typically have white adherent material that can look like cottage cheese. Cytology reveals eosinophils. Treat with topical steroids. Oral Megestrol acetate is very effective (start at 5mg/day but try to decrease dose rapidly because of potential side effects).

f. Corneal Sequestrum (corneal mummification)
This may result from any chronic irritation to the cornea. Ranges from light brown to black lesion on corneal surface (no other common cause for brown or black corneal lesion in cats). The dense black lesions eventually slough from the surface – may take a long time to occur. If the lesions are deep, when they slough they can lead to perforation of the cornea. A keratectomy +/- a conjunctival pedicle graft may be needed to remove the lesion.

5. A White or Blue Cornea

a. Lipid dystrophies and keratopathies. **Crystalline stromal dystrophy (lipid dystrophy).** This is one possible cause of lipid deposition in the cornea. This occurs in several different breeds (including Shelties, Siberian Husky, Cavalier King Charles Spaniel, German Shepherd dog). Typically there is a central grayish white, crystalline deposit in the anterior corneal stroma. The deposit is circular or oval and often bilateral. The appearance concerns the owners but the lesions are benign, do not cause discomfort and require no treatment. Lesions in the Siberian Husky are usually more extensive and extend deeper in to the cornea. When there is lipid deposition associated with corneal vascularization of leaky perilimbal vessels the lesions are called lipid keratopathy.

b. Calcific degeneration
This is occurs in older dogs and may be associated with uremia. There is a superficial lattice arrangement of branching white linear lesions in the cornea. Sometimes these will erode through the epithelium to cause an ulcer. In ulcerated cases treatment with EDTA may be useful to dissolve the calcium, but often excision of the lesion (superficial keratectomy) is needed.

c. Corneal edema. This can occur when there is a break either in the epithelium or with endothelial conditions. When corneal endothelial cells lose function the overlying cornea becomes edematous.

- Endothelial loss can occur **secondary** to many disease processes such as uveitis, anterior lens luxation (the lens rubs against the corneal endothelial surface) or glaucoma. It can also result from intraocular surgery if care is not taken to avoid damaging the endothelium.
- **"Blue eye".** Canine adenovirus I infection can cause corneal edema. There is immune-complex deposition in the corneal endothelial cells leading to complement fixation and loss of the cells. This also occurred in the past when live CAVI vaccines were used.
- An **endothelial dystrophy** is recognized mainly in middle-aged dogs (particularly English Springer Spaniels, Chihuahuas, Boston Terriers), but has been reported in young cats. The condition is characterized by a progressive loss of endothelial cells. This leads to a bilateral progressive corneal edema. Usually the more central regions of the cornea are affected first. The edematous cornea appears bluish-white in color. Epithelial and subepithelial bullae may develop (look like tiny blisters). These can rupture through the epithelium, creating an ulcer and typical signs of pain. When ulceration is present, it should be treated (see section on superficial ulcers). Treatment with topical hypertonic ophthalmic medications (e.g. 5% NaCl) may help when bullae are present, but will not result in significant resolution of corneal edema.

Kalıtsal Göz Hastalıkları

Simon Petersen-JONES
DVetMed, PhD, DVOphthal, DipECVO, MRCVS
Michigan Üniversitesi, Karşılaştırmalı Oftalmoloji ve Köpek Sağlığı, Amerika

Birçok koşulun kalıtsal bileşenleri vardır. Bazıları aşağıda listelenmiştir. Bunlardan bilinen kalıtsal durumlara değineceğiz.

Tablo 1. Kalıtsal veya kalıtsal temele sahip oftalmik durumlar:

- Uyarlanabilir anomaliler – muhtemelen karmaşık özellikler
  - Göz kapakları: entropiyon, ektropiyon
- Kirpik anomalileri?
  - Distişiya, ektopik siliya
- Korneal distrofiler
  - Şeffaf stromal distrofiler
  - Endotelyal – Tilki Endotelyal Distrofisi
- Glokom
  - Primer
    ADAMTS10 (beagle POAG)
  - Okuler Melanozis –saptanmış lokasyon
- Üvea
  - Pigmentli üveit
  - PPM “Persistent pupillar membrane”
- Katarakt
  - HSF4 mutasyonları
- Lens luksasyonu
  - ADAMTS17
- Sendromlu
  - Okulaskeletal displazi (Retina displazili cücelik: drd1, drd2)
    Col9A2, Col9A3
  - “Beyaz” Dobermanların oküler defektleri
    SLC45A2
- Tüm küre
  - Total retina displazisi
  - Mikroftalmi
  - Karatavuk defektleri
- Retina/koroid
- Collie Göz Anomalisi
  - NEHJ1 intronik DNA değişimi
- Retina displazisi
- Köpeklerin çok odaklı retinopatisi (cmr1, cmr2, cmr3)
  - BEST1
- İlerleyici retina atrofisi
  - Birçok gen
- Kon-Rod distrofileri
  - Birkaç gen
- Akromotopsi (Gündüz körlüğü)
  - CNGB3
- Çoban köpeklerinin retina distrofisi (Kongenital sabit gece körlüğü)
  - RPE65

1. Lensin kalıtsal durumları

Kalıtsal katarakt birkaç köpek ırkında teşhis edilmiştir. Tipik olarak çift taraflı oluşur ve spesifik bir yaşta gelişerek, karakteristik bir görünüme sahip olur. Yani bir gen mutasyonu bazı köpek ırklarındaki kalıtsal kataraktın nedeni olarak tespit edilmiştir.

Gençlik kataraktı “juvenil”

Olgun katarakta oranla bazı genç köpek ırklarında hızlı bir şekilde ilerleyici, çift taraflı katarakt gelişebilir. HSF4 isimli genin mutasyonu Staffordshire Bull Terrierler ve Boston Terrier’lerde kataraktan sorumlu otozomal resesif genin silinmesi olarak tespit edilmiştir. Enteresandır, genin aynı tarafında araya girer, geni bozar ve Avustralya Çoban köpeklerinde katarakta neden olur.
Kalıtsal katarakt bazı köpek ırklarında da tarif edilmiştir ancak henüz gen mutasyonu tespit edilememiştir.

Primer lens luksasyonu

Primer lens luksasyonları Terrier köpek ırklarında meydana gelir. Lens dengesiz gelişir ve sonunda luksasyon şekillenir. Sıklıkla gözün ön kamerasına lukse olur. Bu genellikle pupilla blokajına ve potansiyel körlük yapan ağrılı sekonder glokoma sebep olur. ADAMTS17 isimli gende bu duruma sebep olan gen mutasyonu tespit edilmiştir ve birkaç Terrier ırkı arasında mevcuttur.

2. Posterior bölümün kalıtsal durumları

Kalıtsal retina durumlarından sorumlu gen mutasyonları tespit edilmiştir.

Collie Göz Anomalisi

Collie ıklarında yaygın olan gelişimsel bir anomalidir. Etkilenen köpeklerin retinasının letaralinde koroid hipoplazik bir alan vardır. Diğer lezyonlar optik diskin veya retina komşuluğunun kolabomunu içerebilir ve bazı hayvanlarda retina ayrılması ve göz içi kanama gelişebilir. Koroidal hipoplazi “collie göz anomalisinin tanısal lezyonu” kromozom 37 ile eşleşmiş ve “kodlayıcı olmayan” intronik mutasyon geçiren NEHJ1 isimli genle birleşmiştir. Bu bulgu ışığında koroid hipoplazi için bir DNA testi mevcuttur. “Normal” konumdan ötürü ve fundus pigmentasyonu eksikliğine bağlı hafif koroidal hipoplazik lezyonun tespit edilememesinden dolayı Collie Göz Anomalisinin oftalmoskobik tanısı için bazı zorluklar vardır. Koroid hipoplazi 5-7 haftalık yaşta gözlendiğinde “normal” görünür, daha sonraki zamanlarda köpeğin büyümesine bağlı olarak RPE’de pigmentasyon artışı sebebiyle maskelenir. Şimdilerde

DNA bazlı testler sayesinde tanı problemleri aşılmıştır. Ayrıca koroid hipoplazinin otozomal resesif özellikte olduğunu göstermek mümkündür. Bunun öncesinde kalıtsal biçimi tartışmalıdır.

İlerleyici Retina Atrofisi "PRA"

Genel özellikleri

İlerleyici retina atrofileri, benzer fenotipi paylaşan kalıtsal retina distrofileri grubudur. Körlüğe yol açan, şiddetli görüş kayıplarına sebep olurlar. Başlangıçta gece körlüğüne sebep olan rod kon fotoreseptörleri etkilenir ve bunu gündüz görüşünü bozan ilerleyici kon fotoreseptörlerinin kaybı izler. İlerleyici retina atrofisi ilerleme oranı ve başlangıç yaşı diye bölünebilir. Bazı formları erken başlar; etkilenen yavru köpeklerde erken yaşlarda gece körlüğü oluşabilir. Bunu test etmek mümkündür ve devamında yaşamın ilk yıllarında ilerleyici gece görüş kaybı izler. İlerleyici retina atrofisinin diğer formları geç başlar. Olgun köpeklerin değişik yaşlarında gece körlüğü şekillenir. Tipik olarak sonradan başlayan formlar erken başlayanlara göre yavaş ilerler.

Kalıtım

PRA'nın çoğu formu otozomal resesif olmasına rağmen, iki tane X bağlantılı formları ve dominant kalıtsal formu da tarif edilmiştir.

Klinik özellikler

Önceden de tarif edildiği gibi PRA görüş kaybıyla sonuçlanır. Sahiplerin belirttiğine göre pupillalar normale göre geniştir ve gözden gelen yansımada artış gözlenir "göz parlaması". İkincil katarakt genelikle geç başlayan formla birlikte görülür ve hasta sahipleri tarafından görüş kaybının ilk sebebi olarak yanlış yorumlanabilir.

PRA'da görülen fundus değişikliği bilateraldir ve benzerlik gösterir. Retina kalınlığındaki kayıptan dolayı tapetal alanda dikkat çekici bir yansıma olur "tapetal hiperreflektivite". Ancak bu gelişmelerden önce periferal tapetal fundus'ta sıklıkla bir granül görünümü vardır. PRA'nın bazı formlarında hiperreflektivitenin yatay dar bantı paralel olarak ventral tapetal/tapetal olmayan fundus'a doğru gelişir "derin siliyer arter yolunu örter" . Grimsi bir çizgi olarak başlar ve hiperreflektiviteye doğru ilerler. Eğer daha fazla dejenerasyona uğrarsa daha generalize tapetal hiperreflektivite gelişir. Son zamanlarda PRA'nın dominant kalıtsal formunda çoğu otozomal resesif formda olduğu gibi hiperreflektivitenin aynı dağılımı gelişmez; hiperreflektivite öncelikle merkez fundus etrafında gelişir ve özellikle de optik sinir kasının lateralinde, daha yavaş olarak da periferal bölgede gelişir.

Retina incelmesini tanımak tapetal fundus ile karşılaştırıldığında tapetal olmayan fundusta daha zordur "bazı köpeklerde normaldir". Ancak ilerlemiş hastalıklarda tapetal olmayan fundusta pigment değişiklikleri olur; düzensiz pigment kümeleşmeleri ve depigmentasyon gelişimi gibi. Bu durum "kaplama" olarak tarif edilmiştir.

Retinanın vazkülarizasyonunun zayıf olmasına, retinanın ölümü eşlik eder. İlk olarak ince arteriyoller kaybolur fakat sonunda tüm damarların zayıfladığı gözlenir. Köpeklerin normal retina vaskülarizasyonlarında farklılıklar olduğunu hatırlamak önemlidir. Genellikle küçük ırk köpeklerde, büyük ırklara göre daha küçük ve az yaygın retina vaskülarizasyonu vardır. Bu sebepten tecrübesiz pratisyenlerin normal küçük ırk köpeklere yanlışlıkla damar zayıflığı teşhisi koyma tehlikesi oluşabilir.

Optik sinir başı atrofisi ileri PRA'nın bir özelliğidir ve bu sebepten optik sinire şekil veren Lamina Cribrosa'da gagnliyon hücre aksonları azalır. Etkilenen optik sinir başı basık görünür ve myelinizasyon kaybından dolayı gri görünüm oluşur.

PRA'NIN DEĞİŞİK FORMLARI

Rod-Kon displazisi

PRA'nın rod-kon displazisi "rcd" erken başlangıçta görülür. Fonksiyonel ve morfolojik olarak fotoreseptörlerin olgunlaşması yaşamın ilk birkaç haftasında durur ve bunu önce fotoreseptörlerin sonra da tüm retina katmanlarının ilerleyici dejenerasyonu takip eder. Günümüzde rcd'nin 3 formu tanımlanmıştır; rod kon displazisi "rcd" tip 1,2 ve 3. Rcd tarif edilen ilk formdur ve İrlanda Setter'lerinde meydana gelmiştir. Üzerinde yoğun çalışılmış, gen mutasyonunun tespit edildiği ilk PRA formu olmuştur. İlk çalışmalar etkilenen köpek yavrularının retinalarında dairesel GMP'lerin toplandığını göstermiştir. Bu madde normalde fototransdüksiyon fosfodiesteraz tarafından hidrolize edilir. Hidrolizin başarısızlığıyla etkilenen retinada dairesel GMP birikimi şekillenir. Daha sonraki çalışmalar bize etkilenen yavruların rod fotoreseptör fosfodiesteraz enzimatik aktivitelerinde azalmalar olduğunu göstermiştir ve bu nedenle fosfodiesteraz altbirim protein için yapılan RNA kodlarında eksiklik oluşur. Bu nedenle dairesel gMP fosfodiesteraz beta altbirimi "PDE6B" gen şifrelemesi rcd1 mutasyonu için birinci aday olmuştur. Gen dizilimi sonradan mutasyon nedenini tanımlamıştır.

Daha sonra PDE6B'de farklı mutasyon geçiren başka ırk "Sloughi" bir PRA hastası daha keşfedilmiştir. Muhtemelen Sloughi'de görülen PRA formu da rcd olabilir ancak Sloughi'deki PRA'yı tanımlamak için histolojik ve ERG çalışmaları rapor edilmemiştir.

Collie'deki PRA, İrlanda Setter'indekine benzerdir anca rcd1'de alellik yoktur. PRA'nın bu formu rcd2 olarak tarif edilir. Bu PRA formunun altında yatan mutasyon için birçok potansiyel aday, gen üzerinde yapılan çalışmalara rağmen yakalanamamıştır.

Cardigan Welsh Corgi ırkı köpekte bulunan RPA klinik, elektrofizyolojik ve histopatolojik olarak rcd1'e benzerdir. Bir aday gen çalışması, mutasyonun nedenini siklik GMP fosfodiesteraz'ın "PDE6A" alfa altbirimindeki gen kodlayan nedensiz bir mutasyon olduğunu belirlemiştir. Cardigan Welsh Corgi'deki PRA rcd3 olarak sınıflandırılmıştır.

İlerleyici rod kon dejenerasyonu

PRA'nın en yaygın formu ilerleyici rod kon dejenerasyonudur "prcd". Besicilik ve moleküler genetik çalışmaları PRA'nın bu formunun birçok farklı köpek ırkında ortaya çıktığını ve modern köpek ırkları gelişmeden nesiller önce olan gen mutasyonundan dolayı olduğunu göstermiştir. İngiliz ve Amerikan Cocker Spaniellar, minyatür ve küçük Poodllar, Avustralya Çoban Köpekleri, Chesapeake Bay Retrieverlar, Entlebucher Sennenhundlar, Labrador Retrieverlar, Nova Scotia Duck Tolling Retrieverlar ve Portekiz su köpekleri gibi birçok köpek ırkı prcd'den dolayı acı çekmektedir.

Prcd'li retina dejenerasyonunun köpeklerdeki ilerleme oranı ırklar arası ve ırk içinde dahi farklılık göstermektedir. Bazı belirli ırklarda tamamlanmamış penetrans veya en azından geç başlangıç olabilir. Retina ve diğer dokularda ifade edilen yeni bir gen prcd'ye neden olduğu sebebiyle günümüzde tespit edilmiştir. Prcd tipik bir otozomal resesif PRA'dır. Etkilenen köpeklerde normal fotoreseptör gelişimini ilerleyici rod-led dejenerasyonunun takip ettiği görülmüştür. Farklı ırklardaki fotoreseptörlerin hangi yaşta kayba uğradığı ERG ile tespit edilebilir ancak tipik olarak öncelik oftalmaskobik işaretlerin gelişimindedir. İkincil katarakt gelişimi yaygındır ve sıklıkla hasta sahipleri tarafından görüş kaybının nedeni olarak düşünülür. Köpek kromozom 9 ile prcd konumun eşleşmesi hastalık için DNA tabanlı testin gelişmesine olanak sağlamıştır. Ancak bir kere gen mutasyonu nedeni tespit edilirse doğrudan mutasyon gelişimi de tespit edilebilir.

Genetik Test

Bir kere genetik durum ki genmutasyonu tespit edilebilirse damızlıklarda kullanılan DNA tabanlı genetik test geliştirmek kolaydır. DNA testi kan örneğinden veya damak swabından çalışabilir. Birçok laboratuvar genetik test sunar. Örnekler sunulurken laboratuvar talimatları takip edilmelidir. Genetik testler sürekli kullanılan, genetik durumları taşıyıcı hayvanlara izin vermiştir. Yani taşıyıcı ile normal hayvan eşlendiğinde etkilenmeyen yavru üretilebilecektir. Bu da faydalı özellikler sunan damızlık hayvanların gelecek nesiller için kullanımına olanak sağlar.

Tablo. Kalıtsal göz hastalıklarında bilinen bazı gen mutasyonları.

	Hastalık	**Gen**	**Irklar**
Adneks	KCS	FAM83H	CKCS
Lens	Katarakt	HSF4	Boston terrier
	Primer lens Luksasyonu	ADAMTS17	Jack Russel Terier, Miniature Bull Terrier, Lancashire Heeler
Glokom	Prmer açık açılı Glokom	ADAMTS10	Beagle
PRA'sız retina	OSD -ddr1	COL9A2	Labrador
	OSD -ddr2	COL9A3	Samoyed
	CEA	NEH1 (Intronic change)	Collie breeds & others
	CMR1, CMR2, CMR3	BEST1	Mastiff ve ilgli olanlar
CRD içeren PRA	crd3	ADAM9	Glen of Imaal Terrier
	rcd2	C1ORE36	Clollie
	late-onset PRA rcd4	C2ORF17	Gordon Setter
	PRA	CCDC66	Schapendoes
	PRA	CEP290	Abyssinian kedisi
	PRA type1	CNG1	Papillon
	Dominant PRA	CRX	Abyssinian kedisi
	crd	NPHP4	Standart Wire-Haired Dachshund
	rcd3	PDE6A	Cardigan Welsh Corgi
	rcd1	PDE6B	Irish Setter, Sloughi
	prcd	PRCD	Many dog breeds
	Dominant PRA	RHO	Mastiff
	X-linked PRA	RPGR	Samoyed
	crd	RPGRIP1	Dachshund
	GR-PRA1	SLC4A3	Golden Retriever
	erd	STK38L	Norwegian Elkhound
Kon Fotoreseptör	Akromatopsi	CNGB3	German Shorthaired pointer
RPE	CNSB - Retina Distrofisi	RPE65	Briard

Çeviri: Araş. Gör. Dr. Ebru Eravcı Yalın

Hereditary Eye Disease

Simon Petersen-JONES
DVetMed PhD DVOphthal DipECVO MRCVS
Michigan State University, Comparative Ophthalmology, USA

Many conditions have an inherited component, some of these are listed below. We will concentrate on some of the known simply inherited condition.

Table 1. Ophthalmic conditions which are inherited or may have an inherited basis:

- Conformational abnormalities – likely complex traits
  - Lids: entropion, ectropion
- Cilia abnormalities?
  - Distichia, ectopic cilia
- Corneal dystrophies
  - Crystalline stromal dystrophies
  - Endothelial – Fuchs Endothelial Dystrophy
- Glaucoma
  - Primary
    ADAMTS10 (beagle POAG)
  - Ocular Melanosis –mapped location
- Uvea
  - Pigmentary uveitis
  - PPM
- Cataract
  - HSF4 mutations
- Lens luxation
  - ADAMTS17
- Syndromic
  - Oculoskeletal dysplasia (dwarfism with retinal dysplasia: drd1, drd2)
    Col9A2, Col9A3
  - Ocular defects in “White” Dobermans
    SLC45A2
- Entire Globe
  - Total retinal dysplasia
  - Microphthalmia
  - Merle defects
- Retina/choroid
- Collie Eye Anomaly
  - Intronic DNA change in NEHJ1
- Retinal Dysplasia
- Canine Multifocal Retinopathy (cmr1, cmr2, cmr3)
  - BEST1
- Progressive Retinal Atrophy
  - Many genes
- Cone Rod Dystrophies
  - Several genes
- Achromatopsia (day blindness)
  - CNGB3
- Retinal Dystrophy of Briards (congenital stationary night blindness)
  - RPE65

1. Inherited lens conditions of the lens

Hereditary cataracts are recognized in several breeds of dog. Typically they occur bilaterally and develop at a specific age and have a specific characteristic appearance. So far mutations in one gene have been identified as being a cause for hereditary cataract in some breeds of dog.

Juvenile cataracts

In some breeds of dog young animals can develop progressive bilateral cataracts that lead to mature cataracts relatively quickly. Mutations in a gene called HSF4 (Heat-shock transcription factor 4) have been identified; in Staffordshire Bull Terriers and the Boston Terrier (related breeds) a deletion within the gene is responsible for the cataract that is inherited in an autosomal recessive fashion. Interestingly an insertion at the same site in the gene disrupts the gene and causes cataract in the Australian Shepherd.
Inherited cataracts have been described in several other breeds of dog and the gene mutations have not yet been identified.

Primary Lens Luxation

Primary lens luxation occurs in terrier breeds of dog. The lens develops instability and eventually will luxate, often luxating into the anterior chamber of the eye. This commonly causes pupil block and secondary glaucoma that is painful and potentially blinding. The causal gene mutation has been identified in a gene called ADAMTS17 and is present across several terrier breeds.

2. Inherited conditions of the posterior segment

The gene mutations that are responsible for several hereditary retinal conditions have been identified.

Collie Eye Anomaly (CEA)

This is a developmental anomaly that is common in collie breeds. Affected dogs have a region of hypoplasia of the choroid (choroidal hypoplasia) lateral to the optic disc. Other lesions can include colobomas of the optic disc or adjacent retina and some animals may go on to develop retinal detachment or intraocular bleeding. The gene for choroidal hypoplasia (CH; the diagnostic lesion of collie eye anomaly) was been mapped to chromosome 37 and is associated with an intronic (non-coding) mutation in a gene called NEHJ1. Based on this finding a DNA test for CH is available. There can be difficulties with the ophthalmoscopic diagnosis of CEA because of the “go-normal” situation and the difficulty in identifying mild choroidal hypoplasia (CH) lesions in eyes with a lack of fundus pigmentation. “Go-normal” is when lesions of CH observed at 5 to 7 weeks of age are later masked by the development of more pigment in the RPE as the dog grows older. Now that the DNA-based test is available these problems in diagnosis have been overcome. It was

also possible to show that CH is an autosomal recessive trait, prior to that the mode of inheritance was under debate.

Progressive Retinal Atrophy (PRA)

General features
The PRAs are a group of inherited retinal dystrophies that share a similar phenotype. They cause a progressive loss of vision, usually leading to blindness. Initially rod-photoreceptor vision is affected causing night blindness and this is followed by a progressive loss of cone photoreceptors with a resultant deterioration in daytime vision.
The PRAs can be subdivided by age at onset and rate of progression. Some forms are early-onset; affected puppies may be night blind from the earliest age it is possible to test vision and this is followed by a progressive loss of day time vision over the first few years of life. Other forms of PRA are late-onset, with night blindness first becoming apparent in mature dogs of several years of age. Typically the later-onset forms are more slowly progressive than the early-onset forms.

Inheritance
Although most of the forms of PRA that have been investigated are autosomal recessive, two X-linked forms and a dominantly inherited form have been described.

Clinical features
The PRAs result in vision loss as described above. Owners may also notice that the pupils are more dilated than normal and that there is increased reflection from the eyes ("eye shine"). Secondary cataract formation is common with the later-onset forms and may be wrongly assumed by the owner to be the primary cause of the vision loss.

The fundus changes in PRA are bilateral and similar between the eyes. They are due to a loss of retinal thickness, which most strikingly leads to increased reflection from the tapetal area (tapetal hyperreflectivity). However, before this develops there is often an initial granular appearance to peripheral tapetal fundus. In some forms of PRA a narrow horizontal band of hyperreflectivity develops parallel to the ventral tapetal/nontapetal fundus (overlying the path of the deep ciliary arteries). This starts as a slightly grayish line and progresses to hyperreflectivity. As the retina further degenerates a more generalized tapetal hyperreflectivity develops. The recently described dominantly inherited form of PRA (see below) does not develop such a uniform distribution of hyperreflectivity as many of the autosomal recessive forms; hyperreflectivity initially develops in the central fundus around and especially lateral to the optic nerve head, and more slowly in the peripheral regions.

Retinal thinning is more difficult to recognize in the non-tapetal fundus, compared to the tapetal fundus. This makes the recognition of retinal thinning more difficult in dogs that do not have a tapetum (a normal variation in some dogs). However, with advanced disease the non-tapetal fundus undergoes pigmentary changes; patchy areas of pigment clumping or depigmentation develop. This appearance has been described as "pavementing".

Accompanying the death of the retina is attenuation of the retinal vasculature. Initially there is loss of the finer arterioles, but eventually attenuation of all the vessels can be seen. It is important to remember that there is considerable variation in the normal retinal vasculature of the dog; in general, small breed dogs tend to have smaller and less extensive retinal vasculature than larger breeds. Thus there is a danger that the inexperienced examiner may mistakenly diagnose blood vessel attenuation in normal small breed dogs.

Optic nerve head atrophy is a feature of more advanced PRA and is due to loss of the ganglion cell axons that converge at the lamina cribrosa to form the optic nerve. The affected optic nerve head looks flattened and become greyer in colour with loss of myelination.

DIFFERENT FORMS OF PRA
Rod-cone dysplasias
The rod-cone dysplasia (rcd) forms of PRA have an early-onset. Maturation of photoreceptors morphologically, and functionally, becomes halted in the first few weeks of life and is followed by a progressive degeneration, first of photoreceptors, and then of all retinal layers. Three forms of rcd are currently recognized; rod cone dysplasia (rcd) types 1, 2 and 3. Rcd1 was the first form of rcd to be described and occurs in Irish setters. It has been studied extensively and was the first form of PRA for which the gene mutation was identified. Initial studies showed that affected puppies had an abnormal accumulation of cyclic GMP in their retinas; this substance is normally hydrolyzed by the phosphodiesterase of the phototransduction cascade. The failure in hydrolysis leads to accumulation of cyclic GMP in the affected retina. Subsequent studies showed that the rod photoreceptor phosphodiesterase of the affected puppies had very reduced enzymatic activity and that there was a lack of the messenger RNA coding for the beta subunit protein of the phosphodiesterase. Thus the gene encoding the beta subunit of cyclic GMP phosphodiesterase (PDE6B) was a primary candidate for the site of the rcd1 mutation. Gene sequencing subsequently identified the causal mutation.

Subsequently another breed suffering from PRA (the Sloughi) has been found to have a different mutation in PDE6B. It seems likely that the form of PRA in the Sloughi will also be a rcd, although the histological and

ERG studies to characterize the PRA in the Sloughi have not been reported.

PRA in the collie is similar to that in the Irish Setter, but is non-allelic with rcd1. This form of PRA is described as rcd2. Despite investigation of several potential candidate genes the mutation underlying this form of PRA has remained elusive.

PRA in the Cardigan Welsh corgi is similar clinically, electrophysiologically and histopathologically to rcd1. A candidate gene study identified the causal mutation as a null mutation in the gene encoding the alpha subunit of cyclic GMP phosphodiesterase (PDE6A). PRA in the Cardigan Welsh corgi is classified as rcd3.

Progressive rod cone degeneration

The commonest form of PRA is progressive rod cone degeneration (prcd). Breeding and molecular genetic studies have shown that this form of PRA occurs in several different breeds of dog and is due to a gene mutation that arose many generations ago, prior to the development of modern dog breeds. Several breeds of dog suffer from prcd including English and American cocker spaniels, miniature and toy poodles, Australian cattle dogs, Chesapeake Bay retrievers, Entlebucher sennenhunds, Labrador retrievers, Nova Scotia duck tolling retrievers and Portuguese water dogs.

The rate of progression of the retinal degeneration in dogs with prcd varies between the different breeds and even within the breeds. In some individuals of certain breeds there may be incomplete penetrance, or at least an extremely late onset. The gene causing prcd was recently identified as a novel gene that is expressed in retina and other tissues.

Prcd is a typical autosomal recessive PRA. It has been shown that in affected dogs there is normal photoreceptor development followed by a progressive rod-led degeneration. The age at which the loss of photoreceptors can be detected by the ERG varies with breed but is typically prior to the development of ophthalmoscopic signs. Development of secondary cataract is common and is often thought by owners to be the cause of vision loss. The mapping of the prcd locus to canine chromosome 9 allowed the development of a DNA-based linked marker test for the disease, but once the causal gene mutation was identified a test that directly identifies the mutation was developed.

Genetic Testing

Once a gene mutation is identified for a genetic condition it is relatively easy to develop a DNA-based genetic test that can be used to screen breeding animals. A DNA test can be run on a blood sample or a cheek swab. Several laboratories offer genetic testing. The instructions from the laboratory being used should be followed when submitting samples. Genetic testing allows the continued use of animals that are carriers for genetic conditions. So long as a carrier is mated with a normal animal then no affected offspring will be produced. This allows the continued use of breeding animals that show some desirable characteristics that would be beneficial for the next generation. For diseases with a high proportion of carriers within a breed it prevents the narrowing of the gene pool which would occur if all carriers were excluded from breeding programs and would mean that other inherited conditions could emerge within the breed or desirable characteristics might be lost.

Table. Some of the known genes mutated in inherited eye disease.

	Disease	Gene	Breeds
Adnaxa	KCS	FAM83H	CKCS
Lens	Cataract	HSF4	Boston terrier
	primary Lens Luxation	ADAMTS17	Jack Russel Terier, Miniature Bull Terrier, Lancashire Heeler
Glaucoma	Primary Open Angle Glaucoma	ADAMTS10	Beagle
Retina -non PRA	OSD -ddr1	COL9A2	Labrador
	OSD -ddr2	COL9A3	Samoyed
	CEA	NEH1 (Intronic change)	Collie breeds & others
	CMR1, CMR2, CMR3	BEST1	Mastiff ve ilgli olanlar
PRA inc CRD	crd3	ADAM9	Glen of Imaal Terrier
	rcd2	C1ORE36	Clollie
	late-onset PRA rcd4	C2ORF17	Gordon Setter
	PRA	CCDC66	Schapendoes
	PRA	CEP290	Abyssinian cat
	PRA type1	CNG1	Papillon
	Dominant PRA	CRX	Abyssinian cat
	crd	NPHP4	Standart Wire-Haired Dachshund
	rcd3	PDE6A	Cardigan Welsh Corgi
	rcd1	PDE6B	Irish Setter, Sloughi
	prcd	PRCD	Many dog breeds
	Dominant PRA	RHO	Mastiff
	X-linked PRA	RPGR	Samoyed
	crd	RPGRIP1	Dachshund
	GR-PRA1	SLC4A3	Golden Retriever
	erd	STK38L	Norwegian Elkhound
Cone photo-receptors	Achromatopsia	CNGB3	German Shorthaired pointer
RPE	CNSB - Retinal Dystrophy	RPE65	Briard

Kanserli Hastaya Tanısal Yaklaşım

Jarno SCHMIDT
Dip ECVIM-CA (Onkoloji) MRCVS
Hofheim Veteriner Kliniği, Almanya

Kanserli bir hastaya tanısal yaklaşım, o tümör tipinin biyolojik davranışına dayanmaktadır. Bu nedenle tümörün var olup olmadığı ya da hangi tip tümör olduğu önemli ilk basamaklardır. Kitleye sahip bir kedi veya köpekteki tanısal testler aşağıdaki soruları cevaplamalıdır:

A) Primer tümör/kitlenin incelenmesi
   1. Neoplastik mi veya değil mi?
   2. Tümörün olduğu durumlarda:
      a. Benign mi malignant mı?
      b. Epitelyal, mezenkimal veya yuvarlak hücre tümörü?
   3. Son histolojik/sitolojik tanı (tümörün sınıflandırmasını da içererek (eğer uygulanabilirse))
B) Malignant tümörler için: lokal veya uzak bölge metastazları için kanıt var mı?
C) Hastanın genel sağlık durumu nedir?
   a. Aynı zamanda oluşmuş herhangi bir hastalıkla ilgili kanıt var mıdır?
   b. Hemogram ve ayırıcı kan sayımı; biyokimya, (idrar tahlili)
   c. Kedilerde: FeLV, FIV, (yaşlı kedilerde: T4)

Sorular yanıtlandıktan sonra, hasta sahipleri tedavi seçenekleri ve prognozla alakalı olarak daha akıcı bir şekilde bilgilendirilir.

Primer tümörle alakalı tanısal testler

Anamnez

Bazı önemli anemnez soruları aşağıdakileri içerir:

- Kitle ne zamandan beri var?
- Yavaş mı yoksa hızlı mı büyüyor?
- Herhangi bir kaşınma şikayeti var mı? (örn. Kutanöz mast hücre tümörleri)?
- Kilo kaybı ya da herhangi bir sistemik hastalıkla ilgili semptom var mıdır?

Benign lezyonlar genelde yavaş gelişir ve aylarca veya yıllarca, boyutlarında veya görünümlerinde herhangi bir değişiklik olmayabilir veya çok küçük değişimler görülebilir. Başka bir değişle çok agresif lezyonlar genelde çabuk büyür. Yine de, böyle genellemelere her zaman güvenilmeyebilir. Ayrıca bazı tümörler (örn. Kanin meme tümörleri), zaman içinde benignden malignanta dönebilir ve büyüme dinamikleri zamanla değişebilir. Diğer vakalarda lezyonlarda (örn. Mast hücre tümörleri) artma ya da azalma olabilir.

Klinik inceleme

Birkaç istisna dışında tümörün özel teşhisi sitolojik veya histolojik incelemeye dayanır. Klinik görünüm sadece bir iki vakada (örn: genç köpeklerdeki papillomatoz) tanısaldır. Genelde yapılan bir hata, lipoma gibi hissedilen bütün subkütanöz kitlelerin lipoma olduğu varsayılmasıdır. Bu tarz lezyonlar için, mast hücre ve yumuşak doku sarkomalarını da içeren klinik açıdan önemli ayırıcı tanılar mevcuttur.

Kitlelerin klinik açıdan incelenmesinde büyüklüğü, sayısı, hareketliliği (invazyon?) ve palpasyonda ağrı veya ülserasyonun varlığı not edilmelidir.

Kan tahlilleri ve tümör işaretleyicileri:

- Kan yayma frotileri anormal hücreleri ortaya çıkarabilir, örn: lökoma veya 5. aşamadaki lenfomalarda olduğu gibi…
- Tekrarlayan hiperkalsemi bulmak, bazı tümör tiplerinde (örn: anal kese karsinomu, bazı lenfomalar) görülen genel bir paraneoplastik sendrom olması açısından tümörün varlığına işaret eden bir ipucu olabilir.
- Birçok endokrin tümörleri kanda belirlenebilen hormonlar üretebilir (örn: insulinomalar).
- Hastanın genel durumu hakkında önemli bilgiler verir:
  a. Eş zamanlı hastalığın kanıtı?
  b. Hemogram ve ayırıcı kan sayımı; biyokimya, (idrar tahlili)
  c. Kedilerde: FeLV, FIV (+ yaşlı kedilerde: T4)

Birçok tümör işaretleyicisinin tanısal sensitivitesi veya spesifisitesi yoktur bu nedenle veteriner hekimliğinde nadir olarak kullanılırlar.

Tanısal görüntüleme

Tanısal görüntüleme, klinik olarak ulaşılamayan primer tümörlerin (örn: abdominal veya intratorasik kitleler, SSS tümörler, vs.) görüntülenmesinde faydalıdır. Dahası tümörün sınırlarını (invazyon?) ve çevresindeki yaşamsal yapılarla (örn: kan damarları, sinirler) ile ilişkilerinin incelenmesine izin verebilir. Yine de spesifik ve kesin tümör teşhisi nadiren yapılabilmektedir.

Röntgen:

Artılar:

- Kolayca kullanılabilir
- Göreceli olarak ucuzdur
- Akciğer lezyonları ve kemik lezyonları için iyidir fakat CT kadar iyi değildir.

Eksiler:

- Organların superpose olmaları
- Sadece 5 opasite ayrılabilir (metal, kemik, yumuşak doku, yağ, hava)
- Zayıf yumuşak doku kontrastı. Yumuşak dokudaki gizli intraparenşimal değişimleri gösterememektedir.
- Büyük lezyonlar olmadığı sürece abdominal tümörlerde kullanışlı değildir.

Ultrason

Artılar:

- Abdominal organlar için iyidir
- Organlar superpose olmazlar
- Bazen tümörlerin bütün invazyonları (örn: kan damarlarından veya komşu dokulardan) belirlenebilir.
- Ultrason eşliğinde ince iğne biyopsileri veya TruCut biyopsileri

Eksiler:

- Hekime dayalı
- Kemikler veya gaz boyunca inceleme yapılamaz (örn: eğer GI kanalda çok fazla miktarda gaz varsa, non-periferal pulmoner lezyonlarda kullanımı sınırlıdır)
- Genelde spesifik değildir (örn: birçok vakada benign ve malignant lezyonlar arasında ayrım yapılamamaktadır). Bazı tümörler (örn: bazen ultrasonografik olarak normal belirlenmesine rağmen MCT veya lenfoma karaciğerde veya diğer organlarda bulunabilir) için sensitif de değildir.

Bilgisayarlı tomografi

Artılar:

- Organlar superpose olmazlar
- Kemik ve akciğer lezyonları için çok duyarlıdır.
- Kafa (SSS hariç), boyun, göğüs, pelvis ve bazen abdomen (örn: çok büyük lezyonlar, submandibular LNN, adrenal bezler) için mükemmel
- MR'dan daha hızlı
- Tümörlerin büyüklüklerini iyi bir şekilde belirler
- İyodin kontrastı ile yumuşak doku ve bölgenin detayları belirgin bir şekilde artar
- CT ile yönlendirilmiş ince iğne biyopsi veya TruCut biyopsilerini yapmak mümkündür.
- Planlanan radyoterapi için şarttır. (CAT-planı)

Eksiler:

- Anestezi gerekir
- Pahalı
- Yumuşak doku ve SSS ile ilgili detayların görüntülenmesinde MR kadar iyi değil
- Spesifik değil (değişik tümör tipleri, benign lezyonlar vs malignant lezyonlar)

MR

Artılar:

- Organlar superpose olmazlar
- Yumuşak doku detayları çok iyi
- Tanısal alan daha sonra kontrast ajanlar verilerek geliştirilebilir.
- SSS ile ilgili lezyonlar için uygun yöntemdir
- Tiroid veya intrapelvik tümörler için kullanışlıdır

Eksiler:

- Birçok SSS tümörü içermeyen hastada kullanımının CT'ye göre daha iyi olduğunu doğrulamak zordur
- CT'de kemik lezyonları rahat görülemez
- %100 spesifik değil
- Pahalı
- Uzun süreli genel anestezi

Endoskopi

Artılar:

- Lezyonların direkt olarak görülmesi
- Direkt izlenerek biyopsilerin alınabilmesi
- Üst GI kanal için, kolon, üretra/idrar kesesi, vajina, (burun)
- Diğer ayırıcı tanıların elenmesi için (örn: nazal yabancı cisimler)

Eksiler:

- Birçok pulmoner lezyon için uygun değildir, nazal tümörler için uygunluğu tartışmalıdır
- Genelde limitli görüntü
- Sadece büyük kitlelerin yüzeyi incelenebilir fakat büyüklükleri incelenemez
- Nazal tümör vakalarında osteolizis hakkında bilgi vermez
- Endoskopik olarak sadece göreceli olarak küçük biyopsiler alınabilir
- Hekime dayanır
- Kanama riski vardır

Biyopsi metotları

Tümörün kesin ve spesifik tanısı her zaman sitolojik ve histolojik incelemeleri gerektirir.

İnce iğne aspirasyon biyopsisi ve sitoloji

Sitolojik inceleme hızlı, ucuz ve az invaziftir. Genelde tam teşhise izin verir veya en azından ayırıcı tanıların (örn: mast hücre tümörü) elenmesine izin verebilir.

Örnek dokuları almak önemlidir. **Ultrason eşliğinde alınan ince iğne biyopsileri** tanısal örnek alınmasında benzerliği artırabilir (örn: mediastinal veya akciğer kitleleri; osteosarkoma). Ayrıca damarlaşmanın görülmesine yardımcı olur (Doppler) ve belirgin damarlaşma olan bölgelerdeki (boyun, kraniyal mediastinum) kanama riskini azaltır. **CT eşliğinde yapılan biyopsi ve ince iğne aspirasyon biyopsileri** bazen beyin tümörleri, mediastinal kitleler, akciğer tümörleri ve kemik lezyonlarından (örn: multiple myeloma) örnek almakta kullanılır.

Histolojik inceleme

Eğer sitoloji tanıda yardımcı değilse, biyopsi ve histolojik inceleme gerekmektedir. Birçok biyopsi çeşidi mevcuttur ve her birinin artıları ve eksileri vardır.
Histolojik inceleme aşağıdaki sorulara cevap verir:

1. Bu bir tümör mü değil mi?
2. İyi huylu mu kötü huylu mu?
3. Tümör tipine dayanarak tümörün derecesi nedir?
4. Tümörün tamamı mı yoksa bir kısmı mı alındı?

Kanser sınıflandırması
Malignant tümörün teşhisinden sonra, lokal ve uzak metastazik yayılımı içeren tümörün boyutlarını belirlemek için sınıflandırma tedaviden önce gereklidir. Bu bilgi uygun tedavi planını belirlemede ve prognozu saptamak için çok önemlidir. Genelde hastanın tedavisi metastaz bulup bulunmamasına göre değişim gösterir. Sınıflandırılan tümörün biyolojik davranışının bilinmesi en uygun tanısal testin seçilmesinde önem teşkil eder.

Katı tümörler
Birçok katı tümör dünya sağlık örgütünün TNM sistemine göre sınıflandırılmaktadır.

''T'': primer tümörün değerlendirilmesi. Primer tümörlerin boyutlarının, sayı ve invazif (hareketliliğinin) not edilmesini içerir. Kedi meme tümörü, kedi yumuşak doku sarkoması, kedi squamöz hücre karsinoması ve köpek tiroid karsinomaları gibi kedi ve köpeklerdeki birçok katı malignant tümöründe prognoz ile boyutlar ters orantılıdır. Tümör boyutlarının artması ile birlikte birçok kanser tipi daha zor tedavi edilir (örn. Büyük sarkomalarda bütün cerrahi rezeksiyon). Ayrıca metastazların sayısı artar. Kitlenin hareketsizliği lokal invazyonu gösterir ve tedavinin (cerrahi) radikalden uzak olması gerektiğini belirtir.

Primer tümörün görüntülenmesi:
Cerrahi işlemlerden önce, CT ve MR kullanılarak primer tümörün kenarlarının iyi incelenmesi tümörün birçok tipinde (örn. Yumuşak doku sarkoması, tiroid karsinoması, timoma) daha kullanışlıdır. Yumuşak doku sarkomları genelde klinik muayenenin önerdiğinden daha invazivdir.
''N'': lokal yayılımın oluşmasını belirleyen bölgesel lenf yumrularının incelenmesi:

- Lenf yumruları palpe edilebilecek kadar büyümüş mü?
- Tümör hücreleri sitolojik yada histolojik olarak görülebiliyor mu?

Lenfatik yayılım karsinomalarda ve hemapoetik tümörlerde (mast hücre tümörü, histiositik 'sarkomalar') birçok yumuşak doku sarkomasına ve osteosarkoma (genelde) yayılımına göre daha geneldir. Bu nedenle, bu geç tümörlerde bölgesel lenf yumrularında yayılımının olmadığı durumlarda uzak bölgelere (örn. Akciğerler) metastazların bulunması nadirdir.
Genelde klinik inceleme ve görüntülü tanı, lenf yumrusundaki metastazik hastalığın mikroskobik odağını içerip içermediğini belirlemede fazla duyarlı değildir. Bu nedenle aspire edilmesi ve güvenli olduğu sürece ve yapılabildiği zamanlarda bölgesel lenf yumrularının sitolojik olarak incelenmesi önerilebilir.
Eğer bölgesel lenf yumrusuna metastazın kanıtı varsa, tedavi sadece primer tümöre odaklı olmamalıdır ayrıca bölgesel lenf yumrularını da içermelidir. Genelde cerrahi eksizyon ve/veya radyasyon hem primer tümör hem de lenf yumruları için uygulanır. Bunun da ötesinde birçok vakada (örn. Karsinomlar ve yüksek dereceli mast hücre tümörleri) ileride oluşabilecek yayılım riskini minimuma indirebilmek için destekleyici kemoterapi gerektirmektedir.

''M'' uzak metastazlar açısından inceleme (uzak lenf yumruları, paranşimal organlar, kan, kemik iliği). Bu ultrasonografiyi, radyografiyi, CT/MR, sintigrafi ve şüpheli lezyonlardan aspirasyon/biyopsiyi içerir. Akciğerleri incelemek için maksimal inspirasyon sırasından (genel anestezi esnasında şişirilmiş) en az iki (ideali 3) görüntü alınmalıdır. Akciğerlerin metastazı genelde difuz intersitiyal, mikronodüler veya makronodüler paternleri gösterir. Yine de diğer pulmoner radyolojik bulguların bir kısmının da görülmesi (örn. Bulöz lezyonlar, plöyral efüzyonlar) mümkündür. Ayrıca, yaklaşık olarak 0.5 cm den büyük kitlelerin röntgenlerde görülebileceğini akılda tutmak gerekir. Intratorasik lenf yumruları (sternal, mediastinal, tracheobronşial) metastazı barındırabilir ve incelenmelidir. Bu özellikle yüksek dereceli mast hücre tümörleri ve lenfoma için doğrudur.
Bilgisayarlı tomografi akciğerlerin ve lenf yumrularının radyografisine göre daha sensitifdir fakat anestezi gerektirir ve çok daha fazla pahalıdır. Köpeklerdeki metastazik hastalığın belirlenmesi için kullanılan CT ile 3 görüntülü göğüs röntgenini karşılaştıran bir çalışmada CT de görülen lezyonların sadece %9'u radyografide belirlenebilmiştir (J Vet Intern Med. 2006 May-Jun;20(3):508-15). Solunum sırasında çok fazla artefakta neden olup akciğerlerin uygun bir şekilde incelenmesine engel olduğu için, akciğerlerin görüntülenmesinde CT MR'a göre daha çok tercih edilir.
Abdomendeki (tümörel) hastalığın belirlenmesi için, radyografi gizli paranşimal kitleleri belirlemede nadiren sensitif olduğundan dolayı ultrason veya CT (veya hatta MR) çok değerlidir. Bu nedenle abdominal radyografide göze çarpan bir şey olmaması veteriner onkolojide sınıflandırma açısından bir önem teşkil etmez!
Eğer uzak metastaz belirlendi ise, primer tümörün ve lenf yumrularının cerrahi olarak alınması geçici bir çözümdür ve primer tümör çok ağrılı veya ülseratif olmadığı sürece belirgin şekilde yaşam süresini uzatmaz. Genelde eğer karsinoma veya sarkomanın uzak metastazı varsa hasta kemoterapiden de fazla faydalanmaz.

Çeviri: Araş. Gör. Dr. Lora Koenhemsi
İ.Ü. Veteriner Fak. İç Hastalıkları Anabilim Dalı

Diagnostic Approach to The Cancer Patient

Jarno SCHMIDT
Dip ECVIM-CA (Oncology) MRCVS
Veterinary Clinic Hofheim, Hofheim, Germany

The diagnostic workup of a cancer patient depends on the biological behavior of the individual tumour type. Therefore, determining if a tumour is present and what type of tumour is present are crucial initial steps. The diagnostic workup of a dog or cat with a mass should answer the following questions:

A) Evaluation of the primary mass/tumour:
   1. Is it neoplastic or not?
   2. In case of a neoplasm:
      a. is it benign or malignant?
      b. is it an epithelial, mesenchymal or round cell tumour?
   3. Final histological/cytological diagnosis (including tumour grade (if applicable))

B) For malignant tumours: is there any evidence of local or distant metastasis?

C) What is overall health status of the patient:
   a. Any evidence of concurrent diseases?
   b. CBC and differential blood count; biochemistry, (urinalysis),
   c. In cats: FeLV, FIV, (in older cats: T4)

Once these questions are answered, clients can be more accurately counseled about treatment options and prognosis.

Diagnostic work-up of the primary tumour

History

Some important historical questions include:

- How long has the mass been present?
- Is it growing slowly or rapidly?
- Is there evidence of pruritus (e.g. cutaneous mast cell tumours)?
- Weight loss or any other signs of systemic disease?

Benign lesions usually grow slowly and may have been present with little or no change in size or appearance for months to years. On the other hand, very aggressive lesions are often fast growing. However, such generalizations are not always reliable. Also, some tumours may progress from benign to malignant over the course of time (e.g. canine mammary tumours) and growth dynamics can change over time. In other cases lesions may wax and wane (e.g. mast cell tumours).

Clinical examination

Apart from very few exceptions a specific diagnosis of a tumour relies on cytology or histology. The clinical appearance is diagnostic in only very few cases (e.g. papillomatosis in young dogs). A common mistake is to assume that all subcutaneous masses that feel like lipomas are lipomas. There are many clinically important differentials for such lesions, including mast cell tumours and soft-tissue sarcomas.

The clinical assessment of the mass(es) should document size, number, mobility (invasion?) and presence of ulceration or pain on palpation.

Blood tests and tumour markers

- Blood smear examination can reveal abnormal cells, e.g. in case of leukaemias or stage V lymphoma.
- Finding repeatable hypercalcaemia can hint to the presence of a tumour as it is a common paraneoplastic disorder associated with certain types of tumour (e.g. anal sac carcinoma, some lymphomas).
- Many endocrine tumours produce hormones that can be detected in the blood (e.g. insulinomas).
- Provides important information about the overall health status of the patient:
   d. Evidence of concurrent diseases?
   e. CBC and differential blood count; biochemistry, (urinalysis)
   f. In cats: FeLV, FIV (+ in older cats: T4)

Most so called “tumour markers” lack diagnostic sensitivity or specificity and are therefore rarely used in veterinary medicine.

Diagnostic imaging

Diagnostic imaging of the primary tumour is useful to identify lesions not accessible to clinical examination (e.g. abdominal or intrathoracic masses, CNS tumours, etc). Further, it may allow assessment of tumour borders (invasion?) and its relationship to surrounding vital structures (e.g. blood vessels, nerves). However, a specific and definitive tumour diagnosis is only rarely possible.

X-Rays

Pros:

- Readily available
- Comparatively inexpensive
- Good for lung lesions and bone lesions, but inferior to CT

Cons:

- Superimposition of organs
- Can only differentiate 5 opacities (metal, bone, soft-tissue, fat, air).
- Poor soft-tissue contrast. Cannot display subtle intraparenchymal changes in soft-tissues.
- Unless very large lesions are present, not very useful for abdominal tumours.

Ultrasound

Pros:

- Great for abdominal organs
- No superimposition of organs
- Gross invasion of tumours (e.g. into blood vessels or neighbor tissues) can sometimes be detected.
- Ultrasound-guided FNA-biopsies or TruCut biopsies

Cons:

- Operator-dependant
- Cannot scan through bones or gas (e.g. limitations if much gas in the GI tract, non-peripheral pulmonary lesions).
- Often not specific (e.g. cannot differentiate benign and malignant lesions in most cases). For some tumours not sensitive (e.g. MCT or lymphoma can sometimes be present in the liver or other organs even if they are sonographically normal) possible

Computed Tomography

Pros:

- No superimposition of organs
- Great sensitivity for bone lesions and pulmonary lesions
- Great for head (excl. CNS), neck, thorax, pelvis, and sometimes abdomen (e.g. very large lesions, sublumbar LNN, adrenal glands).
- Fast(er) than MRI
- Can assess extent of tumours very well
- Iodine-contrast increases soft-tissue detail and diagnostic yield significantly
- CT-guided FNA-biopsies or TruCut biopsies possible
- Essential for radiotherapy planning (CAT-plan)

Cons:

- Needs anaesthesia
- Expensive
- Not as good as MRI for detection of soft-tissue detail and CNS lesions
- Not specific (different tumour types; benign lesions vs malignant lesion)

MRI

Pros:

- No superimposition of organs
- Great soft-tissue detail
- Diagnostic yield can be further improved by administration of contrast agents
- Modality of choice for CNS lesions
- Could be useful for thyroid tumours or intrapelvic tumours

Cons:

- For most non-CNS tumours it is hard to justify its use over CT
- Bone lesions not as readily visible as in CT
- Not 100% specific
- Expensive
- Long general anaesthesia

Endoscopy

Pros:

- Direct visualization of lesions
- Biopsies can be taken under direct observation
- Good for upper GI, colon, urethra/bladder, vagina, (nose)
- For exclusion of other differentials (e.g. nasal foreign bodies)

Cons:

- Not very useful for most pulmonary lesions, questionable usefulness for nasal tumours.
- Often limited visibility
- Can only assess the surface of a large mass, but not the extent
- No information about osteolysis in case of nasal tumours
- Only comparatively small biopsies can be taken endoscopically
- Operator-dependant
- Risks of bleeding

Biopsy methods

A specific and definitive tumour diagnosis virtually always requires cytological or histological assessment.

Fine-needle aspiration biopsy and cytology

Cytological assessment is rapid, cheap and minimally invasive. It often allows a presumptive diagnosis or at least it may allow exclusion of differential diagnoses (e.g. mast cell tumour)

Taking a representative tissue sample is critical. **Ultrasound-guided FNA** can increase the likelihood of obtaining a diagnostic sample (e.g. mediastinal or lung masses; osteosarcoma). It can also help detect vascularity (Doppler) and minimize the risk of bleeding in highly vascular regions (neck, cranial mediastinum). **CT guidance for biopsy or FNA** is sometimes used to sample brain tumors, mediastinal masses, lung tumors, and bone lesions (e.g. multiple myeloma)

Histological examination

If cytology is not diagnostic, biopsy and histological examination are indicated. Several biopsy options exist, each having pros and cons.

The histological assessment should answer the following questions:

1. Is it a tumour, or not?
2. Is it benign or malignant?
3. Depending on the type of tumour: what is the tumour grade?
4. Has the tumour been completely or incompletely excised?

Cancer "staging"

After diagnosis of a malignant tumour staging is indicated prior to therapy to determine the extent of the tumour including possible local and distant metastatic spread.

This information is highly important to determine the optimal treatment plan and to allow prognostication. Often the management of a patient changes drastically depending on whether or not (gross) metastasis can be found. Knowledge of the biological behaviour of the tumor type to be staged is highly important when selecting the most suitable diagnostic tests.

Solid tumours

Most solid malignant tumours are staged according to the **TNM system of the World Health Organisation (WHO)**:

"T": assessment of the primary **t**umour. This includes documentation of size, number and invasiveness (mobility) of the primary tumour(s). With many solid malignant tumours in dogs and cats, including, for example, feline mammary tumours, feline soft-tissue sarcoma, feline squamous cell carcinomas and canine thyroid carcinomas, prognosis is inversely correlated to size. With increasing tumour size many types of cancer are more difficult to treat (e.g. complete surgical resection with large sarcomas). Also, the odds of metastasis increase.

Lack of mobility of the mass suggests local invasion and implies (surgical) treatment has to be far more radical.

Imaging of the primary tumour:

Using CT or MRI imaging to better assess margins of a primary tumour is highly useful with many types of tumour (e.g. soft-tissue sarcoma, thyroid carcinoma, thymoma) prior to surgical excision. Soft-tissue sarcomas are often much more invasive than clinical examination would suggest.

„N": assessment of the **regional lymph nodes** to determine if local spread has occurred:

- Are the lymph nodes palpably enlarged?
- Are tumour cells evident cytologically or histologically?

Lymphogenous spread is common with carcinomas and haematopoeitic tumours (e.g. mast cell tumours, histiocytic "sarcomas") while most soft-tissue sarcomas and osteosarcomas spread (praedominantely) haematogenously. Therefore, in those latter tumours it is not uncommon to eventually find distant metastasis (e.g. to the lungs) in the absence of regional lymph nodes involvement.

In general clinical examination and diagnostic imaging are not very sensitive to determine whether lymph nodes contain microscopic foci of metastatic disease. Therefore, it may be advisable to aspirate and cytologically assess regional lymph nodes as long as it is safe and feasible

If there is evidence of metastasis to regional lymph nodes, therapy should not focus on the primary tumour alone, but must include the regional lymph nodes. Often, surgical excision and/or radiation of both the primary tumour and the lymph nodes are performed. On top of that, in many cases (e.g. carcinomas and high-grade mast cell tumours) adjuvant chemotherapy is warranted to minimize the risk of further dissemination.

„M": search for distant metastatic disease (distant lymph nodes, parenchymal organs, blood, bone marrow). This can include ultrasonography, radiographs, CT/MRI, scintigraphy and aspiration/biopsy of suspicious lesions. To evaluate the lungs radiographs of at least 2 (ideally 3) views should be taken at maximal inspiration (or inflated under general anesthaesia). Metastases in the lungs often present as diffuse interstitial, micronodular or macronodular patterns. However, a variety of other pulmonary radiographic findings are possible (e.g. bullous lesions, pleural effusion). Also, keep in mind that radiographs can only identify masses larger than approximately 0.5 cm.

Intrathoracic lymph nodes (sternal, mediastinal, tracheobronchial) may harbour metastasis and should be assessed. This is especially true for canine high-grade mast cell tumours and lymphoma.

Computed tomography is much more sensitive than radiographs of the lungs and intrathoracic lymph nodes, but requires anaesthesia and is much more expensive. In a study comparing CT versus 3-view thoracic radiographs for detection of metastatic disease in dogs only 9% of lesions visible on CT were identified on radiographs (J Vet Intern Med. 2006 May-Jun;20(3):508-15). CT is preferred over MRI for imaging the lungs as breathing causes too much artifact in the latter to allow proper assessment of the lungs.

For detection of (neoplastic) disease in the abdomen, ultrasound or computed tomography (or even MRI) are highly valuable, while radiographs are rarely sensitive enough to detect subtle parenchymal masses. Therefore, unremarkable abdominal radiographs are of no staging value in veterinary oncology!

If evidence of distant metastasis is identified, surgical resection of the primary tumour and the lymph nodes is merely palliative and unlikely to significantly prolong survival unless the primary lesion is highly painful or ulcerated. In general, chemotherapy is unlikely to be of much benefit to the patient if distant metastasis of carcinomas or sarcomas is present.

Suggested reading

1. Part II: Diagnostic Procedures for the Cancer Patient. In: Withrow and MacEwen's Small Animal Oncology. 5th Edition, Elsevier Saunders; 2013, 98-148.
2. Thrall's Textbook of Veterinary Diagnostic Radiology, 5ed, Elsevier Saunders 2007, pages 541f, p591f
. Cohen M, Bohling MW, et al.: Evaluation of sensitivity and specificity of cytologic examination: 269 cases (1999–2000). J Am Vet Med Assoc. 2003; 222: 964-967.
· Cowell RL, Tyler RD, et al.: Diagnostic cytology and hematology of the dog and cat. 3rd ed., Mosby Inc., St. Louis USA 2008.
3. Ghisleni G, Roccabianca P, Ceruti R, et al.: Correlation between fine-needle aspiration cytology and histopathology in the evaluation of cutaneous and subcutaneous masses from dogs and cats. Vet Clin Pathol. 2006; 35: 24–30.

Kanserli Hastalar İçin Tedavi Seçenekleri (Cerrahi, radyasyon tedavisi ve kemoterapi)

Jarno SCHMIDT
Dip ECVIM-CA (Onkoloji) MRCVS
Hofheim Veteriner Kliniği, Almanya

Tümör cerrahisi

Cerrahi lokal katı tümörler için tedavinin dayanak noktasıdır. Cerrahi planlı bir şekilde yapılmalıdır! Hiçbir tümör hangi tipte olduğu bilinmeden çıkarılmamalıdır. Plansız yapılan rezeksiyonlar, tamamlanamamış rezeksiyonlar ve sonraki zamanlarda tekrarlayan tümör oluşumları riskini taşır. Cerrahi tek başına ya da diğer tedavilerle (örn. Kemoterapi veya radyasyon terapi) ile beraber kullanılabilir. Tümör rezeksiyonları sitoredüktif (malignant tümörün parçasının cerrahi olarak alınması) veya 'intrakapsüler', 'kenar', 'geniş' veya 'radikal' olabilir. Eğer mümkünse tümörler geniş bir şekilde rezeke edilmelidir. Yine de eş zamanlı tedavi ile (örn. Radyoterapi) beraber yapılması planlanıyorsa cerrahi ekzisyon konservatif olmalıdır. Sitoredüktif rezeksiyon, mümkün olduğunca fazla tümörün alınması fakat makroskobik hastalığın bırakılması anlamındadır. Bu tipteki operasyonlar zorlukla endike olurlar. Kenar rezeksiyonu, tümör ile onu çevreleyen normal hücrelerden çok az bir miktar alınarak rezeke edilmesi demektir. Mikroskobik boyutlarda kalıntı tümör hücrelerinin arkada bırakılması riski yüksektir. Bu nedenle eğer mümkünse bu tip bir cerrahi operasyondan kaçınılmalıdır. Yinede belirli vakalarda (örn. Ekstremitelerdeki sarkoma ya da mast hücre tümörleri) yara kapanması zamanında daha az probleme neden olduğundan dolayı uygulanması mantıklıdır. Bu tarz vakalarda, tipik olarak operasyonu aynı zamanda uygulanan radyoterapi takip eder. 'Geniş rezeksiyon' mikroskobik hastalığı da içerecek şekilde tümörün çevresindeki dokularla beraber rezeke edilmesi anlamındadır. Bu tarz rezeksiyon yöntemi mümkün oldukça sık uygulanır. 'Radikal rezeksiyon'lar daha da geniş tipteki rezeksiyonlardır (örn. Amputasyon). Tümör tipi ve sınıflandırması cerrahi sınırların belirlenmesindeki en önemli faktörlerdir. Tümörün tipine dayanarak lateralde 5 mm ile 5 cm için öneriler değişmektedir. Derinlikte tipik olarak tümör ile bir veya iki fasiyel plan tamamiyle alınmalıdır. Tümörler, tümör hücrelerinin yayılımını engeleyebilmek amacıyla mümkün olduğunca az bir şekilde maniple edilmelidir. Eğer mümkünse tümörün kendisi kesilmemelidir. Eldiven ve serviyet bezi gibi herhangi bir alet eğer tümör hücreleri ile kontamine olduysa değiştirilmelidir. Farklı iki kitlenin alınımında veya biyopsisinde aynı aletler kulanılmamalıdır.

Radyasyon tedavisi:

Radyasyon tedavisinde tümör hücrelerini yok etmek amacıyla yüksek enerjili (iyonize) radyasyon (foton veya elektronlar) kullanılmaktadır. Sistemik tedavi opsiyonu olan kemoterapinin tersi olarak vakaların büyük bir çoğunluğunda radyasyon tedavisi lokal tedavi demektir. Veteriner hekimliğinde, tümöre dağılımı maksimuma getirmek ve normal dokularda oluşan yan etkileri önleyebilmek için genel anestezi ön şarttır. Radyasyon tümöre dışarıda bulunan bir cihaz vasıtasıyla (dış-ışın radyasyon terapisi) belirli bir uzaklıktan (genelde <1 metre) uygulanır. Bu form (örn. Lineyar akselaratör, Kobalt 60 radyoterapi üniteleri) veteriner hekimliği için en uygun olanıdır. Almanya, İngiltere, Fransa, İsviçre, Avusturya, İsveç, Hollanda ve Solovenya'yı içeren birçok Avrupa ülkesinde hayvanlar için eksternal ışın radyasyon tedavi üniteleri mevcuttur.

Radyasyon terapisi primer olarak prolifere olan hücreleri hedef alır. Genelde tümör hücreleri normal hücrelere göre daha hızlı bölünür ve radyasyon tedavisinde bu değişiklikten faydalanılır. Radyasyon tedavisinde yüksek enerjili radyasyon kullanılarak (iyonize radyasyon) tümörler küçültülür ve kanser hücreleri öldürülür. İyonize radyasyonun enerjisi hedef molekülden elektron çıkaracak kadar yüksektir bu nedenle ışınlanmış dokulardaki hücrelerde iyon oluşturur. Sitotoksik etki aynı büyüklükte radyasyon uygulandığı zaman verilen zarar, tümör hücresinde normal doku hücresine göre daha spesifiktir.

Kemoterapi gibi radyasyon da genelde tek tedavi ile verilmez etkiyi artırmak ve yan etkileri azaltmak için birçok tedaviyi (parçalar) gerektirir. Radyasyon tedavi protokollerinde tüm doz, parçaların boyut ve sayısının ve tedavi zamanı değişiklik gösterir. Radyasyonun emilim dozunun ünitesi 1 Gray'dir (1 Gy= 1 jul/kg). Total doz, parçaların sayısının (=tedavi dönemlerinin sayısı) parça boyutlarıyla (1 Gy) çarpımına eşittir.
Radyasyon tedavisinin birçok döneme ayrılmasına 'bölümlenme' denir. Bu normal dokuları ayırır ve tümör hücrelerinin zarar görme ihtimalini artırır. Hayvanlardaki birçok tümör 40-60 Gy total dozlarını içeren 'iyileştirici' protokollerle tedavi edilir. Hipofraksiyonel protokollerle elde edilen total doz genelde 20-36 Gy arasında değişmektedir.

Bölüm başına uygulanan dozlar ne kadar yüksek olursa geri dönüşümsüz yan etkiler (örn. Fibroz, nekroz vb.) riski o kadar artar. İyileştirici protokoller her bölüm için haftada 3-5 kez uygulanan (genelde 3 Gy veya daha az) küçük dozlar kullanılarak bu gecikmiş yan etkileri sınırlamaya çalışır. Yine de, bu protokollerle normal dokulardaki akut yan etkiler (örn. Yangı) daha yaygındır. Hasta sahipleri ve hayvanları için bir diğer dezavantajı veteriner hekime daha fazla yapılan ziyaretler, daha çok genel anestezi ve daha çok masrafı içermektedir. Hipofraksiyonel (paliyatif) protokoller geç dönem etkileri de hesaba katarak yüksek dereceli büyük bölümler (örn. 6-9 Gy) kullanılır. Zayıf prognozlu tümörler bu tarz

gecikmiş etkilere bağlı olarak hastanın ölümüne neden olur.
Genelde, radyasyon tedavisinde 'iyileştirici' ve 'paliyatif' radyasyon protokolleri arasında seçim yapılabilir. İyileştirici protokoller her zaman tedavi edemiyebilir fakat tümörün tipine ve sınıfına bağlı olarak buradaki amaç hayvanın uzun süre yaşamasını sağlayabilmektir. Paliyatif protokoller uzun süreli prognozun zayıf olduğu (örn. <6-18 ay) zamanlarda kullanılır. Çünkü bunlar daha ucuz, daha pratik ve yan etkilere daha az sahip protokollerdir fakat etkileri değersizdir. Değişik tümör tiplerinde radyoterapiye cevap ve buna bağlı olan prognoz çok değişkenlik gösterir.

Kemoterapi
Kanserin özelliği büyüme ve hücre bölünmesidir. Hücre bölünmesi büyüme için gerekli genlerin DNA replikasyonu kadar trankripsiyon ve translasyonu gerektirir. Birçok kemoterapi ilacı bölünen hücrelere karşı spesifik olmayan bir şekilde etki eder veya DNA, RNA mitozuna ya da belirli esansiyel hücre proteinlerine zarar verir.
Cerrahi ve radyasyon terapileri lokal seçeneklerken, kemoterapi genelde sistemik tedavi olarak kullanılır. Sistemik kanser tedavisi aşağıdakiler olduğu zaman gereklidir.

1. Başlangıçtan itibaren tümör multisentrik veya yayılmış (örn. Lenfoma, löysem,, multiple myeloma)
2. Tümör yayılır (lokal olarak)
3. Yüksek derecede metastaz riski vardır (yüksek derece, malignant tümörler)
4. Kemoterapiye duyarlı olan tümörler (örn. Tranmisible veneral tümör)
5.

Kemoterapi iyileştirici nedenlerle yaşam süresini uzatmak amacıyla verilmelidir (örn. Tranmisible veneral tümör) veya paliyatif olmalıdır. İyileşme veya yaşam süresinin uzaması gibi hedeflerin olup olmayacağı, tümörün kemosensitivitesine, hastanın klinik durumuna ve tümörün sınıflandırılmasına bağlıdır. Kemoterapi nadiren kanserli hastalarda iyileşme sağlar. Bu nedenle hedef semptomların iyileştirilmesi ya da ertelenmesi ve yaşam süresinin uzatılmasıdır. Kemoterapinin uygulanıp uygulanmamasında iyi yaşam kalitesi önemlidir ve düşünülmesi gereken esas temel olmalıdır.

Veteriner Hekimliğinde Kemoterapi Prensipleri
Tümörler büyük sayılardaki hücrelerden oluşur. Tümör büyüdükçe, mutasyona devam ederler ve çok az değişik karakterler ile değişik hücrelerden oluşan tamamen heterojen yapılar haline gelirler. Bu heterojenite yüzünden bir tümör içindeki tümör hücrelerinin hızlı yanıt vermesi değişir. Hatta tümör içindeki bazı hücreler belirli ilaçlara (veya tüm ilaçlara) dirençli olabilirler. Değişik etki mekanizmasına sahip ilaçlar, ve/veya hücre siklüsünün farklı aşamalarında çalışan ilaçları kullanmak tümöre karşı yanıtı geliştirir.

Neredeyse bütün kemoterapi ilaçlarının etkisi doz artırılmasıyla artar. Bu nedenle onkoloji uzmanları maksimal tolere edilebilen dozu kullanırlar. Bu dozlarda hayatı tehlikeye sokacak yan etkilerin riski (dozla limitli zehirlenmeler) genelde düşüktür (<% 5-10). Bu dozların ötesinde yine de ciddi yan etki oluşma riski yüksektir ve bizim köpek ve kedi hastalarımız için kemoterapi altındaki makul yaşam kalitesi şansı uygun değildir.

Kemoterapi ilaçlarının dar bir terapötik indeksi bulunmaktadır. Örneğin maksimal tolere edilebilir dozun çok hafif üstüne çıkıldığı zaman (% 20-30) ölümcül sonuçlarla karşılaşılabilir. Bu nedenle doğru dozun verildiğinden emin olmak gerekir. Birçok kemoterapötik ilaç vücut yüzey alanı için m² için mg'a göre doze edilir. Kg ile gösterilen vücut ağırlığı m² ile gösterilen vücut yüzey alanına dönüştürülür (kitaplardaki tablolara bakınız). Fakat küçük kedi ve köpeklerdeki kemoterapi dozu mg/kg'a göre hesaplanır. mg/m² ile mg/kg karıştırabilmek mümkündür ve bu hata ölümcül sonuçlara neden olabilir (örneğin 2 mg/kg'dan verilmesi gereken ilacın 2mg/m² verilmesi).

Doz ile kemoterapinin dozunun artması kadar, ciddi yan etkilerle karşılaşılırsa ya da hasta sahibinin yan etkilere karşı çok hassas olduğu durumlar dışında dozların azaltılması hafifçe yapılmamalıdır. Verilen dozun % 20'sinin azaltılması demek ilaç etkinliğinin % 50 azalması demektir.

Herhangi bir tümörün başarılı bir şekilde tedavi edilebilmesi için kemoterapi uzun süreli (hafta, ay, yıl) olarak verilmelidir. Bunun nedeni tek seferde kemoterapinin bütün tümör hücrelerini öldürmemesidir. Daha doğrusu her kemoterapi dozu belirli oranlardaki tümör hücresini yok etmektedir.

Kemoterapinin Yan Etkileri
Her kemo ilacının spesifik olmayan bir şekilde hücre bölünmesini azaltması nedeniyle hızlı bölünen hücrelere sahip dokularda yan etkilerin şekillenmesi mümkündür. Örn:

1. Saç
2. Gastro intestinal kanal
3. Kemik iliği
4. Üreme kanalı
5. İyileşen yaralar

Bunun da ötesinde bazı ilaçlar sık sık ama her zaman değil, toksik metabolitleri sonucunda ilave spesifik yan etkilere neden olabilir.

Köpek ve kedilerdeki genelde kullanılan kemoterapi dozu insan onkolojisinde kullanılandan belirgin bir şekilde düşüktür ve bu nedenle insanlardaki kadar yaygın yan etkilerle karşılaşılmaz. Yine de yan etkilerin sıklığı hastadan hastaya ve ilaçtan ilaca değişir. Dahası kedi ve köpekler bazı kemoterapi ilaçlarına farklı cevap

verebilir. Örneğin: bazı ilaçların kedilerde kullanımı kontraendikedir: cisplatin (ölümcül pulmoner ödem) ve 5-fluorouracil (ölümcül nöyrotoksisite), ve bazı ilaçlar bir türde özel yan etkilere neden olurken diğerinde hiçbir şey yapmaz.

MDR1 geni bozukluğu
Bazı köpekler eğer MDR1 genlerinin P gilokoprotein için olan kodunda mutasyon varsa birçok kemoterapi ilacına belirgin bir şekilde hassastır. Bu protein ilaçların çıkışıyla alakalıdır ve MDR1 geninde şekillenen mutasyonlar normal dozlarda bile etkilenen köpeklerde ölümcül nöyrotoksiteye neden olurlar. Genelde herhangi bir köpek bu mutasyonlar tarafından etkilenebilir fakat Collie, Avusturya Çoban köpekleri, Shetland Sheepdog, Longhaired Whippet, Silken Windhound, MacNab, İngiliz Çoban köpeği, Beyaz Shepherd, Old English Sheepdog, Border Collie ve daha nadir olarak Alman Çoban köpekleri gibi bazı ırklar daha sık etkilenebilir.

Kemoterapi ilaçlarının dışında etkilenen köpekler ayrıca ivermectin, doramectin, moxidectin, loperamide ve diğer ilaçlar için de risk taşımaktadır. Riskli ırklarda kemoterapiye başlamadan önce muhakkak mutasyonlar yönünden test edilmelidir (EDTA'lı kan örneği).

Alopesi
İnsanlarda uygulanan kemoterapinin tersine kedi ve köpeklerde alopesi nadirdir.

Miyelosupresyon
Birçok kemoterapötik ilaç kemoterapi tarafından kısmen bozulan hematopoetik ön madde hücreleri olarak normal hematopoezise karışabilirler. Kemoyu takiben görülen en yaygın hemogram anormalliği bütün lökositler içinde en kısa yaşam ömrüne sahip olan (~ 48 saat) nötrofiller olduğundan nötropenidir ve bu nedenle kemik iliği tarafından sürekli üretilmeleri gerekmektedir. Kemik iliğindeki nötrofil üretimindeki geçici düşme açıkça nötropeniyi gösterir. Nötropeninin şiddetinin zamanı ilaçtan ilaca farklılık gösterir fakat tipik olarak 4-7 günden sonradır ve 1-3 günden sonra düzelir. Bazı ilaçlar bu düşüşü erteler. Birçok vakada nötropeni subkliniktir. Yine de bakteriyel enfeksiyonlara karşı vücudu koruyan en önemli hücreler nötrofillerdir, şiddetli nötropeni (<1000-1500 nötrofil/µl) bağırsak bakterisinin kana geçmesi gibi nedenlerden dolayı vücudun enfeksiyonlara açık olmasına ve ciddi, hayatı tehdit eden sepsise neden olabilir.

Tedavi:
1. Subklinik az nötropenide (>1500 nötrofil/µl): tedavi gerekmez.
2. Subklinik orta-şiddetli nötropeni (<1500 nötrofil/µl):
a. Koruyucu antibiyotik kullanmayı düşün (örn. Amoksisilin/klavulanik asit: 20-25 mg/kg BID-TID 5 gün için)
b. Evde rektal ısının takip edilmesi
3. Sepsisli klinik semptomlar ile herhangi bir derecedeki nötropeni (örn. Letarji, anoreksi, hipertermi ya da hipotermi vb.): hasta hospitalize edilir, IV sıvı tedavisi (kardiyak kontraendikasyon yoksa 2-3x idame edici doz) & IV geniş spektrumlu antibiyotik (örn. Amoksisilin/klavulanik asit ve marbofloxacin). Genelde hastalar 1-3 güne kadar iyileşir. Hastalar genelde 24 saat içinde normotermik olduklarında, klinik olarak iyi olduklarında ve nötrofil sayıları >1500 µl olduğu anda 5 gün için verilen oral antibiyotiklerle eve gönderilebilirler.

Şiddetli nötropeni (<1000/ µl) oluştuğu zaman, daha sonra verilecek olan ilacın dozu % 10-15 oranında düşürülür. Yinede profilaktik olarak bir hastada sadece bir ilaca bağlı nötropeni oluştuysa ileride verilecek tüm kemoterapi ilaçlarının dozları azaltılmamalıdır.

Gastrointestinal kanalla alakalı yan etkiler:
Birçok kemoterapötik ilaç anoreksi, kusma (akut veya gecikmiş), ishal, kanlı ishal (doksorubisin) veya paralitik ileus (vincristin) içeren gastrointestinal irritasyonlara/ bozulmalara neden olabiliyor. Gastrointestinal irritasyon;
1. Akut (ilaç veriliminden 24 saat sonra) veya
2. Gecikmiş (>24 saat, genelde kemoterapi verildikten 2-7gün sonra)

Akut kusma ve/veya anoreksi kemoreseptör tetikleyici bölgenin direkt olarak irritasyonu sonucunda oluşur. Gecikmiş kusma ve ishal sitotoksik ilaç tarafından gastro intestinal kanalı çevreleyen hücrelerin yıkımı ile şekillendiği düşünülmektedir. Profilaktik antiemetikler genelde GI irritasyonuna neden olan kemoterapötik ilaçlar verilen hastalar için önerilmektedir. Kemoterapi yapılmaya başlanmadan 30-60 dakika önce verildiklerinde çok daha iyi etki ederler. Örn. Maropitant (Cerenia™): kedi/köpek kemoterapi verilmeden 30-60 dakika önce 1 mg/kg sc. Oral marapitant (2 mg/kg/gün köpekte, 1 mg/kg/gün kedide) 3-4 gün boyunca verilir.

Diğer yan etkiler
Kardiyak zehirlenme (doxorubicin), steril hemorajik sistit (siklofosfamid) ve hepatotoksisite (lomustine) gibi örnekleri de içeren birçok diğer yan etkiler belirli ilaçların kullanımıyla oluşur.

Kemoterapi ilaçlarının ekstravazasyonu
Ekstravazasyon kemo ilaçlarının damardan interstisyel, subkutanöz boşluğa yanlışlıkla sızmasına bağlı olarak çevresindeki subkutanöz dokunun zedelenmesidir. Birçok enjektabl kemo ilacı IV olarak verilmek zorundadır (L-Asparaginase (IM veya SC) dışında). Bu ilaçların büyük bir çoğunluğu yanlışlıkla paravenöz verilenler (örn. Ven kaçağı) subkutanöz dokularda ciddi lokal irritasyonlara neden olabileceğinden iyi bir şekilde yerleştirilmiş anjiokatla kesinlikle damaryolu aracılığıyla verilmelidir. Dokudaki hasarın şiddeti kemoterapötik ilacın tipine, miktarına ve ilaç konsantrasyonuna bağlıdır. Klinik

semptomlar orta şiddette ağrı ve eritemden doku nekrozuna (vinka-alkoloidlerinin ekstravazasyonunda 1-7 gün, fakat genelde daha sonra şekillenir örn. doksorubisini takiben ise 7-10 gün) kadar değişiklik gösterebilir. Ekstravazasyon gibi bazı vakalar bacak amputasyonuna ve/veya major rekonstrüktif cerrahiye neden olabilir. Yine de ekstravazasyon önlenebilir bir komplikasyondur. Önemli vezikantlar vincristinei vinblastin, doksorubicin, epirubizin, actinomisin-D, streptozotocin ve mechlorethamini içerir.

Kemoterapötik ilaçların kullanımı

Kemoterapötik ilaçlar lokal olarak irrite edici, teratojenik ve karsinojenik olabilir. Bu nedenle, ulusal kanunlara göre bu ilaçların hazırlanmasında ve kullanımında güvenlik önlemlerine dikkat edilmesi (örn. Eldivenler, laminar akış kabinleri vb.) gerekmektedir. Genel kurallar burada bulunabilir.

Çeviri: Araş. Gör. Dr. Lora Koenhemsi
İ.Ü. Veteriner Fak. Dahiliye Anabilim Dalı

Treatment Options for Pets with Cancer (Surgery, radiation therapy & chemotherapy)

Jarno SCHMIDT
DipECVIM-CA (Oncology) MRCVS
Veterinary Clinic Hofheim, Hofheim, Germany

Tumour surgery

Surgery remains the mainstay of treatment of localized, solid tumours. Surgery must be planned! No tumours should be excised without knowing what type it is. Unplanned resections are associated with a higher risk of incomplete resection and subsequent tumour recurrence. Surgery can be used as a sole treatment option or it can be combined with other therapies (e.g. chemotherapy or radiation therapy). Tumour resections can be cytoreductive or "intracapsular", "marginal", "wide" or "radical". If possible, tumours should be resected widely. However, if adjuvant treatment is planned (e.g. radiotherapy), surgical excision can be more conservative. **"Cytoreductive resection" means** removing as much tumour as possible but leaving macroscopic disease behind. This type of surgery is hardly ever indicated. **"Marginal resection" means** of excision of the tumour with a minimal amount of normal surrounding tissues. The likelihood of leaving behind microscopic residual tumour cells is high. Therefore, if possible, this type of surgery should be avoided. However, in certain cases (e.g. sarcomas or mast cell tumours at the extremities) it can make sense as there will be less problems with wound closure. In such cases, surgery is typically followed by adjuvant radiotherapy. **"Wide resection"** means excision of the tumour with enough surrounding tissues to expect complete excision including microscopic disease. This is the type of resection to seek as often as possible. "**Radical resections"** are even wider resections (e.g. amputations). Tumour type and grade are the most important factors determining the required surgical margins. Recommendations vary from 5mm to 5 cm laterally depending on tumour type. In depth typically one or two fascial planes should be excised en-bloc with the tumour. Tumours should be manipulated as little as possible to prevent seeding of tumour cells. If possible, the tumour itself should not be incised. Any instruments, gloves and drapes which are "contaminated" by tumour cells have to be changed. The same instruments should not be used to excise, or biopsy, two separate masses.

Radiation therapy

Radiation therapy uses high-energy, (ionizing) radiation (photons or electrons) to destroy tumour cells. In contrast to chemotherapy which is a systemic treatment option, in the vast majority of cases radiation therapy means local treatment. In order to maximize delivery to the tumour and to minimize adverse effects to normal tissues, general anaesthesia is an absolute prerequisite in veterinary medicine. Radiation may be delivered to the tumour from a certain distance (usually <1 meter) by an external machine (external-beam radiation therapy). This form is the most common form in veterinary medicine: e.g. linear accelerators, cobalt-60 radiotherapy units. External beam radiation therapy units for pets are available in many European countries, including Germany, UK, France, Switzerland, Austria, Sweden, Netherlands, and Slovenia.

Radiation therapy primarily targets proliferating cells. In general, tumour cells are more rapidly dividing than normal tissue cells and this difference is exploited in radiation therapy. Radiation therapy uses high-energy radiation (ionising radiation) to shrink tumors and kill cancer cells. The energy of ionising radiation is high enough to eject an electron from a target molecule, thereby forming ions in the cells of the irradiated tissues. The cytotoxic effect is not specific to tumour cells as also normal tissue cells are damaged by the radiation to some extent.

As with chemotherapy, radiation is generally not delivered in a single treatment session, but rather involves several treatments (fractions) in order to maximise efficacy and minimise adverse effects. Radiation therapy protocols vary in terms of the total dose, the size and number of fractions and treatment time. The unit for radiation absorbed dose is Gray (1 Gy= 1 Joule/kg). Total dose equals number of fractions (=number of treatment sessions) multiplied by the size of the fractions (in Gy).

Splitting the radiation treatment into several sessions is called "fractionation". This spares normal tissues and increases the chance of damaging tumour tissues. Most tumours in pets treated with "curative" protocols receive total doses of 40 to 60 Gy. Total doses achievable with hypofractionated protocols are generally between 20-36 Gy.

The larger the dose per fraction, the higher the risk of irreversible adverse effects (e.g. fibrosis, necrosis, etc). Curative protocols try to limit late adverse effects using small doses per fractions (generally 3Gy or less) 3-5 times per week. However, with such protocols acute adverse effects (e.g. inflammation) in normal tissues are more prevalent. Other downsides for the clients and their pet include more visits to the vet, more general anaesthesias and higher costs. Hypofractionated (palliative) protocols use large fractions (e.g. 6-9Gy) taking a higher degree of late effects into account. Tumours with a poor prognosis are likely to kill the patient prior to onset of such late effects.

Generally, in radiation therapy one can choose between „curative" and „palliative" radiation protocols. Curative protocols do not (always) result in a cure, but the

intention based on the type and stage of the tumour is long-term survival. Palliative protocols are used when the long-term prognosis is poor (e.g. <6-18 months): such protocols are cheaper, more conventient and cause less acute adverse effects, but they are generally inferior in efficacy. The radioresponsiveness and therefore the prognosis following radiotherapy is highly variable in different tumour types

Chemotherapy

A hallmark of cancer is continuous growth and cell division. Cell division requires DNA replication as well as transcription and translation of a number of genes needed for growth. Most chemotherapy drugs act non-specifically against dividing cells and either damage DNA, RNA, mitosis or certain essential cellular proteins.
While surgery and radiation therapy are local treatment options, chemotherapy is most often used as a systemic treatment. Systemic cancer treatment is indicated when:

1. the tumour is multicentric or disseminated from the start (e.g. lymphoma, leukaemias, multiple myeloma), or
2. the tumour has spread (locally), or
3. there is a high risk of metastasis (high-grade, malignant tumours).
4. A tumour is exceptionally sensitive to chemotherapy (e.g. transmissible venereal tumour)

Chemotherapy can be given with curative intent (e.g. transmissible venereal tumour), to prolong survival or it can be merely palliative. Whether cure or prolongation of survival are achievable, depends on the chemosensitivity of the tumour, the overall clinical status of the patient, and the tumour stage. Chemotherapy rarely achieves a cure in pets with cancer. The goal is therefore usually to relieve or delay symptoms and to prolong survival. A good quality of life is critical and should be the main consideration when deciding for or against chemotherapy.

Principles of Chemotherapy in Veterinary Practice

Tumours are made up of a large number of cells. As tumours grow, they continue to mutate and actually become quite heterogeneous consisting of a variety of different cells with slightly different characteristics. Because of this heterogeneity the responsiveness of tumour cells within a tumour varies. In fact, some cells within a tumour may actually be resistant to a certain drug (or to all drugs). Combining drugs with different mechanisms of action, and/or drugs that work at different phases of the cell cycle improves tumour response.

The efficacy of virtually all chemotherapy drugs increases as the dose increases. Therefore, oncologists should use the „maximal tolerable dose“. At this dose the risk of life threatening adverse effects (dose limiting toxicities) is usually low (<5-10%). Beyond that dose, however, the risk of serious adverse effects is high and chances of a reasonable quality of life under chemotherapy are not likely for our canine and feline patients.

Chemotherapy drugs have a narrow therapeutic index, i.e. a small step (20-30%) beyond the maximal tolerable dose can have lethal consequences. Therefore, it is imperative to ensure the right dose is administered. Most chemotherapy drugs are dosed according to mg per square meter body surface area (m^2). The bodyweight in kg can be transferred into m^2 body surface area (see tables in books). Chemotherapy dosages for small dogs and cats, however, are often in mg/kg. Confusing mg/m^2 and mg/kg is a possible pitfall, and this mistake can be lethal to the patient (e.g. giving 2mg/kg instead of 2mg/m^2).

As efficacy of chemotherapy increases with dose, dose reductions should not be made lightly, but only if serious adverse effects have occurred or if clients are extremely sensitive to adverse effects. A dose reduction by 20% can lead to a reduction of drug efficacy by 50%.
To successfully treat virtually any tumour, chemotherapy has to be given over a long period of time (weeks, months, years). This is because chemotherapy does not kill all tumour cells in one go. Rather, each chemotherapy dose merely destroys a certain percentage (= a certain fraction) of tumour cells (e.g. 90%).

Adverse Effects of Chemotherapy

Because the common approach of all chemo drugs is to non-specifically decrease cell division, side effects are possible in tissues with rapid turnover of cells, e.g.

1. hair
2. gastrointestinal tract
3. bone marrow
4. reproductive tract
5. healing wounds

On top of that, some drugs can cause specific, additional adverse effects often, but not always, caused by toxic metabolites.

In general, chemotherapy dosages in dogs and cats are significantly lower than in human oncology, and therefore adverse effects are not as prevalent as in humans. However, the frequency of adverse effects varies from patient to patient and from drug to drug. Further, dogs and cats may respond differently to some chemotherapy drugs. E.g. some drugs are contraindicated in cats: cisplatin (fatal pulmonary oedema) and 5-fluorouracil (fatal neurotoxicity), and some drugs cause unique side effects in one species, but not in the other species.

MDR1 gene defect

Some dogs are exquisitely sensitive to most chemotherapy drugs if they have mutations in the MDR1 gene coding for P glycoprotein. This protein is involved

in efflux (clearance) of drugs and mutations in the MDR1 gene can cause fatal neurotoxicity in affected dogs at "normal" dosages. Generally any dog can be affected by the mutations, but some breeds are more commonly affected: e.g. Collies, Australian Shepherd dogs, Shetland Sheepdogs, Longhaired Whippets, Silken Windhounds, MacNabs, English Shepherd dogs, White Shepherds, Old English sheepdogs, Border Collies and less commonly German Shepherd dogs.

Apart from chemotherapy drugs, affected dogs are also at risk of toxicity from ivermectin, doramectin, moxidectin, loperamide and many other drugs. Prior to starting chemotherapy is breeds at risk, patients should therefore be tested for mutations (EDTA blood sample).

Alopecia

In contrast to humans on chemotherapy, alopecia is less common in dogs and cats.

Myelosuppression

Most chemotherapy drugs can interfere with normal haematopoesis as haematopoietic precursor cells are partly destroyed by chemotherapy. The most common CBC abnormality following chemo is neutropenia as neutrophils have the shortest life-span (~48hrs) of all leukocytes and therefore need to be constantly renewed by the bone marrow. A transient drop in neutrophil production in the bone marrow manifests as neutropenia. The time at which neutropenia is most severe (=the "nadir") varies from drug to drug, but is typically after 4-7 days and resolves after 1-3 days. A few drugs cause delayed nadirs. In most cases neutropenia is subclinical. However, as neutrophils are the most important cells defending the body against bacterial infections, severe neutropenia (<1000-1500 neutrophils/µl) can potentially lead to infections and potentially life-threatening sepsis, e.g. due to translocation of gut bacteria into the blood stream.

Treatment:

1. Subclinical mild neutropenia (>1500 neutrophils/µl): no treatment needed.
2. Subclinical moderate-severe neutropaenia (<1500 neutrophils/µl):
    - consider prophylactic antibiotics (e.g. amoxicillin/clavulanic acid: 20-25mg/kg BID-TID for 5 days)
    - monitor rectal temperature at home.
3. Any degree of neutropenia with clinical signs of sepsis (e.g. lethargy, anorexia, hyperthermia or hypothermia, etc): hospitalize, IV fluids (2-3x maintenance if no cardiac contraindication) & IV broad spectrum antibiotics (e.g. amoxicillin/clavulanic AND marbofloxacin). Usually patients recover within 1-3 days. Patients are usually discharged on oral antibiotics for 5 days as soon as they are normothermic for 24hrs, clinically well, and have a neutrophil count >1500/µl.

When severe neutropenia (<1000/µl) has occurred, the dose of the drug that caused the neutropenia is usually reduced by 10-15% next time. However, one should not prophylactically reduce the dosages of all future chemotherapy drugs just because one drug caused neutropenia in the patient.

Gastrointestinal adverse effects

Most chemotherapeutic agents can cause gastrointestinal irritation/upset including anorexia, vomiting (acute or delayed), diarrhea, haemorrhagic diarrhea (doxorubicin) or paralytic ileus (vincristine). Gastrointestinal irritation can be:

1. acute (within 24 hours of drug administration) or
2. delayed (>24hrs, usually within 2-7 days after chemotherapy administration)

Acute vomiting and/or anorexia are caused by direct irritation of the chemoreceptor trigger zone. Delayed vomiting and diarrhea is thought to be a consequence of destruction of cells of the gastrointestinal lining by the cytotoxic drug. Prophylactic antiemetics are generally recommended for patients receiving chemotherapy drugs that cause GI irritation. They work best when administered at least 30-60 min prior to chemotherapy administration. E.g. maropitant (Cerenia™): dogs/cats: 1 mg/kg s.c. 30-60min prior to chemotherapy administration. Oral maropitant (2mg/kg/day dogs, 1mg/kg/day in cats) is dispensed for 3-4 days.
Diarrhoea is self-limiting in virtually all cases.

Other adverse effects

Several other adverse effects exist with certain drugs including for example cardiac toxicity (doxorubicin), sterile haemorrhagic cystitis (cyclophosphamide) and hepatotoxicty (lomustine)

Extravasation of chemotherapy drugs

Extravasation injury to surrounding subcutaneous tissues is due to accidental leakage of a chemo drug from the vascular to the interstitial, subcutaneous space. Most injectable chemo drugs have to be administered IV (exception: L-Asparaginase (IM or sq)). The majority of these drugs must be given strictly IV into a perfectly placed IV line as accidental paravenous administration (e.g. "vein blows") can cause serious local irritation of the subcutaneous tissues. The severity of tissue injury depends on the type, amount and drug concentration of the chemotherapeutic agent. Clinical signs range from immediate pain and erythema, to eventually tissue necrosis (as early as 1-7 days in case of extravasated vinca-alkaloids, but more commonly later, i.e. after 7-10 days following doxorubicine extravasation). In some cases such extravasation can lead to limb amputation and/or major reconstructive surgery. However, extravasation is generally a preventable complication! Important vesicants include vincristine, vinblastine,

doxorubicin, epirubizin, actinomycin-D, streptozotocin and mechlorethamine.

Handling chemotherapy drugs

Chemotherapeutic drugs can be locally irritating, teratogenic and carcinogenic. Therefore, safety precautions (e.g. gloves, laminar flow cabinets, etc) are needed when preparing or handling those drugs regulated by national laws. General guidelines can be found here (http://www.ecvim-ca.org/Documents/oncol2007/Guidelines%20ECVIM%20Hazards%20Cytotoxic%20drugs%202nd%20version%20July%202007.pdf).

References

1. Gustafson, DL, Page, RL. Cancer Chemotherapy. In: Withrow and MacEwen's Small Animal Oncology. 5th Edition, Elsevier Saunders; 2013,159-179
2. LaRue, SM, Gordon, IK. Radiation Therapy. In: Withrow and MacEwen's Small Animal Oncology. 5th Edition, Elsevier Saunders; 2013, 180-195.
3. Hall, EJ. Radiobiology for the Radiologist. Lippincott Williams & Wilkins, Philadelphia, (2006)
4. Fidel, LJ. Applications of Radiation Therapy in Veterinary Medicine, JVCS. 2009, 2(2): 64-74.
5. Moore, AS. Radiation Therapy for the Treatment of Tumours in Small Companion Animals, The Veterinary Journal. 2002, 164, 176-187
6. Liptak J: The Principles of Surgical Oncology: Surgery and Multimodality Therapy. Compendium Continuing Education for Veterinarians 31:14 p., 2009.
7. 2. Gilson SD: Principles of surgery for cancer palliation and treatment of metastases. Clinical Techniques in Small Animal Practice 13:65-69, 1998.

Kedi ve Köpeklerde Stafilokok Taşıyıcılığı ve Antibiyotik Direnci

Doç.Dr. Arzu FINDIK
Ondokuz Mayıs Üniversitesi Veteriner Fakültesi Mikrobiyoloji Anabilim Dalı - SAMSUN

Staphylococcus spp., çevrede ve insan ve hayvanların çeşitli sistemlerinde mikrobiyel flora içinde bulunabildiği gibi hem fırsatçı patojen hem de primer patojen olarak çeşitli hastalık vakalarından izole edilmektedirler. Hayvanlarda neden olduğu enfeksiyonlar arasında mastitis, piyemi, irinli lezyonlar sayılabilir. İnsanlarda ise gıda kaynaklı enfeksiyonların yanı sıra deri ve yumuşak doku enfeksiyonları, pnömoni ve septisemiye neden olarak önemli halk sağlığı problemlerine neden olurlar (1). *Staphylococcus* cinsi içinde 40'ın üstünde valide edilmiş tür ve alt tür bulunmaktadır. 16S rRNA sekans analizlerine göre stafilokok türlerinin çoğu 11 küme (cluster) içinde toplanmaktadır (2).

1950'lerin başlarında S. aureus enfeksiyonlarının tedavisinde penisilinin etkili olmadığı, beta-laktamaz üretiminden sorumlu plazmidden dolayı penisiline karşı direnç geliştiği fark edilmiştir. Bu direnç problemine çözüm olarak, 1959 yılında, penisilinaza dirençli yarı sentetik penisilin olan metisilin klinik kullanıma girmiştir. Metisilinin mikrobiyolojisi üzerine yapılan orijinal yayında, test edilen 17 S. aureus suşu üniform şekilde duyarlı bulunmuştur (3). Bununla birlikte sadece iki yıl sonra (1961'de) İngiltere'deki bir hastanede metisiline dirençli ilk suş izole edildi (MRSA) (4). Bu tarihten itibaren de tüm dünyada giderek yayıldı. MRSA aslında beta-laktamlar olarak anılan penisilin benzeri antibiyotik sınıfına (penisilin, amoksisilin, oksasilin, fluklosasilin gibi) karşı da dirençlidir. MRSA izolatları katlanan bir dirence sahip olup sadece vankomisin gibi glikopeptidlere ve araştırma aşamasındaki ilaçlara karşı duyarlıdır. Bununla birlikte 2002 yılında ABD'de, S. aureus'a karşı son çare olarak kullanılan vankomisine ilk direnç saptanmıştır (5, 6). Her ne kadar bu durumun antibiyotik direnci hususunda hızla önemli bir sorun olacağı düşünülse de şimdiye kadar vankomisine dirençli suşların hala nadir olduğu görülmektedir. 2002'den 2010'a kadar, on VRSA izolatı daha bildirilmiştir (8'i ABD, 1'i İran ve 1'i de Hindistan'dan) (7). Haziran 2013 sonuna kadar, VRSA izolatlarının ilk kez Avrupa'da (8) ve Latin Amerika'da (9) izole edilmiş olduğu bildirilmektedir. Şimdiye kadar izole edilen tüm VRSA vakalarında suş yayılımı görülmemiştir. Bununla birlikte, vankomisinin devamlı kullanım potansiyeli ve vankomisin direnç determinantlarını taşıyan elementleri alma yeteneğine sahip suşların sirkülasyonu, daha fazla VRSA seleksiyonu ihtimalini artırmaktadır. Bu suşların ortaya çıkmasını ve yayılmasını önlemek için, enfeksiyon kontrol yönetmeliklerine bağlı kalmak, antibiyotik idaresi ve sürveyans esastır.

Köpeklerde klinik olarak en önemli iki tür, koagulaz pozitif olan Staphylococcus pseudintermedius (önceki ismi S. intermedius) ve daha az sıklıkla da S. aureus olup bunlar genellikle piyoderma, yara enfeksiyonu, sepsis ve otitisten sorumludurlar. Koagulaz negatif stafilokoklar da klinik vakalardan izole edilmiştir (10). İlk kez 2005'te tanımlanmış olan (11) S. pseudintermedius, köpek ve kedilerde deri ve mukozanın en yaygın sakini ve aynı zamanda bu hayvanlarda deri ve yumuşak doku enfeksiyonlarından sorumlu genel oportünisttik bir patojendir (12). Ayrıca metisinle dirençli S. pseudintermedius'un (MRSP) prevalansı son birkaç yılda artmıştır. Metisilin direnci hem S. aureus hem de S. pseudintermedius'da önemli bir problem olarak ortaya çıkmış olup hem hayvan hem de halk sağlığını ilgilendiren bir sorun haline gelmiştir. Bu stafilokokların farklı hayvan türleri üzerindeki göreceli önemleri ve zoonotik bulaşmaya ilişkin sorunlar değişkenlik gösterse de her iki türün de veteriner hekimlik için sorun oluşturduğu açıktır (13).

MRSA:
Metisilin direnci, penisilinlerin tüm sınıflarına karşı düşük affiniteye sahip olan değişmiş bir penisilin bağlayıcı protein (PBP2a) üretimine bağlı olarak ortaya çıkmakta ve MRSA suşlarını tüm beta laktam antibiyotiklere karşı doğal olarak dirençli kılmaktadır. PBP2a mecA geni tarafından kodlanmakta ve staphylococcal cassette chromosome (SCCmec) olarak adlandırılan hareketli genetik element üzerinde yerleşmektedir. İnsanlarda epidemiyolojik, klinik ve genetik olarak farklı özelliklere sahip 2 MRSA enfeksiyonu tanımlanmıştır. Birisi, nozokomial enfeksiyonlar şeklinde görülen MRSA enfeksiyonları olup immun yetmezliği olan, yaşlı, antimikrobiyel ajanlara maruz kalmış veya operasyon geçirmiş, vb. bireylerde MRSA enfeksiyonu gelişme riski fazladır. Bu tip enfeksiyonlar, bakteriler en çok kullanılan antimikrobiyellere direnç gösterdiklerinden dolayı zor tedavi edilirler. Risk faktörlerinin hastaneler ve diğer sağlık hizmeti veren birimlerle ilişkili olduğundan bu enfeksiyonlara hastane kaynaklı metisilin dirençli S. aureus (hospital associated MRSA- "HA-MRSA") enfeksiyonları denilmiştir. Bu tip enfeksiyonlar tipik şekilde genetik olarak farklı soyları kapsar. İkinci tip enfeksiyonlar ise özellikle son 10 yılda ciddi şekilde artış gösteren toplumsal kaynaklı metisiline dirençli S. aureus (community associated MRSA- "CA-MRSA") enfeksiyonlarıdır. İlk kez 1990'ların sonunda genç ve sağlıklı insanlarda ortaya çıkan bu tip enfeksiyonların tipik hastane bağlantısı bulunmamıştır. Aynı yıllarda MRSA önemli bir veteriner patojen olarak da fark edilmiş ve hastane dışındaki insan enfeksiyonlarında, hayvan konakçılar rezervuar veya vektör olarak düşünülmüştür. Farklı hayvan konak türlerinde karşılaşılan MRSA suşları arasında önemli epidemiyolojik ve genetik farklılıkların olduğu açıklığa kavuşmuştur. Köpek, kedi, at gibi insanların yakın temasta olduğu ve birlikte yaşadığı hayvan türleri, MRSA gibi zoonotik patojenlerin

geçişi için ideal bir fırsat sağlar. Üstelik arkadaş hayvanlar (companion animals) olarak tanımlanan bu hayvanlarda MRSA identifikasyonu, veteriner hekimlikte antimikrobiyel kullanımı hususunda endişelere neden olmuştur. Zira bu, dirençli organizmaların seleksiyonuna öncülük edebilir ve dolayısıyla insan sağlığı için önemli etkileri vardır (14).

Arkadaş hayvanlarda ilk MRSA, 1972'de Nijerya'da, sağlıklı köpekler stafilokok taşıyıcılığı yönünden taranırken bildirilmiş olup faj tiplendirme sonuçlarına göre insan orijinli olduğu ileri sürülmüştür. Suşlar metisiline ve sefalosporinler de dahil beta-laktam antibiyotiklere karşı dirençli bulunmuştur (15). 1980'ler ve 1990'ların başlarında sporadik vakalar halinde hayvanlardan MRSA izolasyonları, özellikle beşeri tıp dergilerinde yayınlanmış, MRSA ile kontamine veya taşıyıcı petlerin insan enfeksiyonları için vektör olabildikleri üzerinde durulmuştur (15). Veteriner alanda, 1990'ların sonunda, İngiltere, ABD ve Asya'da köpek ve atlarda MRS'lara bağlı enfeksiyonlar fark edildiğinde MRSA dikkat çekmiştir (18, 19, 20, 21). MRSA daha sonraları hem sağlıklı hem de enfekte çeşitli arkadaş hayvanlardan ve kuşlardan da izole edilmiştir (14). Özellikle hastane enfeksiyonlarının yaygın olduğu Güney Afrika, Yeni Zelanda, Avustralya, Kanada ve Almanya gibi ülkelerde ve ayrıca hastane ile ilişkili MRSA'un nadir görüldüğü Hollanda'da, günümüzde arkadaş hayvanlarda MRSA enfeksiyonu ve taşıyıcılığı fark edilmektedir. van Duijkeren ve ark. (2004), Hollanda'da bilinen ilk insandan-hayvana MRSA bulaşmasını bildirmişlerdir (23). ABD'de bir pet köpek ile diyabetli sahibi arasında MRSA bulaşması bildirilmiştir. Köpeğin burnundan yapılan kültürde, sahiplerinin yaralarından ve burunlarından izole edilen suşla benzer antimikrobiyel direnç modeline ve aynı PFGE (Pulsed-Field Gel Electrophoresis) modeline sahip MRSA ürediği belirlenmiştir (22).

Bu milenyumda, yeni bir MRSA soyu ortaya çıkmış olup sekans tip (ST) 398 olarak adlandırılan bu soyun geniş spektrumda hayvanları kolonize ettiği ve insanlara da bulaşma gösteren yeni zoonotik bir sorun oluşturduğu bildirilmiştir (20).

Farklı araştırıcılar tarafından 2005-2008 yılları arasında yapılan çalışmalarda, sağlıklı köpeklerde düşük yüzdelerde (%0-0,7) MRSA kolonizasyonu saptandığı bildirilmiştir (30). Bununla birlikte Loeffler ve ark. (31), İngiltere'de, veteriner personel ve hospitalize edilen hayvanlarda, izole edilen MRSA izolatlarının muhtemel ilişkisini araştırmışlar, hospitalize edilen köpeklerde mukozal taşıyıcılığı %9, personelde %14 oranında saptarlarken suşların hastane enfeksiyonlarında predominant iki klondan biri olan EMRSA-15'e yakınlığı ortaya konmuştur. Hem köpeklerden hem de insanlardan EMRSA-15 izolasyonu epidemiyolojik olarak önemlidir. Çünkü bu önemli nozokomial patojenin hastanelerle sınırlı olmadığını ve toplumdaki sağlıklı insan ve hayvanlarda çoğalabildiğini göstermektedir. Loeffler ve Lloyd (14), 2010'da, bu tarihe kadar her ne kadar insan ve arkadaş hayvanlar arasındaki MRSA bulaşmasının spesifik olarak araştırıldığı bir çalışma yayınlanmamış olsa da, genetik analizler, çeşitli vaka raporları ve vaka serilerinin her iki yöne böyle bir bulaşmanın olduğunu kuvvetle gösterdiğini bildirmişlerdir.

Toplumdaki petlerin kolonizasyonuna yönelik risk faktörleri yeterince araştırılmamıştır. Bununla birlikte, hastane ziyareti ile MRSA kazanan köpekler ile hastane ziyareti olmayan köpeklerin karşılaştırıldığı longitudinal bir çalışmada, MRSA'ya yönelik önemli risk faktörleri olarak insan hastaneleri ile temas ve çocuklarla teması belirlenmiştir. Hastaneleri ziyaret eden köpekler arasında, hastalar tarafından beslenme ve hastaların yalanmasına izin verilmesi MRSA kazanımı için risk faktörleri olduğu bildirilmiş ve potansiyel bulaşma yolları olarak düşünülmüştür (13). Tiplendirme yöntemlerini kullanıldığı çeşitli çalışmalarda (32, 33), evde beslenen petlerdeki MRSA'nın, insanlardaki MRSA'nın direkt bir sonucu olarak ortaya çıkmış olduğu hipotezi desteklenmiştir. Tekrarlanan veteriner uygulamaları ve hastaneye yatış, aminoglikozidler gibi antibiyotiklerin kullanımı da risk faktörleri olarak değerlendirilmiştir. Hayvanlarda birey düzeyinde MRSA kolonizasyonunun dinamikleri üzerine sınırlı sayıda araştırma vardır bununla birlikte kolonizasyonun kedi ve köpeklerde geçici olduğuna dair kanıtlar bulunmaktadır. Bunun nedeni muhtemelen S. aureus'un bu türler için doğal predominant komensal olmadığındandır. Bu önemlidir çünkü kolonizasyonun geçici olması, petleri dekolonize etmeye yönelik aktif girişimlerin gereksiz olduğunu gösterebilir (13).

MRSP (Metisilin rezistant S. pseudintermedius):

S. intermedius, ilk kez 1976'da tanımlanmış (23) olmakla birlikte geçtiğimiz yıllarda sınıflandırmada bazı karışıklıklar ortaya çıkmış ve 2005'te yeni bir stafilokok türü olarak S. pseudintermedius tanımlanmıştır (11). Fenotipik özellikleriyle önceden S. intermedius olarak identifiye edilen izolatlar moleküler teknikler kullanılarak, tekrar sınıflandırılmış, sonuçta bu izolatlar 3 kümeye ayrılmıştır: S. intermedius, S. pseudintermedius ve S. delphini (24). Bu gruplandırma, S. pseudintermedius'un (S. intermedius'un değil) köpek ve kedilerde kolonize olan ve enfeksiyonlara neden olan S. intermedius grubunun (SIG) türlerinden olduğunu açıklığa kavuşturmuştur. S. pseudintermedius deri ve mukozanın normal bir sakini olup sağlıklı köpek ve kedilerin burun, ağız, farenks, alın, kasık ve anüslerinden izole edilebilmektedir. Sağlıklı köpeklerde en çok kolonizasyonun olduğu bölgeler anal bölge ve burundur. Etken oportünisttik patojen olup köpek ve kedilerde deri ve kulak enfeksiyonları yanında diğer vücut doku ve boşluklarında enfeksiyonlara ve operasyon sonrası yara enfeksiyonlarına neden olmaktadır (25, 27). Etken, insanlarda köpek ısırık yaralarının genel ve potansiyel invaziv bir patojenidir. Ayrıca, bakteriyemi,

pnömoni, kulak enfeksiyonları, varisli bacak ülserleri, beyin abseleri ve dikiş hattı enfeksiyonları ile de ilişkili bulunduğu bildirilmiştir (14). S. pseudintermedius antimikrobiyel direnç genlerini kolayca biriktirebiliyor görünmektedir (26). Son yıllarda metisiline dirençli S. pseudintermedius (MRSP) prevalansının arttığı bildirilmiş (17, 28), çeşitli çalışmalarda köpek, kedi ve insanlardan MRSP izole edildiği bildirilmiştir (27). Kadlec ve ark. (2010) çok merkezli bir çalışmada farklı Avrupa ülkeleri ve aynı zamanda ABD ve Kanada'dan izole ettikleri köpek orijinli S. pseudintermedius (MRSP) suşlarının veteriner kullanımdaki tüm antimikrobiyel sınıflarına karşı direnç gösterdiklerini ortaya koymuşlardır (29). MRSP enfeksiyonlarının tedavisi bu yüzden veteriner hekimlikte sorun haline gelmiş olup veteriner hekimler beşeri hekimlikte kullanılan ilaçları kullanma baskısı ile karşı karşıya kalmaktadırlar (25). Köpek orijinli MRSP üzerine birçok veri bulunmasına rağmen kedi orijinli suşlar hakkında çok az bilgi bulunmaktadır (26). MRSP üzerine yapılan çalışmalar genellikle tek-nokta prevalans çalışmaları olduğundan ve her bireyden tek örnek araştırıldığından dolayı, bireylerin MRSP ile kolonize mi olduğu yoksa sadece kontamine mi olduğu genellikle açık değildir. Aynı bireylerin tekrarlanan kültürlerini kapsayan longitudinal çalışmalar, hayvan veya insanların bu durumlarını (kolonize veya kontamine) ortaya çıkarma bakımından faydası olabilir (25). Gomez Sanz ve ark. (12), bir sene boyunca 196 sağlıklı köpekten 7 ayrı örnekleme periyodunda örnekler alınarak MRSP için nazal taşıyıcılık prevalansı, evde tutulan köpeklerde %1 olarak belirlenmiştir. Aynı çalışmada kafeste tutulan köpeklerdeki prevalans %8 gibi endişe verici değerlerde bulunmuştur. Bu veriler potansiyel bir MRSP rezervuar popülasyonu ortaya koyarak barınaktan köpek sahiplenen veya bu hayvanlarla temas halinde olan kişiler için özellikle sağlık tehdidi oluşturduğunu göstermiştir. Önceki çalışmalarda ise, yine toplumdaki sağlıklı köpeklerde farklı taşıyıcılık prevalans değerleri (%0'dan %4,5'a kadar) bildirilmiştir (13). İnsanlarda, petlerde ve klinik MRSP enfeksiyonu olan petlerin bulunduğu ev ortamında MRSP prevalansının araştırıldığı bir çalışmada (29), aynı zamanda veteriner kliniklerindeki personel ve çevre de incelenmiş, enfekte veya kolonize köpek ve kediler ile sağlıklı insanlar arasında MRSP bulaşması olduğu ancak bunun nispeten az olduğu, özellikle indeks olguda hala MRSP klinik bulguları varken temas halindeki petlere bulaşmanın sıklıkla olduğu bildirilmiştir. MRSP ile kolonize olmuş kişilerin cerrahi veya cerrahi olmayan yaralar söz konusu olduğunda MRSP enfeksiyonu riskine sahip olabildiğine dikkat çekilmiştir. MRSP ile karşılaşan petler, özellikle klinik MRSP enfeksiyonu olan petlerle temas halinde olduklarında daha kolay şekilde kolonize olmuşlardır. S. aureus ve S. pseudintermedius arasındaki önemli bir fark, S. pseudintermedius'un hayvanlarla sıkça temas halinde olan insanlarda bile daha az kolonize olması olup MRSA'ya göre zoonotik patojen olma riski daha az görünmektedir (14).

Sonuç olarak; metisiline dirençli stafilokokların arkadaş hayvanlarda önemli enfeksiyonlara neden olduğu ve zoonotik bulaşma potansiyeline sahip olabildiği söylenebilir. Kaldı ki, bu durum insanların pet hayvanları ile ilişkilerini de sınırlayıcı bir faktör olarak karşımıza çıkabilir. Veteriner hekimler işleri gereği bu zoonotik bulaşma riski ile karşı karşıyadır. Metisiline ve ilişkili diğer birçok antimikrobiyel ilaca direnç gösteren stafiloklardan ileri gelen enfeksiyonların tedavisinde zorluklarla karşılaşılmakta, üstelik bu direnç durumu giderek yayılmaktadır. Hayvanlarda etiket dışı, insan preparatlarının kullanımına yönelik girişimler ortaya çıkmaktadır. Hem insan hem hayvan sağlığını ve hem de üretimi (gıda hayvanları açısından) etkileyen bu tip enfeksiyonların ortaya çıkışını ve yayılmasını önlemek, kontrol altına almak ve kolonizasyonu önlemek gerekmektedir. Bunun için de kapsamlı, ekolojik yaklaşımlı longitudinal çalışmalar yapılması, aktif sürveyans ile birlikte gerektiğinde dekolonizasyona (özellikle insanlarda) yönelik terapinin planlanmasına yönelik çalışmaların yapılması önemlidir.

Kaynaklar

1. Aydın N, İzgür M, Diker KS, Yardımcı H, Esendal ÖM, Paracıkoğlu J, Akan M. (2006). Staphylococcus İnfeksiyonları. In: Veteriner Mikrobiyoloji, Ed. Aydın N ve Paracıkoğlu J, İlke Emek Yayınları, Ankara, s: 5-13.
2. Takahashi T, Satoh I, Kikuchi N. (1999). Phylogenetic relationships of 38 taxa of the genus Staphylococcus based on 16s rRNA gene sequence analysis. International Journal of Systematic Bacteriology, 49: 725-728.
3. Rolinson GN, Stevens S, Batchelor FR, Cameron-Wood JC, Chain EB. (1960). Bacteriological studies on a new penicillin-BRL 1241. Lancetii, 564–7.
4. Jevons MP. (1961). Celbenin-resistant Staphylococci. Br. Med. J.,1:124-125.
5. http://www.cdc.gov/mmwr/preview/mmwrhtml/mm5126a1.htm
6. http://www.ncbi.nlm.nih.gov/pubmed/12032344
7. Gould IM (2010). VRSA-doomsday superbug or damp squib?. Lancet Infect. Dis., 10 (12): 816–818.
8. http://download.thelancet.com/pdfs/journals/lancet/PIIS0140673613612192.pdf?id=jaad2_ReElB4S4rn1QiBu José Melo-Cristino, Cristina Resina,Viviana Manuel, Luís Lito, Mário Ramirez.
9. http://www.promedmail.org/direct.php?id=20130630.1800166 Staphylococcus aureus, MRSA- Brazil: (Sao Paulo), Vancomycin Resistant (VRSA).
10. Wedley AL, Dawson S, Maddox TW, et al. (2014). Carriage of Staphylococcus species in the veterinary visiting dog population in mainland UK: Molecular characterisation of resistance and virulence. Vet. Microbiol., 170: 81–88.
11. Devriese LA, Vancanneyt M, Baele M, et al. (2005). Staphylococcus pseudintermedius sp nov., a coagulase-positive species from animals. Int. J. Syst. Evol. Microbiol., 55(4):1569–1573.
12. Gómez-Sanz E, Torres C, Lozano C, Sáenz Y, Zarazaga M. (2011). Detection and characterization of methicillin-resistant Staphylococcus pseudintermedius in healthy dogs in La Rioja, Spain. Comp. Immunol. Microbiol. Infect. Dis., 34: 447– 453.
13. Weese JS, van Duijkeren E. (2010). Methicillin-resistant Staphylococcus aureus and Staphylococcus pseudintermedius in veterinary medicine. Vet. Microbiol.140: 418–429.
14. Loeffler A, Lloyd DH. (2010). Companion animals: a reservoir for

methicillin-resistant Staphylococcus aureus in the community? Epidemiol. Infect.,138: 595–605.
15. Ojo MO. (1972). Bacteriophage types and antibiotic sensitivity of Staphylococcus aureus isolated from swabs of the noses and skins of dogs. Vet. Rec., 91: 152–153.
16. Tomlin J, et al. (1999). Methicillin-resistant Staphylococcus aureus infections in 11 dogs. Vet. Rec. 144: 60–64.
17. Gortel K, et al. (1999). Methicillin resistance among staphylococci isolated from dogs. Am. J. Vet. Res., 60: 1526–1530.
18. Pak SI, Han HR, Shimizu A. (1999). Characterization of methicillin-resistant Staphylococcus aureus isolated from dogs in Korea. J. Vet. Med. Sci., 61: 1013–1018.
19. Hartmann FA, Trostle SS, Klohnen AA. (1997). Isolation of methicillin-resistant Staphylococcus aureus from a postoperative wound infection in a horse. J. Am. Vet. Med. Assoc., 211: 590–592.
20. Springer B, Orendi U, Much P, et al. (2009). Methicillin-resistant Staphylococcus aureus: a new zoonotic agent? Wien. Klin. Wochenschr., 121: 86–90.
21. van Duijkeren E, Wolfhagen MJHM, Box ATA, et al. (2004). Human-to-Dog Transmission of Methicillin-Resistant Staphylococcus aureus. Emerging Infectious Diseases, 10 (12): 2235-2237.
22. Manian FA. (2003). Asymptomatic Nasal Carriage of Mupirocin-Resistant, Methicillin-Resistant Staphylococcus aureus (MRSA) in a Pet Dog Associated with MRSA Infection in Household Contacts. Clin. Infect. Dis., 36: 26–28.
23. Hajek V. (1976). Staphylococcus intermedius, a new species isolated from animals. Int. J. Syst. Bacteriol. 26: 401–408.
24. Sasaki T, Kikuchi K, Tanaka Y. et al. (2007). Reclassification of phenotypically identified Staphylococcus intermedius strains. J. Clin. Microbiol., 45: 2770–2778.
25. van Duijkeren E, Catry B, Greko C, et al. (2011). Review on methicillin-resistant Staphylococcus pseudintermedius. J. Antimicrob. Chemother., 66: 2705–2714.
26. Kadlec K, Schwarz S, Perreten V, et al. (2010). Molecular analysis of methicillin resistant Staphylococcus pseudintermedius of feline origin from different European countries and North America. J. Antimicrob. Chemother., 65: 1826–1837.
27. Weese JS, van Duijkeren E. (2010). Methicillin-resistant Staphylococcus aureus and Staphylococcus pseudintermedius in veterinary medicine. Vet. Microbiol., 140: 418–429.
28. van Duijkeren E, Houwers DJ, Schoormans A, et al. (2008). Transmission of methicillin-resistant Staphylococcus intermedius between humans and animals. Vet. Microbiol. 128: 213–215.
29. Perreten V, Kadlec K, Schwarz S. et al. (2010). Clonal spread of methicillin resistant Staphylococcus pseudintermedius in Europe and North America: an international multicentre study. J. Antimicrob. Chemother., 65: 1145–54.
30. van Duijkeren E, Kamphuis M, van der Mije IC, et al. (2011). Transmission of methicillin-resistant Staphylococcus pseudintermedius between infected dogs and cats and contact pets, humans and the environment in households and veterinary clinics. Vet. Microbiol. 150: 338–343.
31. Loeffler A, Boag A, Sung J, et al. (2005). Prevalence of methicillin resistant Staphylococcus aureus among staff and pets in a small animal referral hospital in the UK. J. Antimicrob. Chemother., 56: 692–697.
32. Leonard F, Abbott Y, Rossney A, et al. (2006). Methicillin-resistant Staphylococcus aureus isolated from a veterinary surgeon and five dogs in one practice. Vet. Rec., 158: 155–159.
33. Moodley A, Stegger M, Bagcigil A, et al. (2006). spa typing of methicillin-resistant Staphylococcus aureus isolated from domestic animals and veterinary staff in the UK and Ireland. J. Antimicrob. Chemother., 58: 1118–1123.

Carriage And Antibiotic Resistance of Staphylococci in Cats And Dogs

Assoc. Prof. Arzu FINDIK, PhD, DVM
University of Ondokuz Mayis, Faculty of Veterinary Medicine
Department of Microbiology Samsun, TURKEY

Staphylococcus spp. are isolated from several cases of disease both as opportunistic and primer pathogen as well as being as normal habitant in environment and microbial flora in several systems of human and animals. Infections caused by staphylococci include mastitis, pyemia, suppurative lesions, etc. In humans, skin and soft tissue infections, pneumonia and septicemia as well as food-borne infections cause important public health problems (1). The *Staphylococcus* genus includes at least 40 validated species and subspecies. Most staphylococci species are located in 11 clusters according to16S rRNA sequence analysis (2).

In early 1950's, it has been noticed that penicillin could not be effective in treatment of S. aureus infections because of the plasmid responsible for the production of beta lactamase. As a solution of resistance problem, in 1959, a penicillinase-resistant semisynthetic penicillin, methicillin was put into clinical use. In an original publication on microbiology of methicillin, tested 17 S. aureus strains have been found as uniformly susceptible to methicillin. (3). However, only two years later (in 1961) the first methicillin resistant S. aureus (MRSA) strain was isolated in a hospital in United Kingdom (4). From this date it was gradually spread all over the world. In fact MRSA is also resistant against an antibiotic class named beta-lactams (penicillin, amoxycilline, oxacilline, flucloxacillin, etc). Many MRSA isolates are multiply resistant and are susceptible only to glycopeptide antibiotics such as vancomycin and investigational drugs. However in 2002, the first resistance of S. aureus against vancomycin (VRSA) was detected used as the last resort in USA (5, 6). Although this situation has been considered to become an important problem rapidly, up to date vancomycin resistant strains are still rare. From 2002 to 2010, further ten VRSA isolates have been reported (7). It has been reported that VRSA strains were first reported in Europe (8) and Ibero America (9) until the end of June 2013. In all VRSA cases reoted up to this time no strain spread has been occurred. However, the potential of the consistent use of vancomycin and the circulation of the strains which are able to acquire elements carrying vancomycin resistance determinants increase the possibility of more selection of VRSA. To prevent the occurrence and spreading of these strains, abiding by the infection control regulations, antibiotic stewardship and surveillance are essential.

The most clinically important two species in dogs are coagulase positive Staphylococcus pseudintermedius (formerly S. intermedius) and less frequently S. aureus. These generally cause pyoderma, wound infection, septicemia and otitis. Coagulase negative staphylococci have also isolated from clinical cases (10). S. pseudintermedius first described in 2005 (11) is the most common inhabitant of skin and mucosa in dogs and cats and also is an opportunistic pathogen which is responsible for skin and soft tissue infections of these animals (12). Furthermore, the prevalence of methicillin resistant S. pseudintermedius (MRSP) has increased in last few years. Methicillin resistance has emerged both in S. aureus and S. pseudintermedius as an important problem and has become an issue concerned about both animal and public health. Although the relative importance of these staphylococci on different animal species and the issues about zoonotic transmission show variation it is clear that both species pose a problem for veterinary medicine (13).

MRSA (Methicillin resistant Staphylococcus aureus):
Methicillin resistance occurs due to the production of an altered penicillin binding protein (PBP2a) with low affinity for all penicillin classes and it makes MRSA strains naturally resistant againt all beta lactam antibiotics. mecA gene encodes PBP2a ans is located on a mobile genetic element named as staphylococcal cassette chromosome (SCCmec). Two MRSA infections which have different epidemiological, clinical and genetic characteristics have been described in humans. One is MRSA infection which occurs as nosocomial infections and it has high risk for humans with immune deficiency, old and operated human and humans having been exposed antimicrobial agents. This type of infections is difficult to treat because the bacteria are resistant against the most common used antimicrobials. These infections are called as "hospital associated MRSA infections" (HA-MRSA) because the risk factors are associated with hospitals and other healthcare units. These infections are typically associated with genetically different strains. Second type of MRSA infections are "community associated MRSA infections" (CA-MRSA) and they have increased considerably in last ten years. This type of infections has first been emerged in young and healthy humans in late 1990's and it has not been found any hospital association. In the same years MRSA has been noticed as an important veterinary pathogen and the animal hosts have been considered as reservoirs or vectors in outside hospital infections of humans. It has been cleared that there were important epidemiological and genetic differences between MRSA strains from different animal hosts. Several animals such as dog, cat and horse which are in closely contact each other provide an ideal opportunity for transmission of zoonotic pathogens such as MRSA. Furthermore the identification of MRSA in these animals which are called as companion animals has led to concern about antimicrobial use in veterinary

medicine. Because this may lead to selection of resistant organisms and therefore it has an important effect on public health (14).

The first MRSA has been reported in1972 in Nigeria when the healthy dogs were scanned for carriage of staphylococci and it has been suggested that these strains were originated from humans according to phage typing. These strains have also been found as resistant against methicillin and beta-lactams including cephalosporins (15). In 1980's and early 1990'si MRSA isolates from sporadic cases have reported and published in medical journals and focused on the vector potentials of pets infected with MRSA or carrier pets for human infections (15). In veterinary field, in the late 1990's, MRSA have been noticed when MRS infections were recognized in dogs and horses in UK, USA and Asia (18, 19, 20, 21). Then MRSA have also been isolated both from healthy and infected companion animals and birds (14). Recently it is recognized MRSA infections and carriage in companion animals especially in South Africa, New Zelland, Australia, Canada and Germany where the hospital associated infections were common and in Holland where they were rare. van Duijkeren et al. (2004) have reported the first transmission of MRSA from human to animal in Holland (21). A MRSA transmission between a dog and its owner with diabetes has been reported. When cultured from nose of dog, MRSA has been identified which has the same antimicrobial resistance profile and PFGE pattern similar to strain isolated from the wound and nose of its owner (22).

In this millennium, a new MRSA lineage called as sequence type (ST) 398 has emerged and it has been reported that this colonize animals in a wide spectrum and this is a new zoonotic problem which can show transmission to humans (20).

Between 2005 and 2008, in the studies performed by different researchers low percentages (0-0.7%) of MRSA colonization has been reported (27). However Loeffler et al. (31) have investigated the possible relationship between MRSA strains isolated from veterinary staff and hospitalized animals in UK. Mucosal carriage in hospitalized dogs has been found as 9% and 14% in staff. In the same study isolates have been found to be close to EMRSA-15 which is one of two predominant clones in hospital infections. Isolation of EMRSA-15 from both dogs and humans is epidemiologically important. Because it indicates that this important nosocomial pathogen is not limited to hospitals and can be proliferated in healthy animals and humans in community. Loeffler and Lloyd (14) have reported that though there was no study performed specifically on transmission between companion animals and humans up to 2010, genetic analysis, several case reports and case series strongly indicated this kind of transmission.

The risk factors for the colonization of pets with MRSA have not investigated adequately. However, a longitudinal study comparing MRSA acquisition by hospital visitation dogs to dogs that performed nonhospital visitation identified contact with human hospitals and contact with children as significant risk factors for MRSA colonization. Feeding by patients and being allowed to lick the patients by dogs have been reported to be risk factors for MRSA acquisition and to consider as potential transmission ways (13). In several typing studies (32, 33), the hypothesis that MRSA in household pets has emerged as a direct result of MRSA in humans have been supported. Successive veterinary practice and hospitalization, use of antimicrobials such as aminoglycosides have also evaluated as risk factors. There are limited studies on dynamics of MRSA colonization at individual level in animals. However there is some evidence that the colonization is transient in dogs and cats. The reason for this is that probably S. aureus is not a natural predominant commensal for these species. This is important because transient colonization may indicate that the active trials for decolonization of pets are not necessary (13).

MRSP (Methicillin resistant S. pseudintermedius):

S. intermedius has first described in 1976 (23) but some confusions in classification and in 2005, a new staphylococci species, S. pseudintermedius has been described (11). Isolates which have previously been identified by phenotypical characteristics have been reclassified using molecular techniques and these isolates have been divided into three clusters: S. intermedius, S. pseudintermedius and S. delphini (24). This grouping has clarified that S. pseudintermedius (not S. intermedius) belongs to S. intermedius group (SIG) colonizing and causing infections in dogs and cats. S. pseudintermedius, a normal inhabitant of skin and mucosa can be isolated noses, mouth, pharynx, forehead, groin and anus of healthy dogs and cats. The most colonized regions of healthy dogs are anal region and noses. Agent is an opportunistic pathogen and cause infections of other body tissue and cavities and postoperative wound infections as well as skin and ear infections (25, 27). It is a common and invasive pathogen of bite wounds in humans. Furthermore, it has been reported that this agent is responsible for bacteriemia, pneumonia, ear infections, varicose leg ulcers, brain abscesses and suture line infections (14). S. pseudintermedius seems to acquire antimicrobial resistance genes easily (26). Recently, the increased prevalence of MRSP has been reported (17, 28) and in several studies, MRSA has been isolated from dog, cat and humans (27). In a multicentre study, Kadlec et al (2010) have found that MRSP strains isolated from dogs in different European countries as well as in USA and Canada were resistant against all antimicrobial classes used in veterinary field (29). Treatment of MRSP therefore has become a concern in veterinary medicine and veterinarians are faced with

the pressure to use medical drugs (25). Though there are many data on dog originated MRSA, information about the MRSA originated from cats is limited (26). The studies on MRSP are generally one-point prevalans studies and only one sample from an individual is investigated, it is not clear whether individuals are colonized or contaminated with MRSP. Longitudinal studies including the repetitive cultures of the same individual may useful to clear that situation of animals and humans (25). In a study (12) performed by seven sampling from 196 dogs during a year, it has been found the nasal prevalence of MRSP as 1% in household dogs. In the same study, a worrisome prevalence value (8%) has been found in caged dogs. These data has indicated that adopting dogs from a shelter or closely contact with them may threat to human health by indicating the condition of potential MRSP reservoir. In previous studies, the carriage prevalence values have also been reported (from 0% to 4.5%) (13). In a study in which the prevalence of MRSP was investigated in human, pets and pets clinically infected with MRSP in hone environment (30), it has also been investigated staffs in veterinary clinics and environment and it has been reported that there is MRSP transmission between infected or colonized dogs or cats and healthy humans but this was relatively few and especially when it was still seen the clinical symptoms in index case transmission to pets was frequently seen. It has been noted that in case the surgical or nonsurgical wounds were found, colonized persons might have a risk of MRSP infections. Pets challenged with MRSP have been colonized more frequently when they have been in closely contact with clinically MRSP infected pets. An important difference between S. aureus and S. pseudintermedius is that S. pseudintermedius colonizes the people less frequently even in closely contact with animals and compared to MRSA it seems to have less risk of being potential zoonosis. (14).

Consequently, it can be expressed that methicillin resistant staphylococci can cause significant infections and has the potential zoonotic transmission risk. Furthermore it may be encountered these conditions as the factors limiting the relationships between human and their pets. Veterinarians are faced with this zoonotic transmission risk due to their job requirements. Difficulties in treatment of infections with staphylococci resistant against other methicillin related antimicrobials as well as in methicillin resistant staphylococci infections Moreover this resistance is gradually spreading. Attempts to use off-label drugs in veterinary medicine are occurred. The prevention of the emergence and spread of such infections affecting both human and animal health and also affecting production (in terms of food animals) and prevention of the colonization are needed. Therefore it is important to carry out the longitudinal studies with ecological approach and active surveillance and if required the studies for planning the therapies for decolonization (especially in humans).

Üremenin Denetlenmesi Amacıyla Yapılan Hormon Uygulamaları ve Bunlara Bağlı Komplikasyonlar

Prof.Dr. Murat FINDIK
Ondokuz Mayıs Üniversitesi Veteriner Fakültesi Doğum ve Jinekoloji Anabilim Dalı - SAMSUN

Kolay üreyebilmeleri, çok sayıda yavru doğurabilmeleri, üreme fizyolojilerine bağlı kimi değişikliklerin neden olduğu sorunlar ve benzeri nedenlerle sahipli ya da sahipsiz köpek ve kedilerde üremenin denetlenmesine yönelik girişimlere ihtiyaç duyulmaktadır. Bu amaçla yapılan girişimlerin önemli bir bölümünün, özellikle sahipsiz hayvanlarda operatif yöntemlerle genital organların uzaklaştırması şeklinde uygulandığı bilinmektedir. Bununla birlikte özellikle son 15-20 yıllık süreçte evlerde bakılan sahipli kedi ve köpek sayılarının artışına ve ayrıca yeni uygulama seçeneklerinin üretilmesine paralel olarak kısırlaştırma dışındaki üreme kontrol girişimleri de yaygınlaşmaya başlamıştır. Bu girişimler arasında östrüsün uyarılması, östrüsün ertelenmesi, başlayan proöstrüs veya östrüsün baskılanması, ovulasyonun uyarılması, çiftleşen hayvanlarda implantasyonun engellenmesi ve gebeliğin sonlandırılması sayılabilir.

I. Köpeklerde Hormonlarla Üremenin Denetlenmesi

Bu amaçla yapılan uygulamalar çoğunlukla östrüslerin ertelenmesi ya da bazen öne alınması için yapılan hormon uygulamalarıdır. Öncelikle köpeğin fizyolojik siklusuna yapılacak her müdahalenin olası sakıncaları göz önünde bulundurulmalı ve hayvan sahibi bilgilendirilerek onayı alınmalıdır. Herhangi bir uygulama yapılmadan önce köpeğin hem genel durumunun hem de genital organlarının detaylı bir muayeneden geçirilmesi gerekmektedir. Yapılan kontrollerde köpeğin sağlık durumu iyi ve seksüel siklusları düzenli ise hormon uygulamaları düşünülebilir.

Hayvan sahibinden anamnez alınırken köpeğin yaşı, kaç defa östrüs gösterdiği, östrüs sürelerinin ve aralıklarının ne kadar olduğu, çiftleştirilmişse gebe kalıp kalmadığı, doğum yapmışsa elde edilen yavru sayıları, puerperal dönemde herhangi bir sorunla karşılaşılıp karşılaşılmadığı, daha önce herhangi bir hormon uygulaması yapılıp yapılmadığı, yapılan hormon uygulamalarının sonuçları ve diğer hastalıklarına ait detaylı bilgi alınmalıdır.

a) Köpeklerde Östrüsün Ertelenmesi

Bu amaçla hormon uygulamalarının köpek anöstrüs evresindeyken yapılması önerilir. Proöstrüs-östrüs bitimini takip eden üç aylık süre boyunca herhangi bir uygulama yapılmamalıdır. Anöstrüs dönemine geçiş evresinde uterusun rejenerasyonu tamamlanır, progesteron ve östradiol düzeyleri bazal seviyelere iner.

Depo progestagenler: Megestrol asetat, klormadinon asetat, medroksiprogesteron asetat, delmadinon asetat ve proligeston asetat gibi progestagenler köpeklerde östrüsleri erteleme amacıyla kullanılmaktadır. Tekrar eden uygulamalar şeklinde olmamak kaydıyla erken proöstrüs evresinde kullanılabilirler. Bu grupta, daha yeni bir progestagen türevi olan proligeston tercih edilmelidir.

GnRH antagonistleri: Köpeklerde östrüslerin kısa süreli ertelenmesi için GnRH antagonistleri kullanılabilir. Östrüsün ilk üç günü içinde uygulanmaları durumunda östrüs baskılanmakta ve bunu izleyen siklus üç hafta içerisinde başlamaktadır.

Anabolik steroidler: Anabolik steroidler (testosteron propiyonat, metiltestosteron, noradrostebolinolon asetat, miboleron) anöstrüste kısa aralıklarla tekrarlı enjeksiyonlar şeklinde uygulanarak östrüs başlangıcı ertelenebilir. Metiltestosteronun üç hafta aralıklarla 1 mg/kg dozda IM kullanımı östrüsleri ertelemek için yeterli olmaktadır. Enjeksiyonların kesilmesini takiben 1-7 ay içerisinde yeni bir östrüs şekillenir.

GnRH agonistleri: GnRH agonistleri doz ve uygulama süresine bağlı olarak hipofiz ön lobunda GnRH reseptörlerinin down regülasyonuna ve hipofiz-gonad bağlantısının geri dönüşümlü şekilde durdurarak FSH ve LH salınımının azalmasına yol açabilirler. Deslorelin implantlarının diöstrüs döneminde uygulanması durumunda sikluslar 4-12 ay süreyle ertelenebilir. Metöstrüs döneminde yani progesteron seviyesinin yüksek (>5,0 ng/ml) olduğu dönemde uygulama durumunda izleyen östrüsün başlangıcı 11-12 ay hatta 27 aya kadar geciktirilebilmektedir. Prepubertal dönemdeki köpeklerde yapılan deslorelin uygulamaları ile 21-22 ayı bulan sürelerle östrüsler ertelenebilir.

b) Köpeklerde Östrüsün Uyarılması

Sağlıklı bir köpekte östrüsün uyarılması için mutlaka makul bir neden bulunmalıdır. Primer veya sekonder anöstrüs durumlarında östrüsler uyarılabilir. Köpeklerin genellikle 6-12 aylık olduklarında pubertasa ulaştıkları ancak ırk, çevre ve barınma koşullarının bu süreyi etkileyebileceği göz önünde bulundurulduğunda, 24 aylık yaşa kadar östrüs siklusu başlamayan köpeklerde östrüs uyarımı düşünülebilir. Genellikle 7 ay olan interöstrüs aralıklarının 12 ayı geçmesi durumunda da uyarım yapılabilir.

Fertil bir östrüs uyarımı için bir önceki östrüsü izleyen 4 aylık sürenin dolması endometriyumun rejenerasyonu için gerekli olduğundan beklenmelidir. Östrüs indüksiyonu amacı ile çok değişik protokoller uygulanmaktadır. Uygulanan hormon preperatları ya hipotalamus-hipofiz-gonad iletişimini etkilemekte veya doğrudan gonadlar üzerine etkili olmaktadır.

Dopamin agonistleri: Bir dopamin agonisti olan kabergolin östrüslerin uyarımı için günlük 5 µg/kg dozda

oral yolla, 16-30 gün süreyle uygulanabilir. Anöstrüs evresinin sonuna doğru yapılan uygulamalarda östrüsler daha erken şekillenmektedir. Diğer bir dopamin agonisti olan bromokriptin ise aşırı derecede kusmaya neden olması nedeniyle artık kullanımdan çıkmıştır.

GnRH agonistleri: Anöstrüs dönemindeki veya serum progesteron değerleri <5,0 ng/ml'nin altındaki köpeklere derialtı implant formundaki sentetik GnRH analoglarının uygulanması FSH ve LH sekresyonunu uyararak 4-8 gün gibi kısa süre içinde fertil östrüsleri uyarabilmektedir.

Diğer uygulamalar: Köpeklerde östrüsleri uyarmak amacıyla kısrak koryonik gonadotropini, östrojen, kısa etkili GnRH preparatları vb. uygulamalar denenmiştir. 10 ila 20 gün süre PMSG enjeksiyonu ile nadiren başarılı sonuçlar alınabilmiş, östrojen kullanımından ise yan etkileri nedeniyle vazgeçilmiştir. Kısa etkili GnRH analoglarında ise hem doze etmekte yaşanan sorunlar hem de çok kısa aralıklarla enjeksiyon tekrarı zorunluluğu nedeniyle uygulama şansı bulunamamıştır.

II. Kedilerde Hormonlarla Üremenin Denetlenmesi

Ev ortamında yetiştirilen kedilerin östrüs evresinde sergiledikleri davranışlar çoğu kez hayvan sahipleri için bir probleme dönüşmektedir. Kısa aralıklarla sık sık doğum yapmak da kedi için yıpratıcı bir durum oluşturabilmektedir. Benzer nedenlerle dişi kedilerde üreme fonksiyonlarının geçici veya sürekli olarak durdurulmasına, bazı kedi ırklarında ise seksüel siklusların uyarılmasına ihtiyaç duyulabilmektedir. Üremenin denetlenmesi amacıyla herhangi bir girişimde bulunulmadan önce kedinin geçmişi ve reprodüktif durumu tam olarak belirlenmelidir.

a) Kedilerde Östrüsün Ertelenmesi

Kedilerde östrüsün ertelenmesi amacıyla uygulanabilecek hormon seçenekleri arasında progestagen, androjen, GnRH agonistleri ve melatonin uygulamaları yer almaktadır. Proöstrüs başlamadan kısa bir süre önce yapılan girişimlerle östrüsler daha kısa süreli olarak veya anöstrüs döneminde yapılan girişimlerle ise uzun süreli olarak ertelenebilmektedir.

Progestagenler: Megestrol asetat (MA), medroksiprogesteron asetat (MPA), melengestrol asetat (MGA), klormadinon asetat (CMA), delmadinon asetat (DMA), noretisteron asetat (NTA), proligeston (PRG) ve levonorgestrol (LNG) veteriner hekimliğinde uygulama alanı bulan progestagenlerdir. Bunlar hipotalamus ve hipofiz üzerindeki negatif başatepki etkileri ile GnRH ve gonadotropin salınım düzeylerini düşürerek östrüsleri engellerler. Pubertasa erişmemiş, reprodüktif hastalık veya meme neoplazmları bulunan kedilere ve ayrıca gebelerde kullanımdan kaçınılmalıdır.

MA uygulamaları arasında 2-3 ay dinlenme dönemi tavsiye edilmekte, daha iyisi tekrardan önce kedinin bir siklus geçirmesi önerilmektedir. MA uygulamasının kesilmesini takiben mevsime bağlı olarak östrüs 2-24 hafta içinde şekillenmektedir. MPA'ın tek bir enjeksiyondan sonra dolaşımdaki etkili düzeyleri 3-6 ay süreyle devam etmekte, 5-6 ay aralıklarla 25 mg dozda IM verildiğinde östrüsler devamlı olarak ertelenebilmektedir. MPA anöstrüs döneminde uygulanmalı ve uygulama uzunluğu 2 yılı geçmemeli, 6 ay aralıklarla en fazla 4 enjeksiyon şeklinde uygulanmalıdır. Diğer sentetik progestagenlere oranla daha zayıf progestatif etkiye sahip olan PRG'nin anöstrüs döneminde SC yolla 30-33 mg/kg dozda uygulanması 6-8 ay süreyle östrüsleri ertelemektedir. Kedilerde östrüsler levonorgestrol içeren implantlarla 1 yıl, MGA içeren implantlarla ise 2 yıl süreyle ertelenebilmektedir.

Androjenler: Hipofiz üzerindeki negatif başatepki etkileri ile gonadotropin salınımını baskılayarak östrüsü engelleyen androjenlerin uygulanacağı en uygun dönem anöstrüstür. Miboleron beklenen östrüsten en az 30 gün önce başlanarak oral yolla 50 µg/gün dozda kullanıldığında uygulama süresince östrüs ertelenebilir.

GnRH agonistleri: Östrüsün ertelenmesi amacıyla uzun süre etkili GnRH agonistleri (deslorelin, löprolid, lutrelin, nafarelin) kullanılabilir. GnRH reseptörlerinin down-regulasyonuna yol açan GnRH agonistlerinin uzun süreli uygulanması, başlangıçta FSH ve LH salınımını uyararak folikülogenezis ve ovulasyona neden olur fakat daha sonra hipofizdeki GnRH reseptörlerinin etkinliğini azaltarak FSH ve LH hormonlarının baskılanmasına ve uzun süreli anöstrüse neden olur. Deslorelin implantlar kedilerde ortalama 11 ay süreyle östrüsü ertelemektedir. Pubertasın geciktirilmesi amacıyla 2-4 aylık kedilere deslorelin implant uygulanabilir. Azaglinafarelin implantları ise 3 yıl süreyle östrüsü erteleyerek uzun süreli ve etkili bir kontrasepsiyon sağlamaktadır.

Melatonin: Kedilerde eksojen melatonin uygulamaları (30-35 gün süreyle, 30 mg oral) seksüel aktivitenin kısa süreli ertelenmesine yol açar. İnteröstrüs evresindeki kedilere melatonin implantların uygulanması ile 4 ay süreyle östrüs ertelenebilir.

b) Kedilerde Östrüsün Baskılanması

Kedilerde başlamış olan proöstrüs ve östrüsün baskılanması için progestagenler kullanılabilir. Uygulama sonrası kedinin en az 1 hafta süreyle erkek kedilerden ayrı tutulması gerekir. Östrüsteki kedilere 50 µg GnRH'nın IM olarak verilmesinden 48-96 saat sonra 25 mg MA'nın SC olarak verilmesiyle yaklaşık olarak 3 gün içerisinde östrüs belirtileri kaybolmakta ve östrüs yaklaşık olarak 5 ay süreyle baskılanabilmektedir. Proligestonun 33 mg/kg dozunda SC olarak tek enjeksiyonu sonrası 1-4 gün içerisinde östrüs belirtileri ortadan kalkmaktadır. Östrüsteki kedilere GnRH (50 µg, IM) ve 48-96 saat sonra PRG (30 mg/kg, SC) enjeksiyonu ile 3 gün içerisinde östrüs belirtileri kaybolmakta ve östrüs yaklaşık olarak

7,5 ay süreyle baskılanmaktadır. Östrüs dönemindeki kedilere melatonin implantların uygulanması ile 2 ay süreyle östrüs baskılanabilmektedir.
Kedilerde ovulasyonu uyarmak amacıyla GnRH veya hCG hormonları da uygulanabilir. Östrüsün 1 ve 2. gününde 100-250 IU dozunda hCG'nin IM olarak uygulanması ya da östrüsün ilk 2 günü içerisinde 25-50 µg dozunda GnRH'ın veya 0,8 µg dozunda buserelinin IM olarak verilmesiyle kedilerde ovulasyon uyarılabilir.

c) Kedilerde Östrüsün Uyarılması

Östrüs siklusu düzensiz kedilerde, üreme sezonu dışında, değerli ırklarda, embriyo transferi çalışmalarında, birkaç kedinin östrüslerini senkronize etmede östrüslerin uyarılmasına ihtiyaç duyulabilir. Bu amaçla gonadotropinler, opioid antagonistleri ve GnRH agonistleri kullanılabilir. Ergenliğe ulaşmamış, zayıf, yetersiz beslenen, herhangi bir hastalığı olan veya ovaryum kisti bulunan kedilerde östrüs uyarımı yapılmamalıdır. Östrüs uyarımından 3-5 gün öncesinden başlanarak ve uygulama sonrası en az 1 hafta süreyle dişi ve erkek kedi bir arada tutulmalı, gebelik eldesi için östrüsün ilk 3 gününde günde 3 kere çiftleşmeleri sağlanmalıdır.

Gonadotropinler: Anöstrüsteki kedilerde siklusu uyarmak için östrüs başlayana kadar (3-7 gün) 2 mg/gün dozunda IM yolla FSH uygulanır, östrüsün oluşmasını takiben ovulasyonu uyarmak için östrüsün ilk 2 gününde 250 IU dozda IM hCG uygulanır.
Kedi ovaryumları PMSG hormonuna FSH'dan daha duyarlıdır. PMSG 100-150 IU dozda IM olarak uygulandığında östrüsü uyarabilir. Tekrarlanan PMSG enjeksiyonları antikor oluşumuna yol açacağı için uygulamalar arasındaki süre en az 6 ay olmalıdır.

Opioid antagonistleri: Endojen opioidler GnRH salınımını bloke ederek FSH ve LH salınımını inhibe etmektedir. Opioid antagonisti nalokson uygulamaları ile kedilerde endojen opioiderjik etki inhibe edilmekte ve proöstrüs uyarılabilmektedir.

GnRH agonistleri: Deslorelin gibi uzun etkili GnRH agonistleri, FSH ve LH salınımını artırarak folikülogenezis ve ovulasyonu uyarabilir.

III. Hormon Uygulamalarına Bağlı Yan Etkiler

Progestagenler: Progestagen türevleri uterus ve immun sisteme etkileri, hidrometra, piyometra, mukometra, kistik endometriyal hiperplazi, ovaryum kistleri ve meme tümörlerine neden olabilmeleri nedeniyle oldukça dikkatli kullanılmalıdır. Alternatif seçenek bulunmadığında uygulanmaları durumunda ise mutlaka detaylı bir muayene ve sonrasında takip önerilmektedir.
Progestagen uygulamaları köpeklerde ve kedilerde reprodüktif ve endokrin sistem üzerinde istenmeyen ciddi ve bazen hayatı tehdit eden düzeyde yan etkilere sebep olabilmekte, bu etkiler uygulanan progestagenin tipine, dozuna, uygulama süresine ve hayvanın yaşına bağlı olarak değişmektedir. Kedilerde anöstrüs döneminde yapılan uygulamalarda daha az yan etki ile karşılaşılmaktadır.
Yüksek dozda veya uzun süreli progestagen kullanımı sonucunda uyuşukluk, depresyon, iştah artışı, kilo artışı, kistik endometriyal hiperplazi, piyometra, mukometra, endometritis, endometriyal proliferasyon ve sekresyon, endometriyal neoplazmalar, ovaryan kistler, meme paranşimasının hiperplazisi ve meme neoplazmaları gibi yan etkilere şekillenebilir. Ayrıca insülin direnci ve dolayısıyla diyabete, büyüme hormonu sekresyonunda artışa ve akromegaliye yol açabilirler.
Uzun süre oral MA uygulanan kedilerde epidermal atrofi, ksantom ve lekeler oluşabilmektedir. MPA ve PRG uygulamalarında enjeksiyon bölgesinde ağrı, tüy dökülmesi, tüylerde pigment kaybı, derinin incelmesi ve deri altı yağ mobilizasyonu şekillenebilir.

Anabolik Steroidler: Uzun süreli uygulamalardan kaçınılmalıdır. Bu durumda erkeksi davranışlar, klitoris hiperplazisi, vajinitis, davranış değişiklikleri ve fertilite bozuklukları gözlenebilir. Birbirini izleyen üç enjeksiyona kadar yan etki gözlenme sıklığı düşüktür ancak sayının artışı yan etkileri çoğaltmaktadır.
Miboleron kedilerde klitoral hipertrofi, servikal dermisin kalınlaşması, vajinitis, iştah artışı, kilo artışı, saldırganlık, virilizasyon, epifora, anal hepatoid bezlerde büyüme, kötü vücut kokusu, üriner inkontinens, idrar püskürtme davranışları ve gebe kedilerde kullanıldığında dişi fetüslerde maskulinizasyon gibi yan etkilere neden olabilir. Ayrıca miboleronun uzun süreli kullanımları endometriyumda, meme paranşimasında, vajinal mukozada atrofiye ve ovaryan fibromaya neden olmaktadır. Miboleronun yüksek dozlarının kedilerde hepatotoksik olması, tirotoksikozise ve pankreatik disfonksiyona sebep olması nedeniyle dikkatli kullanılması gerekir. Gelecekte yavru alınması planlanan hayvanlarda, gençlerde, gebelerde, androjenle ilişkili neoplazmalar bulunan hayvanlarda ve geçmişinde karaciğer ve böbrek hastalığı olan kedilerde androjenlerin kullanılması önerilmemektedir.

GnRH Agonistleri: Hipofizdeki GnRH reseptörlerinde down-regulasyon şekillenmeden önce oluşan gonadotropin sekresyonu ve östradiol artışı östrüse yol açabilir. Uygulama ile down-regulasyonun başlaması arasındaki süre 2-4 hafta arasında değişir. Anöstrüs döneminde uygulanan GnRH agonistleri östrüsü uyarabilirken diöstrüs döneminde yapılan uygulamalar zaten yüksek olan progesteron düzeylerini daha da artırabilir. Östrüsün ertelenmesi amacıyla yapılan uygulama sonunda fertil östrüsün uyarılması hem hayvan sahipleri için arzu edilen bir durum değildir hem de çiftleşme durumunda gebelikler oluşabilir. GnRH agonistlerinin kilo artışına ya da gebeliğin son döneminde

yapılan uygulamalarda doğumun gecikmesine yol açtığı da bildirilmiştir. Köpeklere östrüs uyarımı için uygulanan derialtı implant formundaki GnRH analoglarının östrüs oluştuktan sonra çıkartılması gerekir. Alınmaması durumunda abortus veya rezorpsiyonlara ya da uterus patolojilerine yol açabilir.

Kaynaklar

1. Alaçam E. Köpek ve Kedilerde Üreme Süreci ve Sorunları. Ankara: Birinci Baskı, Medisan, 2008.
2. Aslan S, Güngör Ö. Üremenin Denetlenmesi. In: Köpek ve Kedilerde Doğum ve Jinekoloji. Malatya: Birinci Baskı, Medipres Matbaacılık Ltd. Şti., 2013, pp 81-107.
3. Aydın İ, Abay M. Üremenin Denetlenmesi. In: Köpek ve Kedilerde Doğum ve Jinekoloji. Malatya: Birinci Baskı, Medipres Matbaacılık Ltd. Şti., 2013, pp317-343.
4. Cirit Ü, Bacinoglu S, Cangul IT, Horoz Kaya H, Tas M, Ak K. The effects of a low dose of cabergolin on induction of estrus and pregnancy rates in anestrous bitches. Anim Reprod Sci 2007; 101: 134-144.
5. Feldman EC, Nelson RW. Canine and Feline Endocrinology and Reproduction. Second Edition, Philadelphia: W.B. Saunders Company 1996.
6. Fındık M, Erünal Maral N, Aslan S. Dişi kedilerde hormonal kontrasepsiyon amacıyla proligeston, megestrol asetat ve GnRH kullanımı. Turk J Vet Anim Sci 1999; 23 (ek sayı 3): 455-459.
7. Gimenez F, Stornelli MC, Tittarelli CM, Savignone CA, Dorna IV, de la Sota RL, Stornelli MA. Suppression of estrus in cats with melatonin implants. Theriogenology 2009; 72: 493-499.
8. Goericke-Pesch S. Reproduction control in cats; New developments in non-surgical methods. J Feline Med Surg 2010; 12: 539-546.
9. Kutzler MA. Induction and synchronization of estrus in dogs. Theriogenology 2005; 64: 766–775.
10. Kutzler M, Wood A. Non-surgical methods of contraception and sterilization. Theriogenology 2006; 66: 514-525.
11. Kutzler MA. Estrus induction and synchronization in canids and felids. Theriogenology 2007; 68: 354-374.
12. Romagnoli S, Sontas H. Prevention of breeding in the female. In: England G, Heimendahl A. (Editor). Manual of Canine and Feline Reproduction and Neonatology. Quedgeley UK: British Small AnimalVeterinaryAssociation (BSAVA) 2010: 23-33.
13. Romagnoli S, Stelletta C, Milani C, Gelli D, Falomo ME, Mollo A. Clinical use of deslorelin for the control of reproduction in the bitch. Reprod Dom Anim 2009; 44(Suppl. 2): 36–39
14. Romagnoli S. Control of reproduction in dogs and cats: Use and misuse of hormones. 2006 World Congress WSAVA.
15. Wiebe VJ, Howard JP. Pharmacologic advances in canine and feline reproduction. Top Companion Anim Med 2009; 24: 71-99.

Hormone Applications for Reproductive Management and Its Complications

Prof.Dr. Murat FINDIK
University of Ondokuz Mayıs, Faculty of Veterinary Medicine
Department of Obstetrics and Gynaecology - Samsun, TURKEY

Practices are needed for controlling reproduction either in stray or owned dogs and cats due to some reasons such as their easy reproducibility, producing large number of offspring and the problems caused by some changes in their reproductive physiology. It is known that a significant part of these practices are carried out as operative methods including removal of the genital organs, especially in stray dogs. However, especially in last 15-20 years, practices for reproductive controlling other than hysterectomy have also become widespread in parallel to increase in number of owned dogs and cats which are cared for in home and also presentation of new options for these applications. These practices include induction of oestrus, oestrus postponement, suppression of proestrus or oestrus, induction of ovulation, blocking implantation in mated animals and termination of pregnancy.

I. Reproductive Management Using Hormones in Dogs

Practices carried for this purpose are the hormone applications for postponement of oestrus or sometimes for being brought forward of oestrus. First of all, possible drawbacks of all intervention of physiological cycle of dogs should be considered. Pet owners should be informed and their approval must be obtained. Before any application, it is needed to be subjected to thorough examination of general condition of dogs and their genital organs. After checks carried out, if the dogs are found healthy and having regular sexual cycles hormone applications may be considered.
While history is get from owners, the detailed information about number of oestrus, duration of oestrus, oestrus intervals, whether the dogs have get pregnant or not after mating, number of offspings (if they have given birth), whether any problem has found or not in puerperal period, whether any hormone application has been carried out or not before, the results of the hormone applications and other diseases should be obtained.

a) Oestrus Postponement in Dogs
For this purpose, hormone treatments are recommended to carried out when the dogs are just anoestrous. Any application should not be made in three months period following the end of proestrus-oestrus. During the transition to anoestrous phase, uterus is complete the regeneration, progesterone and estradiol levels drop to basal levels.

Depot progestagens: Progestagens such as megestrol acetate, chlormadinone acetate, medroxyprogesterone acetate, delmadinon acetate and proligestone acetate are used to postpone oestrus in dogs. They can be used in early proestrus period provided that the applications are not repetitive. The more recent progestagen in this group, proligestone should be preferred.
GnRH antagonists: GnRH antagonists can be used to postpone oestrus for a short period in dogs. When applied in first three days, oestrus is suppressed and subsequent cycle begins within three weeks.

Anabolic streoids: To postpone oestrous, anabolic steroids (testosterone propionate, methyltestosterone, noradrostebolinone acetate or mibolerone) can be used as repeated injections at short intervals in anoestrous. Use of 1 mg/kg methyltestosterone intramuscularly at 3 weeks intervals is sufficient to postpone oestrus. Within 1-7 months after discontinuation of injections a new oestrus begins.

GnRH agonists: GnRH agonists, depending on the dose and duration leads to decrease in FSH and LH releasing by causing down-regulation of GnRH receptors in the anterior pituitary and by stopping pituitary-gonadal connection reversibly. In case of application of desloreline implants during diestrus, cycle may be delayed for a period of 4-12 months. In metestrous when progesterone levels are high (>5,0 ng/mL) following oestrus may be delayed up to 11-12 months or even 27 months. Deslorelin administrations in dogs in prepubertal period, oestrus can be postponed up to 21-22 months.

b) Oestrus Induction in Dogs
Reliable reasons to induce oestrus have to be found in healthy dogs. In cases of primary or secondary anoestrous oestrus can be induced. Considering dogs usually reach puberties in 6-12 months old but race, environment and housing conditions can affect this time, oestrus stimulation may be considered in dogs of which oestrous cycle has not began up to 24 months old. In case the interoestrus intervals exceed 12 months which is usually 7 months, the induction can also made.
For the stimulation of a fertile oestrus, expiration of a four-month period following the prior oestrus, which is needed for regeneration of endometrium, should be expected. Many different protocols are applied for the purpose of oestrus induction. Applied hormone preparations either affect hypothalamic-pituitary-gonadal communication or have a direct effect on the gonads.

Dopamine agonists: A dopamine agonist, cabergoline can be daily administrated 5 mg/kg orally for induction

of oestrus for 16-30 days. In the applications at the end of stage anoestrus, earlier oestrus begins. However, another dopamine agonist, bromocriptine are used no longer due to cause excessive vomiting.

GnRH agonists: Administration of synthetic GnRH analogs in subcutaneous implant form to dogs in anoestrous or dogs of which serum progesterone levels are <5.0 ng/ml induce fertile oestrus in as soon as 4-8 days by stimulating the secretion of FSH and LH.

Other applications: Some applications such as administration of Pregnant Mare Chorionic Gonadotrophin, estrogen, and short-acting GnRH preparations have tested in dogs to induce oestrus. An injection of PMSG for 10 to 20 days has rarely been able to be successful. Use of estrogen has been abandoned because of its side-effects. No chance has been found to practise GnRH analogues due to both the dosing problems and necessity of re-injection in very short intervals.

II. Reproductive Management Using Hormones in Cats

Oestrus behaviours of cats reared in home environment often becomes a problem for pet owners. Also often giving birth at short intervals creates a situation which can be debilitating for the cat. For similar reasons, it may be needed to discontinue reproductive function in female cats temporarily or permanently and to stimulate the sexual cycle in some breeds of cats. Before making any attempt for reproductive management the cat's history and reproductive status should be determined exactly.

a) Oestrus Postponement in Cats

Hormones that can be applied in order to postpone oestrus in cats include progestagens, androgens, GnRH agonists and melatonin. Oestrus can be postponed for a shorter term when interventions made shortly before proöstrüs, while for a long-term postponement interventions should be made during anoestrus.

Progestagens: Progestagens found a chance to apply in veterinary medicine include megestrol acetate (MA), medroxyprogesterone acetate (MPA), melengestrol acetate (MGA), chlormadinone acetate (CMA), delmadinone acetate (DMA), noretisterone acetate (NTA), proligestone (PRG) and levonorgestrol (LNG). These hormones prevent oestrus with negative feedback effects on the hypothalamus and pituitary, and by reducing levels of GnRH and gonadotrophins. Avoid the use of progestagens in infants, cats with reproductive disorders or mammary neoplasms, and also pregnant cats.

Rest period of 2-3 months between the applications of MA is recommended. More preferably, one natural cycle before reapplication is advised. After cessation of MA applications, oestrus is observed in 2-24 weeks depending on the season. After a single injection of MPA, effective levels in circulation continue for a period of 3-6 months. Oestrus can be continually postponed if MPA is given at a dose of 25 mg IM at 5-6 months intervals. MPA should be applied during anoestrous; application length should not exceed 2 years. Up to 4 injections should be administered at 6 months intervals. Progestative effect of PRG is weaker than other synthetic progestagens. Subcutaneous 30-33 mg/kg PRG during anoestrus period is postponed oestrus for a period of 6-8 months. Oestrus in cats can be postponed with implants containing levonorgestrole for 1 year, and for 2 years with implants containing MGA.

Androgens:

Androgens which prevent oestrus through inhibition of gonadotrophin release have negative feedback effects on pituitary. Anoestrous period is most suitable to apply androgens. Oestrus can be postponed with mibolerone (50 mg/day, oral) during the application period by beginning at least 30 days before the expected oestrus.

GnRH agonists: The long-acting GnRH agonists (desloreline, leuprolide, lutreline, nafareline) can be used in order to postpone of oestrus. Long-term administration of GnRH agonists which leads to GnRH receptor down-regulation, initially causes folliculogenesis and ovulation by stimulating LH and FSH release, but then causes suppression of FSH and LH hormones and long term anoestrous by reducing the effectiveness of GnRH receptors in the pituitary. Desloreline implants postpone oestrus in cats for an average of 11 months. Desloreline implants can be applied to delay puberty in young cats (2-4 months). Implants such as Azagli-nafareline provide effective contraception and oestrus suppression for 3 years.

Melatonin: Exogenous melatonin applications (30-35 day period, 30 mg orally) in cats lead to the postponement of sexual activity for a short-term. The application of melatonin implants in interoestrous cats can delayed oestrus for 4 months.

b) Oestrus Suppression in Cats

Progestagens can be used for the suppression of proestrus and oestrus which already began. Male cats need to be kept separate for at least 1 week after administration. Oestrus symptoms disappear within approximately 3 days with administration of GnRH (50 µg, IM) and MA (25 mg, SC, 48-96 hours apart). Oestrus can be suppressed for a period of approximately 5 months. After a single injection of proligestone (33 mg/kg, SC) oestrous symptoms disappear within 1-4 days. Oestrus symptoms disappear within 3 days after GnRH (50 µg, IM) injection followed by 48-96 hours later PRG (30 mg/kg, SC). Oestrus is suppressed for a period of approximately 7.5 months. Melatonin implants suppressed oestrus symptoms for 2 months.

GnRH or hCG hormones administered to induce ovulation in cats. Ovulation can be induced with hCG (100-250 IU/day, IM, first 2 days of oestrus), GnRH (25-50 µg, IM) or bucereline (0.8 µg, IM) in cats.

c) Oestrus Induction in Cats

Oestrus induction may be needed for cats with irregular oestrous cycles, during out of breeding season, embryo transfer studies, oestrus synchronization. For this purpose gonadotrophins, GnRH agonists and opioid antagonist are used. Cats which have not reached puberty, weak, sick, or with ovarian cysts oestrus stimulation should be avoided. Male and female cats should be kept together for a period (starting 3-5 days before stimulation and at least 1 week after the application) to achieve pregnancy, in the first 3 days of oestrus mating 3 times a day must be provided.

Gonadotrophins: In anoestrus cat, to stimulate cycle, until oestrus begins (3-7 days), 2 mg/day dose of FSH is applied intramuscularly, to stimulate ovulation after formation of oestrus, 250 IU dose of IM hCG is administered on the first 2 days of oestrus.

Ovaries from cats are more sensitive to PMSG hormone than FSH. PMSG IM when administered at a dose of 100-150 IU can induce oestrus. Because repeated injections of PMSG will lead to formation of antibody, administration intervals must be at least 6 months.

Opioid antagonists: Endogenous opioids inhibit the releasing of FSH and LH by blocking GnRH secretion. In cats, endogenous opiodegic effect is inhibited and proestrus can be stimulated by applications of naloxone opioid antagonist.

GnRH agonists: Long acting GnRH agonists such as Deslorelin can stimulate ovulation and folliculogenesis by increasing the releasing of FSH and LH.

III. Side Effects Relating to the Hormone Applications

Progestagens: Progestagen derivatives should be used with extreme caution because of their effects on uterus and immune system and being able to cause hydrometra, pyometra, mucometra, cystic endometrial hyperplasia, ovarian cysts and breast tumours. In case of the absence of alternative options, if they have used, it is recommended that thorough examination and then follow up must be applied.

In dogs and cats, progestagen administrations can cause serious and unwanted side effects which are sometimes life-threatening levels on reproductive and immune system and these effects vary depending on the administered progestagen type, dose, time of administration and the age of animals. In practice, in anoestrous cats it is encountered with fewer side effects. By the use of high doses or long-term progestagen, the side effects such as lethargy, depression, increased appetite, weight gain, cystic endometrial hyperplasia, pyometra, mucometra, endometritis, endometrial proliferation and secretion, endometrial neoplasms, ovarian cysts, hyperplasia of breast parenchyma and breast neoplasms may occur. Furthermore, it can cause insulin resistance, diabetes, an increase in growth hormone secretion and acromegaly.

In cats administered MA orally for a long time, epidermal atrophy, xanthoma and spots may occur. In MPA and PRG applications, injection site pain, hair loss, loss of pigment in the hair, thinning of the skin and subcutaneous fat mobilization may occur.

Anabolic Steroids: Long-term treatments should be avoided. In this case, masculine behaviours, clitoris hyperplasia, vaginitis, behavioural changes and impaired fertility can be observed. Frequency of side effects is low up to three successive injections but in case of increasing in number of injections side effects are increased.

In cats, mibolerone can cause clitoral hypertrophy, thickening of cervical dermis, vaginitis, increased appetite, weight gain, aggression, virilisation, epiphora, anal enlargement of hepatoid glands, bad body odour, urinary incontinence, urine spraying behaviour and when used in pregnant cats, in female foetuses it can cause side effects such as masculinisation. Furthermore, long-term use of mibolerone causes atrophy in endometrium, breast parenchyma and vaginal mucosa and ovarian fibroma. Mibolerone should be used with caution because use of high doses in cats is hepatotoxic and cause thyrotoxicosis and pancreatic dysfunction. In animals from which planned to obtain the future offspring, in youngs, in pregnants, in animals with androgen-related neoplasms and in cats which have liver and kidney diseases in their history, use of androgens is not recommended.

GnRH Agonists: Gonadotrophin secretion which occurs before the formation of down-regulation of GnRH receptors in the pituitary and the increase in estradiol can cause oestrus. The period between administration and the start of the down-regulation varies from 2 to 4 weeks. While GnRH agonists can induce oestrus, applications in diestrus period may increase progesterone levels further which have already been in high levels. At the end of the application made for the postponement of oestrus induction of fertile oestrus is not a desirable situation for pet owners and also in case of mating pregnancy may occur. It has been reported that GnRH agonists lead to increase in weight or due to applications made in late pregnancy it leads to delay in delivery. GnRH analogues in the form of subcutaneous implants administered for the stimulation of oestrus in dogs should be removed after the beginning of oestrus. In case of failure to be removed, it can lead to abortion or resorption or uterine pathologies.

Yaban Hayvanlarında İlk Yardım

H. Özlem NİSBET
Ondokuz Mayıs Üniversitesi Veteriner Fakültesi Cerrahi Anabilim Dalı, Samsun, TÜRKİYE

Bu çalıştay yaban hayvanı pratiğinde en fazla karşılaşılan acil durumlarda veteriner hekimlere yararlı olabilme amacıyla düzenlenmiştir. Çalıştay özellikle kanatlılar, geyikler ve karnivorlar olmak üzere yaban hayvanlarının anatomisi, fizyolojisi ile medikal ve operatif acil durumlarına ilişkin bilgileri içermektedir. Temel anatomi ve fizyolojileri bilinmeden hastalıkların patofizyolojilerinin anlaşılması ve yapılan tedavinin hastaları nasıl etkileyeceğini bilmek zordur. Tüm hayvan türlerinde kemik yapıları benzer olmakla birlikte memeliler ve kanatlıların iskeletleri arasında bazı spesifik farklılıklar vardır.

Stres, hayvanların günlük yaşamının doğal bir parçası olup aslında zararlı değildir. Hatta, stres uyarılara sebep olarak hayvanın yaşamını sürdürebilmesi için yararlı bile olabilir. Oysa ki kovalamak, hareketini engellemek, ağrı ve anestezi gibi uyarılar zarar verici cevaplara ve patolojik değişikliklere yol açabilir. Gereksiz yere hayvanları yakalamak, tutmak, izlemek ve temas kurmak doğru değildir ve mümkün olduğunca bunlardan kaçınmak gerekir.
Kafeslerin içerisine konulan gizleyici kutular veya kafeslerin üzerinin havlu veya çarşaflarla örtülmesi esaret altındaki yaban hayvanlarının stresini azaltabilir. Hayvanlar uygun bir şekilde yakalanır, muayene edilir ve takip edilirse başarılı sonuçlar elde edilir.

Klinisyen, bir ilkyardım hastası ile karşılaştığında öncelikle hastanın hayatını tehdit eden fizyolojik bozuklukları en kısa sürede düzeltmeli ve daha fazla zarar oluşmasını engellemelidir. Tüm uygulamalar hızlı, sessizce ve etkili bir şekilde yapılmalıdır. Yapılacak ilk prosedür hastanın yaşamsal belirtilerinin tespiti için kısa bir muayenedir. Yaşamsal belirtiler tespit edildikten sonra hasta bir süre dinlendirilir ve sonra daha detaylı fiziksel muayene yapılır.

Açlık, hastalık ve yaralanmalar sonucunda sıvı dengesinin bozulması hayatı tehdit eden dehidrasyon ve şok ile sonuçlanabilir. Ayrıca petrole bulanmış hayvanların sindirim sistemi enteritisten dolayı sıvıları absorbe edemez. Bu nedenlerle tüm dehidre hayvanlar farklı derecelerde sıvı takviyesine ve tedavisine ihtiyaç duyarlar. Dehidrasyonun tahmini düzeyi, uygun sıvı seçimi ve uygulama yolları çalıştayda anlatılacaktır.

Çalıştayda yaban hayvanlarında sık karşlaşılan medikal acil hastalıklar (hipotermi, hipertermi, solunum rahatsızlıkları, esarete bağlı myopati, timpani, şok, konvulzyon, laserasyon, abrazyon ve kırıklar), bunların sebepleri, klinik belirtileri ve tedavileri anlatılacaktır. Ayrıca öksüz yavru kuşların ve memelilerin bakımı ile ilgili yararlı bilgiler verilecektir.

Yaban hayvanlarının transportu, özellikle transport yönteminin seçilmesi, taşınma sırasında uygulanan fizyolojik yöntemler, çeşitli hayvan türlerine göre uygulanan özel yöntemler önemli bir problem oluşturmaktadır. Yaban hayvanlarının transportuyla ilgili temel bilgiler çalıştayda anlatılacaktır.
Bu çalıştayın yaban hayvanı acil tedavisinde pratiğinizin artmasına yardımcı olacağını ümit ediyorum.

Wild Animal Emergency and Critical Care

H.Özlem NİSBET
Department of Surgery, Faculty of Veterinary Medicine, University of Ondokuz Mayis, Samsun, TURKEY

The workshop is intended to be useful to the veterinarian in wild animal practice confronted by an common emergency situation. This workshop contains information on anatomy, physiology, medical and surgical emergencies of wild animals, especially birds, deers ans carnivors. Without a basic understanding of anatomy and physiology, it becomes difficult to understand the pathophysiology of disease and how treatment will affect the patient as a whole. Although the structural make-up of bone is similar across all animal species, there are some specific differences between mammalian and avian bones.

Stress is a natural part of an animal's daily life and is not inherently bad. In fact, stressors may evoke responses that are beneficial for the animal's ability to survive. In contrast, stimuli such as pursuit, restraint, pain, and anesthesia are capable of inducing harmful responses and pathological changes. Any unnecessary handling, holding, viewing or other contact with humans or the trappings of civilization is inappropriate and should be avoided as much as possible. Provision of hide boxes in cages and enclosures and covering interior cages with towels or suitable fabric as visual barriers are also helpful techniques to reduce the direct stressors to which captive wildlife are subjected. Once the animal has been captured proper handling, examination, and monitoring is of utmost importance to ensure a successful outcome.

Faced with an emergency patient, the clinician should first quickly deal with the most life-threatening physiological abnormalities and prevent further deterioration. All procedures must be done quickly, quietly, and efficiently. The first procedure performed is a brief examination to determine the status of the animal`s vital signs. After the vital signs and the animal`s comfort have been evaluated, a thorough physical examination should be performed.

When fluid imbalances occur due to starvation, disease or injury, life-threatening dehydration and shock may result. Additionally, oil-contaminated animals may lose the ability to absorb fluids from their gastrointestinal tract because of petroleum induced enteritis. It is safe to assume that all dehydrated animals need some degree of fluid support, and many will require intensive fluid therapy. An estimation of the amount of dehydration, fluid selection, the route of administration are presented in this workshop.

This workshop presents several of the more common medical emergencies (hypothermia, hyperthermia, respiratory distress, capture myopathy, tympany, shock, convulsions, lacerations, abrasions and fractures) seen in wild animals and includes causes, clinical signs, and treatments. It is also intended to be useful to the veterinarian in orphaned birds and mammals practice.

Transportation of wild animals poses a number of problems, mainly involving the choice of transportation method, physiological burdens imposed by translocation and specific peculiarities of the various wildlife species. Basic information for transportation of wild animals is presented in this workshop.

I hope this workshop will enhance your practice of wild animal emergency medicine.

Intestinal Cerrahi Prensipleri

Bryden J STANLEY
BVMS, MACVSc, MVetSc, ACVS Diplomatı
Michigan State Üniversitesi, Amerika

Komplikasyonlar ile başa çıkmanın en iyi yolu önlemektir. Gastrointestinal ameliyatlar ile ilgili çoğu postoperatif kriz, temel intestinal cerrahi prensiplerine sadık kalınarak ve yüksek riskli hastaların önceden belirlenmesiyle önlenebilir.

1. Hastanın hazırlanması

Operasyon ne zaman? Alt veya parsiyel tıkanıklıklarda, sıvı, asit-baz ve elektrolit düzeltiline kadar operasyon için genellikle birkaç saat beklenebilir. Ancak yine de tanı konulduktan 24 saat içinde ameliyat gerçekleştirilmelidir. Tam gastrik çıkış tıkanıklığı, proksimal intestinal obstruksiyon, yer değiştirme, intestinal perforasyon, strangulasyon veya abdominal yaraların penetrasyonu acil cerrahi müdahale gerektirir ve kardiyovasküler sistemin güçlendirilmesine eş zamanlı olarak başlanır.

Sıvı tedavisi Gastrointestinal cerrahi gerektiren pek çok hasta dehidredir ve sıklıkla asit-baz ve elektrolit düzensizliğine sahiptir. Cerrahi öncesi, tamponlu tuzlu çözelti ile intravenöz rehidrasyonun başlatılması çok önemlidir. Asit-baz ve elektrolit dengesizliği ciddi düzeyde ise düzeltilmesi ele alınır. Anesteziye bağlı hipotansiyon, yanı sıra açık abdomenden buharlaşma ve anestezi sirkülasyonu sıvı kaybını şiddetlendirir, bu yüzden agresif sıvı tedavisine genellikle ameliyat süresince ve post-operatif period boyunca devam edilir. Kural olarak uygun bir kristalloid, cerrahi süresince (kardiyak ve renal yetmezlik olmadıkça) 10 ml/kg/saat uygulanmalıdır. Kritik vakalarda, kolloidlerle ve/veya kan ürünleriyle onkotik destek gerekebilmektedir.

Açlık Cerrahi öncesi hastanın aç bırakılması önerilir-gastroözefagal reflu oluşumunu azaltır, intestinal sistemde sindirilmiş gıda hacmini azaltır ayrıca bakteri sayısını azaltır. Erişkin hastalarda 12 saatlik, pediyatrik hastalarda 6 saatlik bir açlık normaldir (anestezi öncesi kan glikozu ölçülmeli). Şüphesiz çoğu intestinal cerrahi hastası kusar ve kliniğe yönlendirilene kadar etkin biçimde aç bırakılır.

Anestezi ve monitorizasyon Küçük intestinal cerrahi için son derece güvenli bir anestezi protokolü uygundur. Bazı anestezistler bağırsakların ellenmesiyle doğan vagal etkiye karşılık atropin ya da glikopirolat ile premedikasyon sağlar. Eğer abdomende serbest gaz ya da gaz dolu bağırsak düğümlerine dair bulgular varsa nitröz oksit'den kaçınılmalıdır. Ciddi vakalar, anestezi sırasında ve postoperatif süreçte, idrar yolu kateterizasyonu, arteryel hat ve üç lumenli sentral hat gibi uygulamalarla yoğun bir takip gerektirir.

2. İntestinal Cerrahi İlkeleri

Hasta ısısını koruma Hipotermi, her açık boşluk cerrahisi için dev bir endişedir. Rutin kullanılması gereken su sirkülasyonlu ısıtıcı battaniyeler ve diğer güvenli ısıtıcı çeşitleri (örn. Sıcak hava huggerları, ısıtılmış damar içi sıvılar) küçük köpek ve kedilerde gereklidir. İç sıcaklığı 35 derecenin üzerinde tutmaları arzu edilir.

Antibiyotik profilaksisi/tedavisi İçi boşluklu bir organa girilmiş intestinal cerrahi vakalarının çoğunda profilaktik antibiyotikler gereklidir. Mide ve ince bağırsak cerrahilerinde genellikle kullanılan birinci kuşak sefalosporinler yavaş intravenöz bolus olarak indüksiyon sırasında uygulanır. Doz cerrahi bitimine kadar her 2 saatte bir tekrarlanır. Enfeksiyon varlığında, bu geniş spektrumlu tedaviye postoperatif dönem boyunca da etkili bir antibiyotik seçimi için gerekli kültür ve sensivite sonuçları çıkana kadar devam edilmelidir. İkinci kuşak bir sefalosporin (sefoksidin gibi) kolon ve rektal işlemlerde tercih edilir. Kötü kontaminasyon vakalarında kültür gerekebilir.

Enstrümantasyon Uygun enstrümantasyon gastrointestinal sistem ameliyatlarını büyük oranda kolaylaştırır:

- Otomatik abdominal retraktörler (Balfours, Gossets veya Nelsons gibi) gereklidir
- Derin dokuları açığa çıkarmak için manual retraktörler (örn. malleable, Faraboeufs, Army-Navy).
- Doyen ezici olmayan barsak forsepsleri, barsak duvarı perfüzyonunu engellemeden, barsak lumeninin kapatılması için uygundur.
- Devamlı ayarlanmış vakum aspirasyonu cerrahi için çok değerli birşeydir. Poole emme uçları abdominal sıvıyı boşaltırken, Yankeur and Frasier uçları ise daha nadir prosedürleri kolaylaştırmak için önerilir.
- Metzenbaum makasları ve Babcock forsepsleri rutin olarak cerrahi setinde bulunmalıdır.
- Dabakey ve Cooley gibi ince, çok dişli forsepsler barsak kenarlarının tutulmasında en az derecede travma yaratır-geniş dişli forsepslerden kaçınılmalıdır.
- İntestinal zımbalama aletleri, otomatik ligatür zımbaları hızlı, eğlenceli ve güvenlidir. Makul pahalılıktadırlar.
- Tavana-monte, çift-lambalı sistem çok değerlidir. Tamamen mobil oynarlı kollar tercih edilir ya da parça monte edilir.

Asistan Cerrahi asistanı, çoğu gastrointestinal prosedürü kolaylaştıran çok değerli varlıklardır. Steril bir asistana

sahip olmak, tam retraksiyondan dolayı bağırsak uçlarının karşı karşıya getirilmesinin iyileştirilmesine, kontaminasyonun azaltılmasına ve cerrahi süresinin kısaltılmasına olanak sağlar.

Sponçlar Geleneksel küçük gazlı bez karelerini kullanmaktansa büyük laparotomi sponçlarının kullanımı daha çok önerilir. Sponçların steril tuzlu suda nemlendirilmesi, abdomen içindeki narin dokular için daha az aşındırıcı hal almasını sağlar. Küçük sponçlar kullanıldığında radyo-opak çizgileri bulunmalıdır. Sponçlar daima abdomen açılmadan sayılmalı ve abdomen kapatıldıktan sonraki sayıyla aynı olmalıdır.

Cerrahi teknik Bağırsaklara daima nazikçe dokunulmalıdır. Bağırsakların aşırı ellenmesi ve kurutulması vagal cevaba ve postoperatif ileusa yol açabilir; seroza ayrıca irrite olur ve yangılanır. Ameliyathane ışıkları altında kuruma eğilimi olduğundan, her zaman abdominal içeriğin nemliliği ılık, steril tuzlu su ile korunmalıdır. Eller barsakların muayenesi ve barsak lumeninin kapatılması için mükemmeldirler. Doğru şekilde yerleştirilmiş Doyen forsepsleri lumenin kapatılmasında kullanılabilir, uçlarının nerede olduğu gözlenmelidir. Elektrokoter bağırsak duvarında kullanılmamalıdır- transekte veya ensize edilen bağırsak, ıslatılmış gazlı bez ile yapılan hafif basınç sayesinde kısa süre içinde pıhtılaşır. Ayrıca rektum veya arkuat damarlarındaki kanama 5-0 monoflament, ince ligatürler ile hafifletilir, elektrokoter kullanılmaz. Bağırsak dikilirken, oldukça sık, basit ayrı veya devamlı dikiş çeşitleri kullanılır. İntestinal anastamozda dikiş hattındaki gerginlik minimal düzeyde olmalıdır.

Bağırsak canlılığının değerlendirilmesi Bağırsak rezeksiyonu kararı için canlılığının doğru değerlendirilmesi gerekir. Renk, arteryal pulzasyon, peristaltik ve kesik uçlardan gelen kanama canlı bağırsaklar için standart subjektif kriterlerdir. Bağırsaklar bu kriterler değerlendirilirken nemli ve ılık tutulmalıdır. Tam olarak doğru değildir ama geride canlı olmayan bağırsak bırakmaktansa çok fazla lehine rezeksiyon yapılması tercihi hatadır. İntravenöz fluorescein boya enjeksiyonu, Doppler ultrasonik akış incelemeleri ve puls oksimetre diğer klinik olarak kullanılan perfüzyon testleridir. Eğer canlılık kuşkulu ise rezeksiyon güvenli bir çözümdür. İnce barsakların % 70-80 civarında rezeksiyonunun yapılmasından sonra kısa bağırsak sendromu görülebilir.

“Paketleme’’ Abdomenin ilk eksplorasyonunun ardından, bağırsakların etkilenen kısmı ayırt edilir ve diğer abdominal içerikten uzaklaştırılır. Dört (ya da daha fazla) steril tuzlu su ile ıslatılmış büyük laparotomi sponçları etkilenen bölge etrafına yerleştirilir. Bu sponçlar, enteretomi veya enterektomi sahasından istenmeyen sızıntısı olan vakalarda paketlenmiş abdomenin kontaminasyondan korunmasını sağlar ayrıca abdominal içeriği nemlendirir ve ısı kaybını azaltır. Çift katlı örtüleme kullanılarak, üst spanç, sıvı döküntüsü olduğu durumlarda hızlıca çıkarılabildiğinden, daha ileri bir kontaminasyon minimize edilir.

Stay dikişler Stay dikişleri, bağırsak duvarı içinden geçen dikiş materyali düğümleridir ve forsepsler ile tutulur. Atravmatiklerdir ve ihtiyaç olduğunda bağırsağın çekilmesi ve repozisyonun sağlanması amaçlı kullanılabilir. Stay dikişleri, dokulara sürünmeyi en aza indirgemek için, dikişin bağırsağa yakın bir ucundan makasla kesilerek alınabilir.

Dikiş materyali Emilim süresi bilinen, minimal reaksiyon oluşturan, uyumlu, monoflament, emilebilir bir dikiş materyali ince barsaklarda kullanım için uygundur. Polidiakson ve poliglikonat en yaygın kullanılanlardır. Naylon, polipropilen ve polibutester gibi emilemeyen monofilament iplikler de uygun seçeneklerdir. Örgülü iplikler tercih edilmez- bakterileri intestinal lumenden korur ve dokudan geçerken çok daha fazla travmaya yol açarlar. Kromik gut, emilim zamanının tahmin edilemediğinden ötürü, özellikle yangı varlığında endike değildir. Gut ciddi bir yangısal cevabı da tetikler. Her zaman ince bir dikiş materyali gereklidir, genellikle 4-0 veya 5-0, bazen de 3-0 boyutlarında.

Dikiş şekilleri Bağırsakları direkt karşı karşıya getiren tek kat dikişler, içe dönük, dışa dönük ya da çift kat dikişlere nazaran daha hızlı iyileşme sağladığından tercih edilir. Bu ince ve kalın bağırsaklar için doğrudur ancak mide duvarı genellikle çift kat dikilir- basit sürekli tam kalınlıklı katman dikişi, bunu takiben seroza ve musküler katman içe dönük dikişi. Gastrointestinal dikişlerin sıkı düğümlenmiş olması gerekmektedir. Tam karşı karşıya getirme, gereğinden fazla mukozanın lumenden dışarı doğru kabarmaya eğilimli olmasından ötürü zordur. Mukozal eversiyon, mukozanın dikiş öncesi düzeltilmesiyle, modifiye edilmiş Gambee tekniği ile, ayrıca basit sürekli bir teknik kullanılarak da minimize edilebilir.

Abdominal lavaj ve aspirasyon Gİ cerrahilerde kapatmadan önce, çok bol miktarda, ılık, steril tuzlu suyun ardından yapılan aspirasyon esastır. Kusursuz bir lavaj, kontamine bakterileri ve debrisi azaltır, geride kalan kanı uzaklaştırır, abdomeni ısıtır, tüm organları nemlendirir ve boşluğun son kontrolüne olanak sağlar. Tabii ki, su-geçirmez bariyerli örtüler, örtme protokolünün bir parçası olarak daima kullanılmalıdır. Son lavaja antibiyotiklerin ya da antiseptiklerin eklenmesinin faydası ispatlanmamıştır ve serozal yüzey için irritan olabilir.

Kontrol listesi İnsan ameliyatlarında kontrol listelerine bağlı kalındığında, komplikasyonların azaldığı bidirilmiştir. Kontrol listeleri büyük, yoğun hastane koşullarında ve hatta daha küçük kliniklerde bile zorunlu olmalıdır. Kontrol listeleri, doğru hastanın ameliyathanede bulunmasını, hastaya uygun prosedür için bilgilendirilme yapılan hasta sahibinden onay alınmasını ve maliyetinin

tartışılmasını sağlayacaktır. Ayrıca endike durumlarda verilmiş olan antibiyotiklerin ve histopatoloji ve diğer laboratuvar testleri için hangi dokuların gönderildiğinin de kontrolü sağlanacaktır. Kontrol listesi işlem öncesi ve sonrasında sesli okunmalıdır.

3. Yüksek riskli hastayı belirlemek

Gastrointestinal cerrahi sonrası komplikasyonlar herhangi bir hastada oluşabilse de, bazı hastalar yüksek riske sahiptir. Önceden var olan peritonit, hipoproteinemi, üremi, hiperadrenokortisizim, immunsupresyon durumu, ilerlemiş karaciğer hastalığı, negatif azot dengesi, koagulopati, sepsis vb. durumlara sahip hastalar hızlı ve etkin bir iyileşme gösteremeyebilirler ve açılma için büyük risk taşırlar. Bu hastaların cerrahiye agresif olarak hazırlanmaları ve post-operatif yoğun bakımları gerekir. İntestinal dikiş hattı, serosal overlay ve omental bir örtü ile güçlendirilir, böylece getirilen kan akımı, dikiş alanında makrofajlar ve mezotelyal hücreler için bir kaynak oluşturur. Yüksek riskli hastalarda beslenme tüpü yerleşimleri de abdomen kapamadan değerlendirilmelidir. Bu vakalarda abdominal duvarın kapatılması sıkı ve uzun süreli dayanıklı olmalıdır. Linea aralığının dikkatlice, aralıklı veya devamlı, monofilament bir iplikle (yavaş emilen veya emilemeyen) dikiş yerleştirilerek kapatılır. Bunu derialtı ve deri dikişi takip etmelidir.

İNTESTİNAL CERRAHİ KOMPLİKASYONLARI

Gastrointestinal cerrahiyi takip eden ciddi komplikasyonlar nadir olsa da elbette oluşur, bağırsak girişini takiben, post operatif büyük bir kriz ile asla karşılaşmadığını söyleyebilen bir cerrah nadirdir. Bu yüksek riskli hastalarda gecikmiş iyileşme beklenebilir ve daha fazla hazırlık yapılmalıdır. Komplikasyonların önlenmesinde en önemli faktörlerden biri de açılma riskini artıracağından, eşlik eden bir rahatsızlığı da bulunan hastaların tespit edilmesidir. Aşağıda minor ve major yaygın komplikasyonlar tartışılmaktadır. Liste tam kapsamlı olmasa da ana oyuncuları ele alınmaktadır.

1. Hipotermi

Cerrahi sırasında, hastalarda hipotermi sıklıkla oluşur ve iç ısı intraoperatif olarak, özellikle küçük ve halsiz hayvanlarda ve uzun süreli işlemlerde izlenmelidir. Etkilenen bağırsak parçası dışarı çıkarıldığında, retraktörler kaldırılabilir, abdomen paketlenir ve bu ısı kaybını yavaşlatabilir. Abdominal lavaj için ılık sıvıların kullanılması yararlıdır. Post-operatif dönemde, su battaniyeleri, folyo kaplayıcılar, sıcak hava huggerları vb. kullanılarak sağlanan yoğun ama dikkatli ısıtma, zamanında tekrar ısınmayı sağlayacaktır. Aşırı ısınmanın da yakından izlenmesi ayrıca önemlidir.

2. Ağrı

Postoperatif uygun analjezi sağlanması gastrointestinal cerrahi geçirmiş hastalarda özellikle ilk 12-24 saat içinde önemlidir. Epidural ya da spinaller (morfin), sabit hızda infüzyonlar (hidromorfin/lidokain, fentanil, ketamin/morfin/lidokain) ya da opioid veya diğer analjeziklerin tekrarlayan intravenöz uygulanması seçeneklerdir.

3. Gastroözefagal reflü ve/veya kusma

Reflü veya kusma için ameliyat boyunca ve takibinde dikkat edilmelidir (ve bazen oluşur fakat dikkat edilmez!) ve pankreatit, karaciğer ve bağırsak manipulasyonu ile ve ağrı ile ilişkili olabilir. Ameliyat öncesi intravenöz esomeprazole ve cisapride uygulaması cerrahi sırasında reflüyü önemli derecede azaltır ve gastrik içeriğin pH'ını arttırır. Anesteziden çıkarılmadan önce özefagus aspire edilmelidir. Regurjitasyon tespit edildiğinde, H2 blokörlerine başlanması önerilir ve 12 saat ağızdan gıda alımı durdurulur (NPO). Gİ kanama mevcut olmadığı sürece sukralfat önerilmez. Aspirasyon pnömonisinin takibi reflüsü olan hastalarda gereklidir. Kusma ve regurjitasyonu olan hastalarda anti-emetikler sürekli ya da aralıklı olarak kullanılır (örn. Metoklopramid, maropitant, ondansetron).

4. Renal hipoperfüzyon

Uzun veya büyük abdominal işlemler sırasında özellikle peritonda belirgin yangı varlığında, sıvı yetişmemesi çok yaygındır ve post operatif dönemde de elde edilmesi güçtür. Çoğu vakada renal perfüzyon üretral bir katater vasıtasıyla idrar üretiminin ölçülmesiyle değerlendirilebilir (> 2 ml/kg/saat). Daha kritik vakalarda bir sentral hat (ve bazen arterial hat) yerleştirilmeli, sentral venöz basınç ölçümleri vasküler volümde geridönüşüm sağlar. Eğer hastanın idrar üretimi, eski normal kardiyak ve renal değerlendirmeler karşısında düşük ise, kristalloid sıvılar bolus olarak uygulanabilir, genellikle 500 veya 1000 ml. Hetestarch gibi kolloidler vasküler alan içine hacim çeker. Kalıcı hipoperfüzyon frussemid veya presör (dobutamin, dopamine) ajan gerektirebilir. Bu ajanlar sadece yeterli vasküler hacim sağlandığında kullanılmalıdır. Sistemik kan basıncı, 4-6 saatten fazla süre, ortalama 60 mmHg'nın altında kaldığında kalıcı renal yetmezlik ile sonuçlanabilir.

5. Pankreatit

Cerrahi pankreatit, özellikle duodenal ve hepatik cerrahileri takiben, ameliyat sırasında pankreasın ellenmesi (kaçınmak gerekli), retraksiyonu nedeniyle oluşabilir. Semptomlar, cerrahiden birkaç gün sonra gelişen kusma ve kraniyal abdomende rahatsızlık veya ağrıdır. Pankreas enzimleri değerlendirilebilir fakat tanı için ultrasonografi esastır. Cerrahi pankreatit genellikle kendi kendini sınırlar ve intravenöz sıvı ve beslenme takviyeleriyle birkaç gün içinde geriler. Bazen de birden zayıf prognozlu, nekrotize bir pankreatit gelişir.

6. Vücut duvarının açılması-herniyasyon veya eviserasyon

Vücut duvarı sımsıkı kapatılmadığında ya da dikiş materyali uygun olmadığında, linea dikiş hattının bozulmasıyla,

omentum ve bazen de bağırsakların herniasyonu meydana gelir. Abdominal içeriğin eviserasyonu, kendi yarattığı travmalardan dolayı, hızlı klinik kötüleşme ile beraber oluşabilir. Ensizyonel fıtıklaşma, deri altında, yumuşak, fluktuan ve genellikle reddedilebilir bir şişlik (strangulasyon ve inkerserasyon olmadıkça) olarak klinik görünümüyle teşhis edilebilir. Eviserasyon çok açık ve acil bir durumdur. Acil re-operasyon ve rezeksiyon gereklidir, bunun yanısıra olası peritonit için de agresif bir idare gereklidir.

7. İntestinal dikiş hattının açılması ve peritonit

Abdominal cerrahi komplikasyonlarının en ciddi olanlarından biri, intestinal dikiş hattının bozulması, karın boşluğu içerisine içerik sızması ve ardından meydana gelen septik peritonittir. Gastrik açılma, zengin damarsal beslenmeden ve tipik çift-katlı kapatılmasından dolayı nadirdir. Çoğu açılma ameliyat sonrası 3-5 gün içinde meydana gelir. İlk olarak iyileşen post-operatif hasta çok halsiz ve iştahsız duruma gelir. Kalp hızı ve vücut ısısı yükselebilir, kusma, abdominal ağrı ve şişkinlik (her zaman değil) gelişir. Genç hayvanlar klinik olarak kötüye gidişlerini oldukça iyi maskeleyebilirler, bu yüzden ilişkili muayeneler ve laboratuvar değerleri gereklidir. Hematoloji değerleri WBC'de ve yüzde bantlarda artış ve plateletlerde bir azalış gösterir. Toksik değişiklikler sola kayma ile birlikte görülür. Kolonik açılmalar ile saatlar içinde belirgin bir kötüye gidiş meydana gelir. Teşhise abdominal radyografi ve abdominosentez dahil olmalıdır. Ultrasonografi, erken abdominal efüzyon varlığını tespit etmek için ve rehberliğinde sentez için uygun olabilir. Abdominosentez ile tanı konulamadığında, diyagnostik peritoneal lavaj gereklidir. Abdominal cerrahiyi takip eden 1 hafta içinde abdominal boşluk içinde, olgun nötrofiller ve birkaç bakteri ile de birlikte havanın bulunabileceği hatırlanmalıdır. Dejenere nötrofillerin ve intraselüler bakteriler, klinik kötüleşmenin olması durumunda re-operasyon için bir işarettir. Birden gelişen pankreatit, peritoneal boşluğa açılan apse ve generalize sepsis, diğer olası farklı özellik gösteren durumlardır.

İntestinal açılmanın tedavisi, sıvı, antibiyotikler ve kardiyovasküler fonksiyonun korunmasında gerekli ilave ilaçları içeren agresif bir tedaviyle birlikte derhal re-operasyondur. Hayvan şu anda yüksek risk kategorisine girer ve septik peritonit vardır. Orjinal abdominal ensizyon tekrar açılır, retraktörler yerleştirilir ve tüm abdominal içeriğin tam inspeksiyonu gereklidir. Peritoneal boşluk içinde serozal yüzeylerin görünümü, omentum ile sınırlanmış kontaminasyonun ne kadar etkileyici olduğuna ve anatomik yerleşimine bağlı değişken olabilir. Her tip intestinal açılma vakası rezeksiyon ve anastamoz gerektirir. Tek istisna belki rezeksiyon için Bilroth II prosedürü gerektiren proksimal duodenum için olabilir. Şu anda hasta yüksek riskli olduğu için serozal overlay gereklidir. Serosal overlay iki sağlıklı barsak parçasını dikiş hattı üzerine sabitler. Dikiş hattına omentumdan bir örtü sarılır, bu örtü birkaç teğel dikişiyle yerinde sabitlenirken, jejunal fistoların bükülmemesi için dikkatli olunmalıdır. Tüm bu teknikler dikiş hattını etkin biçimde kuvvetlendirir ve iyileşmeyi artırır ancak jejunal overlay daha üstün değerlendirilir. Bol bol lavaj ve aspirasyon, kültür, abdominal diren ve gastrik dekompresyon direni uygulanır ve mümkünse beslenme tüpü yerleştirilir. Yoğun post-operatif gözlem ve destek başlatılır-kardiyorespiratuvar destek, vasküler hacim sağlanması, renal perfüzyon sağlanması, uygun antibiyotikler, beslenme desteği. Genç hayvanlar, neden ortaya çıkarılır çıkarılmaz, bu travmayla oldukça iyi başa çıkabilirler ancak daha yaşlı ve kuvvetsiz hayvanlar yoğun bakıma ihtiyaç duyacaktırlar.

8. Kısa bağırsak sendromu

Kısa bağırsak sendromu ince barsağın % 75-80'inin uzaklaştırılmasıyla görülür. Sindirim bozukluğu (proksimal rezeksiyondan dolayı sindirim enzimlerinin üretiminin azalmasından dolayı), emilim bozukluğu (mukozal alanine azalması ve hızlı geçiş zamanı), aşırı bakteriyal üreme, safra tuzu ve yağ asitlerinin lumene doğru kaybı klinik olarak inatçı osmotik diyare, yağlı dışkı ve ağırlık kaybına yolaçar. Gastrik hipersekresyon marjinal ülserasyon ve diyarenin şiddetlenmesine neden olabilir.

Sendromun şiddeti aşağıdakilere bağlıdır:

- rezeksiyon miktarı
- rezeksiyon bölgesi
- eşlik eden hastalık
- kalan bağırsak durumu
- adaptasyon için tanınan süre miktarı ve
- iliyosekal valfin korunması

Adaptasyon için en az bir ay süre verilmelidir. Bu süre boyunca hidrasyon ve elektrolit durumu izlenmeli ve gerektiğinde intravenöz sıvılarla korunmalıdır. İlk hafta parenteral beslenme de ilk yardımcı olabilir. Vitamin, mineral ve enzim takviyeli yüksek sindirilebilir bir diyet sık, küçük miktarlarla başlatılabilir. Takviyeli yoksa glutaminli basit bir diyet de önerilebilir. Eğer yağlı dışkı mevcut ise düşük yağlı diyet verilebilir ancak düşük yağlı diyetler genellikle yenilebilir değildir ve düşük enerji yoğunluğuna sahiptir.

Gastrik hipersekresyon H2 antogonistler ile bir miktar azaltılabilir ve loperamid gibi antidiyarel ajanlar diyarenin kontrolüne yardımcı olabilir. Bakteriyel aşırı üreme antibiyotiklerle tedavi edilebilir.

9. Dikkatsizlikten kaynaklanan abdominal yabancı cisimler

Hakkında kabuslar yaşadığımız hatalardır ve garantimiz vardır. İnsan cerrahisinde, istemeden bırakılan cerrahi spançlar , uzayan, zor veya hemorajik prosedürler ile veya cerrahın acelesi ile ilişkilidir. Metal aletler hiç bulgu yaratmayabileceği gibi, nihayetinde yapışmalar

da meydana gelebilir, olumsuz tanımlanan bulgulara ve intestinal obstruksiyonlara yol açabilir. İğneler bazen yer değiştirdiklerinde ya da vizköz boşlukların perforasyonuyla bir probleme yolaçarlar. Geride çok daha yaygın unutulan ciddi bir obje de cerrahi spançlardır (gossypiboma)- bu yüzden abdomen içinde sadece büyük laparotomi spançları kullanılmalı! Vücudun spançı bir duvar ile ayırması için, yoğun bir granulomatöz yangısal reaksiyon oluşabilir. Bu Gİ sistemi, pankreası, üreterleri, böbrekleri içine alabilir ve ayrıca retroperitoneal bölgeden deriye doğru bir akıntı bölgesine yol açabilir. Reoperasyon gereklidir ve batıcı cisimlerin ve adezyonların (çoğunlukla rezeksiyonu gerektirir) uzaklaştırılması gerekir. Bu ameliyatlar için bol zaman ayırın-onlar bir kabus.

Daha az yaygın komplikasyonlar

Post-operatif ileus, küçük hayvanlarda insanların aksine klinik olarak çok sık karşılaşılmaz. Görüldüğünde genellikle belirgin hipovolemi veya gelişen peritonit ve pankreatit ile ilişkilidir. Bağırsakların kurutulması ve agresif ellenmesi gibi kötü uygulamaların da ayrıca payı vardır. Cerrahiyi takip eden günde hastaların beslenmesi ve bağırsak hareketi geçene kadar hastanede tutulması iyi bir fikirdir. Prokinetik bir ajan (örn. Metoklopromid), birkaç gün içinde çıkacak dışkı yoksa, diğer taraftan sağlıklı post-operatif hastalar için başlatılabilir.

Portal vena trombozu ameliyat sonrası kısa bir süre içinde hiperkoagulasyonu olan hastalarda oluşabilir (nadiren). Bu durum postoperatif dönemde hızlıca kötüye gitme, portal hipertansiyon bulguları- abdominal efüzyon, ağrı, hemorajik diyare ve kardiyovasküler kollaps ile açığa çıkarılabilir. Erken tanı konulduğunda plazminojen aktivator (tPA) ilerlemenin önlenmesine yardımcı olabilir. Reoperasyonda, her vakada olmasa da ilgili bağırsakta renk değişimi ve şişme belirlenebilir. Trombus elle palpe edilemese de portal basınçlar alınmalıdır. Trombusun tamamının veya bir parçasının uzaklaştırılması portal venatomi vasıtasıyla mümkün olabilir. Portal vena kateteri (dalak venası veya sol gastrik vena yolu ile) yerleştirilmesi, streptokinaz veya tPA gibi trombolitik ajanların pulse sprey yöntemi ile uygulanmasını sağlar.

Kalıcı yapışmalar küçük hayvanlarda intestinal cerrahi sonrası yapışmalar, özellikle intestinal cerrahi prosedürlerine uyulduğunda çok nadir oluşur. Küçük hayvanlar insanlar ve atlarla kıyaslandığında aktif bir fibrinolitik sisteme sahiptirler. Hayvanların küçük bir yüzdesinde gözükse de iç organların kuru fibröz bir kese ile çevrelendiği skleroze bir peritonit geliştirir. Bazı deneysel çalışmalar, tPA'nın yapışma oluşumunu azalttığını gösterse de, zayıf prognoz taşır.

Striktür karşıkarşıya gelmiş dikiş şekillerinde yaygın değildir. İnce bağırsaklarda ters dikiş şekilleri, striktür oluşumunu ve obstruksiyon bulgularını önleyebilir. Bu durum, re-operasyon, rezeksiyon ve anastamoz ile düzeltilmelidir.

Çeviri: Araş. Gör. Dr. Ebru Eravcı Yalın

Principles of Intestinal Surgery

Bryden J STANLEY
BVMS, MACVSc, MVetSc, Diplomate ACVS
Michigan State University, East Lansing, Michigan, USA

The best way to deal with complications is to avoid them. With gastrointestinal surgery, many potential post-operative crises can be avoided by adequately preparing your patient for surgery, adhering to basic intestinal surgery principles, and recognizing the high-risk patient beforehand.

1. Preparing your patient

When to operate? For lower or partial obstructions, surgery can usually be delayed for a few hours allowing time for fluid, acid-base and electrolyte corrections. Nevertheless, surgery should be performed within 12 hours of diagnosis. For complete gastric outflow obstruction, proximal intestinal obstruction, displacement, intestinal perforation, strangulation, or penetrating abdominal wounds, immediate surgical intervention is indicated and cardiovascular restorative therapy instituted simultaneously.

Fluid therapy Many patients requiring gastrointestinal surgery are dehydrated and often have acid-base and electrolyte disorders. Instigation of intravenous rehydration with a buffered saline solution is of paramount importance before surgery. Correction of acid-base and electrolyte imbalances are addressed if they are severe. The hypotension associated with anesthesia, as well as evaporation from the open abdomen and the anesthesia circuit will compound the fluid deficit, so aggressive fluid therapy is generally continued throughout surgery and into the post-operative period. As a rule, 10 ml/kg/hour of an appropriate crystalloid should be administered during surgery (unless cardiac failure or renal failure is evident). Oncotic support with colloids and/or blood products may be indicated in critical cases.

Fasting Fasting the patient before surgery is recommended - it will decrease the incidence of gastroesophageal reflux, decrease ingesta volume in the intestinal tract, and will also decrease bacterial numbers. A 12-hour fast is normal for adult patients, and a 6-hour fast for pediatric patients (measuring blood glucose before anesthesia). Of course, many intestinal surgery patients are vomiting and are effectively fasted upon presentation to the clinic.

Anesthesia and monitoring Most careful anesthetic protocols are suitable for small intestinal surgery. Some anesthetists will premedicate with atropine or glycopyrrolate to counter vagal effects of handling the bowel. If there is evidence of gas-filled loops of bowel, or free gas in the abdomen, then nitrous oxide should be avoided. Critical cases will require more intensive monitoring under anesthesia and into the post-operative period, such as urinary catheterization, triple lumen central line, and arterial line.

2. Intestinal surgery principles

Keeping patient warm Hypothermia is a huge concern with any open cavity surgery. Circulating water heating blankets should be routinely used, and other safe forms of warming (e.g., warm air huggers, warmed intravenous fluids) are warranted in smaller dogs and cats. It is desirable to keep core temperatures above 35 degrees Celsius.

Antibiotic prophylaxis / antibiotic therapy In most cases of abdominal surgery where a hollow organ is entered, prophylactic antibiotics are indicated. A first generation cephalosporin is commonly used for gastric and small intestinal surgery, administered as a slow intravenous bolus around induction. The dose is repeated every 2 hours until the end of surgery. If infection is present, this broad-spectrum therapy should be continued into the post-operative period, until the results of culture and sensitivity provide an effective choice of antibiotic. A second generation cephalosporin (such as cefoxitin) is preferred for the colon or rectal procedures. In cases of gross contamination, an exit culture may be warranted.

Instrumentation Appropriate instrumentation greatly facilitates surgery of the gastrointestinal tract:

- Self-retaining abdominal retractors (such as Balfours, Gossets, or Nelsons) are essential.
- Hand-held retractors to expose deeper structures (e.g., malleable, Faraboeufs, Army-Navy).
- Doyen non-crushing intestinal forceps are useful for occluding the lumen of the bowel without compromising perfusion of the bowel wall.
- Suction connected to continuous regulated suction is also a great asset in surgery. A Poole suction tip is preferred when draining abdominal fluid, while Yankeur and Frasier tips will facilitate finer procedures.
- Metzenbaum scissors and Babcock forceps, should routinely be included in the surgery pack.
- Fine, multitoothed forceps such as Debakey or Cooley are the least traumatic for handling bowel edges - avoid large toothed forceps.
- Intestinal stapling equipment, automatic ligating staplers are quick, fun and secure. Moderately expensive.
- Ceiling-mounted, double-lighting system is invaluable. Fully mobile articulated arms are preferred, or track mounted.

Assistance Surgical assistance is a great asset and

facilitates many gastrointestinal procedures. Having an assistant scrubbed-in will enable enhanced exposure due to accurate retraction, improved apposition of bowel ends, decreased contamination and shorter surgical times.

Sponges The use of large laparotomy sponges is highly recommended, rather than traditional small gauze squares. Moistening the sponges in sterile saline renders them less abrasive to the delicate tissues within the abdomen. If smaller sponges are used, they should have a radio-opaque stripe. Sponges should always be counted before opening the abdomen and the sponge count reconciled before closure of the abdomen.

Surgical technique Always handle bowel gently. Excessive handling and drying of the intestines can cause a vagal response and postoperative ileus; the serosa also becomes irritated and inflamed. Keep the abdominal contents moistened with warm, sterile saline at all times, as they have a tendency to dry out under the operating room lights. Hands are excellent for examining the intestines and occluding the bowel lumen. Correctly placed Doyen forceps can also be used to occlude lumen, if used carefully, watching where the tips of the forceps are. Electrocautery should not be used on the bowel wall – haemorrhage from transected or incised bowel will soon clot with gentle pressure from moistened gauze. Likewise, bleeding from vasa recti or arcuate vessels should be attenuated with fine ligatures of 5-0 monofilament suture, not electrocautery. When suturing bowel, use a simple interrupted or continuous suture pattern, quite snug. The tension on the suture line in an intestinal anastomosis should be minimal.

Assessment of intestinal viability A decision to resect bowel requires an accurate assessment of its viability. The standard subjective criteria for viable intestine are, colour, arterial pulsations, peristalsis and bleeding from a cut edge. The bowel should be moistened and warm when assessing these characteristics. These are not all completely accurate, but it is advisable to err in favor of resecting too much, rather than leaving non-viable bowel behind. Other tests of perfusion used clinically include intravenous fluorescein dye injection, Doppler ultrasonic flow probes and pulse oximetry. If viability is questionable, resection is the prudent choice. Around 75 - 80% of the small intestines can be resected before permanent short bowel syndrome is seen.

"Packing off" Following initial exploration of the abdomen, the affected area of bowel should be isolated and packed off from the remaining abdominal contents. Four (or more) large laparotomy sponges moistened with warmed sterile saline are placed around the affected area. These sponges act to protect the packed off abdomen from contamination in case of inadvertent leakage from an enterotomy or enterectomy site; they will also keep abdominal contents moistened and decrease heat loss. By using a double top layer of exclusion draping, the top sponge can be whisked away if spillage occurs, minimising further contamination.

Stay sutures Stay sutures are loops of suture material passed through the bowel wall, and held with forceps. They are atraumatic and can be used to provide traction and reposition the bowel as needed. Stay sutures are removed by snipping one end of the suture close to the bowel, so that drag through the tissues is minimized.

Suture material A monofilament, absorbable suture material with a consistent, known rate of absorption and minimal reactivity is suitable for use in the small intestine. Polydioxanone and polyglyconate are most commonly used. Non-absorbable monofilament sutures such as nylon, polypropylene and polybutester are also suitable choices. Braided sutures are not recommended – they harbour bacteria from the intestinal lumen and they also cause more trauma as they pass through the tissue. Chromic gut is not indicated due to its unpredictable rate of absorption, especially in the presence of inflammation. Gut will also incite a significant inflammatory response. A fine suture material is always indicated, usually 4-0 or 5-0, and occasionally 3-0 in size.

Suture patterns Single layer, direct apposition of the bowel is preferred for rapid healing, rather than an inverting, everting or two-layered suture pattern. This is true for small and large bowel, but stomach wall is usually sutured in two layers – a simple continuous full thickness layer, followed by an inverting layer in the serosa and muscularis. Gastrointestinal sutures need to be tied snugly. Accurate apposition is difficult to obtain, due to the tendency for the redundant mucosa to bulge outward from the lumen. Mucosal eversion can be minimized by trimming the mucosa before suturing, modifying the bite to a modified Gambee bite, and also using a simple continuous pattern.

Abdominal lavage and suction Copious quantities of warm, sterile saline followed by suctioning before closure is essential following GI surgery. Thorough abdominal lavage will reduce contaminating bacteria and debris, removes residual blood, warms the abdomen, moistens all organs and enables a final check of the cavity. Obviously, water-impermeable barrier draping should be consistently used as part of the draping protocol. The addition of antibiotics or antiseptics to the final lavage solution has no proven benefit, and can be irritating to serosal surfaces.

Checklists It has been well documented in human surgery that complications are decreased by adherence to checklists. Checklists should be mandatory in large, busy hospital settings, and are even useful in smaller clinics. Checklists will ensure that the correct patient is

in the Operating Room, the procedure is appropriate to that patient, informed consent has been granted by the owner, and costs have been discussed. They will also confirm that antibiotics have been given when indicated, what tissues are submitted for histopathology and other laboratory testing. The checklist should be read out before the procedure and following the procedure.

3. Recognizing the high-risk patient

Although complications of gastrointestinal surgery can occur in any patient, there are some patients at increased risk. Patients with pre-existing peritonitis, hypoproteinemia, uraemia, hyperadrenocorticism, immunosuppressed state, advanced liver disease, negative nitrogen balance, coagulopathies, septic, etc, may not heal as quickly or effectively, and carry a greater risk of dehiscence. These patients should be aggressively prepared for surgery and may require intensive post-operative care. Intestinal suture lines should be augmented with a serosal overlay or an omental wrap, thus bringing in blood supply, a source of macrophages and mesothelial cells to the sutured area. High-risk patients should be considered for feeding tube placement before leaving the abdomen. The abdominal wall closure needs to be secure and long lasting in these cases. An interrupted or continuous, carefully spaced linea closure with a monofilament (slowly absorbable or nonabsorbable) suture should be placed. Subcutaneous and skin layer should follow.

COMPLICATIONS OF INTESTINAL SURGERY

Although serious complications following gastrointestinal surgery are not common, they certainly occur, and it is a rare surgeon who can say they have never been faced some kind of major post-operative crisis following entering the bowel. One of the most important considerations in avoiding complications is recognizing patients with comorbidities and those that carry an increased risk of dehiscence. In these high-risk patients, delayed healing should be expected and heightened preparations taken. The following discussion covers some of the more common complications, both minor and major in nature. Although this list is not completely comprehensive, it will address the major players.

1. Hypothermia

Patients often become hypothermic during surgery, and core temperature should be monitored intra-operatively, especially in small animals, debilitated animals, and during long procedures. If the affected section of bowel can be exteriorized, the retractors can be removed and the abdomen packed off and this can slow down heat loss. Using warmed fluids for abdominal lavage is beneficial. Careful but aggressive warming in the post-operative period with use of water blankets, foil covers, warm air huggers , etc., will ensure timely re-warming. Close monitoring to avoid overheating is also critical.

2. Pain

Adequate post-operative analgesia is critical for patients undergoing gastrointestinal surgery, especially in the first 12 – 24 hours. Options include epidurals or spinals (morphine), constant rate infusions (hydromorphone/ lidocaine, fentanyl, ketamine/morphine/lidocaine), or repeat intravenous administration of opioid or other analgesics.

3. Gastroesophageal reflux and /or vomiting

Reflux or vomiting is can be noted (and sometimes present but not noted!) during or following gastrointestinal procedures, and may be related to pancreatitis, liver or bowel manipulation or pain. The pre-operative administration of intravenous esomeprazole and cisapride significantly reduces reflux during surgery and increases pH of gastric contents. Suctioning of the esophagus before recovery from anesthesia. If regurgitation is noted institution of an H2 blocker is recommended, along with NPO for 12 hours. Sucralfate is not indicated unless GI ulceration is present. Monitoring for aspiration pneumonia is also indicated in refluxing patients. In regurgitating and vomiting patients, an anti-emetic is indicated (e.g., metoclopramide , maropitant, ondansetron) either intermittently or as a constant rate infusion.

4. Renal hypoperfusion

It is very common to get behind on fluids during long or major abdominal procedures, and then fail to catch up in the post-operative period, especially if significant inflammation exists in the peritoneum. In most cases, renal perfusion can be gauged by measuring urine production through a urethral catheter (> 2 ml/ kg/hour). In more critical cases, a central line (and sometimes arterial line) should be placed and central venous pressure measurements will provide feedback on vascular volume. If a patient's urine production falls in the face of previously normal cardiac and renal evaluations, crystalloid fluids can be administrated as a bolus, usually as 500 or 1000 mls. Colloids such as hetastarch will also pull volume into the vascular space. Persistent hypoperfusion may require frusemide, or a pressor agent (dobutamine, dopamine). These agents should only be used when adequate vascular volume is assured. If systemic blood pressure stays below a mean of 60mmHg for more than 4 – 6 hours, permanent renal failure may ensue.

5. Pancreatitis

Surgical pancreatitis can occur from intraoperative retraction and handling of the pancreas (try to avoid this), especially following duodenal or hepatic surgery. Signs include cranial abdominal discomfort or pain, and vomiting, developing several days after surgery. Pancreatic enzymes may be elevated, but ultrasonography is usually typically used to confirm. Surgical pancreatitis is usually self-limiting and will resolve with several days on

intravenous fluids and nutritional support. Occasionally, a fulminating necrotizing pancreatitis will develop, with a poor prognosis.

6. Body wall dehiscence - herniation or evisceration

If the body wall has not been securely closed, or if the suture material was inadequate, breakdown of the linea suture line and herniation of omentum and sometimes intestines will occur. Evisceration of abdominal contents can follow, along with self-trauma and rapid clinical deterioration. Incisional herniation is usually diagnosed on clinical presentation of a soft fluctuant swelling under the skin (unless strangulation or incarceration have occurred), which is usually reducible. Evisceration is self-evident and is an emergency. Immediate re-operation and resection is indicated, as well as aggressive management for presumed peritonitis.

7. Intestinal suture line dehiscence and peritonitis

One of the most critical of all abdominal surgery complications is the breakdown of an intestinal suture line, leakage of contents into the peritoneal cavity, and ensuing septic peritonitis. Gastric dehiscence is uncommon, due to the rich vascular supply and the typical two-layer closure. Most dehiscences will occur within 3 – 5 days of surgery. An initially improved post-operative patient will become lethargic, and inappetant. Heart rate and temperature may rise, and vomiting, abdominal pain and distention can (but will not always) develop. Younger animals can mask their clinical deterioration quite well, so close examination and lab values are indicated. Haematology values tend to show an increase in the WBC and percent bands, and decrease in platelets. Toxic changes will be seen associated with the left shift. With colonic dehiscence, marked deterioration will occur within hours. Diagnostics should include abdominal radiography, and abdominocentesis. Ultrasonography can be useful to determine presence of early abdominal effusion, and is useful to guide centesis. If abdominocentesis is not diagnostic, diagnostic peritoneal lavage is indicated. Remember that air can be present in the abdominal cavity for up to a week following abdominal surgery, as well as mature neutrophils and a few bacteria. The appearance of degenerate neutrophils and intracellular bacteria in the face of clinical deterioration are an indication to re-operate. Other possible differentials include fulminating pancreatitis, abscess draining into the peritoneal cavity, and generalized sepsis.

Treatment of intestinal dehiscence is immediate re-operation, with aggressive supportive therapy, including fluids, antibiotics, and any further drugs to maintain cardiovascular function. The animal now enters a high-risk category and has septic peritonitis. The original abdominal incision is re-opened, retractors placed, and thorough inspection of all abdominal contents is warranted. The appearance of the serosal surfaces within the peritoneal cavity can be variable, depending on how effectively the contamination has been localized by the omentum and anatomical location. Cases of any type of intestinal dehiscence require resection and anastomosis. The only exception might be in the proximal duodenum, where to resect would require a Bilroth II procedure. A serosal overlay is indicated, as the patient is now high-risk. A serosal overlay pexies two sections of healthy bowel over the suture line, carefully avoiding kinking of the jejunal festoons. An omental wrap covers the suture line with a 'wrap' of omentum, held in place with several tacking sutures. Both these techniques effectively reinforce the suture line and augment healing, but the jejunal overlay is considered superior. Copious, copious, lavage and suction, exit culture, placement of abdominal drains and placement of gastric decompression drains are performed, and possibly feeding tube placement. Intensive post-operative monitoring and support is instituted – cardiorespiratory support, vascular volume maintenance, maintenance of renal perfusion, appropriate antibiotics, nutritional support. Younger animals can cope with this insult quite well once the inciting cause has been addressed, but older or debilitated animals will require intensive nursing .

8. Short bowel syndrome

Short bowel syndrome is seen with the removal of 75 - 80% of the small intestinal tract. Maldigestion (due to decreased digestive enzyme production from proximal resections), malabsorption (due to decreased mucosal area and rapid transit time), bacterial overgrowth, bile salt and fatty acid loss into lumen will result in a clinically intractable osmotic diarrhoea, steatorrhoea and weight loss. Gastric hypersecretion can result in marginal ulceration and exacerbate the diarrhea.

The severity of the syndrome depends on:

- the amount resected,
- location of the resection,
- concurrent disease,
- the condition of the remaining bowel,
- the amount of time allowed for adaptation, and
- preservation of the ileocolic valve.

At least a month should be allowed for adaptation. During this time, hydration and electrolyte status should be monitored and intravenous fluids maintained as necessary. Parenteral nutrition may also be useful in the first week. Frequent, small offerings of a highly digestible diet with vitamin, mineral and enzyme supplements should be instituted. An elemental diet is preferred, with glutamine, if not already supplemented. If steatorrhoea is present, a low-fat diet can be given, but diets low in fat are not usually that palatable and have a low energy density.

Gastric hypersecretion can be somewhat reduced with H2 antagonists, and antidiarrhoeal agents such as loperamide may help control the diarrhea. Bacterial overgrowth can be treated with antibiotics.

9. Inadvertent abdominal foreign body

These are the mistakes we have nightmares about, and why we have insurance. In human surgery, accidental surgical sponge retention is associated with prolonged, difficult or haemorrhagic procedures, or when the surgeon is rushed. Although metal instruments may not cause any signs, adhesions can eventually develop, causing some poorly defined signs, or intestinal obstruction. Needles sometimes cause a problem if migration and perforation of a hollow viscous occurs. By far the most common and serious object to accidentally leave behind is a surgical sponge (gossypiboma) - so use only large laparotomy sponges in the abdomen! An intense granulomatous inflammatory reaction can occur as the body tries to wall off the sponge. This can involve the GI tract, pancreas, ureters, kidneys, and also cause a draining tract through the retroperitoneal space to the skin (often the flank area). Reoperation is indicated and removal of the offending object and the adhesions (usually involving resections) are indicated. Leave plenty of time for these surgeries - they are a nightmare.

Less common complications…

Post-operative ileus is not often clinically encountered in small animals, unlike humans. When seen, it is usually associated with marked hypovolemia or developing peritonitis or pancreatitis. Poor technique such as drying of the intestines and aggressive handling will also contribute. It is a good idea to feed patients the day following surgery and keep them hospitalized until a bowel motion is passed. A prokinetic agent (e.g., metoclopramide) can be instituted if no feces are forthcoming in a few days, in an otherwise healthy post-operative patient.

Portal vein thrombosis can (rarely) be seen soon after surgery in hypercoagulable patients. This is manifested as rapid deterioration in the post-operative period, and signs of portal hypertension - abdominal effusion, pain, hemorrhagic diarrhea and cardiovascular collapse. If recognized early enough tissue plasminogen activator (tPA) may help prevent progression. Upon re-operation, marked bowel discoloration and distension may be evident, but not in all cases. Portal pressures should be taken, even if a thrombus cannot be palpated. Removal of part or all of the thrombus may be possible through a portal venotomy. Insertion of a portal vein catheter (via splenic or left gastric vein) to allow pulsing sprays of thrombolytic agents such as streptokinase or tPA may prove useful.

Permanent adhesions following gastrointestinal surgery are quite uncommon in small animals, especially if the principles of intestinal surgery are followed. Small animals have an active fibrinolytic system compared to humans and horses. There appears to be a small percentage of animals, however, that develop a sclerosing peritonitis, in which a fibrous dry sac encapsulates the viscera. This carries a poor prognosis, although some experimental studies with tPA have shown a decrease in adhesion formation.

Strictures are not common with appositional suture patterns. Inverting suture patterns in small bowel can lead to stricture formation and signs of obstruction. This is corrected by re-operation, resection and anastomosis.

Nörolojik Muayenede Altın Kurallar ; Sadece Bakarak ve Dokunarak Yapabileceğiniz 50 Nörolojik Tanı

Ateş BARUT
DVM, Ankara

Nörolojik muayenenin amacı nörolojik fonksiyon bozukluğunun saptanması ve nöroanatomik lokalizasyonun yapılmasıdır. Bu amaçla yapılan nörolojik muayene asla muayene masasında başlamaz ve ilk aşama her zaman eksiksiz alınan bir anamnezi takip eden gözlem ve kayıtlama olmalıdır. Gözlem, dokunma ve maniplasyon birçok nörolojik problemin tanımlanması ve lokalizasyonu için yeterlidir.

Gözlem sırasında öncelikle mental sorunlar ve bilinç değerlendirilir. Hastalar tettikte / **alert**, alık(**dull)** ,demansda ya da **depresif** olarak sınıflandırılabilir. Ayrıca ilüzyonlar, halüsünasyonlar**, serebral eksitasyon** ve **huzursuzluk** gibi sorunlar da gözlenebilir.

Daha sonra hastanın mental durumu değerlendirilir. Anormal hayvanlar sessiz ve çevresel uyarımlara cevap vermekde isteksizdir. Verdikleri cevaplar da normal değildir. **Stupor** durumunda hasta çevresel uyarımlara tepkisizdir ancak ağrı uyarımlarına cevap pozitifdir. **Komatöz** hayvanlar ise hem çevresel uyarılara hem de ağrı uyarımlarına tepki vermez**. Head pressing** hastanın başının üst kısmını ve burnunu bir duvara ya da sabit bir objeye dayayarak ayakta durmasıdır.

Episodik ya da kısa süreli bilinç kayıpları ; **narkolepsi**, **sinkop**, **nöbet** olarak sıralanabilir. Narkolepsi özellikle yemek yeme gibi uyarımlarla tetiklenen derin gündüz uykularını tanımlar. **Kataplexi**; akut muskuler hipotonidir. Sinkop ise kısa süreli episodik bilinç kaybı olarak tanımlanabilir ve genellikle geçici serebral hipoksi ya da anoksi sonrası olur. Çoğu zaman bradiaritmi gibi kardiopulmoner sorunlara bağlı oluşur

Agresyon, **vokalizasyon**, **anormal seksüel aktivite** gibi davranış değişimleri de nörolojik hastalıkların habercisi olabilir. Özellikle yemek sonrası artan anormal davranışlar **hepatik ensefalopati** gibi metabolik hastalıkları düşündürür

Duruş ve yürüyüş bozukluklarının gözlemlenmesinde en önemli başlık ataksidir. **Ataksi**, topallık ve zayıflık ayırt edilmelidir. İnkoordinasyon ya da eksen kaybı olarak tanımlanabilecek ataksi sensorik bir disfonksiyondur ve sadece hayvan hareket ettiğinde görülür. 3 tip ataksi vardır; vestibuler, proprioseptif ve serebellar.

Proprioseptif ya da spinal ataksi, en sık görülen ataksi tipidir. Genellikle spinal kord lezyonlarına bağlıdır ve baş tamamen normaldir. Beyin sapı ve thalamokortikal lezyonlarda da şekillenebilir ama nadirdir. Hastada prorioseptif bozukluklar görülür. Neuropatik hastalıklar (örneğin lumbosacral stenoz ya da myopatik hastalıklar) ataksi yapmaz. Genellikle parezi ve anormal gövde pozisyonu görülür. **Vestibuler atakside** %98 "**Head tilt"** gözlenir. Periferal ve sentral olmak üzere 2 tipdir. Periferal vestibuler sistem kulakla ilgilidir ve proprioseptif bozukluk olmaz. Sentral vestibuler sistem ise beyin ve serebellum ile ilgilidir. **Nistagmus** gözlenir ve nistagmus genellikle head tilt'in tersine doğrudur. Akut vestibuler ataksi semptomları ; nistagmus, daire çizme, head tilt iken kronik vestibuler ataksi semptomları head tilt ve pozisyonel nistagmus olarak sıralanabilir.**Serebellar atakside** zayıflık olmadan inkoordinasyon olur ve normal proprioseptif pozisyonlandırma tipiktir. Serebellum tüm hareketlerin koordinasyonundan sorumludur ve hasta mesafeyi ölçemez. **Dismetri** ve genellikle **hipermetri** vardır. **Baş tremoru** , geniş basışlı duruş ve spastisite belirginir. Özet olarak serebellar ataksinin spinal ataksiden farkları; sadece başın etkilenmesi , parezi olmaması ve kas gerginliği korunmasıdır. Proprioseptif bozukluk olmaz. Baş sadece vestibuler ve serebellar atakside etkilenir. Baş tremoru serebellar ve head tilt vestibuler ataksi gösterir.

Önemli anormal baş pozisyonları "head tilt", "head turn" ve "hemi neglet" olarak sıralanabilir. **Head tilt,** başın anormal pozisyonunu tanımlar ve bir kulağın diğerinden daha ventralde olmasıyla karakterizedir. Head tilt genellikle vestibuler ve serebellar sistem sorunlarıyla ilgilidir ve periferal vestibüler sistem etkileniyorsa mutlaka lezyon tarafına doğru olur. Beyin sapı ve serebellum arasındaki kaudal serebellar pedünkülü ya da serebellumun flocconodular lobunu etkileyen lezyonlarda head tilt lezyonun ters tarafına doğru olur. **Head turn** de ise burun yere paraleldir ve fossa paralumbar bölgeye ya da vücudun arka kısmına döner ki genellikle supratentorial lezyonlarda oluşur. Head turn ve daire çizme (circling) hemen her zaman lezyon tarafına doğru olur. **Hemi-neglet** de ise hasta dünyanın bir yarısını algılar ve mama kabının sadece tek bir tarafındaki mamayı yemesiyle karakterizedir.

Anormal arka bacak durşuları da mutlaka değerlendirilmelidir. **Geniş basışlı duruşda**, bacakların normalden daha laterale açılarak durulması ya da yürünmesi görülür ve genellikle prorioseptif anormallikler de oluşur. Vestibuler sistem, serebellum ve spinal kord problemlerinde geniş basış duruş görülür çünkü bu duruş aslında hayvanın düşmemek için gösterdiği bir çabadır. **Dar basışda** ise bacakları birbirine çok yakın duran hastalar ise kas gerginliği ile ilgili sorunlar yaşar ve bu tablo genellikle periferal sinirler, nöromusküler birleşme noktaları ve kasların kendilerine ait bozukluklarda görülür. **Spastisite**, bacak kas tonusunun artmasıdır.Opustotonus ise boynun ekstensiyonu ile başın sırta doğru dönmesini tanımlar. Özellikle lateral yatış pozisyonunda spastisite ve opustotonus; deserebre rijidite ve" **schiff sherrington sendrom**" da görülür. **Deserebre rijidite** opustotonus ve tüm bacakların ekstensiyonu ile karakterizedir. Hasta genellikle stupor ya da koma durumundadır. Mesensefalon ve midbrain lezyonlarına bağlı gelişir. Tam bilinç kaybı vardır. **Deserebeller riijidite** durumunda ise **opustotonus** vardır ve ön bacaklarda ekstensiyon ile arka bacakların vücudun altına doğru fleksiyonu olarak

tanımlanır. Serebellumun ventralinde bir lezyon varsa 4 bacakta da ekstensör rijidite olur. Bilinç kaybı olmaz. Schiff scherington postürü ise hasta sadece lateral yatış pozisyondayken görülen ekstremitelerde ekstensiyon halidir. **Tetanoz**, bacakların ve diğer kasların esktensör rijiditesidir ve hayvan ayaktayken " testere sehpası" görünümü tipiktir. Yüz kaslarındaki kontraksiyonlar anormal bir yüz ifadesi yaratır ki "risus sardonicus" adı verilir. Kulaklar arkaya doğru kasılır. 3.göz kapağı prolapsı ve miotic pupiller görülür. Nadiren de olsa tek bir bacağın kasılmasına neden olan lokalize tetanoz da rapor edilmiştir.

Episodik kas kontraksiyonları; **myotoni**, refleks myoklonus, hipoglisemi, elektrolit dengesizlikler ve scotty cramp olarak sıralanabilir.

Bazı durumlarda bir ya da iki arka ayak birden kronik rijid ekstensiyonda tutulur ve **kronik AMN hastalığı** ve kas atrofisi ile fibrozis görülür. Bu postür genellikle neosporiosis ve toxoplazmosis enfeksiyonlarona bağlıdır. **Spastisite** dinlenme anında ya da ayakta dururken dahi görülebilir ve **YMN hastalığına** bağlıdır.

Anormal vücut duruşu ve gövde postürü de nörolojik olarak mutlaka değerlendirilmelidir. **Skolyoz**, columna vertebralisin lateral devisyonudur ki vertebra, kaburga, kas ya da ligamentlerin hasarına bağlı olarak oluşabilir. Paraspinal kasların denervasyonuna bağlı olarak oluşan asimetrik lateral kas gerginliği vertebral deviasyona yol açar. Köpeklerde skolyoz genellikle **syringomyeli** gibi intramedüller spinal kord lezyonlarına bağlı oluşur. Spinal kord LMN hücrelerinin ilgili hasarı ve paraspinal kas innervasyonunda oluşan hasar anormal paraspinal kas fonksiyonuna yol açar. **Kifoz**, ağrıya ya da vertebra, ligament, kosta, paraspinal kaslar, spinal ve periferal sinirlerdeki anormalliklere bağlı olarak gelişir. Genellikle kifotik duruş servikal, torako- lumbal spinal kord ya da abdominal ağrıya bağlı ağrıya sekonder olarak gelişir. **Lordoz**, omurganın ventral deviasyonudur ve küçük hayvanlarda çok nadir görülür. Paraspinal kasların zayıflığına bağlı olarak oluşur ve daha çok torakal vertebralarda görülür. Lordozda sekonder olarak baş ve boyun da ekstensiyonda tutulabilir. **Boyunun ventral fleksiyonu**, daha çok kedilerde ve immatür köpeklerde görülen önemli bir nörolojik fonksiyon bozukluığu yansımasıdır.

Bir diğer önemli nörolojik sorun ise anormal spontan ve istemsiz hareketlerdir. Sinir sistemi disfonksiyonuna bağlı anormal hareketler sinir sistemin kas fonksiyonlarına etkisine bağlıdır ve istemli ya da istemsiz olabilir. İstemsiz kas hareketleri tanımlanırken kullanılan tik, seyirme, titreme, ürperme ve fasikülasyon gibi terimler epizodik ve düzensiz kas hareketlerini anlatır. Bazı hareketler **hiperkinetik, diskinetik** ya da **myokinetik** sınıflandırılabilir. Diskinezi, istemli hareketlerin gücünün azalması olarak tanımlanabilir. **Tremo**r, karşılıklı innerve edilen antagonist kasların alternatif ve senkronize kasılmalarıyla oluşan ritmik, sarkaç hareketi benzeri ve istemsiz kas hareketleridir. Zıt fonksiyonlara sahip kasların kontraksiyonu tremorlara bifazik bir karakter kazandırır ki bu bifazik karakter tremoru diğer kas hareketlerinden ayırır. Gerçek tremorlar ayıkken olur ve uykuyla kaybolur. Tremorlar tek bir vücut kısmında da olabileceği gibi generealize karakterde de olabilir. Lokalize tremorlar başta ya da arka bacaklarda şekillenir. Hareket başlatıldıktan sonra kontrollü hareket serebellum kontrolündedir. Serebellar hastalıklarda görülen tremorlar özellikle hayvan bir hedefe yönelik bir hareket yaptığında belirginleşir ve **kasıtlı tremor** olarak adlandırılır. Örneğin, bu tip tremorlar özellikle hayvan yemek yemek ya da su içmek içmek için başını eğdiğinde belirginleşir. Kasıtlı tremor başı ya da tüm vücudu kapsayabilir ve ataksi ya da hipermetri gibi diğer serebellar fonksiyon bozukluğu semptomlarıyla birlikte seyredebilir.

Genel kanı olarak normal fonksiyonları bozan tüm tremorlar patolojik olarak kabul edilmelidir. İngiliz bulldog ve doberman ırkı köpeklerde **episodic head tremor sendrom** sıklıkla görülür.

Myoklonus , kas ya da kasların ritmik bir şekilde tekrarlayarak oluşan şok benzeri kontraksiyonudur. Kalp atımları sırasında oluşan depolarizasyon ve kontraksiyon sırasında oluşur. Myoklonus, genellikle ön bacaklarda oluşur ancak arka bacaklarda ve dil dahil yüz kaslarında da görülür. Köpeklerde myoklonus, genellikle distemper enfeksiyonlarında lokal motor nöronların depolarizasyonu sonrası görülür. Kurşun toksikasyonu ve diğer yangısel sinir sistemi hastalıklarında da görülür. **Refleks myoklonus**, özellikle labradorlarda görülen epizodik ve stimulasyonla oluşan kongenital bir ekstensor rijiditedir. Etkilenen hayvanlar heyecanlandıklarında ya da uyarıldıklarında genellikle stiff hal alır. Nadiren de olsa dalmaçyalılar gibi ırklarda etkilenebilir. **Dans eden doberman sendromu,** hayvan ayakta dururken oluşan anormal arka bacak fleksiyonu ile kendini gösterir ve arka bacakların periferal nöropati ya da miyopatisinden kaynaklandığı düşünülür.

Myotoni, kedilerde ya da chow chow'larda oluşan bir kongenital problemdir. Myotinide uzayan kas kontraksiyonları, istemli ya da uyarımla oluşabilirken, istemsiz de şekillenebilir. **Scotty kramp,** özellikle egzersiz ve heyecanlanma ile tetiklenen muskuler hipertonus durumudur. Hayvanlar sert ve tutuk görünümdedir. Bazı hayvanlar özellikle king charles cavalier'ler yana düşer lateral yatış pozisyonunda sabit kalır ve **king charles cavalier'lerin episodic collapsı** olarak adlandırılır.

Nöbetler de nörolojik hastalıkların önemli bulgularındadır. Bir nöbet ani gelişen, spontan oluşan ve tekrarlayan paroksimal , transitory beyin fonksiyon bozukluğudur ve hayvanlarda tonik klonik kasılma tarzı generalize nöbetler daha sık gözlenir. Metabolik sebepli nöbetler genellikle kalıcı nörolojik bozukluklara yol açmaz ve simetriktir.

Tuhaf davranışlar, limbik sistem parçaları tarafından gerçekleştirilen bir çeşit nöbet yansıması olarak kabul edilebilirler ve bu durum **limbik nöbet** ya da **temporal lob epilepsi** olarak isimlendirilir. **Sinek yakalama hareketi** bu tür davranışların örneklerinden kabul edilir.

Bazen kusma gibi bazı durumlar bile nöbet aktivitesinden kaynaklanabilir. Deri ya da meme emme ya da kuyruk ısırma bile ispatlanamasa da fokal nöbet aktivitesinden kaynaklanabilir.

Irk yatkınlıkları da nörolojik açıdan mutlaka değerlendirilmelidir. Nöbet aktivitesi gösteren genç bir köpek eğer bir pug ise idiopatik epilepsiden önce **Pug dog ensefalit** düşünülmelidir. Sebebi belirlenemeyen kulak ve üst gövde kaşıntıları, yüz sürme, kuyruk kovalama ve sinek yakalama gini spesifik olmayan semptomlar gösteren bir köpek eğer bir king charles cavalier ise **chiari-benzeri malformasyon ve syringomyeli** en olası tanıdır.

Yürüyüş kabaca düzenli olarak tekrarlanan bacak hareketlerini tanımlar. Tüm kas, kemik, eklem ve bağlantılı dokuların hareketleri sinir sistemi tarafından kontrol edilir. Bunların herhangi birinde oluşabilecek her sorun yürüyüş bozukluğuna neden olur. Normal bir yürüyüş ekstensör ve fleksör kasların hareketleriyle oluşan adım atma refleksi ile oluşur. İstemli hareket için birçok sinir sistemi yolunu içeren karmaşık bir mekanizmanın çalışması gerekir. Örnek olarak, vestibulospinal ve reticulospinal yollar ekstensör kasları yönetir ve bu da yerçekimine karşı gerekli kas tonusunu sağlar. Kortikospinal ve rubrospinal yollar, fleksör kasları kontrol eder ve bunlar da yürüyüşün çekim ya da uçuş aşaması için önemlidir. Hareket için gerekli yukarı motor nöronların beyin sapında olması gerekir ancak kesin anatomik duruş ve yürüyüş merkezi tam olarak bilinmemektedir. Supratentorial yani önbeyin yapıları istemli hareket özellikle intricate hareketler için önemlidir. Beyincik, koordine hareketleri sağlar. Duruş ve yürüyüş değerlendirilmesi yapılırken köpeğin ırkı mutlaka göz önünde tutulmalıdır. Bazı duruş ve yürüyüş bozuklukları nörolojik hastalıklara spesifikken bazıları ortopedik ve iskelet kas sistemi bozukluklarını gösterir.

Sinir sistemi hastalıkları için karakteristik duruş ve yürüyüş bozuklukları dismetri, ataksi, spastisite, parezi ve paralizi olarak sıralanabilir. **Dismetri,** musküler aktivite sırasında mesafe ayarının yapılmasının engellenmesidir. Dismetri hem hipo hem de hipermetriyi içerir. Hipermetride fleksiyon derecesini sınırlandırılmasıyla istemli kassel hareket hedeflenenin mesafeyi aşar. Hipometrideyse istemli hareket hedeflenenden kısa kalır. Hipermetri hipometriden daha sık gözlenir ve her iki bozukluk da serebellum ve serebellar yollardaki lezyonlara bağlı olarak oluşur. Hipermetride normalde yürüyüşün fleksiyon fazını sınırlandıran serebellar uyarı olmayacağından abartılı hareket oluşur. **Spastisite,** artan kas tonusunu tanımlar. Bu bacakların gergin görünmesine, normal fleksiyon hareketlerini yapamamasına ve adım atma sırasında ayağı kaldırırken bacağın gergin kalmasına neden olur. Buna genellikle "yüzme" denir. Spastisite genellikle YMN lezyonlarına bağlıdır. **Parezi** yunanca rahatlama anlamına gelen ve motor fonksiyonlarda zayıflamayı tanımlayan bir terimdir. Parezide tam paraliz yoktur yani bir miktar istemli haraket korunur. **Paralizi** nörolojik ya da musküler bir bozukluğa bağlı olarak şekillenen tam motor fonksiyon kaybıdır. Proprioseptif pozisyonlandırma bozukluklarını da kapsar. Parezinin değişik dereceleri vardır. Bazı hastalar yürüyüş yeteneğini korur, bazıları bacaklarına yük veremez. Yürüyüş sırasında parezi kendisini değişik şekillerde gösterir. Bu özellikle hasta ayağının üst kısmını yere sürttüğünde belirgin hale gelir. Paretik hayvanlar düzensiz adım aralıklarına sahiptir.

Supratentorial hastalıklar yürüyüşde dramatik değişimler yapmaz. Parezi kırmızı nükleusun kaudalinde kalan orta beyin bölgesindeki lezyonlardan kaynaklanır. Yürüyüşdeki etkilenmenin şiddetilezyon merkezi sinir sisteminde kaudale doğru yayıldıkça artar. Örneğin supratentorial lezyonlarda belirgin hemiparezi gözlenirken yürüyüş relatif olarak normaldir. Brain sapı ve spinal kord lezyonlarında oluşan parezi belirgin yürüyüş bozukluğu yaratır. Unilateral supratentorialda lezyon tarafına doğru büyük daireler çizme çok görülür. Bazen özellikle ön bacaklarda gergin, yüzme ve abartılı yüksekte adım atan bacakla karakterize spastisite görülür.

Beyin sapı ve servikal spinal kord lezyonları yürüyüşte çok daha dramatik etkilenmeler yaratır ve genellikle ayakta durma ve yürüyüş üretme güçleşir. Eğer lezyon unilateralse ipsilateral hemiparezi oluşur. Eğer yollar bilateral etkilenirse tetraparezi şekillenir. Spinal refleksler yukarı motor nöron semptomlarını gösterir.

Daire çizme yani circling, daireler çizerek gerçekleştirilen propulsif bir harekettir. Bu supratentorial ya da vestibuler bölgeleri kapsayan hastalıklarda gerçekleşir. Unilateral supratentorial ya da vestibuler lezyonların varlığında hasta genellikle lezyon tarafına döner ama bu bir kural değildir. Supratentorial hastalıklara sahip hayvanlar daire çizilen tarafın tersindeki bacakla overstep hareketi göstermeye eğilimlidirler. Pati kraniale fırlatılır gibi hareket eder. Hastalar tüm ilgilerini propulsif olarak kaudale yönlendirir ve daireler çizer. Kısalmış adım uzunluğuyla karakterize katı yürüyüş genellikle **periferal nöromusküler aparat hastalıklarında** (LMN hücre gövdesi, sinir kökleri, periferal sinirler, nöromusküler birleşme noktaları ve kas), iskelet-kas hastalıklarında, metabolik zayıflıkta ve bacakta yetersiz perfüzyon durumunda görülür. Nöromusküler hastalıklara sahip köpeklerde özellikle kas zayıflığına bağlı katı ve tutuk bir yürüyüş vardır. Bu anormallikler episodik olabilir ya da **myasthenia gravisde** olduğu gibi egzersizle kötüleşebilir. Benzer bir görünüş primer ortopedik hastalıklarda da ağrıya bağlı olarak şekillenir.

Tavşan yürüyüşü bilateral kalça displazisi hastalarında çok sık görülür ancak **spinal dysraphism** ve **myelodysplasia** gibi nörolojik hastalıklarda da gözlenir. Kardiyovasküler ya da lokal vasküler problemlere bağlı **düşük perfüzyon ve dolaşım** , bacağın oksijenizasyonuna engel olur ve anaerobik metabolizma artar ve kas zayıflığı gelişir. Sistemik metabolik hastalıklarda kas metabolizmasında oluşan bozukluklar kas zayıflığı yapar.

Adım uzunluğunun değerlendirilmesi nörolojik muayenenin çok önemli bir parçasıdır. YMN neurolojik hastalığına sahip hayvanlarda normal ya da uzamış

adımlar görülürken ortopedik ya da nöromuskuler hastalıklarda kısa adımlar görülür. YMN hastalıklarında inkoordinasyon görülür ve proprioseptif bozukluk yüzünden hasta yere basış gücünü ayarlayamaz. Nörolojik problemlerde hastaların adım uzunlukları düzensizdir ancak ortopedik bozukluklarda düzenli bir anormallik vardır.

Proprioseptif pozisyonlandırmanın test edilmesi için ayakta duran bir hayvanın patisi ters pozisyonda yere temas ettirilir. Supratentorial yapılardan bir motor cevap başlatılır ve oluşan impuls beyin sapından, omurilik, efferent (motor) periferal sinir and nöromusküler birleşme noktasına doğru iletilir ve pati düzeltecek kas çalışması sağlanır. Normal bir hayvan 1 saniyeden kısa bir sürede patisini düzeltir ve eğer hastanın nörolojik ya da musküler bir hastalığı olduğunda bu cevap gecikir ya da olmaz. Bilateral bilinçli proprioseptif pozisyonlandırma kaybı papaparezi olarak tanımlanırken eğer motor fonksiyon tamamen kaybolmuşsa bu durum parapleji olarak adlandırılır.

Sinir sisteminde 2 tip yol vardır; assendens sensorik yollar ve dessendens motor yollar. Assendens sensorik yollar sensörik bilgiler peripheral sinir sisteminden sensörik aksonlar tarafından elde edilir. Dessendens motor yollar içinde motor fonksiyonların iletiminden sorumlu iki sistem vardır ki bunlar **yukarı motor nöron (YMN) ve aşağı motor nöron (AMN)** sistemleri olarak adlandırılır. AMN refleks arkının efektör nöronudur. Spinal kordun ventral gri materyalinden köken alan ventral boynuz hücrelerinden köken alır. Aksonlar spinal kordu ventral köklerden terk eder ve brachial ve lumbosacral pleksuslardan geçerek bacakların peripheral sinir trunklarını oluşturur.

YMN semptomları; parezi ya da paralizi, artan ekstensor tonus(spasite ya da hipertonus), normal ya da artan spinal refleksler(hiperrefleksi) ve yavaş gelişen kas atrofisi ile karakterizdir. AMN semptomları ise ekstensor tonus kaybı (flasite ya da hipotonus), spinal reflex kaybı ve hızlı kas atrofisi olarak sıralanabilir. AMN sinir sistemin sonudur ve spinal kord genişlemelerinde, sinir köklerinde, spinal sinirlerde, peripheral sinirlerde ve nöromusküler birleşme yerlerinde lezyon varsa AMN semptomları oluşur.

Klinik olarak spinal kord 4 bölüme ayrılır: Servikal (C1-5), servikotorasik (C6-T2) , torakolumbal (T3-L3) ve lumbosakral (L4-S3). Ancak bu segmentler denk geldikleri vertebralarla aynı seviyede değildir.

Örneğin lumbal spinal kord (L4-S3) köpeklerde L4-L5, kedilerde L5-L6 seviyesindedir. Nörolojik lezyonlar spinal kord segmentlerini yansıtır ancak vertebra ve spinal kord segmentleri arasındaki ilişkinin iyi bilinmesi gerekir.

Spinal kord servikal (C6-T2) ve lumbar (L4-S3) "intumescens" bölgelerinde daha geniştir ve buralardan ön ve arka bacakların LMN ları çıkar. Spinal kord merkezi gri materyal ve çevresel beyaz materyalden oluşur . 8 servikal segment vardır ancak 7 servikal vertebra bulunur.

L6-L7-S1 vertebraları seviyesinde spinal kord olmadığı için bu bölgede arka bacaklar, perineal bölge, anal sfinkter ve kuyruk innervasyonunu sağlayan sinir kökleri vardır ki bu yüzden bu bölge lezyonlarında AMN semptomları oluşur, ataksi görülmez ve bölgesel ağrı vardır. 4 bacağın etkilenmesi C1-C5 ya da C6-T2 lezyonunu gösterir ve ön bacaklarda YMN semptomları varsa C1-C5, ön bacaklarda AMN semptomları varsa C6-T2 lezyonu vardır.

Parapleji ya da paraparezi her zaman T2'nin gerisini gösterirken AMN semptomları L4-S3 arası lezyonlarda oluşur. Patellar reflex L4-L6, fleksor reflex L4-S1 ve perineal reflex S1-S3 segmentlerinden gelir. Kutanöz trunci kası refleksi ya da pannikulus refleksi C8-T1 arasında mevcuttur.

AMN ve YMN semptomlarına bakarak lezyon lokalizasyonu yapmanın istisnası Schiff-scherington (SS) semptomudur. SS semptomu şiddetli torakolumbal lezyonlarda gelişir (T2-L7). Lezyonun şiddetti propriospinal yolu bozacak kadar şiddetlidir ki propriospinal yol ön bacak ekstensör kaslarının inhibitörüdür. Bu hastalar normal ön bacak basışında paraplejiktir ama yan yatırıldıklarında ön bacaklarında spasite oluşur. SS sendrom prognostic bir değer içermez. Tek prognostik faktor nosisepsiyon yani derin ağrı duyumudur.

Derin ağrı duyumunun YMN semptomları ile karıştırılmaması gerekliliği ise nörolojik muayenenin en önemli kurallarındandır. Refleks arkları ile ağrı duyum mekanizmaları tamamen farklıdır.

Sonuç olarak bir hastanın sadece gözlemlenmesi ve maniplasyonu ile başka hiçbir teste gerek duyulmaksızın birçok nöroanatomik tanıyı koymak mümkündür.

Golden Rules in Neurological Examination and 50 Neuroanatomic Diagnoses Just By a Touch or Look

Ateş BARUT
DVM, Ankara

Definition and neuroanatomic localisation of neurological problems are the main two purposes of neurological examination. Neurological examination never begins on the examination table. Observation and recording of the neurological problem followed by full history must always be the first step. Just observing, touching and manipulating the animal is enough to describe and localise several neurological disorders.

During observation assesment of mental status and consciousness is very important. The animal is assessed as **alert, obtund, dementiated** or **depressed. Delirium** with illusions, hallucinations, cerebral excitement, and restlessness is also possible. **Stuporous** animals are relatively unresponsive to enviromental stimulations but always react to painful stimuli. **Comatose** animals are unresponsive both to environmental and painful stimuli.

Head pressing is the term use to describe a situation where animals stand and push dorsal aspect of their nose and head against a stationary object. Episodic or short term loss of consciousness can be described as **narcolepsy, syncope** and **seizure. Cathaplexi** is an acute loss of musculer tonus. **Abnormal behavioral changes** like aggression, vocalisation, abnormal sexual activity and personality changes can also be a sign of neurological disorders. For example behavioral changes after eating is common in animals with **hepatic encephalopathy**.

The most important concern in posture and gait abnormalities is **ataxia.** The clinician has to differentiate ataxia from lameness and muscle weakness. Ataxia is asensoric dysfunction and can be observed just in moving animals. There are three types of ataxia; vestibuler, cerebellar and spinal ataxia. In cerebellar ataxia muscle strength and tonus is always preserved and there are no paresis.

Abnormal head position can be described as **head tilt, head turn** and **hemi-neglet**. Head tilt is an abnormal posture where one ear is deviated more ventraly than the opposite. Head tilt is usually associated with disease of the vestibular or cerebellar systems and mostly toward the side of the lesion in the nervous system especially if the peripheral vestibular system is involved. Head turn is where the nose remains parallel to the horizon however the nose is directed toward the flank or tail, and usually occur with supratentorial lesions. Head turn and circling is usually toward the side of the lesion. Animals with hemi-neglet will only eat from one side of the food bowl and this situation happens in lesions of the caudal brain stem or cervical region.

Abnormalities of limb posture is also so important. Animals with several neurological dysfunctions may stand with limbs more laterally positioned. This often named as **wide-base stance**. Vestibular system, cerebellum and spinal cord lesions usually cause wide-base stance. Animals which stand the limbs are closer to each other (**narrow base stance)** may have abnormalities of muscle strength such as peripheral nerve disease, neuromusculer junction disease or muscle disease. **Spasticity** is increased tone of muscles and **opisthotonus** is the extension of the neck with the top of the head directed midback region. Opisthotonus can be seen in **decerebrate rigidity, decerebellate** rigidity and **Schiff-sherrington** syndrome. Decerebrate rigidity is characterized by opisthotonus and extension of all limbs. Animal is usually stuporous or comatose. Decerebellate rigidity is characterized by opisthotonus, thoracic limb extension and pelvic limb flexion under the body. Animals with decerebellate rigidity has a normal mental awareness and consciousness. Schiff-sherrington posture is characterized by thoracic limb extension on lateral posture and is an indication of severe spinal lesion but not an irreversible trauma. **Tetanus** is characterized by rigidity of the limbs and other muscles and results in a **"sawhorse**" appearance when the animal is standing. Facial muscle contaction may result in an abnormal facial expression termed "**risus sardonicus**". Localized tetanus is also rarely reported. Episodic muscle contraction resulting in stiff appearance can result in disorders such as **myotonia, reflex myoclonus**, seizure and metabolic abnormalities such as hypoglycemia, electrolyte abnormalities and muscle cramping syndromes like **scotty cramp.**
In some instances of chronic lower motor neuron disease with muscle atrophy and fibrosis, one or both pelvic limbs may be held in chronic rigid extension. This posture is often seen in young dogs with toxoplasmosis and **neosporiosis** infections. Spasticity can be seen at rest or at gait and is usually associated with **UMN disease**.

Abnormalities of body trunk posture must be assesed during neurological examination. **Scoliosis** is an abnormal lateral deviation of vertebral column. In dogs scoliosis occurs secondary to intramedullary spinal cord lesions such as **syringomyelia. Kyphosis** is an abnormal flexion of vertebral column associated with pain of vertebrae, ligaments, ribs, paraspinal muscles and spinal and other peripheral nerves. **Lordosis** is a ventral deviation of the spine and is uncommon in small animals. İt can be a reflection of weakness of paraspinal muscles. **Cervical ventroflexion** is also a very important postural abnormality in cats and small dogs.

Abnormal spontaneous and involuntary muscle movements commonly result from dysfunction of the nervous system and terms such as tics, twitches, shivering, shuddering and fasciculation are used to describe these movements. These muscle movements are classified as **hyperkinetic, dyskinesias** or **myokymias.** Dyskinesias are defined as impairment of the power of voluntary movements resulting in incomplete movements. **Tremor** is a rhythmic, oscillatory and involuntary movement disorder resulting from synchronous contraction of antagonistic muscles. The contraction of muscles with opposing function gives tremor a biphasic nature, and this characteristic differentiate tremor from other movement abnormalities. Tremors happens during awake state and cease with sleep. When a movement initiated cerebellum control it. Tremors due to cerebeller lesions is most obvious when the patient intend to move and it is therefore refferred as an **intention tremor**. All tremors impairs normal function are considered as pathological in animals. **Myoclonus** is a shocklike contraction of a muscle and tend to happen in a rhytmic pattern. Myolclonus in dogs is usually a result of distemper infection. **Reflex myoclonus** is characterized by episodic stimulation evoked extensor rigidity of the body and especially seen in labradors and dalmatians. **Dancing doberman syndrome** is a disease characterized by alternating pelvic limb flexion in standing animals and a peripheral neuropathy or myopathy is suspected.

Myotonia is a sustained muscle contraction initiated voluntarily or with stimulation and it is a congenital problem in cats and certain breeds like chow chows. **Scotty cramp** is characterized by paroxysms of muscular hypertonicity usually happens by excitement or exercise. Some animals may fall over and become laterally recumbent like King Charles cavalier episodic collaps disease.

Seizures are paroxysmal, transitory disturbance of brain function that has sudden and spontaneous onset and has a tendency to repeat. Generalized tonic clonic seizure is the most common seizure type recognized in small animals. **Bizarre behaviors** may be manifestations of seizure disorders possibly initiated by limbic system. This situation is called as temporal lobe epilepsy or limbic seizure and fly biting is a common example and more common in king charles cavaliers. Metabolic causes of seizures usually do not cause persistent neurological deficits, and they are usually symmetric.

Breed predisposition is also so important in veterinary neurology. For example, in a seizuring young pug the most possible dignosis is **pug dog encephalitis** or abnormal scratching behaviour, fly catching or vocalisation in a King charles cavalier the first step of differential diagnosis list is **chiari like malformation and syringomyelia.**

Assessment of abnormalities of gait is an essential part of neurological examibation. Nervous system controls the actions of muscles, bones, joints and all connective tissues so disease of any or all of these components can result in gait abnormality. Vestibulospinal and reticulospinal tracts are facilitatatory to the extensor muscles and maintain body tone against gravity. Corticospinal and rubrospinal tracts are fascilitatory to the flexor muscles and important for flight phase of the movement. Upper motor neuron control for locomotion is thought to be located in the brain stem, supratentorial forebrain structures are likely important fot voluntary control. Cerebellum contribute the coordination of the movement. **Ataxia** means incoordination and lack of an axis during walking. **Dysmetria** is improper estimation of distance during muscular activity and include both hypo amd hypermetria. Both ofthese abnormalities are associated with cebellum and cerebellar pathways. **Spasticity** is icreasedmuscle tone and commonly results from UMN lesions. **Paresis** implies weakness of motor function but some voluntary movement still remains. **Paralysis** implies complete loss pf motor function from either a neurological or muscular abnormality. Animals with paresis has proprioceptive deficits and irregular step distances.

Paresis at gait is usually due to the lesions at midbrain caudal to the level of red nucleus and Supratentorial diseases will not dramatically gait . İmpairment in gait become worse as the lesion extend more caudaly in central nervous system. Supratentorial lesions may result in hemiparesis but gait remain relatively normal. Lesions in brain stem and cervical spinal cord have serious effect on gait. **Circling** is propulsive walking in circles and it is usually found in animals with both supratentorial and vestibular lesions toward to the lesion side. Animals also tend to overstep with the thoracic limb contralateral to the direction of circling.

Stiffness associated with decreased step length is commonly seen with diseases of the musculoskeletal system, metabolic weakness, poor perfusion of the limb and diseases of peripheral neuromuscular structures like LMN cell body, nerve roors, peripheral nerves, neuromuscular junction and muscle. Dogs with neuromuscular diseases are also stiff and stilted gait to to muscle weakness and these situation may be episodically worse. Similar appearance may occur in dogs with orthopedical problems. **Lameness** is usually associated with pain due to musculoskeletal problems but similar clinical abnormality can also be related with nerve root signature in one leg. **Bunny hopping** is a very common appearance in young dogs with bilateral hip dysplasia but can be due to UMN spinal cord disease like spinal dysraphism or myelodysplasia. **Poor perfusion** to the limb in cardiovascular or local vascular problems result in decreased tissue oxygenation and severe muscle weakness. Right to left PDA and iliac arterial thrombus are common disorders causing poor perfusion.

Step distance is so important for neurological examination and genally animals with UMN neurological disease have normal or increased step length where dogs with orthopedic or neuromuscular disease have shortened step lengths. Animals with UMN disease may appear incoordinated and has a tendency to sway or fall. Their feet may contact to the ground with increased force because of proprioception deficiency. Many animals with neurological diseases have irregular step distances, in orthopedical disease if the patient is abnormal it has to be consistantly abnormal.

Dogs with LMN disease may hold the head low and usually kyphotic. They have short and choppy steps. They tire easily and reluctant to move. These are similar in almost all dogs with musculoskeletal problems. Bilateral cruciate ligament disease is common example of short pelvic limb step length. Normal concious proprioception is the cornerstone of diferential diagnosis , and suggest orthopedical problem.

Proprioception is the inherent knowledge of where the limbs and other body components are in relation to the environment. Proprioceptive abilities are assesed during body posture, limb position and gait. When physically tested paw is placed in an abnormal position in a standing animal and new limb positioning movement is observed. Subsequently a motor response is generated in supratentorial structures. İmpulse is then caudally propagated through the brain stem, spinal cord, efferent (motor) perpheral nerve and neuromuscular junction to excite the muscle necessary to correct the paw. A normal animal should correct the paw immediately less than 1 second. A delay in correction is an indication of neurological or muscular disease. İf conscious proprioception is abnormal in the pelvic limbs bialterally this is reffered as paraparesis and if voluntary movement is also absent this is paraplegia. Monoparesis, tetraparesis and hemiparesis are the other conditions with proprioceptive deficiency.

There are two main pathways in nervous system; assendence senroric ways and dessendence motor ways. Dessendence motor pathways include upper motor neurons and lower motor neurons. Lower motor neurons are the effector neurons of reflex arc. UMN symptoms are paresis, icreased extensor tone (spasticity or hypertonus) , normal or increased spinal reflexes and slow muscle atrophy. LMN symptoms are loss of extensor muscle tone (flacity or hypotonus), loss of spinal reflexes and fast muscle atrophy. Lower motor neurons are the endpoints of nerve systems and lesions in spinal cord enlargements, nerve roots, spinal nerves, peripheral nerves and neuromuscular junctions cause LMN signs. Clinically there are 4 compartments of spinal cord; cervical (C1-5), cervico-thoracic (C6-T2), thoracolumbal (T3-L3) and lumbosacral (L4-S3). But spinal segments does not fit to the same vertebral levels and numbers. For example lumbal spinal cord segment (L4-S3) is found in L4-L5 in dogs and L5-L6 in cats. There are 8 spinal segments in 7 cervical vertebrae. Spinal cord is wider in cervical (C6-T2) and lumbal (L4-S3) intumescens regions. From these intumescenses LMN of fore and hind legs orriginates. Between L6-7 and S1 there is no spinal cord and the lesions of this region cause local pain and LMN signs without ataxia. Effect on 4 legs means a lesion of C1-5 or C6-T2 but if there is UMN symptoms on fore legs means C1-5 lesion and LMN on fore legs means C6-T2 lesion. Paraplegia or paraparesis always means a lesion back to T2, LMN signs means an L4-S3 lesions. Patellar reflex comes from L4-L6, flexor reflex comes L4-S1 and perineal reflex comes from S1-S3. Cutaneus trunci or panniculus reflex is present between C8-T1. Lesion localisation according to UMN and LMN signs has just one exception and it is Schiff-scherington (ss)syndrome. SS sign can happen because of a severe T2-L7 lesion. The severity of the spinal cord lesion lesion disturb propriospinal pathway and this tract is the inhibitor of fore legs. These patients are paraplegic in normal sternal recumbency but severe extention and spasticity occurs in lateral recumbency. SS symptom does not have a prognostic value and deep pain perception is the only prognostic factor in spinal cord trauma.

In some animals with cervical and more rostral lesions paresis is more obvious in pelvic limbs. Oppositelly in central cord syndrome due to syringomyelia, paresis is worse in thoracic limbs.

As a result observation and maniplation is enough to diagnose and perform neuroanatomic localisation of several neurological conditions.

Kedilerde Leishmanianın Klinik Belirtileri

Maria Grazia PENNISI
Messini Üniversitesi Veteriner Klinik Tıp Profesörü, İtalya

Son yüzyıl 90'ların sonuna doğru yayınlanan pek çok çalışmada, biyomoleküler ve / veya serolojik araştırmalar ile leishmania olarak doğrulanmış kedi enfeksiyonunun endemik bölgelerde sıkça görülebileceği belirtilmiştir. Eş zamanlı vaka raporları yayınlanmış ve tanı ile tedaviyi de içeren, feline leishmaniosis'in klinik özellikleri daha detaylı olarak bildirilmiştir.

Bildirilen tek ya da pek çok vakada Avrupa (ve Yeni Dünya)'da Feline leishmaniosis'e L. infantum'un neden olduğu bilgisi elde edilmiştir. Avrupa'da serolojik, parazitolojik ve / veya biyomoleküler metotlarla gerçekleştirilen tanılara dayanan 42 veri bulunmaktadır. Kedilerden çoğunluğu 24'ü dişi, 18'i erkek, 2 ve 15 yaş aralığında, kısa tüylü, melez kedilerden oluşmaktadır. 32'si aynı zamanda retroviral enfeksiyon bakımından test edilmiş ve 16 kedi FIV'e karşı antikor üretmiş olup pozitif saptanmıştır. FIV ve leishmania pozitif kedilerin arasında 3'ünde Feline Leukemia Virüs (FeLV) de pozitifken eş zamanlı olarak squamöz hücre karsinomasından da etkilendikleri görülmüştür. İmmun supresif ilaçlarla tedavi edilen 3 kedinin ikisinde diabetes mellitus saptanmıştır. Bu, leishmania enfeksiyonu ile bağlantılı klinik belirtiler gösteren kedilerin yarısında immun yeteneğinin zayıflamış olduğu anlamına gelmektedir. Diğer yandan kediler üzerinde yapılan bazı epidemiyolojik çalışmalarda FIV'e pozitifliğin leishmania ile bağlantılı olduğu bulunmuştur.

Kedilerde fiziksel muayenede en sık tespit edilen klinik bulgular, olguların yaklaşık yarısında (22/42) açık deri lezyonlarıydı fakat pek azında (4/22) sadece anormallikler saptanmıştı. Ülseratif dermatitis en sık lezyondu (15/42), ülserlerin bir ya da fazlası başlıca olarak, baş, yüz, kulaklar, göz kapakları ya da karpal ve tarsal bölgelerde ya da tuber ischi'de simetrik olarak saptandı. Daha az olarak yüz, boyun ya da göğüste dağılım gösteren kabuklu ülseratif (6 kedi) ya da nodüler (6 kedi) dermatit gözlendi. Alopesi genellikle dermatitisle bağlantılı olarak (6 kedi) rastlandı. Duruma özgü olarak üç olayda köpeklerde tanımlanmamış, hemorajik kabarcıklar ya da hemorajik nodüller gözlendi. Deri lezyonlarında bir tek tipten çok, bazen aynı kedide (ülser ve nodüller gibi) beraber meydana geldi ve baş her olayda en çok etkilenen vücut bölgesiydi. Nodüllerden, kabarcıklardan ya da ülserlerden yapılan histolojik ya da sitolojik muayenelerde Leishmania amastigotları saptandı. Soliter ya da sistemik lenf nodüllerinde büyüme oldukça yaygındı (22/42) ve lenf nodüllerinden alınan smear ile sitolojik değerlendirmede, bazen leishmania amastigotları ile meydana gelen lenfoid hiperplazi gözlendi. Kilo kaybı (13/42), oküler lezyonlar (13/42), azalmış iştah (10/42), dehidrasyon ya da letarji (8/42), sıklıkla kaydedildi. Üveitis en sık görülen, panophthalmitisi yavaşça geliştirip oküler enükleasyonu beraberinde getiren lezyondu. Amastigotlar konjuktival nodüllerde, humor aqueous ya da oküler kürenin enükleasyonundan sonraki histolojide bulundu. Feline kronik gingivostomatitis (FCGS)'ten kedilerin bir kısmı etkilendi (10/42) ve bazı olaylarda yapılan oral biyopside enfekte bir kaç makrofaj bulundu. Diğer sporodik klinik belirtilerin bir listesi yapılacak olursa: solgun mukoza membranları, hepatomegali, sarılık, kaşeksi, ateş, kusma, diare, kronik burun akıntısı, splenomegali, poliüri/polidipsi, dispne, hırıltı, abort. Bu kedilerden bazılarının bir çok doku ve organlarında Leishmania amastigotlarının izole edilmiş olması, belirtilen bulgu ve lezyonların altında yatan nedenin parazit olduğunu göstermektedir.

Biyopsi ya da nekropside yapılan histolojik muayenede en sık deri, göz, karaciğer, dalak, böbrekte diffuz granulomatöz yangı ve enfekte makrofajlar, CD3 lenfositler ve plazma hücreleri ile bağlantılı olduğu gözlendi. Bazı bilgiler bu kedilerde aynı zamanda klinik patolojik anormalliklerin bulunduğunu gösterdi. CBC verilerine göre raporlanan 35 vakanın sonucu, 8'inde normal aralıklarda fakat normositik normokromik anemi (10/35) , monositosis (6/35), nötrofili (5/35), pansitopeni (5/35), lenfopeni (4/35) gözlendi. Biyokimyasal profili incelenen 35 vakada en sık gözlenen değişiklik artan üre (6 kedi), artan kreatinin (5 kedi), artan fosfor (3kedi), artan glukoz (2kedi). Serum protein elektroforezis uygulanan 27 vakadan 14'ünde bazen bir monoklonal gammopati ile globulin artmış bir düzeyde gözlemlendi. İdrar analizi sadece 11 kedide uygulanabildi ve proteinüri (4 kedi), isostenüri (3kedi), glikozüri (2kedi) saptandı. Klinik bulgular değerlendirildiğinde elbette FIV enfeksiyonu ya da diğer eş zamanlı patolojilerin hemolojik değişimlerde rolü olmuş olabilir. 3 FIV pozitif ve 2 FIV negatif kedide pansitopeninin olması buna örnektir.

Leishmaniosis'in tanısı genellikle birden fazla teknikle gerçekleştirildi. En çok kullanılan serolojikti (35 vaka): 30 kedi indirekt immunfloresans antikor testi (IFAT) ile test edildi, dördü sırasıyla enzyme-linked immün sorbent assay (ELISA), western blog (WB) ve biri sırasıyla direkt aglütinasyon (DAT) veya indirekt hemaglütinasyon testi (IHT) ile test edildi. IFAT titresi 40 ile 5120 sınırı arasındaydı ve beş vakada bu hastalıkla bağlantılı olarak köpeklerde (≤ 80) IFAT titresine şüpheli olarak bakılmaktadır. Klinik belirtileri leishmaniosis ile uyumlu antikor seviyesi çok düşük bireylerde, tanıdan hariç parazitolojik ya da moleküler metotlar uygulanmış seronegatif hayvanlarda bu çok bilindik bir durumdur. PCR uygulanmış 30 kedide ve pozitif olan örneklerde, doku ve organlar intra vital ya da post mortem olarak geniş bir aralıkta ele alındı; canlı hayvanlarda en çok

kullanılan doku örnekleri; lenf nodülü (18 vaka), kan (14 kedi), deri (11 kedi), oral swap (5kedi) ve konjunktival swap(4kedi) oldu. İzolasyon aynı zamanda 14 kediden tekrar elde edilen başlıca lenf nodülü (6 vaka), deri (5 vaka), kemik iliği (4vaka) ya da kan(3 vaka) alınarak canlı hayvanlarda gerçekleştirildi. Lenf nodülü, deri, kemik iliği, kan ve burun akıntısı smearlerinden gerçekleştirilen 17 vakada sitolojik değerlendirme tanıtıcı oldu.

Köpeklerde uygulanan geleneksel ilaçlar başlıca allopurinol (13 kedi) ya da meglumine antimoniate (4kedi), kedilerde de tedavide uygulandı. Fakat bu ilaçların kedilerdeki farmakokinetiği ve güvenliği hakkında hiçbir bilgi sahibi değiliz. Allopurinol genellikle 10-15 mg/kg günde iki defa ile 20-25 mg/kg günde bir ya da günde iki defa aralığında verilir. İlaç genellikle iyi tolere edilebilir fakat bir kedide hepatik enzimlerde yükselme gözlendi ve bir diğerinde tedaviden iki hafta sonra akut böbrek yetmezliği teşhis edildi. Meglumine antimonate deri altı yolla 5mg/kg günde bir defa (4 haftada 3 periyot ve ketokonazol ile beraber 10 mg/kg günde bir defa per os) ve 50 mg/kg günde bir defa 4 hafta uygulanır. Bu ilaçlarla klinik etkiler bazı vakalarda uzun dönem sürmüş ve klinik tedavi onaylanmıştır. Ancak tedaviyi durdurduğunda, klinik olarak tekrar ve persistent enfeksiyon gelişebilir.

Kedilerde L. infantum'un neden olduğu klinik belirtiler köpeklerdeki hastalıkla güçlü benzerlik gösterir ve endemik alanlarda uyumlu deri lezyonları, lenf nodüllerinde büyüme, üveitis, hiperglobulinemi görüldüğünde kedilerde leishmaniosis düşünülmelidir. Hala bazı ana konuların, enfekte sağlıklı kedilerin yönetimi, tanı metotlarının doğrulanması, kronik böbrek yetmezliği ve FCGS gibi bazı sendromlarda L. infantum'un patojenik rolü ve enfeksiyonun sonuçlarını etkileyen faktörlerin olası kontrollü çalışmalarla ele alınması gerekir. Aynı zamanda taşıyıcı kedilerin rolü ise daha iyi tanımlanmalıdır. Bu maddelerden sonuncusu büyük önem taşır çünkü endemik alanlardaki pet sayısı ve başıboş hayvan sayısı yüksektir. Leishmaniosise karşı köpeklerde uygulanan koruyucu önlemlerin giderek artması ile L. İnfantum'un neden olduğu diğer minör zoonotik viseral / kutanöz taşıyıcılara epidemiyolojik savaşın öneminin artacağı varsayılabilir ve belkide bu kedilerin vakası olacaktır.

Çeviri: Vet. Hek. Dürdane Şenbay

Clinical features of Leishmaniosis in cats

Maria Grazia PENNISI
Full Professor in Veterinary Clinical Medicine
University of Messina (Italy)

By the end of the 90s of last century many studies have been published concerning serological and/or biomolecular investigations which confirmed that *Leishmania* feline infection may be frequent in endemic areas. At the same time case reports were published and more detailed information is now available on the clinical features of feline leishmaniosis, included the diagnosis and treatment.

Information on feline leishmaniosis caused by *L. infantum* in Europe (and in the New World) is at present derived only from published single case reports or case series. In Europe data on 42 cases are known to the author in which diagnosis has been confirmed by serological, parasitological and/or biomolecular methods. Most of these cats were domestic shorthaired cats, 24 were females and 18 males, aged between 2 and 15 years. Thirty-seven were also tested for retroviral infections and 16 cats were positive for antibodies against Feline Immunodeficiency Virus (FIV).

Among these FIV and *Leishmania* positive cats three were also positive for Feline Leukemia Virus (FeLV) and three were concurrently affected by squamous cell carcinoma. Other three cats had been treated with immune-suppressive drugs and two were affected by diabetes mellitus. This means that about half of the cats developing clinical signs associated with *Leishmania* infection could have had an impaired immune competence. On the other hand, positivity to FIV was found associated to *Leishmania* in some epidemiological studies performed in cats.

The most common clinical findings detected on physical examination in cats were skin lesions which were evident in about half of cases (22/42) but in very few (4/22) they were the only observed abnormalities. Ulcerative dermatitis was the most frequent lesion (15/42): one or more ulcers were reported mainly on the head, face, ears, eyelids or symmetrically on carpal or tarsal regions or ischial tuberosity. Less commonly the dermatitis was crusty-ulcerative (6 cats) or nodular (6 cats) distributed on face, neck or trunk. Alopecia was also described (6 cats) usually associated with dermatitis. A peculiar occurrence, not described in dogs, were hemorrhagic blisters or hemorrhagic nodules reported in three cases. More than one single type of skin lesions sometimes occurred in a same cat (such as ulcers and nodules) and the head was in any case the most involved body region. *Leishmania* amastigotes were found by cytological or histological examination in ulcers, nodules or blisters. Solitary or systemic lymph node enlargement was common as well (22/42) and cytological evaluation of lymph node smears showed lymphoid hyperplasia sometimes with the occurrence of *Leishmania* amastigotes. Weight loss (13/42), ocular lesions (13/42), reduced appetite (10/42), dehydration or lethargy (8/42) were frequently reported. Uveitis was the most common ocular lesion sometimes evolving to panophthalmitis that required ocular enucleation. Amastigotes were found in conjunctival nodules, aqueous humor or at histology after enucleation of the ocular bulb. Feline chronic gingivostomatitis (FCGS) affected about one forth of cats (10/42) and few infected macrophages were found in oral biopsies in some cases. A list of other sporadic clinical manifestations reported included: pale mucous membranes, hepatomegaly, jaundice, cachexia, fever, vomiting, diarrhea, chronic nasal discharge, splenomegaly, poliuria/polidipsia, dyspnea, wheezing, abortion. *Leishmania* amastigotes were isolated from many tissues and organs of some of these cats suggesting a possible causative role of the parasite in the reported signs and lesions.

Histologically the most common lesion observed on biopsy or at necropsy is a diffuse granulomatous inflammation described in skin, eye, liver, spleen, kidney and associated with the presence of infected macrophages, CD3+ lymphocytes and plasma cells.
Some information on clinic-pathological abnormalities found in these cats is also available. CBC data are reported in 35 cases and in 8 of them results were in the reference range but normocytic normochromic anemia (10/35), monocytosis (6/35), neutrophilia (5/35), pancytopenia (5/35), lymphopenia (4/35) were observed. A biochemical profile was performed in 35 cases and the most common abnormalities were increased BUN (6 cats), increased creatinine (5 cats), increased P (3cats), increased glucose (2 cats). Serum protein electrophoresis was done in 27 cases and in 14 an increased level of globulins was found, sometimes with a monoclonal gammopathy. Urinalysis was available in only 11 cats and proteinuria (4 cats), isostenuria (3 cats), glicosuria (2 cats) were found. Of course FIV infection or other concurrent pathologies could have a role in hematological abnormalities as in other clinical findings observed. This is the case for instance for pancytopenia that was found in three FIV positive cats but also in two FIV negative cats.

Diagnosis of leishmaniosis was confirmed usually with more than one techniques. The most used was serology (35 cases): 30 cats were tested by indirect immunofluorescence antibody test (IFAT), 4 respectively by enzyme-linked immuno sorbent assay (ELISA) and

western blot (WB) and one respectively by direct agglutination (DAT) or indirect hemagglutination tests (IHT). IFAT titer ranged between 40 and 5120 and in five cases the disease was associated with a IFAT titer usually considered doubtful in dogs (≤ 80). This is a well known occurrence also in dogs in which some affected individuals may have a very low level of antibodies and in case of clinical signs compatible with leishmaniosis, seronegative animals have to be tested also with parasitological or molecular methods before excluding the diagnosis. PCR was performed in 30 cats and tested positive in samples obtained from a wide range of tissues and organs both *intra vitam* or *post mortem*; the most used tissue samples in live animals were from lymh node (18 cases), blood (14 cats), skin (11cats), oral swab (5 cats) and conjunctival swab (4 cats). Isolation was also obtained from 14 cats again mainly from lymph node (6 cases), skin (5 cases), bone marrow (4 cases) or blood (3 cases) in live animals. Cytological evaluation was diagnostic in 17 total cases and was performed on lymph node, skin, bone marrow, blood or nasal discharge smears.

Therapy was empirically carried out in cats with drugs conventionally used for canine
leishmaniosis, mainly allopurinol (13 cats) or meglumine antimoniate (4 cats). However we do not have any information on pharmacokinetics and safety of these drugs in cats. Allopurinol was given at posology ranging from 10-15 mg/kg BID to 20-25 mg/kg SID or BID. The drug was generally well tolerated but in one cat elevation of hepatic enzymes was observed and in a second one acute kidney injury was diagnosed after two weeks of therapy. Meglumine antimoniate was administered subcutaneously at a dose ranging from 5 mg/kg SID (for three periods of 4 weeks and associated with ketoconazole at 10 mg/kg SID per os) to 50 mg/kg SID for 4 weeks. Clinical efficacy was reported for both drugs and in some cases a long term follow up was also available confirming clinical cure but the persistence of the infection and clinical recurrence when stopping therapy.

Clinical features of feline leishmaniosis caused by *L. infantum* show strong similarities with the
canine disease and in endemic areas leishmaniosis should be considered in cats with compatible dermatological lesions, lymph nodes enlargement, uveitis, hyperglobulinemia. Some main issues still need to be addressed by means of prospective controlled trials such as factors influencing the outcome of infection, the pathogenic role of *L. infantum* in some syndromes such as FCGS and chronic renal failure, validation of diagnostic methods, management of infected healthy cats. At the same time the role of cats as reservoir has to be better defined. This latter matter is of great importance because in endemic areas the number of pet and stray cats is high. It may be assumed that as effective preventive measures against leishmaniosis will be increasingly applied to dogs the epidemiological impact of other minor reservoirs of zoonotic visceral/cutaneous leishmaniasis caused by *L. infantum* will grow in importance and this may be the case of cats.

Kedilerde Solunum Yolu Enfeksiyonları: Klinik Yönleri ve Yönetimi

Maria Grazia PENNISI
Messini Üniversitesi Veteriner Klinik Tıp Profesörü, İtalya

Akut üst solunum yolu hastalığı (URTD ya da kedi nezlesi) ilk bakı muayenesinde en önemli feline respiratuar sendromudur. Nitekim sebep olan ajanlar dünya çapında yaygın ve morbilitesi yüksektir, özellikle çok kedi bakan evlerden sağlıklı kedilere saçılır. URTD'ye en çok sebep olanlar Feline Calicivirus (FCV) Ve Feline Herpesvirus (FHV) ancak Chlamydophila felis, Mycoplasma spp ve Bordetella bronchiseptica da göz önünde bulundurulan primer patojenlerdir. Bu patojenlerin iki ya da daha fazlasının oluşturduğu ortak enfeksiyon ve sekonder bakteriyel enfeksiyonlar URTD' nin seyrini karmaşık bir hale getirebilir ve permanent oküler, nazo-faringeal ya da oto-vestibular yetersizliklerin nedeni olabilir. Kronik oral FCV enfeksiyonu, faucitis olarak adlandırılan kronik gingivostomatitis ile bağlantılı ağrılı bir oral hastalık ile seyreder.

Yavru kedilerde ya da immunsupresif bireylerde genel olarak akut hastalığın şiddeti immunitenin (önceki doğal ortam ya da aşılama) ve FCV'nin etki virulansına göre değişir. Sebep olabilecek ajanların klinik etkileri ve lezyonları açıkça gösterilmiştir (Tablo 1). Etkiler üst solunum yolu ve gözü içerse de; FCV, polyarthritisten kaynaklanan limping sendromuna ve virüsün sistemik virulans değişikliğine bağlı olarak gelişen vaskülit ve çoklu organ yetmezliği ile birlikte ölümcül olabilmektedir. VS-FCV şüpheli ya da çok kedili çevrelerde tekrarlayan salgınlardaki ölümcül olaylarda klinik tanı için laboratuvar onayına gereksinim yoktur.

Zorlu vakaların hospitalizasyon bakımında elektrolit ve asit baz dengesi düzenlenmesi için IV sıvı tedavisi gereklidir. Dehidrasyon, mukoza membranlarının yangısında ve sekresyonların viskozitesinde olumsuz bir etkiye sahiptir ve önlenmesi gerekir. Tuz nebulizasyonu belirtilen sıvı tedavisinden dolayı önemlidir. Sekonder bakteriyel enfeksiyonların önlenmesi için geniş spektrumlu antibiyotikler verilmelidir. C. Felis ve B.bronchiseptica enfeksiyonlarında oral doksisilin tavsiye edilmiştir. Bazı beşeri antiviral ilaçlar FHV için etkilidir (oral famciclovir ya da topikal cidofovir) ancak bazıları toksik etki gösterir (trifluridine, idoxuridine, acyclovir, ribavirin). Aynı zamanda Feline IFN-w, insan IFN-a ve L-lysine FHV tedavisinde kullanılır. Anoreksianın geliştiği durumlarda beslemeye gerek duyulmaktadır. Oküler-nazal akıntının temizlenme sıklığına bağlı olarak, symblepharon ve ankyloblepharon önlenir, nefes alışlar düzenlenir ve yiyeceklerden koku alışı artar. Oküler hastalıklarda antibiyotikli göz damlalarının uygulanması gerekir. Steroidler korneal collagenolysis, ülserin gelişimi, endopthalmytis ve göz küresi yırtılması durumunda kontraendikedir. Korneal kollagenolisis'e karşı belki serum fizyolojik kullanılabilinir.

URTD'nin önlenmesinde FCV ve FHV'ye karşı aşılama zorunludur. C. felis aşılaması sadece çok kedili endemik alanlarda tavsiye edilir. Aşılanan kediler belkide bu enfeksiyon ile karşılaşmış ve bu patojenlerle enfekte olabilir. Hassas kedilerin (yavru kedilerin, aşılanmamış olanların) izolasyonu, yeni kedilerin karantina altına alınması ve bakıcılar tarafından hijyen ve ev temizliğine dikkat edilerek indirekt bulaşmanın önlenmesi ile kedi barınakları için koruyucu önlemler alınmalıdır.
Zorlu FHV rhinitislerin'den sonra nazal mukoza ve turbinantlara hasar veren kronik burun akıntısı ile görülen rhinosinusitis, horlama/horultu ve inspiratuar dispne meydana gelebilir. Bu vakalarda sekonder bakteriyel infeksiyonlar antibiyotik tedavisi 6-8 hafta sürebilir. Sıkça tekrarlayan vakalarda radyografi ve rhinoskopi ile kemik ve frontal sinüslerin bağlantılarının değerlendirmesi, nazal yıkama örneğinin sitoloji ve biyopsi için kültür alınıp histolojik değerlendirilmesi yapılmalıdır. Bu değerlendirmeler ile yabancı kitleler, periodontal apseleşme, kriptokokkal enfeksiyon ya da neoplazi gibi durumların önüne geçilebilir.

Feline akciğer kurtları geçmişte ihmal edilmişti sadece dünya çapında A. abstrusus enfestasyonuna ait sporadik vakalar yayınlanmıştı. Fakat bu günlerde olduğundan daha az gözden geçirilen ve mollusk-borne (yumuşakça) akciğer kurtlarına daha çok özen gösterilmeye başlanmıştır. Kedilerin bronşiollerinde yaşayan ve en sık rastlanan tür Aelurostrongylus abstrusus 'tur. Troglostrongylus spp. enfestasyonuna ait vakalar son zamanlarda Ibiza (ispanya) ve İtalya'nın güney merkezinde yaşayan kedilerde bildirilmiştir fakat şu an prevalansa ait bir veri bulunmamaktadır. Bahsedilen bu akciğer kurtları erişkin olarak trakea ve bronşlara yerleşir. Solunum ağacında yumurtlarlar, yumurtadan çıkarlar, larva olarak (L1) yutulurlar ve dışkı ile atılırlar. Enfeksiyöz L3 formu kabuklu ve kabuksuz sümüklü böceklerde (ara konak) gelişir. Fakat bunun yanı sıra yumuşakça yiyen farelerde, sıçanlarda, kuşlarda (taşıyıcı konak) bulunur. Kediler ara konak ya da taşıyıcı konak ile enfekte olan besinleri aldığı zaman etkilenirler ancak transversal bulaşmada (plasenta ya da süt ile) Troglostrongylus meydana gelebilir ama A. Abstrusus'den hariç olamaz. Çünkü erişkin kurtlar çok küçük yavru kedilerde bulunur. Ağır enfestasyonlarda radyografik değerlendirmede diffuz benekli lezyonlar ve bazı zorlu bronkopneumonilerde pleural efüzyona rastlanır. Öksürük, dispne ve solunum yetmezliği gözlemlenir. Genelde hastalığın şiddeti kurtların türlerine ve ağırlığına bağlı olarak değişir yavru kedilerde birden fazla şiddetli hastalık gelişebilir. Asemptomatik enfeksiyon bununla birlikte bulunabilir. Kopromikroskopi (İsteğe göre Baerman migration metodu zenginleştirilmiş teknik) ile L3 larvalarının bulunmasıyla tanı konulur fakat larva türlerinin

ayrıştırılması kolay değildir. Son zamanlarda önerilen, tanıda en önemli gelişme, erken tanı (pre-patent fazı) da ilerlemeyi sağlayan moleküler metotlardır. Larvaların yumurtadan çıkıp pulmoner lezyonları ya da hava yolu tıkanıklığını oluşturduğu zaman prognoz kötüdür. Oral fenbendazol ya da spot on formülasyonlar (imidacloprid % 10 plus moxidectin % 1; emodepside % 2.1 plus praziquantel % 8.6; fipronil % 8.3, (S)-methoprene % 10, eprinomectin % 0.4 ve praziquantel % 8.3) A. Abstrusus'a karşı etkilidir fakat anti inflamatuar etki dozajında verilen kortikosteroidler ile birlikte geniş spektrumlu antibiyotikler kullanılmalıdır. Pleural efüzyon torakosentez ile tedavi edilir ve solunum yetmezliği olan kedilerde yoğun bakım ünitesinde (oksijen kontrolü) tedavi gereklidir.

BELİRTİLER VE LEZYONLAR	**FCV**	**FHV-1**	**C. felis**	**B. bronchiseptica**
Ateş-Letarji-Anoreksia	-/+++	+++	+	++
Hapşırık	+/+++	+++	-	++
Burun Akıntısı	+/++	+++	-	++
Konjuktivit	+/++	++	+++	-
Konjuktival şemozis	-	-	+++	-
Keratitis (dendritik lezyonlar)	-	+++	-	-
Oro-nazal ülserler	+/+++	+	-	-
Öksürük	-	++	-	+++
Topallık	-/+++	-	-	-
Kabuklu-ülseratif dermatitis	VS-FCV	-/++	-	-
Vaskülitis-DIC	VS-FCV	-	-	-
Sarılık	VS-FCV	-	-	-

Tablo 1: URTD'ye neden olan ajanların lezyon ve belirtilerinin şiddeti

Çeviri: Vet. Hek. Dürdane Şenbay

Respiratory infections in cats: clinical aspects and management

Maria Grazia PENNISI
Full Professor in Veterinary Clinical Medicine
University of Messina (Italy)

Acute upper respiratory tract disease (URTD or cat flu) is the most important feline respiratory syndrome in first-opinion practice. In fact the causative agents are worldwide spread and morbility is very high particularly in multicat-households where the pathogens are shed for long time by healthy carriers. URTD is mostly caused by Feline Calicivirus (FCV) and Feline Herpesvirus (FHV) but also *Chlamydophila felis*, *Mycoplasma* spp. and *Bordetella bronchiseptica* are considered primary pathogens. Co-infections by two or more of these pathogens are common and secondary bacterial infections may complicate the course of URTD and be responsible for permanent ocular, naso-pharyngeal or oto-vestibular disability. Chronic oral
FCV infection is associated with a painful oral disease associated with chronic gingivostomatitis (FCGS) and namely with faucitis.

Mortality occurs in kittens or immunosuppressed individuals and in general the severity of acute disease is influenced by immunity (previous natural exposure or vaccination) and virulence of the FCV strain involved. Clinical signs and lesions are suggestive of the causative agents (see table 1). They involve upper respiratory tract and eyes but FCV may cause a limping syndrome due to polyarthritis and a virulent systemic variant of the virus is responsible for vasculitis and a fatal disease with multiorgan failure.

Usually clinical diagnosis does not require laboratory confirmation apart from fatal cases when VS-FCV is suspected or when in a multi-cat environment recurrent outbreaks are seen.

Hospitalization of severe cases in a isolation unit is required for IV fluid, electrolyte and acid-base balance restoration. Dehydration has a negative impact on inflammation of mucous membranes and viscosity of secretions and it must be prevented. Saline nebulization is therefore indicated apart from SC fluid therapy. Broad-spectrum antibiotics should be given to prevent secondary bacterial infections. Oral doxycycline is indicated for *C. felis* and *B. bronchiseptica* infections. Some human antiviral drugs are effective for FHV (oral Famciclovir or topical Cidofovir) but some are toxic (trifluridine, idoxuridine, acyclovir, ribavirin). Feline
IFN-ω, human IFN-α and L-lysine are also used for treating FHV infection. In case of anorexia appropriate assisted feeding is needed . Frequent wiping of oculo-nasal discharge prevent symblepharon and ankylobleharon, improve breathing and olfactory stimulus from food. Ocular disease requires topical use of antibiotic eye drops. Steroids are contraindicated as they enhance corneal collagenolysis and ulcer progression and the risk of globe rupture or endophthalmytis. Autologous serum may be used for contrasting corneal collagenolysis.

Prevention of URTD is obtained by vaccination against FCV and FHV. *C. felis* vaccination is indicated only in case of endemic multi-cat environment. Vaccinated cats may however be infected and shed these pathogens so preventative measure in catteries include isolation of more susceptible cats (young kittens, unvaccinated), quarantine of new cats, hygiene and house-keeping protocols to avoid indirect transmission by care-takers.

Rhinosinusitis manifested by chronic nasal discharge, stertor and inspiratory dyspnea can occur after severe FHV rhinitis which causes damage to nasal mucosa and turbinates. Secondary bacterial infections in these cases may be difficult to treat even by 6-8 weeks of antibiotic therapy. Recurrence frequently occur and in this case radiographic investigation and rhinoscopy are indicated for evaluating bone and frontal sinuses involvement and obtaining nasal wash for culture and cytology and biopsy for culture and histological evaluations. Foreign bodies, periodontal abscessation, criptococcal infection or neoplasia will be therefore
excluded with these investigations.

Feline lungworms have been neglected in the past when only sporadic case reports of *A. abstrusus* infestation were published worldwide but nowadays they are considered underestimated and mollusk-borne lungworms are receiving increasing attention. The most common species is *Aelurostrogylus abstrusus* living in bronchioles of cats. Single cases of *Troglostrongylus* spp. Infestation were recently reported in cats from Ibiza (Spain) and Central-Southern Italy but no prevalence data are available at present. These latter lungworms are located as adults even in trachea and bronchi. Lungworms lay eggs in the respiratory tree and hatched larvae (L1 stage) are swallowed and eliminated with feces. Infectious L3 larvae develop in slugs and snails (intermediate hosts) but are found also in mouse, rats, birds (paratenic hosts) which ingest mollusks. Cats are infected by eating infected intermediate or paratenic hosts but vertical transmission (transplacental or via milk) occurs for *Troglostrongylus* and cannot be excluded for *A. abstrusus* because adult egg-laying worms are found in very young kittens. Heavy infestation leads to severe bronchopneumonia with diffuse patchy lesions and sometimes pleural effusion seen at radiographic evaluation. Coughing, dyspnea and respiratory
failure are observed. In general the severity of the disease depends on the worm species and
burden but kittens seem to develop a more severe

disease. Asymptomatic infection may however be found. Diagnosis is confirmed by finding L3 larvae at copromicroscopy (Baerman migration method is the enrichment technique of choice) but differentiation of larval species is not easy. A significant progress in diagnosis was recently offered by molecular methods which also give the possibility of making early diagnosis (pre-patent phase) potentially improving prognosis. Prognosis is in fact poor when a high burden of worms had caused diffuse pulmonary lesions or airway obstruction. Oral fenbendazole or spot on formulations (imidacloprid 10% plus moxidectin 1% ; emodepside 2.1% plus praziquantel 8.6%; fipronil 8.3%, (S)-methoprene 10%, eprinomectin 0.4% and praziquantel 8.3%) were found effective against *A. abstrusus* but broad-spectrum antibiotics should always be given together with corticosteroids at anti-inflammatory dosage. Pleural effusion is treated by thoracentesis and medical care in intensive care unit (oxygen administration) is required for all cats with respiratory failure.

SIGNS AND LESIONS	**FCV**	**FHV-1**	**C. felis**	**B. bronchiseptica**
Fever – Lethargy - Anorexia	-/+++	+++	+	++
Sneezing	+/+++	+++	-	++
Nasal discharge	+/++	+++	-	++
Conjunctivitis	+/++	++	+++	-
Conjunctival chemosis	-	-	+++	-
Keratitis (dendritic lesions)	-	+++	-	-
Oro-nasal ulcers	+/+++	+	-	-
Cough	-	++	-	+++
Lameness	-/+++	-	-	-
Crusty-ulcerative dermatitis	VS-FCV	-/++	-	-
Vasculitis and DIC	VS-FCV	-	-	-
Jaundice	VS-FCV	-	-	-

Table 1: Severity of lesions and signs caused by the causative agents of URTD

AT

OTURUMLARI

At Anestezisi

Jacqueline BREARLEY
Cambridge Lucy Cavendish Veteriner Tıp Araştırma Direktörü ve Öğretim Görevlisi, İngiltere

At anestezisinin diğer evcil türlere uygulanan prosedürlere göre riskten daha uzak olduğu bildirilmiştir. Perioperative equine fatalities (Johnson, 2002) içinde The Confidental Enquiry ve diğer kaynaklar anestezi prosedürünün uygulandığı atlarda yedi gün içinde mortalite ile sonuçlanan vakalar ile riskin yaklaşık 1:100 olduğunu tespit etmişlerdir. Ancak iyi bir klinik ve başarılı cerrahlar ile kısalan operasyon süresinde mortalite 1:1000'e kadar düşmektedir. (Bidwell, 2007)

Mortaliteye neden olan sebepler tüm çalışmalarda benzerdir; nekahat döneminde kardiyovasküler kollaps ve fraktür en sık karşılaşılan nedenlerdir. Anestezinin en riskli olduğu dönem, nekahat döneminde genellikle açıkça kendini gösteren myopatiler ve CNS komplikasyonudur. Bu riskleri inceleme ve azaltma girişimleri, çalışma sayılarının azlığı, anestezi protokollerinin tekdüze olmaması ve prospektif çalışmaların eksikliği nedeniyle ikna edici olmamaktadır. Ancak bazı genellemeler yapılabilir.

Klinik belirtileri
Hiç bir beceri olmadan, başlangıç eğitiminde ve devam eden profesyonel gelişmelerde, pratiklerde insanlarla beraber gelişecektir. Becerinin artması demek operasyon süresinin kısalması, sorunlara daha erken tanı konulması ve böylelikle ölümcül sebeplerin meydana gelmesinin önüne geçilmesi, iyileşme sürecinin iyi yönetilmesi anlamına gelmektedir.
Yüksek hızda verilen hizmet kazancın artmasını sağladığı gibi donanım için yeniden yatırım yapılmasına olanak tanır. At cerrahisi ve anestezisi üstesinden gelinemeyecek bir alan değildir.
Minimal tesisler anestezinin güvenli ve operasyonların aseptik bir ortamda yapılabileceği bir alan içermelidir. Bu oksijen ve ventilasyonun sağlanabileceği ve anestezik kontrollerde arteriyal kan basıncı ve gaz analizinin görüntülenebilmesinin tercih edilmesi anlamına gelir. Bir saatten kısa prosedürler sıklıkla pozitif inotroplarla desteklenmelidir ki infüzyon ile ilaç ve sıvı tedavisi de oldukça uygundur. Prosedürlerin tasarlanandan 1 saat daha fazla sürmesi ile inhalasyon ajanlarının kullanılması mümkündür.

İntravenöz Katerizasyon
Eğer mümkünse prosedürler uygulanmadan önce venöz damar tespit edilmelidir. Juguler vena duran bir atta en rahat tespit edilebilen damardır ancak acil bir durumda örneğin fasiyal, median, femoral, lateral torasik gibi en kolay tespit edilebilinecek damarlar göz önünde bulundurulmalıdır. 14 g bir kateter ilaçların ve sıvıların kolaylıkla verilebilmesi için sıklıkla kullanılır.

Sedasyon ve Premedikasyon
Atın büyüklük ve ırkına göre, ilaç uygulama süresince ağrı olabilir ya da hayvan bu duruma karşı çıkabilir bu yüzden personelin güvenliği önemlidir.
At anestezisinde asepromazinin faydalı olduğu düşülmektedir ancak heyecanlı/eksite hayvan için derin bir anestezi sağlamaz. Perioperatif mortalite riskini azaltır fakat birincil bir sedatif değildir (0.03 mg/kg).
Atlarda temel sedatif olarak genellikle alfa 2 agonistleri kullanılır. Ksilazin, detomidin ve romifidin olarak lisanslanmıştır. Medetomidin atlarda yaygın olarak kullanılmaktadır ancak lisanslı değildir. Fakat acil bir durumda, medetomidin (5-10 mikrogrm/kg) ya da deksmedetomidin (2.5-5 mikrogram/kg) sedatif olarak kullanılabilir. Bunlar intravenöz dozlardır ve intramuskuler uygulamalarda bir opioid ile kombinasyonu yapılıp dozajı arttırılabilir.
Buprenorfin (0.01 mg/kg) ve butarfenol'ün (0.2 mg/kg) atlarda kullanımı uygundur. Methadon'un (0.02 mg/kg) atlarda kullanımının iyi olduğu belirtilmiştir aynı zamanda kedi ve köpeklerde de uygulanır. Morfin (0.1 mg/kg) iyi olarak belirtilse de veteriner türleri arasında ruhsatlı değildir.
Konuya hâkim kişilerin elinde gerçekleşen bu üç ilacın kombinasyonundan oluşan sedasyon güvenilirdir.

Genel Anestezi
Eğer sedasyon durumu kontrol etmek için yeterli değilse ya da daha invaziv bir prosedür tasarlanmışsa, genel anestesiye ihtiyaç duyulabilir. Ketamin (2-5 mg/kg) at anestezisinde en sık kullanılan indükleyici ajandır. Jugular venöz kateter yoluyla intravenöz uygulaması yapılır. Ko-indüksiyon ajanların ya da guaphenesin (50 mg/kg a kadar) kullanımı ve diazepam (0.04 mg/kg) ya da midozolam (0.05 mg/kg) eklenmesiyle kas reaksiyonları artabilir. Thiopental (10 mg/kg) oldukça etkili bir indüksiyon ajanıdır fakat akümülasyon nedeniyle bakım yapmak için kullanılmamalıdır. Genel anestezi alfa 2 antagonistinin ve ketaminin üçte ikisindeki indüksiyon dozunda bir saate kadar sürer. Guaphenesin'in değişken infüzyon oranı, alfa 2 agonisti ve ketamin sınırlı alan prosedürlerinin gerçekleşmesi için oldukça gözdedir.
İnhalasyon anestezisinde miyokardial depresyonun belirtilerini ortaya çıkardığı için isofluran halotana tercih edilir. Her ne kadar atlarda sevofluran uygun olmasa da, daha basit, daha düzgün toparlanma ve solunum fonksiyonlarının daha iyi olması ile isofluran'a tercih edilebilir. Çalışmalar desfluran'ın toparlanma sürecinin daha basit olduğunu göstermiştir.

Görüntüleme
Acil durumlarda, genel anesteziyi görüntüleme gözden kaçmamalıdır. Nabız ve solunumun minimumda olması halinde müdahale edilmelidir ve devamlı olarak her

5 dakikada bir kaydedilmesi önerilir. Periferal nabız mandibuladan, zigomatik kemerin dorsal ve kaudalinden ve orbitadan palpe edilebilir. Sırasıyla digital arterler de palpe edilebilir fakat bu hareketi sağlayan ilk anatomik bölgedeki ekstremitelerin yakınındaki nabız anestezi boyunca çok zayıf olduğu zaman tehlikeli olabilir.
Arteriyal kan basıncının görüntülenmesi at kliniklerinde genellikle zorunludur. Arteriyal kan basıncının 70 mmHg'nın altına düşmesi ile meydana gelen post operatif fraktürler ve miyopatiler, mortalite ve morbiditenin bir göstergesidir.
Eğer manitörde asid-baz dengesi ve kan oksijeni ve karbondioksit oranları görünüyorsa oldukça kullanışlıdır. Kapnografi atlarda geniş ventilasyon / perfüzyon gelişiminden dolayı anestezi altında meydana gelebilen yanlış eşleştirmeden dolayı çok kullanışlı değildir.
Anestezinin derinliği de görüntülenmelidir. intravenöz bakım altında ve palpebral refleksler kontrol edilmelidir. Ancak lakrimasyon ve yutkunma anestezinin etkisiz düzeyde olduğunu gösterir. Anestezik ajanların yönetiminde belirtilenin de üzerinde dolaşımın hızlı olması gerekir. Alfa 2 agonisti ve ketamin ile yapılan total intravenöz anestezinin faydası kan basıncının ve solunum fonksiyonlarının inhalasyon anestezisine oranla daha iyi olarak sürdürülmesidir.

Analjezi
Non steroid antiinflamatuarların kullanımı gelenekselleşmiştir fakat lidokainin sistemik infüzyonları, düşük doz ketamin ve alfa 2 agonistleri kullanımı gittikçe artmaya başladı. İlaveten fentanil transdermal yama atlarda kullanılmakta, başarıya ulaşılmaktadır ancak pahalı olması sınırlayıcı bir faktördür.

Anesteziden Toparlanma
Hayvanın toparlanmasında yardımsız ya da yüzme havuzuna kadar pek çok sistem denenmiştir. Major ataksi sonuçlarını azaltmak için baş ve kuyruğun halatla bağlanarak desteklenmesi tercih edilen seçenek olmalıdır.

Atlarda Genel Anestezinin Yan Etkileri
Total intravenöz anestezi inhalasyon anestezisine kıyasla daha düşük mortalite oranına sahiptir. Toparlanma sürecinde, intravenöz ajanlarla 1 saatten daha fazla süren uygulamalarda ataksiye rastlanmıştır. Her ne kadar literatürde delil olmasa da ataksinin yara ile bağlantılı olduğu varsayılır. Ketaminle anesteziye alınan hayvanlarda gözler prosedür boyunca açık olacağından oküler hasar kaçınılmazdır.

Sonuçlar
At anestezisi risk almadan gerçekleşmez ancak yeterli tesisat, deneyim ve inhalasyon anestezisi ajanlarına daha az güven ile minimize edilebilir.

Çeviri: Vet. Hek. Dürdane Şenbay

Equine Anaesthesia

Jacqueline BREARLEY
European College of Veterinary Anaesthesia and Analgesia and the Association of Veterinary Anaesthetists, UK

Equine anaesthesia is documented as being a far riskier procedure than in other domestic species. The Confidential Enquiry into Perioperative Equine Fatalities (Johnston et al 2002) along with other sources determined that the risk is approximately 1:100 anaesthetics will result in mortality of the horse within 7 days of the procedure. If the clinic has a high throughput and skilled surgeons with short operating times the mortality falls to 1:1000 (Bidwell et al 2007).

The causes of mortality are similar in all studies: cardiovascular collapse and fracture in recovery are the two most common causes. If one takes into account myopathies and CNS complication which generally manifest in recovery this results in the recovery from anaesthesia being the most risky time. Attempts to examine and reduce these risks are largely unconvincing due to either small study numbers, lack of prospective studies and lack of uniformity of anaesthetic protocols. However some generalization can be made.

Clinic facilities
As with any skill, after initial training and with continued professional development, practice will improve the skill set of the people involved. This is true of all the surgical team from the stable attendants through surgical assistants to the veterinary anaesthetist and surgeon. Increased skill mean that surgical time will be shorter, problems can be diagnosed earlier and hence potentially prevented from becoming the causes of fatalities and assisted recoveries will be more appropriately managed.

A high case through put will also generate income to allow reinvestment in facilities. Equine surgery and anaesthesia should not be an area of 'having a go'.

Minimal facilities should include an area where anaesthesia can safely be induced, an area where the operation can be performed in an aseptic fashion, means of providing oxygen and ventilation, means of monitoring the anaesthetic preferably with direct arterial blood pressure monitoring and arterial blood gas analysis. Short procedures under I hour can be maintained with intravenous agents and blood pressure is often supported by positive inotropes, so means of infusing drugs and fluid therapy will be useful. Mean of administering inhalational agents should be available if procedures lasting longer than 1 hour are envisaged.

Intravenous catherization
If possible venous access should be established early in the proceedings. The jugular vein is the most easily accessible in a normal standing horse but in an emergency other veins should be considered if more easily accessible e.g. facial, median, femoral, lateral thoracic. A 14g catheter is commonly used as this will allow rapid administration of drugs and fluids.

Sedation and Premedication
Due to the size and nature of horses, the first priority is safety for attending people, so the animal should be adequately chemically restrained if any procedures which may be painful is to be undertaken or which the animal may object to.

Acepromazine is thought to be beneficial in equine sedation but will not produce profound sedation in an excited animal. Thus is should be included as it has been shown to reduce the risk of perioperative mortality, but not as a prime sedative (0.03mg/kg).

Alpha-2 agonists are generally used as the prime sedatives in horses. Xylazine is licensed as are detomidine and romifidine. Medetomidine has been used extensively in horses but is not licensed. However in an emergency, medetomidine (5-10micrograms/kg) or dexmedetomidine (2.5-5micrograms/kg) could be used as sedatives. These are intravenous doses and so the higher doses could be used intramuscularly in combination with an opioid.

Buprenorphine (0.01mg/kg) and butorphanol (0.2mg/kg) are both licensed for use in horses. Methadone (0.02mg/kg) is well reported in horses and is licensed in dogs and cats, while morphine (0.1mg/kg) although well documented is not licensed in veterinary species.

Sedation with a combination of the three classes of drugs should produce a reliable state which will enable the animal to be handled by knowledgeable people.

General Anaesthesia
If the sedation is not sufficient to control the situation or more invasive procedures are envisaged, general anaesthesia may need to be induced. Ketamine (2-5mg/kg) is the most commonly used induction agent in equine anaesthesia. This should be administered intravenously preferably though a jugular venous catheter. Muscle relaxation can in increased by adding diazepam (0.04mg/kg) or midazolam (0.05mg/kg) as co-induction agents or by the use of guaphenesin (up to 50mg/kg). If available thiopental (10mg/kg) is very effective as an induction agent but cannot be used for maintenance due to accumulation.
General anaesthesia can be maintained for up to 1 hour by intermittent administration of an alpha-2 agonist and ketamine at a third to half the induction doses . A

variable rate infusion of guaphenesin, alpha-2 agonist and ketamine is very popular for maintenance for short field procedures.

Inhalation anaesthesia is preferably by isoflurane as halothane causes significant myocardial depression. Sevoflurane, although not licensed in the horse, may be associated with more rapid and smooth recoveries and maintains respiratory function better than isoflurane. Interest has been shown in desflurane as recoveries are even more rapid.

Monitoring

In an emergency, monitoring general anaesthesia should not be overlooked. The minimum of pulse and respiration should be undertaken, preferably continuously and recorded every 5 minutes. Peripheral pulses can be palpated on the mandible, dorsal and caudal to the zygomatic arch and orbit. Respectively. The digital artery may also be palpated but this requires proximity to the limbs which are the first anatomical part to move if the plane of anaesthesia is too light and so may be dangerous.

Arterial blood pressure monitoring is generally regarded as mandatory in equine clinics as there is evidence that mortality and morbidity due to post operative fractures and myopathies are related to mean arterial blood pressure values under 70 mmHg.

Blood gas analysis is useful if available to monitor acid base balance and blood oxygen and carbon dioxide tension. Capnography is less useful in horses due to the development of large ventilation /perfusion mismatch in these animals under anaesthesia.

Depth of anaesthesia should also be monitored. Under intravenous maintenance, palpebral reflexes are maintained. However lacrimation and swallowing indicate an inadequate plane of anaesthesia. Movement requires rapid further administration of anaesthetic agents as indicated above.

The advantage of total intravenous anaesthesia with an alpha-2 agonist and ketamine, is that blood pressure and respiratory function are well maintained, compared to maintenance with inhalational anaesthesia.

Analgesia

This is traditionally by non-steroidal anti-inflammatory drugs but increasingly systemic infusions of lidocaine, low dose ketamine and alpha-2 agonists are being used. In addition fentanyl transdermal patches have been used in horses with some success but their expense is a major limiting factor.

Recovery from Anaesthesia

Many systems have been tried from allowing the animal to recover unaided to recovery in a swimming pool. The emerging preferred option appears to be an assisted recovery with head and tail ropes to reduce the consequences of major ataxia.

Adverse reaction to equine general anaesthesia

Total intravenous anaesthesia is associated with a lower morality rate than inhalational anaesthesia. Ataxia in recovery has been noted in animals in which anaesthesia was maintained for longer than 1 hour by intravenous agents. Although there is no evidence in the literature, it is assumed that ataxia may be associated with injury in recovery. Ocular damage is not uncommon in animals anaesthetized with ketamine as the eyes remain open during the procedure.

Conclusions

Equine anaesthesia is not without risk but this may be minimized by adequate facilities, experience and less reliance on inhalational anaesthetic agents.

At Ortopedik Travmalarında Radiyografi ve BT'nin Karşılaştırılması

Ingrid GIELEN
DVM, MSc, PhD
Gent Üniversitesi Veteriner Fakültesi Medikal Görüntüleme Departmanı

At ortopedik travmalarında radyografi ve BT'nin karşılaştırılması: Atların distal ekstremite kırıklarının radyografi ve bilgisayarlı tomografisinde yöntem içi ve yöntemler arası uyum.

C. Crijns[1], A. Martens[2], E. Bergman[4], H. van der Veen[4], L. Duchateau[3], H. van Bree[1], I. Gielen[1].
[1]Medikal Görüntüleme ve Küçük Hayvan Ortopedi Departmanı, Gent Üniversitesi, Salisburylaan 133, 9820 Merelbeke, Belçika.
[2]Evcil Hayvan Cerrahi ve Anesteziyoloji Departmanı, Gent Üniversitesi, Salisburylaan 133, 9820 Merelbeke, Belçika.
[3]Karşılaştırmalı Fizyoloji ve Biyometri Departmanı, Gent Üniversitesi, Salisburylaan 133, 9820 Merelbeke, Belçika.
[4]Lingehoeve Diergeneeskunde, Veldstraat 3a, 4033 AK Lienden, Hollanda

Distal ekstremite kırıkları, atlarda iyi tanımlanmış ve çalışılmış, nispeten yaygın bir problem teşkil eder [1,2]. Bu gibi kırıkların kesin tanısı tedavinin yönlendirilmesi, prognozun belirlenmesi ve komplikasyonların önlenmesi için önemlidir. Genellikle radyografi, topallayan atlarda kırıkların görüntülenmesinde ilk seçenek olarak kullanılır. İki veya daha fazla sayıda plan alınsa da, bu gibi radyografilerin doğru yorumlanması, bu tip kırıkların kompleks olması ve radyografinin tipik özelliği olan kemiklerin anatomik süperpozisyonu nedeniyle engellenebilir. Bilgisayarlı tomografinin, radyografiden daha yüksek kontrast çözünürlükte görüntüler sağladığı iyi bilinmektedir. Ayrıca, ilgili bölgenin kesitsel görüntülerini sağlar ve dolayısıyla yapıların süperpozisyonu ile doğan karışıklığı engeller. Radyografi ve BT'nin bilinen özelliklerine ve yayınlanan olgu sunumlarına dayanarak, distal ekstremite kırıklarının tanısında BT'nin Radyografi'den daha fazla detay ve bilgi sağladığı varsayımında bulunmaktayız. Distal ekstremite kırıklarının görüntülenmesinde, radyografi ve BT'nin kıyaslanması, BT'nin bu travmaların tanısında ve tedavinin yönlendirilmesinde potansiyel artı değerinin kavranmasını sağlayabilir.

Radyografik ve BT muayenesinden geçen, distal ekstremite kırığı tanısı konulmuş , üçü kontrol grubu olmak üzere 27 attan oluşan bir retrospektif çalışmada[3], dört farklı klinik gözlemcinin yöntemler arası ve yöntem içi uyum düzeyleri, Cohen'in kappa katsayısı ve ağırlıklı kappa katsayısı kullanılarak, önceden tanımlanmış bir grup radyolojik özellikler için (hasarın saptanabilirliği, ilgili kemik veya kemiklerin tanımlanması, kemik üzerindeki hasarın lokalizasyonu, eklem tutulumu, parçalanma, fragmentlerin sayısı, kırık hatlarının oryantasyonu, kırıkların açıklığı, yer değiştirme ve küçük veya birleşik çatlakların varlığı) belgelenmiştir.

Anatomik lokalizasyonun ve bir kırığın tespit edilmesi çok iyi yöntem içi ve yöntemler arası uyum seviyeleri gösterdi (0.8<kappa<1). Kırık yer değişimi çok iyi yöntemler arası ve yöntem içi uyum seviyeleri gösterdi (0.6<kappa<0.8). Eklem tutulumunun görüntülenmesi, kırığın parçalanması ve kırık fragmentlerinin sayısı için tüm uyum seviyeleri iyi uyum seviyesinin en alt sınırında kalmıştır. Kırığın oryantasyonu, kırık açıklığı, birleşik çatlakların belgelenmesi zayıf (0<kappa<0.2) ile orta düzey (0.2<kappa<0.4) arasında, yöntemler arası uyum seviyesi gösterdi. Bu üç parametreden her birinin yöntem içi uyum seviyesi BT için radyografiden daha yüksek tespit edildi.

Şüphelenilen bir kırık veya çatlağın görüntülenebilmesi önemlidir[3,4]. Ufak farklılıklar tedavi yaklaşımını ve prognozu etkileyebileceğinden, iyi klinik uygulama her kırığın, ilgili anatomisinin detaylı tanımı ile değerlendirilmesini gerektirir[2,3]. BT, atların distal ekstremite kırıklarının tanısında katkı sunmaktadır. Radyografiye kıyasla BT kullanımı ile bir kırığın tespiti, kırık oryantasyonunun ve diğer kırık özelliklerinin belirlenmesi daha doğru yapılabilmektedir[3].

Çeviri: Araş. Gör. Dr. Ebru Eravcı Yalın

Equine Comparison RX vs. CT in Trauma

Ingrid GIELEN
DVM, MSc, PhD
Faculty of Veterinary Medicine, The Department of Medical Imaging and Small Animal Orthopaedics, Ghent University, Belgium

Comparison of radiography vs. CT in equine orthopaedic trauma:
Intramodality and intermodality agreement in radiography and computed tomography of equine distal limb fractures.
C. Crijns1, A. Martens2, E. Bergman4, H. van der Veen4, L. Duchateau3,
H. van Bree1, I. Gielen1.
1 Department of Medical Imaging and Small Animal Orthopaedics, Ghent University, Salisburylaan 133, 9820 Merelbeke, Belgium.
2 Department of Surgery and Anaesthesiology of Domestic Animals, Ghent University, Salisburylaan 133, 9820 Merelbeke, Belgium.
3 Department of Comparative Physiology and Biometrics, Ghent University, Salisburylaan 133, 9820 Merelbeke, Belgium.
4 Lingehoeve Diergeneeskunde, Veldstraat 3a, 4033 AK Lienden, The Netherlands.
Distal limb fractures constitute a relatively common, well-described and studied problem in equines 1,2. Accurate diagnosis of such fractures is critical in directing treatment, predicting prognosis and preventing complications. Generally, radiography is used as a first line investigation to visualise fractures in lame horses. Although two or more projections can be taken, accurate interpretation of such radiographs may be hampered by the complexity of this type of fractures and the anatomical superposition of the bones, a typical feature of radiography. It is well known that computed tomography provides images with a higher contrast resolution than that of radiographs. Also, it produces cross-sectional views of the region of interest, thereby precluding interference as a result of superposition of structures.
On the basis of the known properties of CT and radiography, and the published case reports, we hypothesized that CT provides more detail and information than radiography in diagnosing distal limb fractures. The comparison of radiography and CT in visualising distal limb fractures may provide insight into the potential added value of CT in the diagnosis of this trauma and in directing treatment.

In a retrospective study 3, of 27 horses, diagnosed with distal limb fracture and three negative controls, that underwent radiographic and CT examinations, the level of intermodality and interobserver (intramodality) agreements of four different clinical observers were documented for a predefined set of radiological characteristics (detectable injury, definition of involved bone(s), localisation of injury on the bone, articular involvement, comminution, number of fragments, orientation of the fracture line(s), fracture opening, displacement and presence of small or coalescing cracks), using Cohen's kappa and weighted kappa. The detection of a fracture and the anatomic localisation showed very good intermodality (IM) and interobserver (IO) agreement levels (0.8<kappa<1). Fracture displacement showed good IM and IO agreement levels (0.6<kappa<0.8). For visualization of articular involvement, fracture comminution and the number of fracture fragments, all agreement levels bordered on the lower limit of good agreement. Documentation of fracture orientation, fracture width and coalescing cracks showed poor (0<kappa<0.2) to fair (0.2<kappa<0.4) IM agreement levels; for each of these three parameters, IO agreement levels were higher for CT than for radiography. Being able to visualize a presumed fracture or fissure is important 3,4. Good clinical practice requires every fracture to be evaluated with a detailed description of the relevant anatomy, as subtle differences may influence the treatment approach and prognosis 2,3. CT offers added value in diagnosing distal limb fractures in horses. Relative to radiography, the detection of a fracture, defining the fracture orientation and the other fracture characteristics can more appropriately be determined using CT 3.

References:

1. Riggs CM: Fractures - a preventable hazard of racing thoroughbreds? Veterinary Journal 2002;163:19-29
2. Bramlage LR: Ao principles of equine osteosynthesis, AO Pub., 2000
3. Crijns CP, Martens A, Bergman HJ, et al: Intramodality and intermodality agreement in radiography and computed tomography of equine distal limb fractures. Equine Vet J 2013;
4. Morgan JW, Santschi EM, Zekas LJ, et al: Comparison of radiography and computed tomography to evaluate metacarpo/metatarsophalangeal joint pathology of paired limbs of thoroughbred racehorses with severe condylar fracture. Veterinary Surgery 2006;35:611-617

Atlarda Akut Kırıkların Tanısı, Stabilizasyonu ve Prognozu

Luis M. Rubio MARTINEZ
DVM DVSc PhD DipACVS DipECVS MRCVS
Royal Veteriner Koleji At Cerrahisi, İngiltere

Muskuloskeletal sistemde yaralanmalarla, yaygın olarak atların sportif kullanımına bağlı uygulamalarda karşılaşılmaktadır. Bu yaralanmalar içerisinde kırıklar oldukça sıktır. Bazı kırıklar atın tek bir kemiğe aşırı yüklenmesi sonucu olabilir. Diğer durumlarda kırıklar, hayvanın spor aktivitesi sırasında belirli kemik bölgesine tekrarlı yüklenmeye bağlı olarak oluşmuş, görünür olmayan doku hasar birikiminin son sonucudur. Kırığın kökeni ne olursa olsun mümkün olan en iyi sonuca ulaşmak için etkilenen hayvanın hızlı tanı, teşhis ve yönetimi büyük önem taşımaktadır. Yetersiz immobilizasyon teknikleri kırığın bozulmasına neden olabilir, dolayısıyla hastanın prognozu kötüleşir bu nedenle hastaneye gönderilmeden önce kırıkların alanda yeterli stabilizasyonunun önemi yadsınamaz. Atlarda farklı kırık tipleri için genel prognozun iyi anlaşılması, sahibi ya da eğitmeni ile her durumda istişare yapmak, en iyi yönetim opsiyonunun seçilmesi için iyi bir temel teşkil edecektir. Bu sunumda atları etkileyen konfigürasyonları ve en yaygın kırık tiplerini, prognozlarını ve kırığın yeterli stabilizasyonu için önerilen teknikleri gözden geçireceğiz.

Çeviri: Dr. Müjgân Çevik Aksay
Gizmovet Veteriner Muayenehanesi

Diagnosis, Stabilisation and Prognosis of The Acute Fractures in Horses

Luis M. Rubio MARTINEZ
DVM DVSc PhD DipACVS DipECVS MRCVS
Royal College of Veterinary Surgeons
Specialist in Equine Surgery , UK

Injuries to the musculoskeletal system are commonly encountered in equine practice due to the athletic use of horses. Among those injuries, fractures are relatively frequent. Some fractures may be the result of a single overloading event of the horse's bone. In other cases fractures are the end-result of the accumulation of non-obvious damage that occurs as a consequence to repeated loading at specific bone sites during the animal's athletic activity. Regardless the origin of fracture, prompt recognition, diagnosis and management of the affected animals are paramount to achieve the best possible outcome for the animal. The importance of adequate stabilization of fractures in the field before referring to a hospital cannot be overemphasized since inadequate immobilization techniques may lead to deterioration of the fracture and, consequently, worsening of the prognosis for the patient. Good understanding of the general prognosis for the different fracture types in horses will serve as a good basis for the selection of the best management option for each case in consultation with the owner or trainer. This presentation will review the most common fracture types and configurations affecting horses, their prognosis and the recommended techniques for adequate stabilization of the fracture.

Atlarda Muskuloskeletal Enfeksiyonlar

Luis M. Rubio MARTINEZ
DVM DVSc PhD DipACVS DipECVS MRCVS
Royal Veteriner Koleji At Cerrahisi, İngiltere

Ortopedik enfeksiyonlar atlarda oldukça yaygındır ve etkilenmiş hayvanlarda hayati risk dâhil çok ciddi sonuçlar oluşturabilir. Hastada en iyi sonucun elde edilmesi için hızlı ve agresif tedavi önerilmektedir. Standart tedavi hayvana uygun rehabilitasyon, inflamasyonun kontrolü, antimikrobiyallerin uygulanması, enfekte alanın debridmanı ve lavaj kombinasyonunu içerir.
Bu sunumda vaka tabanlı şekilde atlarda en çok görülen ortopedik enfeksiyonların klinik olarak algılanması, teşhisi ve tedavi seçenekleri gözden geçirilecektir. Antimikrobiyallerin akıllıca kullanımı ve lokal uygulamalarına karşılık sistemik antimikrobiyallerin, endikasyonları, avantajları ve dezavantajları özellikle vurgulanacaktır. Uzun bir süredir enfeksiyon bölgesinde ortaya çıkan patolojik değişikliklerin, antimikrobiyallerin enfekte alana yeterli düzeyde ulaşmasını engelleyen bir durumdan kaynaklanabileceği kabul edilmiştir. Sonuç olarak antimikrobiyallerin lokal kullanımının farklı yöntemleri geliştirilmiş ve son yıllarda atlarda ortopedik enfeksiyonların tedavisinde yaygın uygulamalar haline gelmiştir.

Çeviri: Dr. Müjgân Çevik Aksay
Gizmovet Veteriner Muayenehanesi

Musculoskeletal Infections in Horses

Luis M. Rubio MARTINEZ
DVM DVSc PhD DipACVS DipECVS MRCVS
Royal College of Veterinary Surgeons
Specialist in Equine Surgery , UK

Orthopaedics infections are relatively common in horses and can pose serious consequences to the affected animals, including risking their lives. To achieve the best outcome for the patient, prompt and aggressive treatment is recommended. The standard treatment of choice includes a combination of lavage and debridement of the infected site, administration of antimicrobials, control of inflammation and appropriate animal rehabilitation.

This presentation will review, in a case-based manner, the clinical recognition, diagnosis and treatment options for the most common orthopaedic infections in horses. Special emphasis will be placed on the judicious use of antimicrobials and the indications, advantages and disadvantages of systemic versus local use of antimicrobials. It has been long recognized that pathological changes occurring at the infection site may prevent achieving adequate levels of antimicrobials at the infected site. As a consequence, different modalities of local administration of antimicrobials have been developed and become common-practice when treating orthopaedic infections in horses in the last few years.

Atlarda Deri Hastalıklarının Araştırılması

Sue PATERSON
M.A. Vet.M.B. D.V.D. Dip.E.C.V.D. MRCVS
RCVS ve Avrupa'da Tanınmış Veteriner Dermatoloji Uzmanı, İngiltere

Atlarda deri hastalıklarının muayenesi diğer hayvanlarda olduğu gibidir. İlk adımlar, genel ve dermatolojik anamnez almaktan geçer. Genellikle hasta sahibi veteriner hekime sağlıklı bir bilgi sağlayamaz ve spesifik sorular sormak işe yarayabilir. Bunların Tablo 1'de altı çizilmiştir.

Tablo 1. Atlarda Dermatolojik Anamnezde Önemli Sorular

Soru	Öğrenilmek İstenen Bilgi
Esas Şikayet	Niçin hasta sahibi veteriner hekimin öğüdüne ihtiyaç duydu; kaşıntı, tüy kaybı?
Eşgal	Hayvanın yaşı, ırkı, cinsiyeti ve kilosunun kaydı
Anamnez	Genel ve deri hastalıkları geçmişi
Atın yaşam stili	Beslenme, barınma, otlak-mera, parazit, aşı, uçucu kontrol rejimi?
Dermatolojikal anamnez	Hastalık ne zaman ve nasıl başladı? Nasıl devam etti? Bulaşma, sezona bağlılık, tedaviye cevap durumu

Anamnez alındıktan sonra, dermatolojik muayeneye girişmeden fiziksel muayane yapılmalıdır. Amaç, dağınık biçimdeki lezyonların ve derideki primer/sekunder lezyonların ayırdı için muayene edilmesidir. Hastalığın erken döneminde lezyonun tipik şeklindeki yayılma diyagnozu belirlemede yardımcı olabilir. 'Tatlı kaşıntı-Sweet Itch' (culicoides hipersensitivitesi) gibi hastalıklar sıklıkla yele ve kuyruğu etkiler, karyoptik uyuz genellikle bacakların alt kısmı ve kuyruk kökünü etkiler, dermatofitoz lezyonları sıklıkla deri üzerinde semerin temas ettiği alanın yüzeyinde görülür. Hastalığın seyri daha çok kroniktir, tipik belirtiler kaybolur. Lezyonlar kendiliğinden (altta yatan hastalık ile ilgili) işe yarar ipuçları verebilir ve yerinde bir diyagnostik test klinisyene rehberlik etmek açısından yardımcı olabilir.

Genişleyen primer lezyonlar, altta yatan nedene ulaşmada direk sonuca götürür. Bu lezyonlar diyagnostik yönden çok faydalıdır. Primer lezyonlar sıklıkla kaybolmaya yatkındır ve çabucak gözden kaybolurlar. Sekunder lezyonlar, primer lezyondan daha yavaş gelişirler ve hastaya bağlı artefaktlar veya travma, medikasyon gibi eksternal faktörlere bağlıdırlar. Bazı lezyonlar -primer ya da sekunder -altta yatan nedenlere bağlıdır. Primer lezyon örnekleri; püstül, apse, makül veya benek; papül veya plak; vezikül ya da bulla; kabarcık, nodül, tümör veya kist (detayların daha fazlası Tablo 2'de verilmiştir) orta dereceli lezyonlara örnekler; alopesi, kabuklanma, pullanma, foliküler kast ve komedon. Sekunder lezyonlara örnekler; epidermal kollaret, erozyon, ülser, likenifikasyon, skar, fissür ve ekskoryasyon. Bu lezyonlar Tablo 3'te detaylandırılmıştır.

Tablo 2. Primer Equine Dermatolojik Lezyonlar

Sık Görülen Primer Lezyonlar		Sık Görülmeyen Primer Lezyonlar	
Püstül	Küçük daire ile çevrilmiş yükselen, yangı hücreleri ile dolu lezyon. Bakteriyel enfeksiyon ve pemphigus folikus'ta gözlenir.	**Makül**	Daire ile çevrelenmiş, palpe edilemeyen çapı 1cm'e kadar olan, derideki renk değişimine bağlı meydana gelen beneklerdir.
Apse	Demarkasyon alanlı, inflamatuvar hücrelerin dermal veya subkutanöz akümülasyonunun neden olduğu fluktuan lezyon. Püstülden daha büyük ve derindir.	**Benek (Patch)**	Maküle benzerdir ancak çapı > 1cm.
Papül	Derideki küçük, sıkı, palpe edilebilir çapı 1cm'e kadar olan oluşumlardır. Tüy foliküllerinde gelişebilir. Birçok papül enfeksiyöz ajanlardan veya ektoparazitlerden kaynaklanır.	**Vezikül**	Keskin bir daire ile çevrilidir, berrak bir içerik ile doludur, boyutu 1cm'e kadardır. Bunlar, genellikle otoimmun deri hastalıkları, viral enfeksiyon ve ilaç erupsiyonları ile birlikte nadir görülen lezyonlardır.
Plak	Büyük tepeli, düz papüllerin büyümesi ya da birleşmesiyle meydana gelen oluşumlardır.	**Bulla**	Veziküle benzer fakat çapı> 1cm.
Kabarcık	Keskin bir daire ile çevrelenmiş, kabartılı lezyon ödem formuna dönüşebilir. Lezyonlar genellikle kısa sürede geçer. Daha çok alerji kaynaklı meydana gelir.	**Kist**	Epitel katmandan oluşan, düzgün boşluklu, çevresi daire ile sarılmış içi sıvı veya solid material ile dolu yapıdır.
Nodül	Deride daire ile çevrilmiş sıkı oluşumdur çapı > 1cm. Enfeksiyöz ajanlar, steril piyogranulomatöz hastalık veya neoplazi – özellikle sarkoid- sebep olur.		
Tümör	Deride büyük, düzensiz bir şekilde diğer deri lezyonları gibi ortaya çıkar. Tümör genellikle neoplastik, bazen de granulomatözdür.		

Tablo 3. Orta Dereceli ve Sekunder Equine Dermatolojik Lezyonlar

Orta dereceli lezyonlar (Primer veya Sekunder olabilir)		Sekunder Lezyonlar	
Alopesi	Tüy kaybı genellikle tüy foliküllerinin (enfeksiyöz veya steril) yangısı ile birlikte veya travma kaynaklıdır. Kaşıntı ile birliktedir.	**Epidermal kollaret**	Anüler alanda soyulmuş kenarları ile birlikte pullanmalar görülür. Bu lezyonlar püstül, vezikül veya bullaların son aşamalarında görülür.
Pullanma (Scale)	Aşırı deri hücrelerinin deri yüzeyinde akümülasyonu, genellikle inflamatuvar deri hastalıklarında görülür.	**Skar**	Hasarlı derinin onarılması sonucunda oluşan, alopesik –sıklıkla depigmente- fibröz doku alanı
Kabuklanma (Crust)	Kurumuş eksudat, serum, kan veya yangı hücrelerinin deriye yapışması ile oluşur. Genellikle enfeksiyonlarla birlikte görülür.	**Erozyon**	Tabanda membran tabakada bir yarık bulunmayan, derine inmeyen epitelyal defekt. Lezyonlar kabuklaşmadan iyileşirler. Genellikle papül, püstül, vezikül veya kendi kendine oluşan travma sonucunda oluşurlar.
Foliküler kast	Keratin akümülasyonu ve folikül materyalinin kıl şaftına yapışması. Enfeksiyonlar, sebore ve demodikozis ile birlikte sıklıkla görülür.	Ülser	Erozyondan sonra ana membran bölgesinde derin kayıp ve dermisin açık hale gelmesi. Yaralar kabuklaşarak iyileşir.
Komedon	Dilate kıl foliküllerinin keratinle ve glandular sekresyonla tıkanması	**Eksko-ryasyon**	Kendiliğinden gelişen erozyonlar ve ülserasyonlarda deride gelişir. Kendi gelişen travmalara bağlı görülür.
		Likenifi-kasyon	Deri kalınlaşır, sıkılaşır ve genellikle hiperpigmentedir. Aşırı bir buruşma söz konusudur. Uyuzda ve kendini yaralama durumlarında kuyrukta sık görülür.
		Kallus	Kalınlaşma, pürüzlü, hiperkeratotik, alopesik plak. Genellikle tekrarlayan travmalara bağlı aşırı kemik üremelerinde
		Fissür	Deride genellikle kalınlaşmış kuru alanlardaki lineer yarıklar

Klinisyen anamneze, fiziksel ve dermatolojik muayeneye göre, potansiyel ayırıcı tanı listesi yapıp ona göre diyagnostik bir plan formüle etmelidir. Hasta sahibinin doğru işaretleri verdiğini varsaydığınızda, hangi testi uygulamak istediğinizi, ne için ve neyi bulmayı umarak uygulayacağınıza bağlı olarak belirleyebilirsiniz.

Başlangıçta yapılan diyagnostik test basit ve pahalı olmayan bir yöntem olmalıdır, bunlar evde de yapılabilir, bu ilk 3-4 tanı arasında karar veremediğinizde size yardımcı olur. Temel tanısal test tipi, başlangıçta görülen belirtilere göre seçilir. Atın bir klinikte muayene edildiği durumlarda örnek almak için gerekebilecek tüm malzemeler hazır ve ulaşılabilir olmalıdır. Ancak at sahada muayene edilirken de, veteriner hekimin örnek almayı kolaylaştırabilmek için arabada kullanışlı küçük deri kiti bulundurması önemlidir. Bu kitteki ana parçalar Tablo 4'te listelenmiştir.

Tablo 4. Kontrollerde Arabada Taşınabilecek Temel Deri Kiti

Ana parçalar	**Faydalı olabilecek ek parçalar**
Deri parçalarını dilue etmek için– potasyum hidroksit (%10) veya likit parafin	Küçük biyopsi kiti ve dikiş materyali
Lam ve lamel	Lokal anestezik
Lam / lamel taşıma kutusu	Steril iğneler (21 gauge)
Bakteriyoloji svabı	İspirto
Steril diş fırçası ve diş fırçasını koymak için kağıt zarflar	Kan profili için kan tüpü
Bistüri ucu	
Asetat bandı	

Diyagnostik teknikler

Diyagnostik testlerin gücü çok kolay yapılabilen testler olup, çok büyük miktarlarda bilgi verebilmesidir. Detaylar aşağıdaki Tablo 5'tedir.

Tablo 5. Diyagnostik Testler ve Bulguları

Diyagnostik test		Bulgular
Fırçalama ile tüy toplama	Diş fırçası, ince diş tarağı veya küçük plastik saç fırçası gibi bir material ile tüy toplanır. Örnekler el lensi ya da mikroskopta incelenir. Örnekler, kağıt zarf içerisinde dermatofit kültürü için de gönderilebilir.	Süperfisiyal ektoparazitler v.s. Chorioptes bovis var equi, erişkin bit ve yumurtaları (Bovicola werneckiella (Damalinia) equi ve Haematopinusasini)
Tüy koparma	Kıllar başparmak ile işaret parmağı arasında sıkıca kavranarak, sertçe kılın büyüme yönüde çekilir. Kıllar, lam-lamel arasında likit parafin veya %10 KOH içinde incelenebilir.	Normal at kılları anajen karışımına sahip olur (çubuk şeklinde) veya telojen soğanı (zıpkın şeklinde) biçiminde olur. Şaft, kendi gelişen travmalarda zarar görebilir; fungal sporlar (dermatophytosis) ve bit yumurtaları kıllara işlemiştir. Soğandaki (anormal) bulgular telojenizasyon (endokrin hastalık veya foliküler arrest); ünlem şekilli soğanları (alopecia areata) kapsar.
Deri kazıntısı	Likit parafin veya %10 KOH ile nemlendirilmiş keskin olmayan bistüri ucu ile alınır. Bistüri ucu 60^0 açı ile kıl yönünde kapillar sızıntının olduğu tarafa doğru sürtülür. Alınan materyal, likit parafin veya %10 KOH uygulanarak incelenir.	Akarların farkedildiği yerden süperfisiyal kazıntı Chorioptes equi var bovis ve Trombicula autumnalis, akar toplamak ve Dermanyssusgallinae (kanatlı akarları). Nadir foliküler akarların rastlandığı yerlerden derin kazıntı Demodex caballi, Demodex equi ve Pelodera strongyloides ve foliküler olmayan Sarcoptes scabiei
Bakteriyel kültür	Örnek, en iyi neşter ile bozulmamış durumdaki püstülden, svabla nemli lezyondan alınır veya biyopsiden doku kültürü yapılır.	Sıklıkla izole edilen bakteri Staphylococcus, Dermatofilus
Fungal kültür	%70 alkol ile temizlenmiş deri. Örnekler steril diş fırçası ile alınır veyalezyondan tüy ve kabuklar toplanır. DTM veya SDA'da kültür	Dermatofit
Asetat bandı	4M İskoç bandı ile tüyler veya deri yüzeyinden patojen ve parazitler toplanabilir. Patojenlerin görülmesi için (kimyasal madde ile) koyulaştırılabilir.	Kuyruğun kıllı derisi - Oxyurisequi yumurtaları, yele ve bacaklar – Chorioptes ve bit Kılsız intertrigenöz alan – Malassezia
Sitoloji	Örnekler FNA, nemli veya kabuklu alandan smear testi, drenaj kanalından svablar ile bakılabilir.	Neoplastik hücreler, inflamatuvar infiltrat, bakteri, maya
Biyopsi	Örnekler punch, kıskı veya traş bıçağı (koroner band) ile alınabilir. Histopatoloji için formalin veya kültür için steril tuz içinde gönderilebilir.	Alopesik alanlardaki, anormal kılların toplanması ve anormal nodüllerin sitolojisi faydalıdır. Sitoloji, immune kaynaklı, otoimmun ve neoplastik hastalıklarda önerilir.

DTM Dermatofit test medium SDA Sabouraud's dekstroz agar

Farklı diagnostik testlerle ilgili tüm bilinenler değişik hastalık tablolarında ampirik veya maruz bırakma tedavisi olarak uygulanabilir.

Kaşıntı – Yapışkan bant tekniği (lezyonal, perineal, meme içi), fırçalama ile tüy örneği, deri kazıntısı, dermatofit kültür, ısıran uçucular ve ektoparazitler için ampirik tedavi, gıda testi, alerji testi

Alopesi –Fırçalama ile tüy örneği, tüy toplama, deri kazıntısı, dermatofit kültür, biyopsi

Nodül - Sistemik hastalık ve travma için belirleme, eksudattan smear testi, ince iğne aspirasyonu, bakteriyel/ fungal enfeksiyon için doku kültürü, biyopsi

Kabuklaşma ve pullanma-Fırçalama ile tüy örneği, deri kazıntısı, dermatofit kültür, biyopsi, yapışkan banttan deri döküntüsü sitolojisi, kabuklardan ıslak preparat
Ülserler ve erozyonlar-Sitoloji, biyopsi, viral testler

Pigmenter bozukluklar – Biyopsi, sitoloji

Koroner bant hastalığı –Fırçalama ile tüy örneği, deri kazıntısı, bakteriyel kültür /dermatofit kültür, biyopsi

Ek Kaynaklar

BergvallK; Advances in acquisition, identification and treatment of equine ectoparasites. Clin Tech Equine Practice, 4:296, 2005
Knottenbelt, DC. Pascoe's Principals and Practice of Equine Dermatology 2nd Edition, Elsevier 2009
Mair TS, Hutchinson RE (eds) Infectious diseases of the horse. Equine Veterinary Journal.Camb 2009
Paterson S & Ball C A practical guide to equine dermatology In Practice January 2012 Vol 34

Scott DW & Miller WH Jr Equine Dermatology 2nd Edition, Saunder Elsevier 2011

White SD: Equine bacterial and fungal disease: a diagnostic and therapeutic update, Clin Tech Equine Pract. 4: 302, 2005

Çeviri: Dokt. Öğr. Duygu Sezer
İ.Ü. Veteriner Fakültesi Cerrahi ABD

Investigation of Skin Disease in the Horse

Sue PATERSON
M.A. Vet.M.B. D.V.D. Dip.E.C.V.D. MRCVS
RCVS and European Recognised Specialist in Veterinary Dermatology , UK

The investigation of skin disease in the horse is the same as it is in any species. The first steps are to take a thorough general and dermatological history. Often the owner will not provide the veterinary surgeon with information without being coaxed so specific questions may be useful. These are outlined in table 1 .

Table 1. Important question in an equine dermatology history

Question	Information to be obtained
Chief complaint	Why is the owner seeking veterinary advice e.g. pruritus, hair loss?
Signalment	Record the animal's age, breed, sex and weight
Medical history	Previous history of general or skin disease?
Horse life style	Feeding, stabling, pasture, worming, vaccination, fly control regimes?
Dermatological history	How and when did the disease start? How has it progressed? Evidence of contagion, seasonal pattern, response to therapy

After taking a history, a physical examination of the horse should be performed before a dermatological examination is undertaken. The aim of this is to determine the distribution pattern of lesions and examine the skin to identify primary and secondary lesions. In the early stages of disease, typical patterns of lesion distribution can be helpful in establishing a diagnosis. Diseases such as "Sweet itch" (culicoides hypersensitivity) commonly affect the mane and tail, chorioptic mange usually affects the lower legs and the tail base, lesions of dermatophytosis are frequently seen on the skin under areas of tack e.g. girth line. As the disease process becomes more chronic the typical pattern will be lost. The lesions themselves can also give useful clues as to the underlying disease and can be useful to guide the clinician as to the type of diagnostic test that is most appropriate. Primary lesions are those that develop as a direct result of the underlying disease process. These lesions are diagnostically the most useful. Primary lesions are often transient appearing and disappearing quickly. Secondary lesions are those that evolve from primary lesions or are artefacts induced by the patient or by external factors such as trauma and medication. Some lesions can present as either primary or secondary depending on the underlying disease process. Examples of primary lesions are pustules, abscess, macule or patch; papule or plaque; vesicle or bulla; wheal, nodule, tumour or cyst (more details of these are given in table 2). Examples of intermediate lesions are alopecia, crust, scale, follicular cast and comedo. Examples of secondary lesions are the epidermal collarete, erosion, ulcer, lichenification, scar, fissure and excoriation. These lesions are detailed in table 3.

Table 2. Primary equine dermatology lesions

Common primary lesions		Uncommon primary lesions	
Pustule	Small circumscribed elevated lesion filled with inflammatory cells. Seen with bacterial infection or pemphigus foliaceus	**Macule**	A circumscribed, non palpable spot up to 1cm in diameter caused by a change in colour of the skin.
Abscess	A demarcated, fluctuant lesion caused by a dermal or subcutaneous accumulation of inflammatory cells. Larger and deeper than pustules	**Patch**	Similar to a macule but > 1cm in diameter.
Papule	Small firm, palpable mass in the skin up to 1cm in diameter. Hair follicles may/ may not be involved. Most papules caused by infectious agents or ectoparasites	**Vesicle**	A sharply circumscribed elevation that is filled with clear fluid up to 1cm in size. These are rare lesions most commonly associated with autoimmune skin disease, viral infection and drug eruptions.
Plaque	Large flat topped elevation formed by the extension or coalescence of papules.	**Bulla**	Similar to a vesicle but > 1cm in diameter
Wheal	A sharply circumscribed, raised lesion formed through oedema. Lesions usually transient. Most commonly caused by allergy	**Cyst**	An epithelium lined cavity that presents as a smooth, well circumscribed mass containing either fluid or solid material
Nodule	A circumscribed firm mass in skin > 1cm in diameter. Can be caused by infectious agents as sterile pyogranulomatous disease or neoplasia especially sarcoids.		
Tumour	A large mass that may arise from any skin type. Tumour usually neoplastic uncommonly granulomatous.		

Table 3. Intermediate and secondary equine dermatology lesions

Intermediate lesions (may be primary or secondary)		Secondary lesions	
Alopecia	Loss of hair usually associated with inflammation of the hair follicles (infectious or sterile) or due to trauma associated with pruritus.	**Epidermal collarette**	An annular area of scale with a "peeling" rim. These lesions represent the end stage of pustules, vesicles or bullae
Scale	Accumulation of excessive skin cells on skin surface usually seen in inflammatory skin disease.	**Scar**	An alopecic often depigmented area of fibrous tissue which is the end result of repaired severely damaged skin
Crust	Caused by dried exudates, serum, blood or inflammatory cells adherent to the surface of the skin. Usually seen with infections	**Erosion**	Shallow epithelial defect that does not breach the basement membrane zone. Lesions heal without scarring. Usually end result of papules, pustules, vesicles or self inflicted trauma
Follicular cast	An accumulation of keratin and material from follicle adherent to the hair shaft. Most commonly seen with infections, seborrhoea and demodicosis	**Ulcer**	Deeper deficit than an erosion as breeches the basement membrane zone to expose the dermis. Lesions heal with scarring
Comedo	Dilated hair follicle that becomes blocked with keratin and glandular secretions.	**Excoriation**	Self inflicted lesion producing erosions and ulceration of the skin. Caused by self inflicted trauma
		Lichenification	Skin becomes thickened, hardened and usually hyperpigmented. Has an exaggerated wrinkled appearance. Most common on mane and tail associated with self inflicted trauma
		Callus	Thickened, rough, hyperkeratotic, alopecic plaque usually due to repeated trauma over a bony prominence
		Fissure	Linear cleavage in skin usually in thickened dry areas

Once a history, physical and dermatological examination has been performed the clinician should be in a position to develop a list of potential differential diagnoses and formulate a diagnostic plan. It is important to discuss this with your owner to give them a clear indication as to which tests you want to perform, why you are performing them and what you hope to find.

The initial diagnostic tests that are performed should be the simple and inexpensive diagnostic procedures that can be done "in house", these should help to rule out the first 3 – 4 differential diagnoses. The type of basic diagnostic tests will depend on the initial presenting signs. Where a horse is examined in the clinic then all the tools to take samples are readily available. However when a horse is examine in the field it is important that the vet has a small skin kit in the car to facilitate the taking of useful samples. The basic components of this kit are listed in table 4.

Table 4. Basic skin kit that can be carried in the car to visits

Basic components	**Additional components that may be useful**
Diluent for skin scraping – potassium hydroxide (10%) or liquid paraffin	Small biopsy kit and suture material
Glass slides and cover slips	Local anaesthetic
Slide carriers	Sterile needles (21 gauge)
Bacteriology swabs	Spirit
Sterile tooth brushes and paper envelopes to put the toothbrush in	Blood tubes for blood profile
Scalpel blades	
Acetate tape	

Diagnostic techniques

A range of diagnostic tests ca be performed very simply and can give huge amounts of information. These are detailed below in Table 5.

Table 5. Diagnostic tests and their findings

Diagnostic test		Findings
Coat brushing	Collect material using a toothbrush, fine toothed comb or small plastic hair or scalp brush. Examined sample with hand lens or microscope. Samples may be submitted in paper envelope for dermatophyte culture.	Superficial ectoparasites e.g. Chorioptes bovis var equi, adult lice and eggs (Bovicola werneckiella (Damalinia) equi and Haematopinus asini)
Hair pluck	Hair grasped between finger and thumb, pulled sharply in direction of hair growth to epilate. Hair can be examined on a microscope slide in liquid paraffin or 10% KOH	Normal hairs horses have mix of anagen (club shaped) or telogen bulbs (spear shaped). Shaft may show damage due to self-induced trauma; fungal spores (dermatophytosis) and lice eggs cemented to the hairs. Bulb findings include telogenisation (endocrine disease or follicular arrest); exclamation shaped bulbs (alopecia areata).
Skin scrapings	Slightly blunted scalpel blade moistened in liquid paraffin or 10% KOH. Angle blade at 60^0 and scrape in hair direction to produce capillary ooze. Mount material liquid paraffin or 10% KOH, apply cover slip to examine	Superficial scrapes detect mites e.g.Chorioptes equi var bovis and Trombicula autumnalis, forage mites and Dermanyssus gallinae (poultry mites). Deep scrapes detect rare follicular parasites Demodex caballi, Demodex equi and Pelodera strongyloides and the none follicular Sarcoptes scabiei
Bacterial culture	Samples best taken by lancing intact non prepped pustules, by swabs from moist lesions or from biopsies for tissue culture	Bacteria commonly isolated Staphylococcus, Dermatophilus
Fungal culture	Clean skin with 70% alcohol. Collect samples with sterile toothbrush or by picking crust and hair from lesions. Culture on DTM or SDA	Dermatophytes
Acetate tape	4M Scotch tape applied to coat or skin will collect surface pathogens and parasites. Can be stained to show pathogens	Haired skin tail - Oxyuris equi eggs, mane and legs - Chorioptes and lice None haired intertrigenous areas - Malassezia
Cytology	Samples may be taken by FNA, impression smears from moist areas or crust, swabs from draining tracts	Neoplastic cells, inflammatory infiltrate, bacteria, yeast,
Biopsy	Samples may be taken as punch, wedge or shave (coronary band). Submitted in formalin for histopathology or sterile saline for culture.	Useful for alopecic areas where hair plucks are abnormal, nodules where cytology is abnormal. Where cytology suggests immune mediated, autoimmune or neoplastic disease

DTM Dermatophytes test medium SDA Sabouraud's dextrose agar

With the knowledge of all the different diagnostic tests these as well as empirical or trial therapy can be applied to the different disease presentations.

Pruritus - Adhesive tape strips (lesional, perineal, intermammary), coat brushings, skin scrapes, dermatophyte culture, empirical therapy for biting flies and ectoparasites, food trial, allergy test

Alopecia - Coat brushings, hair plucks, skin scrapes, dermatophyte culture, biopsy

Nodules - Assess for systemic disease and trauma, impression smear of exudate, fine needle aspirate, tissue culture for bacterial/fungal infection, biopsy

Crusting and scaling - Coat brushings, skin scrapes, dermatophyte culture, biopsy, cytology of surface adhesive tape strips, wet preparations of crusts

Ulcers and erosions - Cytology, biopsy, viral testing

Pigmentary disorders – Biopsy, cytology

Coronary band disease - Coat brushings, skin scrapes, bacterial culture dermatophyte culture, biopsy

Further reading

Bergvall K ; Advances in acquisition, identification and treatment of equine ectoparasites. Clin Tech Equine Practice, 4:296, 2005

Knottenbelt, DC. Pascoe's Principals and Practice of Equine Dermatology 2nd Edition, Elsevier 2009

Mair TS, Hutchinson RE (eds) Infectious diseases of the horse. Equine Veterinary Journal. Camb 2009

Paterson S & Ball C A practical guide to equine dermatology In Practice January 2012 Vol 34

Scott DW & Miller WH Jr Equine Dermatology 2nd Edition, Saunder Elsevier 2011

White SD: Equine bacterial and fungal disease: a diagnostic and therapeutic update, Clin Tech Equine Pract. 4: 302, 2005

Atlarda Ürtiker ve Anjiyoödem

Sue PATERSON
M.A. Vet.M.B. D.V.D. Dip.E.C.V.D. MRCVS
RCVS ve Avrupa'da Tanınmış Veteriner Dermatoloji Uzmanı, İngiltere

Ürtiker ve anjiyoödem, değişken kaşıntılı, immunolojik ya da nonimmunolojik kökene dayanan, ödematöz deri yapı bozukluklarıdır. Ürtikere atlarda çok sık rastlanırken, anjiyoödem nadir görülür.

Neden ve Patogenez
Ürtiker ve anjiyoödem lezyonları, mast hücresi ve bazofil degranulasyonu sonucunda oluşur. Ürtiker tip I ya da tip III hipersensitivite reaksiyonu ile seyredebilir veya fiziksel güçler (basınç, güneş ışığı,ısı, soğuk uygulamaları) gibi nonimmunolojik sebeplerle oluşabileceği gibi; çeşitli ilaç ve kimyasallarla; genetik anormalliklerle ve psikolojik stresle de oluşabilir.Genellikle ürtikerin sebebi olarak ilaçlara rastlanır ancak bunun yanısıra birçok farklı madde de tanımlanmıştır, bunlar Tablo 1'de listelenmiştir.

Tablo 1. Atlarda Ürtikere Sebep Olabilen Bileşimler

Bileşimler	Çeşitleri
İlaçlar	Antibiyotikler, non-steroid anti-inflamatuar ilaçlar, opiyat ağrı kesiciler, antelmentikler, vitaminler, hormonlar
Antisera, bakterinler, aşılar	Strangle, salmonella, tetanoz
Yiyecekler	Kuru otlar, tahıllar, baklagiller, yem katkı maddeleri
Bitkiler	Isırgan otu, düğün çiçeği
Transfüzyon reaksiyonları	
Hipersensitivite	Atopik dermatit, kutanöz elverişsiz besin reaksiyonu, kontakt, ilaç
İnsekt ve araknid reaksiyonları	Arı, büyük eşekarısı, yabanarısı, sinek, sivrisinek, culicoidler, örümcek, at sineği, karınca, pire
Yılan ısırığı	
Enfeksiyonlar ve enfestasyonlar	Bakteriyal, fungal, viral, protozoal, paraziter(onkoserka, akarlar)
Temas ile etkiyenler	Yatak koruyucular, topical insekt kovucular, şampuan
Vaskülit	Çoklu etken içeren ilaçlar, enfeksiyonlar
Fiziksel faktörler	Soğuk, sıcak, egzersiz, stres,basınç (dermatografizm)
İdiyopati	

Birçok vaka tek başına, önemsiz lezyonlar halinde gelişir ve semptomatik terapinin ardından (genellikle kısa glukokortikoid uygulaması) tekrar nüks gelişmez. İlk tedavinin ardından nüks eden olaylar ve 6-8 haftanın üzerinde devam eden olayların muhtemelen araştırılmaya ihtiyacı vardır.

Klinik belirtiler
Bir ürtiker lezyonu; düz, tepeli ve yüksek duvarlı bir kabarcık şeklindedir ve bastırıldığında tipik bir iz bırakır. Bunlar, lezyonun biçimine veya ne kadar zamandır bulunduğuna göre sınıflandırılabilir.

- Farklı biçimleri-serpiginöz, lineer, arkiform, anüler ve papüler.
- Akut kısa süreli veya kronik (sezona bağlı)

Ürtikerin spesifik bir biçimi, teşvik edici belirli bir sebebi olmamasına rağmen, bazı türlerine tetikleyici nedenlerle birlikte daha sık rastlanmaktadır.

1. Konvensiyonel ürtiker papülleri-kabarcıklar 2mm–5cm boyutunda.
2. Papüler ürtiker – üniform küçük papüller 3- 6mm boyutunda. Sıklıkla bir insekt ısırık reaksiyonu.
3. Dev ürtiker–40cm'ye varan boyutlarda kabarcıklar.
4. Eksudatif ürtiker-lezyondan serum sızar, keçeleşmiş tüyler ve alopesi görülür.
5. Girat ürtiker – biçimsiz şekillerde kabarcık formu, genellikle ilaç reaksiyonu ile birliktedir.
6. Lineer (çizgili, zebra) ürtiker-genellikle gövdede görülür.

İstisnai durumlarda eksudatif ürtikeryal kabarcıklardan genellikle serum akıntısı atılmaz. Lezyonlar vücudun özellikle gövde, boyun ve baş bölgelerini etkiler. Kaşıntı değişkendir. Klinik belirtiler akut (6 haftaya kadar olan durumlarda) veya kronik (>6 hafta) olabilir. Anjiyoödematöz reaksiyonlar daha çok lokalizedirler ya da ödematöz şişlikler olarak generalize olurlar. Anjiyoödem genelde burun, göz kapakları, ventrum ve distal ekstremitelerde yerleşir.

Diferensiyel diagnoz
Diferensiyel diagnoz özel koşullara göre değişebilir. Detaylar tablo 2'de yer almaktadır.

Tablo 2. Ürtiker İçin Major Diferensiyel Diyagnoz

Ürtiker Tipi	Diferensiyal Diyagnoz
Papüler ürtiker	Enfeksiyonlar (bakteriyel , fungal), steril foliküler hastalıklar (pemfigus foliaseus)
Konvensiyonel ve dev ürtikerler	Vaskülit, lenfoma, amiloyidozis
Girat ürtikerler	Multiform eritema

Diyagnoz
Anamnez ve klinik muayene, teşvik edici faktörleri ayırt etmek için önemlidir. Fiziksel faktörlerin ürtikerin etiyolojisinde rol oynadığının düşünüldüğü durumlarda anamnezle önemli ipuçları elde edilebilir. Histopatolojinin, diğer ayırıcı tanı yöntemleriyle karar verilemediği durumlar hariç küçük bir diyagnostik değeri vardır.Biyopsi, basınç uygulandığında yanıltıcı cevap veren her vakada uygulanmalıdır. Ürtiker histopatolojisi ile genellikle hafif nondiyagnostik süperfisiyal perivasküler dermatitler ortaya konur. Bazı vakalarda

deri tamamen normal görünür.
Tablo 3'te altı çizilen basit diyagnostik testler uygulanabilir.

Tablo 3. Fiziksel Ürtikerin Sebeplerinin Araştırılmasında Diyagnostik Testler

Teşvik Edici Sebep	
Basınç (Dermatografizm)	Dermatografizm, ürtikere uygulanan bir tür basınçtır. Kabarcık formunda deri, baskının uygulandığı kuvvete göre uyum gösterir ve şekil alır. Deri üzerine 'çizim' ile uygulanan diyagnozda keskin olmayan tipte bir materyal (kalem ucu v.s.) kullanılır. Kabarcığın konfigürasyonu, çizimle 15 dk içinde ortaya çıkar.
Kolinerjik Ürtiker	Egzersizle kompleks interaksiyon, pasif ısınma ve bazı yiyecekler.
Soğuk	Buz torbası (örtünün ardından) deriye 5 dk için uygulanır. 15 dk içinde kabarcık formu oluşur.
Egzersiz Kaynaklı Ürtiker	Ürtiker, pasif ateşten değil de egzersizden kaynaklanıyorsa, ata yarım saat egzersiz yaptırılmasının ürtikeri indüklemesi ile teyit edilebilir.

Ürtikerin immunolojik olduğu düşünüldüğünde alınan ilaç geçmişine dikkat edilmesi önemlidir. Birçok farklı ilaç ürtiker için sebep teşkil etmektedir. Detaylar aşağıda Tablo 4'te yer almaktadır.

Tablo 4. Ürtiker İçin Sebep Teşkil Eden İlaçlar

İlaçlar	**Spesifik çeşitleri**
Antibiyotikler	Penisilin, tetrasiklin, sulfonamidler, neomisin, siprofloksasin, streptomisin
Non-steroid anti-inflamatuvarlar	Aspirin, fenilbutazon, fluniksin
Antihelmintikler	İvermektin, moksidektin
Vitaminler ve yem katkı maddeleri	Demir dekstranlar, B vitamini kompleksi
Opiyatlar	Pethidin
Ekspektoranlar	Guaifenesin
Hormonlar	

Ürtikerin fiziksel sebeplerinden ilki hastalığa sebebiyet veren ilaçlar ve hipersensitivite arasında kararsız kalındığında potansiyel sebep olabilecek işaretler araştırılmalıdır. Kontakt alerji veya irritanlar genelde anamnez ve tanımlayıcı işaretler ile ayırt edilebilirler. İnsekt kaynaklı ürtikerler; lokalize, çabuk iyileşen kabarcıklara neden olan, at sineği gibi büyük uçuculardan kaynaklanabildiği gibi, generalize papüler hastalık yapan sivrisinek gibi küçük uçucuların ısırıklarından da köken almış olabilir. İnsekt kovucu ve koruyucu örtü, maske v.s. hastalığa aracılık eden uçucuların araştırılmasında kullanılabilir. Gıda kaynaklı ürtikerin diyagnozu ancak diyetten elimine etme ve provakatif maruz bırakma testi ile yapılabilir. Gıdaların deneme süresi ile ilgili optimum zaman periyodu hakkında ileri sürülen hiçbir bilgi yok, ancak çoğu yazar en az dört hafta uygulanmasını tavsiye etmiştir. Kan tahlilleri farkına varılan ancak sebebinden emin olunamayan, ilerleme kaydedilemeyen durumlarda diyagnostik bir araçtır. Diyet her at için bireysel olmalı ve orjinal protein içeriğine sahip olmalı ayrıca atın daha önce maruz kaldığı maddelerden ve alışkanlıklarından ari olmalıdır. Bunların dışında hiçbir lezzetli lokma ya da kimyasal içerikli madde verilmemelidir. Birçok dermatolojist de saman, yulaf, alfalfa gibi açık yem çeşitlerini kullanmaktadır. Eğer 14 haftalık test periyodu boyunca ürtiker belirtilerinde düzelme olursa orjinal diyet komponentleri, hangisinin neden olduğunun anlaşılması için tekrar eklenmeye başlanır. Her yeni yiyecek yedi günde bir eklenmelidir. Uçucu kontrolü ve yiyeceğe maruz bırakma işe yaramazsa, alerji testi çevresel tetikleyicileri araştırmada ayırt edicidir. Hem in vivo hem in vitro alerji testleri atlarda alerjen spesifik IgE'yi ortaya çıkarmada faydalıdır. In vivo alerji testi (intradermal alerji testi) IgE ile partiküler alerjenlere selüler sensitizasyonun ayırt edilmesinde kullanılır. In vitro serolojik analizi çözülebilir alerjen spesifik IgE'nin serumdaki miktarının ölçülmesinde kullanılır. Alerji testleri atopik dermatitin tanısında kullanılamaz. Bu yöntem sebeplerin bulunamadığı durumlarda kullanılır. Alerji testi irrite edici alerjenlerin atların çevresinden elimine edilebilmesini veya alerjen spesifik immunoterapi için kullanılanlar sonucunda oluşanların ayrımında rol oynar.

Tedavi

Akut olaylarda ürtikerin semptomatik tedavisinde oral antihistaminikler veya glukokortikoidler yeterli olabilir veya deksametazon gibi bir glukokortikoid tek enjeksiyon olarak uygulanabilir (0,04 mg/kg SC-IV)
Kronik olgularda teşvik edici sebeplerin ayırt edilmesi önem teşkil eder, özellikle (glukokortikoidle tedaviye devam edilen atlarda bir risktir). Hidroksizin hidroklorit içeren uygun antihistaminikler 0,5-2,0 mg/kg her 8-12 saatte bir PO veya cetirazin 0,2-0,4 mg/kg her 12 saatte bir PO verilebilir. Glukokortikoidler başlangıçta günlük olarak hafifletme oluşturmak amacıyla verilir ve daha sonra günlük mümkün olan en düşük alternatif miktara düşürülmelidir.
Prednizolon içeren uygun ilaçlardan 1-2 mg/kg günde 1 kez PO (3-10 gün için) ve daha sonra günlük alternatif en ideal doz 0,5 mg/kg veya daha az veya deksametazon 0,1-0,2 mg/kg günde 1 kez, potansiyel azalma elde edilmeden önce antihistaminiğe ya da prednizolona geçilir. Deksametazon uzun süreli tedaviler için uygun değildir.
Uçucular tarafından tetiklenen ürtikerler koruyucu örtüler, insekt kovucular ve seçici prazing (gerektiği yerde antiinflamatuarlarla desteklenerek) kontrol edilebilirler. Ürtiker sebebi olarak atopik dermatit identifiye edildiği durumlarda alerjen spesifik immunoterapi (ASIT) önerilir. Tekrarlayan ya da kronik i.e. 8 haftanın üzerinde devam eden ürtiker olgularında antiinflamatuar ilaçlara alternatif olarak ASIT en uygunudur. Tedavide önemli

olan, göz önünde bulundurulması gereken ürtikerin biçimi, anamnez ile eşleştirilmesidir; ürtiker yaz aylarında meydana gelmişse o dönemde dikkat çeken alerjenler alerjen test ile ayırt edilmelidir.

Ek Kaynaklar

Baxter CG, Vogelnest LJ: Deterination of threshold concentrations of multiple allergenic extracts for equine intradermal testing using normal horses in 3 seasons. Vet Dermatol. 19: 305, 2008

Lebis et al. Intradermal skin tests in equine dermatology: a study of 83 horses, Equine Vet J. 34:666, 2002

Littlewood JD Equine allergic skin disease, Brit Vet Dermatol Study Group Autumn 53, 2007

Olsen L Cetirazine in horses: pharmokinetics and pharmacodynamics following repeat oral administration. Vet J. 177: 242, 2008

Paterson S Treatment of skin disease in the horse 1. Systemic therapy, In Practice 26:86, 2003

Peterson A, Schott HC II : Effects of dexamethasone and hydroxyzine on intradermal testing and allergen specific IgE serum testing in horses. Vet Dermatol. 20: 615, 2009

Pilsworth RC Knottenbelt DC Urticaria Equine Vet Educ 19: 368, 2007

Scott DW & Miller WH Skin immune system and allergic skin disease in Equine Dermatology Edition 2 Chapter 8 Elsevier Saunders Missouri 2011 pp 281-286

Valentine BA : Equine cutaneous non neoplastic nodular and proliferative lesions. In Robinson NE, Sprayberry KA eds. Current therapy in equine medicine VI S Louis 2009, Saunders Elsevier pp 681

White SD Advances in equine atopic dermatitis, serologic and intradermal allergy testing, Clin Tech Equine Pract 4:311, 2005

White SD, Yu AA, Nodules, lumps and bumps, Proc Am Assoc Equine Practit. 52, 475, 2006

Yu AA: Atopy, Proc Am AssocEquine Practit 52: 466, 2006

Yu AA. Urtacaria, Proc Am. Assoc. Equine Practit 52, 485, 2006

Çeviri: Dokt. Öğr. Duygu Sezer
İ.Ü. Veteriner Fakültesi Cerrahi ABD

Urticaria and Angio-oedema in The Horse

Sue PATERSON
M.A. Vet.M.B. D.V.D. Dip.E.C.V.D. MRCVS
RCVS and European Recognised Specialist in Veterinary Dermatology, UK

Urticaria and angioedema are variably pruritic, oedematous skin disorders that have either an immunological or nonimmunological basis. Urticaria is common in the horse whereas angioedema is very rare.

Cause and pathogenesis

The lesions of urticaria and angioedema result from either mast cell or basophil degranulation. Urticaria may be immunological involving either a type I or III hypersensitivity reactions or nonimmunological caused by physical forces (pressure, sunlight, heat, cold exercise); various drugs and chemicals; genetic abnormalities and psychological stresses. Drugs are commonly implicated as causes of urticarial but many different substances have been described, these are listed in table 1.

Table 1. Compounds implicated as causes of urticarial in the horse

Compound	Types
Drugs	Antibiotics, non-steroidal anti-inflammatory drugs, opiate painkillers, anthelmintics, vitamins, hormones
Antisera, bacterins, vaccines	Strangles, salmonellosis, tetanus
Foods	Hays, cereals, legumes, supplements
Plants	Nettle, buttercup
Transfusion reactions	
Hypersensitivity	Atopic dermatitis, cutaneous adverse food reaction, contact, drug
Insect and arachnid reactions	Bee, hornet, wasp, mosquito, blackfly, culicoides, spider, horse fly, ant, flea
Snake bite	
Infections and infestations	Bacterial, fungal, viral, protozoal, parasites (onchocerca, forage mites)
Contactants	Bedding preservatives, topical insect repellents, shampoo
Vascultitis	Multiple causes including drugs, infections
Physical factors	Cold, heat, exercise, stress, pressure (dermatographism)
Idiopathy	

In many cases the lesions develop as a single incident and after symptomatic therapy (usually a short acting glucocorticoid) they do not recur. Those that recur after initial therapy and those that persist for more than 6 -8 weeks probably need investigation.

Clinical signs

An urticaria lesion is a wheal which is flat topped and steep walled and typically pits on pressure

They can be classified according to the lesional pattern or the time it has been present for

- Different patterns – serpiginous, linear, arciform, annular and papular.
- Acute transient or chronic (seasonal)

Although there is no specific pattern of urticaria for any one inciting cause some patterns are seen more commonly with certain triggers

7. Conventional urticaria papules/wheals 2mm–5cm
8. Papular urticaria – uniform small papules 3-6mm in size. Often a reaction to insect bites
9. Giant urticaria – wheals up to 40cm in size
10. Exudative urticaria – serum oozes from lesion with matted hairs and alopecia
11. Gyrate urticaria – wheals form in bizarre shapes, commonly associated with drug eruptions
12. Linear (striped, zebra) urticarial usually seen on the trunk

With the exception of the exudative urticarial wheals usually do not exhibit serum leakage. Lesions can affect any part of the body especially the trunk, neck, head. Pruritus is variable. Clinical signs may be acute (up to 6 weeks duration) or chronic (> 6weeks). Angioedematous reactions are much larger localised or generalised areas of oedematous swelling. Angioedema commonly involves the muzzle, eyelids, ventrum and distal extremities.

Differential diagnoses

The differential diagnosis depends on the particular presentation. These are detailed in table 2.

Table 2. Major differential diagnoses for urticaria

Type of urticaria	Differential diagnoses
Papular urticaria	Infections (bacterial , fungal), sterile follicular diseases (pemphigus foliaceus)
Conventional and giant urticarial	Vasculitis, lymphoma, amyloidosis
Gyrate urticarial	Erythema multiforme

Diagnosis

A full history and clinical examination are important to identify inciting factors. Where physical factors are thought to play a part in the aetiology of the urticaria important clues can be gained from the history. Histopathology is of little diagnostic value except to rule out other differential diagnoses. Biopsy should be performed on all cases where the lesions fail to pit on pressure. In urticaria histopathology usually reveals mild non diagnostic superficial perivascular dermatitis. In some cases the skin appears to be completely normal.

Simple diagnostic tests as outlined in table 3 can also be performed.

Table 3. Diagnostic tests to investigate causes of physical urticaria

Inciting cause	
Pressure (Dermatographism)	Dermatographism is a type of pressure induced urticarial. Wheal form that conform to the configuration of the pressure that is exerted on the skin. Diagnosed by "drawing" on the skin with a blunt tipped instrument e.g. end of pencil, haemostat etc. Wheals appear in the configuration of the drawing within 15 minutes
Cholinergic urticaria	Complex interaction between exercise, passive heating and certain foods
Cold	Application of an ice pack (wrapped in a cloth) to the skin for 5 minutes. Wheals form on the skin within 15 minutes
Exercise induced urticaria	Urticaria is caused by exercise not by passive heating, The diagnosis can be confirmed by exercising the horse for 30 minutes which will induce urticaria

Where the urticarial is thought to be immunological a carefully taken drug history is important.
Many different drugs have been implicated as causing urticaria. These are detailed in table 4 below.

Table 4. Drugs implicated in urticaria

Drugs	**Specific types**
Antibiotics	Penicillin, tetracycline, sulphonamides, neomycin, ciprofloxacin, streptomycin
Non-steroidal anti-inflammatories	Aspirin, phenylbutazone, flunixin
Anthelmintics	Ivermectin, moxidectin
Vitamins and supplements	Iron dextrans, vitamin B complex
Opiates	Pethidine
Expectorants	Guaiphensin
Hormones	

Once physical causes of urticaria and drug induced disease has been ruled out then hypersensitivity should be investigated as a potential cause of signs. Contact allergy or irritancy can usually be determined by the clinical history and the distribution of signs. Insect induced urticaria can be caused by large biting flies such as horse flies which tend to produce localised transient wheals or smaller flies such as black flies which can produce more generalised papular disease. The use of insect repellents and protective rugs, masks etc. can be used to investigate fly mediated disease. A diagnosis of food induced urticaria can really only be made on the basis of an elimination diet and provocative exposure testing. There is no data to suggest he optimum time period a horse should be food trialled; most authorities would suggest a minimum of four weeks. Blood samples as a diagnostic tool are recognised as being unreliable and unreproducible. The diet should be individualised for each horse and should consist of a novel protein that the horse has had no previous exposure to and a diet that is free from all additives. No titbits or treats should be fed. Most dermatologists use a bulk food such as timothy hay, oats or alphalpha. If signs of urticaria improve during the 4 week test period components of the original diet can be reintroduced to establish which food produced the urticaria. Each food should be added every 7 days, as relapse can take anything from 12 hours to a week.
Where fly control and food trials fail to improve the urticaria, allergy testing may be indicated to look for environmental triggers. Both in vitro and in vivo allergy testing is available for horses to detect allergen specific IgE. In vivo allergy testing (intradermal allergy testing) is used to determine cellular sensitisation with IgE to particular allergens. In vitro serological assays measure soluble allergen-specific I gE in serum. Allergy testing should not be used to make a diagnosis of atopic dermatitis, this is a diagnosis of exclusion when all other causes have been ruled out. Allergy testing's role is to identify offending allergens that can be eliminated from the horse's environment or results that can be used as a basis for allergen specific immunotherapy.

Treatment
In acute cases of urticaria symptomatic therapy is justified either with oral antihistamines or glucocorticoids or with a single injection of glucocorticoid such as dexamethasone (0.04mg/kg by subcutaneous or intravenous injection).
In chronic cases identification of the inciting cause becomes more important especially in horses where ongoing therapy with glucocorticoids presents a risk. Suitable antihistamines include hydroxyzine hydrochloride 0.5 – 2.0mg/kg every 8 – 12 hours orally (po) or cetirazine 0.2 – 0.4 mg/kg every 12 hours po. Glucocorticoids may initially be given daily to produce remission and then should be tapered to the lowest possible alternate day regime. Suitable drugs include prednisolone 1-2mg/kg once daily po for 3 - 10 days then alternate day ideally at a dose of 0.5mg/kg or less or dexamethasone 0.1 - 0.2mg/kg once daily po to achieve remission before switching to antihistamines or prednisolone. Dexamethasone is not suitable for long term therapy.
Urticaria triggered by flies can be controlled by the use of protective rugs, insect repellents and selective grazing together where necessary additional anti-inflammatory drugs as detailed above.
Where atopic dermatitis is identified as a cause of urticaria allergen specific immunotherapy (ASIT) offers an alternative to anti-inflammatory drugs. ASIT is most suitable for cases of urticaria that are recurrent or chronic i.e. persisting for more than 8 weeks. Where therapy is considered it is important that the pattern of urticaria matches the clinical history e.g. where urticaria occurs during the summer months then allergen testing should identify allergens that are prominent at that time.

Further reading

Baxter CG, Vogelnest LJ: Deterination of threshold concentrations of multiple allergenic extracts for equine intradermal testing using normal horses in 3 seasons. Vet Dermatol. 19: 305, 2008

Lebis et al. Intradermal skin tests in equine dermatology: a study of 83 horses, Equine Vet J. 34:666, 2002

Littlewood JD Equine allergic skin disease, Brit Vet Dermatol Study Group Autumn 53, 2007

Olsen L Cetirazine in horses: pharmokinetics and pharmacodynamics following repeat oral administration. Vet J. 177: 242, 2008

Paterson S Treatment of skin disease in the horse 1. Systemic therapy, In Practice 26:86, 2003

Peterson A, Schott HC II : Effects of dexamethasone and hydroxyzine on intradermal testing and allergen specific IgE serum testing in horses. Vet Dermatol. 20: 615, 2009

Pilsworth RC Knottenbelt DC Urticaria Equine Vet Educ 19: 368, 2007

Scott DW & Miller WH Skin immune system and allergic skin disease in Equine Dermatology Edition 2 Chapter 8 Elsevier Saunders Missouri 2011 pp 281-286

Valentine BA : Equine cutaneous non neoplastic nodular and proliferative lesions. In Robinson NE, Sprayberry KA eds. Current therapy in equine medicine VI S Louis 2009, Saunders Elsevier pp 681

White SD Advances in equine atopic dermatitis, serologic and intradermal allergy testing, Clin Tech Equine Pract 4:311, 2005

White SD, Yu AA, Nodules, lumps and bumps, Proc Am Assoc Equine Practit. 52, 475, 2006

Yu AA: Atopy, Proc Am Assoc Equine Practit 52: 466, 2006

Yu AA. Urtacaria, Proc Am. Assoc. Equine Practit 52, 485, 2006

Performans Atlarında Solunum Sistemi Hastalıklarının Tedavisi

Andy DURHAM
Bsc.BVSc. CertEP. DEIM DipECEIM. MRCVS ve Avrupa At Hekimliği İç Hastalıkları Uzmanı, Liphook At Hastanesi, İngiltere

Performans atlarını etkileyen sık görülen solunum sistemi hastalıkları (görülme sıklığı yaklaşık azalan sırayla) inflamatuar havayolu hastalığı (IHH), enfeksiyöz hava yolu hastalığı, nükseden havayolu obtrüksiyonu (NHO), egzersize bağlı pulmoner hemoraji (EBPH) ve plöropnömonidir.

Solunum sistemi hastalıkları çoğunlukla burun akıntısı, öksürük, adventif sesler ve anormal nefes alış/veriş gibi belirgin klinik belirtiler göstermesine rağmen, performans atlarının sık sık kendi potansiyelini sınırlaması dışında hiçbir olumsuz etkinin görülmediği durumlarda subklinik hastalıkların muhtemel varlığı küçümsenmemelidir.

Bu kondüsyonların farklılaşması ve tanısı atın muayenesine ve çevresel etmenlere bağlı olduğu gibi diagnostik tekniklerine ve örneklerin uygunluğuna göre de değişir. Standart klinik muayene, oskültasyon dâhil daha yaygın olarak konu ile ilgili tanı tekniklerinin kullanımı, şüphelenilen solunum sistemi hastalığının sistemik inflamasyon göstergelerinin ölçülmesi, seroloji, nazal/nazofarengeal/ gırtlağın bakteriyolojik değerlendirilmesi, tekrar nefes aldıran torbalarla oskültasyonu, havayolunun radyografisi, ultrasonografi, endoskopik muayene ve solunum sistemi sekresyonu örneklerinin toplanmasını içermektedir. Çoklu tanı teknikleri ve dikkatlice seçilmiş - yorumlanmış test sonuçlarına rağmen farklı kondüsyonlar arasında ayrı testlerin benzer sonuçlanması, özel tanı yöntemlerinin uygulanmasını gerektirebilir. Örneğin enfekte ve alerjik hava yolu hastalığı birbirinden ayrı atlarda benzer belirtiler gösterebilirler ve benzer trakeal sitolojiye sahiplerdir. Bununla birlikte anamnez faktörlerinin yanı sıra yaşı, çevresi ve sistemik hastalıkla bağlantılı inflamatuvar göstergelerle, seroloji ve bakteriyoloji iki kondüsyon arasında ayırım yapmaya yardımcı olur.

Pratikte solunum sisteminden örnek almak solunum sistemi vakalarına yaklaşmak için sıklıkla kullanılan ileri tanı yöntemlerindendir. Örnek alımı ile ilgili detaylar bu makalenin kapsamı ötesindedir ve okuyucuya başka bir yerde değinilecektir. Trakeadan örnek almak perkutan olarak (transtrakeal aspirasyon) kontamine olmayan bakteriyolojik bir örnek alınması açısından önemlidir. Transendoskopik trakeal örnek alınması (trakeal yıkama) nasofarengeal organizmalarla beraber kontaminasyon riski daha fazla olan bir yöntem olmasına rağmen orta sedasyon altında uygulanan, larengeal hassaslık yapan ve kabul edilebilir mikrobiyolojik örneğin muhtemel çift lümen katater vasıtasıyla alınması sonucu yapılan titiz bir tekniktir. Trakeal sitoloji solunum sistemi hastalıklarında hassas bir belirleyici olmasına rağmen özellikle referans aralıklarını verirken laboratuvarlar arasında belirgin değişiklikler spesifiklik konusunda eksikliğe neden olabilir. Bununla birlikte akciğere lokalize olan (nadir olan pulmoner apseler/ neoplaziler) muhtemelen eksik olan bronşiyal parçanın belirlenmesinde BAL tekniğindense TY tekniği daha yararlı olur. TY hızlı ve kolay 'görünebilir' yararlı bir tekniktir -örneğin yarış öncesi- TY inflamatuar olmayan sitolojik değerlendirmede (sadece birkaç PMN (<% 15)ve eozinofillerin olmadığı) güven vericidir ve önceden sedasyon gerekmez. Bronkoalveolar lavaj (BAL) örneklerinin sitolojik sonuçları daha kullanışlıdır fakat kontaminasyona uğradığı için bakteriyolojik açıdan kaçınılmaz şekilde riske atar ve örnek toplanılırken nadiren yararlı olur. Sitolojik koruma genellikle BAL örneklerinde iyidir ve referans aralıkları laboratuvar ve atlar arasında daha az çeşitlilik gösterir. Örnekler endoskopun kama kısmıyla distal hava yolundan ya da BAL kateterinin ağız kısmından endoskopik rehberliği geçmeden toplanır. Teknik seçimleri geniş ölçüde kişisel olmasına rağmen pahalı olmayan ekipmanların kullanılması avantajlıdır ve distal bronkoalveol örneklemede kateterin ağzıyla bronşun kapatılması sağlanarak kolaylaştırılır. Sedasyon, BAL örneği alınırken öksürüğe neden olacağı için başarılı bir şekilde örnek alınması açısından gereklidir ve böylece atın gösterebileceği dikkat çekici solunum hastalığı belirtilerinden uzak durulabilir. Aynı zamanda egzersiz sonrası bir ya da iki günlük dinlenme genellikle istenir.

BAL örnekleri minimal ve nispeten ucuz özel BAL ekipmanları (BAL kateteri) kullanılarak basittir ve etkilidir ve endoskop gerekmez. BAL örnekleri daha az yorumlama problemi olan normal temiz sitolojik sonuçlar verir. Bununla birlikte BAL örneğini nazofarengeal kontaminasyon olmadan almak mümkündür ve bu nedenle BAL örneğindeki bakteriyolojik sonuçlar şüpheli görülür. Ek olarak eğer at sedasyona alınacaksa veya egzersiz programını kesmek sakıncalı olacaksa; BAL uygulaması sedasyon edilmiş atta yapması çok güç olacağı için, genellikle TY tercih edilir.
Her iki tekniğinde kendi içinde güçlü ve zayıf yanları vardır. Her iki teknik de solunum sistemi muayenesi sırasında daha iyi bir tanısal inceleme yapmak için değerlendirilebilir. Birkaç istisna dışında, yazar genellikle TY'yi sitoloji ve bakteriyolojik açıdan tercih ederken; BAL örneğinin alımını sadece sitolojide kullanır.

İyi Hava Hijyeninin Sağlanmasının Önemi
Atlarda solunum sistemi hastalıklarının tedavisinin çoğu hava hijyenin iyileştirilmesi sonucu çözülebilmektedir. Yazarın deneyimlerine göre detaylı ve özel ventilasyon tavsiyeleri ve muhtemel havayolu allerjenleri ve iritanlarının kaynağının önemi vurgulanmalıdır. Çoğu at sahibi tüm potansiyel problemlerde (Örn; yem/altlık, ahır ventilasyonu, bitişik ahırlar, saman yığınları, çamur

kümeleri gibi) uygun bir şekilde hareket etmezler ki bunun sonucunda eksik bir tanıya varılmasına ve/veya tedaviye başlanmasına neden olabilirler. Tüm bu ileri karışıklıkların neden olduğu yanlış anlaşılmaları önlemek adına büyük ve uzun süren patolojik etkileri ve hatta havayollarının maruz kaldığı allerjen/ iritanlar ortaya çıkarılmalıdır. Öksüren tüm atların altlıkları kağıt/talaş olmalı ve ot silajı ile beslenmeli ve padoğa çıkarılması gerektiği konusunda tartışılmalıdır.

Solunum Sistemi Hastalıklarında Kullanılan Terapötik Ajanlar

1. **Antimikrobiyal İlaçlar**
   Genç atlarda hava yolu hastalıklarının birincil bakteriyel patojenleri, alfa ya da beta hemolitik Streptokok (örn; Strep equi zooepidemicus, Strep pneumoni), Actinobasillus, Pastorella ya da muhtemel Bordetelladır. Prokain penisilin (20,00-50,00 IU/ kg BID IM) ya da Seftiofur (1- 2mg /kg BID IM) tüm bu patojenler için mantıklı seçim olan bu antibiyotikler enjeksiyon olarak uygulanır. Oral sulfanomidler (30 mg /kg PO BID) ve enrofloksasin (5 mg /kg SID veya 7,5 mg /kg SID PO) bu bakterilerin aktivitesini engellemek için ideal olmamasına rağmen pratik olarak çekicidir. Oral doksisiklin (10 mg /kg PO BID) diğer muhtemel seçenek olmakla birlikte atlarda biyoyararlanım açısından soru işaretleri içerir.

   Plöropnömoni vakalarında bakteriyel ajanlar fırsatçı eğilimindedir ve gram negatif, gram pozitif, aerob ve anerobları içerebilir. Prokain penisiline ek olarak gentamisin (6,6 mg/kg SID IV)ve hatta metronidazolü (15 mg/kg yükleme dozu 7,5 mg/kg QID PO) kapsayan geniş spektrumlu ilaçlar istenir. Enrofloksasin gentamisin yerine kullanılabilir fakat penisilin / metronidazol kombinasyonuna ihtiyaç vardır. Bakteriyoloji sonuçlarına göre seftiofur ya da sefkuinom diğer mantıklı çözümlerdendir. Eğer bütçe problemse oksitetrasiklin (5-7,5 mg/kg BID) etkili olabilir.

2. **Adrenerjik Agonistler**
   Adrenerjik agonistlerin bronşiyal düz kaslara etkisi adrenoreseptör alttipine göre değişir (alfa- 1, alfa-2 ve beta-2). Ksilazin ve detomidin gibi alfa -2 agonistleri atlarda bronkodilatör etki gösterdiği gibi solunum hızını düşürür fakat üst hava yolları tıkanıklarında iskelet kasları rahatlama sağladığından dolayı yararları geçersiz kalır. Beta-2 agonistlerinin seçilmesi bronkodilatatör olarak daha tercih edilir ve salbutamol, fenoterolve terbutalin gibi kısa etkili ajanlar ve salmetrol ve klenbuterol gibi uzun etkili ajanları da içerir. Sadece sonrakiler at üzerine lisanlılardır. Beta-2 agonistlerin daha ileri yararlı etkileri mukosiliyar açıklığın stimülasyonu, mukus viskozitesinin azalması, yüzey aktif sekresyonun stimülasyonu, kolinerjik iletinin modülasyonu ve mast hücre degranülasyonun inhibasyonunu da içeren antiinflamatuar özelliklerdir.

   Obstrüktif pulmoner hastalığın beta-2 agonistlerle başlangıçtaki tedavisinde (özellikle intravenöz uygulamalarda), şiddetli vakalarda akut olarak klinik kondisyonun kötüleşmesiyle beraber kısa süreli hipokside artış görülür. Bu paradoksiyal efekt potansiyel ventilasyon- perfüzyon uyuşmazlığından dolayıdır ve bunun için şiddetli dispneik atlarda intravenöz klenbuterolden uzak durulmalıdır. Bu vakalarda beta-2 agonist tedavisine başlamadan önce antikolinerjik birleşim olarak (hiyosin, atropin sülfat), furasemit, kortikosteroit ve intranazal oksijen kullanımıyla en iyi şekilde başlanır.

   Sistemik agonistler
   Klenbuterol atlarda temel kullanılan ilaçtır. Oral yolla uygulandığı zaman karaciğer tarafından emileceği için absorbsiyonu azalır bu yüzden pratikte intravenöz kullanımı tercih edilir. Uzun süreli beta -2 agonistlerin kullanımı (1 aydan fazla) reseptörlerde düşük-regülasyon yaptığı için az etkili olacaktır. Tremor, terleme, sinirlilik ve kolik genellikle yan etki olarak görülebilir ama sakin bir şekilde kaybolur.

   Lisanslı tavsiye edilen klenbuterol dozu 0,8 microg/kg 12 saatte birdir. Sadece ABD'de klinik denemelerde atların % 25'i bu standart doza cevap vermiştir. Bununla birlikte 1,6 microg/kg doza atların % 25'i, 3,2 microg/kg doza da % 25 olmak üzere genelde vakaların % 75'inden olumlu cevap alınmıştır (Erichsen et al 1994). Klenbuterol ABD'de değişken dozlarda lisanslıdır. Yüksek dozlarda kullanımı not edilmiştir, genellikle tavsiye edilen başlangıç dozu (0,8 microg/ kg) ayarlanır ve doz her 3 günde bir 0,8 microg /kg dozda artırılır. 3,2 microg/kg maksimum doz olarak belirlenir.

   İnhale beta-2 agonistler

1-2 microg/kg dozunda salbutamol (= albuterol) çok kısa etkili oysa salmeterol 0,2 – 0,5 microg/kg 8- 12 saatte bir daha uzun süreli etkilidir. Klenbutarolün intravenöz hazırlanması aynı zamanda 0,4 mg/ kg BID dozda nebulizatörle uygulanabilir olmasına karşın bu etiket dışı bir kullanımdır. İnhalasyon için beta-2 agonitle beraber kortikosteroid, kromoglisat veya antikolinerjik kombinasyonlu ürünlere de aynı zamanda ulaşılabilir. Yazar çoğu vakada iyi etkiler aldığı, salmeterol/ flutikazon kombinasyonu içeren (seretide) ürünü kullanmaktadır.

3. **Glukokortikoitler**
   Glukokortikoidler inflamatuar pulmoner hastalıkların tedavisinde çeşitli yollarla uygulanarak geniş bir şekilde kullanılmaktadır. Bunlar birçok

potansiyel yararlı hareketleri olan antinflamatuar ilaçlardır. Hava yollarında nötrofil geçişlerini kısıtlar (tip 3 sensivite) , mast hücrelerinden histamin salınımını azaltırlar (bronkial daralmayı kısıtlarlar) ve hücre reseptörlerinin sayısını artırırlar ve beta-2 adrenoreseptörlerinin hassaslığını artırırlar. Glukokortikoidlerin başlangıç etkileri antikolinerjik ve adrenerjik agonistler kadar hızlı değildir.

Sistemik Glukokortikoitler

Atlara uygulanan temel sistemik kortikoidler, prednizolon ve dekzametazondur. Geniş kullanım alanı olmasına rağmen laminitisle ilgili endişeler açısından limitlidir. Prednizolonun 1,0 mg/kg dozda kullanımının sonuçları çeşitlidir ve sıklıkla NHO vakalarında klinik etkileri açısından hayal kırıklığı yaratır fakat diğer daha az ciddi solunum yolu hastalıklarında yararlı olur. Bazı atlar 2 mg/kg'a kadar çıkabilen yüksek ek doza ihtiyaç duyarlar ya da alternatif olarak deksametazon 0,05 – 0,1 mg/ kg dozunda uygulanabilir. Multi nodüler pulmoner fibrozis gibi akciğer dokusu içi hastalıklarda glukokortikoidler endike olabilmesine rağmen klinik yararı çok değişkendir.

İnhale Glukokortikoitler

Pekçok kortikosteroit atlara sistemik yan etkilerinin oluşturduğu riski azaltmak için inhalasyon yoluyla verilebilir. Bununla birlikte insanlarda inhalasyon yoluyla verilen kortikosteroidlerin sistemik yan etki potansiyelleri minimaldir (zayıf adrenal baskı sonucunda) atlarda bu sorun değildir fakat yan etkiler yine de görülebilir, bu tarz ilaçlar tamamen risksizdir diyemeyiz. Beclomethazon dipropiyonat, atlarda lisanslı olmamasına rağmen at hekimliği pratiğinde geniş bir kullanım alanı vardır. 5- 10 microg/kg BID (500 kg at için 12 saatte bir 2 ila 20 x 250 microg) başlangıç olarak uygulanmasını takiben minimal efektif dozla gidilir (örn: 2-3 microg /kg SID ya da 500 kg at için 4-6 x 250 microg 24 saatte bir). Makul etkisi en küçük 1 microg/kg da (500 kg için 2 x 250 microg 12 saatte bir)adrenal baskının azalmasıyla beraber görülebilir. Flutikazon propiyonat (örn: Flixotide 250 inhaler) atlarda diğer lisanslı olmayan fakat 2-4 microg/kg'dan BID (500 kg at için 4–8 arasında x 250 microg 12 saatte bir) uygulandığı zaman daha etkili olan bir glikokortikoittir. İnhale flutikazon beclomethazona oranla sistemik absorpsiyonu azaltabilir ve istenmeyen yan etkiler açısından daha az risk taşır. İnhale glikokortikoitler lokal olarak aktiftir, periferal hava yolunda meydana gelen bronkial daralma gibi durumlarda yararlı etkileri olmayabilir. Kortikosteroitin dozunun azalmasını sağlamak için bronkodilatörlerle kullanımı tedavi öncesi yararlı olur.

4. Antikolinerjik Ajanlar

Atlarda bronşiyal daralma parasempatik hiperaktivitenin birincil nedenidir. Bronşiyal düz kaslar üzerinde muskarinik motor plakaların sonunda asetilkolinle beraber yarışmalı olarak klinik bronkodilatör etki yaptıran pek çok ürün vardır. Atropin, diğer antikolonerjik ilaçlar gibi mukosiliyar açıklığı kısıtlayabilir. Antikolonerjik ilaçlar beta-2 agonistler gibi diğer ilaçlardan akut bronşialspazmın rahatlatılmasında daha üstündür fakat atlardaki obstrüktif pulmoner hastalıkta klinik yararları sınırlıdır. Buna rağmen hava yolu tıkanıklıklarında sıklıkla birincil bronşialspazm, mukus tıkanıklıkları ve hava yolu inflamasyonlarının sonuçları küçümsenmemelidir.

Sistemik antikolonerjikler

Atropin hızlı etkili ve potansiyel bronkodilatatördür ve atlara intravenöz olarak 0,01-0,02 mg/kg (500kg'a 5-10 mg olarak) uygulanabilir. Uzun süreli kullanımı koliğe neden olduğu için sakınılmalıdır. Zaten atropin tedavi amaçlı akut bronşial spazmda ve bronkodilatör terapinin potansiyel etkisini tanısal/ prognostik açıdan değerlendirmek için kullanılır. Akut bronkodilatöre alternatif olarak IV 0,3 mg/ kg dozunda hiyosin ve butilsikopolamine (Buskopan'ın içeriği) verilebilir. Atropin ya da 'Buskopan 'ın zayıf intravenöz bolus cevabı 15- 30 dakika içerisinde olmakla beraber bronkial daralmalara bağlı klinik belirtilerde (örn: mukosal şişme , havayolu sekresyonu gibi) önerilmektedir.

İnhale antikolinerjikler

İpratropiyum inhalasyonu takiben sistemik olarak etki edemeyen , yüksek maliyetli antikolinerjik ajandır ve bu nedenden dolayı atropinin ve glicopiroliyumun neden olduğu istenmeyen yan etkileri göstermez. Buna rağmen atlarda lisanslı değildir, ipratropiyum 0,4-0,8 micro/kg dozda 6 saatte bir inhalasyon ile başarıyla kullanılabilir (5-10x 40 microg Atrovent Forte). İpratropiyum beta-2 agonistlerle beraber kombinasyonlu olarak uygulanabilir. Bu ilaç 15 dakika içerisinde maksimum etkisine ulaşır fakat kısa etkilidir bu yüzden 4-6 saatte bir inhalasyon yoluyla verilmelidir.

5. Mukolitikler

Atlarda tıkanıklığa bağlı pulmoner hastalıklarda respiratuvar mukusu keserek yarar sağlar. Mukozal temizlemeyi artırarak mukus vizkositesinin azalmasını sağladığını gösteren kanıtlar vardır.

Sistemik mukolitler

Atlarda lisanslı en çok kullanılan sistemik mukolitik dembreksine (Sputolsin Powder, Boehringer Ingelheim, Barcknell). Bu ilaç respiratorik glandular hücreler tarafından mukus sentezini engeller ve

viskozite üretimini azaltarak sonuç verir. Dembreksin 0,3-0,5 mg /kg 12 saatte bir oral dozda uygulanır (Her 500 kg 'a 6-10 x 150 mg ölçüde BID).

İnhale mukolitikler
Çoğu ürünün mukolitik etkisinden yararlanılarak atlara nebulizasyon yöntemiyle verilir. Bunlar asetil sistein, su ve salin içerir.

6. Diğer İlaçlar

Furasemit

Ek olarak pulmoner ödem ve egzersize bağlı pulmoner hemoraji vakalarında potansiyel yararlı etkileri olan diüretik furasemit atlarda tıkanıklığa bağlı pulmoner hastalıklarda bronkodilatasyon etkisiyle kanıtını gösterir. Bu etki prostaglandin vasıtasıyla olur ve bununla birlikte geçmişte NSAID kullanıldıysa etkisini yok eder. Furasemit intravenöz, oral ya da nebülizatör ile 1- 2 mg/kg dozunda uygulanabilir.

Kromoglikat

Bu ilacın temel yararı mast hücre degranülasyonun etkinliğini inhibe ederek ortaya çıkar. Lisanslı ürün (Cromovet) olarak ulaşılabiliyordu fakat şu an piyasadan çekilmiştir. Bu ilaç NHT önlemede diğer tedavi edici ilaçların kullanımından daha itibarlıdır ve bununla birlikte SPAOPD (yaz otlağı kaynaklı obstrüktik pulmoner hastalık) vakalarında, allerjenleri önlemesi daha az pratik olmakla beraber diğer vakalarda mast hücrelerinin BAL'da göze çarpmasını sağlaması açısından yararlıdır. Ürün hala insanlar için lisanlıdır (Cromogen; Baker Norton, London) ve total doz 0,16 mg /kg SID olarak nebulizatörle verilebilir ya da doz ayarlı inhalerle (MDI) başlangıç dozu 0,004-0,06 mg/kg olarak 12 saatte bir (500 kg 'a 4-6 x 5 mg BID dozda) ve doz azaltılarak idame dozuna geçilmelidir. Yeni geliştirilen ilaç, nedokromil sodyum da insanlar için lisanslıdır ve atlarda etkili bir şekilde kullanılmaktadır.

Çeviri: Vet. Hek. Gizem Taktak
Ataşehir PatiSev Veteriner Kliniği

Treating respiratory diseases in the performance horse

Andy DURHAM
BSc BVSc CertEP DEIM DipECEIM MRCVS RCVS and European Specialist in Equine Internal Medicine

The most common respiratory diseases affecting the performance horse comprise (in approximate decreasing order or prevalence) inflammatory airway disease (IAD), infectious airway disease, recurrent airway obstruction (RAO), exercise induced pulmonary haemorrhage (EIPH) and pleuropneumonia.

Respiratory disease frequently presents with obvious clinical signs such as nasal discharge, cough, adventitious noises and abnormal breathing patterns/effort, although the possible existence of subclinical disease should not be underestimated in performance animals that frequently demonstrate no adverse effects other than limitation of their potential for achievement.

Differentiation and diagnosis of these conditions depends on examination of both the horse and its environment as well as appropriate diagnostic techniques and samples. Further to a standard clinical examination including auscultation, further commonly used diagnostic techniques relevant to suspected respiratory disease include measurement of systemic inflammatory biomarkers, serology, nasal/nasopharyngeal/guttural pouch bacteriology, auscultation with a rebreathing bag, radiography, ultrasonography, endoscopic examination of the airway and collection of samples of respiratory secretions. Commonly a specific diagnosis requires multiple diagnostic techniques and careful selection and interpretation of test results is crucial given the frequent close similarity of individual test results between disparate clinical (and subclinical) conditions. For example both infectious and allergic airway diseases might present similarly in an individual horse and may demonstrate similar tracheal cytology. However, historical factors such as age, environment and in-contact morbidity along with systemic inflammatory biomarkers, serology, and bacteriology may aid in distinguishing the two conditions.

Sampling respiratory secretions is a common further diagnostic approach when respiratory cases are seen in practice. Detailed description of the collection techniques are beyond the scope of this article and the reader is referred elsewhere for this ( ). Sampling from the trachea may be conducted percutaneously (transtracheal aspirate) with the aim of collecting a bacteriologically uncontaminated sample. Transendoscopic tracheal sampling (tracheal wash) carries a high risk of sample contamination with nasopharyngeal organisms although careful technique including mild sedation, laryngeal desensitisation and possibly double-lumen catheters may still lead to collection of acceptable microbiologic samples. Tracheal cytology is a sensitive marker for respiratory airway disease although may lack specificity especially given reference intervals that may vary markedly between laboratories and be highly dependent on both horse and management factors. However, in cases of localised lung disease (rare cases of pulmonary abscess/neoplasia) then the possibility of 'missing' the specific affected bronchial segment with BAL makes TW the only useful technique. TW is useful as a quick and easy "screening" procedure – e.g. pre-competition – as a TW with a non-inflammatory cytological picture (e.g. only a few PMNs [<15%] and no eosinophils) is reassuring and prior sedation is unnecessary. Bronchoalveolar lavage (BAL) sampling yields samples with more useful cytologic results but is rarely helpful in terms of bacteriology which is almost inevitably compromised and contaminated during the collection procedure. Cytologic preservation is generally good in BAL samples and reference intervals are less variable between horses and laboratories. Samples can be collected via an endoscope wedged into a distal airway or via a cuffed BAL catheter passed without endoscopic guidance. Choice of technique is largely personal although the latter has the advantage of requiring inexpensive equipment and sealing the bronchus with the cuff to facilitate distal bronchoalveolar sampling. Sedation is almost essential for successful collection of a BAL sample as the procedure invariably causes coughing, and should probably be avoided in horses showing marked signs of respiratory disease. Rest from exercise is also generally recommended for a day or two afterwards.

BAL samples can be simply and effectively taken with minimal and relatively cheap specialised equipment (a BAL catheter) and does not require an endoscope. BAL samples have a clearer normal cytological pattern leading to less interpretational problems. However, it is impossible to take a BAL sample without nasopharyngeal contamination and therefore bacteriology on BAL samples is of dubious relevance. Additionally if sedation of the horse or interruption of an exercise programme are considered undesirable then TW is clearly preferable to BAL as the latter technique is very hard to perform in an unsedated horse.

As both techniques have their own strengths and weaknesses then it is preferable for both to be performed in order to maximise diagnostic information obtained during a respiratory investigation. With few exceptions, this author would generally submit TW samples for both cytology and bacteriology; and BAL samples for cytology only.

The importance of good air hygiene

Therapy for most causes of respiratory disease in

horses should always be administered in association with improvements in air hygiene. It is the author's experience that detailed and specific advice regarding ventilation and possible sources of airborne allergens and irritants cannot be overemphasised. Many horse-owners do not act appropriately to immediately correct all potential problems (e.g. forage/bedding, stable ventilation, adjacent stables, hay stack, muck heaps etc..) which can sometimes lead to a perception of misdiagnosis and/or treatment failure. A further source of confusion may arise due to a misunderstanding of the major and longstanding pathogenic impact of even a brief exposure to airway allergens/irritants. It can be argued that all coughing horses should be bedded on paper/shavings and fed haylage or turned out in a field.
Therapeutic agents used in the management of airway diseases in horses

1. Antimicrobial drugs

Airway diseases in young horses might be caused by primary bacterial pathogens such as alpha or beta haemolytic Streptococci (eg Strep equi zooepidemicus, Strep pneumoniae), Actinobacillus, Pasteurella or possibly Bordetella. Procaine penicillin (20,000–50,000 IU/kg bid im) or ceftiofur (1-2 mg/kg bid im) are reasonable choices for all of these pathogens although both products require injection. Oral sulphonamides (30 mg/kg po bid) and enrofloxacin (5 mg/kg sid iv or 7.5 mg/kg sid po) may not have an ideal spectrum of activity for these bacteria although clearly are attractive from a practical perspective. Oral doxycycline (10 mg/kg po bid) is another possible option although there are questions over its bioavailability in horses.

In cases of pleuropneumonia the bacterial agents tend to be opportunist pathogens and may include gram negative, gram positive, aerobes and anaerobes. Clearly broad spectrum cover is then required such as procaine penicillin plus gentamicin (6.6 mg/kg sid iv) perhaps with metronidazole (15 mg/kg loading dose then 7.5 mg/kg qid po). Enrofloxacin could be used instead of gentamicin but would need to be combined with penicillin/metronidazole. Ceftiofur or cefquinome are also reasonable choices depending on bacteriology results. If budget is an issue then oxytetracycline (5.0-7.5 mg/kg bid) may well be effective.

2. Adrenergic agonists

The effect of adrenergic agonists on bronchial smooth muscle is dependent on the adrenoceptor subtype stimulated (alpha-1, alpha-2 and beta-2). Alpha-2 agonists such as xylazine and detomidine are effective bronchodilators in horses but also reduce respiratory rate and cause upper airway obstruction due to skeletal muscle relaxation negating any beneficial effect. Selective beta-2 agonists are therefore the preferred choice as bronchodilators and include short-acting agents such as salbutamol, fenoterol and terbutaline and longer acting agents such as salmeterol and clenbuterol. Only the latter carries an equine licence. Further potential beneficial effects of beta-2 agonists include stimulation of mucociliary clearance, reduction of mucus viscosity, stimulation of surfactant secretion, modulation of cholinergic transmission and anti-inflammatory properties including inhibition of mast cell degranulation.

Initial therapy of obstructive pulmonary disease with beta-2 agonists (especially when intravenously administered) has been shown to transiently increase hypoxaemia which can lead to acute deterioration of the clinical condition in severe cases. This paradoxical effect is due to potentiation of ventilation-perfusion mismatching and it may be wise to avoid intravenous boluses of clenbuterol in severely dyspnoeic horses. In these cases therapy is best initiated using a combination of an anticholinergic (e.g. hyoscine, atropine sulphate), frusemide, corticosteroid and intranasal oxygen before possibly adding a beta-2 agonist to the therapy following initial signs of improvement.

Systemic b_2 agonists

Clenbuterol is the main drug in its class used in the horse. When administered orally there may be a considerable reduction in the absorbed dose following removal by the liver on 'first pass' and so intravenous use is preferable when practical. Also long term (> 1 month) use of beta-2 agonists may result in receptor down-regulation leading to reduced efficacy. Adverse effects such as tremoring, sweating, nervousness and colic are occasionally seen but generally pass uneventfully.

The licensed recommended dose of clenbuterol is 0.8 microg/kg q 12h. In clinical trials in USA only 25% of horses responded to this standard dose. However, a further 25% responded to 1.6 microg/kg and a further 25% responded to 3.2 microg/kg creating an overall favourable response in 75% of cases (Erichsen et al 1994). Clenbuterol is licensed in USA for 'flexible dosing' as above. It should be noted that if higher doses are used, they should be attained gradually after starting at the recommended dose (0.8 microg/kg) and increasing by 0.8 microg/kg every 3 days. 3.2 microg/kg should be regarded as a maximum dose.

Inhaled beta-2 agonists

Salbutamol (=albuterol) at 1-2 microg/kg is very short-acting whereas salmeterol 0.2-0.5 microg/kg q 8-12

h has a longer duration of action. The intravenous preparation of clenbuterol can also be administered by nebulisation at a dose of 0.4 mg/kg bid although this represents off label use. Combination products are also available in MDIs containing a beta-2 agonist along with a corticosteroid, cromoglycate or an anticholinergic. The author has used a salmeterol/ fluticasone combination product ('Seretide') with apparently good effect in several equine cases.

3. Glucocorticoids

Glucocorticoids have been widely used for treatment of inflammatory pulmonary diseases via various routes of administration. They are potent anti-inflammatory drugs which have several potentially beneficial actions. They inhibit neutrophil migration into the airways (and therefore type III hypersensitivity), reduce histamine release from mast cells (and therefore type I hypersensitivity), inhibit prostaglandin and leucotriene synthesis (inhibiting bronchoconstriction) and upregulate and increase the sensitivity of beta-2 adrenoceptors (facilitating bronchodilation). The onset of action of glucocorticoids is not as rapid as with anticholinergic agents or adrenergic agonists.

Systemic glucocorticoids

The main corticosteroids administered systemically to horses are prednisolone and dexamethasone. Widespread usage has been limited largely by concerns regarding laminitis. Administration of prednisolone at a dose of 1.0 mg/kg results in variable and often disappointing clinical effects in cases of RAO but may be helpful in less severe cases of respiratory disease. Some horses may require a higher initial dose of up to 2 mg/kg prednisolone or alternatively dexamethasone can be administered at a dose of 0.05-0.1 mg/kg to initiate therapy. Interstitial lung disease such as equine multinodular pulmonary fibrosis may also indicate glucocorticoids although clinical efficacy is even more variable.

Inhaled glucocorticoids

Several corticosteroids have been administered to horses by inhalation with the intention of maintaining efficacy whilst reducing the risks of systemic side effects. Although inhaled corticosteroids have minimal potential for systemic side-effects in humans (as determined by a lack of adrenal suppression) this is not the case in horses and although side effects are very unlikely, this type of medication should not be considered as risk-free. Beclomethasone dipropionate, although unlicensed for equine treatment, is probably the most widely used inhaled glucocorticoid in equine practice. It is has been initially administered at between 5-10 microg/kg bid (representing between 2 and 20 x 250 microg actuations q 12 h for a 500 kg horse) followed by the minimal effective dose (eg. 2-3 microg/kg sid or 4 to 6 x 250 microg actuations q 24h per 500 kg). Reasonable efficacy can be seen with as little as 1 microg/kg bid (2 x 250 microg actuations q 12 h per 500 kg) with reduced concerns over adrenal suppression. Fluticasone propionate (eg. 'Flixotide 250 inhaler') is an additional unlicensed but more potent inhaled glucocorticoid which has been found to be effective when administered to horses at a dose of 2-4 microg/kg bid (between 4 and 8 x 250 microg actuations q 12h to initiate therapy in a 500 kg horse). Inhaled fluticasone may result in reduced systemic absorption compared with beclomethasone and therefore carry even lower risk of untoward side-effects. As inhaled glucocorticoids are locally active, the beneficial effect is dependent on access to peripheral airways which may not be good in cases of bronchoconstriction. Access may be effectively improved by pre-treatment (or possibly co-treatment) with a bronchodilator which allows reduction of the administered dose of corticosteroid (Rush et al 1999).

4. Anticholinergic agents

Parasympathetic hyperactivity is the prime cause of bronchoconstriction in horses. Several products are available which have the clinical effect of bronchodilation via competition with acetylcholine at muscarinic motor end plates on bronchial smooth muscle. Atropine, unlike other anticholinergic drugs, may also inhibit mucociliary clearance. Anticholinergic agents may well be superior to other drugs such as beta-2 agonists in relieving acute bronchospasm, but they have limited additional clinical benefits in the horse with obstructive pulmonary disease. Although airway obstruction is often primarily a result of bronchospasm, the contribution of mucus plugging and airway inflammation should not be underestimated.

Systemic anticholinergics

Atropine is a rapid acting and potent anticholinergic bronchodilator which can be administered intravenously to horses at 0.01-0.02 mg/kg (5-10 mg per 500kg). Long term clinical use is to be avoided however due to the risk of colic but atropine is often used therapeutically to relieve acute bronchospasm and diagnostically/prognostically to determine the potential efficacy of bronchodilator therapy. An alternative potent acute bronchodilator is hyoscine or butylscopolamine (present in "Buscopan") which can be given iv at a dose of 0.3 mg/kg. Failure to respond to an intravenous bolus of atropine or "Buscopan" within 15-30 minutes suggests processes other than bronchoconstriction are

producing the clinical signs (eg. mucosal swelling, airway secretions).

Inhaled anticholinergics

Ipratropium is a highly charged anticholinergic drug which is not absorbed systemically following inhalation and is therefore not associated with the untoward side effects of atropine and glycopyrrolium. Although not licensed in the horse, ipratropium has been used with success at a dose of 0.4-0.8 microg/kg q 6 h by MDI (5-10 x 40 microg actuations of 'Atrovent Forte'). Ipratropium is also available in combination with beta-2 agonists as an MDI. The drug has maximal effect by 15 minutes but is fairly short acting and should be given every 4-6 hours.

5. Mucolytics

Breakdown of respiratory mucus has been proposed to be of benefit in cases of obstructive pulmonary diseases in horses. Some evidence suggests that a decrease in mucus viscosity enhances mucociliary clearance.

Systemic mucolytics

The most commonly used systemic mucolytic licensed for use in the horse is dembrexine (Sputolosin Powder, Boehringer Ingelheim, Bracknell). This drug interferes with the synthesis of mucus by respiratory glandular cells and results in a product of reduced viscosity. Dembrexine is administered at an oral dose of 0.3-0.5 mg/kg q 12 h (6-10 x 150mg scoops bid per 500kg).

Inhaled mucolytics

Many products with claims of mucolytic efficacy have been administered by nebulisation to horses. These include acetyl cysteine, water and saline.

6. Other drugs

Frusemide

In addition to potentially beneficial effects in cases of pulmonary oedema and exercise induced pulmonary haemorrhage, the loop diuretic frusemide has been shown to have a significant bronchodilatory effect in horses with obstructive pulmonary disease. This effect is prostaglandin mediated and may therefore be abolished if NSAIDs are used concurrently. Frusemide may be administered intravenously, orally or by nebulisation at a dose of 1-2 mg/kg.

Cromoglycate

The main benefit of this drug arises from its effect of inhibition of mast cell degranulation. A licensed product (Cromovet) was once available but has now been withdrawn from the equine market. This drug has gained a better reputation for prevention of RAO than for therapeutic use and might therefore be of particular usefulness in SPAOPD cases where allergen avoidance is less practical and in cases where mast cells are a prominent feature of BAL. Products still exist carrying licenses for use in humans (Cromogen; Baker Norton, London) and can be given by nebulisation at a total dose of 0.16 mg/kg sid or by MDI at a starting dose of 0.04-0.06 mg/kg q 12h (4-6 x 5mg actuations bid per 500kg) and reducing to a maintenance level. A newer related drug, nedocromil sodium, is also licensed for use in humans and has been used effectively in horses.

Kolik Vakalarının Değerlendirilmesi

Andy DURHAM
Bsc.BVSc. CertEP. DEIM DipECEIM. MRCVS ve Avrupa At Hekimliği İç Hastalıkları Uzmanı, Liphook At Hastanesi, İngiltere

Kolik, atlarda abdominal ağrı olarak ortaya çıkan belirli bir özelliği olmayan bir terimdir. Çoğu kolik vakası gastrointestinal sistem bozukluklarında görülürken; ürolityazis ve bazı atlarda laminitis ve rabdomiyolisis gibi abdominal kaynaklı olmamasına rağmen kolik benzeri belirtilerin de ortaya çıkabileceğini hatırlamak önemlidir. Kolik vakalarının çoğu basittir ve kendi kendine tedavisiz çözülebilir. Birkaç tanesinde ölümcül olma potansiyeli vardır. Vakaları değerlendirirken temel amaç hayati tehlikesinin olup olmadığını ve ortaya çıkacak durumu değiştirebilmek için tespit edilebilecek en erken şekilde tanı koyulmasıdır. Bu kolik nedenin özel bir tanısının koyulması anlamına gelmemektedir. Pelvik dirsek sıkışmalarındaki vakaların bir bölümünde, özellikle saha şartlarında tanıya varmak nadiren mümkündür ki buna 'spazmodik ' kolik denir. Bu önemli değildir –sadece ciddi potansiyel vakaları hayatı riski olmayanlardan ayırmaya bakın.

Kolikten ölen atların çoğu kardiyovasküler etkilerden (şok gibi) ölürler. Gastro intestinal bozukluklara, bağırsak starngulasyonun sonuç olduğu durum ve gastik yırtılmanın sebep olduğu peritonitis ve nekroz ikincil durumlar olarak görülür. Bu nedenden dolayı güvenilir ciddi indikatörlere ve gastro intestinal bozuklukların başlangıçtaki belirtileri, kardiyo vasküler belirtileri içine alarak takip eder ve ideal olanı sonrasında klinisyenin uygun hareket tarzını ortaya koymasına bağlıdır. Bu kardiyovasküler statünün değerlendirmesini gözden kaçırmanız, anlamında söylenmemiştir; açıkça prognoz ve tedaviyi yönetmek adına, kardiyovasküler şok belirtilerine girmeden önce basitçe atın durumunun tespit edilmesi çok önemlidir çünkü bu atın hayatını kurtarmasını sağlar. Direk gastro intestinal sistemi işaret eden mümkün olduğu kadar çok klinik belirti toparlamalıyız.

GI Durum Belirleyicileri	Kardiyovasküler durum belirleyicileri
· ağrı karakterleri	· kalp atımı/nabız kalitesi
· analjeziye cevap	· mukoz membranlar
· rektal muayene/ultrason	· laktat
· naso-gastrik reflü	· kapillar dolum zamanı
· abdominal distensiyon	· periferal sıcaklık
· peritonal sıvı alımı	· deri elastikiyeti (turgor)
· oskultasyon	

1. GI Durumların Değerlendirilmesi

a) Ağrı Karakterleri

Anamnez, atın ideal ve doğal abdominal ağrı reaksiyonunu, altta yatan kondisyonun şiddetine kadar anlamada önemli ipuçları verir. Muhtemelen çok ciddi ve az ciddi vakaların arasında tek önemli ayırıcı klinik belirtidir. Bu yüzden mümkün olduğunca basit bir şekilde atı izleyerek biraz vakit geçirmek ve kendi mekânını terk ettikten sonra bile nasıl davrandığını değerlendirmek akla oldukça yatkındır (sadece zaptı rapt ederken değil). İşte bu periyodun değerlendirilmesi vakanın iyi bir anamnezinin alınması ile beraber hastanın son günlerdeki genel sağlık durumu, son zamanlardaki beslenmesi ve egzersiz rutinini, yaşını, en son ne zaman normal olarak görüldüğünü, en son ne zaman dışkıladığını ve ilk bulunduğundan beri nasıl bir ağrıya sahip olduğunu içeren değerlendirmeleri yapmak için iyi bir zamandır.

Bunu takip eden genel kural, ağrı derecesi altta yatan problemin şiddetinin yansımasıdır. Örneğin, pelvik dirsek sıkışmalarında bazı bağırsaklarda kolonik duvarın gerilmesi vardır ve segment başlangıcındaki bazı hiperplaziler tıkanıklığa doğru gider fakat tam olarak mezenterik tansiyon ya da duvar nekrozu oluşturmaz. Bundan dolayı belirtiler daha orta seyirlidir. Diğer yandan strangulasyon olmuş kolonik volvulus tüm ağrı özelliklerini gösterir ve bundan dolayı kolik şiddetlidir. Devam eden davranışlar ve belirtiler yükselen bir şiddette abdominal ağrının göstergesidir:

- İştahsızlık
- Esneme
- Yüz buruşturma
- Ön ayaklarla kazıma (şiddetli ön ayaklarla yeri eşeleme özellikle gastrik distensiyonu gösterebilir)
- Yan tarafını izleme hareketi / karın tekmeleme
- Yere yatış pozisyonu
- Yan yatış
- Dorsal yatış
- Sürekli uzanmak, yuvarlanmak, tekrar kalkmak, adım atmak (sıklıkla terleme ile beraber)
- Şiddetli çırpınma (genellikle aşırı terleme ile birlikte)

b) Analjeziye cevap

Bu koliğin şiddetine kara vermekte kullanışlı bir faktördür. Bir at ciddi ya da hayati önemde bir kondisyona sahipken basit bir analjeziden çok önemli bir rahatlama elde edebilir. Diğer yandan ilk analjeziye verilen tamamlanmış eksik cevap diğer belirtileri yok ederek operasyon ihtiyacının endikasyonunu gizlemiş olabilir. Pek çok analjezik seçenek bu durumda kullanılabilir. Her bir

klinisyen için genellikle en önemli nokta cevabın yorumlanmasının güvenilirliği için tutarlı bir sistem oluşturmaktır.

Non steroid antiinflamatuarlar genellikle ilk seçimdir. Çeşitili preparatlardan yıllardır en ulaşılabilen, fenilbutazon (FBZ) ve Buskopan kombinasyonu (dipron ve hiosin kombinasyonu) sanırsam cevabın değerlendirmesine göre en kullanışlı etkili ve hassastır. (örn: at tek bir enjeksiyonda iyi bir cevap verirse yüksek oranda genel durumu normale dönecektir, eksik cevap olmasına karşın ciddi lezyonlarda bile fikir verir. Fluniksin ağrı nöbetlerinde etkili olabilir ve endotokseminin neden olduğu kardiyovasküler belirtilerin etkisini yok etmede belirgin düzeyde etkilidir. Bu yüzden çoğu durumlarda tercih edilir ve diğer taraftan kontraendike olasılığı da değerlendirilir. Muhakkak fluniksin verilmiş kolikli atta ilerleyen kardiyovasküler belirtilerin izlenmesi muhtemel olayların büyümemesi için göz önünde bulundurulmalıdır. Diğer taraftan kardiyovasküler belirtilere güvenmek her durumda ihtiyatsızlıktır. Bir kez potansiyel cerrahi lezyon tespit edilirse tabiki onu seçmek için iyimser sebepler vardır. Devam eden fluniksin enjeksiyonları kötüye gidişatı değerlendirmede çok zor güçlükler yaratabilir.

Alfa2 agonistler güçlü analjeziklerdir, kapsamı basit ve ciddi kondisyonlar arasında çok fazla ayırıcı değildir- eğer atta cerrahi bir lezyon varsa çok etkili olabilir. Ek olarak az miktarda sedasyon yaratılıp, kan basıncı düşürülerek, gastro intestinal motilite durdurulmaya çalışılır. Bundan dolayı rutinde ilk kuşak olarak kullanılması uygun görülmez. Fakat bazı özel durumlarda endikedir. Örn: at çok fazla huysuzlanırsa atı muayene etmek için gereklidir (kısa süreli bolus ksilazin 100-200mg) ya da NSAID'ların etkili olmadığı durumlarda ya da istenilen bazı durumlarda (örn:transport)ya da NSAID'ların kullanılmasının doz aşımı yaratacağı uzun etki beklenen durumlarda- detomidin ya da romifidin popüler seçimlerdendir.

Kolik vakalarında çok fazla tavsiye edilen opiyatif türevler yoktur. Morfin ve petidin viseral analjezide etkili olmasına rağmen yukarıda saydıklarımdan daha iyi değildir ve durumu kontrol etmekte kullanışlı değillerdir. Petidin kısa etkilidir ve her ikisinin de özellikle bağırsaklarda yan etkileri beklenmektedir. Parsiyal agonist butofenol daha çok tercih edilir fakat tek başına kolik vakasında etkili bir analjezik değildir. NSAID ilaçların kombinasyonlarının klinik olarak eklenmesinin hiçbir faydası görülmeyebilir. Fakat alfa agonist sedatif analjeziklerle kombine edildiği zaman her ikisinin de potansiyeli ve etki süresi sinerjik etkiyle beraber görülür.

c) Rektal Muayene ve Ultrason

Elle rektal muayene koliğin erken safhasının ciddiyetini belirlemede ikincil en çok kullanılan yöntemlerden biri olmalıdır. İdeal olarak tüm vakalarda kullanılmalıdır fakat çoğunlukla (örn: hayvan çok küçük ya da huysuz) ya da çevresel şartlar (örn: zapt-ı rapt edilemeyen durumlarda) dışında yapılır. Bazı özel tanılar rektal palpasyon sayesinde koyulmasına rağmen, çoğunlukla gerek kalmayabiliyor. Genellikle özel bir tanı koymaktansa spesifik olmayan anormal bulguları tespit etmek çok daha sık rastlanan bir durumdur. Ayrıca anormal bulguların eksikliği her şeyin yolunda gitmediğini hatırlatması açısından önemlidir. Rektal olarak caudal abdomenin sadece üçte birine ulaşılabilir, bazı anormaliteler ağrı oluştuktan sonra tespit edilebilir. Ultrason ulaşılamayan yerleri değerlendirmek için çok değerli bir yöntemdir ve şişmiş / dilate olmuş bağırsak düğümleri, gastrik dilatasyon, kolonik dilatasyon, intestinal yırtılma gibi durumları gösterir. Tanıda bir numaralı tercih aracı olan ultrasonografiklerin kullanımı, taşınabilir advent tarayıcılardır. Deri altı görüntüleri değerlendirmek kolaydır. Rektal palpasyonun ötesinde, şişmiş bağırsak düğümleri tespit edilip lokalizasyonu yapılabilir. Aynı zamanda duvar kalınlıklarını ve motilitenin varlığı tespit edilebilir. Yine aynı zamanda ultrason intususepsiyon şüpheli durumların varlığını (klasik ' hedef 'şeklinin belirlenmesi) ve (muhtemel) nefroşiplenik yer değiştirmelerin varlığını tespit eder.

Palpe edilebilen spesifik olmayan anomaliler:

- Yapışkan bir mukozaya sahip boş bir rektum
- Şişmiş ince bağırsak düğümleri
- Kalın bağırsak timpanisi
- Sıkı mezenterik ve ya teniyal bantlar
- Boş kaudal abdomen

d) Nasogastrik reflü

Gastrik sıvının sekestrasyonu ince bağırsak tıkanıklıklarının ve cerrahi müdahale ihtimalinin iyi bir göstergesidir. Buna rağmen grass sickness (disatnomi olarak geçer), anteriyor enteritis ve geçici idiyopatik ileyus, fonsiyonel ince bağırsak hastalıkları gibi fonksiyonel ince bağırsak tıkanıklıkları cerrahi müdahalelik değildir. Ek olarak bazı basit intraluminal tıkanıklıklar (gastrik ve ileyal sıkışmalar gibi) cerrahi müdahalesiz halledilebilir. Tüm bunlara rağmen, klinik belirtilerle de muhtemel ince bağırsak tıkanıklıklarının tümünde nasogastrik sondalama ve reflü çıkışını sağlama endikedir. Bu aynı zamanda tanının bir kısmı için önemli olmakla beraber, gastrik distansiyon ağrılıdır ve bazı atlarda basıncın yaptığı ağrının alınması açısından önemlidir. Düzgün kontrol edilebilir, yumuşak, pürüzsüz sonu olan bir tüp yanında önceden hazırlanmış sıcak su ile beraber istenir. En iyisi burun deliklerinin ve nazal septumun

internal lamina bağlantısı parmakla engellenir ve çoğu at bu durumdan hoşnut değildir. Aynı şekilde bu işlem tüpün (10 -15 cm'lik) uzun kısmının dışa doğru hızlı bir şekilde hareketini sağlayarak, tüpün arka kısmının çabucak burun deliğinin arka kısmına geçmesini sağlar. Bundan sonra tüp orta miyatustan burun deliğine doğru ventral olarak bastırılır ki bu alanda hemorajiye neden olur.

Boğaz kısmında dirençle karşılaşılırsa, tüpü yutmasına hazırlıklı olun ve eş zamanlı olarak tüpü hareket ettirin. Tüpü sadece trakeanın girişinden ve farenksden geçirip yutturmadan ilerlenemez. Hatta yutkunmaya rağmen trakeal inkubasyon meydana gelebilir, kartilago duvarı tarafından oluşan tüpün sert doku direnci pasaja yerleştirilerek tespit edilebilir ve tüp kolaylıkla üflenip, emilebilinir. Özafagusa girildiği zaman, tüpün son kısmının etrafını kaplayan hassas bir doku vardır ki bu pasajın devamına doğru dirence neden olur ve tüp boyunca hava hareketini tıkar. Bu meydana geldikten sonra, boynun sol tarafından tüpün son kısmının özefagus duvarında oluşturduğu hareketini deri altı görebilirsiniz. Birkaç santimetre geri getirip tekrar hareket ettirmek tüpün nerde olduğunu tespit etmenize yardım edebilir ya da kalın derili atlarda sol boynu palpe etmek de faydalı olabilir. Genellikle kardiyada direnç vardır, fakat bir kez mideye girildi mi direnç (genellikle) bitecektir ve kendiliğinden sıvı çıkışı ya da keskin gaz gelebilir. Eğer oluşmazsa, tüpü üflemek midedeki gazın geri dönüşünü tespit etmemize izin verir.

Genellikle sifon etkisi yaratılır, bu yöntem ya direk nefesinizi çekerek ya da birkaç kez pompayla suya sokup (5 keze kadar çıkılabilir) pompalanıp bırakılır ve drenaj için beklenir. Bazen reflünün çıkışı zaman alabilir o yüzden tüpün pozisyonunu değiştirmek gerekir. Genellikle bir prosedürde 20 litre sıvı dışarı çıkar.

Nazogastrik intübasyonun pozitif sonucunun tersi durumlarda örneğin mide sıvısının olmaması reflünün de olmadığı anlamına gelmez ki koliği düşündüren ciddi sebeplerin yokluğunda ince bağırsak tıkanıklığının varlığından söz edilemez.

e) Abdominal Distensiyon

Atlarda abdominal hastalığı belirleyen tek ve en basit belirteçtir. Genellikle kalın bağırsak timpanileri, yangılı sağ ve sol lumbal fossa (genellikle ikisi beraber) varlığında endikedir. Fakat aşırı şişmiş ince bağırsak tıkanıklarında 'fıçı' abdomen şekli görülür. Bulgular olgunun ciddiyetine göre değişir, fakat distensiyonun oluşmaması olumlu bir işaret olduğunu göstermeyebilir.

f) Abdominal parasentez

Kolikli vakalarda peritonal sıvının toplanması yararlı olmasına rağmen, peritonal sıvısı normal olan bir hastanın cerrahi müdahale görmesi gibi durumlarda çok fazla önemli bir değerlendirme olmayabilir. Aslında değişmiş peritonal sıvı demek çoktan operasyonda gecikilmiş demektir. Bu işlem ister istemez tehlikesizdir diyemeyiz. (örn: operasyonda başarısız bir punksiyonun neden olduğu bağırsak serozal yaralanmasını görmek olağandışı değildir aynı zamanda; punksiyon yapılan yerde deride lokal selülitik enfeksiyonlar punksiyon bölgesinde uygun aseptik koşullar sağlanmadığı için meydana gelebilir). Çelik uçlu kanüllerin kullanımı daha az zararlıdır.

En doğru yaklaşım ultrasonografi tarafından seçilir-kalın bağırsağın ve dalağın uzağındaki herhangi bir yer aranır. Mutlaka deri traş edilir ve steril olarak hazırlanır. 18'lik 1-2 inç'lik iğneler sık kullanılan olmasına rağmen keskin olmayan geniş uçlu kanül sıvının çıkışını ve serozal çizikleri engellediği için tercih edilebilir fakat linea albayı bistürü ile kesmek gerekir. Bazı şişman atlarda spinal iğneler tercih edilebilir (ultrasonla derinlik ölçülmeli) . Örneğin normal rengi, kanlı olması ve bulanıklık göz muayenesi ile ayırt edilebilir. Normal örnekler kalın bağırsak düğümlenmesi olmayan durumlarda alınabilir. Daha ileri teknikler için laboratuvara gönderilir.

g) Oskültasyon

Tüm bölümlerden sıklıkla arka plan sesi alınır fakat düzensiz su sesi, tiz ses ve çınlama bunların birleşiminin bir üst sesi, özellikle sağ tarafta regular, yüksek 'sekal akış' sesleridir. Bu seko-iliyak-kolik boşaltım dalgasıdır ve yaklaşık dakikada iki kez meydana gelir. Genel kural olarak intestinal tıkanıklıklarda GI aktivitede azalma olur örneğin şiddeti, arka plan sesleri ve sekal akış sesi azalır. En sonunda abdomen sessizleşir. Derecesine göre seslerin yokluğu daha ciddi bir kondisyonu işaret eder. Fakat bu her zaman katı ve hızlı bir kural değildir bunu tek bir muayene yöntemiyle belirlemek mümkün değildir. Hipomotilite eğilimi ya da varlığı çeşitli muayenelerin daha da arttırılmasına işaret eder.

2) Kardiyovasküler Değerlendirme Kriterleri

a) Kalp atımı

Çoğu kolikli at da kalp atım hızı artmıştır. Bu cevap dehidrasyon olmaksızın ağrı ya da kaygı ve kolik davranışlarının fiziksel hareketi sonucunda meydana gelecektir. Fakat atın sakin olabildiği en mümkün anda kalp atımının alınması önemlidir. Aynı zamanda farmakolojik faktörler de göz önünde bulundurulmalıdır. Örneğin hyosin (buscopan) taşikardiye neden olur.

Normal kalp atımı 44'e kadar değerlendirilir (bazı durumlarda artabilir). Yaklaşık olarak konuşursak, yüksek kalp atımı en kötü kardiyovasküler bulgudur ve kondisyonun ciddiyetini belirler.

Kalp atımını göğüs kafesinden direk steteskopla almanın yanı sıra, periferal nabızı (submandibular arter)hissetmek de yararlıdır. Sempatik stimulasyon erken aşamalarda normal olarak değerlendirilebilir ve hatta palbe edilebilir nabızla görülür. Fakat kardiyovasküler statünün kötüleşmesi ile nabız kalitesi zayıflar ve incelir.

Benzer olarak çoğu kolikli atda, ağrı ve kolik aktivitesine bağlı olarak solunum hızı artar. Bu ağrının derecesi ile orantılıdır ve aynı zamanda intra abdominal ve diyaframatik basıncın derecesiyle de orantılıdır. Bu nedenle büyük kalın bağırsak timpanisi ve gastrik dilatasyonda kısa, sığ ve hızlı solunuma neden olacaktır. Taşipne de endotokseminin bir numaralı belirtisidir.

b) Mukoz membranların görünümü

İnsisiv dişlerin etrafındaki gingival mukoz membranlar periferal perfüzyonu işaret eden en güvenilir değerlendirme unsurudur. Diş etleri daha normal olduğunda konjuktiva genellikle kırmızımsı görülür ki bu da koliğe yanıt olarak gelişen kafa travması sonucunda ortaya çıkan durum olabilir. Normal pempemsi gingival rengin soluk ve beyaz rengi alması hipovoleminin birinci evrelerinde, kırmızıdan, tuğla kırmızı ve siyanotik olması da kardiyovasküler kollaps aşamalarında görülür. 'Toksik halka' olarak da adlandırılan- Dişleri çevreleyen gingival sınırları takip eden kontürde mavimsi bir çizginin endoteksemiye işaret ettiği söylenir.

c) Laktat

Kolikte sıklıkla rastlanan katekolaminlere ya da ard arda oluşan protein kayıplarına bağlı belirgin etkileşim durumları şokun değerlendirmesinde kullanılan geleneksel metotlardan HCT ve TP'nin çoğunlukla hatalı sonuç vermesine neden olur. Laktat anaerobik metabolizma sonucu ortaya çıkarken hiperlaktemi hipovoleminin ve zayıf doku perfüzyonunun yansımasıdır ve uygun sıvı tedavisiyle izlenebilir.

d) Kapillar dolum zamanı

Kapillar dolum zamanı doku perfüzyonunun ölçülmesinde basit olmasına karşın etkili bir yoldur. Parmak ya da başparmakla birkaç saniye içinde diş etini beyazlatmaya çalışılarak uygulanır. Bir önceki rengi almasına kadar geçen süre sayılır. 2- 3 saniye yukarısı anormal bir uzayıştır. Önemli olan düz, dental hattan uzak bölgeyi seçmektir ki bazen ölüm sonrası bile dolum hızı iyimser görünebilir.

e) Periferal Sıcaklık

Kulağın ve alt bacağın palpasyonu periferal perfüzyon için iyi bir kanıttır ve soğuk esktremiteler hipovoleminin işaretidir.

f) Deri Turgoru

Çok belirleyici bir test olmamasına rağmen derinin tutup kaldırılması ve elastikiyetinin izlenmesi hidrasyon statüsünün belirlenmesinde popüler bir tekniktir. At tipleri arasında da deri kalınlığını kontrol eden çeşitli varyasyonlar vardır.

Çeviri: Vet. Hek. Gizem Taktak
Ataşehir PatiSev Veteriner Kliniği

Assessment of The Acute Colic Case

Andy DURHAM
BSc BVSc CertEP DEIM DipECEIM MRCVS
RCVS and European Specialist in Equine Internal Medicine

Colic is a non-specific term that describes a horse showing evidence of abdominal pain. Most cases of colic arise from disturbances of the gastrointestinal tract, but it is important to remember other possibilities that arise occasionally e.g. urolithiasis and also that some conditions in some horses produce signs that mimic those of colic even though they are not abdominal in source e.g. rhabdomyolysis, laminitis. The vast majority of cases of colic are simple and would be self-limiting even without treatment. A few are potentially fatal. The primary goal when assessing any case is therefore to recognise as early as possible whether there is a threat to life and to take action for this to be averted. This does not require a specific diagnosis of the cause of the colic. Indeed, apart from cases of pelvic flexure impaction and the so called "spasmodic" colic, it is relatively rare to be able to arrive at a specific diagnosis in 'the field' situation. This is unimportant – you just have to differentiate the potentially serious from those that are non-life-threatening.

Horses that die from colic generally die from its cardiovascular effects (i.e. shock). This is secondary to the originating gastrointestinal disturbance, for instance as a consequence of bowel strangulation and necrosis or of peritonitis from gastric rupture. It therefore follows that signs of cardiovascular compromise, whilst they are reliable indicators of seriousness, lag behind the signs of the initial gastrointestinal disturbance and ideally it is the latter that clinicians should be using to determine the appropriate course of action. This is not to say that an assessment of cardiovascular status should be overlooked; clearly it is important for prognosis and directing treatment; it is simply that the aim should be to detect horses that are destined to enter cardiovascular shock before there are signs of it, because that will provide the best chance of survival. To do so, it is necessary to make as much as possible of the clinical signs that result directly from the gastrointestinal status.

MARKERS OF GI STATUS	MARKERS OF CARDIOVASCULAR STATUS
· pain characteristics	· heart rate/pulse quality
· response to analgesia	· mucous membranes
· rectal examination/ ultrasound	· lactate
· naso-gastric reflux	· capillary refill time
· abdominal distension	· peripheral temperature
· peritoneal tap	· skin turgor
· auscultation	

1. Assessment of GI status

a) Pain characteristics

The history, pattern and nature of the signs of a horse's reaction to abdominal pain gives important clues as to the likely severity of the underlying condition. It is probably the single most discriminating clinical sign between the more and less serious cases. For this reason it is advisable whenever possible to spend some time simply watching and observing how a horse is behaving when left to its own devices (ie not just restrained in stocks). This period of observation is a good time to take the history of the case, to include enquiries into the patient's recent general wellbeing, its recent feeding and exercise routine, its age, when it was last seen normal, whether droppings have been seen and what sort of pain has it shown since first found.

It follows, as a general rule, that the degree of pain seen will mirror the severity of the underlying problem. For instance, a pelvic flexure impaction will have some bowel stretching of the colonic wall and possibly some hyperperistalsis in segments oral to the obstruction, but not really any mesenteric tension or bowel wall necrosis. Hence, signs will tend to be mild. On the other hand a strangulating colonic volvulus will have all the pain-mediating features present and hence colic will be severe. In approximate ascending order of severity, the following behaviours and signs can be indicative of abdominal pain:

- Inappetence
- Yawning
- Facial grimacing
- Scraping with front leg (NB more violent 'pawing' with a front leg can indicate marked gastric distension)
- Flank watching / kicking at abdomen
- Posturing to lie down
- Lateral recumbency
- Dorsal recumbency
- Constantly going down, rolling, getting up, pacing etc. (often associated with sweating)
- Violent thrashing (usually associated with profuse sweating)

b) Response to analgesia

This is a very useful factor in judging severity of colic. A horse that derives considerable relief from simple analgesia is unlikely to have a serious or life-threatening condition. On the other hand a complete lack of response to first analgesia is of concern and can be an indication of the need for surgery even in the absence of any other signs. There are many analgesic choice that might be taken. Probably the most important consideration for any individual clinician is to develop a consistent system, from

which derives confidence of interpretation of response.

Non-steroidal anti-inflammatory drugs are almost always first choice. Of the variety of preparations that have become available over the years, phenylbutazone (PBZ) and 'Buscopan compositum' (a combination of dipyrone and hyoscine) are perhaps the most useful for efficacy and sensitivity in terms of assessing response (i.e. a horse that shows a good response to a single injection is highly likely to have a condition that will get better naturally, whereas a complete lack of response is very suggestive of a serious lesion). Flunixin may be effective in terms of pain relief; and is certainly more effective at counteracting the cardiovascular signs of endotoxaemia. For this reason it is preferred by some and considered to be contraindicated by others. Certainly it is necessary to bear in mind that when a horse with colic is given flunixin, any reliance on monitoring for progressive cardiovascular compromise is prejudiced somewhat although this issue is probably overstated. On the other hand, reliance on cardiovascular signs is ill-advised anyway. Once a potential surgical lesion is identified, of course there are positive reasons to select it. Repeated flunixin injections can create extreme difficulties in assessing deterioration.

Alpha$_2$ agonists are powerful analgesics, to the extent that they are not very discriminating between simple and serious conditions - they can be very effective even in horses with surgical lesions. In addition they produce quite profound sedation, tend to reduce blood pressure and tend to suppress gastro-intestinal motility. For those reasons there does not seem to be any particularly convincing reason to use them routinely in the first line. That said, on specific occasions they are indicated: e.g. when the horse presents in such a fractious state that sedation is needed even to examine the horse (short duration incremental boluses of xylazine (100 – 200 mg)); or when NSAIDs are not effective, or not effective for as long as is required (e.g. for transport), or when additional doses of a NSAID threaten overdose; in these situations longer durations of action are wanted - detomidine or romifidine being the popular choices.

There is not much to recommend opiates for use as primary analgesics in cases of colic. Morphine and pethidine are effective visceral analgesics, although no better than those above and they carry the impracticality of use because of their "controlled status". Pethidine is very short acting and both have unwanted adverse effects, notably gut stasis. The partial agonist butorphanol has more to recommend it, but it is not a very effective analgesic on its own in colic cases. Nor does it seem to add anything clinically in combination with NSAIDs. However, it does seem to have a synergistic effect when combined with the alpha-agonist sedative analgesics, both in terms of potency and duration.

c) Rectal examination and ultrasound

A manual rectal examination is probably the second-most useful indicator available when determining the likely seriousness of an early case of colic. Ideally it should be performed in all cases, but often circumstances (e.g. animal too small or fractious) or facilities (e.g. no stabling or adequate handlers for restraint) dictate otherwise. Although specific diagnoses can sometimes be made from rectal palpation, this is neither usual nor necessary. It is by far more common to identify non-specific abnormalities than it is to be certain of a specific diagnosis. It is also important to remember that a lack of abnormal findings does not necessarily mean that all is well. Only the caudal one third of the abdomen is within reach, and some abnormalities will not develop until some time after the onset of pain. Ultrasound is invaluable to help detect lesions out of reach and may indicate distended/dilated intestinal loops, gastric dilation, colonic dilation, intestinal rupture etc… The advent of portable sector scanners is making the use of ultrasonography as a first-line diagnostic tool increasingly available. It is relatively easy to obtain percutaneous images, although familiarity with interpretation is needed. It can locate and identify distended small intestinal loops that might be beyond the reach of a rectal examination. It is also capable of identifying bowel wall thickening and signs of motility. Ultrasound also has a place in confirming the presence of some suspected intussusceptions (the classic 'target' appearance) and (perhaps) some suspected nephrosplenic displacements.

Non-specific palpable abnormalities that cause concern include:

- an empty rectum with tacky mucosa
- distended loops of small intestine
- large intestinal tympany
- tight mesenteric or taenial bands
- empty caudal abdomen

d) Nasogastric reflux

The sequestration of gastric fluid is a good indicator of small intestinal obstruction and likelihood of surgery. However, functional small intestinal obstructions, such as is seen in cases of grass sickness, anterior enteritis or transient idiopathic ileus episodes are not surgical. Additionally, some simple intraluminal obstructions (e.g. gastric or ileal impaction) may clear without surgery. Nevertheless, in any case where small intestinal obstruction

is a possibility on clinical findings, nasogastric intubation and siphoning is indicated. This is partly for the diagnostic information, but also because gastric distension is painful and the mere act of decompression affords considerable pain relief in some horses.

A well maintained, soft, smooth-ended tube that has been pre-immersed in hot water is desirable. It is best to avoid fingers contacting the internal laminae of the nostril and the nasal septum because this increases many horses' dislike of the procedure. Likewise, it is helpful to introduce a reasonable length (10-15 cm) of tubing in one swift movement at the outset, which takes the end of the tube quickly into the meati beyond the nostril. Thereafter the tube needs to be pressed ventrally within the nostril to discourage it from entering the middle meatus, where impact haemorrhage is more likely to occur.

When resistance at the throat is met, it is a question of being ready to anticipate a swallow and to move the tube on synchronous with it. There is no point in advancing the tube without a swallow as it will either just enter the trachea or bruise the pharynx. Even with a swallow, tracheal intubation can occur, detectable by the ease of passage, the texture of the hard resistance to the tube offered by the cartilaginous wall and the ability to be able to blow and suck through the tube easily. There will not necessarily be a cough. When the oesophagus is entered, there is the sensation of enveloping tissue around the tube end, which offers some resistance to onward passage and obstructs air movement through the tube. As soon as this seems to have occurred, observing the left side of the neck as the tube is moved on should reveal a wave in the skin as the end of the tube distends the oesophageal wall. Reversing a few centimetres and then moving on again can help, or in thick set horses palpating the left neck at the same time can help. There is sometimes marked resistance at the cardia, but once the stomach is entered the resistance will (usually) end and there may be spontaneous efflux of fluid or pungent gases. If not, blowing through the tube will allow identification of stomach gases returning.

Usually, a siphon has to be created, either by direct suction or by instilling water via a few (up to 5 at a time) actions of stirrup pump, then disconnecting and waiting for drainage. Sometimes it is necessary to alter the position of the tube end within the stomach a few times in order to obtain (or resume) reflux. On occasions as much as up to 20 litres fluid can be taken off in one procedure.

Whilst a positive result to nasogastric intubation is certain, the reverse is not true i.e. the absence of reflux does not always mean that there is no gastric fluid present, still less that there is no small intestinal obstruction present and even less that there is no serious underlying cause for the colic.

e) Abdominal distension

Abdominal distension is only a very a crude indicator of abdominal disease in horses. It usually indicates large intestinal tympany, occurring as an inflated appearance to the right and/or left sub-lumbar fossae (usually both). However, cases of extreme small intestinal distension will also show a 'barrel-abdomen' appearance. Such a finding is generally indicative of seriousness, but its absence should not be relied upon as a favourable sign.

f) Paracentesis abdominis

Collection of peritoneal fluid in cases of colic can be useful, although it is prone to over emphasis as, ideally, all surgical cases would go to surgery while the peritoneal fluid was still normal. By definition, altered peritoneal fluid means surgery has been delayed too long already. The procedure is not necessarily innocuous (e.g. it is not unusual at surgery to see sites of serosal injury to bowel where unsuccessful needle punctures have been made; also, localised cellulitic infections can occur at skin puncture sites, indicating the need to have facility for a properly aseptic approach). Use of a steel teat cannula is less harmful.

The best approach is to choose the site by ultrasound – looking for an area away from the spleen and broad areas of large colon. The most dependent point is not always the most productive. A skin clip and sterile preparation is needed. An 18g 1.5" or 2" needle is popular, although blunter and wider bore teat cannulae increase the chance of fluid retrieval and minimise serosal scratching, but require scalpel stabs into the linea alba. Longer spinal needles may be needed in fat horses (measure depth by ultrasound). A gross inspection of the sample tube can discriminate between normal colour, sanguineous tingeing and/or turbidity. Normal profuse samples are often obtained in cases of non-strangulating large intestinal conditions. More discriminating analysis requires laboratory input.

g) Auscultation

From all sites there is usually a background noise of frequent but random gurgles, squeaks and tinkling, Superimposed over this, on the right hand side especially, there should be regular, loud 'caecal rush' sounds. These represent ileo-caeco-colic emptying waves, which occur approximately twice per minute. As a general rule intestinal obstructions are associated with a reduction in GIT activity – i.e. with a reduced intensity and frequency of

background noise and reduced frequency of caecal rushes. Ultimately, the abdomen may become silent. To a degree, the quieter the abdomen the more concern there is that a serious condition underlies. However, it is not a hard and fast rule and certainly one-off examinations are not reliable. Trends and/or persistence of hypomotility over several examinations are more informative.

2. Assessment of cardiovascular status

a) Heart rate

Most colic cases present with an increase in heart rate. This will occur in response to pain or anxiety and to the physical exertion of colic behaviours, even without dehydration. Therefore it is important to assess a horse's "resting" heart rate as far as possible. Also, pharmacological factors need to be considered. For instance hysocine (Buscopan) will cause a marked tachycardia.

A normal heart rate might be considered to be up to 44 bpm (although for some individuals this might be raised). Roughly speaking, the higher the heart rate the worse the cardiovascular compromise and the more serious the condition.

As well as taking the heart rate directly from the chest with a stethoscope, it is useful to feel the peripheral pulse (submandibular artery). The sympathetic stimulation seen in early presentations will often maintain a normal or even palpably bounding pulse. However, hand in hand with other signs of cardiovascular deterioration, the pulse quality becomes weaker and 'thready'.

Similarly, many horses with colic will have a raised respiratory rate in response to pain and colic activity. This is proportionate to the degree of pain, but also to the degree of intra-abdominal/diaphragmatic pressure. Thus, massive large bowel tympany or gastric distensions will result in a short, shallow, rapid breathing pattern. Tachypnoea is also one of the signs of endotoxaemia.

b) Mucous **membrane** appearance

The gingival mucous membranes around the incisor teeth are the most reliably assessed as a marker of peripheral perfusion. Conjunctivae often look reddened when the gums are more normal, perhaps from head trauma caused by the response to colic. The normal pink gingival colour moves through pale and blanched in the first stages of hypovolaemia to red, brick red and cyanotic as cardiovascular collapse progresses. Sometimes the so-called 'toxic ring' can be appreciated – a rim of blueness following the contours of the gingival margins around the teeth, said to be a sign of endotoxaemia.

c) Lactate

Traditional analytes such as PCV and TP are highly inaccurate methods for assessment of shock as they are markedly affected by catecholamines or protein losses respectively, both common in colic. Lactate is generated during anaerobic metabolism and hyperlactaemia accurately reflects hypovolaemia and poor tissue perfiusion and can be monitored following appropriate fluid therapy.

d) Capillary refill time

The capillary refill time is a way of measuring tissue perfusion, albeit crude. Firm pressure applied with a pressed finger or thumb is applied against the gum for a few seconds to blanch it. The time taken to retain its previous colour is then counted. Anything above 2-3 seconds is abnormally prolonged. It is important to choose a flat site well away from the dental margins, where the speed of refill remains quite optimistic even after death!

e) Peripheral temperature

Palpation of ears and lower limbs gives a good impression of peripheral perfusion and cold extremities is a sure sign of hypovolaemia.

f) Skin turgor

Pinching a fold of skin and watching its elastic recoil is another popular technique for evaluating hydration status, although may not be a very dependable test. There is considerable normal variation between types of horse, largely governed by skin thickness.

ABSTRACT

Golden Retriever Bir Köpekte İatrojenik Hiperadrenokortizism'e bağlı oluşan Ekokardiyografik değişiklikler

Hadi Alihosseini[1], Ali Evren Haydardedeoğlu[2], İsmail Özkaptan[1], Ekrem Çağatay Çolakoğlu[3]
[1]Terapist Veteriner Tıp Merkezi
[2]Aksaray Üniversitesi, Veteriner Fakültesi, İç Hastalıkları Ana Bilim Dalı, Aksaray
[3]Ankara Üniversitesi, Veteriner Fakültesi, İç Hastalıkları Ana Bilim Dalı, Ankara

Kalp yetmezliği, geri dönüşümlü dilate kardiyomiyopati (DCM) ve DCM'ye bağlı sol ventrikülün sistolik yetmezliği insan hekimliğinde bildirilmiştir. Bu çalışmada bir köpekte hiperadrenokortizism'e bağlı oluşan kardiyovasküler değişiklikler ve aralarındaki korelasyonun klinik ve ekokardiyografik değerlendirmeleri ile amaçlanmıştır.

OLGU: 7 yaşındaki kısırlaştırılmış erkek Golden Retriever köpek dermatolojik problemlerden ötürü bir sene boyunca steoid türevi ilaçlar ile tedavi altına alınmıştır. Deri problemleri çözüldükten sonra toraks grafisinde kardiyomegali ve iki hafta olmak üzere takipne ve solunum distresi ile kliniğe getirildi. Klinik muayenede genel durum iyi, ağzı açık solunum, takipne (RR = 66/min) ve taşikardi (145 bpm) dikkat çekti. Rutin kan analizinden çıkan önemli sonuçlar; açlık Kortizol = 350nmol/L veya 12.68µg/dl ve fT4 = 12.5pmol/L olarak saptandı. Kardiyomegali (VHS = 12.21) ve akciğer ödemi, göğüs grafisinde tespit edildi. Abdominal ultrasonografi incelemesinde bilateral adrenal hiperplazisi saptandı. Hiperadrenokortizism için tanısal testler yapıldı. EKG›de; sinüs taşikardisi, bifazik P dalgaları, uzun R dalgaları, derin S dalgaları ve slurring ST segmenti ile QRS kompleksini genişlemesi tespit edildi. Ekokardiyografi muayenesinde; dilate sağ ventrikül, hypokontraktil sol ventrikül, sol ventrikül sistolik fonksiyon indeksleri; FS =% 26 ve EF = 43.17% olarak ölçüldü. Hiperadrenokortisizm bağlı sağ kalp dilatasyonu pulmoner hipertansiyona bağlı olabileceği düşünüldü. Aort hipertansiyonuna bağlı olarak da sol ventrikülde eksantrik hipertrofi eşzamanlı görüldü. Glukokortikoid türevleri yüksek oranda kardiyovasküler fonksiyonunu etkilemektedir. Renin anjiotensin aldosteron sisteminin aktivasyonu, vazopressine bağlı artan vasküler direnç, hipernatremi ve hipertansiyona yol açtığı bilinmektedir. bu nenedle hiperadrenokortizism sağaltımında seri ekokardiyografik muayeneler ile bu değişikliklerin değerlendirmesinde yararlı bilgiler verir.

Anahtar Kelimeler: İatrojenik Hiperadrenokortizism, köpek, ekokardiyografi

Echocardıographıc Changes In A Golden Retrıever Suspected For Iatrogenıc Hyperadrenocortıcısm– A Case Report

Hadi Alihosseini[1], Ali Evren Haydardedeoğlu[2], İsmail Özkaptan[1], Ekrem Çağatay Çolakoğlu[3]
[1]Terapist Veterinary Medical Center
[2]Faculty of Veterinary Internal Medicine, Dep't of Internal Medicine, Aksaray University, Aksaray
[3]Faculty of Veterinary Internal Medicine, Dep't of Internal Medicine, Ankara University, Ankara

Aim of the work: Heart failure, reversible dilted cardiomyopathy (DCM) and systolic ventricular failure to DCM have been reported in human medicine. The clinical and echocardiographic proving of the relationship between Cushing's pathology and cardiovascular changes in canine patient was aimed.

METHODS: A 7 year-old neutered male Golden Retriever dog referred to private clinic with the complaints of tachypnea and respiratory distress since two weeks.

RESULTS: In clinical examination weakness, open mouth breathing, tachypnea (RR= 66/min) and tachycardia (145 bpm), Fasting Cortisol=350nmol/L or 12.68µg/dl, and fT4=12.5pmol/L were also remarkable. Cardiomegaly (VHS=12.21) and pulmonary edema was detected on chest X-rays. Adrenal hyperplasia was diagnosed by abdominal ultrasonography examination. Cushing's diagnostic tests were applied and the diagnosis was confirmed. In the ECG; sinus tachycardia, biphasic P waves, long R waves, deep S waves and widen QRS complex with slurring ST segment were detected. In the echocardiography examination; hypertrophied left ventricle, marked dilated right ventricle with hypocontractile right ventricle, LV systolic indices; FS=34.69% and EF=64.84% were measured.

CONCLUSIONS: Hyperadrenocorticism induced right heart dilattion can be due to pulmoary hypertension. Aortic hypertension caused to LV eccentric hypertrophy in LV too. Activation of renin angiotensin aldosterone system, increase vascular sensitivity to vasopressin caused to hypernatremia and hypertension. Cardiovascular function affected by high levels of glucocorticoids. Post-treatment serial echocardiographies need for evaluating of progressive changes or reversibility in canine Cushing syndrome.

Keywords: Iathrogenic Hyperadrenocorticism, Dog, echocardiography

Bir iran kedisinde bilateral polikistik böbrek hastalığının tanısı ve tedavisi

Hatice Özlem Nisbet[1], Murat Güzel[2], Taylan Önyay[1]
[1]*Ondokuz Mayıs Üniversitesi, Cerrahi Ana Bilim Dalı, Samsun*
[2]*Ondokuz Mayıs Üniversitesi, İç Hastalıkları Ana Bilim Dalı, Samsun*

GİRİŞ: Polikistik böbrek hastalığı daha çok İran kedilerinde görülen, böbrek dokusunda içi sıvı dolu kesecikler şeklinde gelişen kalıtımsal bir hastalıktır. Bu keseler zamanla çoğalır ve boyutları büyüyerek normal böbrek dokusunu azaltır, ölümcül böbrek yetmezliğine yol açabilir. Böbrek kistlerinin varlığıyla karakterize bu hastalık genellikle ultrasonla teşhis edilir.

GEREÇ-YÖNTEM: Bu olgunun materyalini poliüri, polidipsi ve batında kitle şikâyeti ile getirilen 2,5 yaşlı, dişi bir İran kedisi oluşturdu.

BULGULAR: Hastanın klinik muayenesinde, palpasyonda böbreklerin genişlemiş ve düzensiz yapıda olduğu tespit edildi. Hematolojik muayenesinde lökositlerde artış olduğu belirlendi. Biyokimyasal analizde serum aspartat aminotransferaz (AST), gama glutamil transferaz (GGT), alkaline phosphatase (ALKP), kreatinin, kan üre nitrojeni (BUN), albumin, kalsiyum, fosfor, total bilurubin ve total protein değerlerinin normal olduğu tespit edildi. Radyografide, böbrekler genişlemiş ve şekilsiz kitleler halinde tespit edildi. Ultrason muayenesinde, her iki böbrekte farklı boyutlarda çok sayıda kistik oluşumlar belirlendi. Dalakta da kistik oluşumlara rastlanmasına karşın karaciğerde olmadığı tespit edildi. Ultrason eşliğinde kistlerin birisinden ince iğne aspirasyonu ile içerik alındı. Gimza ile boyanan örneklerin sitolojik incelemesinde preparatların asellüler olduğu görüldü. Tartışma ve
SONUÇ: Tedavisinde 10 gün süreyle antibiyotik (Amoksisilin-klavulanik asit, 5mg/kg, oral), 3 gün süreyle diüretik (Furasemid, 3mg/kg, IM) kullanıldı ve böbrek hastalarında kullanılan mama (Hill's k/d®) önerildi. Hastanın genel durumu düzeldikten sonra taburcu edildi ve her üç ayda bir ultrason muayenesi ile böbrek fonksiyon testlerinin tekrarlanması önerildi. Ne yazık ki polikistik böbrek hastalığı olan bir kedide böbrek yetmezliğini önleyebilecek hiçbir tedavi yoktur. Kistler doğumdan itibaren mevcuttur, ne uzaklaştırılabilirler ne de büyümeleri önlenebilir.

Anahtar Kelimeler: İran kedisi, polikistik böbrek, radyografi, ultrasonografi

Diagnosis and treatment of bilateral polycystic kidney disease in a Persian cat

Hatice Özlem Nisbet[1], Murat Güzel[2], Taylan Önyay[1]
[1]*Department of Surgery, Ondokuz Mayis University, Samsun, Turkey*
[2]*Department of Internal Medicine, Ondokuz Mayis University, Samsun, Turkey*

INTRODUCTION: Polycystic kidney disease is an inherited disorder in which liquid-filled sacs develop in the tissue of the feline kidney, occurring most frequently in Persian cats. These cysts tend to multiply in number and grow in size over time, eventually overwhelming normal kidney tissue and often leading to potentially fatal kidney failure. The disease is characterised by the presence of renal cysts that are usually detectable by ultrasonography.

MATERIALS-METHODS: A 2,5-year-old, female, Iranian cat referred with polyuria and polydipsia and abdominal mass.

RESULTS: In clinical examination, enlarged and irregular kidneys were detected at palpation. The white blood cell count was high in hematological examination. Biochemical analysis of serum aspartate aminotransferase (AST), gamma glutamyl transferase (GGT), alkaline phosphatase (ALKP), creatinine, blood urea nitrogen (BUN), albumin, calcium, phosphorus, total bilirubin, and total protein values were normal. Enlarged and irregular kidneys were detected in radiography. Multiple cysts of varying size throughout the both kidneys were determined in ultrasound examination. Although cystic formations were found in the spleen, not detected in the liver. The cyst content was received by ultrasound-guided fine-needle aspiration. Cytology preparations of the samples stained with Giemsa were found to be acellular. Discussion and
CONCLUSION: The antibiotic (amoxicillin-clavulanic acid, 5mg/kg, oral) for 10 days, diuretic (furosemide, 3 mg, IM) for 3 days were used in the treatment and used in patients with renal food (Hill's k / d ®) was recommended. After the patient's general condition improved, she was discharged. The ultrasound examination and renal function tests every three months have been proposed to the owner. Unfortunately there is no available treatment that will prevent the development of kidney failure in a cat that is affected by polycyctic renal disease. The cysts are present from birth and cannot be removed, nor can they be prevented from growing.

Keywords: Persian cat, polycystic kidney, radiography, ultrasonography

Atlarda Sevofluran anestezisinin Etkileri

Nusret Apaydın[1], İlge Öztamur[2], Anıl Dal[2], Zülfikar Kadir Sarıtaş[3], Bahattin Koç[4]
[1]Erciyes Üniversitesi Veteriner Fakültesi Cerrahi Anabilim Dalı Kayseri
[2]Veliefendi Veteriner Kliniği İstanbul
[3]AKÜ Üniversitesi Veteriner Fakültesi Cerrahi Anabilim Dalı Afyon
[4]Ankara Üniversitesi Veteriner Fakültesi Cerrahi Anabilim Dalı Ankara

Bu araştırmada, atlarda sevofluran anestezisinin kardiyopulmoner ve kan parametreleri üzerine etkilerinin araştırılması amaçlandı. Araştırma; kastrasyon ya da minör ortopedik operasyona uygulanan atlarda gerçekleştirildi. Çalışmanın materyalini, 410-470 ağırlığında, 4-8 yaşında saf kan Arap ve İngiliz olmak üzere toplam 10 adet at oluşturdu. Çalışmaya alınan atlar 24 saat aç bırakıldıktan sonra 0.03 mg/kg Acepromazin (Vetranquil, %1'lik sol.) iv uygulamasından 30 dakika sonra 1,1 mg/kg Xylazin hidroklorür (Xylaze 100 mg/ml) iv verilmesiyle premedikasyon, iki dakika sonra 2,2 mg/kg Ketamin hidroklorür (Ketanes 100 mg/ml) iv uygulanmasıyla da indüksiyon sağlandı. Entübe edilen atlar; kapalı sistem manuel çalışan anestezi cihazına (Hofmann) bağlandı. Oksijen 8 lt/dk ve % 8 Sevofluran karışımıyla inhalasyon anestezisine başlandı. Anestezi derinliğine göre Sevofluran konsantrasyonu azaltılarak, genel anestezi % 3-4 konsantrasyonla idame edildi. Ölçüm süresi tamamlanıp sevofloran gazı kesildikten sonra Xylazin hidroklorür 1,1 mg/kg iv uygulanarak atlar ayılma bayılma odasına taşındı. Spontan solunumla gerçekleştirilen 120 dakikalık genel anestezi süresince zaman zaman otomatik ventilatör (Smith Respirator) ile olgulara solunum desteği sağlandı. Monitorizasyon ile bağlantısı sağlanan atlarda nabız, noninvaziv arteriyel kan basıncı ve solunum sayıları 0, 30, 60, 90,ve 120. dakikalarda ölçüldü. Bu zaman dilimlerinde alınan kan örneklerinde kan gazları ve rutin biyokimyasal kan parametreleri saptandı. Atlarda inhalasyon anestezisinde sevofluranın hemodinamik parametreleri değiştirmediği, rahatlıkla kullanılabileceği, ancak sevofluranın anesteziden çıkış süresinin kısa olmasından dolayı sevofluran kesildikten sonra uyanma döneminde sorun yaşanmaması için kısa süreli sedatif bir ilaç kullanılması gerektiği sonucuna varıldı.

Anahtar Kelimeler: At, Anestezi, Sevofluran

Effects of Sevoflurane Anaesthesia in Horses

Nusret Apaydın[1], İlge Öztamur[2], Anıl Dal[2], Zülfikar Kadir Sarıtaş[3], Bahattin Koç[4]
[1]Universty of Erciyes, Faculty of Veterinary Medicine, Department of Surgery, Kayseri / Turkey
[2]Veliefendi Veterinary Clinic İstanbul / Turkey
[3]Universty of AKÜ, Faculty of Veterinary Medicine, Department of Surgery, Afyon / Turkey
[4]Universty of Ankara, Faculty of Veterinary Medicine, Department of Surgery, Ankara / Turkey

Estimation of cardiopulmonary effects and blood parameter alterations of sevoflurane anaesthesia in horses are objected in this study. The study is done on horses selected for minor orthopedic surgery or castration. Ten horses of thoroughbred and arabian breeds, age varying from 4 to 8 years and weighting between 410 and 470 kg were used in the study. All horses were premedicated by 0.03 mg/kg acepromazine (Vetranquil,1% solution) via iv injection, followed by 1.1 mg/kg xylazine hydrochlorure (Xylaze 100 mg/ml) in iv route. Induction was achieved by iv route of 2.2 mg/kg ketamin hydrochlorure (Ketanes 100 mg/ml) after 2 minutes of xylazine injection. All horses are intubated and connected to close system manuel anesthesia machine (Hofmann). Inhalation anaesthesia started by 8 lt/min of O2 and 8% sevoflurane mixture. Inhalation dose was maintained by reducing sevoflurane concentration to 3-4 % due to depth of anaesthesia. After completion of the sevoflurane inhalation, 1.1 mg/kg xylazine hydrochlorure were administered by iv route in recovery box. A total 120 minutes of general anaesthesia was maintained by spontaneous respiration, whereas occasionally assisted respiration were done using automatic ventilator (Smith Respirator). Heart rate, respiratory rate, noninvasive arterial blood pressure were monitorised and recorded at 0, 30, 60, 90 and 120'th min. Blood gases and routine serum biochemistry analysis were also made at these periods. Sevoflurane was recorded to have minimal effects on haemodynamic parameters and allows comfortable anesthesia management in equine inhalation anaesthesia, however due to rapid recovery it is advisable to administer a sedative agent to maintain safe recovery.

Keywords: Horse, Anaesthesia, Sevoflurane

Radygrafik Kardiyomegali - Hasta Köpeklerde Diaygnotik Yaklaşım

Hadi Alihosseini[1], Ekrem Çağatay Çolakoğlu[2], Ali Evren Haydardedeoğlu[3], İsmail Özkaptan[4], Doğu Turgut[1], Zeynel Yücel[5]
[1]Ankara Veteriner Kliniği, Ankara, Türkiye
[2]Ankara Üniversitesi, İç Hastalıkları Ana Bilim Dalı, Ankara, Türkiye
[3]Aksaray Üniversitesi, İç Hastalıkları Ana Bilim Dalı, Aksaray, Türkiye
[4]Terapist Veteriner Tıp Merkezi, İstanbul, Türkiye
[5]Noah's Ark Veteriner Kliniği, Ankara, Türkiye

Günümüzde veteriner kliniklerine getirilen köpeklerin toraks röntgenlerinde (klinik muayenede veya tesadüfen) kardiyomegali bulgusuna arasıra rastlanmaktadır. Preklinik veya asemptomatik seyreden bu patoloji bazen istenmeyen sonuçlar verebilir. Bu çalışmada çeşitli özel veteriner kliniklerine getirilen köpeklerin toraks grafisinde saptanan kardiyomegali nedenleri kardiyovasküler muayene, elektrokardiyografik ve ekokardiyografik muayeneler ve kan tansiyon ölçümleri yapılarak araştırıldı. Araştırmada köpekler kalp hastalığı olmayanlar ve olanlar üzere iki gruba ayrıldı. Kalp hastalığı olmayanlarda önemli nedenler kronik anemi ve aşırı sıvı tedavisi görülürken, diğer grupta PDA, ASD ve VSD gibi önemli konjenital kalp hastalıkları, mitral ve/veya triküspit kapak yetmezliği, dilate kardiyomiyopati, akciğer hastalıklarına bağlı kor-pulmonale, pulmoner hipertansiyon, perikardiyal efüzyon, perikardiyal tümörler ve kardiyak aritmiler yer aldı. Bu çalışmada veteriner hekimlere yönelik köpeklerde kardiyomegalinin nedenlerinin irdelemesi ve tanıda önceliğine göre değerlendirilmeleri amaçlandırılmıştır.

Anahtar Kelimeler: Kardiyomegali, toraks grafisi, köpek.

Radiographic Cardiomegaly - A Diagnostic Approach in canine Patientes

Hadi Alihosseini[1], Ekrem Çağatay Çolakoğlu[2], Ali Evren Haydardedeoğlu[3], İsmail Özkaptan[4], Doğu Turgut[1], Zeynel Yücel[5]
[1]Ankara Veterinary Clinic, Ankara, Turkey
[2]Dep't of Veterinary Internal Medicine, Ankara University, Ankara, Turkey
[3]Dep't of Veterinary Internal Medicine, Aksaray University, Aksaray, Turkey
[4]Terapist Veterinary Medcial Center, Istanbul, Turkey
[5]Noah's Ark Veterinary Clinic, Ankara, Turkey

Cardiomegaly as a diagnostic or accidentally thorax radiographic findings is encountered in pet animal private clinics. In this patients preclinical or asymptomatic cardiomegaly sometimes lead to unwanted consequences. In this field study, etiological evaluation of cardiomegaly with cardiovascular examination, electrocardiography, echocardiyography and blood pressure measurement was done in several private pet clinics. Cardiomegaly candidates were classified into heart disease group and those with no heart diseases. When in cardiac disease group; congenital heart disease (PDA, ASD & VSD), mitral and tricuspid valve insufficiencies, dilated cardiomyopathy, cor-pulmonale, pulmonary hypertension, pericardial effusion and cardiac arrhythmias were detected, in other group chronic anemia and overhydration status came into consideration. In present study investigation of cardiomegaly causes according to priority was aimed for veterinarian.

Keywords: Cardiomegaly, thorax radiography, dog

Fasial Paralizden Görme Kaybına: Addison Hastalığı

Ekrem Çağatay Çolakoğlu[1], İrem Ergin[2]
[1]*Ankara Üniversitesi Veteriner Fakültesi İç Hastalıkları Anabilim Dalı, Ankara, Türkiye*
[2]*Ankara Üniversitesi Veteriner Fakültesi Cerrahi Anabilim Dalı, Ankara, Türkiye*

10 yaşlı Golden Retriever ırkı köpek; Ankara Üniversitesi Hayvan Hastanesi'ne poliüri, polidipsi ve körlük şikayetleriyle getirildi. Hastanın; dil hareketlerinde koordinasyonsuzluk, yutkunma güçlüğü şikayetiyle 3 ay önce özel kliniğe başvurduğu ve fasial paraliz tanısıyla uzun süreli steroid kullandığı bilgisi alındı. Hastaya; rutin tam kan, serum biyokimyası, idrar ve hormon analizleriyle (Kortizol, TT4, FT4) İatrojenik Addison hastalığı tanısı kondu. Ekokardiyografi ve manuel tansiyon ölçümleri ile sistemik hipertansiyon kaydedildi. Gözün oftalmoskopik ve ultrasonografik muayenesinde her iki gözde şiddetli retinal dekolman ve sağ gözde retinal hemoraji dikkati çekti. Bu olgu sunumu ile; fasial paraliz ile başlayıp görme kaybı ile sonuçlanmış sürecin yönetilmesi ve bunun meslektaşlarla paylaşımı amaçlanmıştır.

Anahtar Kelimeler: fasial paraliz, hipertansiyon, iatrojenik addison hastalığı, retinal dekolman

From Facial Paralysis to Vision Loss: Addison's Disease

Ekrem Çağatay Çolakoğlu[1], İrem Ergin[2]
[1]*Ankara University Veterinary Veterinary Faculty Department of Internal Medicine, Ankara, Turkey*
[2]*Ankara University Veterinary Faculty Department of Surgery, Ankara, Turkey*

A 10 year old, Golden retriever breed dog having the complaints of polyuria, polydipsia and vision loss referred to Ankara University Small Animal Veterinary Teaching Hospital. The owner reported the abnormal tongue movements and dysphagy related to facial paralysis diagnosed in private clinic and following long term steroid therapy for three monthes. Routin blood work, urine and hormon analysis (cortisol, TT4, FT4) confirmed the diagnosis of iatrogenic addison's disease. Echocardiography and manual tension controller revealed systemic hypertension. Bilaterally retinal detachment and unilaterally retinal hemorrage visualised in ophthalmoscopy and ultrasonography. The purpose of this case report is to point out the process starting with facial paralysis to the end of vision loss.

Keywords: facial paralysis, hypertension, iatrogenic addison, retinal detachment

Kisa Tüylü Evcil bir kedide Yangısal otik Polip Olgusu ve Cerrahi Müdahale ile Uzaklaştırılması

İsmail Özkaptan, Hadi Alihosseini, Yusuf Eren Dedecanoğlu, Muhammed Acar
Terapist Veteriner Tıp Merkezi

Bu olgu, 3 yaşında erkek Kisa Tüylü Evcil bir sokak kedisinde tortikolis, kafayı eğri tutma, ataxia, kendi etrafında dönme şikayeti ile kliniğe getirildi. Klinik muayenede kronik burun akıntısı hariç heahangi bir anomral duruma rastlanmadı. Otoskopi muayenede sol kulak kanalında aşırı akıntı saptandı. Kulak temizliği sonrası muayende kulak kanalı içinde et benzeri lezyon görüntülendi. Kualk polipi veya tümörü olması nedeniyle kafa tasından dijital radyografi yapıldı ve sol orta kulak, timpanik bullada kalınlaşma, asimetrizm, ve içerik dolu olarak görüldü. Hastaya anestezi uygulandıktan önce sol kulak kanal ablasyonu yapılarak lezyonun bir kısmı çıkartıldı ve sonrada timpanik bulla osteotomi uygulanarak ventromediyal komparmandaki tümörün gövdesi ve inflamatuar içeriği başarıyla uzaklaştırıldı. Ventral bulla osteotomi tekniğiyle uzaklaştırılan yangısal polipler daha düşük nüks oranına sahip oldukları çoğu çalışmada gösterilmiştir.

AnahtarKelimeler: inflamatuarpolip, bullaosteotomi, kedi

A Surgical Removal of Inflammatoric Otic Polip in A Domestic Short Hair cat

İsmail Özkaptan, Hadi Alihosseini, Yusuf Eren Dedecanoğlu, Muhammed Acar
Terapist Veterinary Medical Center

A 3-year old intact male domestic short hair cat referred to private clinic with torticolis, head tilt, ataxia and circling. In the clinical excamination only chronic nose running drew attention. A red fibrinous lesion with more debris were seen in otoscopic examination in left ear canal. For determining of the lesion skull radiographies in four position were done and asymmetrical tympanic bulla, thickening of left tympanic bulla, ear canal contents in middle ear came into considered. After general anesthesia left total ear canal ablation were done and ductal part of lesion were removed. After ward with tympanic bulla osteotomy technique other part and contents were removed. In so many researches removal of inflammatory polyps by ventral bulla osteotomy has been reported with the lowest recurrence rate.

Keywords: inflammatory poyp, bulla osteotomy, cat

Kafa tası radyografisi
Skull Radiography

Sol orta kulak, timpanik bullada kalÄ±nlaÅŸma, asimetrizm, ve iÃ§erik dolu olarak gÃ¶rÃ¼ntÃ¼sÃ¼.

Asymmetrical tympanic bulla, thickening of left tympanic bulla, ear canal contents

Kulak kanalÄ± iÃ§indeki Polip gÃ¶rÃ¼ntÃ¼sÃ¼
Poly

Bir King Charles Cavalier Irkı Köpekte Kronik İshal ile Seyreden Leiomyosarkom

Ayjamal Radgohar[1], Tuncer Kutlu[2], Şule Düzlü[1], Mehmet Şahal[1], Osman Kutsal[2]
[1]Ankara Üniversitesi, İç Hastalıkları Ana Bilim Dalı, Ankara
[2]Ankara Üniversitesi, Patoloji Ana Bilim Dalı, Ankara

Leiomyosarkom, mide ve bağırsaklarda düz kaslardan köken alan çoğunlukla duodenum ve jejunumda yerleşim gösteren nadir rastlanan bir tümördür. Bu hastalık çoğunlukla yaşlı köpeklerde (6 yaş üzeri) gözlenmektedir. Hastalığın prognozu metastaz şekillendiğinde oldukça kötüdür.

King charles cavalier ırkı, 12 yaşlı, bir erkek köpek Ankara Üniversitesi, Veteriner Fakültesi, İç Hastalıkları Anabilim Dalı Kliniği'ne ishal, iştahsızlık, karında gerginlik, letarji ve egzersiz intoleransı şikayeti ile getirilmiştir. Hastanın klinik muayenesinde abdominal fluktuasyon ve sol 2/6 sistol üfürüm tespit edilmiştir.

Yapılan total hemogram incelemesinde anemi ve serum biyokimyasal değerlendirmesinde hipoproteinemi, hipoalbuminemi ve ürenin düşük olduğu tespit edilmiştir. Yapılan ultrasonografik muayenede asites, böbrek boyutlarında artış, pelviste genişleme ve kortekste kist ve karaciğerde heterojenik görünüm dikkati çekmiştir. Ekokardiyografik muayenede mitral kapakçıkta kalınlaşma, regürgitasyon ve perikardiyal effüzyon belirlenmiştir. Toraks radyografisinde akciğerde opasite artışı gözlemlenmiştir. Asites varlığından dolayı hastanın abdomen indirekt radyografisi değerlendirilememiştir. İdrar analizi sonucu normal olarak belirlenmiştir.

Abdominosentez yapılarak alınan asites sıvısının hemorajik olduğu görülmüş ve yapılan analiz sonucu sıvının transudat olduğu belirlenmiştir. Sitolojik muayenede çok miktarda eritrosit ve az miktarda nötrofil lökosit gözlemlenmiştir. Dışkının protozoolojik ve helmintolojik muayenesinde herhangi bir parazite rastlanılmamıştır. Yapılan Giardia hızlı test kiti sonucu negatif bulunmuştur.

Hasta sahibinin anesteziyi kabul etmemesinden dolayı laparoskopi yapılamamıştır. Semptomatik tedaviye başlanmış ancak hastanın genel durumu daha kötüye gitmiştir. Bu nedenle hasta sahibi isteği doğrultusunda hasta ötenazi yapılmıştır. Yapılan patolojik incelemede jejenum ile ileumun geçiş bölgesinde leiomyosarkom, dalakta hiperplazi, karaciğerde pasif hiperemi ve dejenerasyon, glomerulonefritis kronika, bronkopnömoni kataralis kronika, myokarditis kronika belirlenmiştir.

Anahtar Kelimeler: Köpek, King Charles Cavalier, İshal, Leiomyosarkom

Leiomyosarcoma Accompanied by Chronic Diarrhea In a King Charles Cavalier Dog Breed

Ayjamal Radgohar[1], Tuncer Kutlu[2], Şule Düzlü[1], Mehmet Şahal[1], Osman Kutsal[2]
[1]Department of Internal Medicine, Ankara University, Ankara
[2]Department of Pathology, Ankara University, Ankara

Leiomyosarcoma is an uncommon tumor which is mainly localized in the duodenum and jejunum and is originated from smooth muscle of stomach and intestines. This disease is commonly seen in elderly dogs (older than 6 years). The prognosis is worse when metastasis is presence.

King Charles Cavalier, male, 12 years old dog has been admitted to Ankara University Faculty of Veterinary Medicine Department of Internal Medicine Clinic with diarrhea, loss of appetite, abdominal distention, lethargy and exercise intolerance. During clinical examination abdominal fluctation and left sistolic murmur (2/6) has diagnosed. Anemia, hypoproteinuria, hypoalbuminemia and decreased blood urea have been analysed on total hemogram and biochemistry profile.

Ultrasonographic findings were ascites, increased kidney size, renal pelvis distention, cysts in cortex and heterogenic liver. Echocardiograpich examinationd findings were, mitral valve thickness, regurgitation and pericardial effusion. Increased opacity has been observed in thorax radiography. Because of ascites, indirect abdominal radiography could not assessed. Ascites fluid was taken by abdominocentesis. The fluid was haemorrhagic and analysed as transudat. During cytologic examination, a great number of erythrocytes and few neutrophil leukocyte have been seen. Protozoology and helminthology examination of the feces was negative. Giardiosis quick test kit was also negative.

Patient owner refused the anesthesia, therefore laparoscopy could not been assessed. Symptomatic treatment was applied but the patient's condition got worse over time. Thus, with the patient owner's permission the patient was euthanized. Pathologic examination finding were leimyosarcoma betweeen duodenum and jejunum, hyperplasia of spleen, passive hyperemia and degeneration of the liver, glomerulo nephritis chronica, chronica kataralis bronchopneumonia and myocarditis chronica.

Keywords: Dog, King Charles Cavalier, Diarrhea, Leiomyosarcoma

Yorkshire Irkı Bir Köpekte Hidrosefalus ve Ventriküloperitoneal Şantın Yerleştirilmesi

Hakan Köse, Selçuk Yaşar, Oytun Çınar
Pet Hospital

Hidrosefalus, beyin-omurilik sıvısının ventriküler sistemdeki üretim noktası ve absorpsiyon noktasının arasındaki yetersiz dolaşımın sonucunda ventriküler sistemin distansiyonudur. İlaç tedavisi geçici olarak semptomları azaltabilir ancak kesin tedavisi ventrikülоperitoneal şantın yerleştirilmesidir.

Olgunun materiyalını Pet Hospital' a birgün önce başlayan hemiparesis, inkoordinasyon, tremor şikayeti ile başvuran 2 yaşında, erkek, York Shire ırkı köpek oluşturmaktadır. Yapılan klinik muayene sonucunda köpeğin mental durumunun normal olduğu, sol gözde pupillar refleksin ve görüşün olmadığı, sol midriasise bağlı anizokori, sol ventrolateral strabismus tespit edildi. Fasial sinir, yutkunma ve gag refleksinin normal olduğu, görüldü. Ayakta yapılan muayenede sol tarafında hemiparesis, geniş tabanlı basış, ön bacaklar ve sol arka bacakta bilinçsiz propriosepsiyon ve yine sol tarafta derin ağrı duyumunda azalma olduğu görüldü. Yürütülmeye kalkıldığında hayvanın dengesini kaybedip düştüğü görüldü.

Yapılan kan tahlillerinde total hemogram ve serum biyokimya değerleri normal çıkmıştır. Ekokardiyografik ve Radyografik muayene sonucunda herhangi bir patolojik duruma rastlanmadı.

Yapılan manyetik rezonans (MR) muayene sonucunda sol lateral ventrikülde genişleme ve hidrosefalus tespit edildi. Aynı zamanda serebello-serebral aralıkta 4.1x19.9 mm büyüklüğünde suboccipital subarachnoid kist görüldü. Ön beyinde ventralde 13.9x7.3 mm büyüklükte ve beynin bazalinde biri 3.3 mm diğeri 1.9 mm büyüklüğünde multifokal iskemik alan görüntülendi. C1 hizasında syringomyeli tespit edildi.

Bir haftalık steroid tedavisinin ardından operasyona alınarak ventrikülоperitoneal şant yerleştirildi. Operasyon sırasında herhangi bir komplikasyon gelişmedi.

Uygulama ardından 1 gün sonra köpek kendi yemek yiyebildi ve steroid tedavisi devam edildi. Postoperatif 10 gün boyunca klinik olarak ilerleme kaydedildi, istemli ve bilinçli yürüyüş görüldü. Operasyondan 15 gün sonra yapılan MR muayenesinde şantın çalıştığı, hidrosefalusun azaldığı ve diğer görüntülenen patolojilerin aynı kaldığı görüldü. Yapılan kontrast MR sonucunda, patolojik alanların kontrast madde tutmadığı tespit edildi.

Anahtar Kelimeler: Köpek, Hidrosefalus, Yorkshire, Ventrikülоperitoneal Şant

Hydrocephalus and Ventriculoperitoneal Shunt Implantation in a Yorkshire Dog

Hakan Köse, Selçuk Yaşar, Oytun Çınar
Pet Hospital

Hydrocephalus is distension of the ventricular system of the brain related to inadequate passage of cerebrospinal fluid from its point of production within the ventricular system to its point of absorption into the systemic circulation. Medical therapy can reduce symptoms temporarily but definitive therapy is the implantation of a ventriculoperitoneal shunt.

This case report's material was 2 years old, York Shire male dog with beginning one day before hemiparesis, incoordination, tremors complaints which was admitted to Pet Hospital. During patient's clinical examination, blindness and absence of pupillary reflex in the left eye, anisocoria that depending on the left mydriasis and left ventrolateral strabismus were detected. dog's mental status was normal. Facial nerve, swallowing and gag reflex was normal. Hemiparesis on the left side, a broad-based presses, both front legs and left hind leg unconscious proprioception and decrease in deep pain sensation on the left side was observed. When forced to walk, it lose its balance and fall. The total hemogram, serum biochemistry profils, echocardiographic and radiographic examination finding were normal.

Magnetic resonance (MR) examination finding were, left lateral ventricle dilatation and hydrocephalus. Also in the cerebelloretinal-cerebral area, suboccipital subarachnoid cysts with 4.1x19.9 mm size were seen. There were multifocal ischemic areas. One of them was in the ventral forebrain 13.9x7.3 mm in size and the others were at the base of the brain which sizes were 3.3 mm and 1.9 mm. At the level of C1,syringomyelia was determined.

After one week steroid treatment, ventriculoperitoneal shunt was placed. Clinical profile has been progress and the patient had walked voluntarily and consciously within 10 days post-operative period. fifteen days after the operation MR examination findings were, the shunt was working, hydrocephalus reduced and other pathologies remained the same as it was. Contrast-enhanced MR finding was, pathological areas had not stained.

Keywords: Dog, Hydrocephalus, Yorkshire, Ventriculoperitoneal Shunt

Uygulanan ventrikÃ¼loperitoneal Â antÄ±n radyografisi
Radiography of the ventriculoperitoneal shunt after implantation

Golden Retriever Irkı bir Köpekte Alimenter Lenfoma ve Plöral Metastazı

Ayjamal Radgohar[1], Arda Selin Tunç[2], Nevra Keskin[1], Yusuf Şen[3], Mehmet Şahal[1], Günay Alçığır[2]
[1]Ankara Üniversitesi, Veteriner Fakültesi, İç Hastalıkları Anabilim Dali
[2]Ankara Üniversitesi, Veteriner Fakültesi, Patoloji Anabilim Dali
[3]Ankara Üniversitesi, Veteriner Fakültesi, Cerrahi Anabilim Dali

Bu olguda bir köpekte alimenter lenfomanın klinik ve patomorfolojik olarak tanımlanması amaçlanmıştır. Köpeklerde yaygın bir neoplazi olan lenfosarkoma yerleştikleri bölgeye göre 5 grupta incelenir; multisentrik, alimenter, timik, dermal ve soliter form. Alimenter lenfoma vakaların yaklaşık %5 inde ortaya çıkar ve prognozu kötüdür.

Olgunun materyalini Ankara Üniversitesi Veteriner Fakültesi İç Hastalıkları Anabilim Dalı Kliniği'ne 6 aydır devam eden ishal ve hızlı kilo kaybı şikayetleri ile getirilen 10 yaşlı, kısırlaştırılmamış Golden Retriever ırkı, erkek köpek oluşturdu. Hastanın klinik muayenesinde mukozaları solgundu. Letarji ve kaşeksi belirlendi. Yapılan tam kan ve serum biyokimyasal değerlendirmelerde şiddetli lenfositoz, anemi, üremi, hipoproteinemi, hipoalbuminemi ile aspartat aminotransferazın (AST'nin) yükseldiği tespit edildi. Radyografik muayenede, asites nedeniyle abdominal organların değerlendirilmesi yapılamadı. Ultrasonografik muayenede dalak boyutları büyümüştü. Jejenumda ise solid bir kitle fark edildi. Ayrıca mezenteriyal lenf yumrularının boyutlarının arttığı saptandı. Semptomatik tedaviye başlandı, ancak hastanın genel durumu daha kötüye gitti. Bu nedenle hasta sahibi isteği doğrultusunda hastaya ötenazi yapıldı.

Nekropside jejenumun orta kısmında lumende 5x4x5 cm boyutlarında, yumuşak kıvamlı, kesit yüzü lobüler ve boz-beyaz renkte bir kitle ile karşılaşıldı. Mezenteriyal lenf yumruları oldukça şişkindi ve kesit yüzleri nemliydi. Benzeri kitlelere 1 cm'den 3 cm'ye varan büyüklüklerde plöra pariyetaliste de rastlandı. Safra kesesinin lümeninde ise kistlerle karşılaşıldı. Doku örnekleri rutin işleme alınarak hematoksilen eozin ile boyandı. Alimenter lenfoma ve mezenteriyal lenf düğümleri ile plöra pariyetalise metastazı ve safra kesesinde kistik müsinöz değişiklikler tanıları konuldu. Tanıların klinik tablo ile uyumlu olduğu izlendi.

Anahtar Kelimeler: Köpek, Golden Retriever, Alimenter Lenfoma, Plöral Metastaz

Alimentary Lymphoma and Pleural Metastasis in a Golden Retriever Dog

Ayjamal Radgohar[1], Arda Selin Tunç[2], Nevra Keskin[1], Yusuf Şen[3], Mehmet Şahal[1], Günay Alçığır[2]
[1]Ankara university, Faculty of Veterinary Medicine, Department of Internal Medicine
[2]Ankara university, Faculty of Veterinary Medicine, Department of Pathology
[3]Ankara university, Faculty of Veterinary Medicine, Department of Surgery

In this case, clinical and pathomorphologi idendification of a alimentary lymphoma in a dog was presented. Lymphosarcoma, which is a common neoplasm in dogs, settled in 5 groups according of their region; multycentric, alimentary, thymic, dermal and solitary. Alimentary lymphoma occurs in approximately 5% of cases and generally prognosis is poor.

In the present case 10-year-old, male mature Golden Retriever dog showing symptoms of diarrhea and severe weight loss since 6 months that was brought to Clinic of Internal Medicine, Faculty of Veterinary Medicine, Ankara University. During clinical examination, its mucous membranes were pale and lethargy and cachexia were determined. Lymphocytosis, anemia, uremia, hypoproteinemia, hypoalbunemia and increased aspartate aminotransferase (AST) were present in total hemogram and serum biochemical evaluations. Abnominal organs' could not assessed in radiographic examinationbecause of the presence of ascites. At ultrasonographic examination, it had splenomegaly and was noticed a solid mass in jejunum. Also sizes of mezenteriyal lymph nodes were increased. Symptomatic therapy was initiated, but the patient's general condition got worse. Therefore, with the patient owner's permission, the patient was euthanized.

At necropsy, a mass was encountered 5x4x5 cm in diameter, soft consistency, which was lobullary and grayish-white color on the cut section, at lumen in the middle part of jejunum. Mezenterial lymph nodes were quite enlarged and on the cut section were wet. The similar to the masses were observed from 1 cm to 3 cm in size in pleura parietalis. The cysts were encountered in the lumen of the gallbladder. Tissue samples were processed routinely and were stained with haemotoxylin eosin. Alimentary lymphoma with metastasis to pleura parietalis and mesenteric lymph nodes, and cystic mucinous changes in the gall bladder were diagnosed. These findings were found compatible with clinical condition.

Keywords: Dog, Golden Retriever, Alimentary Lymphoma, Pleural Metastasis

Trochanter Major Ayrılmasının Radyolojik Değerlendirilmesindeki Önemli Noktalar

Yetkin Öztürk[1], Ebru Eravcı Yalın[2], Murat Karabağlı[2]
[1]*İstanbul Teknik Üniversitesi, Fen-Edebiyat Fakültesi, Moleküler Biyoloji ve Genetik Bölümü*
[2]*İstanbul Üniversitesi, Veteriner Fakültesi, Cerrahi Anabilim Dalı*

Trohanter major kırıkları genellikle femurun proksimal büyüme plağının ayrılması veya kollum femoris kırığı ile birlikte görülmektedir ve buna genç hayvanlarda sık karşılaşılmaktadır. Teşhiste röntgen filminden yararlanılır. Simetrik ventrodorsal, bacaklar ekstensiyonda ventrodorsal (kurbağa pozisyonu) ve mediyolateral röntgen filmleri çekilir. Banyo usulü ile röntgen filmi elde edildiğinde veya simetrik ventrodorsal röntgen filmi alınamadığında teşhiste bazı hatalar ortaya çıkabilmektedir. Ventrodorsal görüntüde trohanter major femur şaftının arkasında süperpoze olmakta ve yarım ay şeklinde görülmektedir. Lateral görüntüde femurun arkasında radyodens görüntü vermektedir. Bu üç pozisyonda röntgen filmi alınmaması veya banyo solusyonlarının bölgede yaptığı lekeler teşhisin yapılamamasına neden olabilmektedir.

Çalışmada arka bacakta topallık şikayeti olan üç kedinin değerlendirilmesi yapılmıştır. Üç kedinin ikisinin röntgen filmleri banyo usulü elde edilmiş ve diğer kedinin röntgen filmi dijital röntgen cihazı ile elde edilmiştir.

Birinci olguda trohanter major ayrılması femurun lateralinde kaldığından net bir şekilde teşhis edilirken, 2. ve 3. olgularda femurun arkasında süperpoze olmuştur. Bu çalışmada tam simetrik çekilmemiş ve sadece ventrodorsal çekilmiş, banyo usulü ile elde edilmiş röntgen filmleri ile trohanter major ayrılmasının gözden kaçabilme riski gösterilmeye çalışmış ve kurbağa pozisyonunda ve kaliteli röntgen filminin, hekimlerin doğru teşhis ve tedavi yapma olanaklarını artırabileceği gösterilmek istenmiştir.

Anahtar Kelimeler: Kedi, Kırık, Kurbağa Pozisyonu, Radyografi, Trochanter Major,

Süperpoze Trochanter Major ve Kaput Femoris Kırığı
Superimposed Trochanter Major and Fracture of the Caput Femoris

Trochanter major ventrodorsal görüntüde süperpoze olmuş ve röntgen solusyon lekeleri teşhisi güçleştirmektedir.
Trochanter major is superimposed on ventrodorsal radiograph and stains of rontgen solutions makes the diagnosis difficult

The Key Points of the Radiologic Evaluation of the Trochanter Major Fractures

Yetkin Öztürk[1], Ebru Eravcı Yalın[2], Murat Karabağlı[2]
[1]*İstanbul Technical University, Science and Literature Faculty, Molecular Biology and Genetics Department*
[2]*İstanbul University, Veterinary Faculty, Surgery Department*

Fractures of the greater trochanter usually are seen in conjunction with other hip injuries, such as fractured femoral growth plate or neck and usually seen in young animals. Rontgen films are used for diagnosis. Symetric ventrodorsal, mediolateral projections of the femur and a ventrodorsal projection when the hips are flexed (frog position) are taken. Misdiagnosis may be caused by rontgen films that are obtained with rontgen solutions or when symetric ventrodorsal and frog position rontgen films are not acquired. The cap of the greater trochanter will be superimposed over the shaft of the femur and will be appear as a half-moon radiodense object on a ventrodorsal radiograph. On a lateral projection, the cap of the trochanter will appear as a radiodense fragment caudal to the femur. Not taking rontgen films in three positions or the stains of the solutions over the radiograph may lead to wrong diognosis.

Three cats with the complain of hindlimb lameness are evaluated in the study. Rontgen films of the 2 cats are obtained with rontgen solutions. Rontgen film of the other cat is acquired with digital rontgen device.

İn the first case the trochanteric fracture is seen at the lateral side of the femur and diagnosed easily. Trochanter major is superimposed over the femur in the second and third cases.

We want to show the risk of the trochanteric fractures' overlooks when the rontgen films are obtained not symetrically and stained with the rontgen solutions. It is also desired to verify that an additional frog position rontgen film to ventrodorsal and laterolateral projections and acquire high quality rontgen films are helpful for the clinicians to make right diognosis and treatment.

Keywords: Cat, Fracture, Frog Position, Radiography, Trochanter Major